

СГМУ
Архангельск

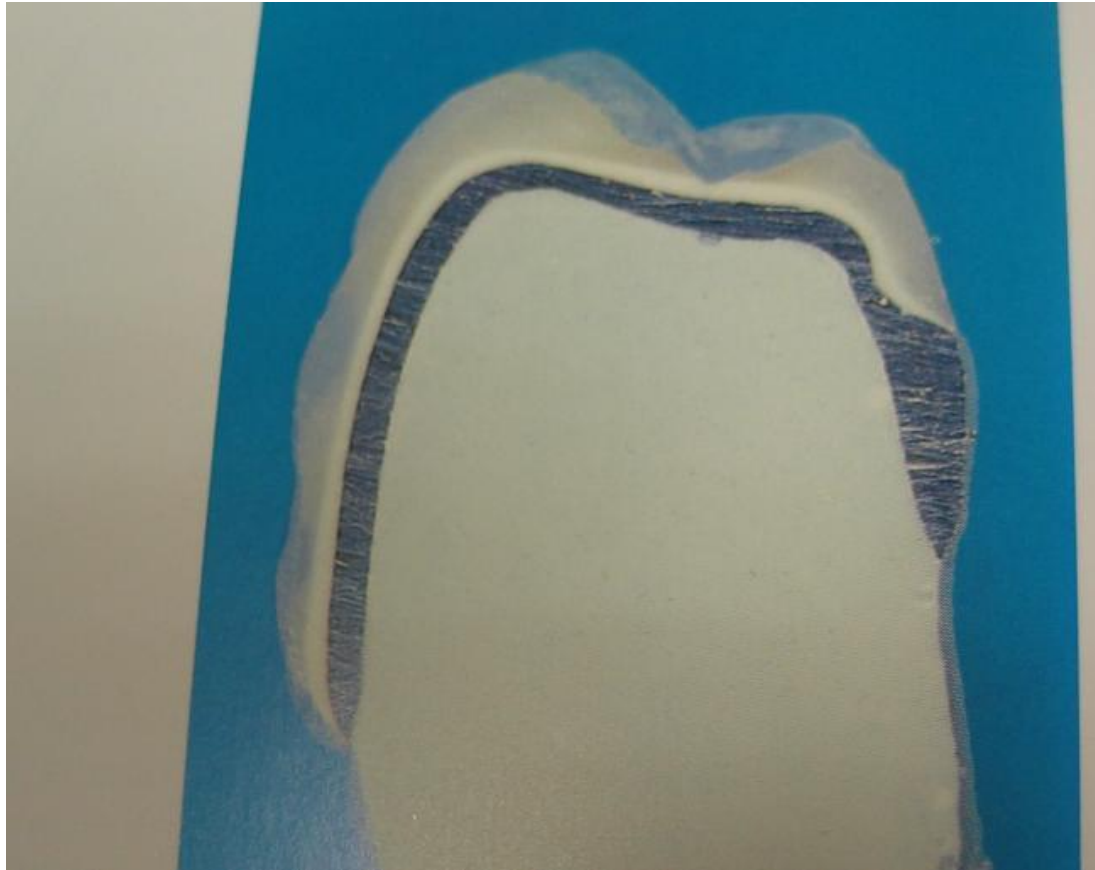Препарирование под металлокерамику

**Выполнила: Дьяконова
Т.А.**

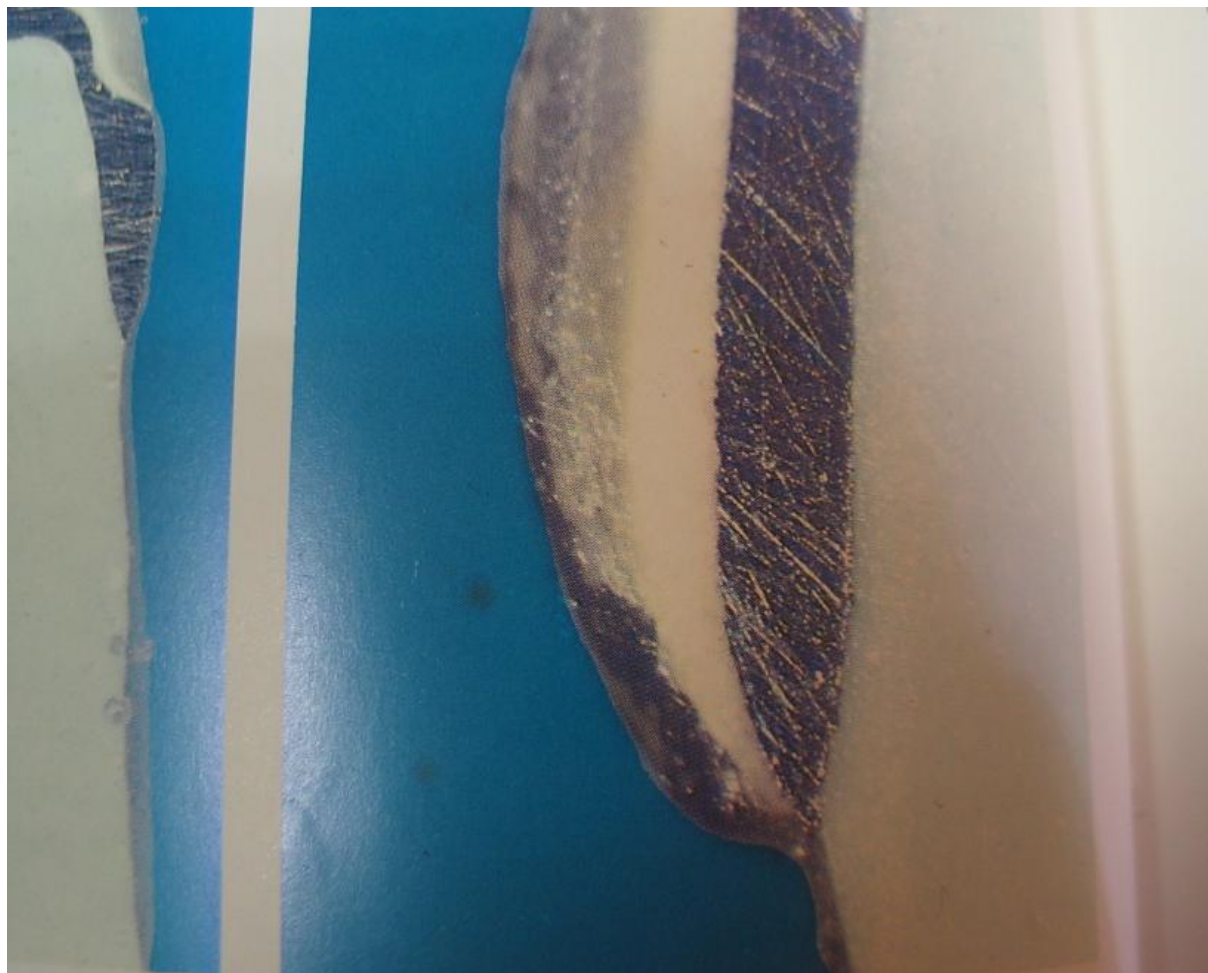**студентка 3 курса 6
группы**

**стоматологического
факультета**

**Проверила: Скрипова
Наталья Владимировна**

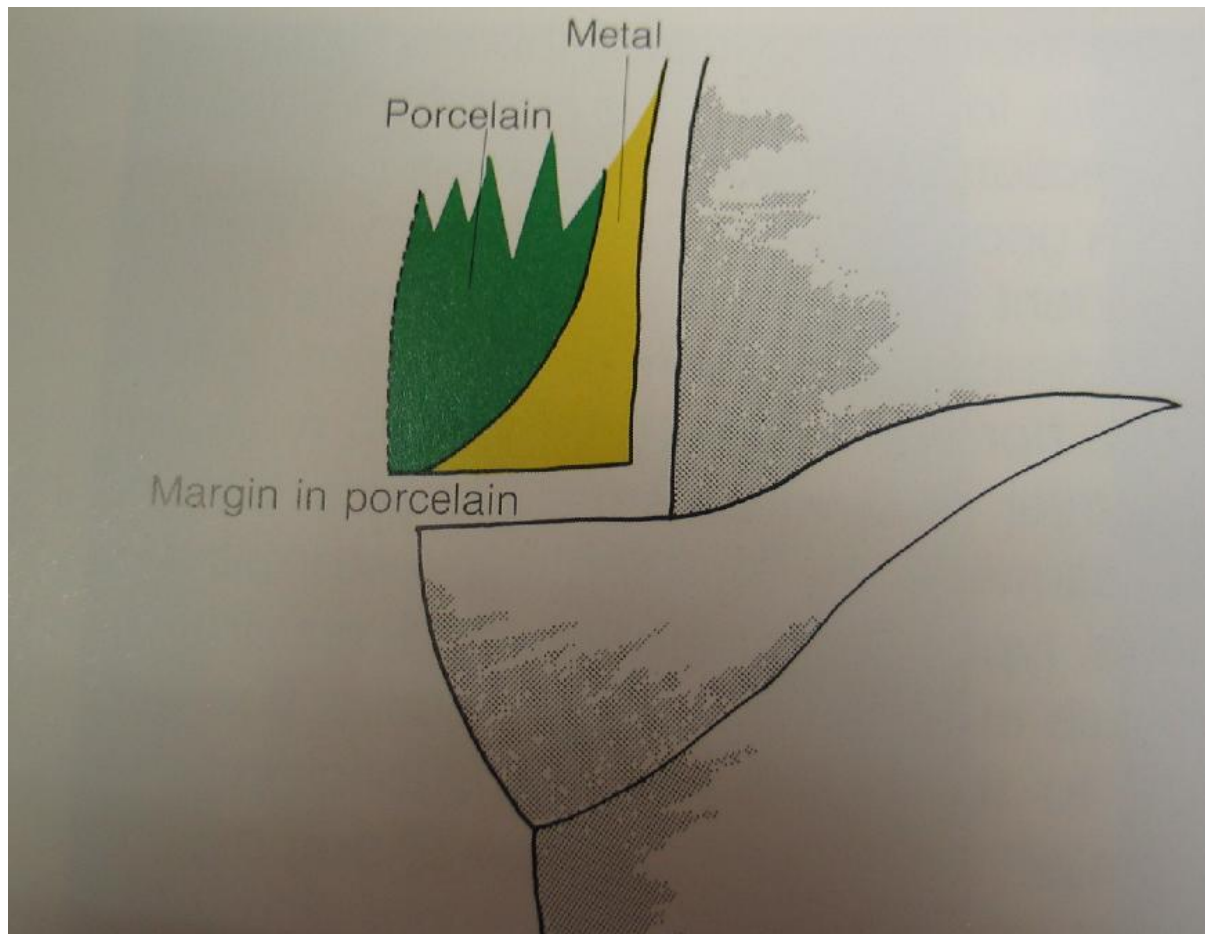


**Вид металлокерамической коронки на зубе в разрезе.
Зуб обработан под коронку без уступа, с так называемым
"ножевидным" препарированием.**

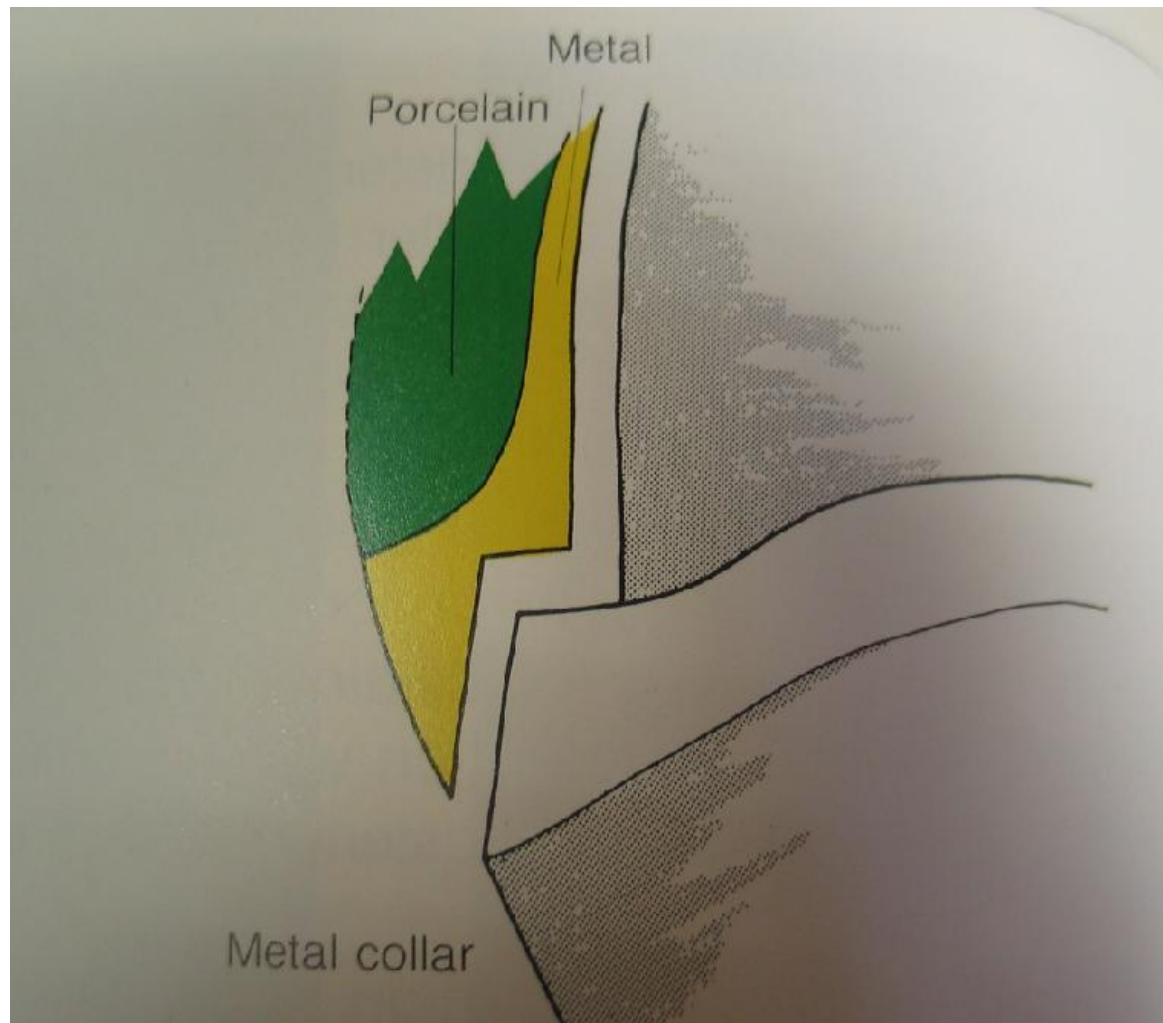


Под увеличением заметно, что наружные контуры искусственной коронки значительно шире, чем размеры натурального зуба. Создается пространство для скопления зубного налета, а широкая коронка будет оказывать постоянное травмирующее давление а окружающие мягкие ткани.

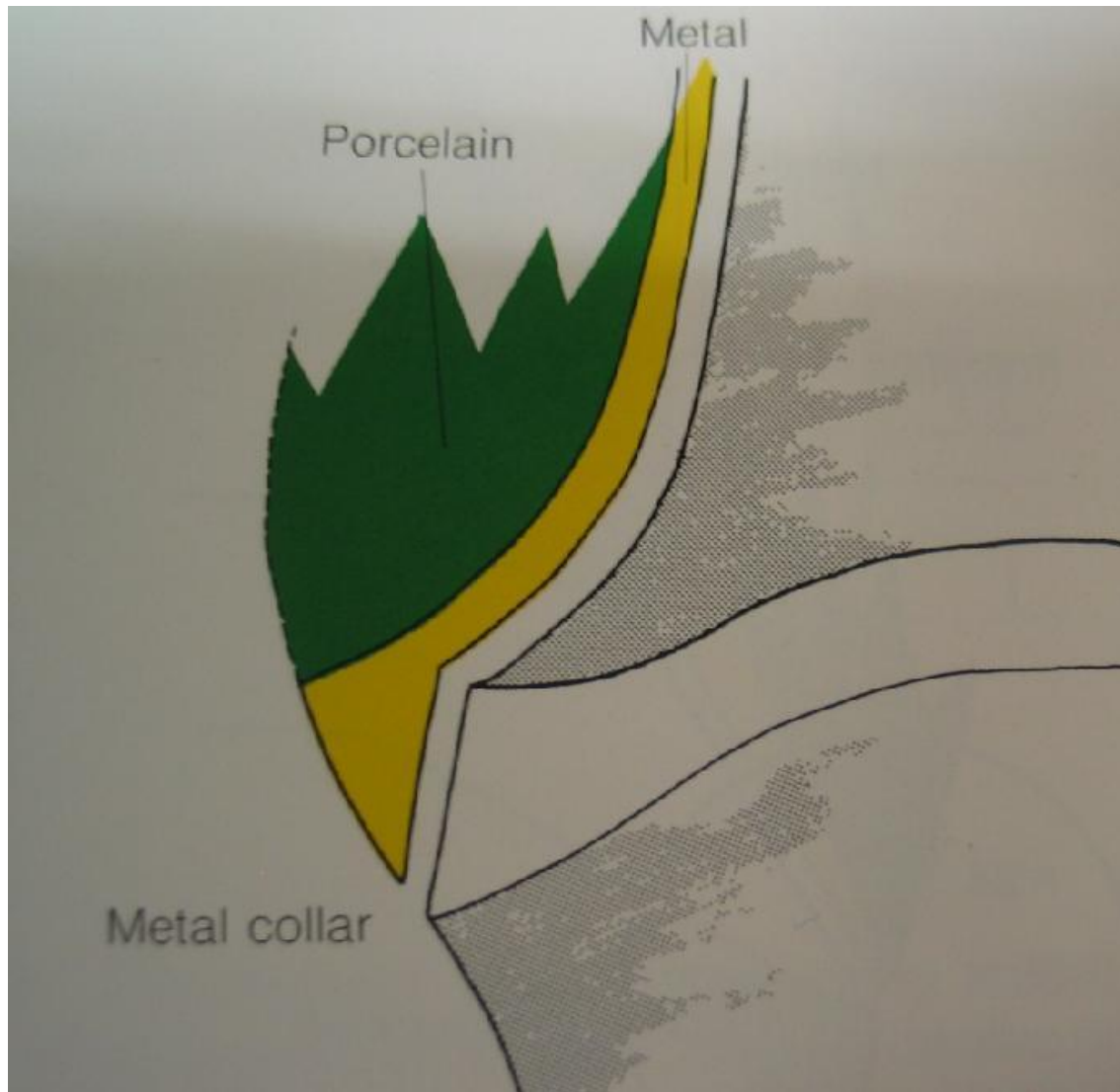
"Ножевидное" препарирование - неприемлемо.



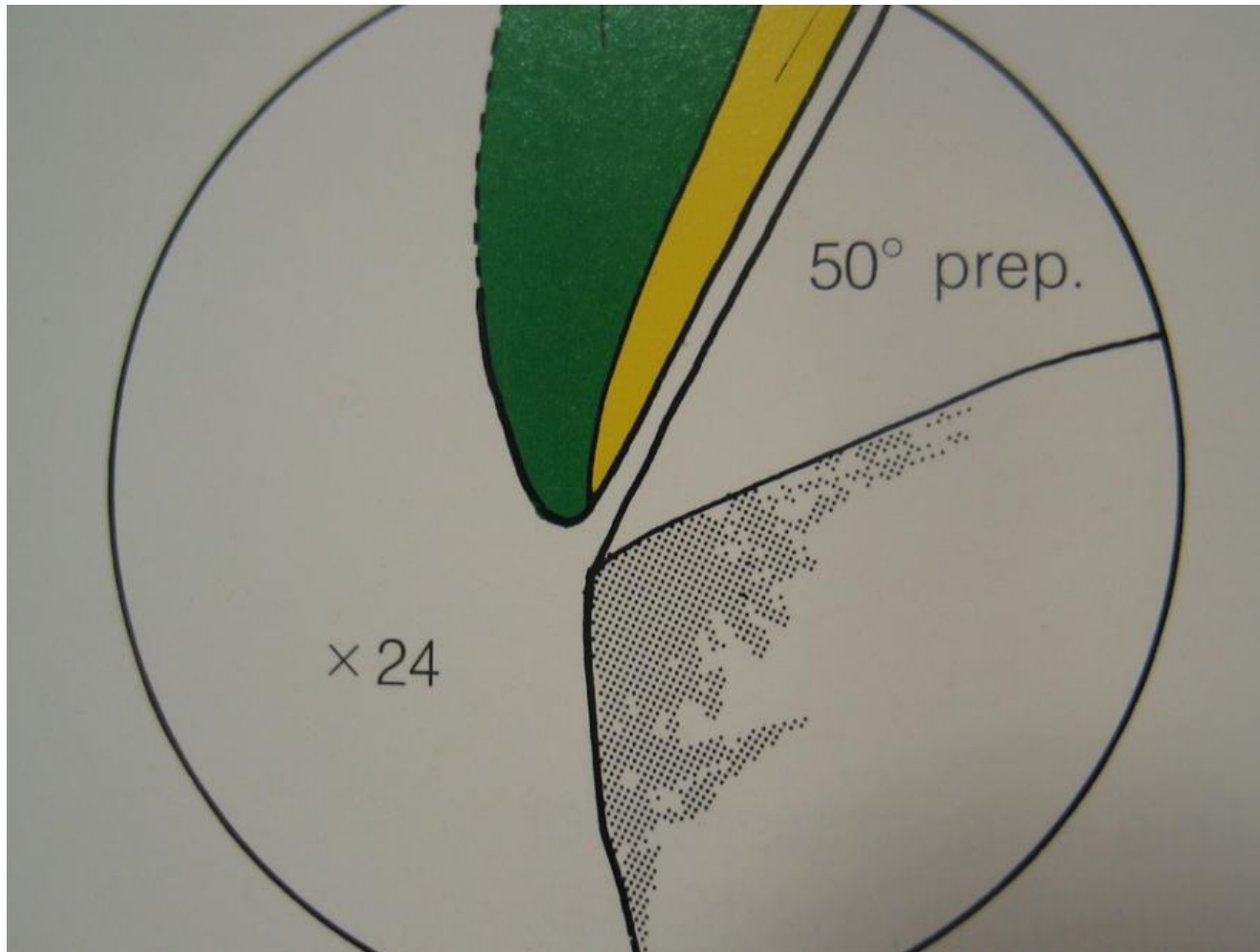
Плечевой уступ перекрывается металлом и керамикой. Рекомендуется на вестибулярной поверхности для создания более эстетичного вида коронки.



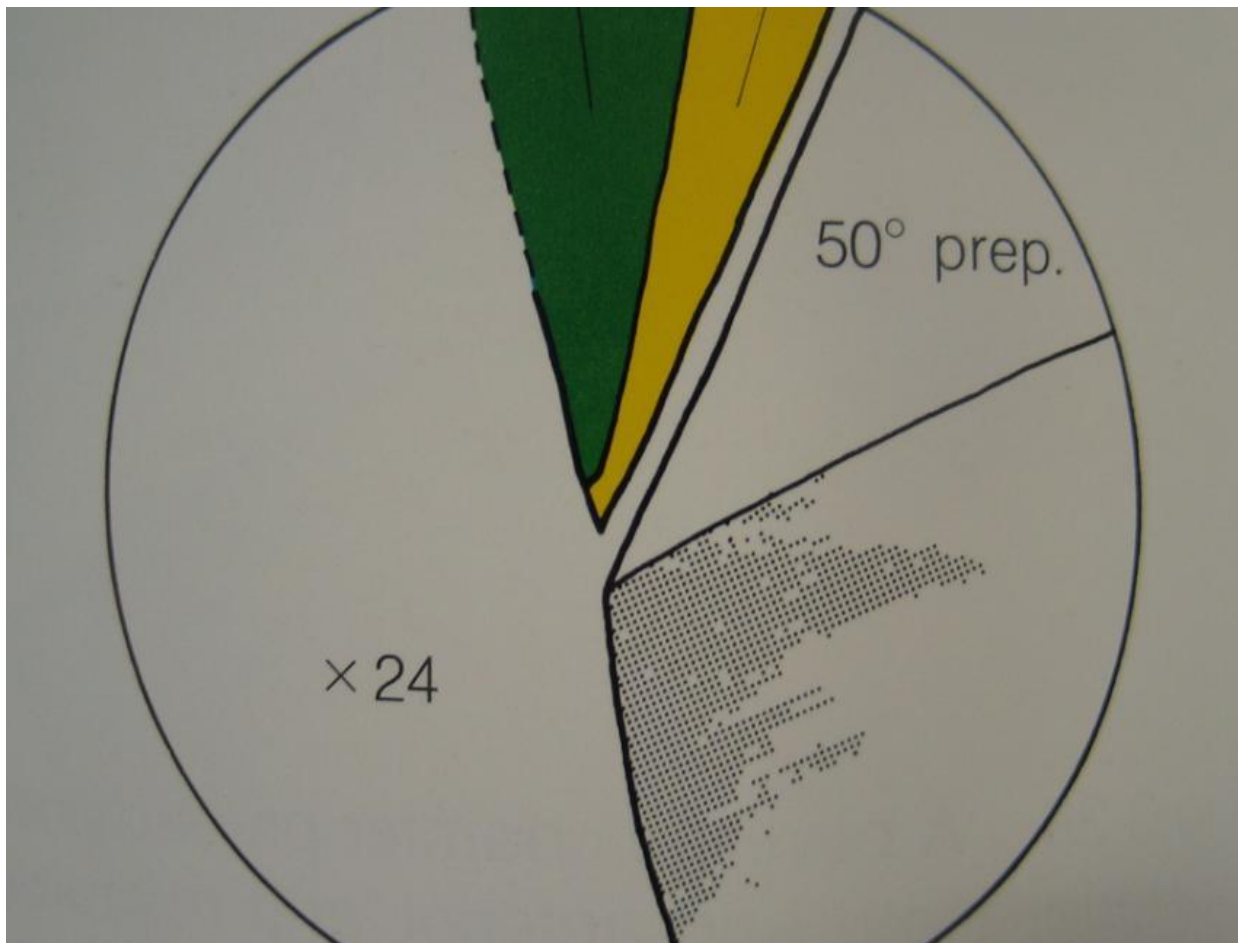
Плечевой уступ со скосом перекрывается металлом. Обеспечивает более точное прилегание. Особенно показан при низкой клинической коронке зуба



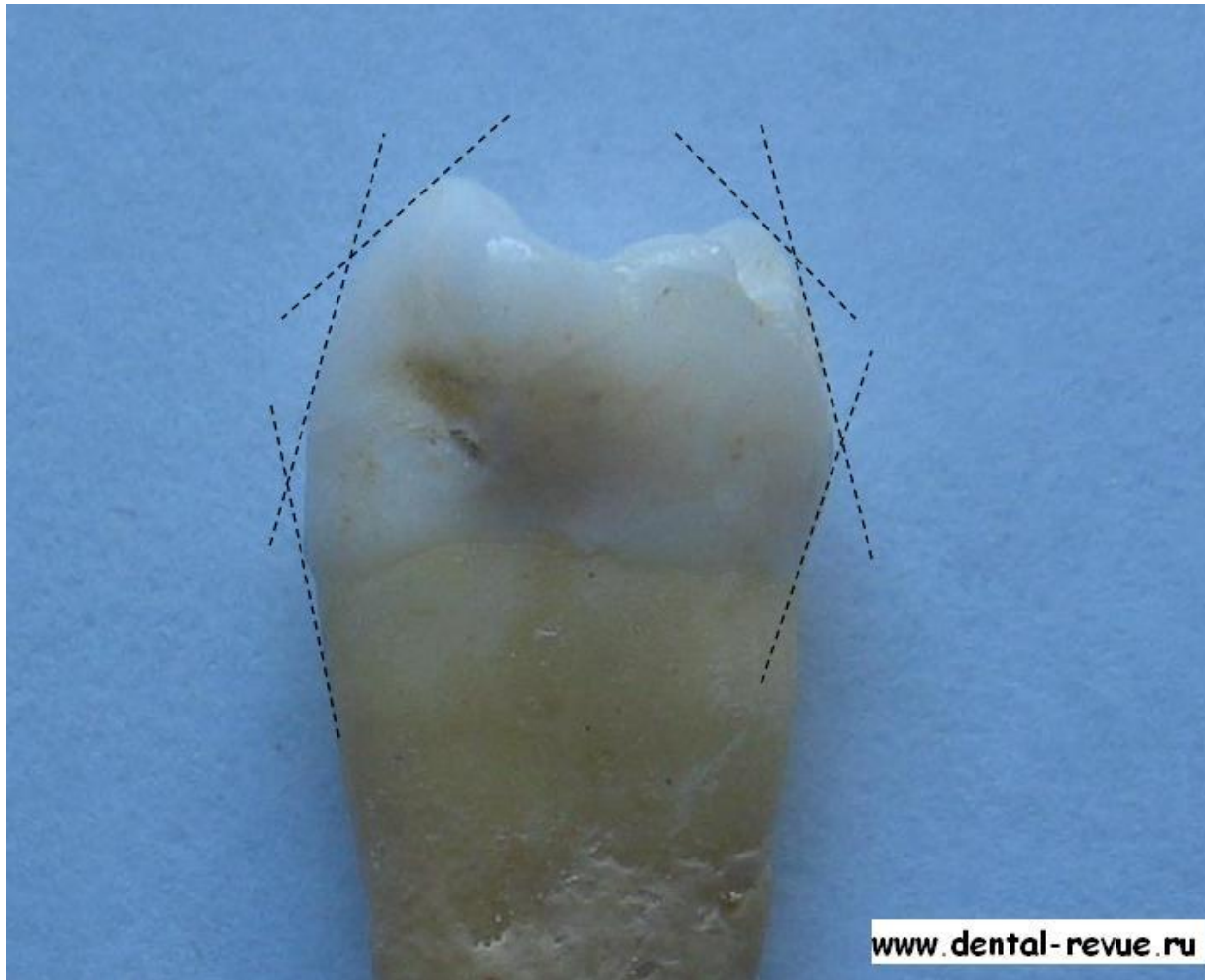
Закругленный уступ со скосом перекрывается металлом.



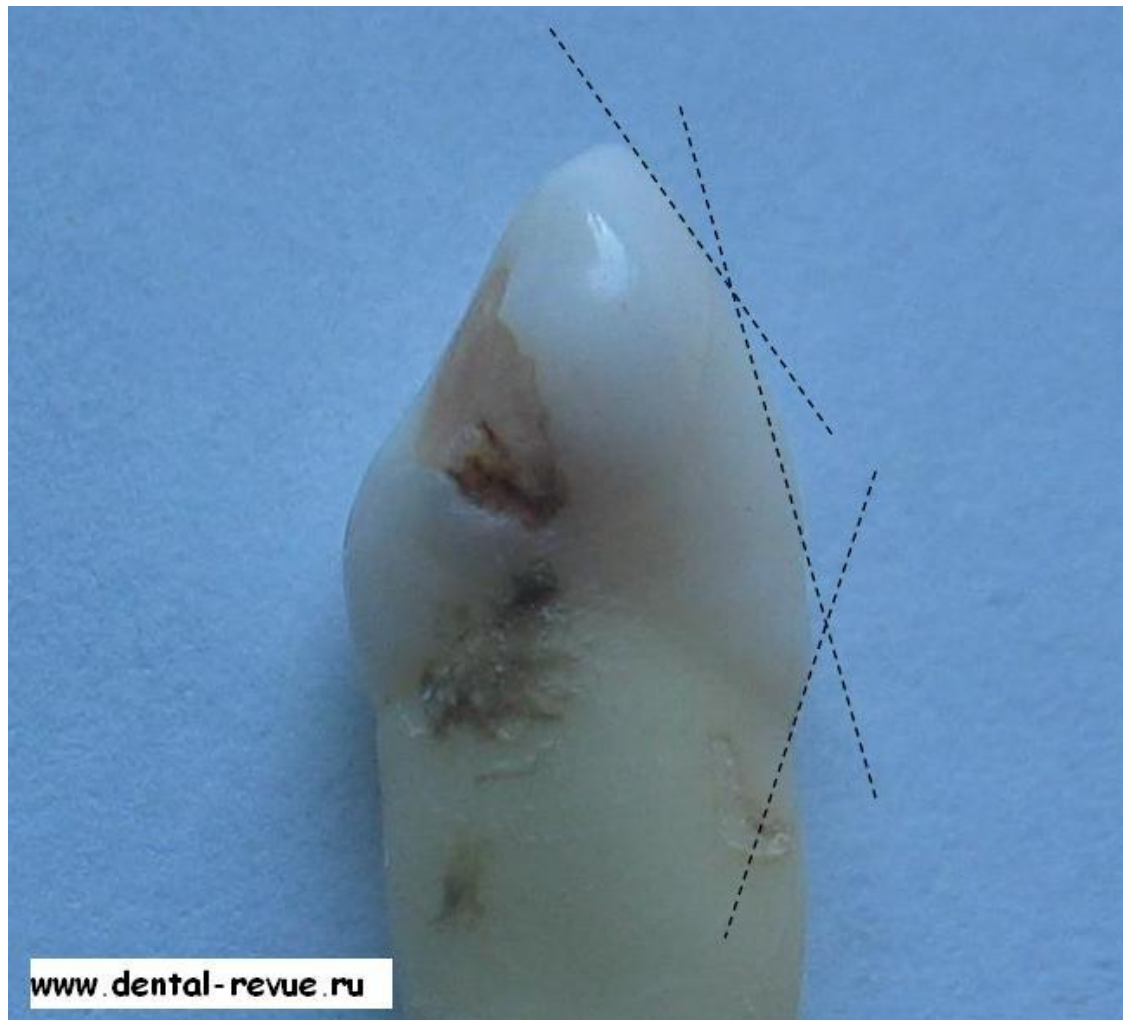
Если уступ в 50 градусов перекрыть керамикой, то произойдет избыточное моделирование наружного контура коронки



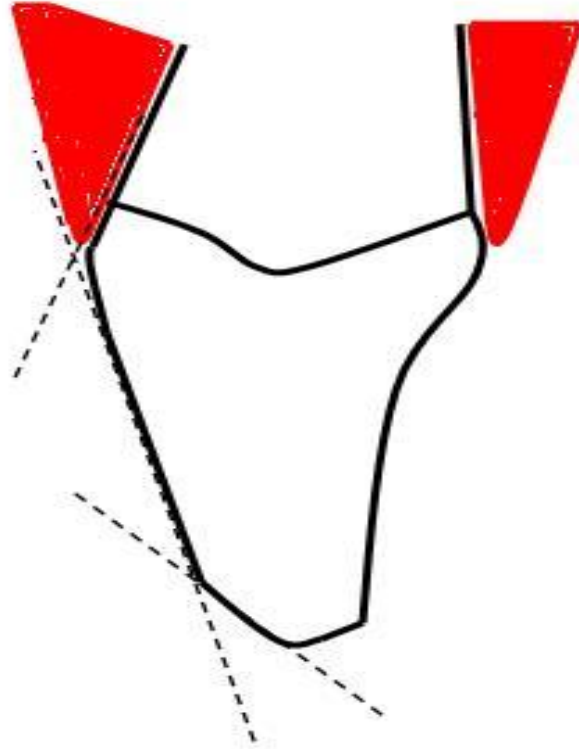
Для создания правильного контура коронки уступ в 50 градусов необходимо перекрывать металлом.



Распределение плоскостей на премоляре. (Для двухплоскостного препарирования)

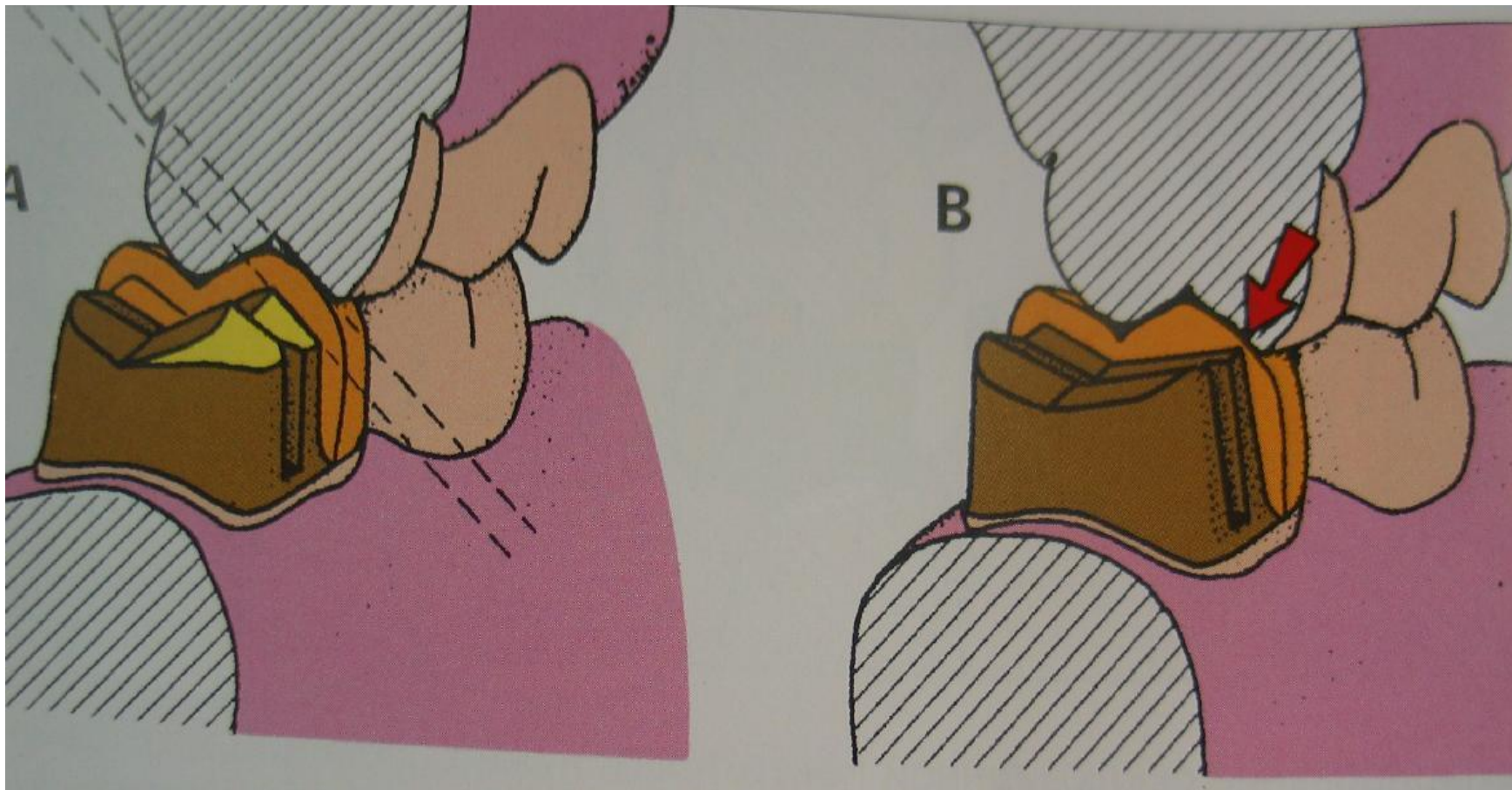


Распределение плоскостей на клыке.



www.dental-revue.ru

Распределение плоскостей на резце.



Слева - при отсутствии двухплоскостного препарирования выполнена неправильная, избыточная обработка зуба; справа - места для коронки достаточно, однако отсутствие скоса щечного бугорка может привести к отколам керамики от каркаса.