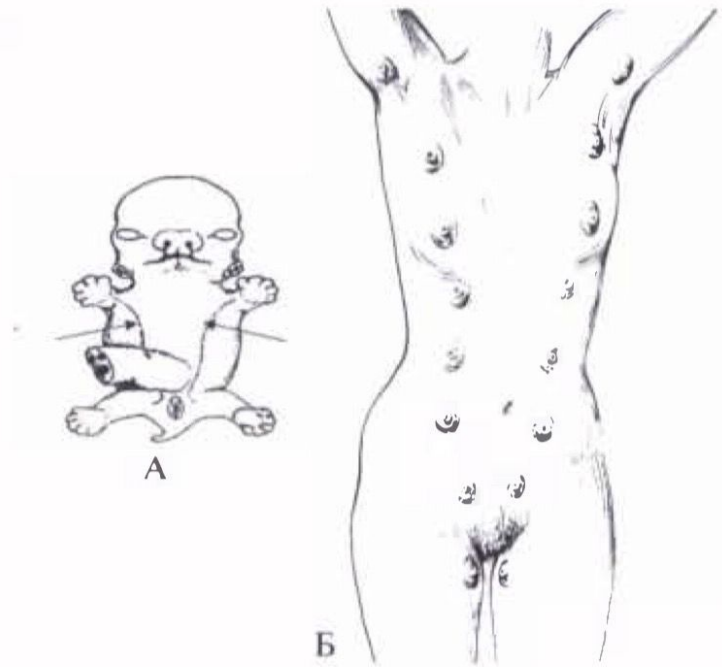


# Анатомия молочной железы (МЖ)

# Эмбриогенез

- Из эктодермы на 5 неделе беременности
- Молочные линии
- 10-14 неделя – ткань МЖ
- Продолжает расти примерно до 16 лет



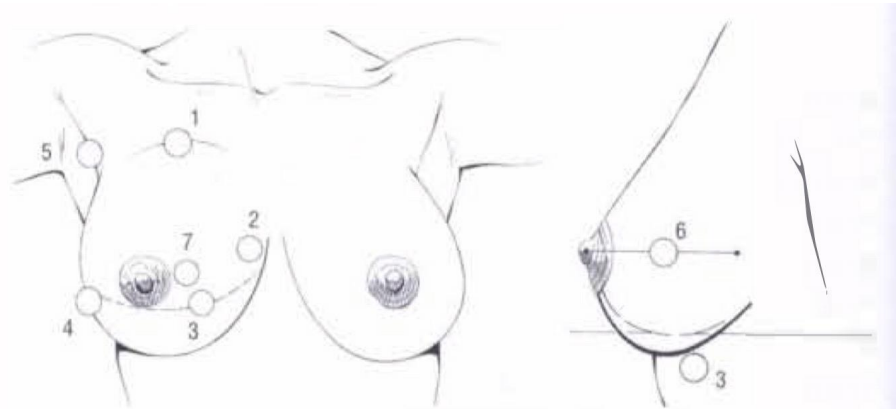
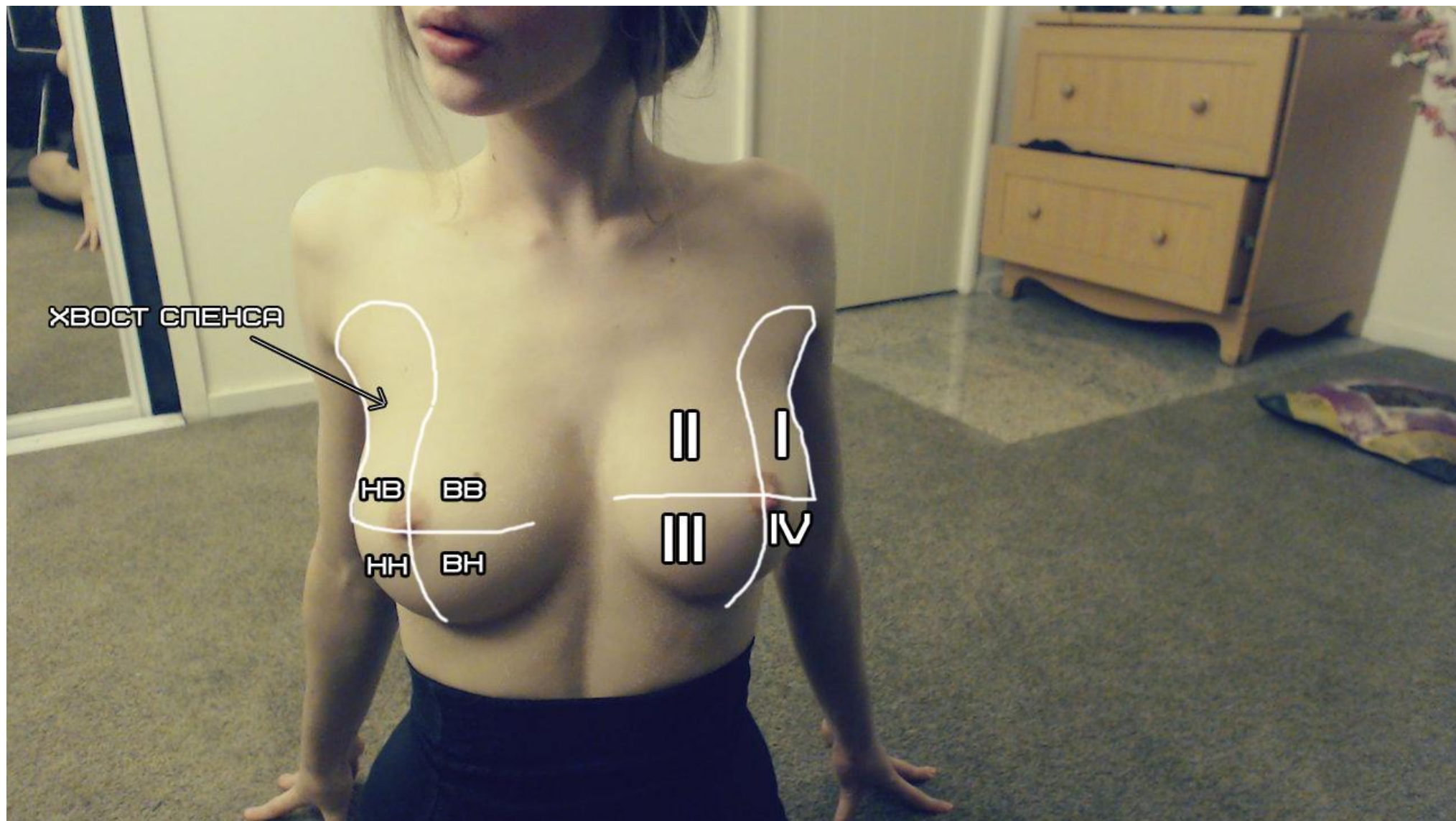


Рис. 4.1-2. Компоненты, определяющие форму молочной железы [54]:

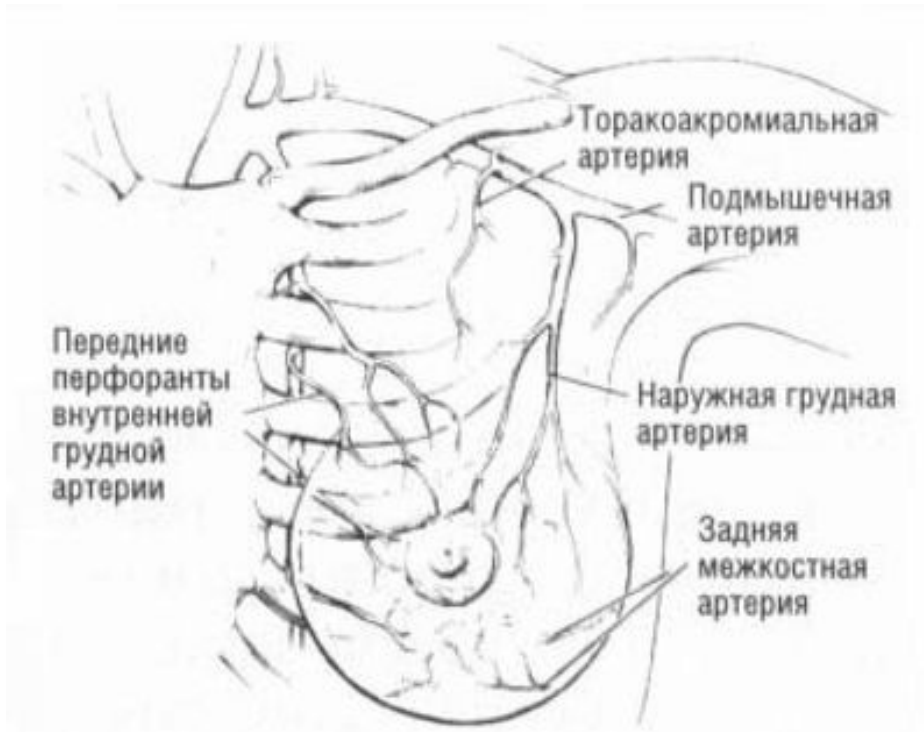1 — верхний свод в подключичной области; 2 — медиальный контур; 3 — субмаммарная складка; 4 — объемный выступ латеральной части железы; 5 — передняя подмышечная борозда; 6 — проекция (выступ); 7 — положение сосково-ареолярного комплекса

- Паренхима из 15-20 долек
- Футляр из переднего и заднего листка поверхностной фасции груди
- От листков — перегородки — формируют SFS

# Квадранты

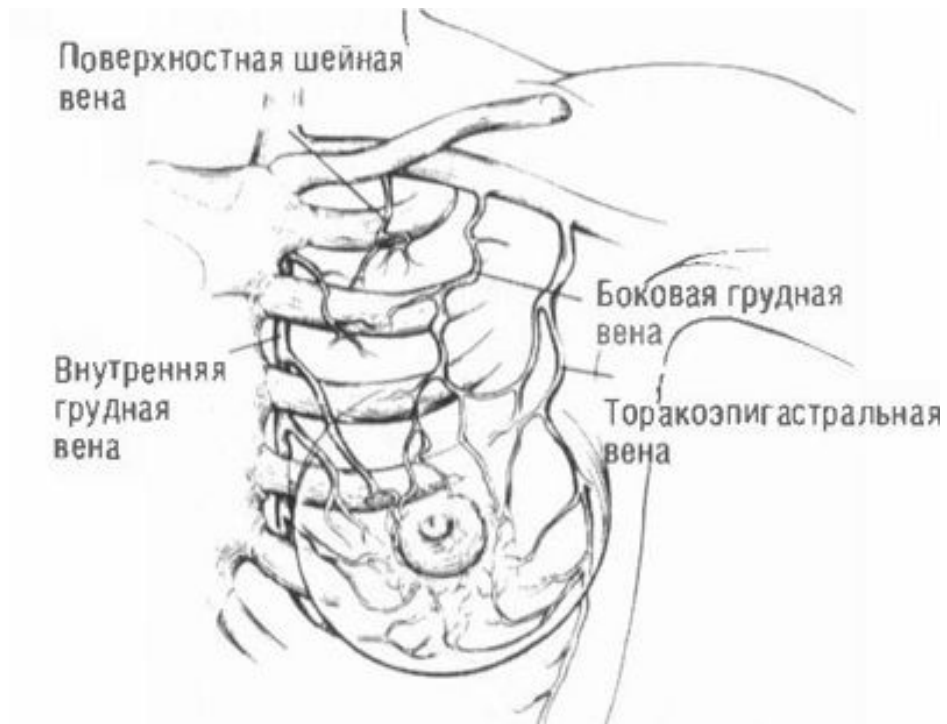

# Кровоснабжение



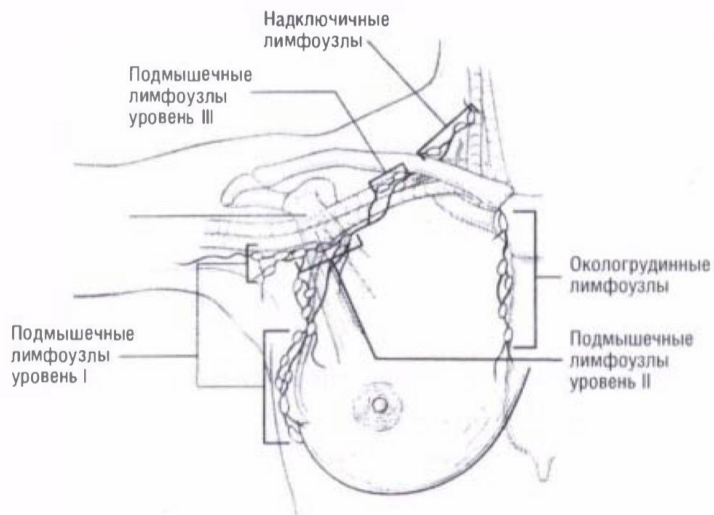
- Внутренняя грудная артерия
- Латеральная грудная артерия
- III-V задние м/р артерии

# Венозный отток



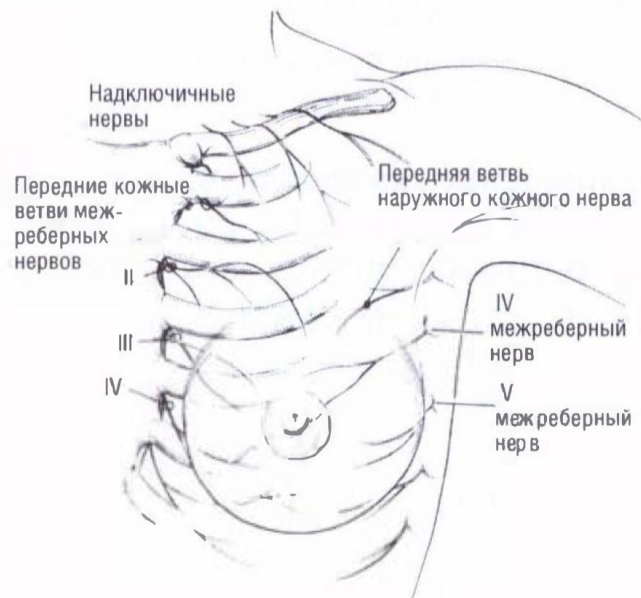
- Внутригрудные и шейные вены
- Межреберные вены
- Подмышечная вена

# Лимфоотток



- Лат. аксиллярные
- Мед. Аксиллярные
- Парастернальные
- Надключичные

# Иннервация



- III и IV корешки затылочного сплетения
- Кожные ветви II-VII м/р нервов
- Сосок – наружный кожный нерв IV м/р нерва