Промежуточный мозг - Diencephalon

Структуры:

- Таламус или зрительный бугор
- Гипоталамус – подбугорная область
- Эпиталамус – надбугорная область
- Метаталамус – забугорная область
- Полостью является 3-й мозговой желудочек

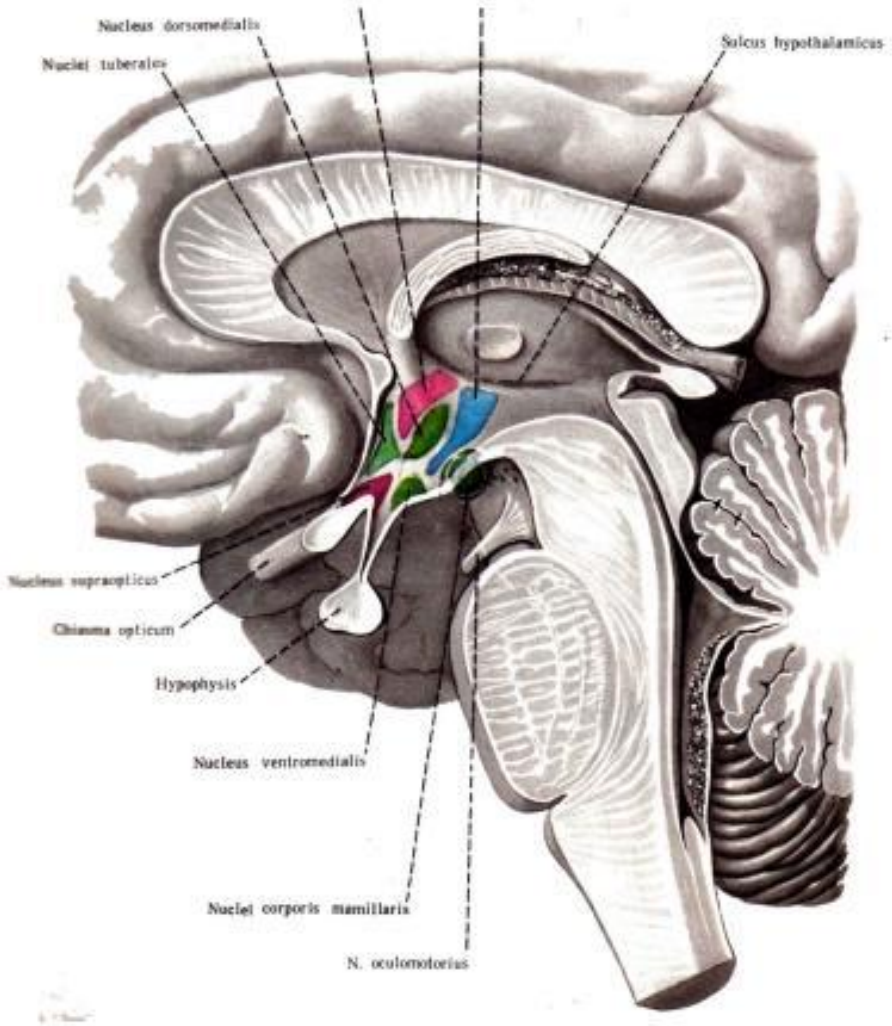

Метаталаму с (на рис. – 10,11) Эпиталамус (на рис. – 8)

ПРОМЕЖУТОЧНЫЙ МОЗГ *(дорсальная поверхность)*

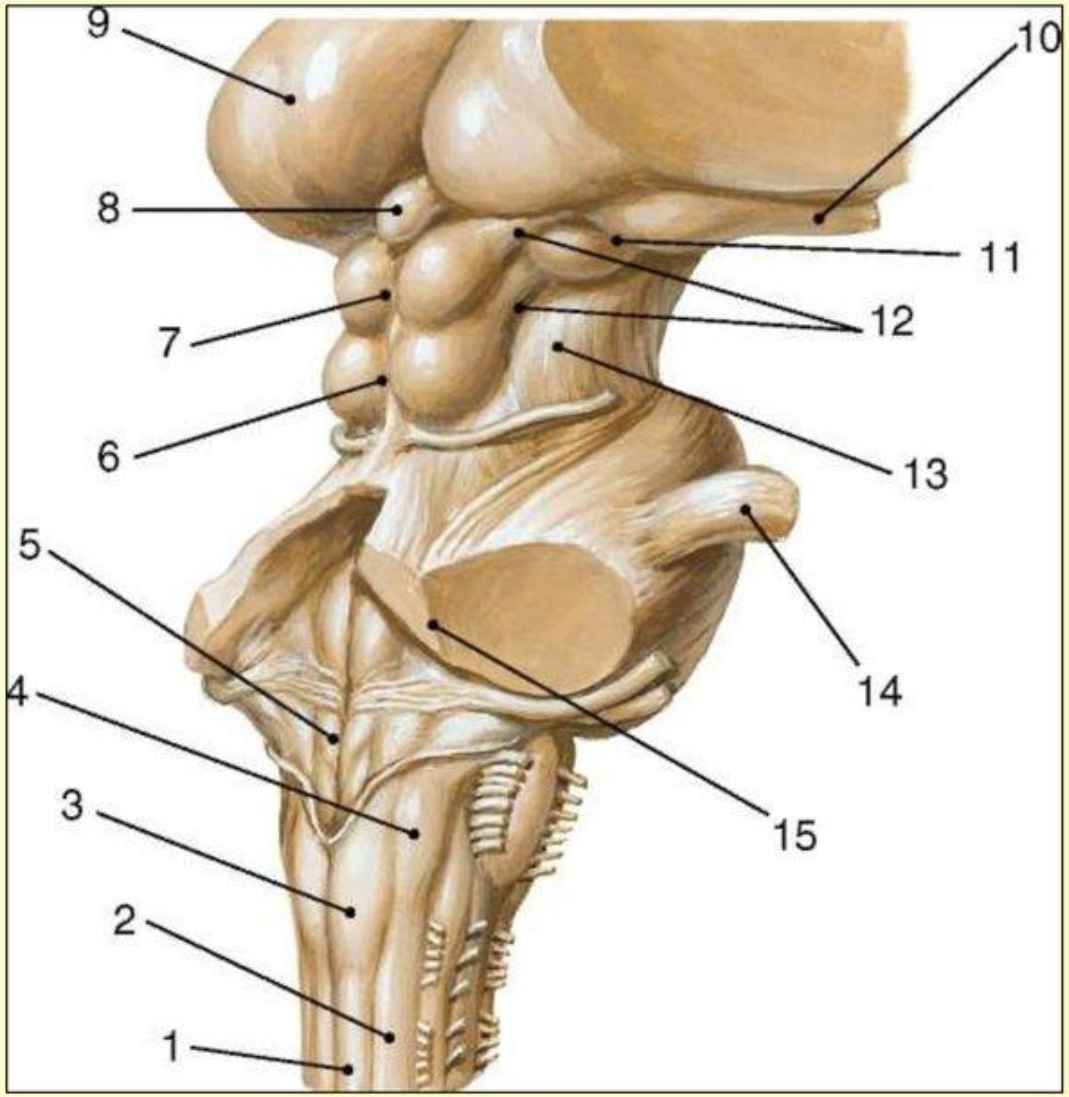

1 - тонкий пучок;
2 - клиновидный пучок;
3 - бугорок тонкого пучка;
4 - бугорок клиновидного пучка;
5 - ромбовидная ямка;
6 - нижние бугорки покрышки среднего мозга;
7 - верхние бугорки;
8 - шишковидное тело;
9 - подушка таламуса;
10 - зрительный тракт;
11 - латеральное (вверху) и медиальное (внизу) коленчатые тела;
12 - ручки верхних и нижних бугорков;
13 - ножка мозга;
14 - тройничный нерв (V);
15 - срез через мозжечковые ножки

Таламус:

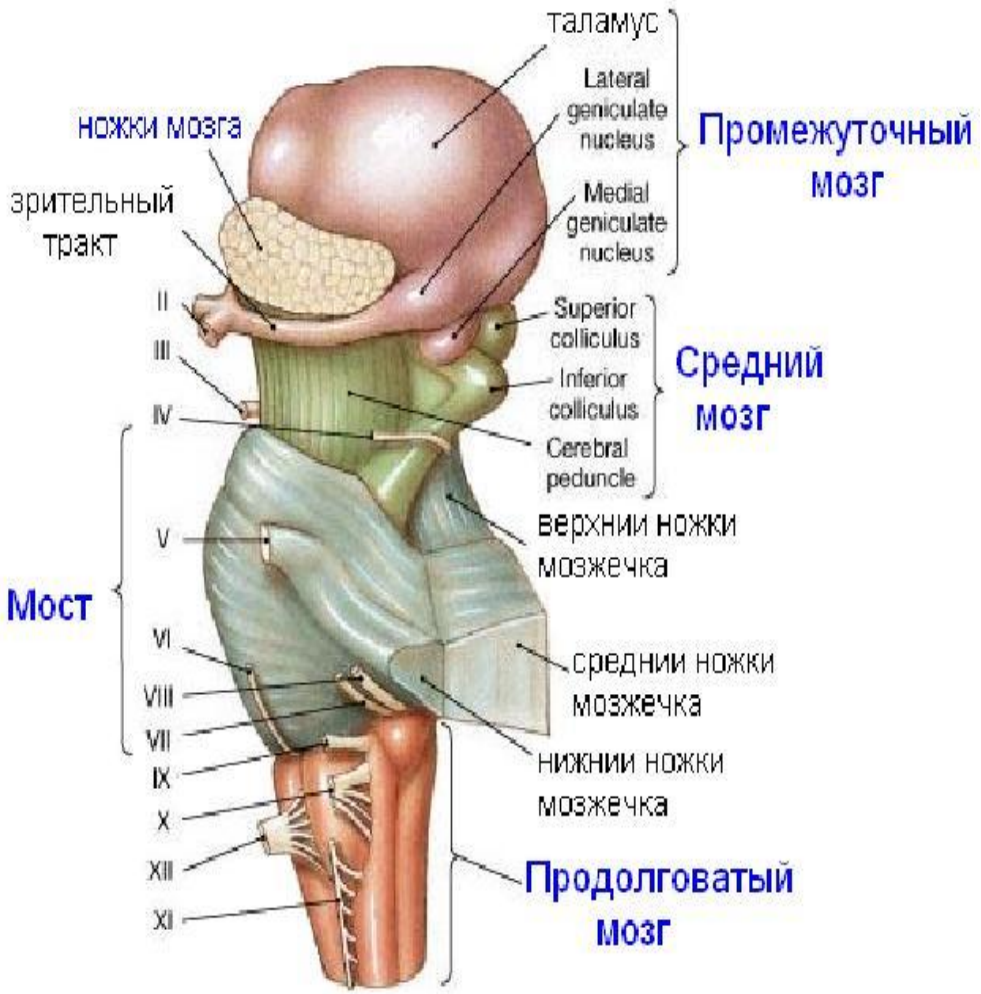

Таламус

делится прослойками белого вещества на три области: переднюю, латеральную и медиальную

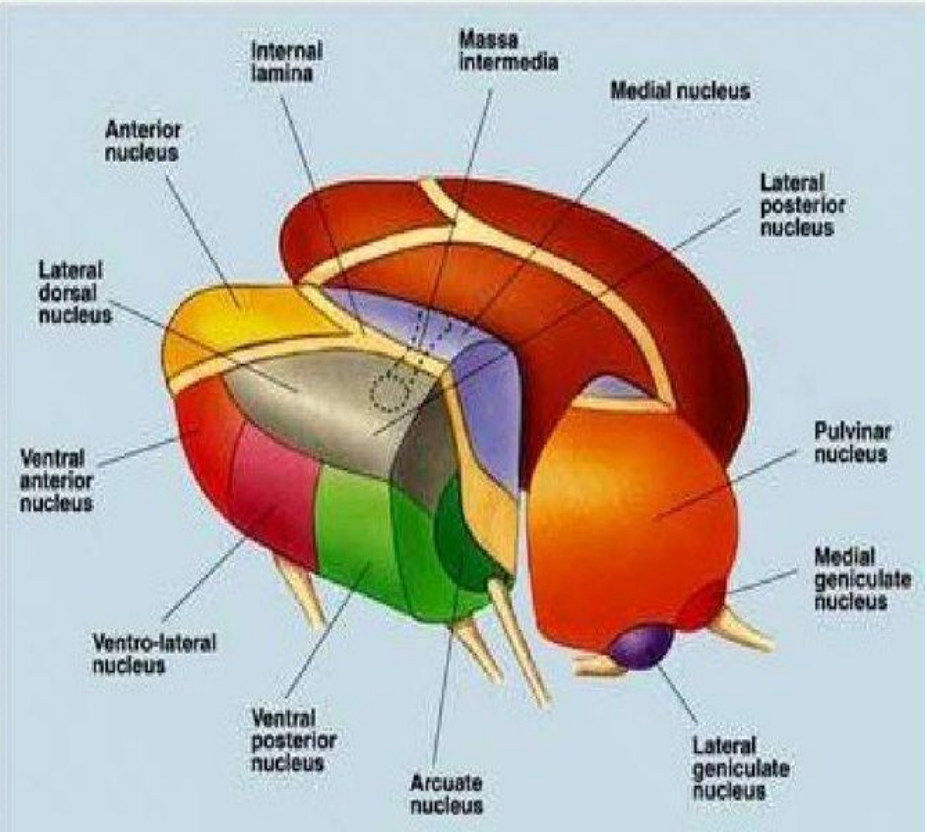

Гипоталамус

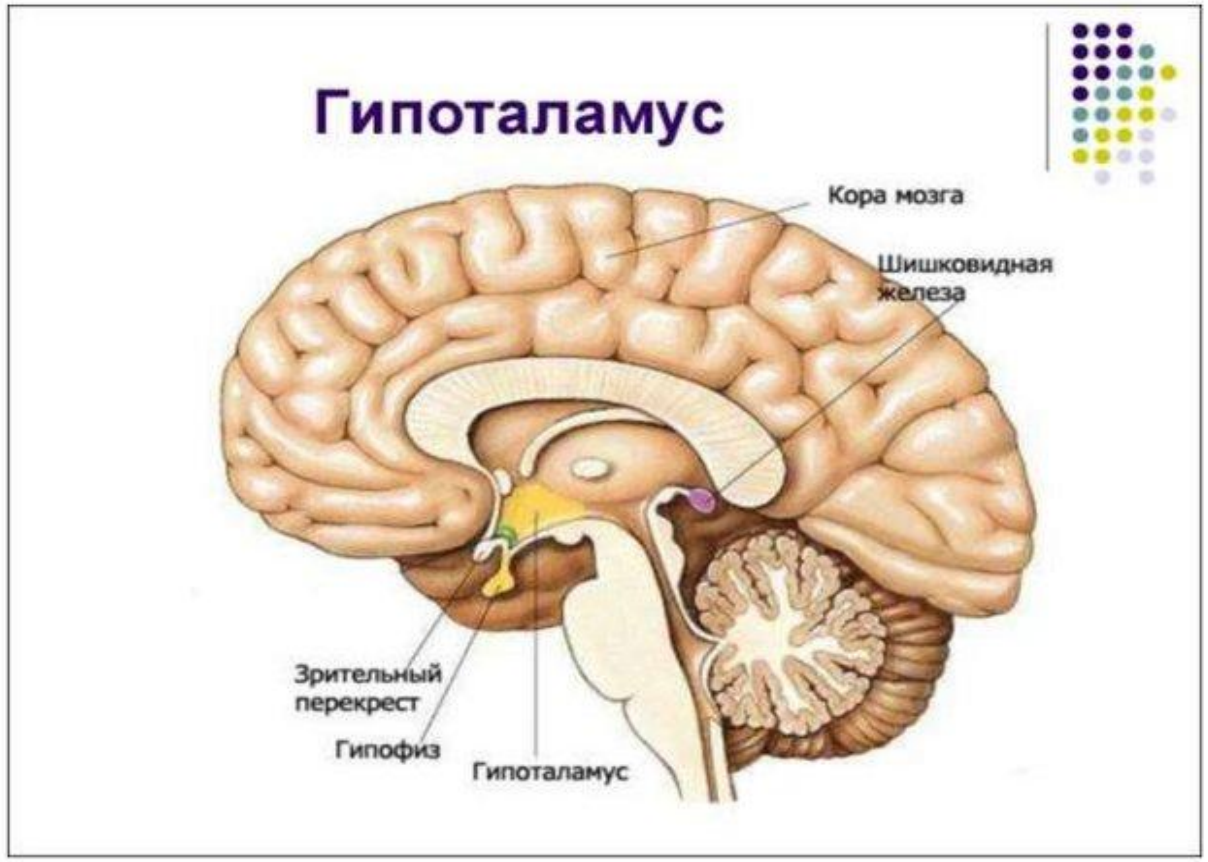

Гипоталамус контролирует большинство вегетативных и эндокринных функций организма, а также многие аспекты эмоционального поведения

ОСНОВАНИЕ МОЗГА (структуры гопоталамической области)

Гипофиз

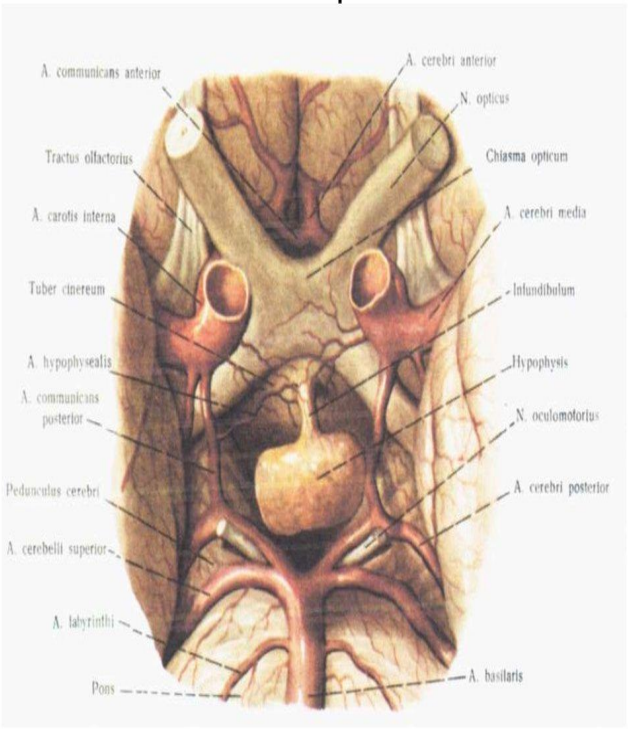

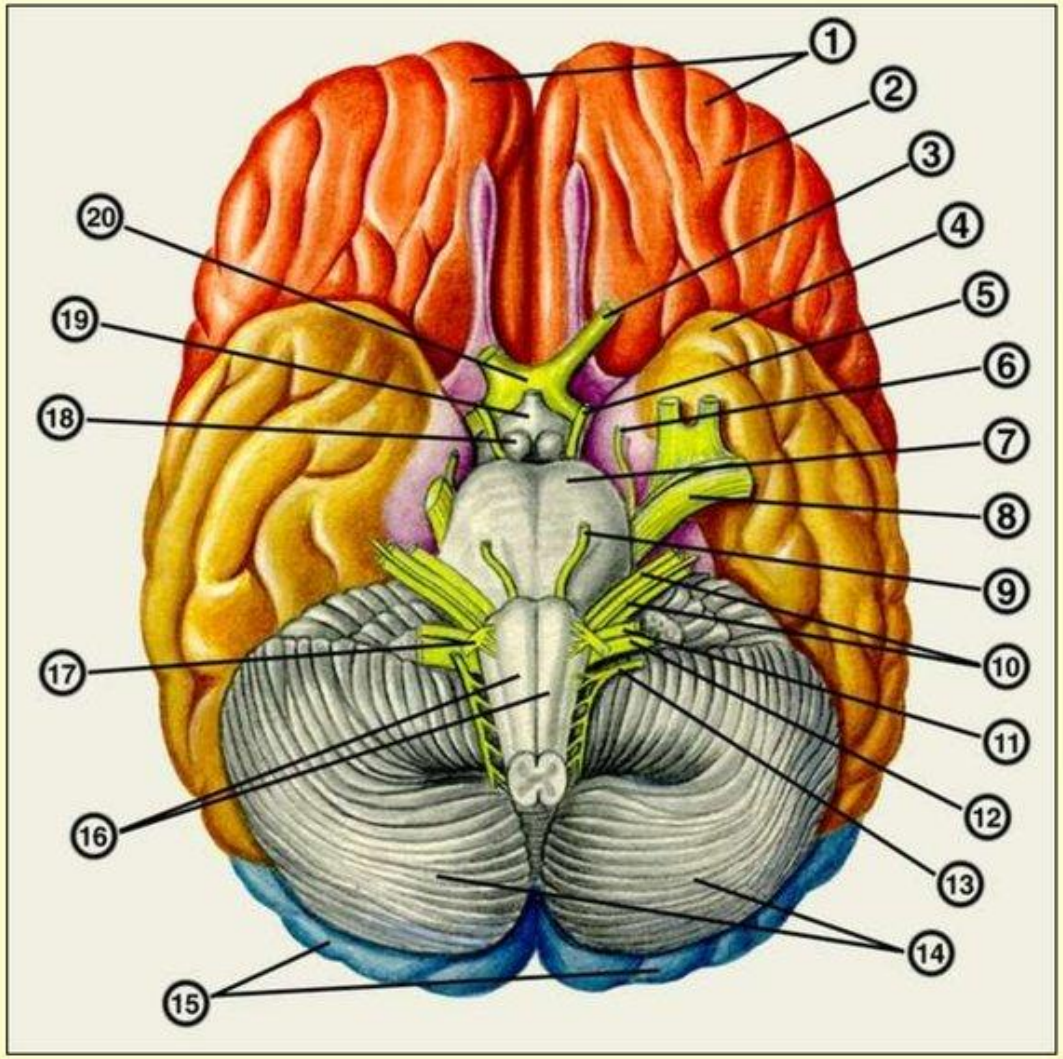

3 — зрительный нерв;

18 — сосцевидное тело;

19 — серый бугор и воронка;

20 — зрительный перекрест.

Гипоталамо-гипофизарная система

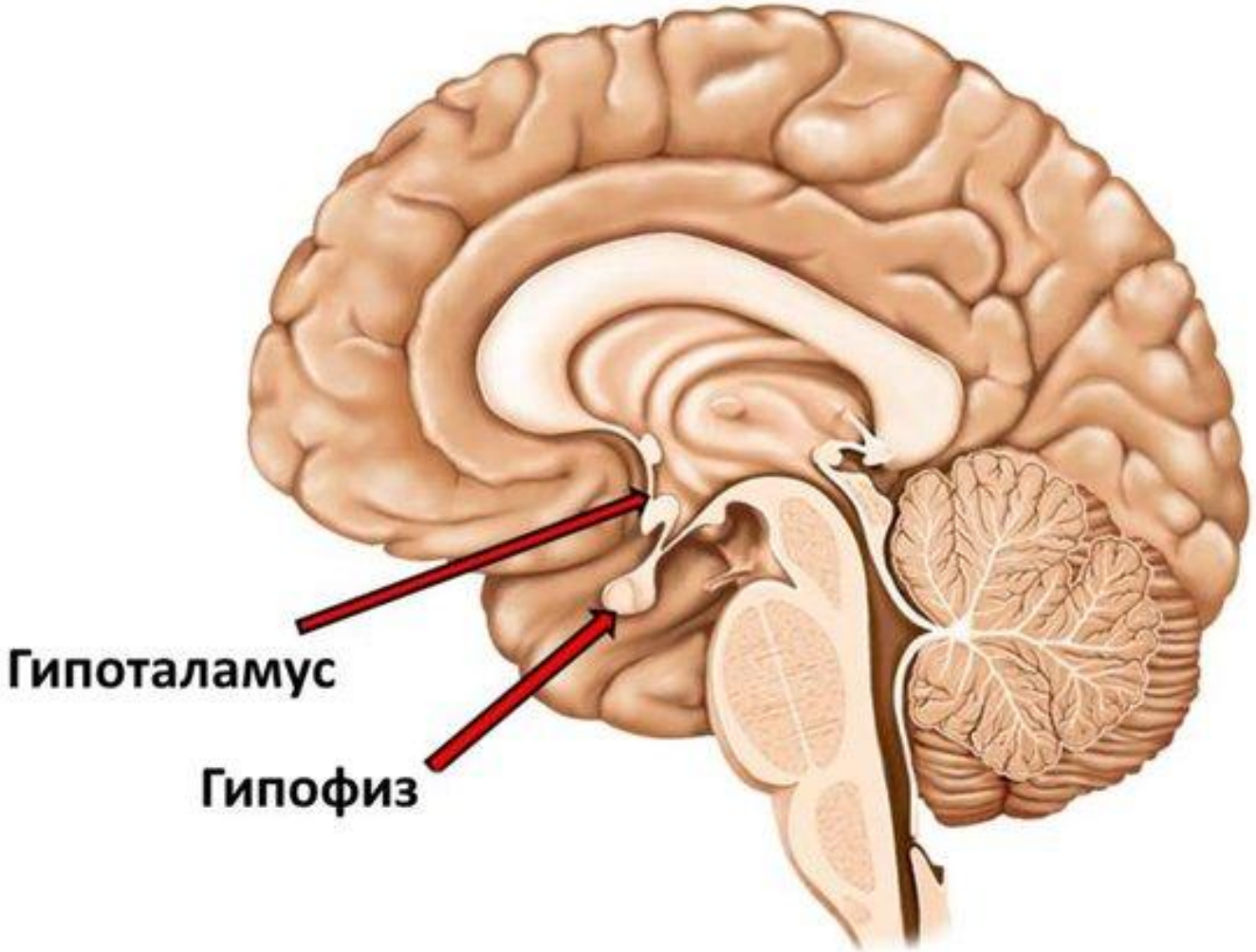

Гипоталамус контролирует деятельность эндокринной системы человека благодаря тому, что его нейроны способны выделять вещества (либерины и статины), стимулирующие или угнетающие выработку гормонов гипофизом.

Гипоталамус объединяет нервные и эндокринные регуляторные механизмы в общую нейроэндокринную систему.

Образует с **гипофизом** единый функциональный комплекс, в котором первый играет регулирующую, второй — исполняющую роль.

Метаталамус

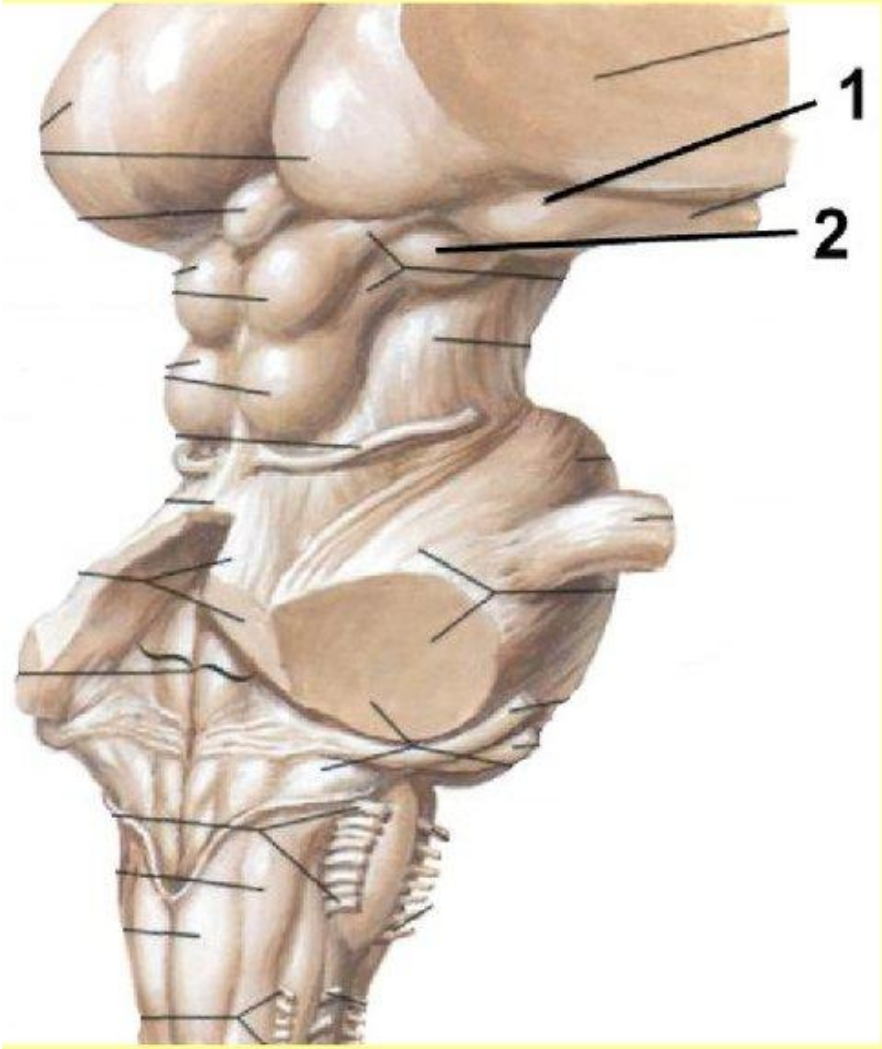

Состоит из:

1. латеральных коленчатых тел – подкорковые центры зрения;
2. медиальных коленчатых тел – подкорковые центры слуха.

Эпифиз
(corpus pineale, шишковидная железа, верхний

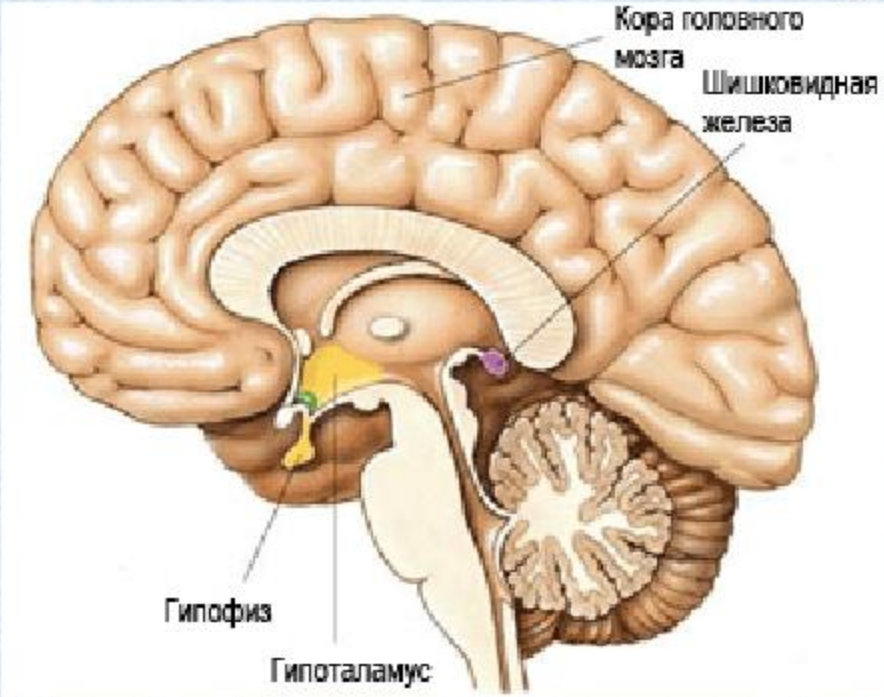

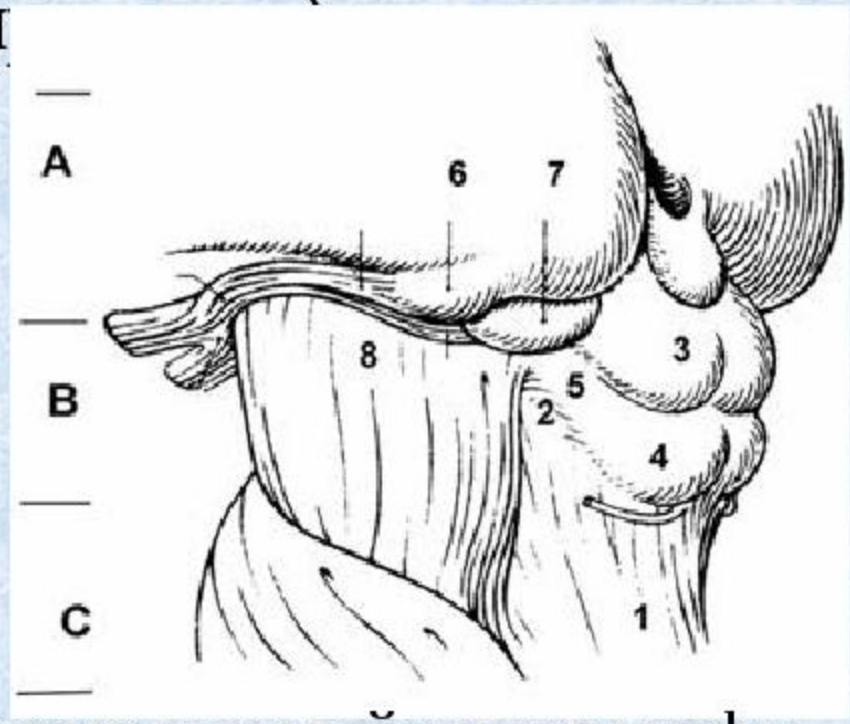

Греч, epiphysis - шишка, нарост. Форму сосновой шишки эпифиз имеет редко. Чаще бывает округлой или полигональной, шаровидной формы. Развивается из крыши III желудочка мозга, располагается между верхними бугорками четверохолмия. Средний вес – 0,2 г; у женщин крупнее, чем у мужчин.

ЭПИФИЗ

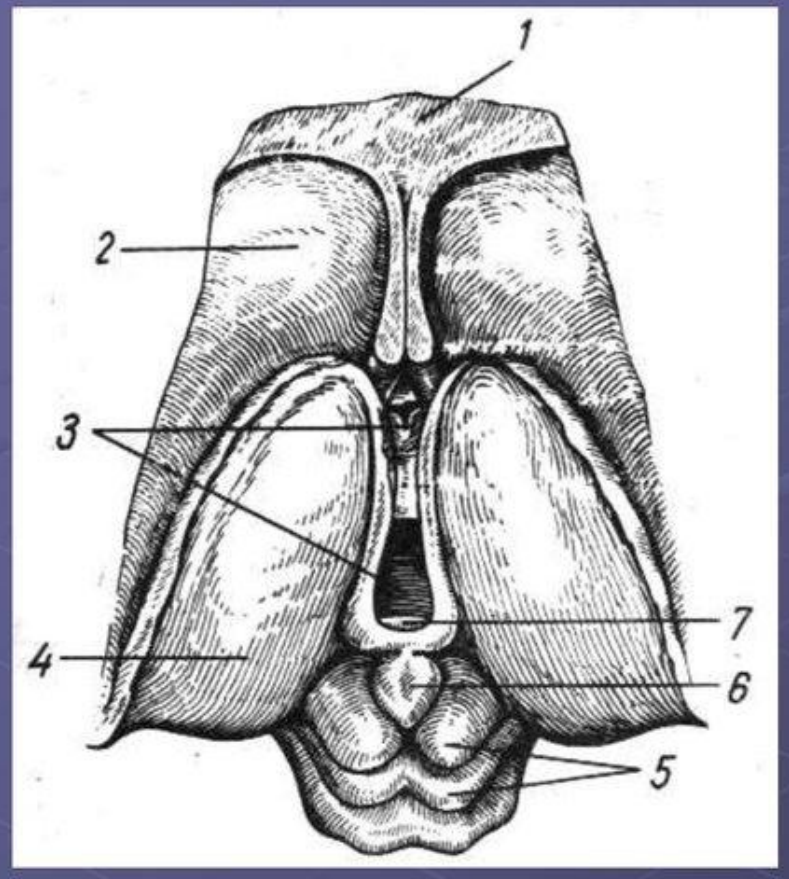

Рис. 4 – таламус, 5 – холмики крыши среднего мозга, 6 – эпифиз

- Эпифиз, или шишковидное тело (массой до 0,25 г) находится в полости черепа над пластинкой крыши среднего мозга.
- В эпифизе образуются гормоны ***мелатонин и серотонин***, которые оказывают влияние на функции щитовидной, половых желез и надпочечники. Мелатонин вызывает задержку полового развития, а у взрослых женщин – задержку менструального цикла; уменьшает отложение меланина в коже. Серотонин регулирует сон и бодрствование («биологические часы»). Секреция этих гормонов зависит от времени суток: на свету вырабатывается серотонин, а в темноте – мелатонин.
- Интенсивные спортивные занятия в детском возрасте приводят к значительной задержке полового развития, особенно у девочек.

Конечный мозг

Доли конечного мозга

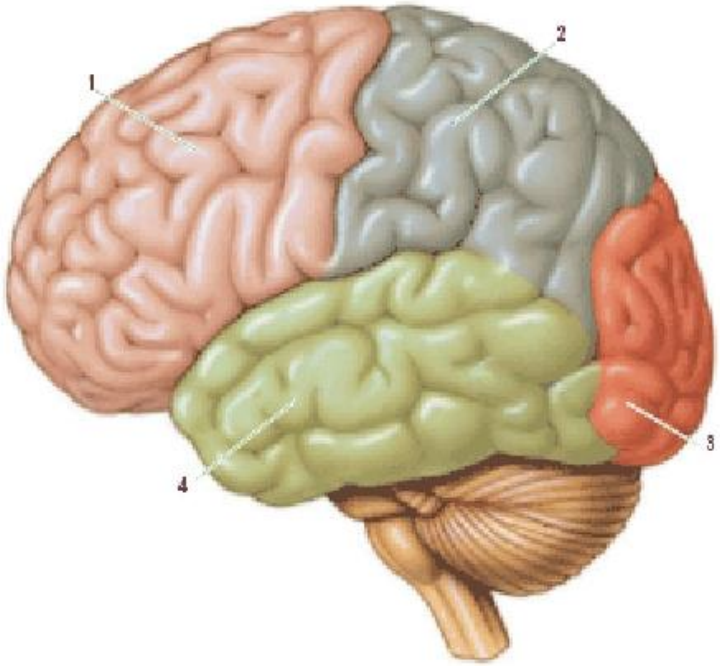

- **5 Долей**:
- 1- лобная,
- 2-теменная,
- 3- затылочная,
- 4- височная,
- 5- островок

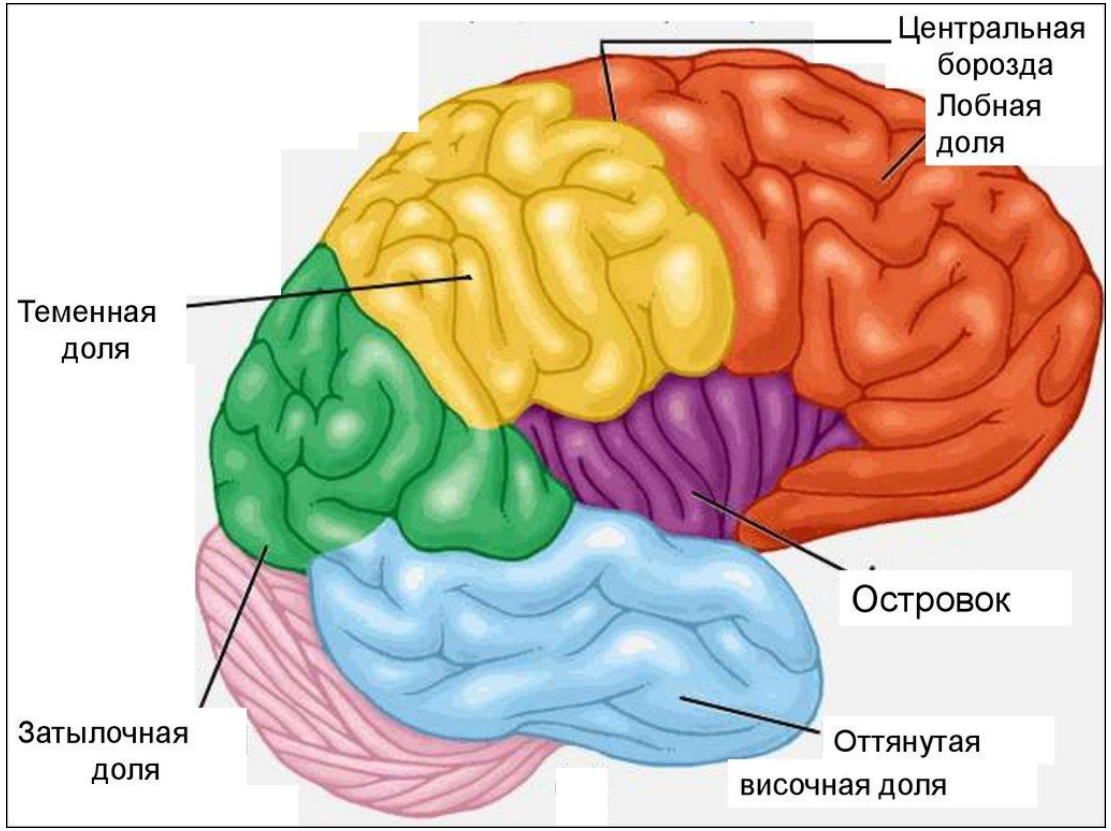

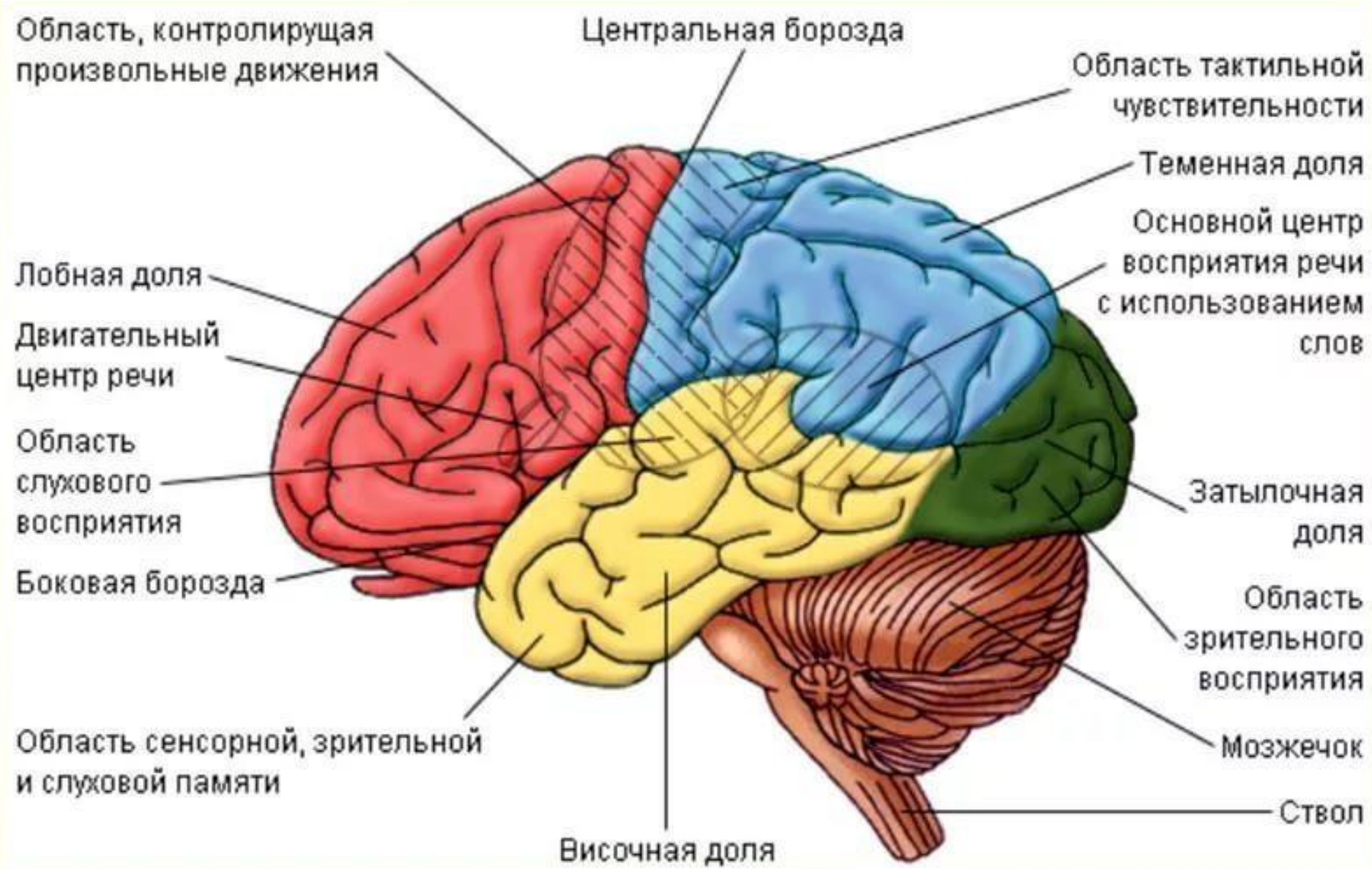
Область, контролирущая произвольные движения
Центральная борозда
Область тактильной чувствительности
Теменная доля
Основной центр восприятия речи с использованием слов
Лобная доля
Двигательный центр речи
Область слухового восприятия
Боковая борозда
Затылочная доля
Область зрительного восприятия
Мозжечок
Ствол
Область сенсорной, зрительной и слуховой памяти
Височная доля

ГОЛОВНОЙ МОЗГ (ПОПЕРЕЧНЫЙ РАЗРЕЗ)

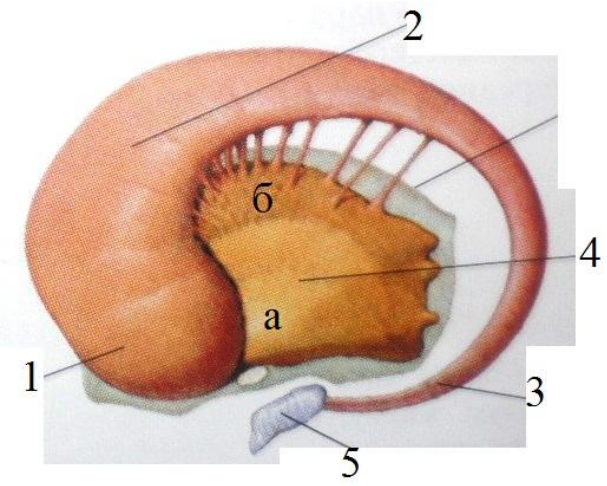

Базальные ядра:
1, 2, 3 – хвостатое ядро
4 – чечевицеобразное ядро:
а – бледный шар
б – скорлупа
5 – миндалевидное тело.

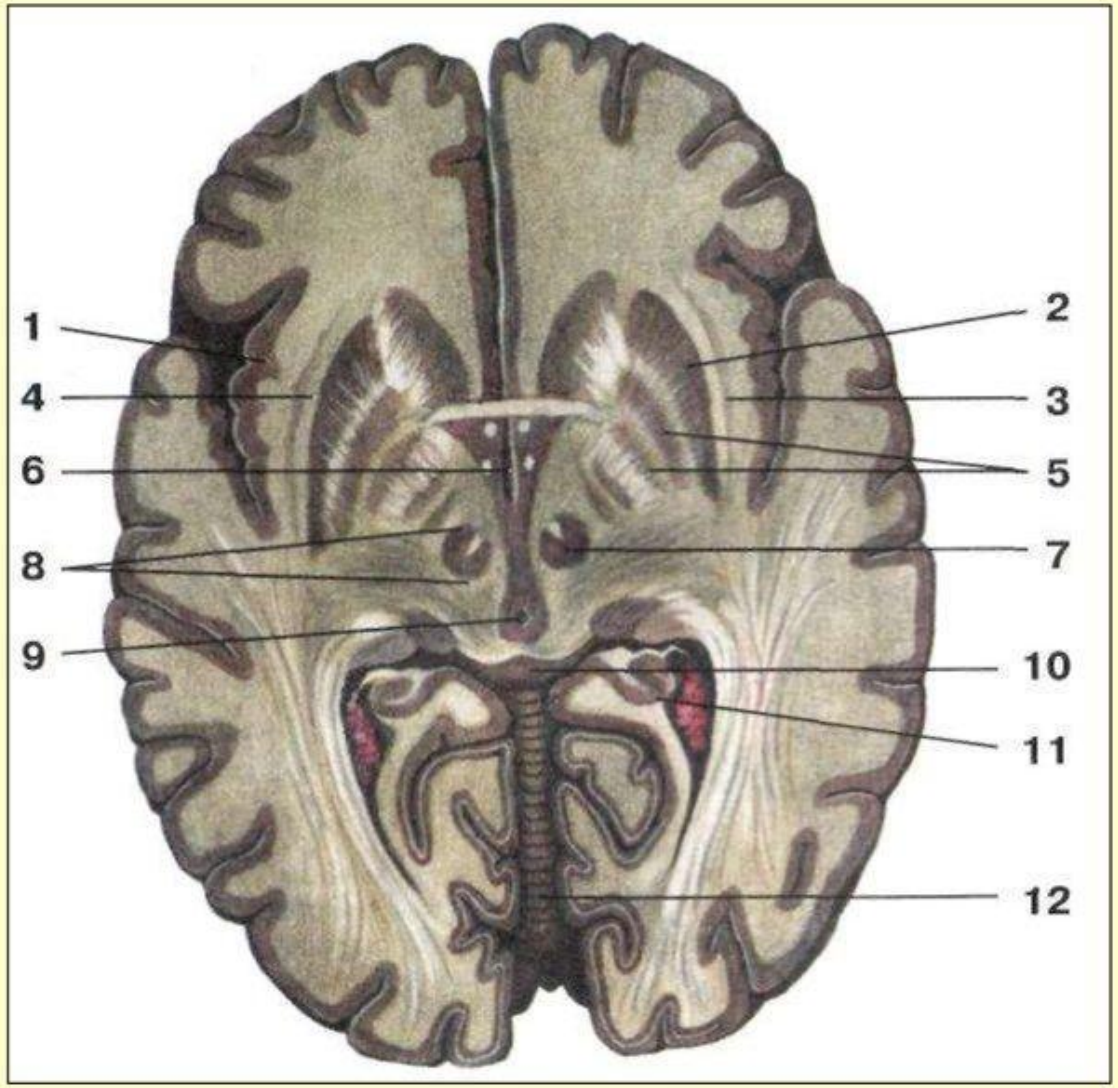

1 — островок;
2 — скорлупа;
3 — ограда;
4 — наружная капсула;
5 — бледный шар;
6 — III желудочек;
7 — красное ядро;
8 — покрышка;
9 — водопровод среднего мозга;
10 — крыша среднего мозга;
11 — гиппокамп;
12 — мозжечок

Базальные ганглии

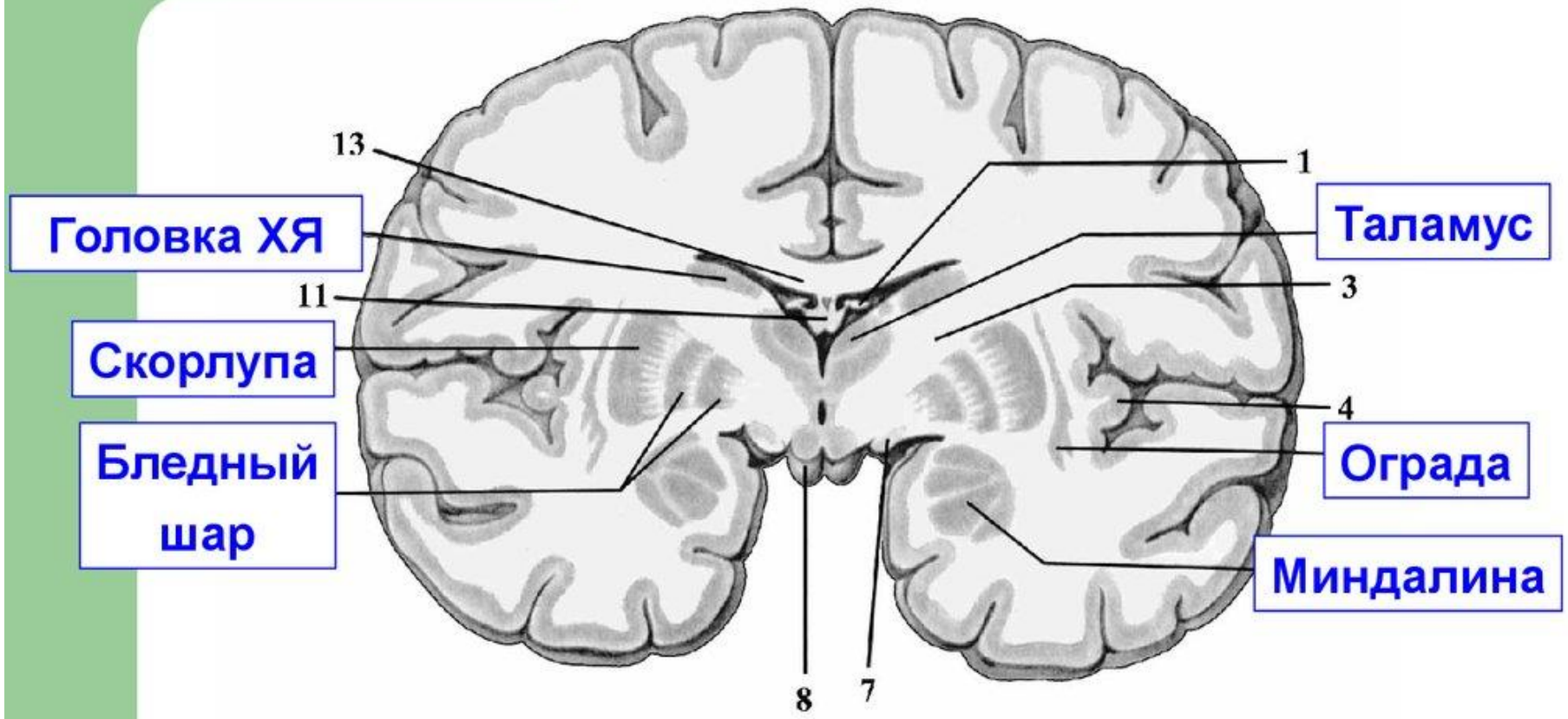

Разрез головного мозга во фронтальной плоскости на уровне сосцевидных тел.

1 - сосудистое сплетение бокового желудочка (центральная часть); **2** - таламус; **3** - внутренняя капсула; **4** - кора островковой доли; **5** - ограда; **6** - миндалевидное тело; **7** - зрительный тракт; **8** - сосцевидное тело; **9** - бледный шар; **10** - скорлупа; **11** - свод; **12** - хвостатое ядро; **13** - мозолистое тело.

ПРОВОДЯЩИЕ ПУТИ

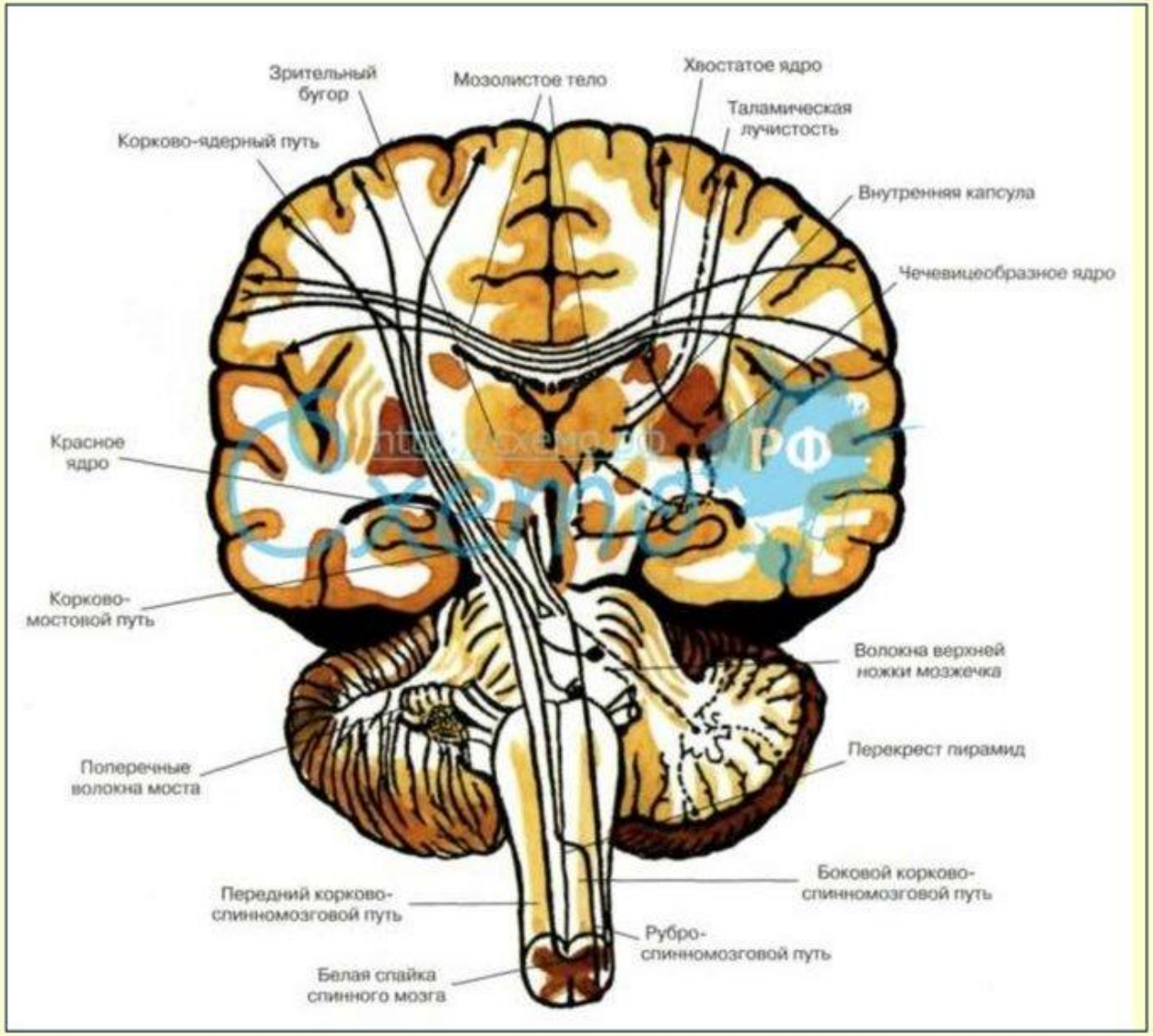

Внутри головного мозга имеются полости – желудочки мозга

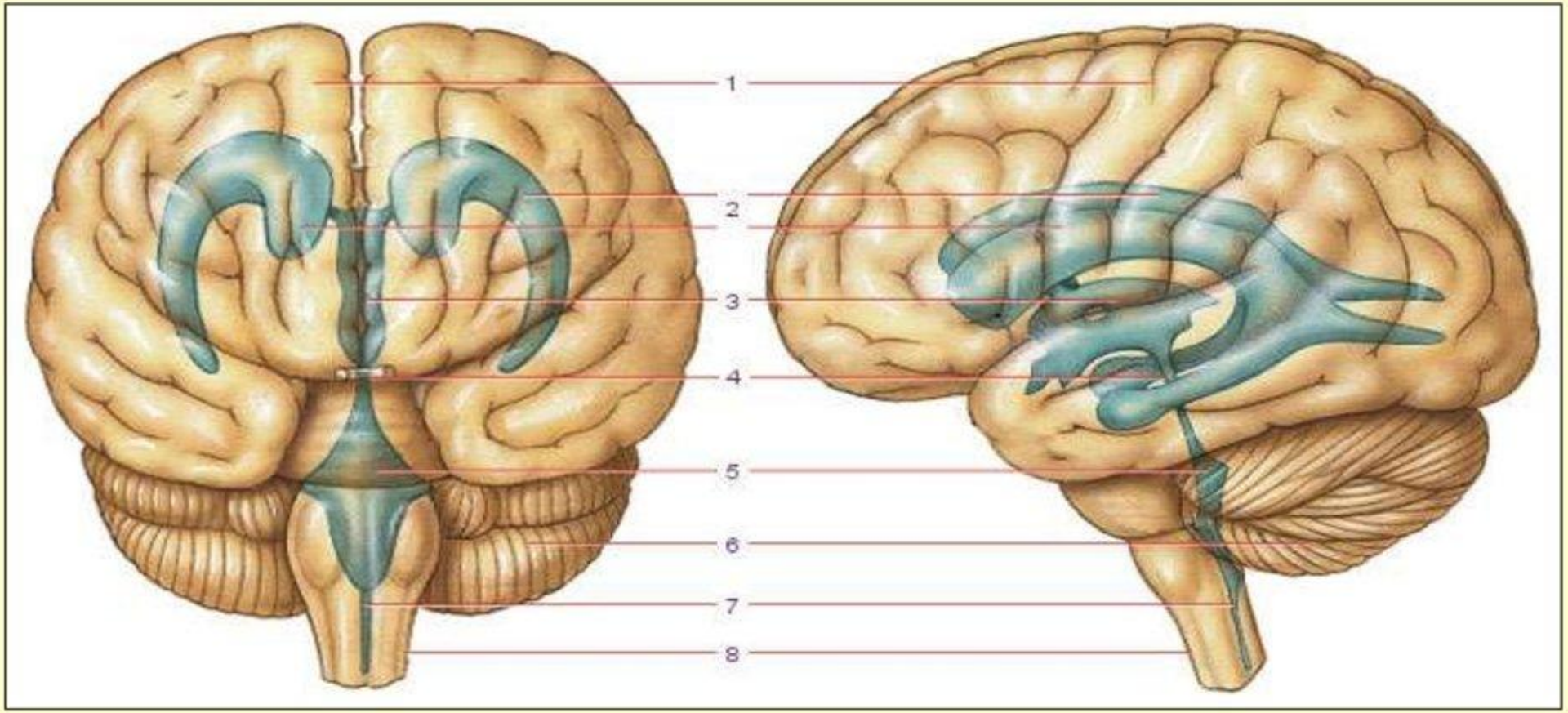

1. Левое полушарие головного мозга **2**. Боковые желудочки **3**. Третий желудочек **4**. Водопровод среднего мозга **5**. Четвертый желудочек **6**. Мозжечок **7**. Вход в центральный канал спинного мозга **8**. Спинной мозг.

Сосудистая оболочка повторяет рельеф мозга, заходя во все его углубления.
Паутинная оболочка очень тонкая, не имеет сосудов. Она покрывает мозг, не заходя в его борозды, перекидываясь через них. *Между сосудистой и паутинной оболочками расположено* ***подпаутинное (субарахноидальное) пространство***, заполненное спинномозговой жидкостью. В некоторых местах подпаутинное пространство головного мозга образует значительные расширения — **цистерны**. Они также содержат спинномозговую жидкость. Наиболее крупные цистерны находятся между мозжечком и продолговатым мозгом, между ножками мозга и в области боковой борозды.
Пространство между твердой и паутинной оболочками носит название — ***субдуральное пространство.*** В нем находится спинномозговая жидкость.

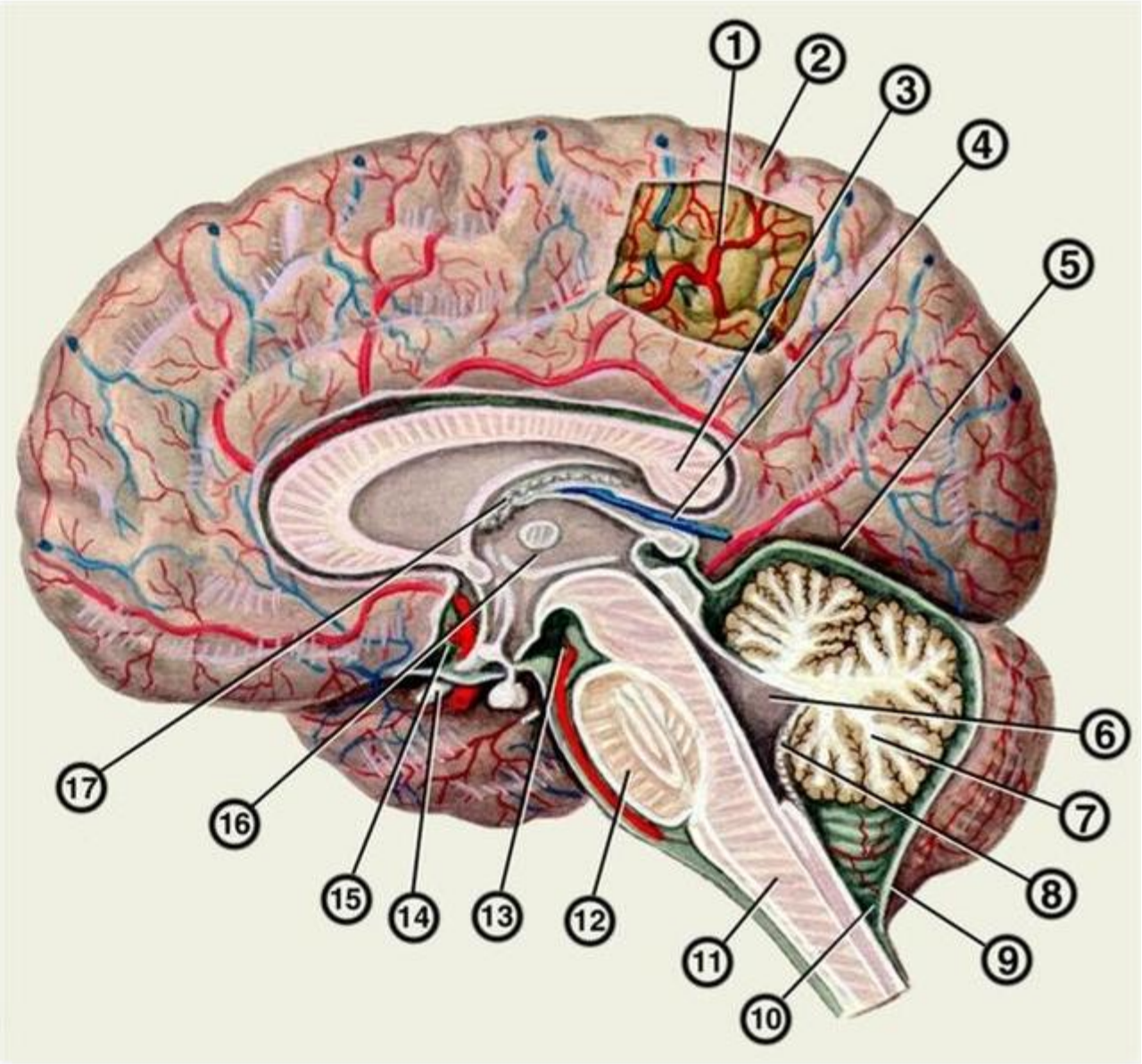

Отростки и венозные синусы твердой мозговой оболочки

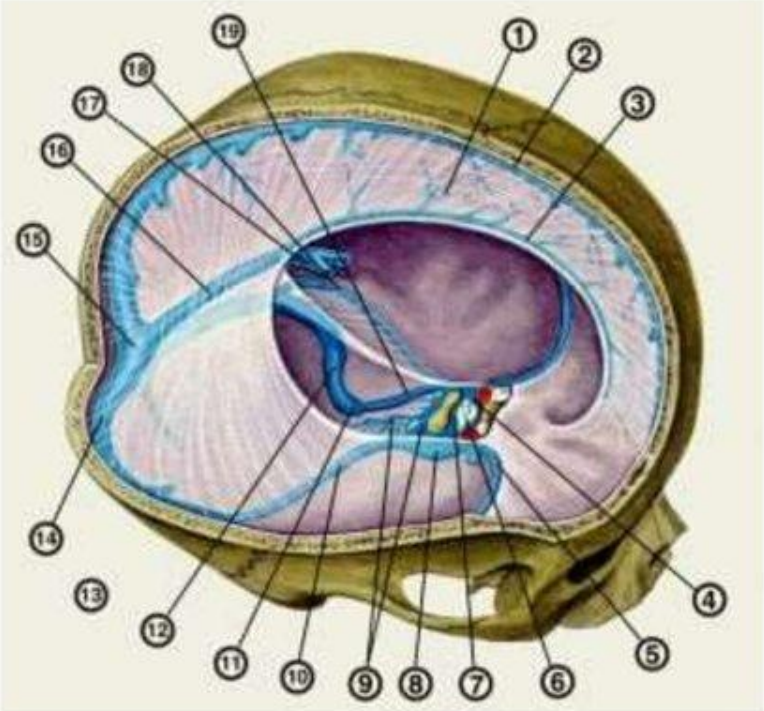

- - falx cerebri - серп большого мозга – проникает в продольную щель между полушариями;
- -tentorium cerebelli - намет мозжечка;
- -falx cerebelli - серп мозжечка- разделяет полушария;
- -diafragma selle - натянута над гипофизарной ямкой.