AO TRAUMA

Дискусія: Вертлюгові переломи – приречені на успіх?

Василь Маховський

Тернопільська університетська лікарня

AO Trauma Семінар – Переломи проксимального стегна

Тернопіль, 16 жовтня 2020 рік

Історія

- Жінка, 82 роки
- Активна в межах присадибної території (slow-go)
- Низькоенергетична травма – падіння стоячи
- Цукровий діабет, тип 2
- Компенсована ІХС
- Доправлена в день травми у відділення невідкладних станів

Додаткові проекції?

- AP тазу
- Тракційна AP кульша
- AP стегна
- Аксіальна кульша?

Опитування 1 - план лікування

- Клинкова пластина
- DHS
- DHS + трохантерна бокова пластина
- CM стержень з двома гвинтами (e.g. recon)
- CM стержень з одним товстим гвинтом (e.g. Gamma)
- CM стержень з геліксоїдним лезом (e.g. TFN, PFNA)
- Ваш варіант

Чи всі фіксатори працюватимуть однаково при різних вертлюгових переломах?

Стабільні переломи

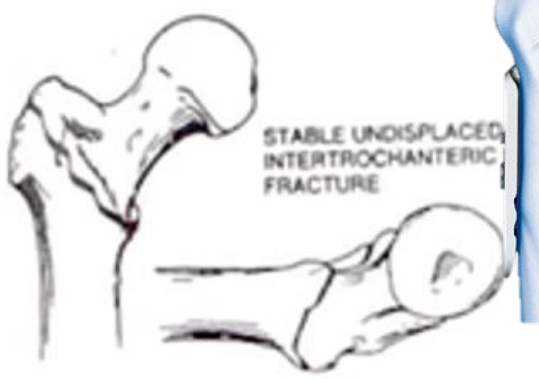

Нестабільні переломи

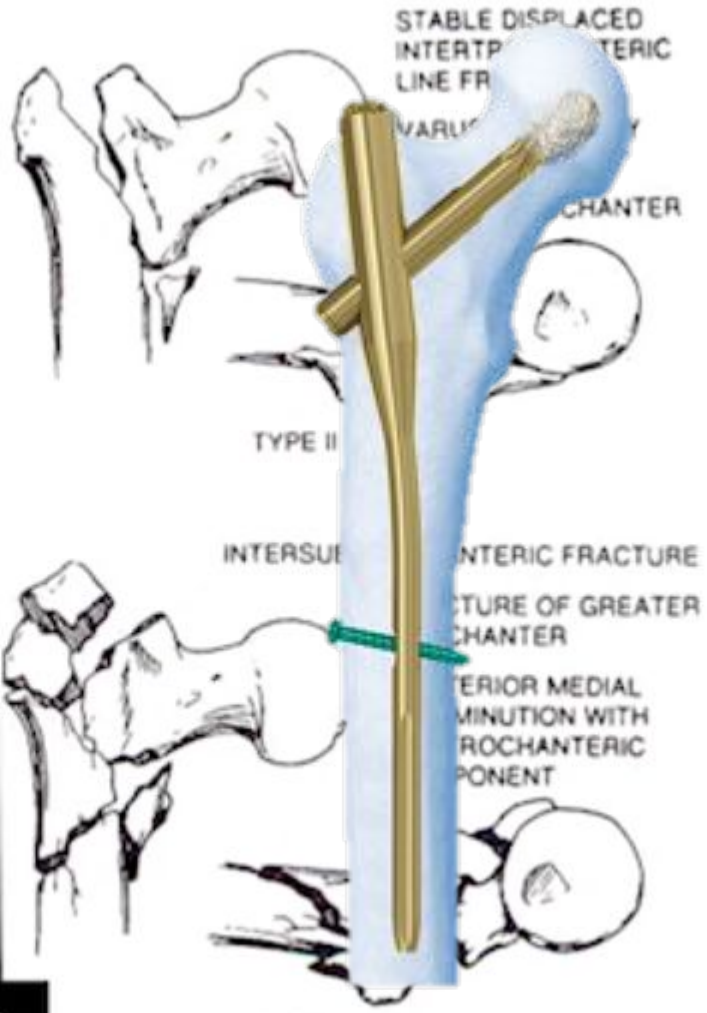

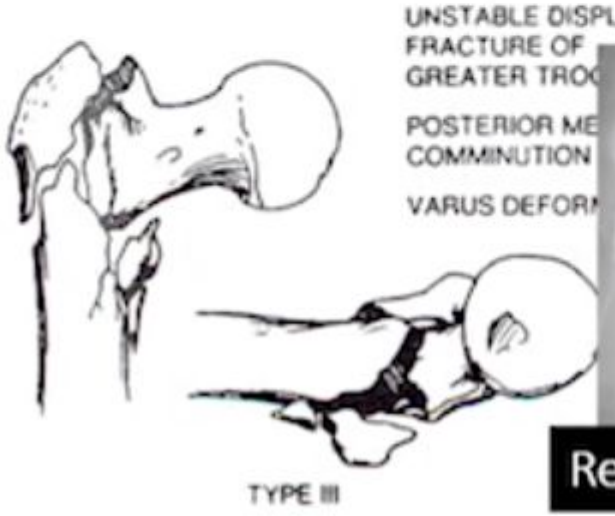

Опитування 2 - прогноз

- Безперешкодне зрощення
- Надмірний телескопічний ефект
- Варус-колапс + вкорочення
- Аксіальний cut-out (cut-through)
- Краніальний cut-out
- Злам імпланта (де?)
- Комбо

Що сталося і чому?

Arch Orthop Trauma Surg (2008) 128:227–234
DOI 10.1007/s00402-007-0497-2

OSTEOPOROTIC FRACTURE MANAGEMENT

Medial migration of intramedullary hip fixation devices: a biomechanical analysis

Yoram A. Weil · Michael J. Gardner · George Mikhail · Glen Pierson · David L. Helfet · Dean G. Lorich

- Широкий канал
- Виражений фронтальний і аксіальний вигин каналу

- Заклинене лезо в латеральному кортексі
=
- Ratchet-феномен



Опитування 3 - чи можна було б цьому запобігти?

- Репозиція?
- Товстіший стержень?
- Стержень іншого дизайну? Який?

(тип/кількість гвинтів, CCD, довжина, радіус вигину)

- Довше геліксоїдне лезо
- Аугментація PMMA

Що далі?

- Заміна геліксоїдного леза
- Заміна леза + аугментація
- Повна заміна стержня
- Тотальне ендопротезування

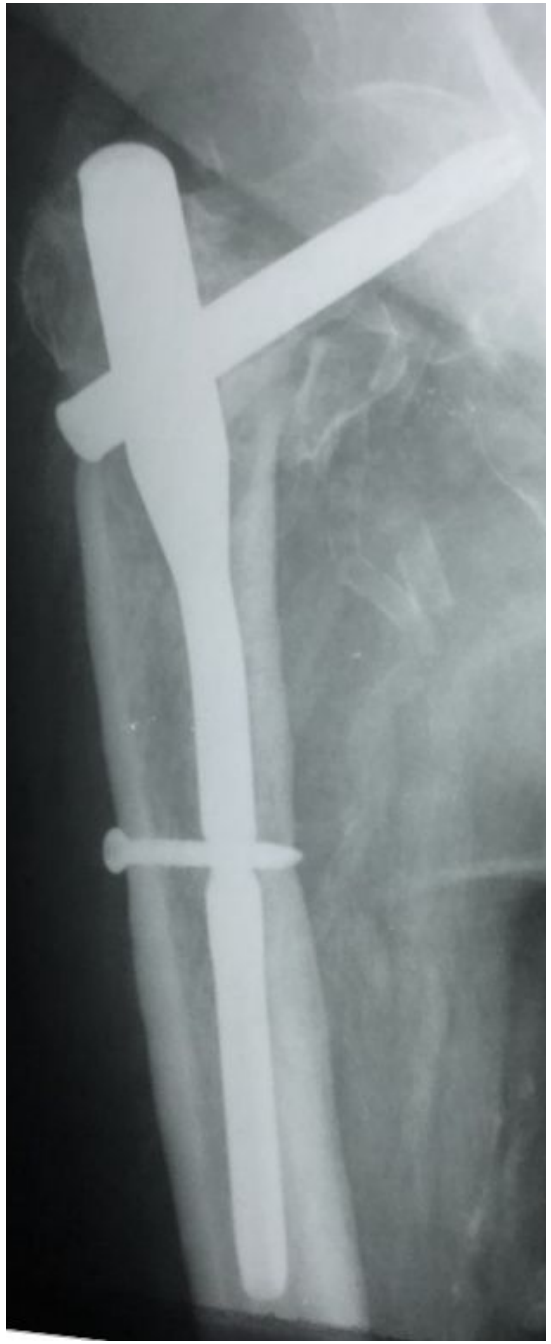

Ставте цілі!

- Рання одноетапна хірургія
- Стабільна фіксація
- Раннє повне навантаження
- Контроль болю
- Швидке повернення до бажаного функціонального стану
- Попередження переломів

Які шанси на успіх? (n=28)

- Заміна леза – 50% (8/16)
- Заміна леза + аугментація – 66% (4/6)
- Тотальне ендопротезування – 100% (6/6)

Multicenter Study > Injury. 2016 Feb;47(2):432-8. doi: 10.1016/j.injury.2015.11.027. Epub 2015 Dec 2.

What is the optimal salvage procedure for cut-out after surgical fixation of trochanteric fractures with the PFNA or TFN?: A multicentre study

Alexander Brunner [1], Markus Büttler [2], Uwe Lehmann [3], Hans Curd Frei [4], Renato Kratter [5], Marco Di Lazzaro [6], Alexander Scola [7], An Sermon [8], Rene Attal [9]