Отделы головного мозга

Rhombencephalon – ромбовидный или задний мозг, который делится на:

- myelencephalon – продолговатый мозг
- metencephalon – собственно задний мозг (мост и мозжечок)

Mesencephalon – средний мозг

Prosencephalon – передний мозг, который делится на:

- diencephalon – промежуточный мозг
- telencephalon – конечный мозг

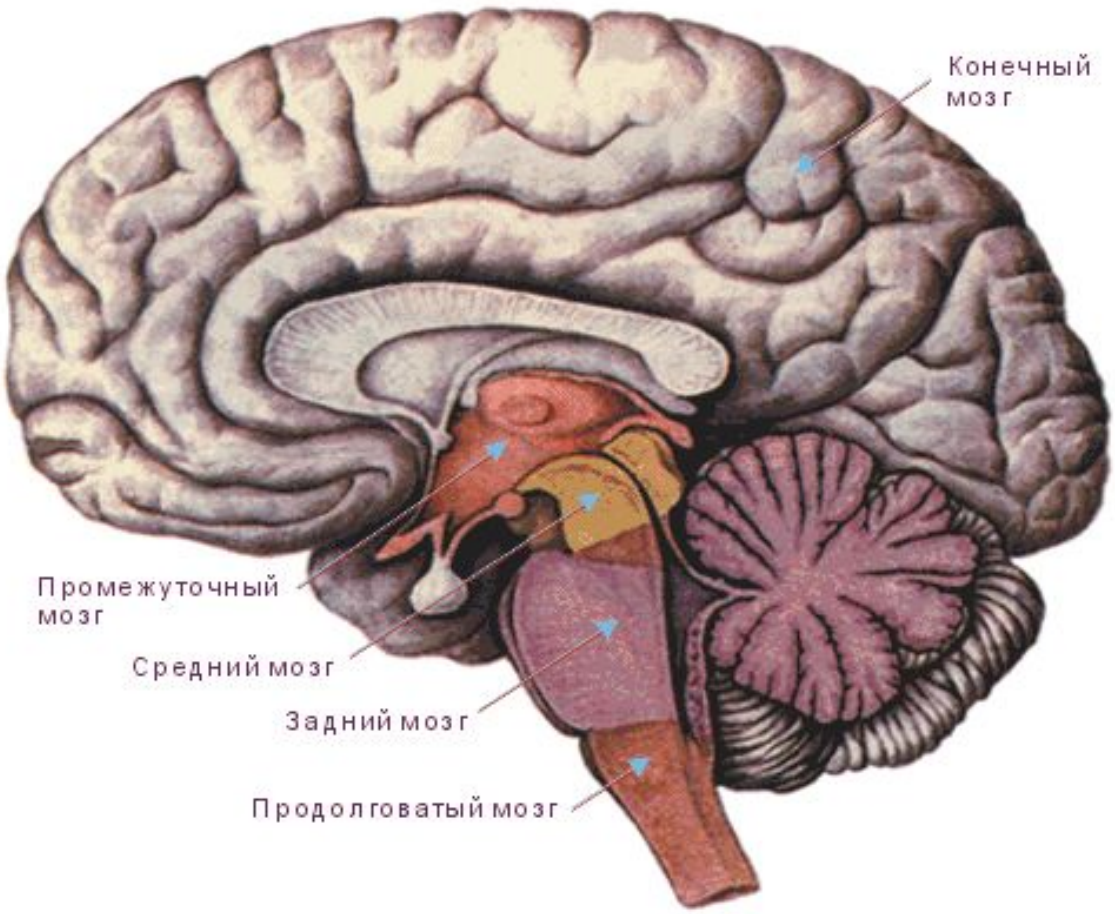

Функциональная анатомия ствола мозга

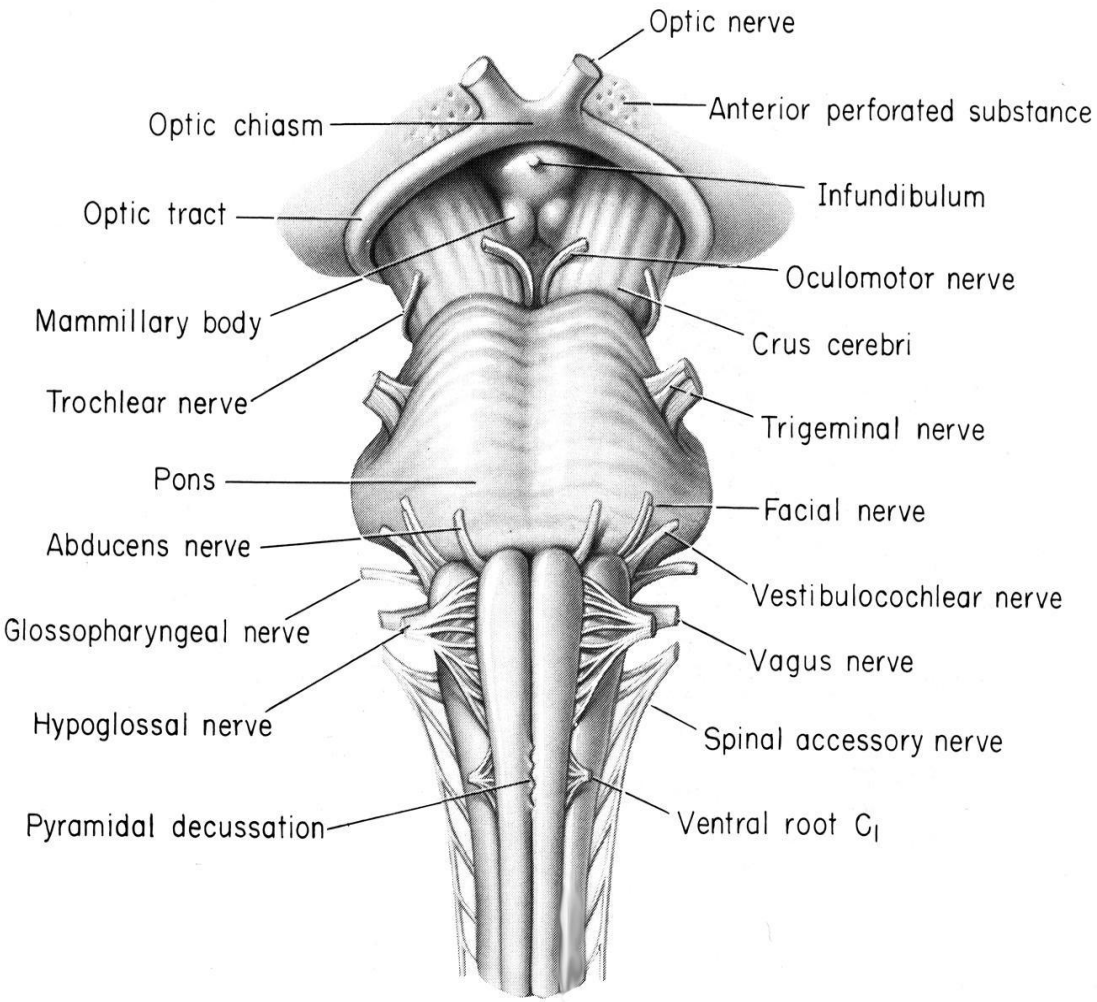

От ствола мозга, отходит большая часть черепномозговых нервов . Он содержит множество отдельных ядер, обладающих сенсорными, моторными и вегетативными функциями, между этими ядрами проходят все восходящие и нисходящие пути, соединяющие головной мозг и спинной мозг , а также большой мозг и мозжечок .

Также содержит **жизненноважные центры:** дыхательный, сосудодвигательный и др.

Продолговатый мозг

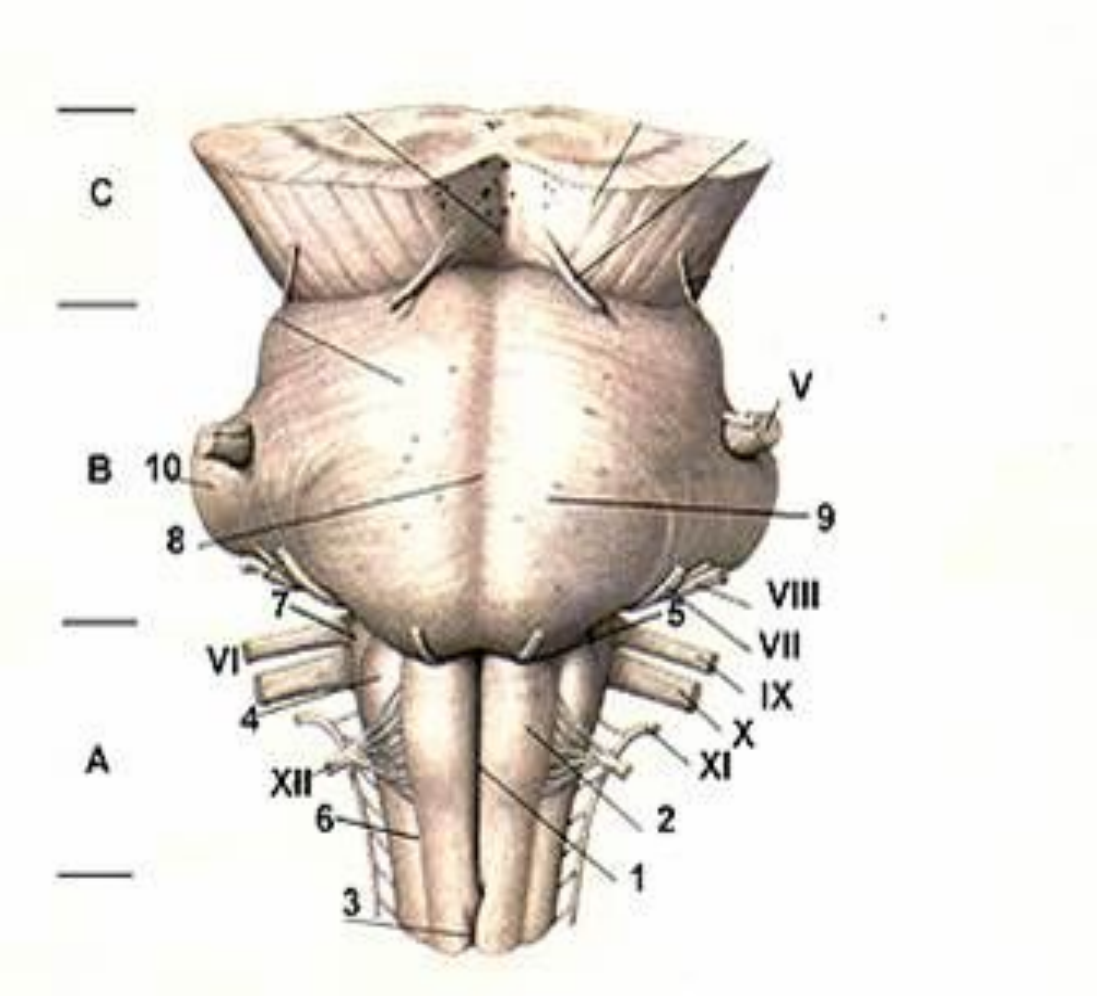

medulla oblongata, представляет непосредственное продолжение спинного мозга. Он сочетает в себе черты строения спинного мозга и начального отдела головного. **Medulla oblongata** имеет вид **луковицы, bulbus cerebri** верхний расширенный конец граничит с мостом, а нижней границей служит место выхода корешков I пары шейных нервов или уровень большого отверстия затылочной кости.

На передней (вентральной) поверхности продолговатого мозга по средней линии проходит **fissura mediana anterior (1)**. По бокам ее на той и другой стороне находятся два продольных тяжа — **пирамиды, pyramides medullae oblongatae (2)**. Составляющие пирамиды пучки нервных волокон частью перекрещиваются в глубине **fissura mediana anterior** с аналогичными волокнами противоположной стороны — **decussatio pyramidum**, после чего спускаются в боковом канатике на другой стороне **спинного мозга — tractus corticospinalis (pyramidalis) lateralis**, частью остаются неперекрещенными и спускаются в переднем канатике спинного мозга на своей стороне — **tractus corticospinalis (pyramidalis) anterior**.

Латерально от пирамиды лежит овальное возвышение — **олива, oliva (4),** которая отделена от **пирамиды бороздкой, sulcus anterolateral (6)**.

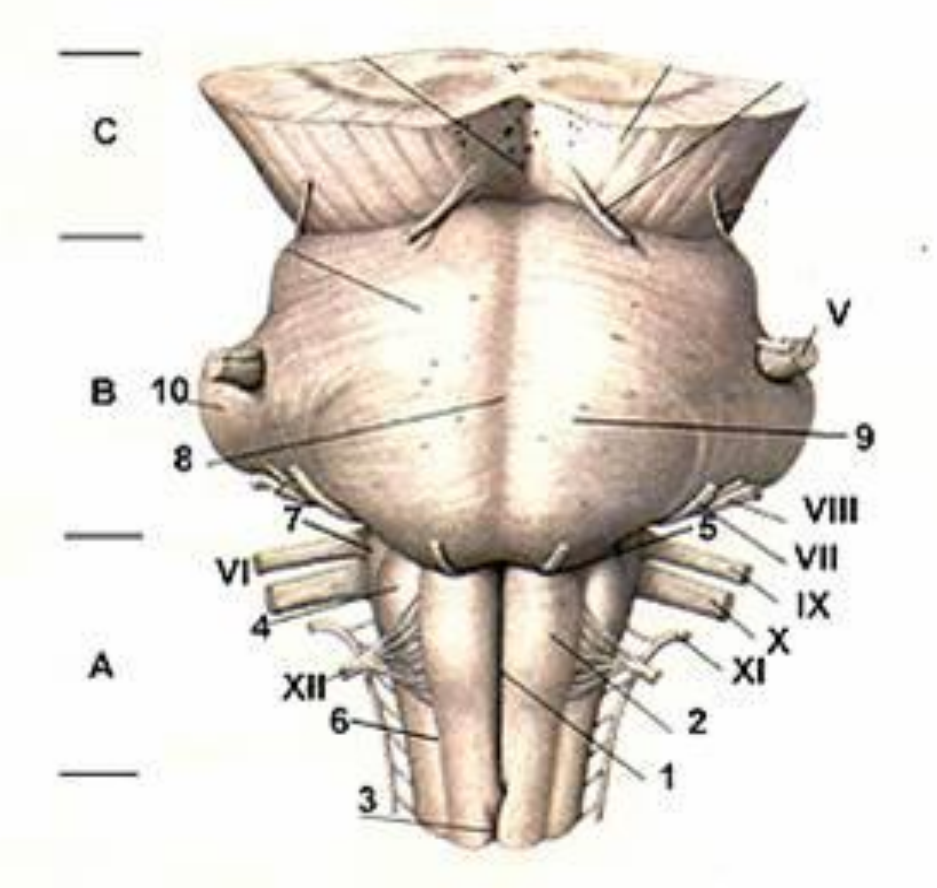

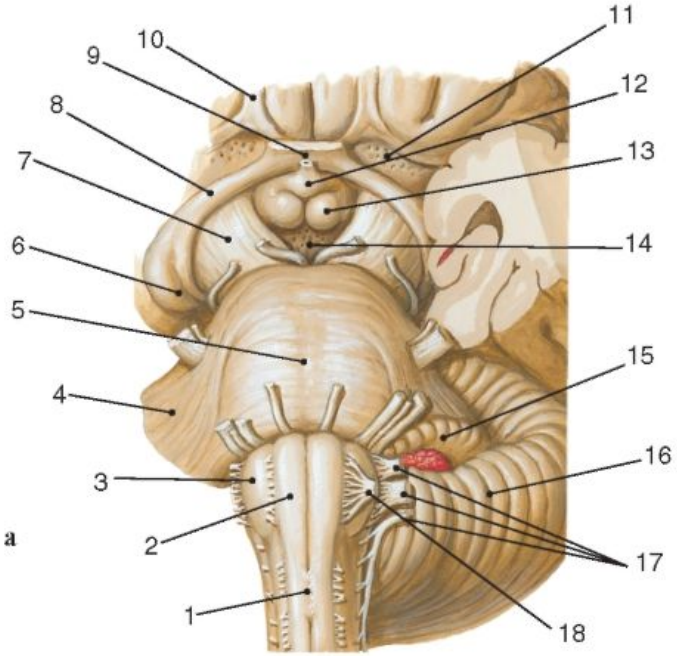

а

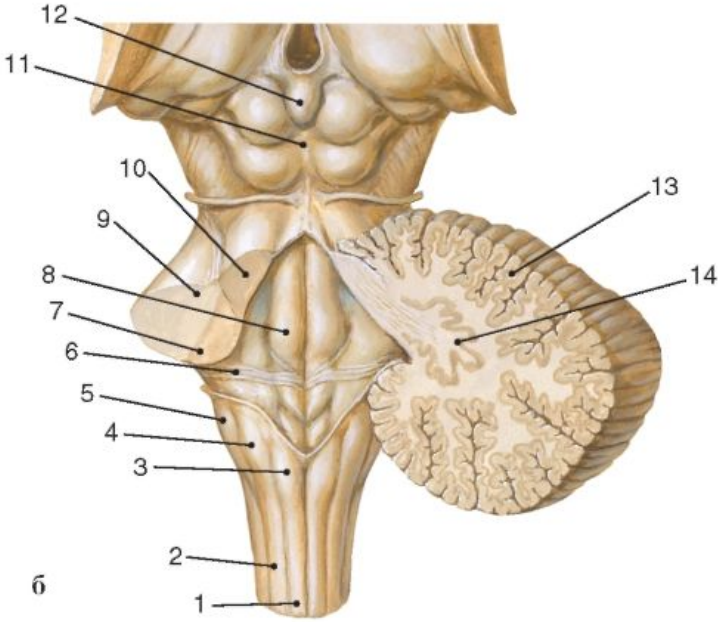

б

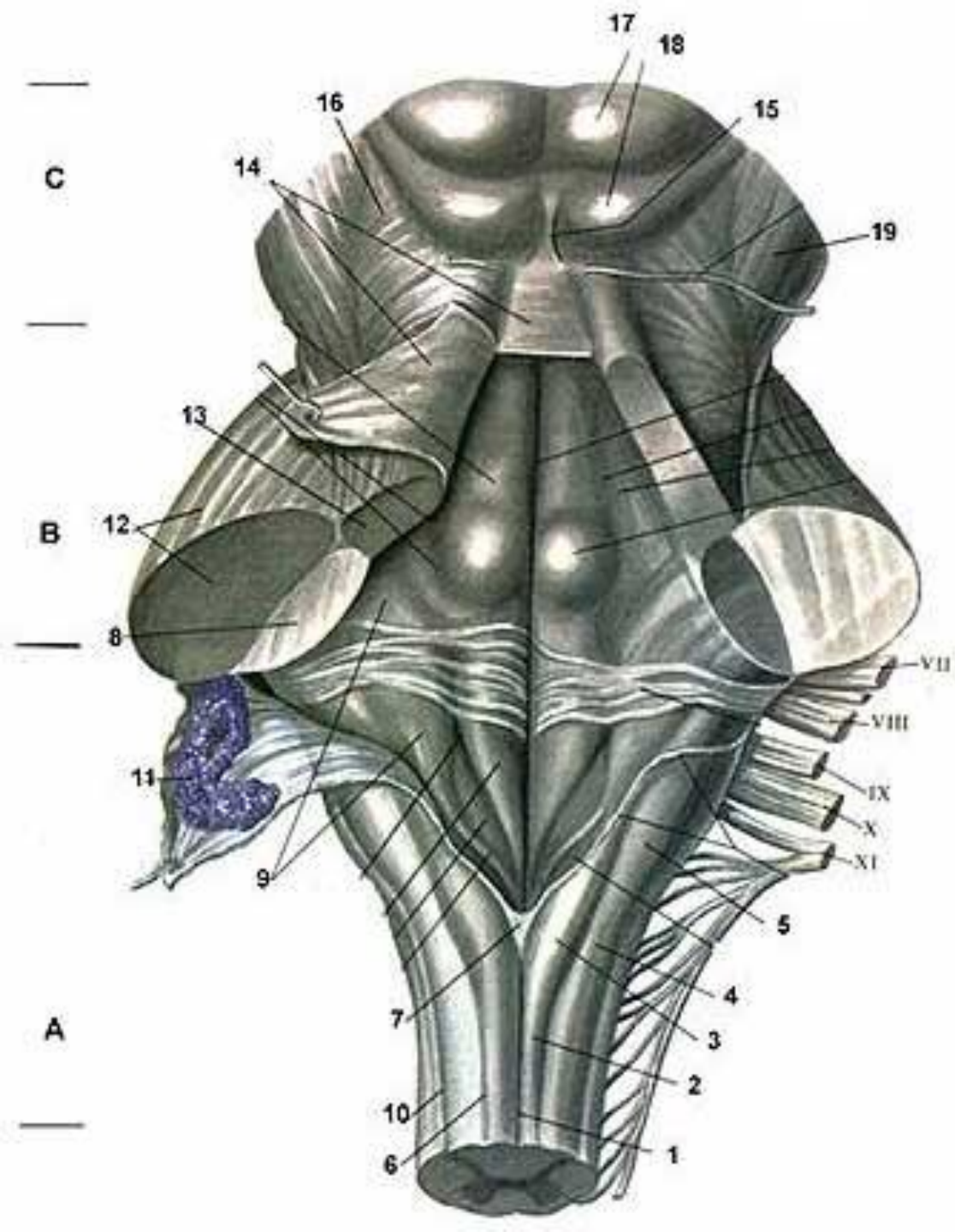

На задней (дорсальной) поверхности продолговатого мозга тянется **sulcus medianus posterior (1)** — непосредственное продолжение одноименной борозды спинного мозга. По бокам ее лежат задние канатики, ограниченные латерально с той и другой стороны слабо выраженной **sulcus posterolaterals (10)**. По направлению кверху задние канатики расходятся в стороны и идут к мозжечку, входя в состав его **нижних ножек, pedunculi cerebellares inferiores (8)**, окаймляющих снизу **ромбовидную ямку**. Каждый задний канатик подразделяется при помощи промежуточной борозды на **медиальный, fasciculus gracilis (2)**, и **латеральный, fasciculus cuneatus (4)**.

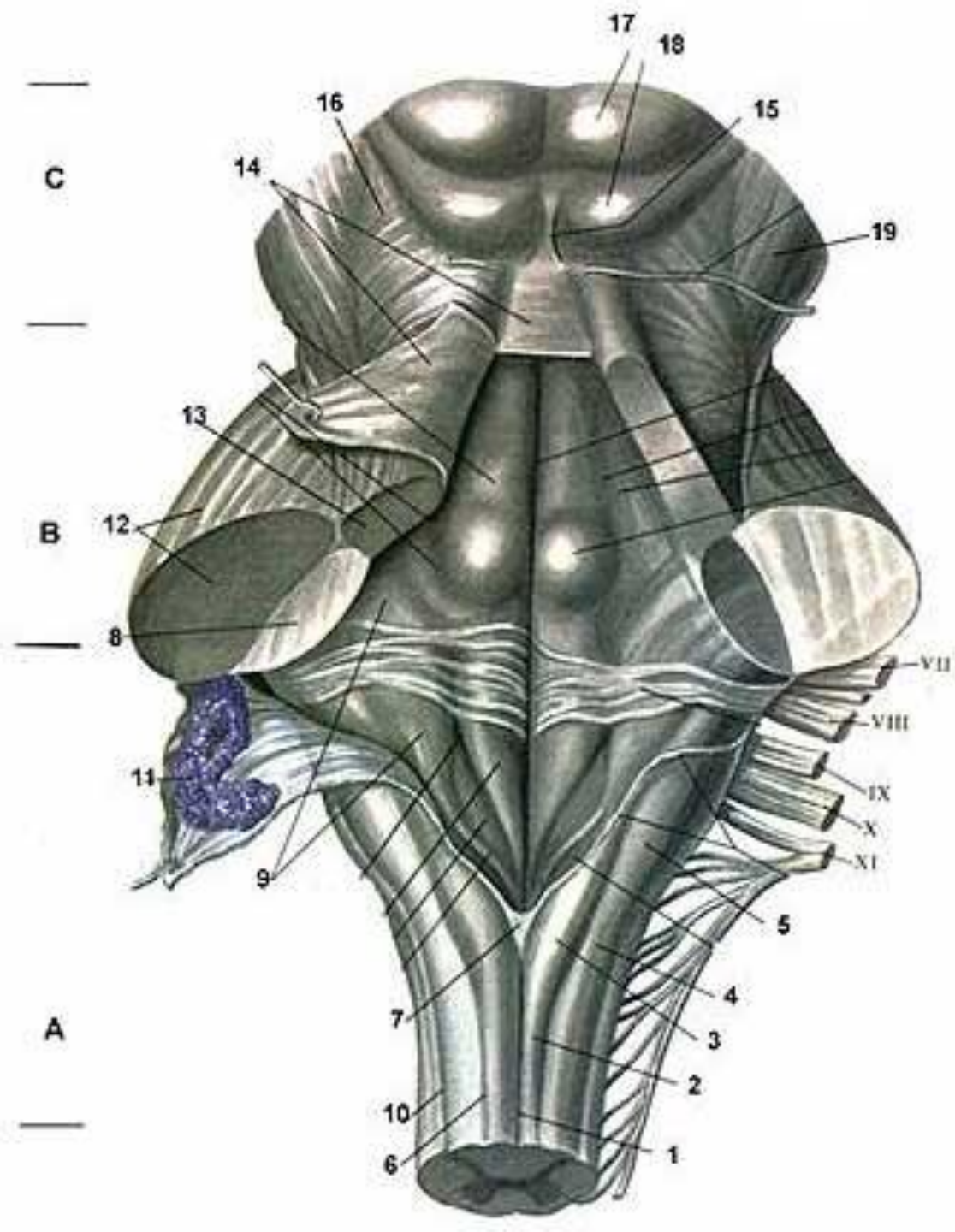

У нижнего угла ромбовидной ямки тонкий и клиновидный пучки приобретают утолщения — **tuberculum gracilum (3) и tuberculum cuneatum (5)**. Эти утолщения обусловлены соименными с пучками ядрами серого вещества, **nucleus gracilis и nucleus cuneatus**.

В названных ядрах оканчиваются проходящие в задних канатиках восходящие волокна спинного мозга (тонкий и клиновидный пучки). Латеральная поверхность продолговатого мозга, находящаяся между **sulci posterolateralis et anterolateralis**, соответствует боковому канатику. Из **sulcus posterolateralis** позади оливы выходят XI, X и IX пары черепных нервов. В состав продолговатого мозга входит нижняя часть ромбовидной ямки.

Внутреннее строение продолговатого мозга

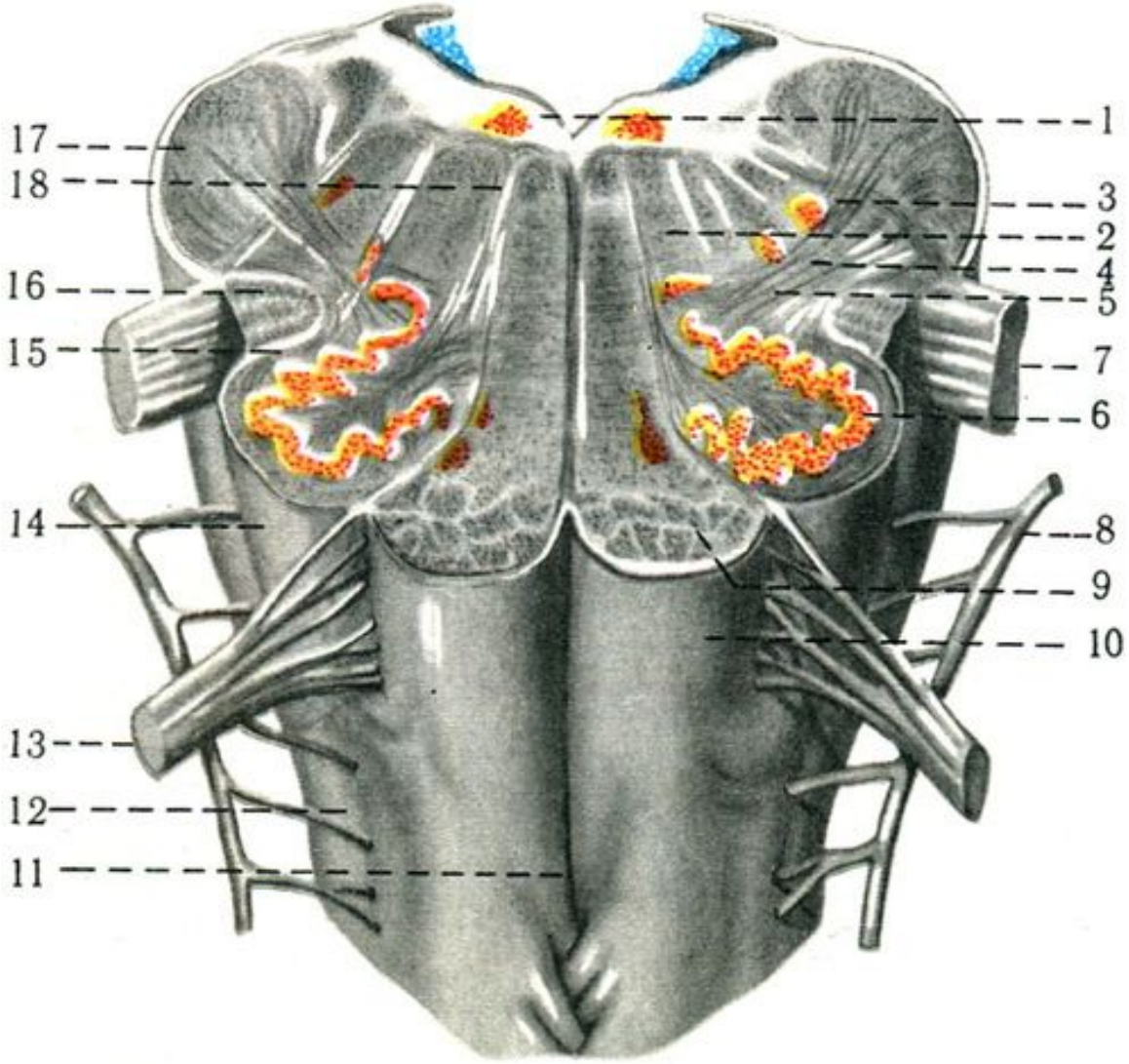

- В нем заложены ядра серого вещества, имеющие отношение к равновесию, координации движений, а также к регуляции обмена веществ, дыхания и кровообращения.

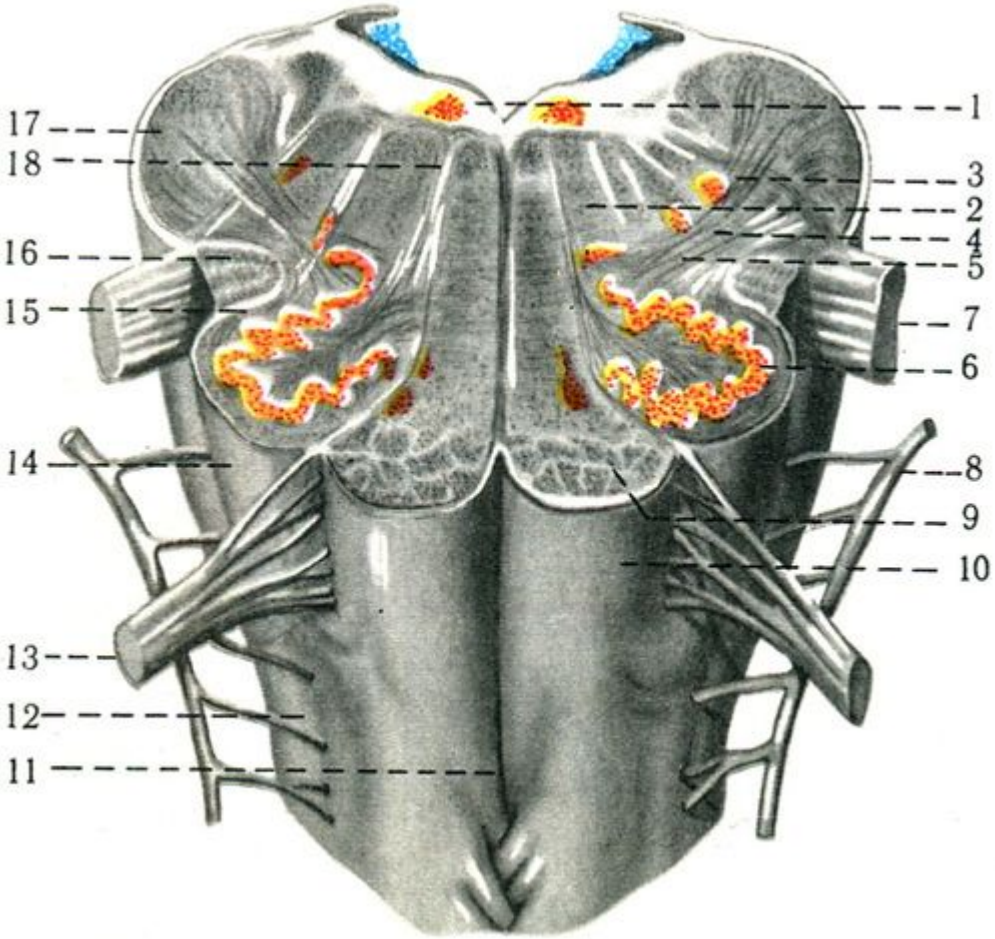

Вентральная поверхность продолговатого мозга.
1 — nucl. n. hypoglossi; 2 — formatio reticularis; 3 — nucl. tractus spinalis n. trigemini; 4 — n. ambiguus; 5 — tr. olivocerebellaris; 6 — nucl. olivaris; 7 — n. vagus; 8 — n. accessorius; 9 — tr. pyramidalis; 10 — pyramis; 11 — fissura mediana anterior; 12 — sulcus lateralis anterior; 13 — n. hypoglossus; 14 — oliva; 15 — tr. tectospinalis; 16 — tr. rubrospinalis; 17 — pedunculus cerebellaris inferior; 18 — fasc. longitudinalis medialis.

ПРОДОЛГОВАТЫЙ МОЗГ

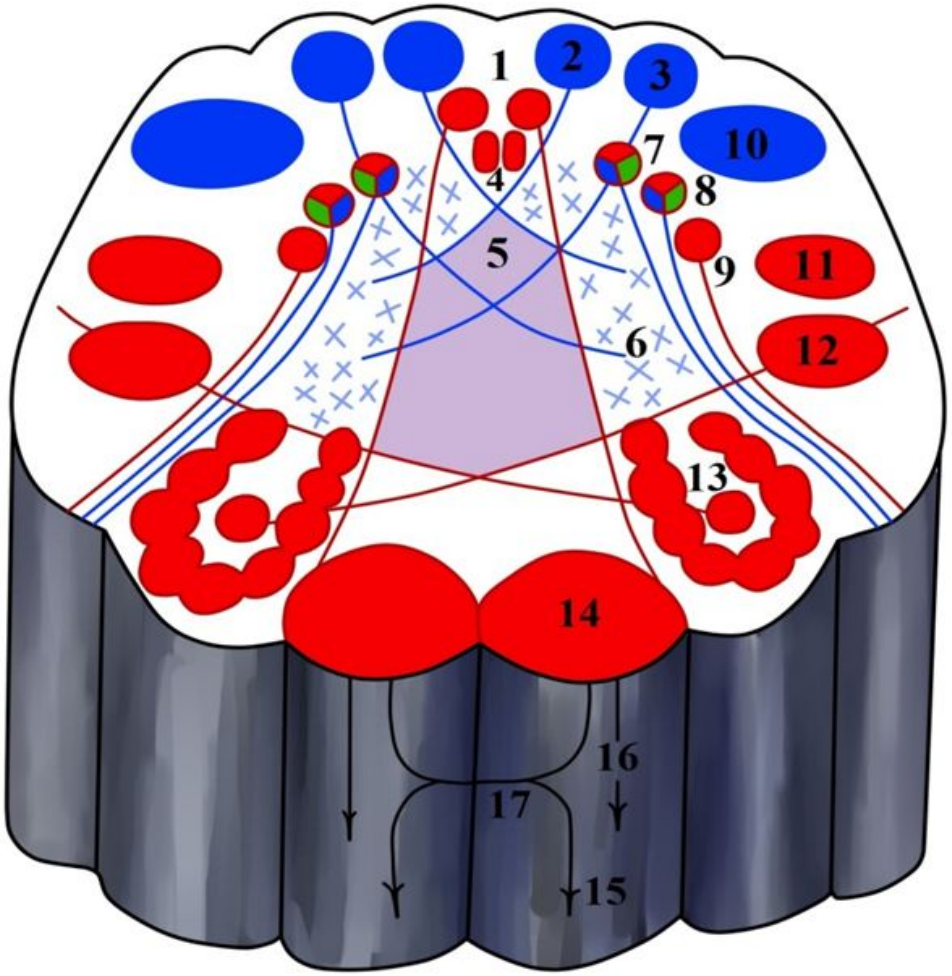

1. Ядра XII пары ЧМН hipoglossus
2. Nucleus gracilis
3. Nucleus cuneatus
4. Fasciculus longitudinalis med.
5. Decussacio lemniscorum
6. Formatio reticularis
7. Ядро XI пары ЧМН accessorius
8. Ядро X пары ЧМН vagus
9. Ядро IX пары ЧМН glossopharyngeus
10. Tr. spinocerebellaris ant. et post.
11. Tr. rubrospinalis
12. Tr. tectospinalis
13. Nucleus olivaris
14. Tr. corticospinalis
15. Tr. corticospinalis lat.
16. Tr. corticospinalis ant.
17. Decussacio pyramidum

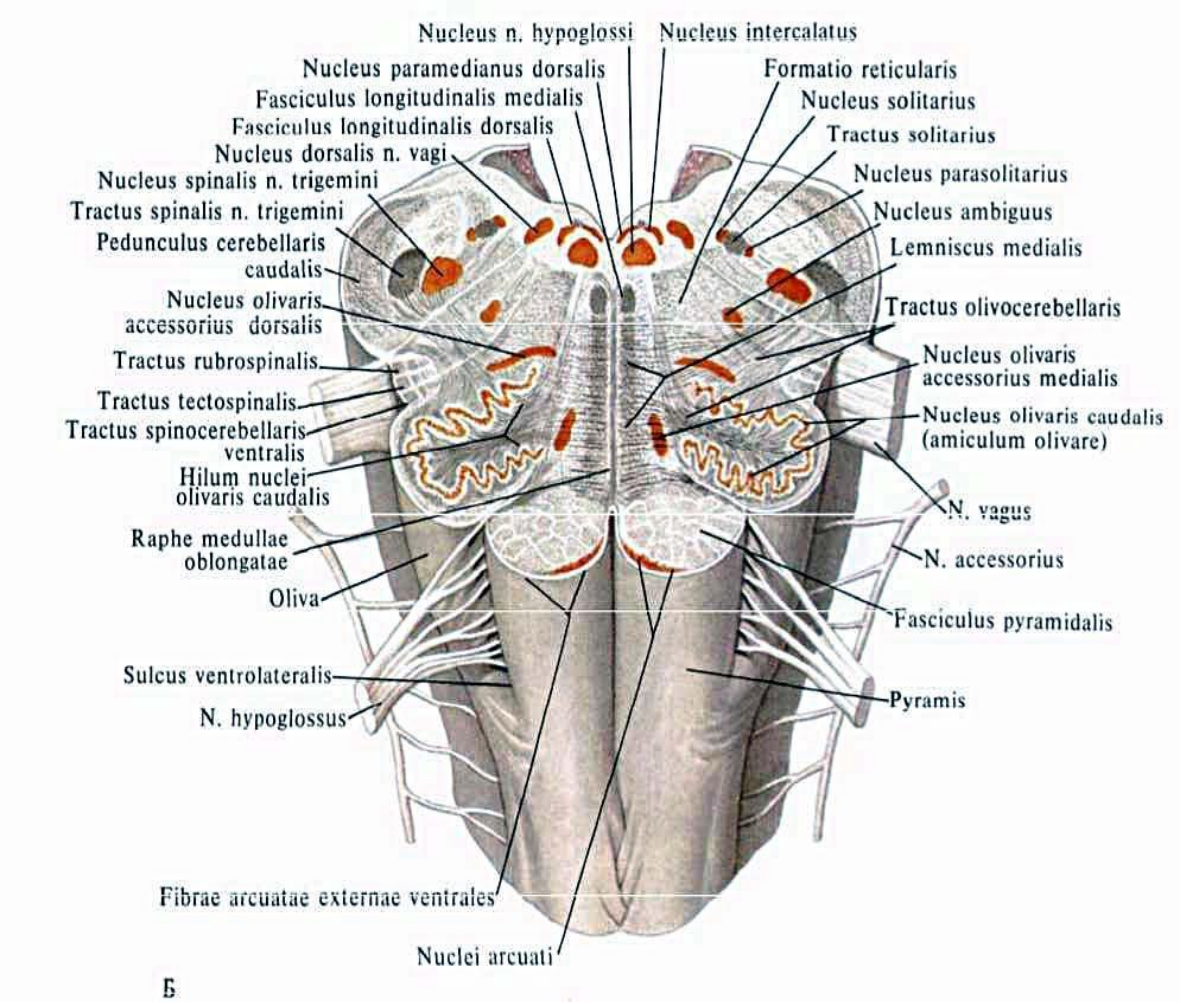

- **Nucleus olivaris, ядро оливы**, имеет вид извитой пластинки серого вещества, открытой медиально **(hilus)**, и обусловливает снаружи выпячивание оливы. Оно связано с зубчатым ядром мозжечка и является промежуточным ядром равновесия, наиболее выраженным у человека, вертикальное положение которого нуждается в совершенном аппарате гравитации.
- 2. **Formatio reticularis, ретикулярная формация**, образующаяся из переплетения нервных волокон и лежащих между ними нервных клеток.
- 3. **Ядра четырех пар нижних черепных нервов** (XII —IX)
- 4. Жизненно важные центры дыхания и кровообращения, связанные с ядрами блуждающего нерва. Поэтому при повреждении продолговатого мозга может наступить смерть

- **Белое вещество продолговатого мозга содержит длинные и короткие волокна.** К **длинным** относятся проходящие транзитно в передние канатики спинного мозга нисходящие пирамидные пути, частью перекрещивающиеся в области пирамид. Кроме того, в ядрах задних канатиков **(nuclei gracilis et cuneatus)** находятся тела вторых нейронов восходящих чувствительных путей.
- В продолговатом мозге имеется два перекрестка длинных проводящих путей: **вентральный двигательный, decussatio pyramidum**, и **дорсальный чувствительный, decussatio lemniscorum**.
- К **коротким путям** относятся пучки нервных волокон, соединяющие между собой отдельные ядра серого вещества, а также ядра продолговатого мозга с соседними отделами головного мозга.

Задний мозг, metencephalon

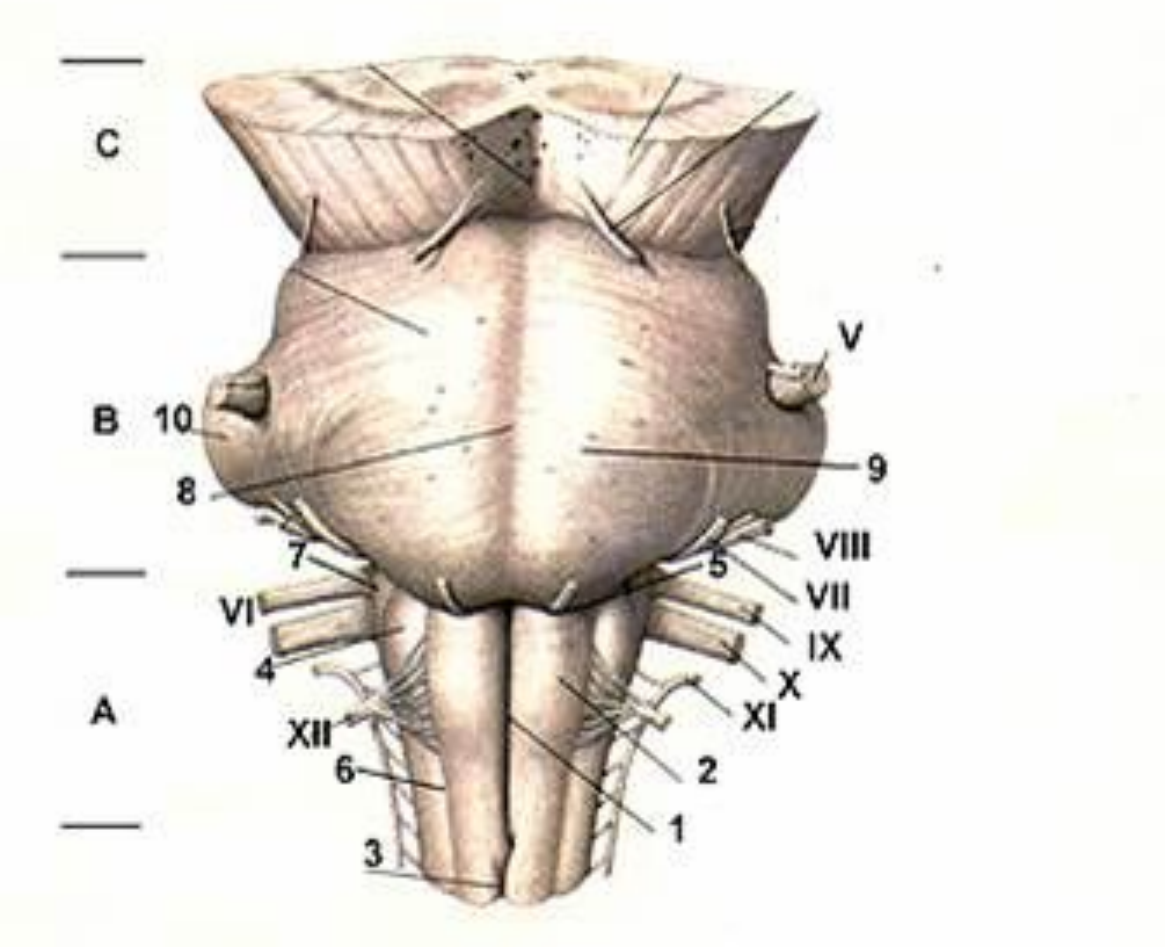

Мост, pons, представляет собой со стороны основания мозга толстый белый вал, граничащий сзади с **верхним концом продолговатого мозга**, а **спереди — с ножками мозга**. Латеральной границей моста служит искусственно проводимая линия через **корешки тройничного и лицевого нервов, linea trigeminofacialis**. Латерально от этой линии находятся **средние мозжечковые ножки, pedunculi cerebellares medii**, погружающиеся на той и другой стороне в мозжечок.

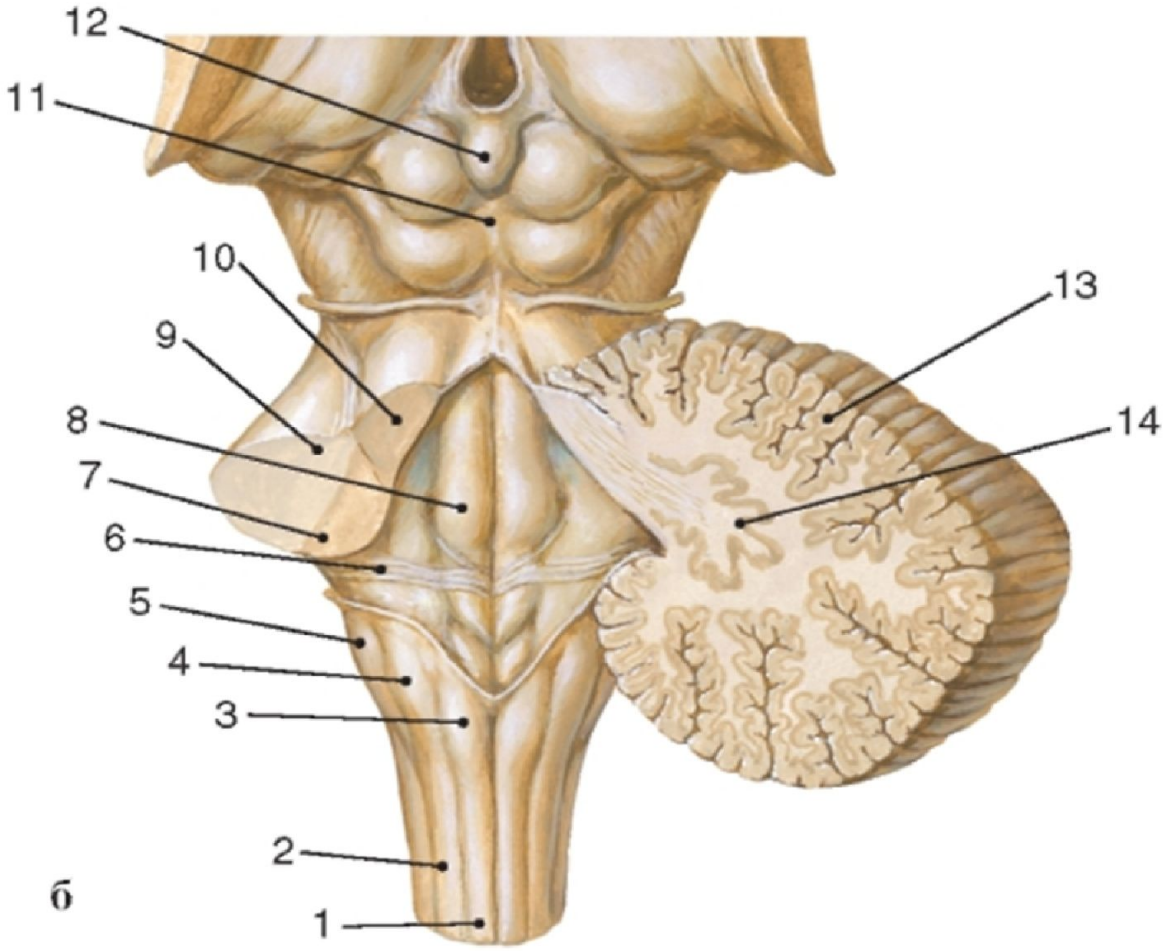

- Дорсальная поверхность моста не видна снаружи, так как она скрыта под мозжечком, образуя верхнюю часть **ромбовидной ямки (дна IV желудочка)**.

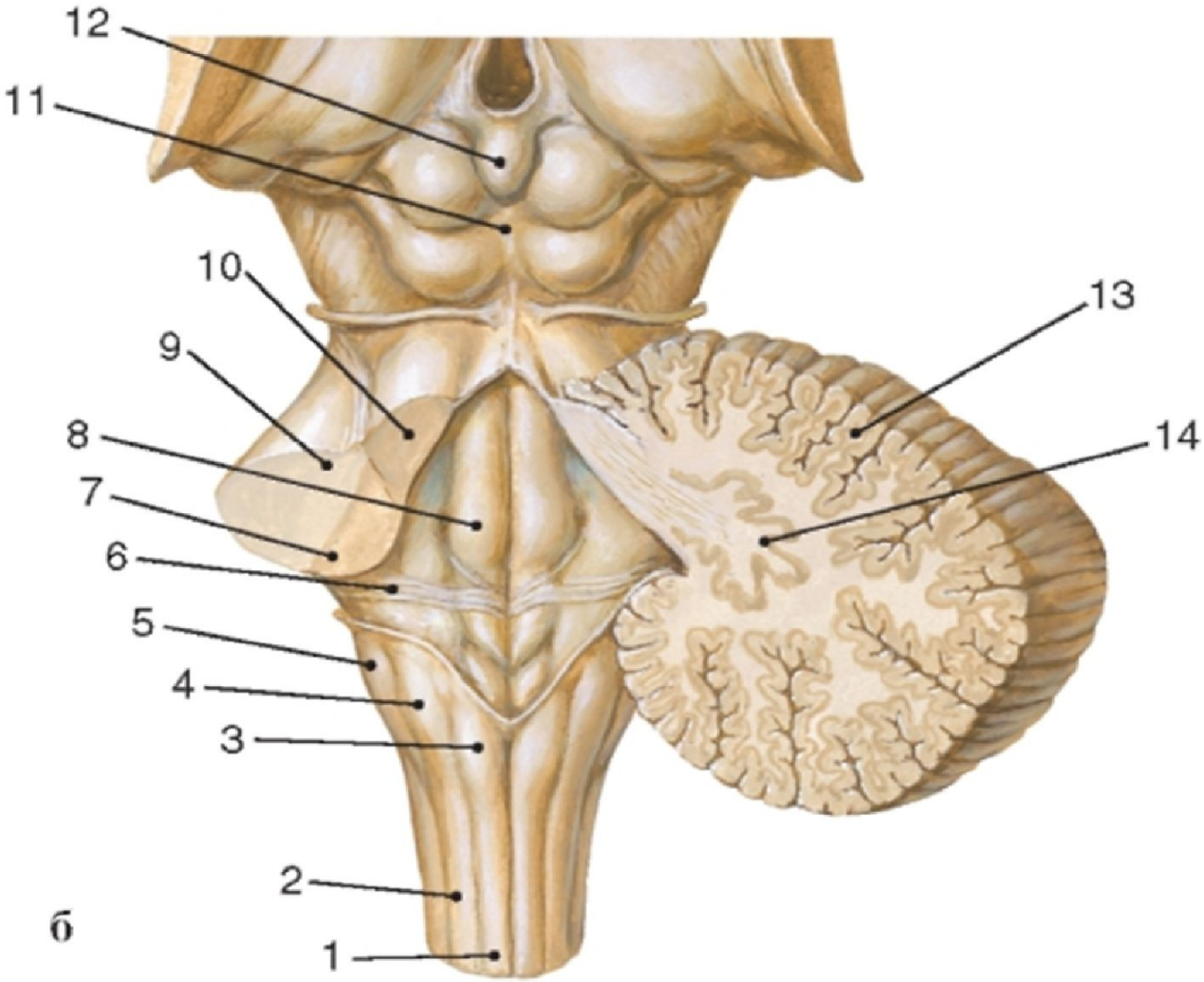

б

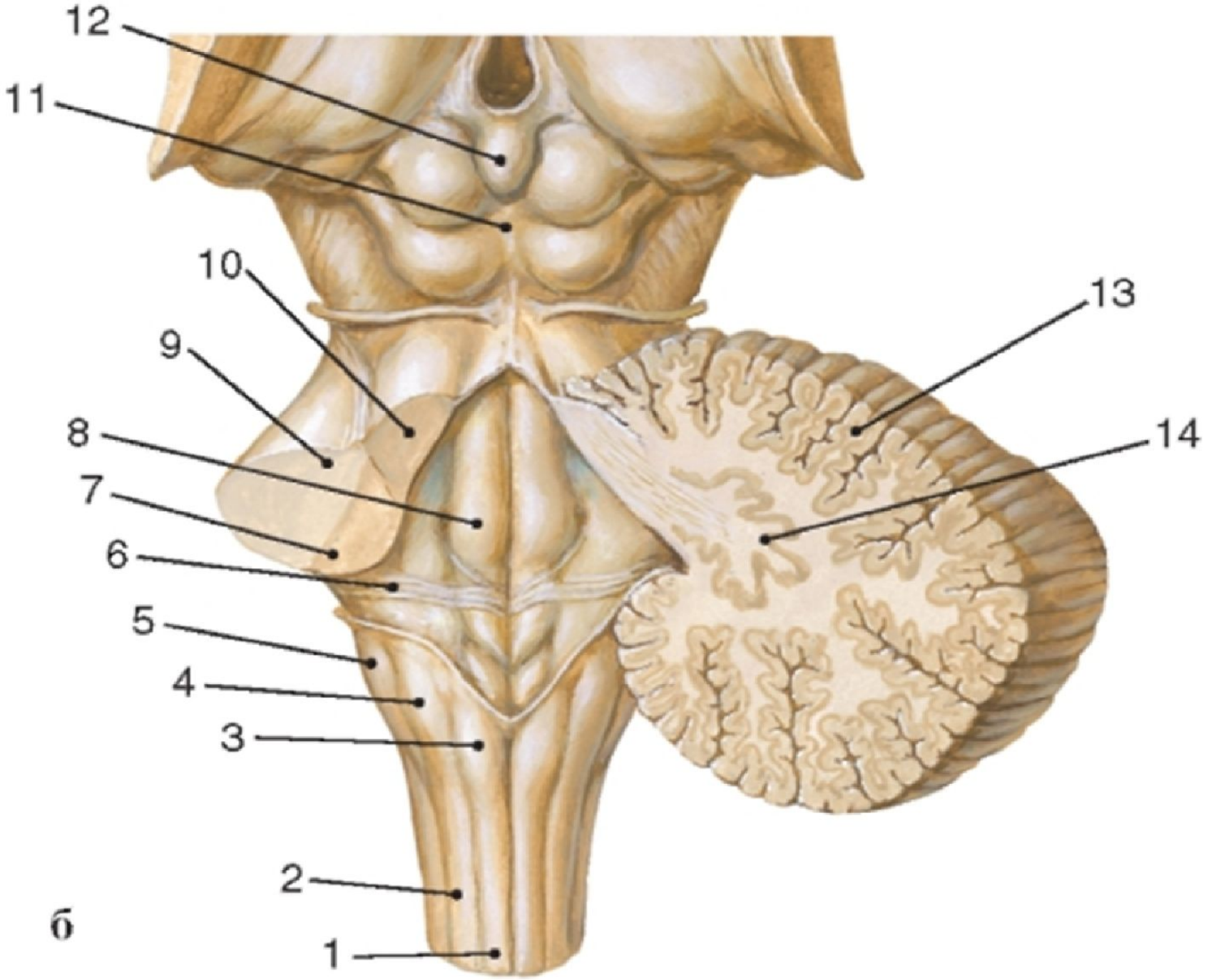
12
11
10
9
8
7
6
5
4
3
2
1
13
14
б

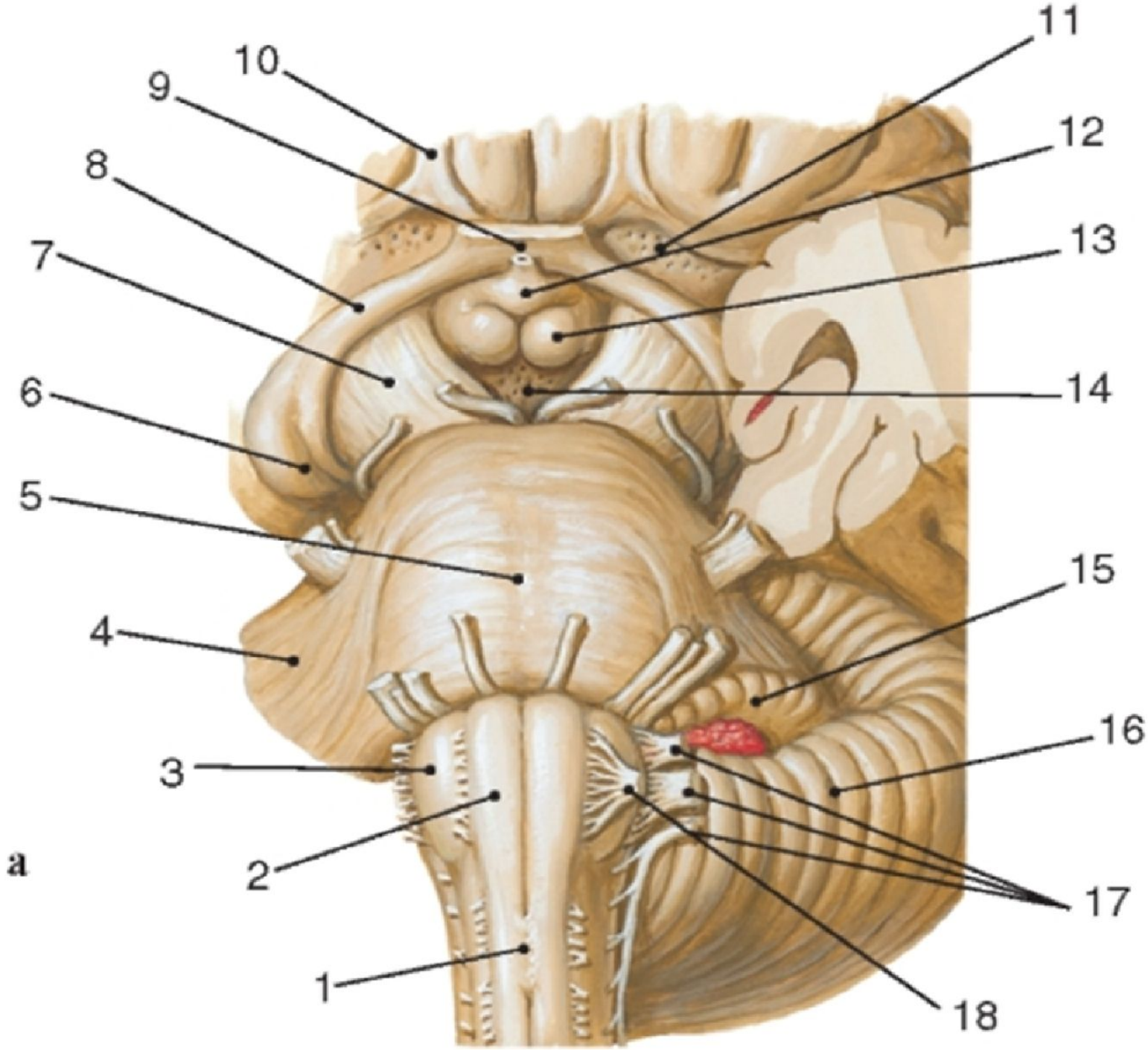
10
9
8
7
6
5
4
3
2
1
11
12
13
14
15
16
17
18
a

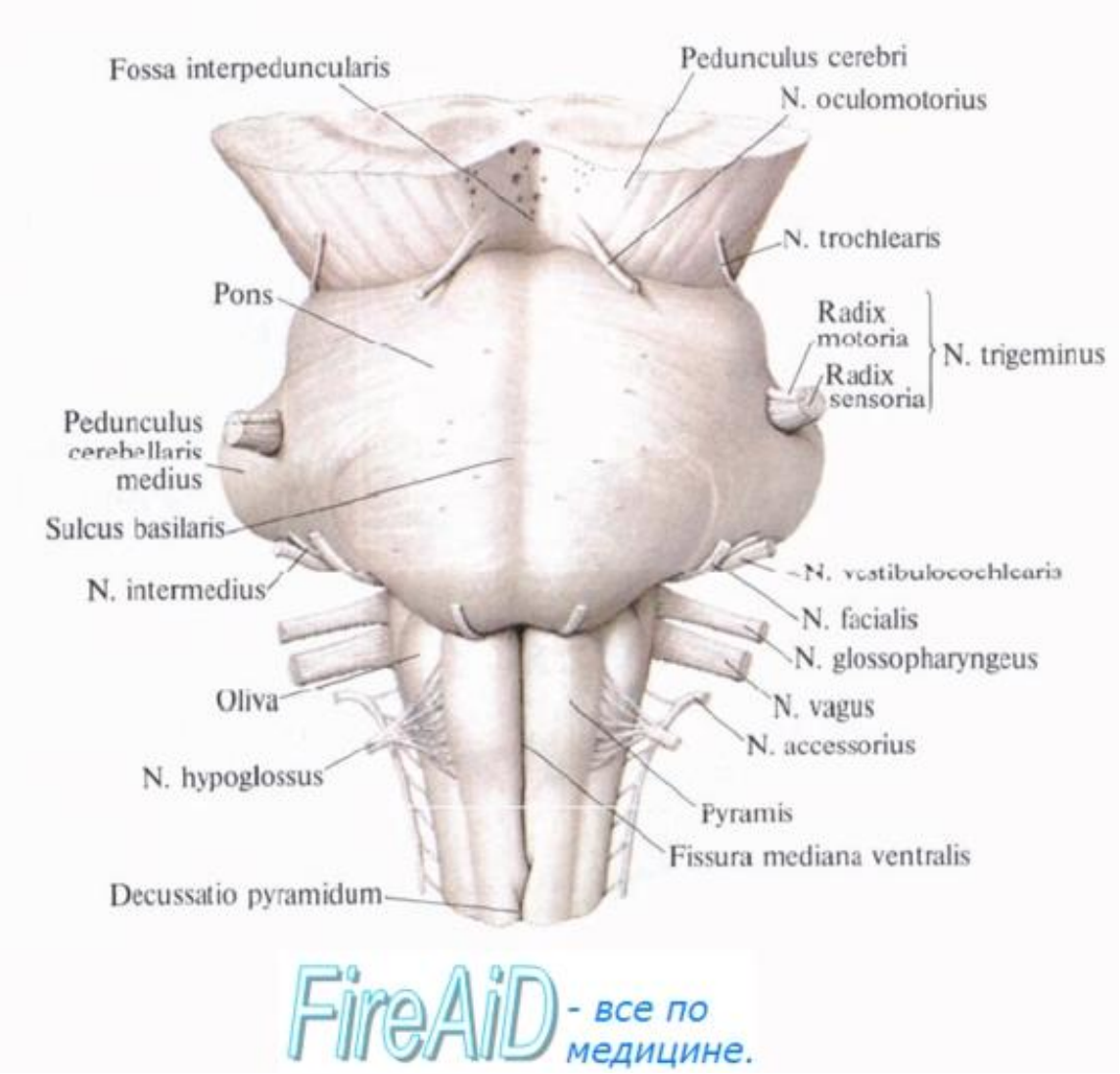

- **Вентральная поверхность моста** имеет волокнистый характер, причем волокна в общем идут поперечно и направляются в **pedunculi cerebellares medii**. По средней линии вентральной поверхности проходит **пологая канавка, sulcus basilaris**, в которой лежит **a. basilaris**.

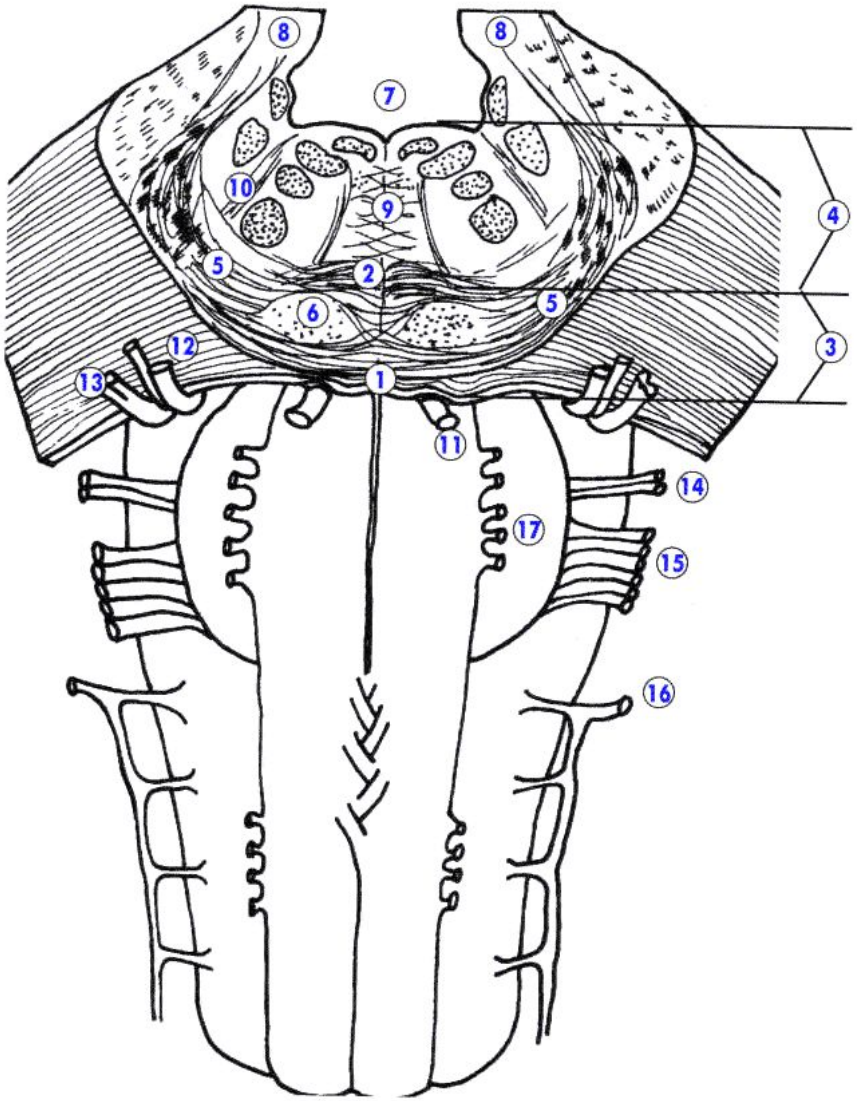

- **Внутреннее строение моста. Вентральная часть моста и дорсальная часть моста.**
- На поперечных разрезах моста можно видеть, что он состоит из **передней, или вентральной, части, pars ventralis pontis**, и **дорсальной, pars dorsalis pontis**. Границей между ними служит толстый слой поперечных волокон — **трапециевидное тело, corpus trapezoideum**, волокна которого относятся к слуховому пути. В области трапециевидного тела располагается ядро, также имеющее отношение к слуховому пути, —**nucleus dorsalis corporis trapezoidei**.
- **Pars ventralis** содержит продольные и поперечные волокна, между которыми разбросаны собственные **ядра серого вещества, nuclei pontis**.

МОСТ
(поперечный разрез)

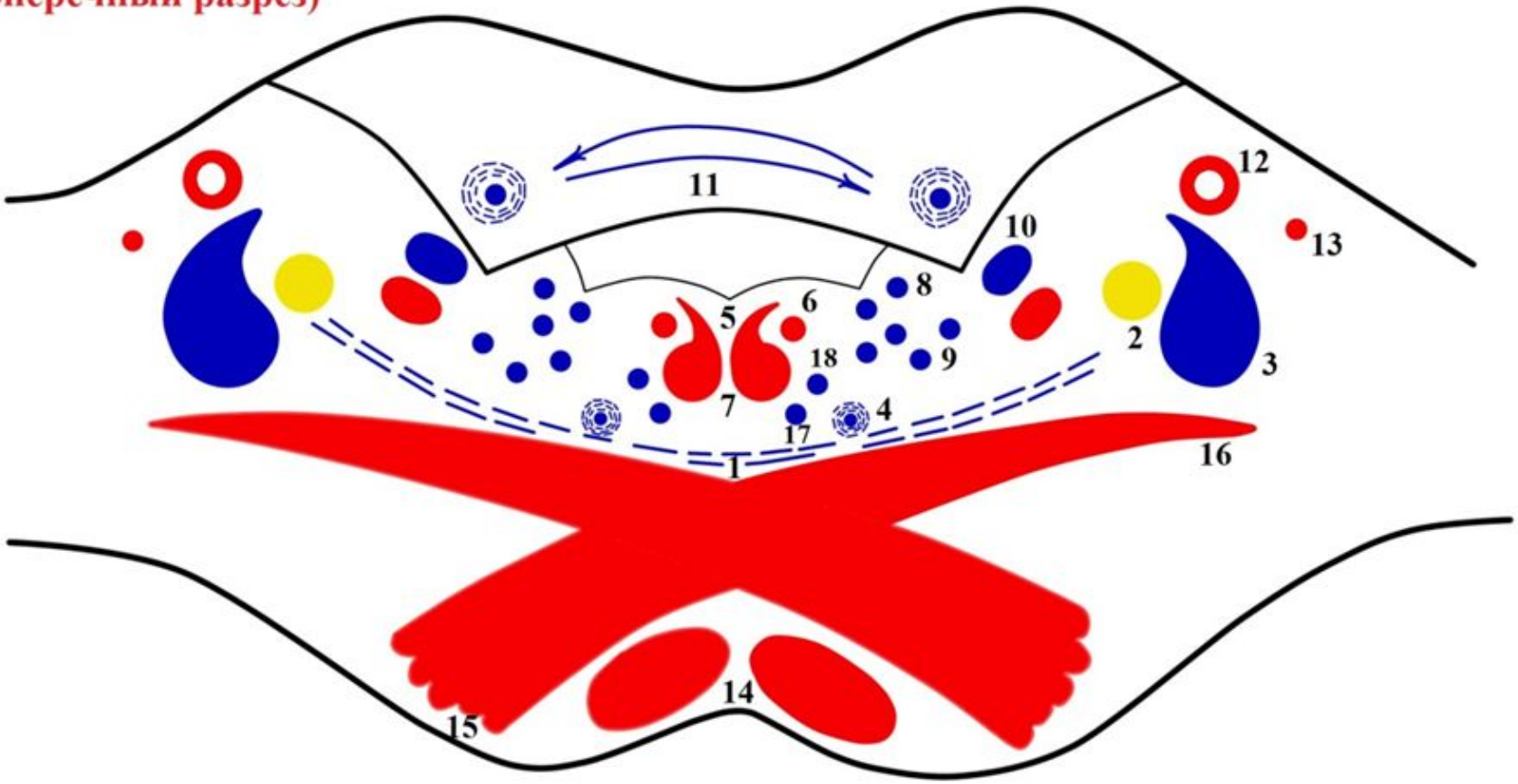

1. Corpus trapezoideum 2. N. dorsalis corporis trapezoidei 3. Lemniscus lateralis
4. Lemniscus medialis 5. Nucl. n. facialis 6. Nucl. n. abducentus 7. Formatio reticularis
8. Nucl. n. vestibularis 9. Nucl. n. cochlearis 10. Nucl. n. trigemini 11. Tr. spinocerebellaris ant.
12. Tr. rubrospinalis 13. Tr. tectospinalis 14. Tr. corticospinalis 15. Nucl. pontis
16. Tr. pontocerebellaris 17. Nucl. salivatorius sup. 18. Nucl. tr. solivatorii (n. facialis)

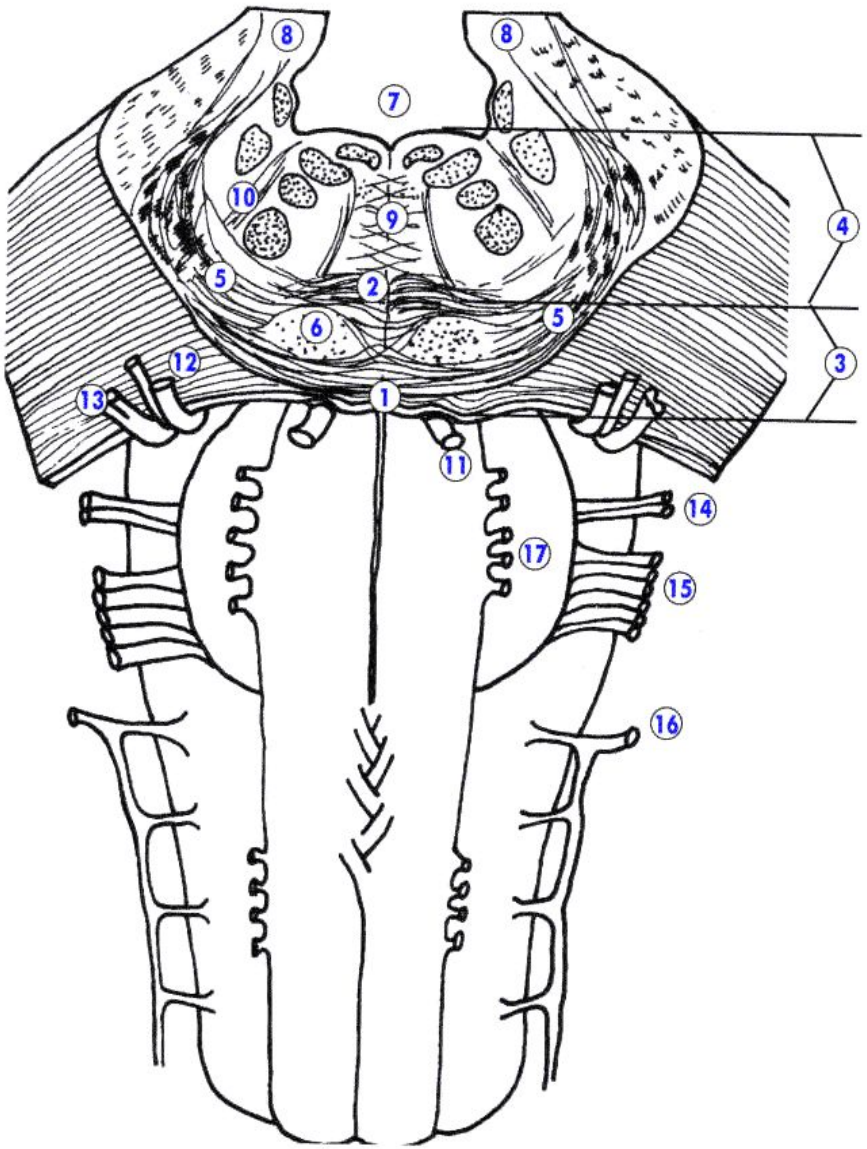

- **Продольные волокна** принадлежат к **пирамидным путям, к fibrae corticopontine**, которые связаны с собственными ядрами моста, откуда берут начало поперечные волокна, идущие к коре **мозжечка, tractus pontocerebellaris**. Вся эта система проводящих путей связывает через мост кору полушарий большого мозга с корой полушарий мозжечка. Естественно, что мост оказывается наиболее выраженным у человека, что является специфический чертой строения его головного мозга. **В pars dorsalis** находится **formatio reticularis**, а поверх ретикулярной формации — выстланное эпендимой дно ромбовидной ямки с лежащими под ним **ядрами черепных нервов (VIII —V пары)**.

В pars dorsalis продолжаются также проводящие пути продолговатого мозга, располагающиеся между средней линией и nucleus dorsalis corporis trapezoidei и входящие в состав **медиальной петли, lemniscus medialis**

IV желудочек

ventriculus quartus, представляет собой остаток полости заднего мозгового пузыря и поэтому является общей полостью для всех отделов заднего мозга, составляющих ромбовидный мозг, rhombencephalon

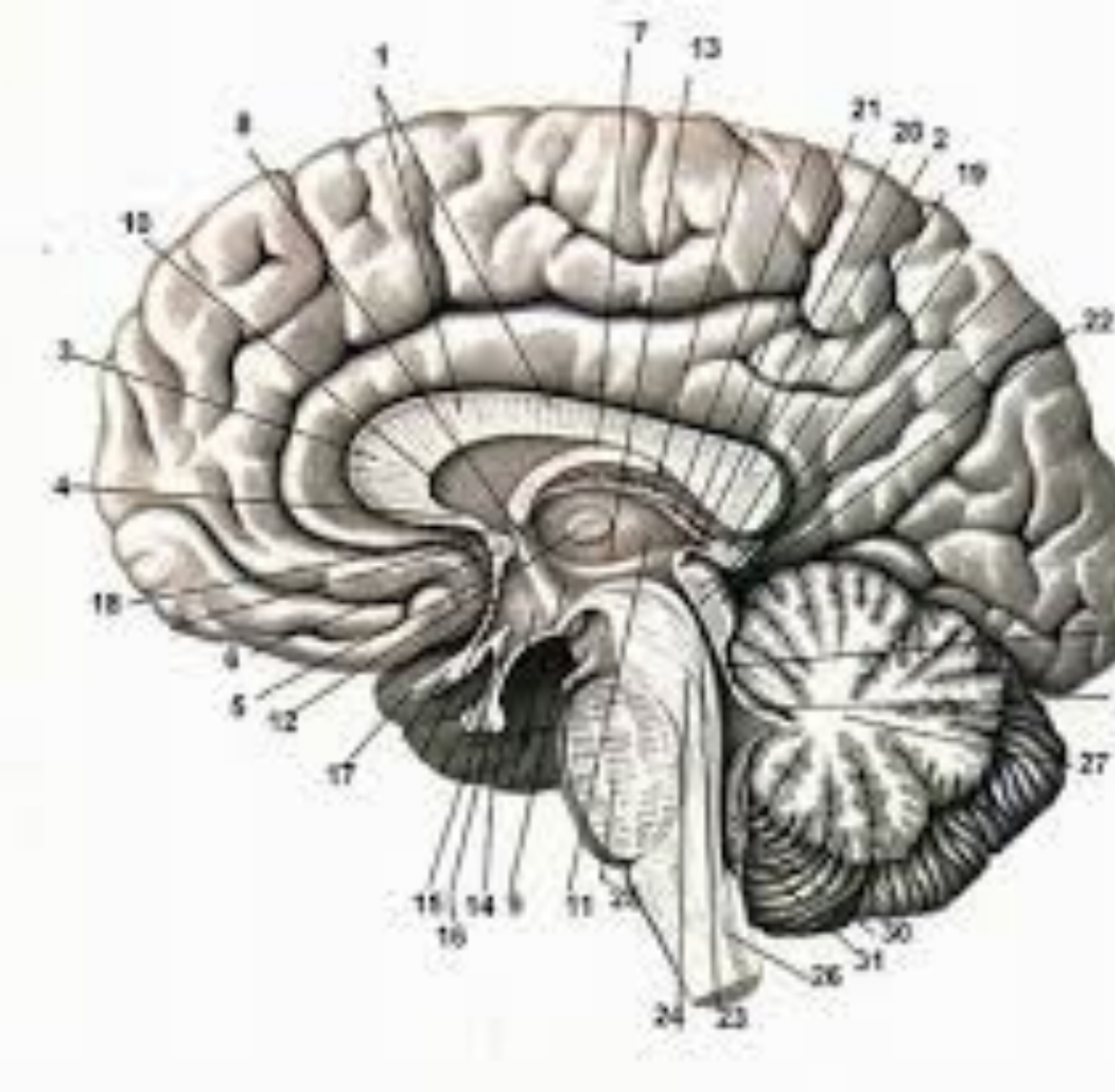

- По форме полость четвертого желудочка напоминает палатку, в которой различают дно и крышу.

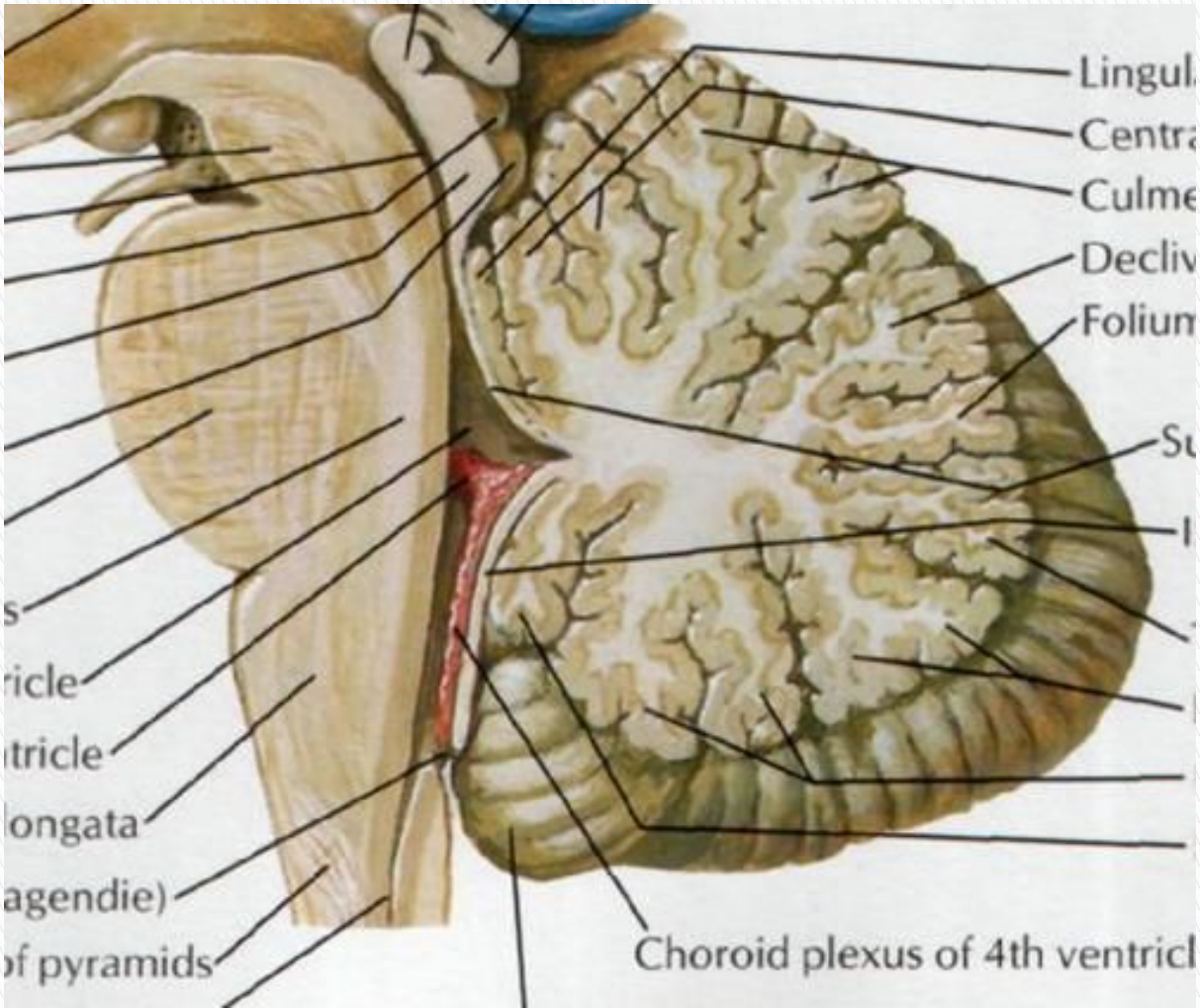

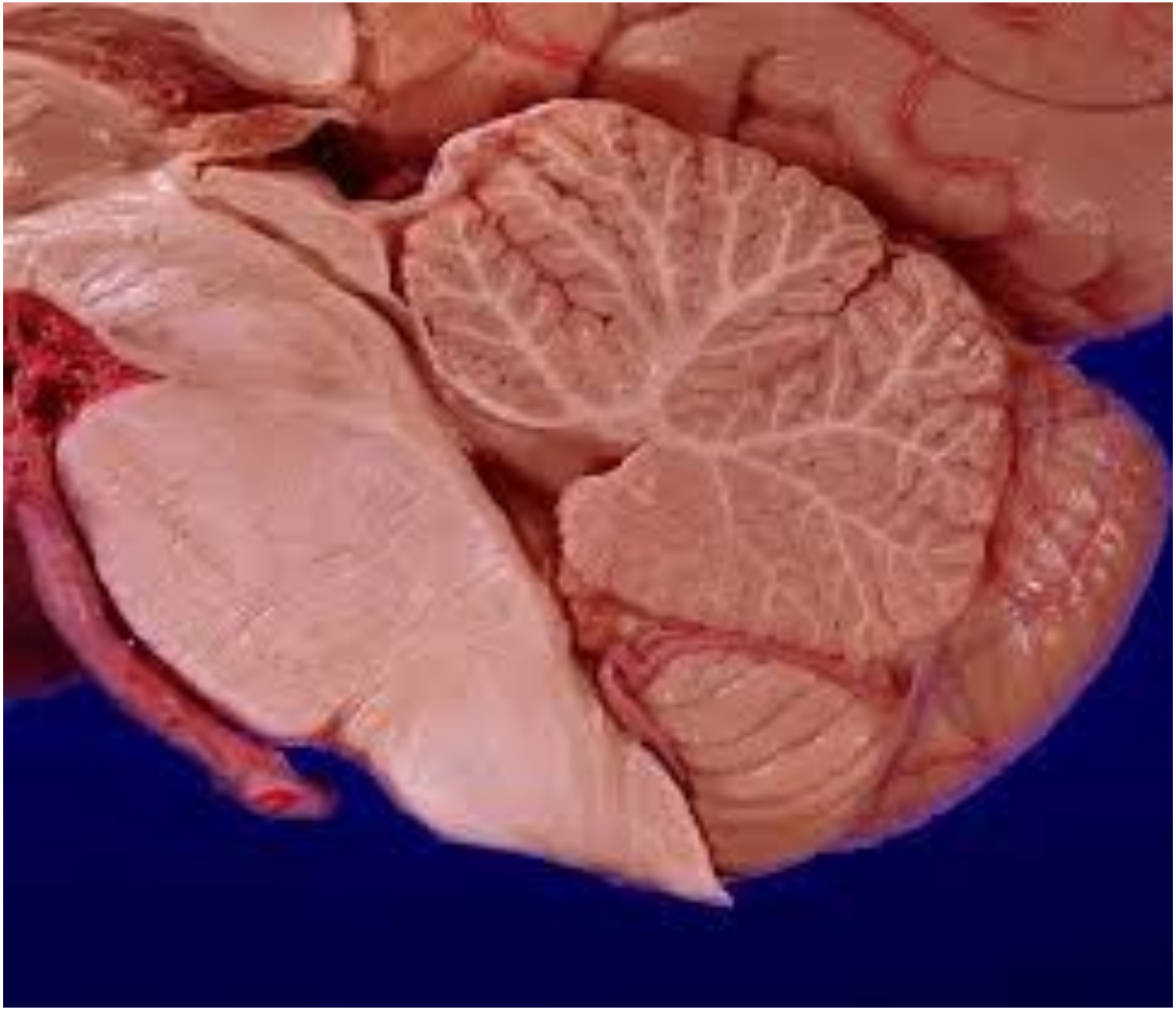

Ромбовидная ямка

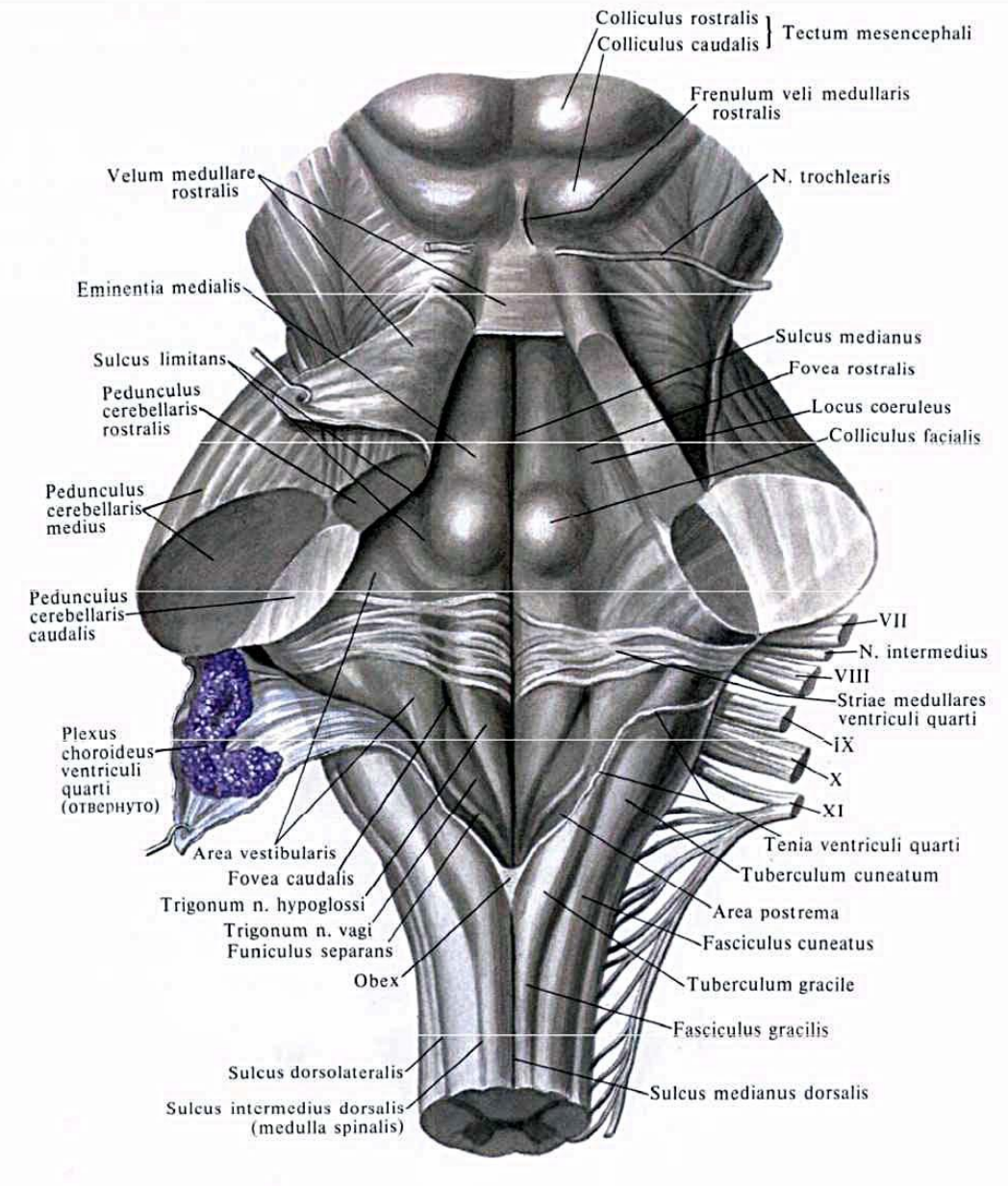

- fossa rhomboidea, образует дно четвертого желудочка и представляет собой ромбовидное вдавление, длинная ось которого направлена вдоль мозга. Она расположена на дорсальной поверхности продолговатого мозга и моста и покрыта тонким слоем серого вещества.

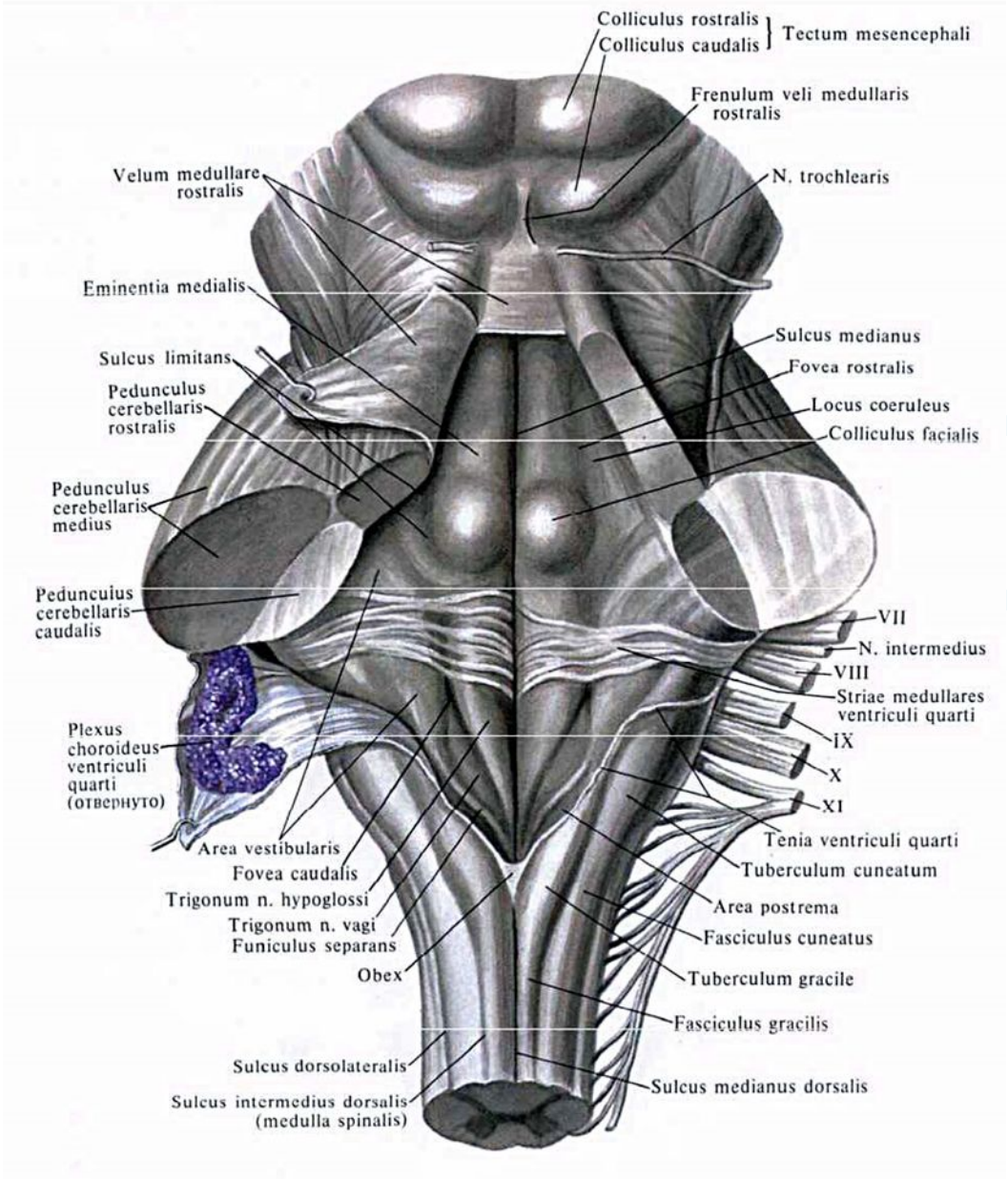

- Вдоль всей поверхности ромбовидной ямки по средней линии, от ее верхнего угла к нижнему простирается неглубокая срединная борозда, sulcus medianus. Срединная борозда делит ромбовидную ямку на два симметричных треугольника – правый и левый. Основание каждого треугольника соответствует срединной борозде, а вершина направлена к латеральным карманам.

По обе стороны от срединной борозды располагается парное медиальное возвышение, eminentia medialis.

В верхних отделах медиального возвышения, относящихся к мосту, находится лицевой бугорок, colliculus facialis, соответствующий залегающему в этом месте в толще мозга ядру отводящего нерва и лицевого нерва.

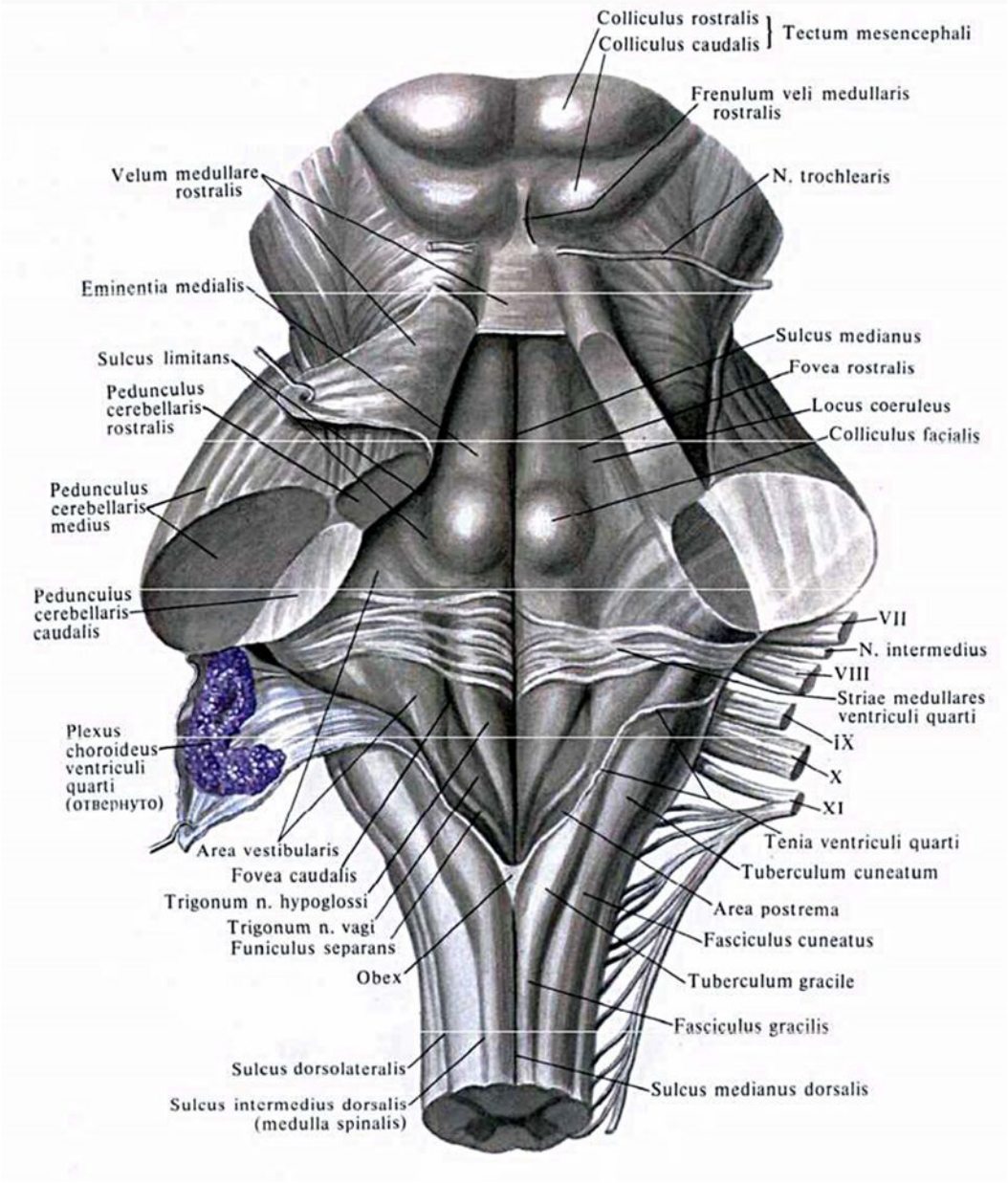

- В задненижних отделах ромбовидной ямки, относящихся к продолговатому мозгу, медиальное возвышение постепенно суживается, переходя в треугольник, на который проецируется ядро подъязычного нерва, trigonum nervi hypoglossi. Латеральнее и несколько ниже его расположен меньший по размерам треугольник блуждающего нерва, trigonum nervi vagi, в глубине которого залегает вегетативное ядро блуждающего нерва. В боковых углах ромбовидной ямки располагается вестибулярное поля, area vestibularis, в котором залегают ядра преддверно-улиткового нерва. Из этой области берут начало мозговые полоски IV желудочка.

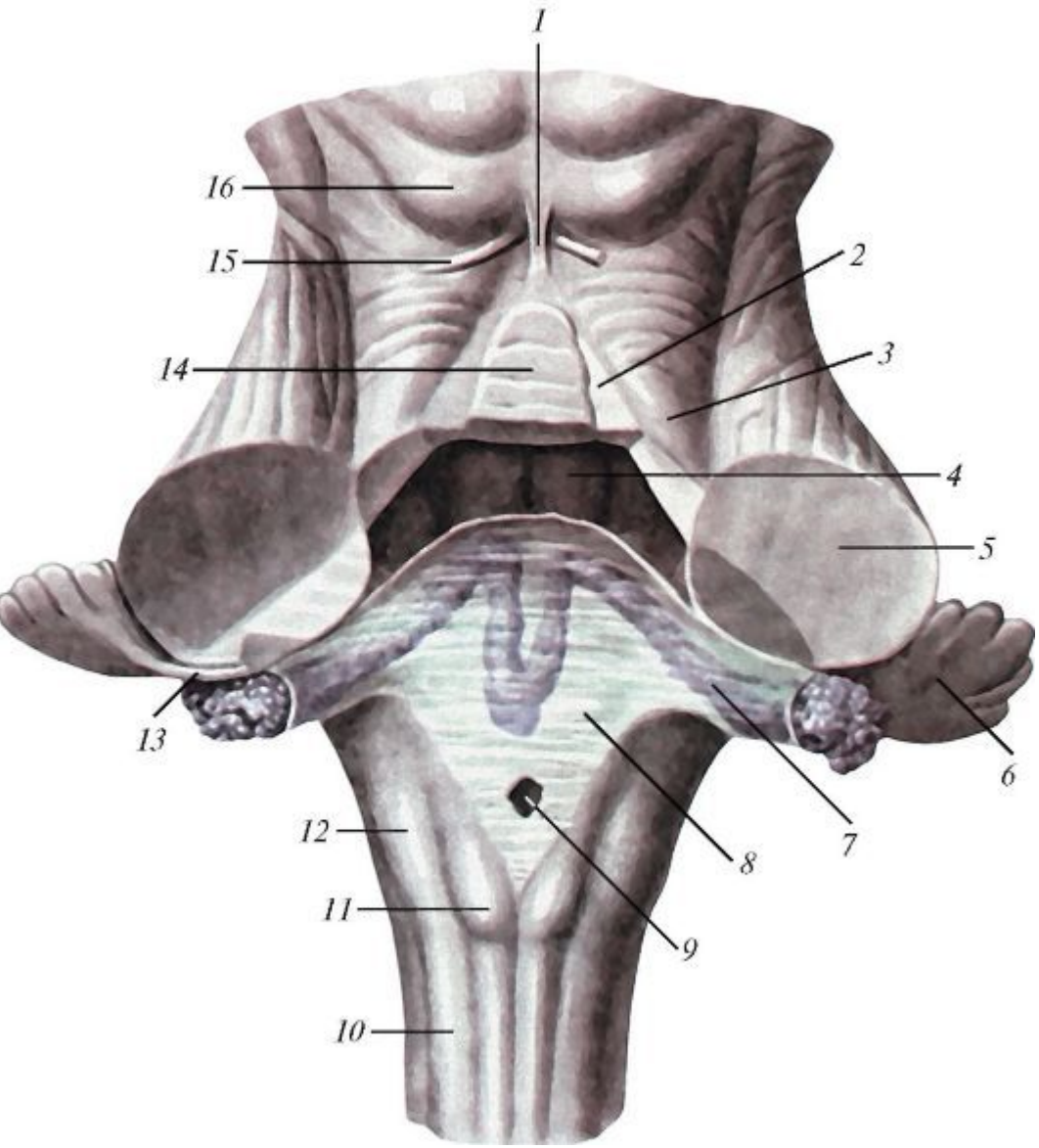

Задняя стенка, или крыша четвертого желудочка, tegmen ventriculi quarti, в виде шатра нависает над ромбовидной ямкой и состоит из двух частей.

В образовании передневерхней стенки крыши принимают участие верхние мозжечковые ножки и натянутый между ними верхний мозговой парус, velum medullare superius.

Задненижняя стенка крыши устроена более сложно. Ее составляют нижний мозговой парус, velum medullare inferius, который по бокам прикрепляется к медиальным краям нижних мозжечковых ножек.

Изнутри к нижнему мозговому парусу прилежит сосудистая основа четвертого желудочка, tela choroidea ventriculi quarti.

Четвертый желудочек и сосудистая основа IV желудочка, вид сверху и сзади

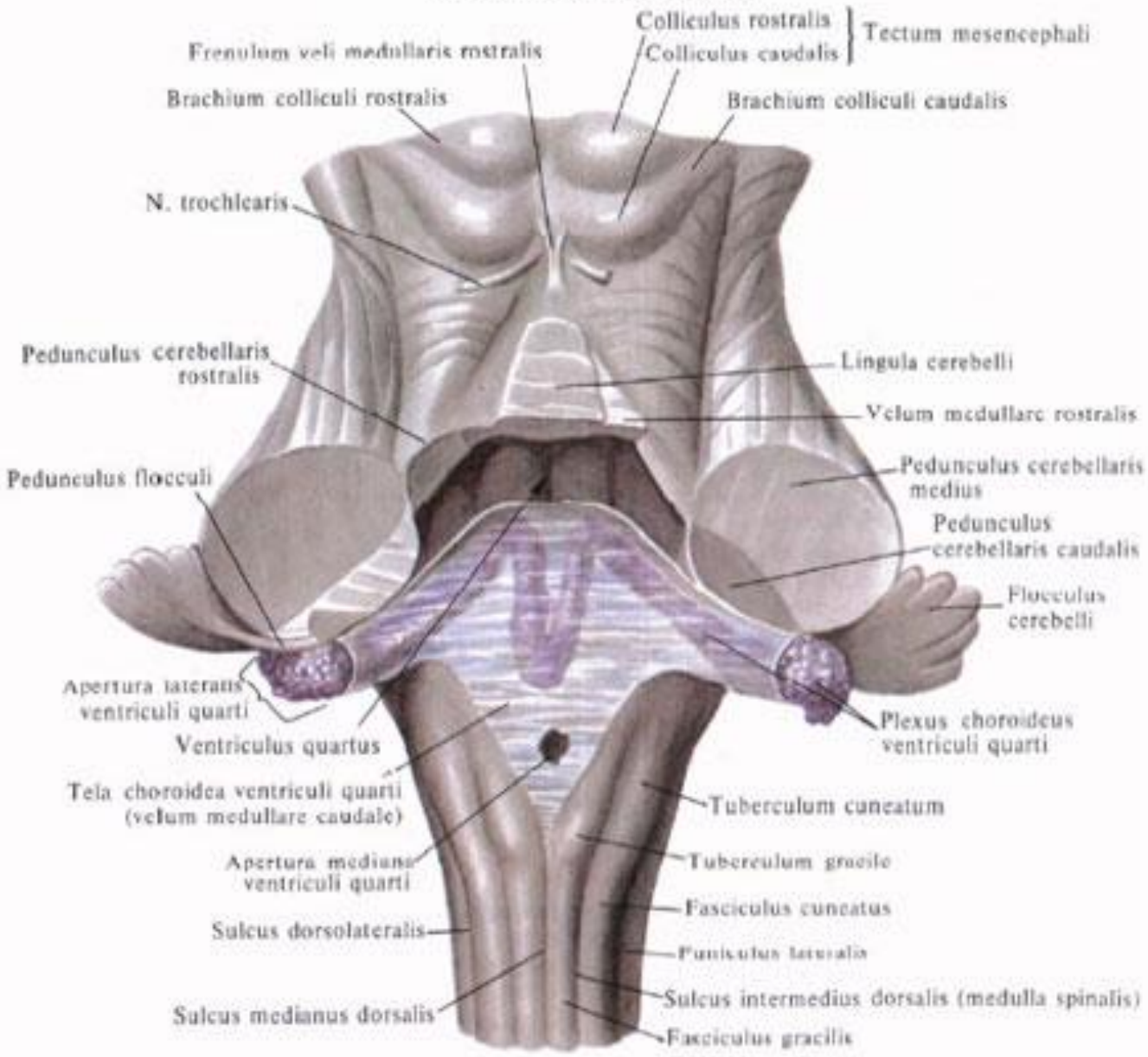

Черепно-мозговые нервы составляют 12 пар

- Каждая пара имеет собственное название и порядковый номер, обозначаемый римской цифрой:
- обонятельные нервы – I пара;
- зрительный нерв – II пара;
- глазодвигательный нерв – III пара;
- блоковый нерв – IV пара;
- тройничный нерв - V пара;
- отводящий нерв – VI пара;
- лицевой нерв – VII пара;
- преддверно-улитковый нерв – VIII пара; языкоглоточный нерв – IX пара;
- блуждающий нерв – X пара;
- добавочный нерв – XI пара;
- подъязычный нерв – XII пара.

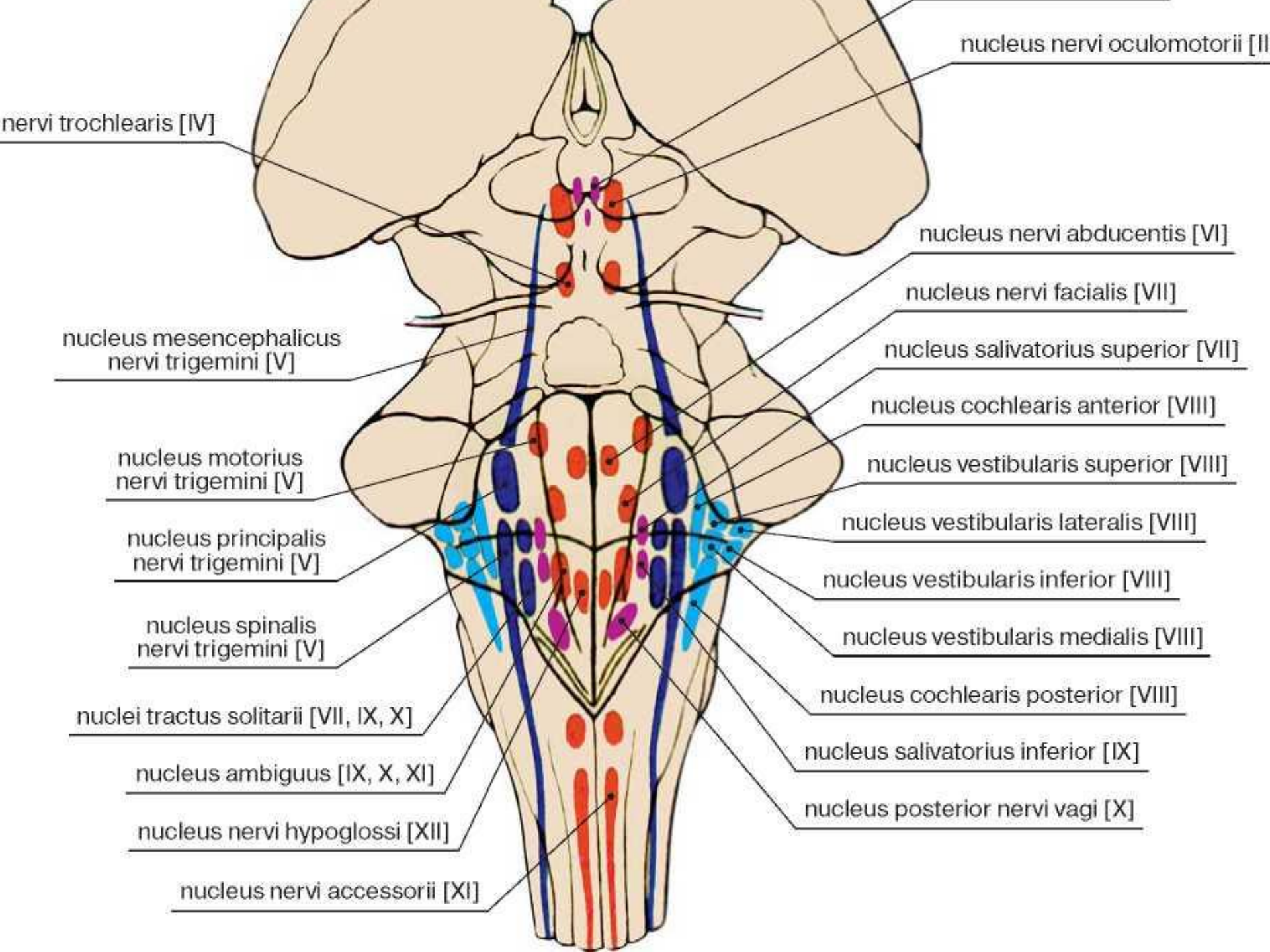
nucleus nervi oculomotorii [II
nervi trochlearis [IV]
nucleus nervi abducentis [VI]
nucleus nervi facialis [VII]
nucleus mesencephalicus
nervi trigemini [V]
nucleus salivatorius superior [VII]
nucleus cochlearis anterior [VIII]
nucleus motorius
nervi trigemini [V]
nucleus vestibularis superior [VIII]
nucleus vestibularis lateralis [VIII]
nucleus principalis
nervi trigemini [V]
nucleus vestibularis inferior [VIII]
nucleus spinalis
nervi trigemini [V]
nucleus vestibularis medialis [VIII]
nucleus cochlearis posterior [VIII]
nuclei tractus solitarii [VII, IX, X]
nucleus salivatorius inferior [IX]
nucleus ambiguus [IX, X, XI]
nucleus posterior nervi vagi [X]
nucleus nervi hypoglossi [XII]
nucleus nervi accessorii [XI]

Мозжечок

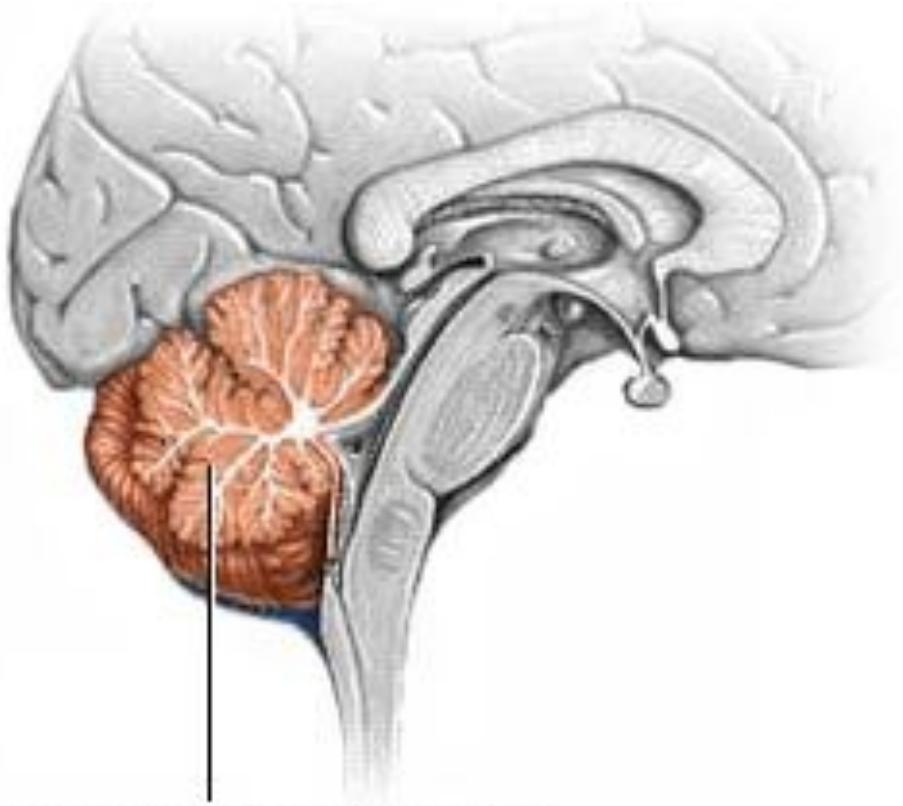

Мозжечек контролирует координацию и слаженность движений

- **Мозжечок, cerebellum,** является производным заднего мозга, развившегося в связи с рецепторами гравитации. Поэтому он имеет прямое отношение к координации движений и является органом приспособления организма к преодолению основных свойств массы тела — тяжести и инерции.

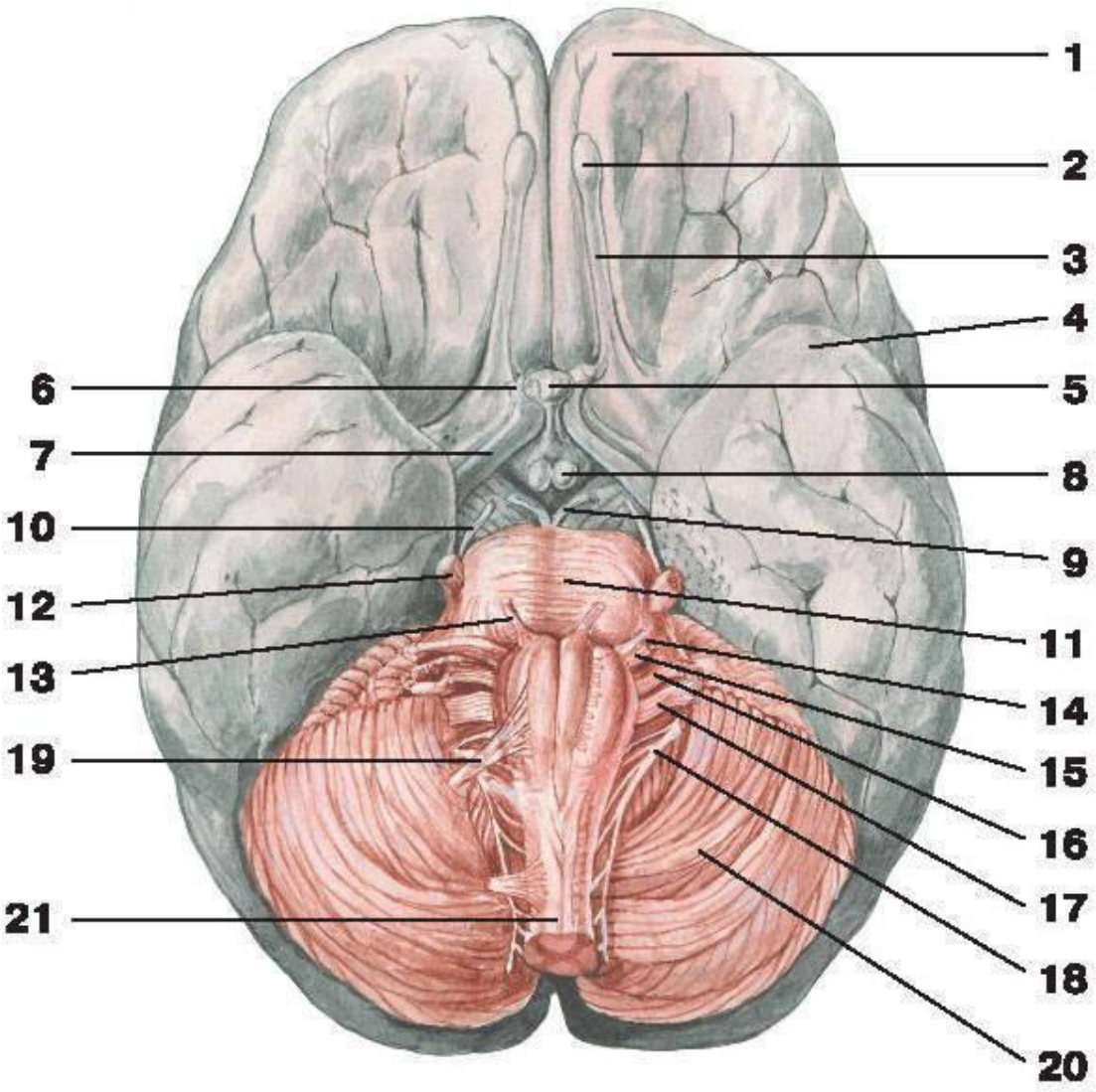

Мозжечок помещается под затылочными долями полушарий большого мозга, дорсально от моста и продолговатого мозга, и лежит в задней черепной ямке.

Мозжечок, вид снизу и спереди

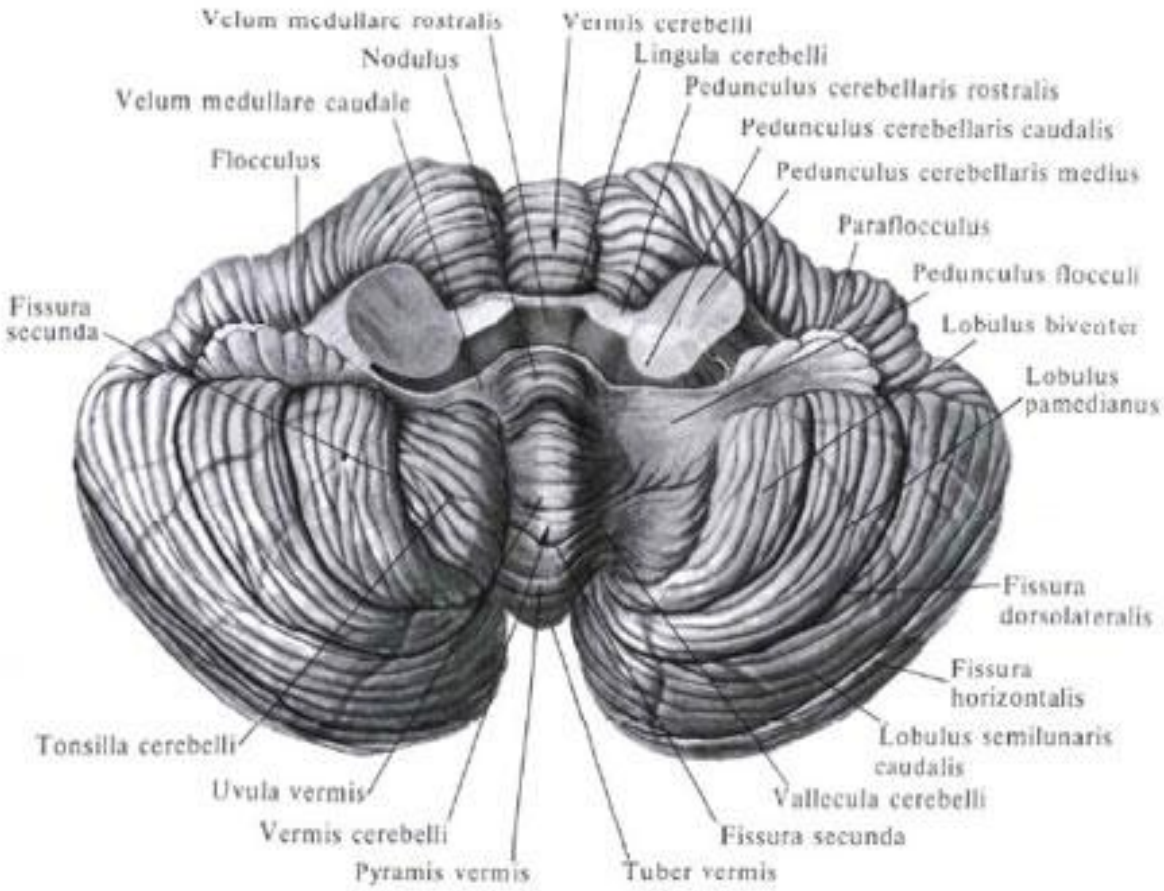

- В нем различают объемистые боковые части, или **полушария, hemispheria cerebelli**, и расположенную между ними среднюю узкую часть — **червь, vermis**.

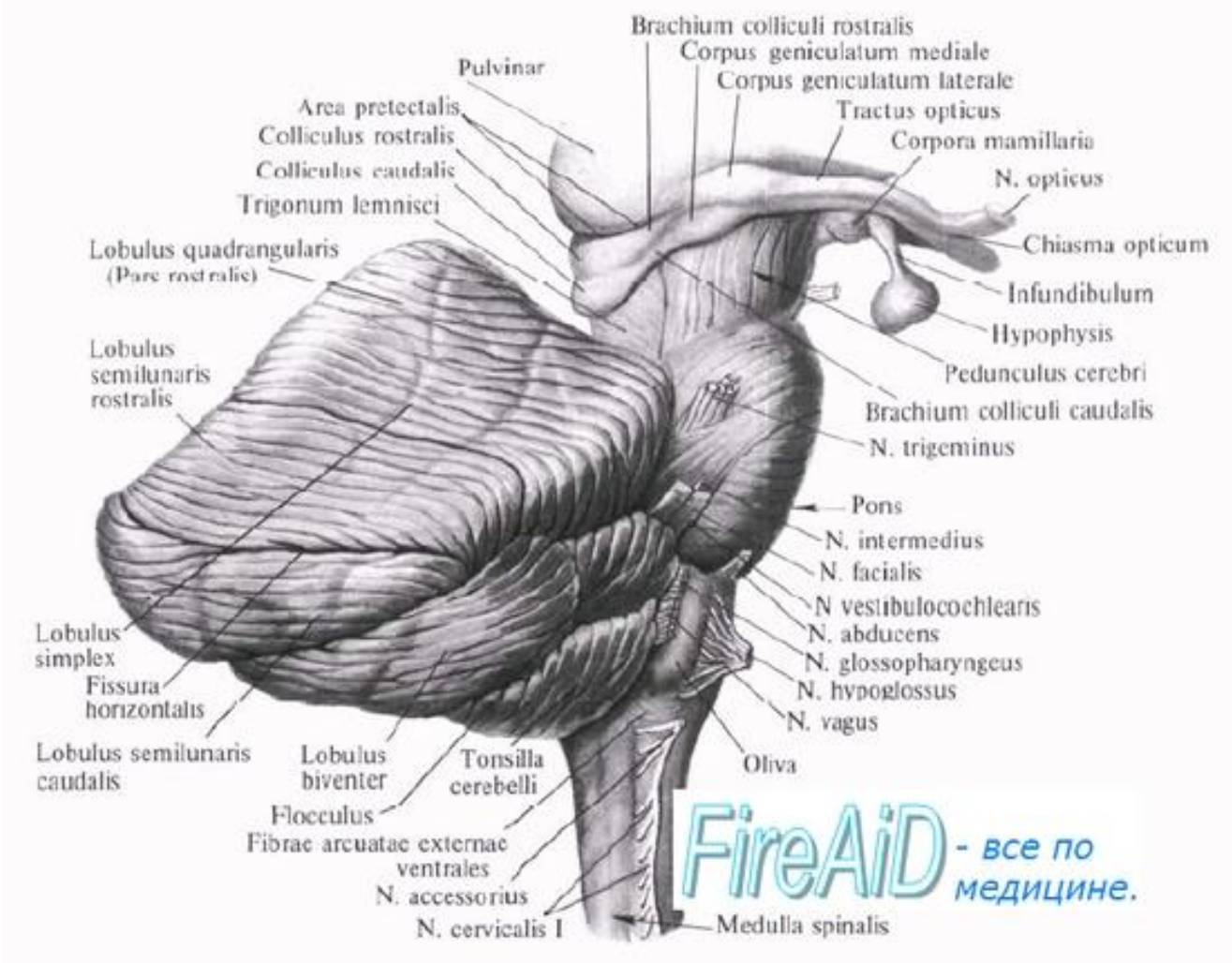

- **Поверхность мозжечка** покрыта слоем серого вещества, составляющим кору мозжечка, и образует узкие извилины — **листки мозжечка, folia cerebelli**, отделенные друг от друга **бороздами, fissurae cerebelli**. Среди них самая глубокая **fissura horizontalis cerebelli** проходит по заднему краю мозжечка, отделяет **верхнюю поверхность полушарий, facies superior**, от **нижней, facies inferior**

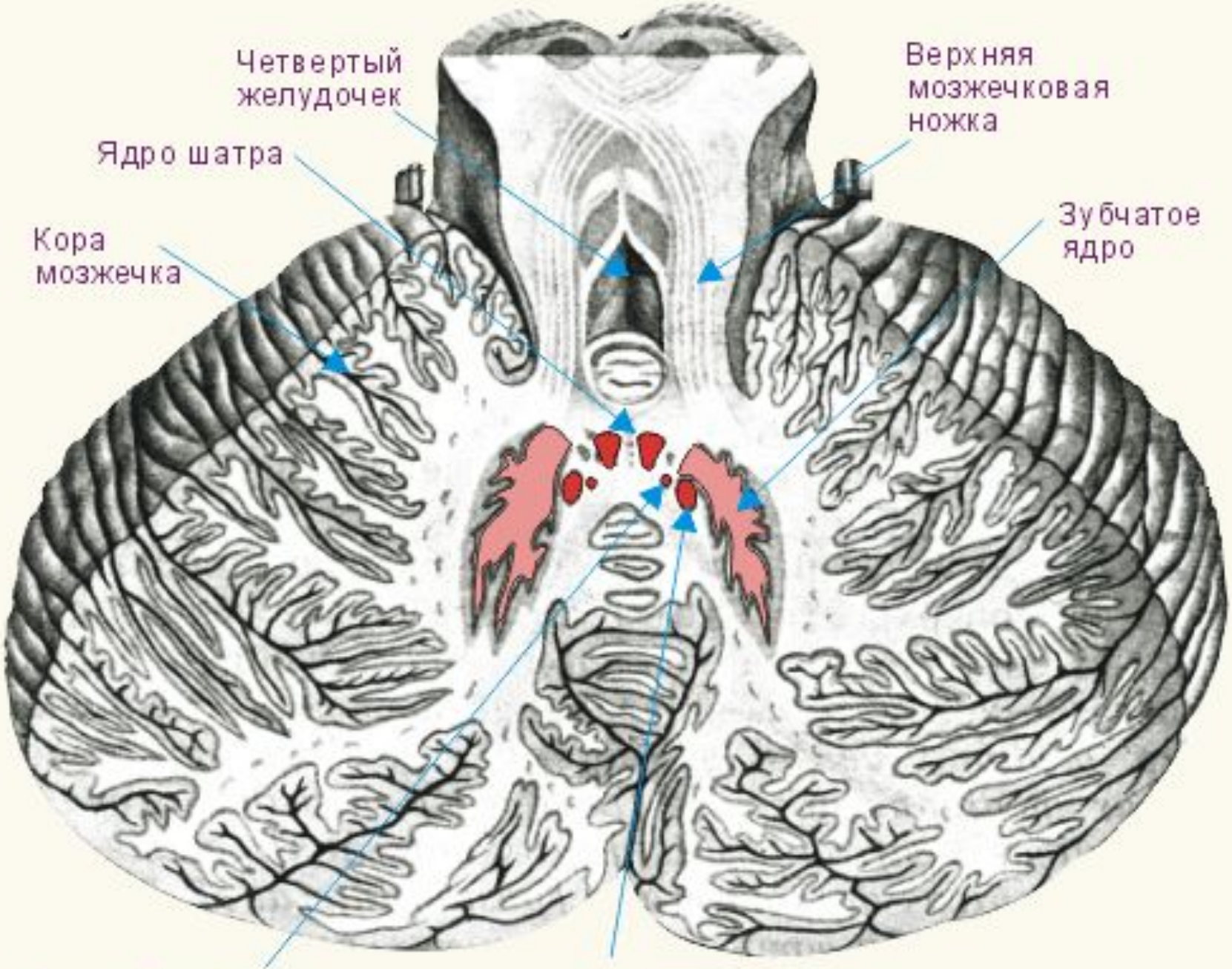
Четвертый желудочек
Верхняя мозжечковая ножка
Ядро шатра
Зубчатое ядро
Кора мозжечка
Шаровидное ядро
Пробковидное ядро

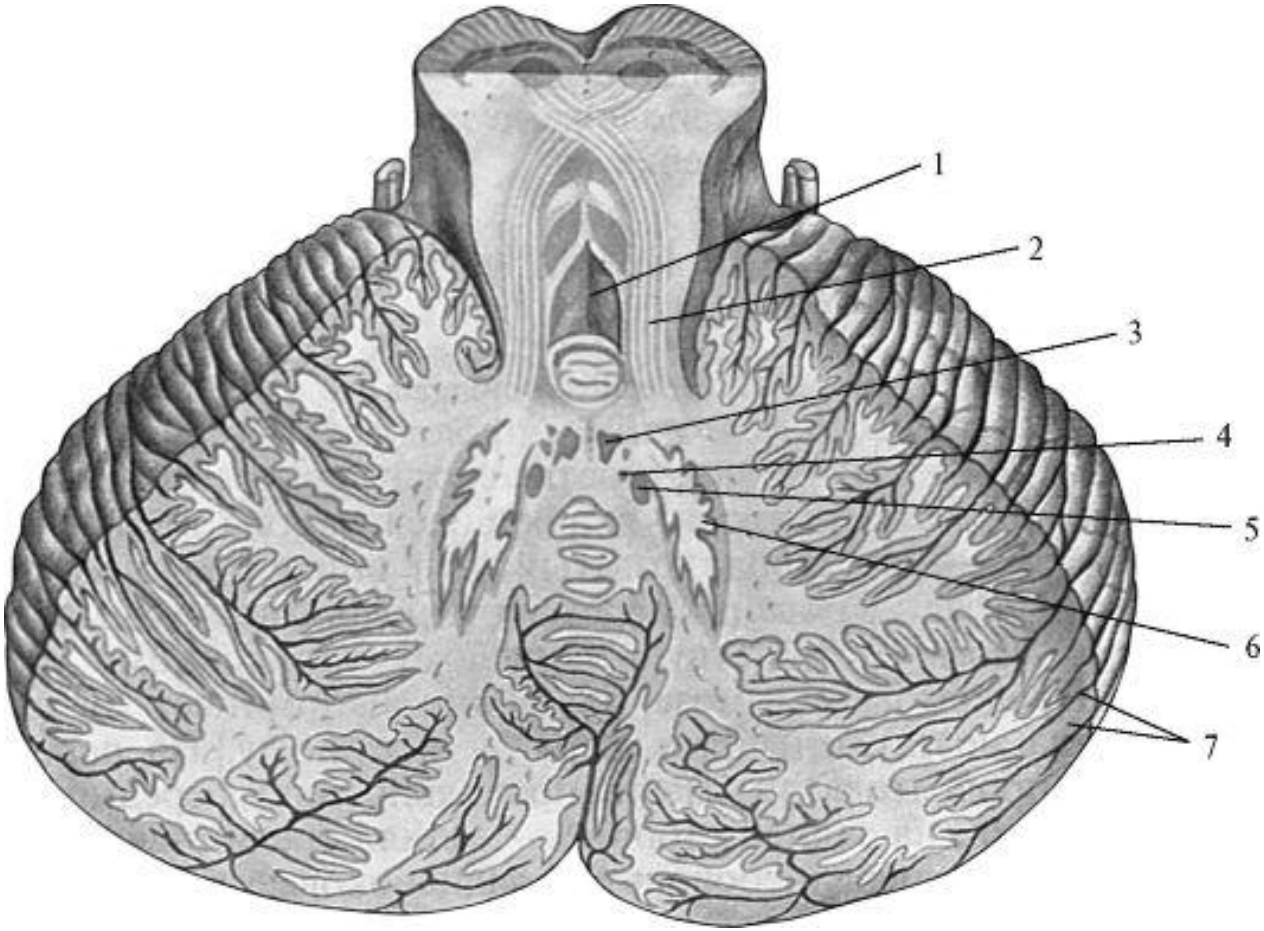

В толще мозжечка имеются парные ядра серого вещества, заложенные в каждой **половине мозжечка** среди белого ее вещества. По бокам от **средней линии лежит самое медиальное ядро — ядро шатра, nucleus fastigii (3). Латеральнее от него расположено шаровидное ядро, nucleus globosus (4), а еще латеральнее — пробковидное ядро, nucleus emboliformis (5). В центре полушария находится зубчатое ядро, nucleus dentatus (6), имеющее вид серой извилистой пластинки**

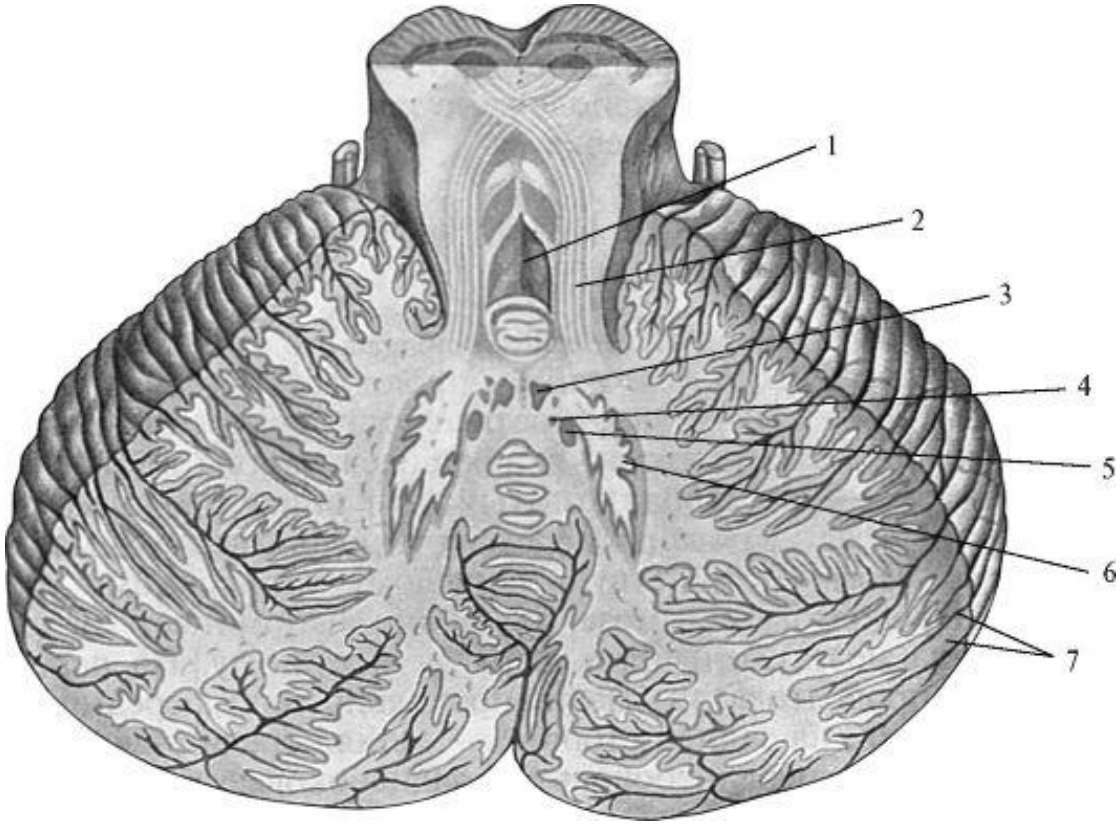

- **Белое вещество мозжечка** на разрезе имеет вид мелких листочков растения, соответствующих каждой извилине, покрытой с периферии корой серого вещества. В результате общая картина белого и серого вещества на разрезе мозжечка напоминает **дерево, arbor vitae cerebelli (древо жизни)** (7).

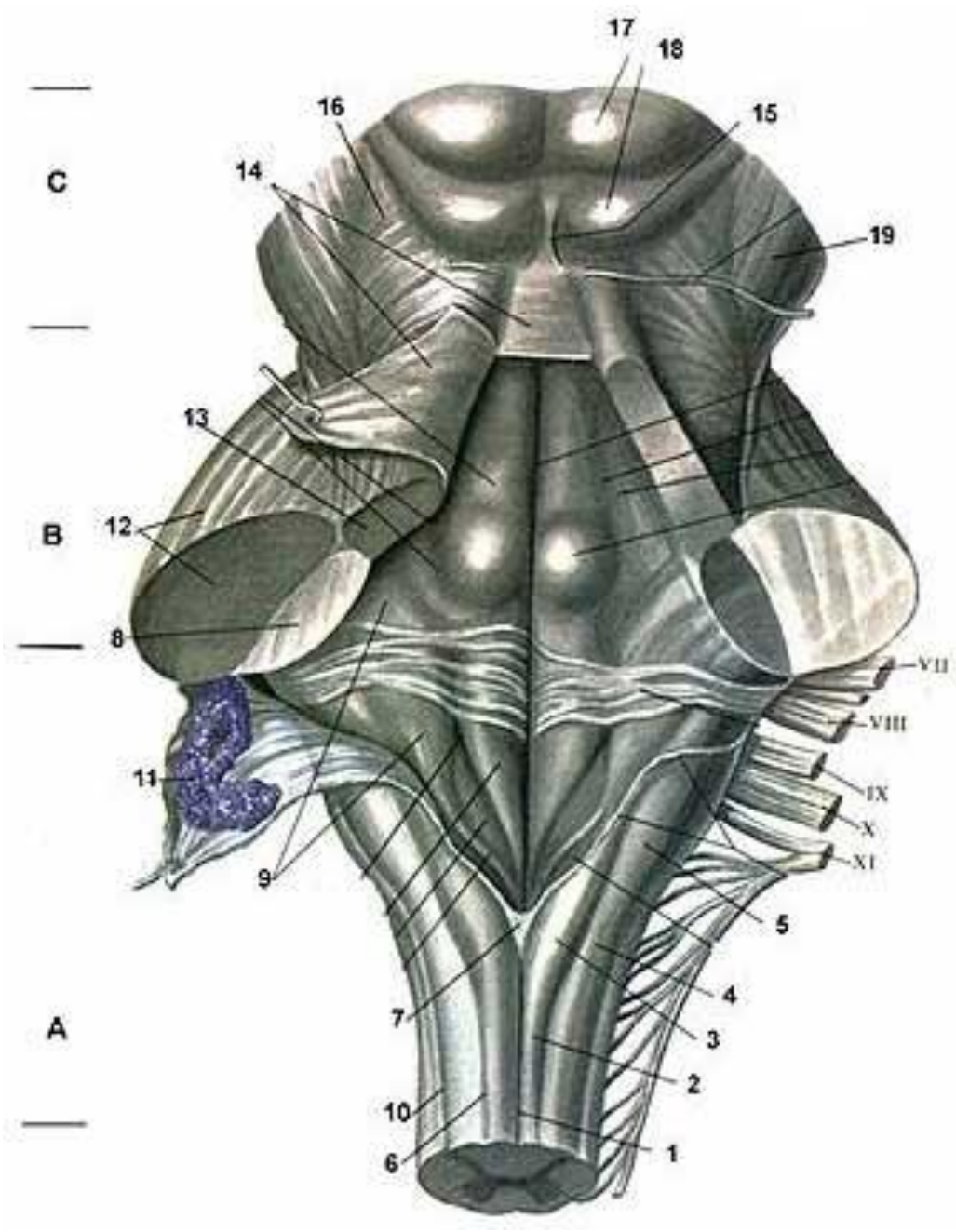

1. **Нижние ножки, pedunculi cerebellares inferiores (к продолговатому мозгу).** В их составе идут к мозжечку **tractus spinocerebellaris posterior, fibrae arcuatae extenae , fibrae olivocerebellares** Благодаря всем этим волокнам мозжечок получает импульсы от вестибулярного аппарата и проприоцептивного поля, вследствие чего становится ядром проприоцептивной чувствительности, совершающим автоматическую поправку на двигательную деятельность остальных отделов мозга. В составе нижних ножек идут также нисходящие пути в обратном направлении — к **передним рогам спинного мозга, tractus vestibulospinalis**. При посредстве этого пути мозжечок оказывает влияние на спинной мозг.

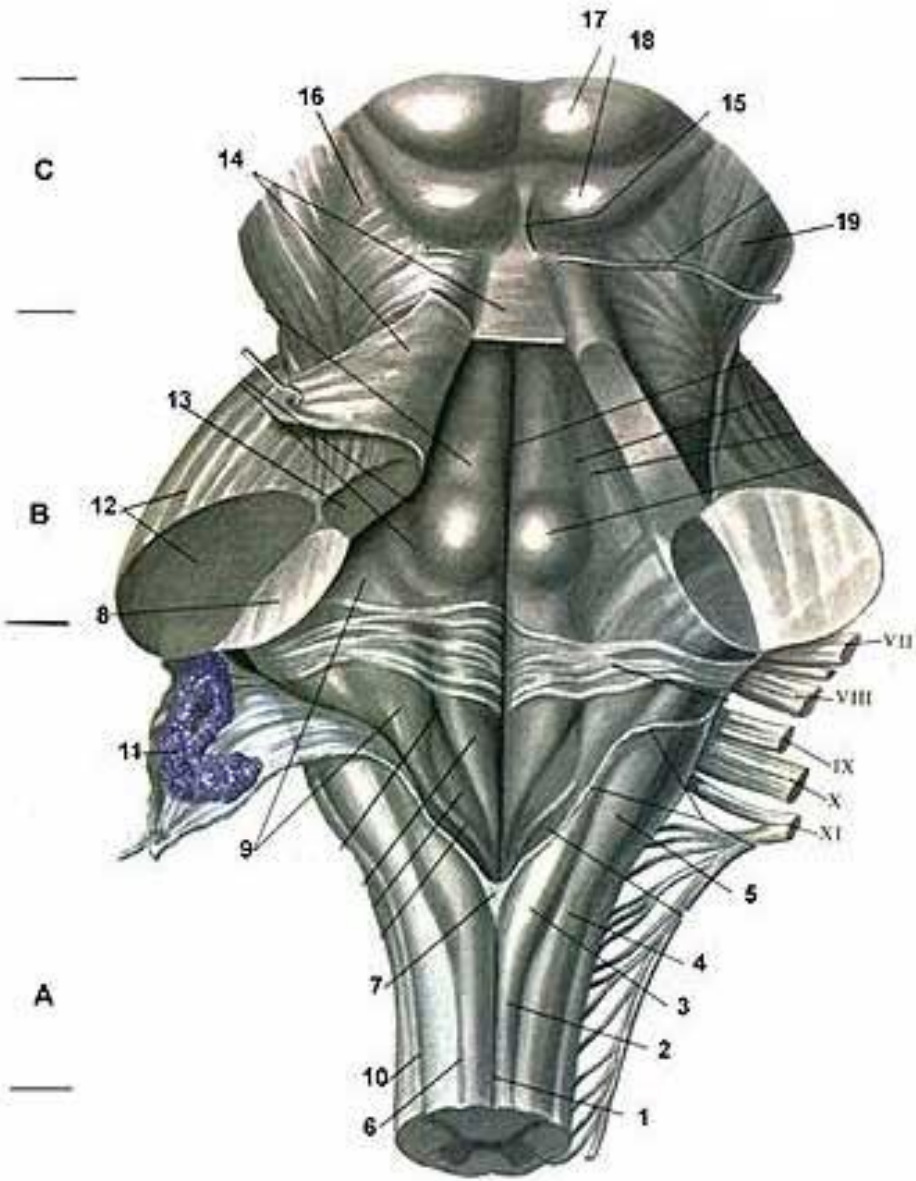

2. **Средние ножки, pedunculi cerebellares medii (к мосту).** В их составе идут нервные волокна от ядер моста к коре мозжечка. Возникающие в ядрах моста проводящие пути к коре мозжечка, **tractus pontocerebellares**, находятся на продолжении **корково-мостовых путей, fibrae corticopontinae**, оканчивающихся в ядрах моста после перекреста. Эти пути связывают кору большого мозга с корой мозжечка, чем и объясняется тот факт, что чем более развита кора большого мозга, тем более развиты мост и полушария мозжечка, что наблюдается у человека.

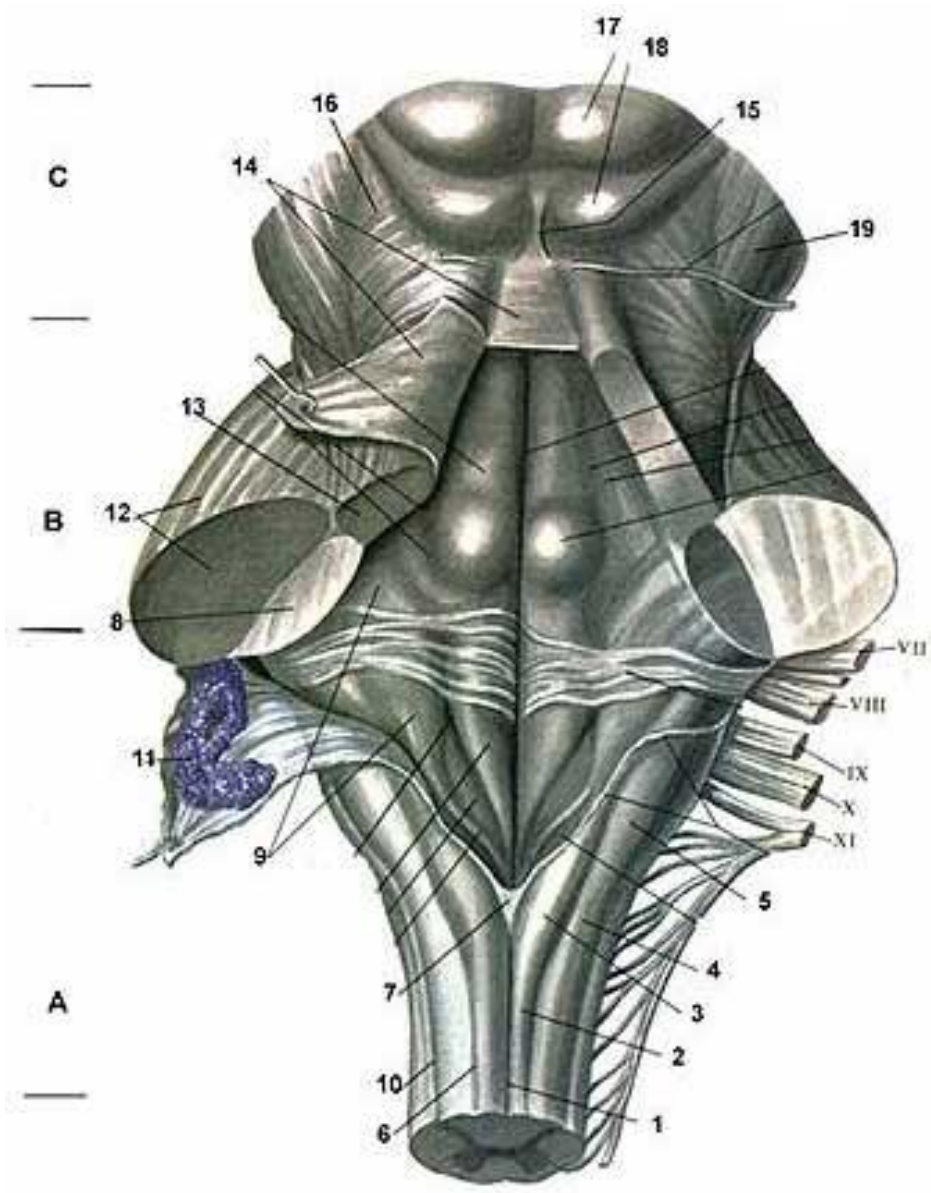

Верхние ножки, pedunculi cerebellares superiores (к крыше среднего мозга). Они состоят из нервных волокон, идущих в обоих направлениях: 1) к мозжечку — **tractus spinocerebelldris anterior** и 2) **от nucleus dentatus** мозжечка к **покрышке среднего мозга** — **tractus cerebellotegmentalis**, который после перекреста заканчивается в красном ядре и в таламусе. По первым путям в мозжечок идут импульсы от спинного мозга, а по вторым он посылает импульсы в экстрапирамидную систему, через которую сам влияет на спинной мозг.