

**Марат Оспанов атындағы Батыс Қазақстан
мемлекеттік медицина университеті**

Факультет: жалпы медицина

**Кафедра : нейрохирургия, неврология,
психиатрия және наркология**

Студенттің өзіндік жұмысы

Тақырыбы: Дорсопатиялар

Орындаған: Байкенов Ж.Қ 502 А

Тексерген:

Дорсопатиялар

Жоспары:

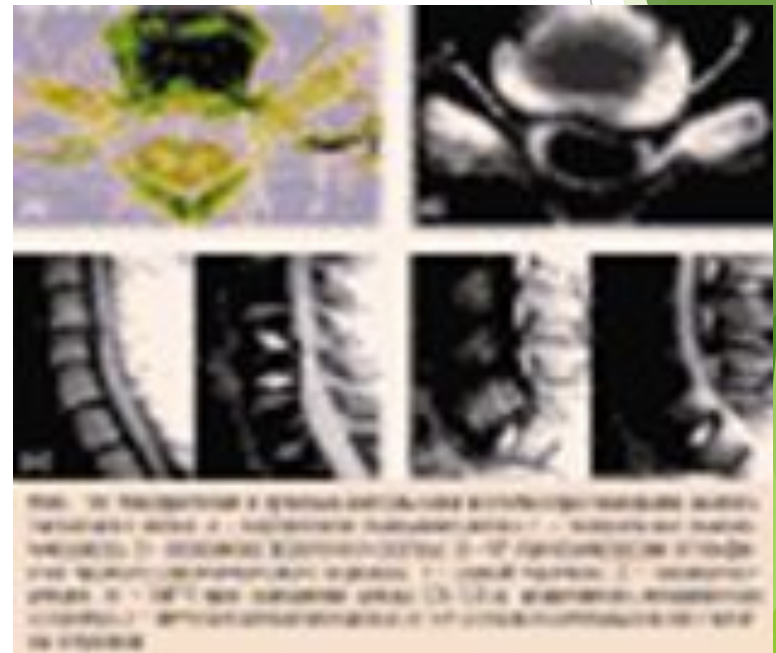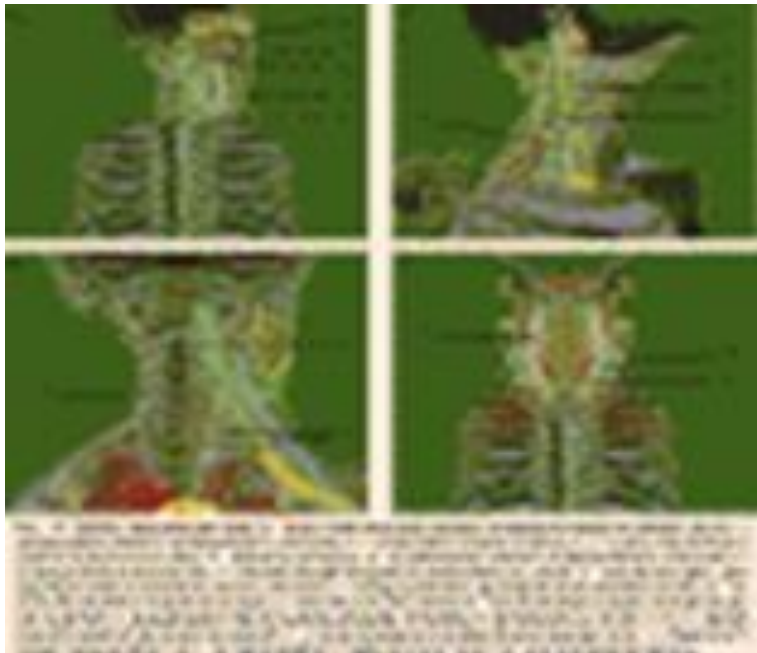
- ❖ анықтамасы
- ❖ этиологиясы және патогенезі
- ❖ классификация және клиникалық көріністері
- ❖ диагностикалау әдістері
- ❖ дифференциальды диагностикасы
- ❖ емі
- ❖ Профилактикасы

Ажырату диагностикасы

- ❑ Омыртқада қатерлі жаңа түзіліс
- ❑ Висцеральды патология: панкреатит, ұйқы без ісігі, жара ауруы, нефролитиаз, пиелонефрит, бүйрек венасы тромбозы, құрсақ аортасы аневризмасы
- ❑ Остеопороз, остеомаляция, миелома, сынық, біріншілік ісік
- ❑ Омыртқа бағанасының туберкулезді зақымдалуы, туберкулезді абсцесс
- ❑ ПСОИТ

Анықтамасы

Дорсопатия – омыртқа бағанында және омыртқа маңы тіндерде висцеральды емес этиологияда және омыртқаның дегенеративті-дистрофиялық ауруларымен байланысты пайда болатын ауырсынулық синдром болып табылады. Көбінесе 35-40 жас аралығындағы адамдар ауырады.



Этиологиясы және патогенезі

- Омыртқаның және тіндердің қоректенуі мен қанайналымының бұзылыстары (байлам, омыртқа аралық диск)
- омыртқаға шамадан тыс күш түсу - ауыр көтеру, ұзақ уақыт қозғалыссыз қалыпта отыру
- Омыртқа бағаны жарақаты: қатты соққы, биіктен құлау

Классификация және КЛИНИКАСЫ

Орналасуына байланысты дорсопатиялар:

1. **Мойын бөлігінің дорсопатиясы**
2. **Кеуде бөлігінің дорсопатиясы**
3. **Бел және сегізкөз бөлігінің дорсопатиясы**

Патологиялық процестегі тіннің түріне байланысты:

1. Деформирленген дорсопатия - негізгі бұзылыстар омыртқа аралық дискіде орналасады.
2. Спондилопатия - негізгі өзгерістер омыртқа сүйектерінде орналасады.
3. Басқа дорсопатиялар - жұлын миында, жұлын-ми нерв түбірлерінде, омыртқааралық дискінін жұлын миына қысым түсіруімен т.б бұзылыстар

Дорсопатия симптомдары

- ❑ Арқадағы ауырсыну - сыздап, батыру сипатындағы ауырсыну. Омыртқаның кез келген бөлігінде пайда болады. Күш түсіргенде арта түседі, шалқасынан жатқанда ауырсыну азаяды.
- ❑ Арқадағы күш түсіру сипатындағы бұлшық еттерде ауырсыну. Миотоникалық синдром: пальпация кезінде ауырсыну күшейеді.
- ❑ Зақымдалған аймақта қозғалыс шектелуі
- ❑ Біраз уақыт ұйып калу: иықтан қол басына дейін, аяқта шаптан тізеге дейін.
- ❑ Аяқ қол бұлшық еттері әлсіздігі: жазғыш және бүккіш бұлшық еттерде(қол басы, аяқ басы)

Диагностикалау

- Шағымдары және ауру анамнезі
- Неврологиялық қарау
- Омыртқа бағаны рентгенографиясы
- КТ және МРТ
- Нейрохирург пен ортопед кеңесі

Емі

- ❖ омыртқа бағанасына күш түсірмеу
- ❖ арқа және мойын аймағының
массажы
- ❖ емдік физкультура: арқа бұлшық еттеріне
жаттығулар
- ❖ Жүзу
- ❖ Иглорефлексотерапия
- ❖ Анальгетиктер
- ❖ Миорелаксанттар
- ❖ Хирургиялық ем (омыртқа аралық дискіні жою, омыртқаның
зақымдалған аймағын фиксациялау)

Профилактикасы

- Белсенді демалыс: турникке тартылу, жүзу т.б.
- гимнастика, таңғы жаттығулар: арқа бұлшық еттеріне арналған

Пайдаланылған әдебиеттер

- ❑ Нервные болезни, В.И.Гусев, В.Е.Гречко, Г.С.Бурд, Москва 1988 г.
- ❑ Неврология, С.Қайшыбаев, Алматы 2008 жыл
- ❑ Большая медицинская энциклопедия, ЭКСМО Москва 2014 г.
- ❑ Интернет желісі