

# Патологоанатомическое отделение ГБУЗ ИКБ №2 ДЗМ

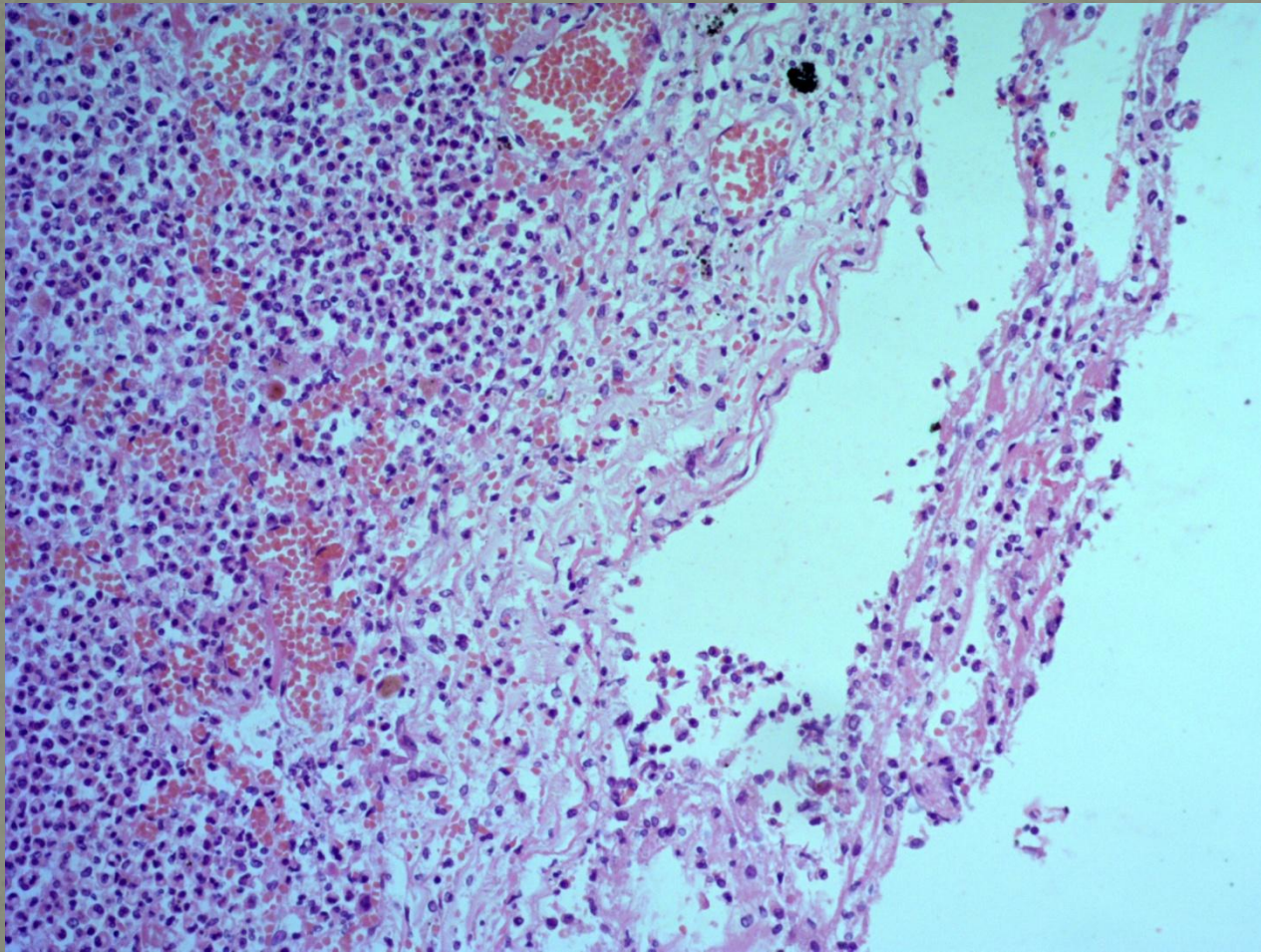


**Протокол патологоанатомического вскрытия**

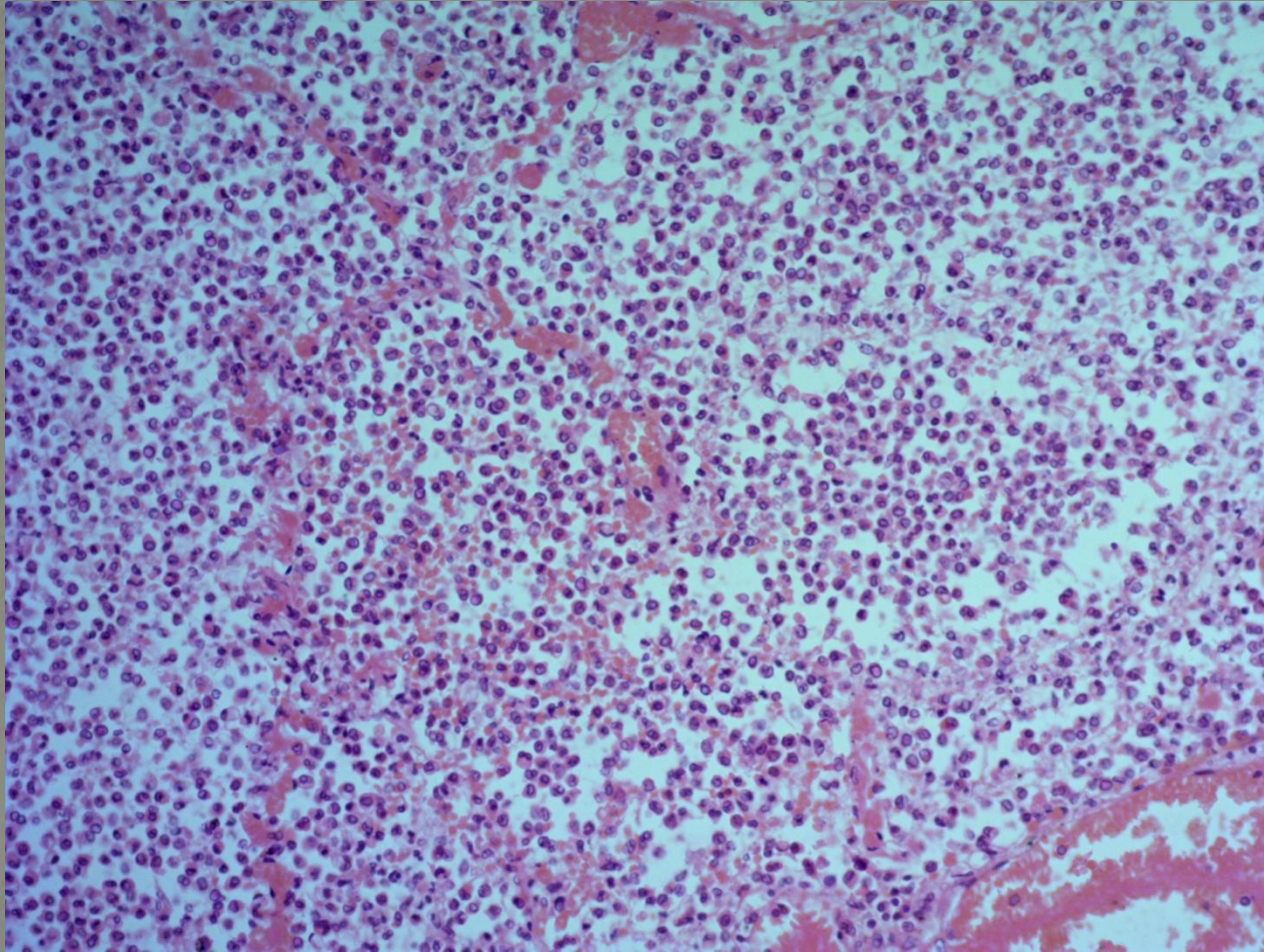
**№72**

**от 17.01.2017г.**

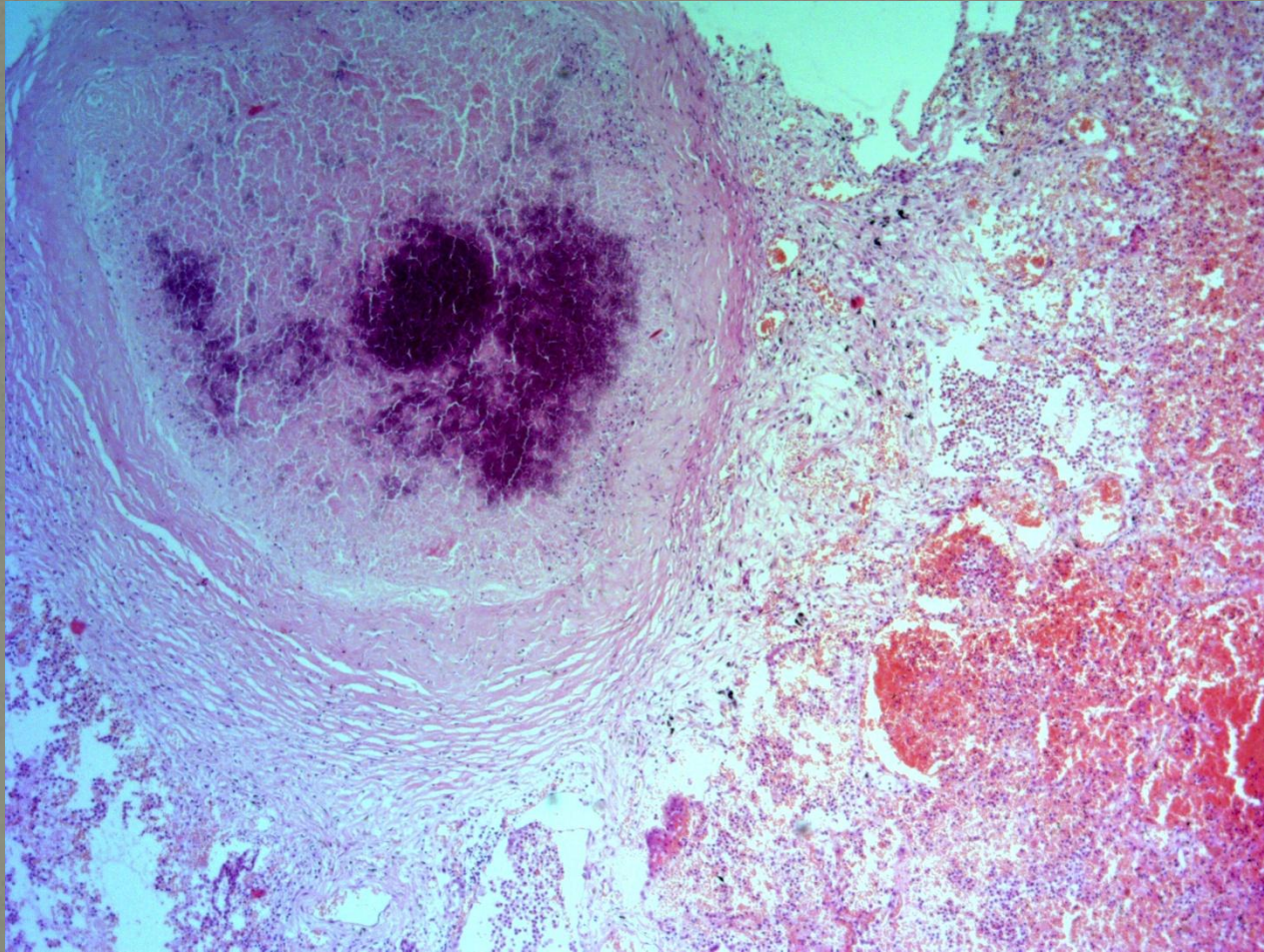
# Фибринозно-гнойный плеврит



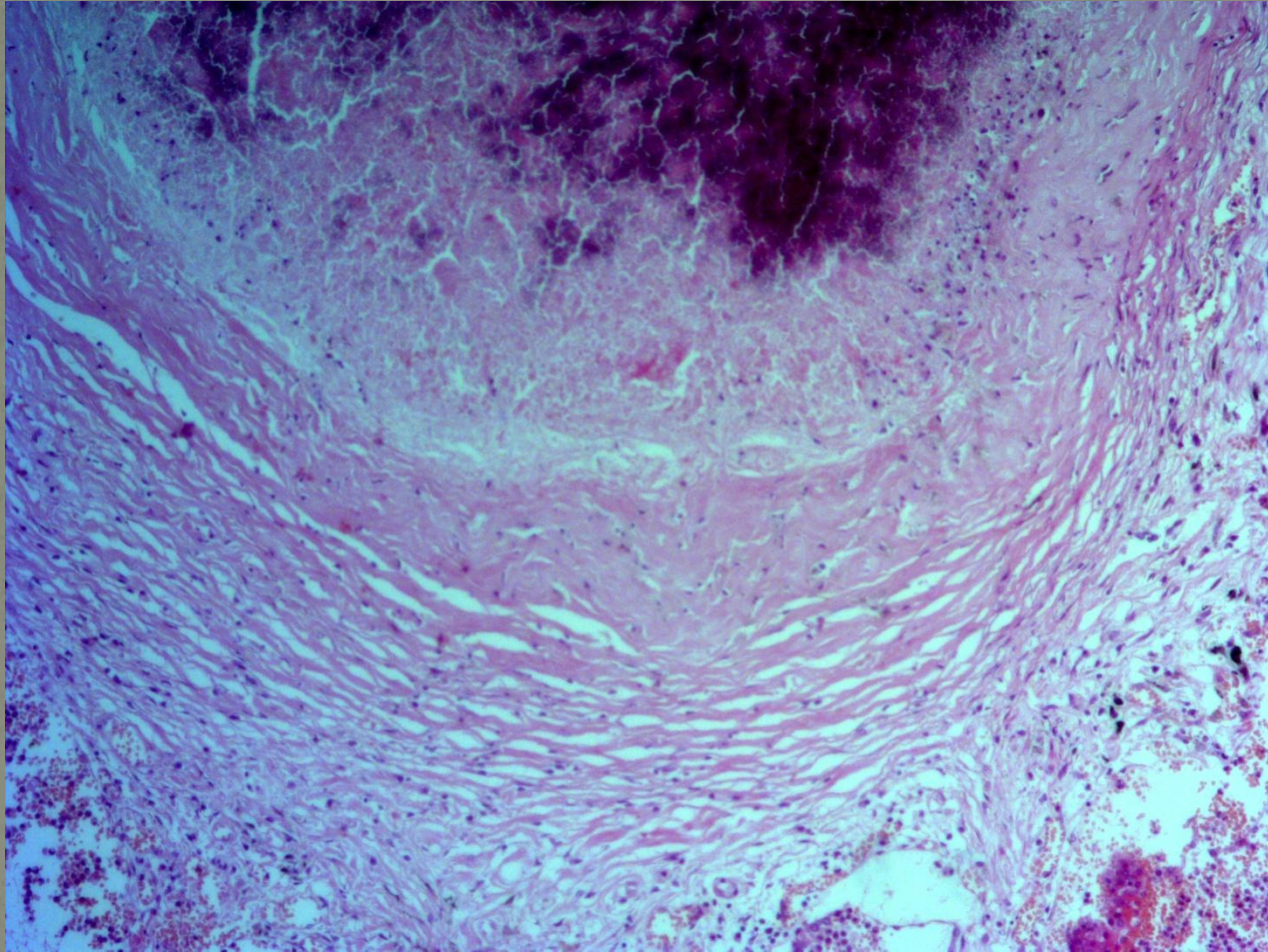
# Гнойная пневмония с микроабсцессами



# Организованный очаг казеозного некроза

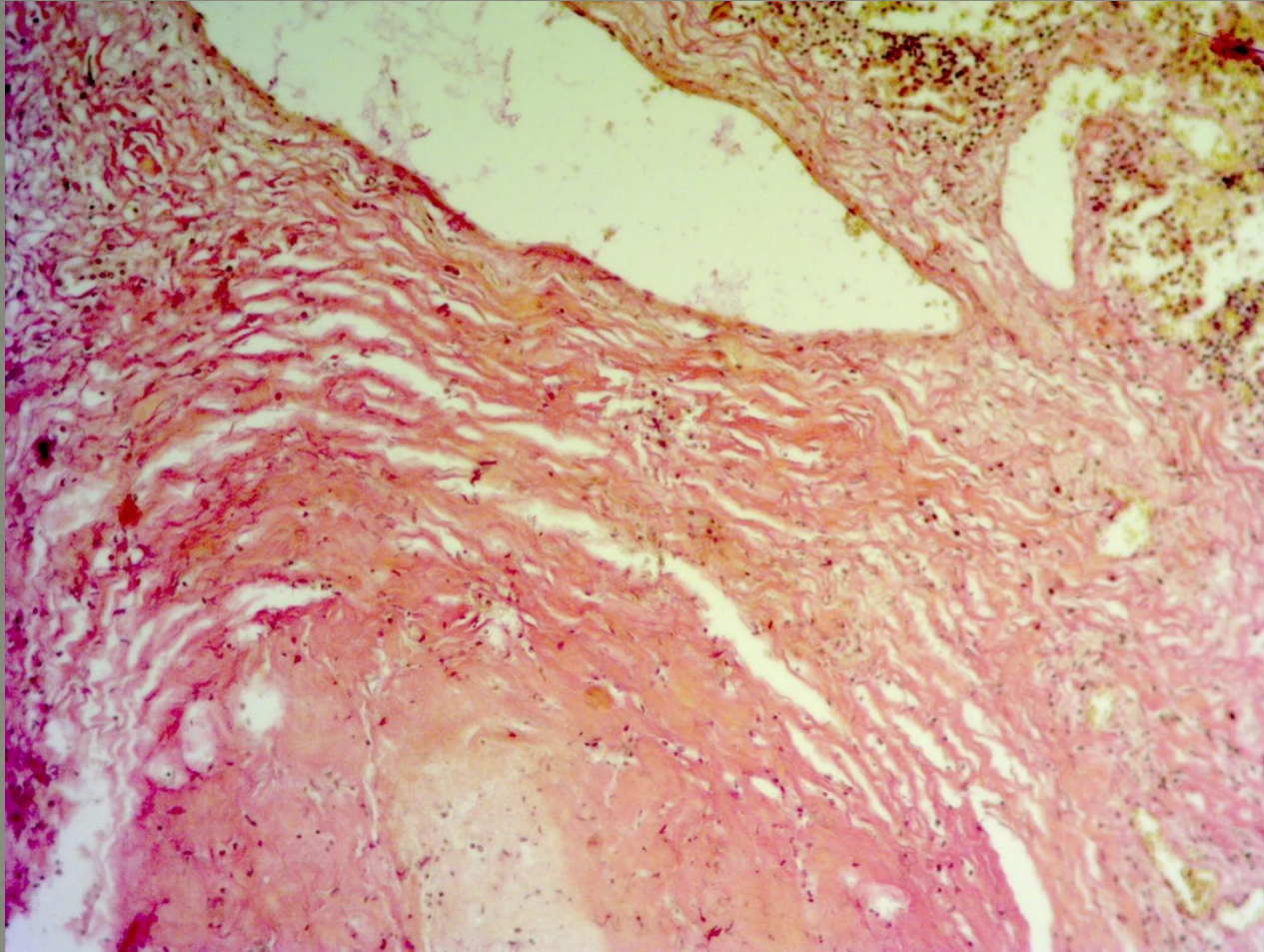


# Организованный очаг казеозного некроза



# Организованный очаг

казеозного (Окраска по Ван Гизону)



# Патологоанатомический диагноз

Основное заболевание: ВИЧ-инфекция 4 В стадия прогрессирование на АРТ (иммунный блот № 212390 от 17.12.2009)

Вторичные заболевания: Бактериальная двусторонняя субтотальная пневмония (аутопсийный бак. посев: *Klebsiella pneumoniae*). Очаговый туберкулез в 6 сегменте правого легкого в стадии организации. Микотический эзофагит. Микотическое поражение легких. Кахексия.

Осложнения: Дистрофия внутренних органов. Отек легких. Отек головного мозга с вклинением в большое затылочное отверстие.

Сопутствующая патология: Постинфарктный кардиосклероз боковой стенки левого желудочка. Стенозирующий атеросклероз коронарных артерий (2 стадии, 2 степени). Атеросклероз аорты (2 стадия, 3 степень). Бурые кисты в лобной доле слева 2,5x2,5 см и височной доле справа 2x2 см. Артериальная гипертензия: концентрическая гипертрофия миокарда (толщина стенки левого желудочка - 1,6 см, масса сердца - 300 г), артериолонефросклероз. Хронический атрофический гастрит. Сифилис в анамнезе (по данным мед. карты)



# Заключение о причине смерти

Первоначальная причина смерти - ВИЧ-инфекция 4  
В стадия с прогрессированием на АРТ с развитием  
вторичных заболеваний: двусторонней  
субтотальной пневмонии. Непосредственная  
причина смерти - дыхательная недостаточность и  
отек головного мозга с вклинением в большое  
затылочное отверстие