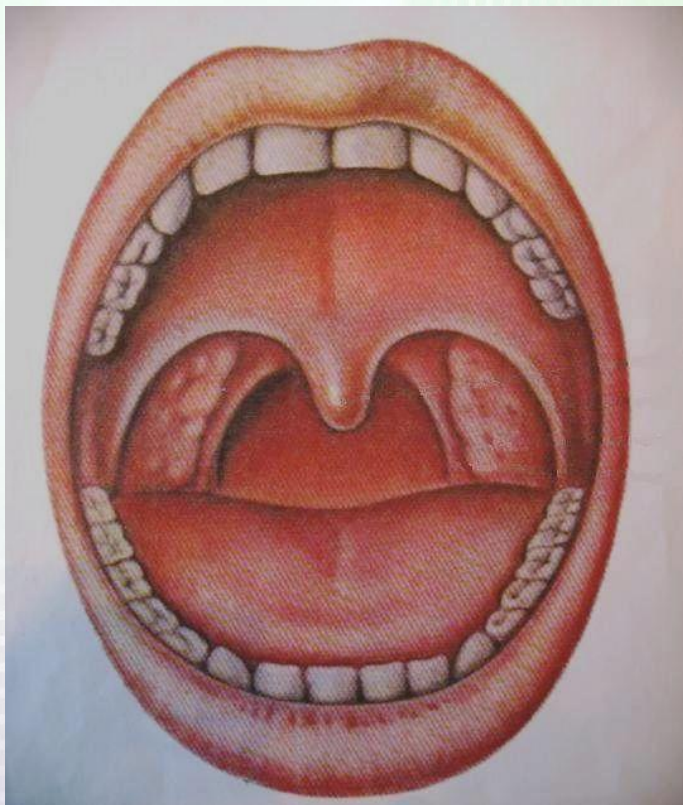




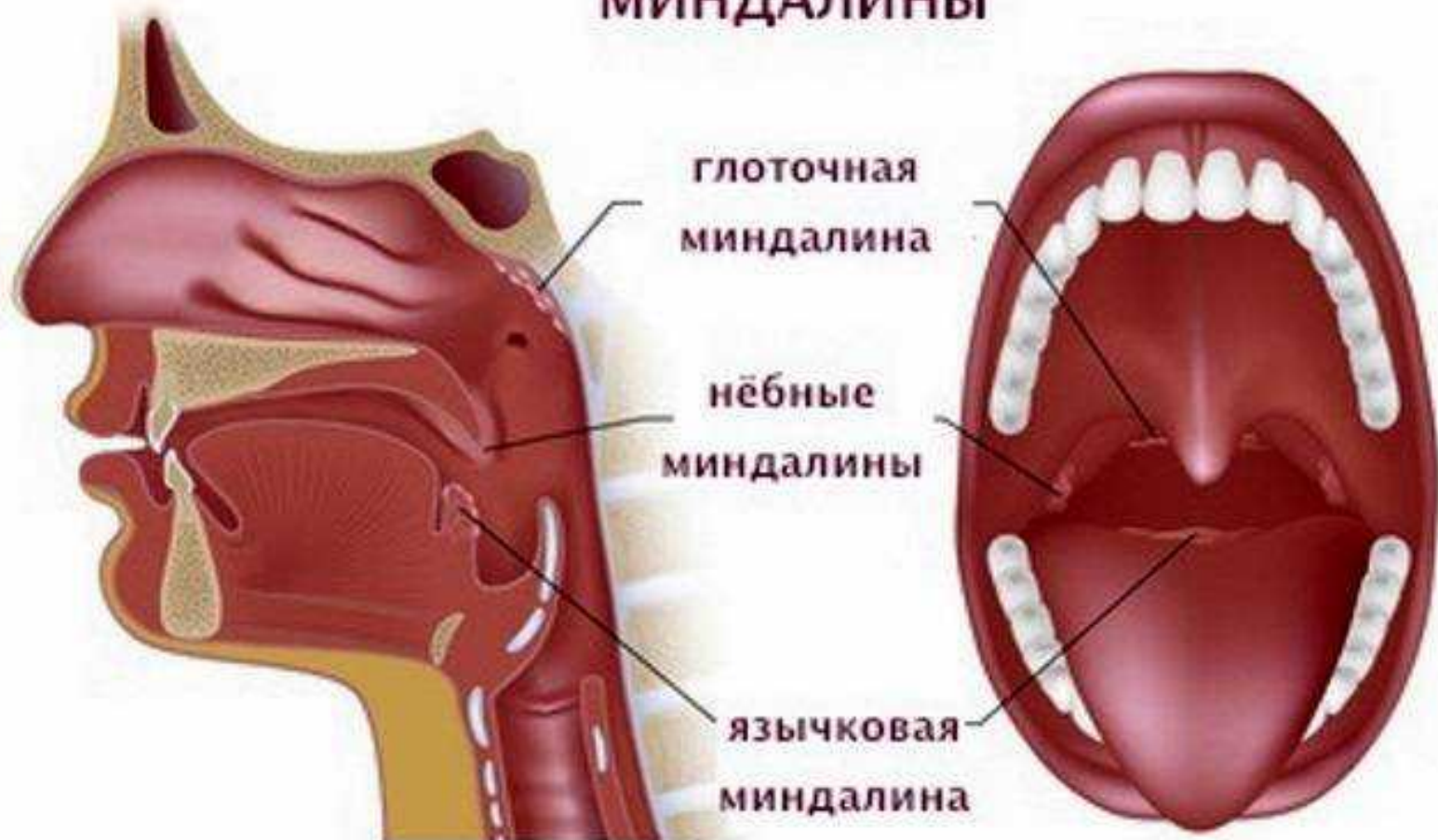
Хронический ТОНЗИЛЛИТ

Выполнили:
студентки группы
ЛГП-18/2-1
Корепанова Ирина
И
Яковлева Елена

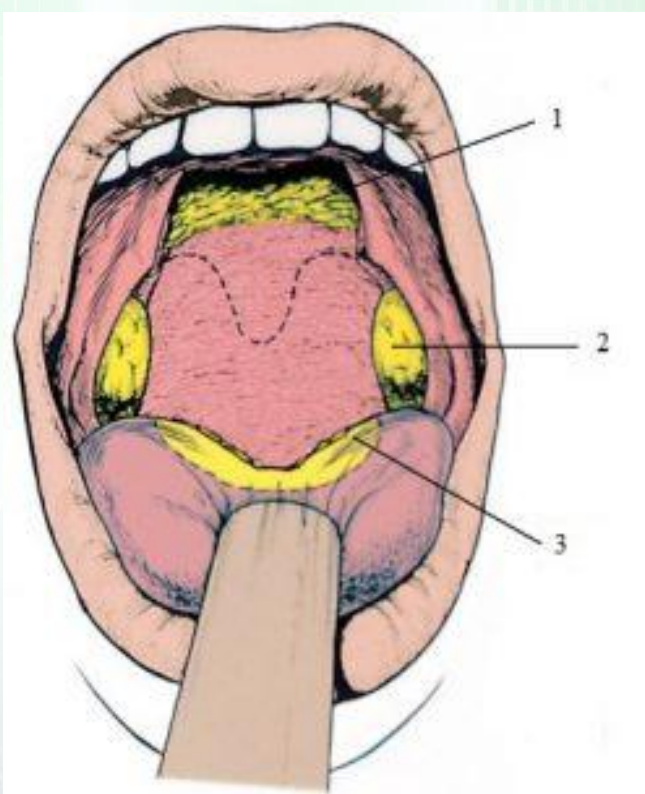
Хронический тонзиллит – хроническое, протекающее с обострениями, воспаление небных миндалин (гланд) в результате частых ангин.



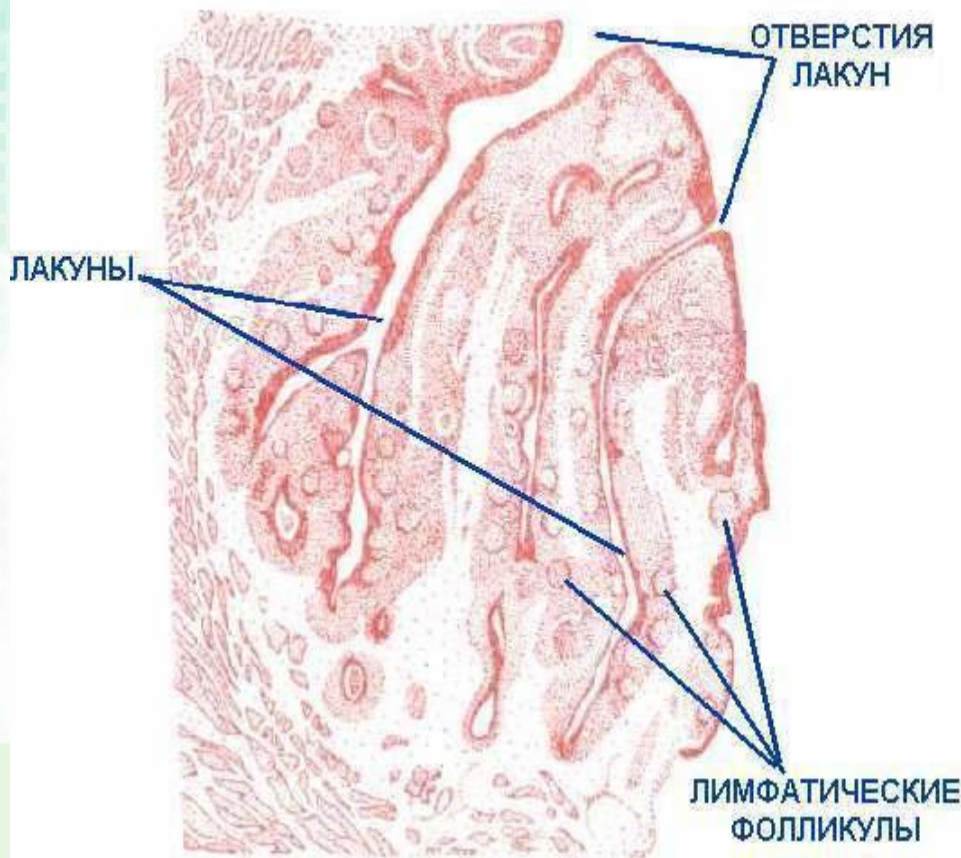
МИНДАЛИНЫ



Виды миндалин: 1 —
глоточная,
2 — небная, 3 — языковая



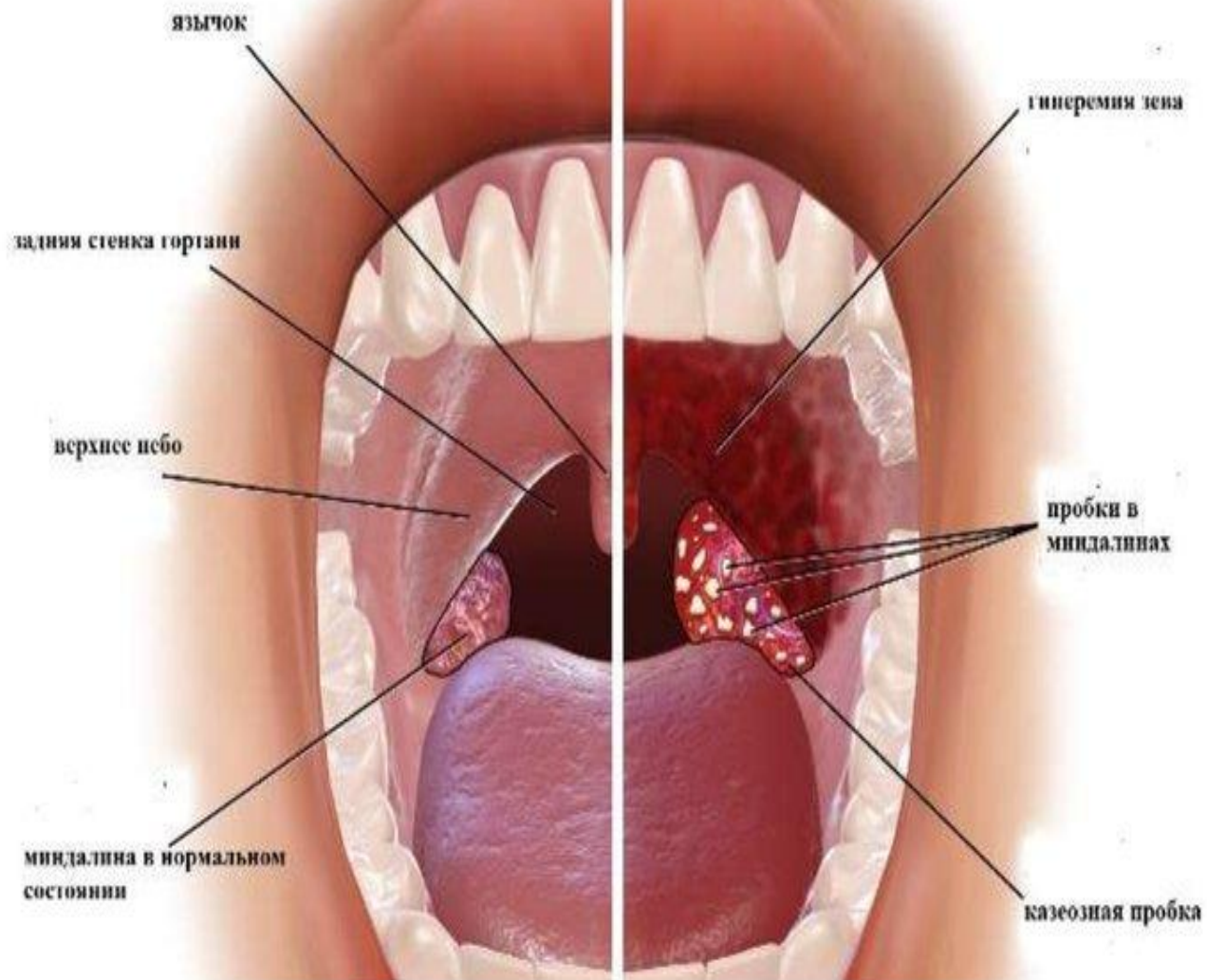
НОРМАЛЬНАЯ НЕБНАЯ МИНДАЛИНА

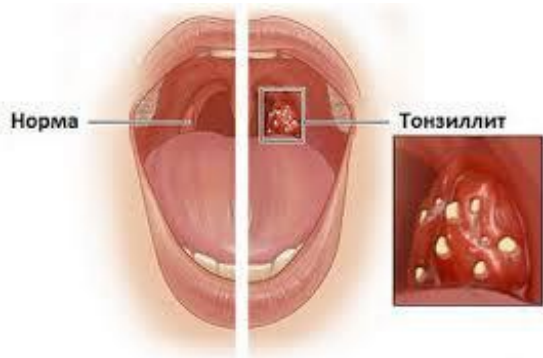


Хронический тонзиллит

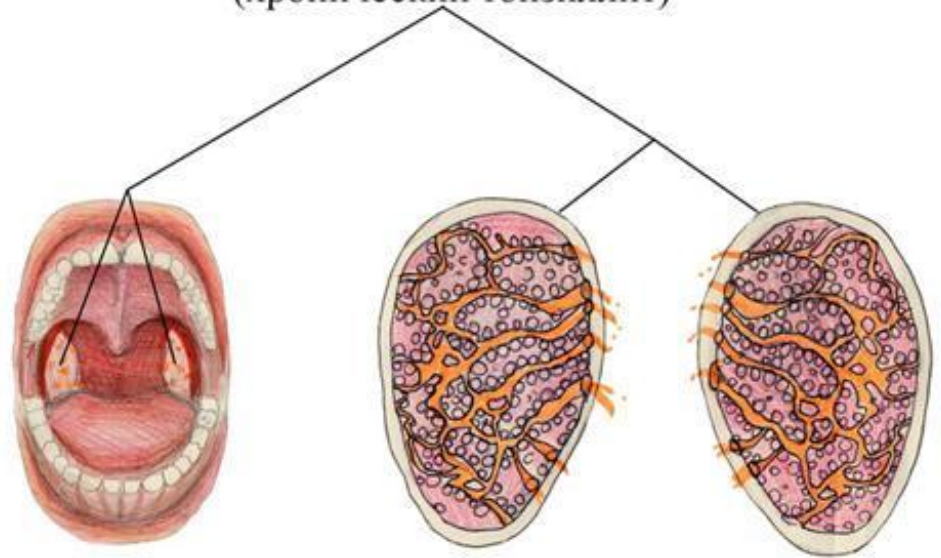
НОРМА

ПАТОЛОГИЯ

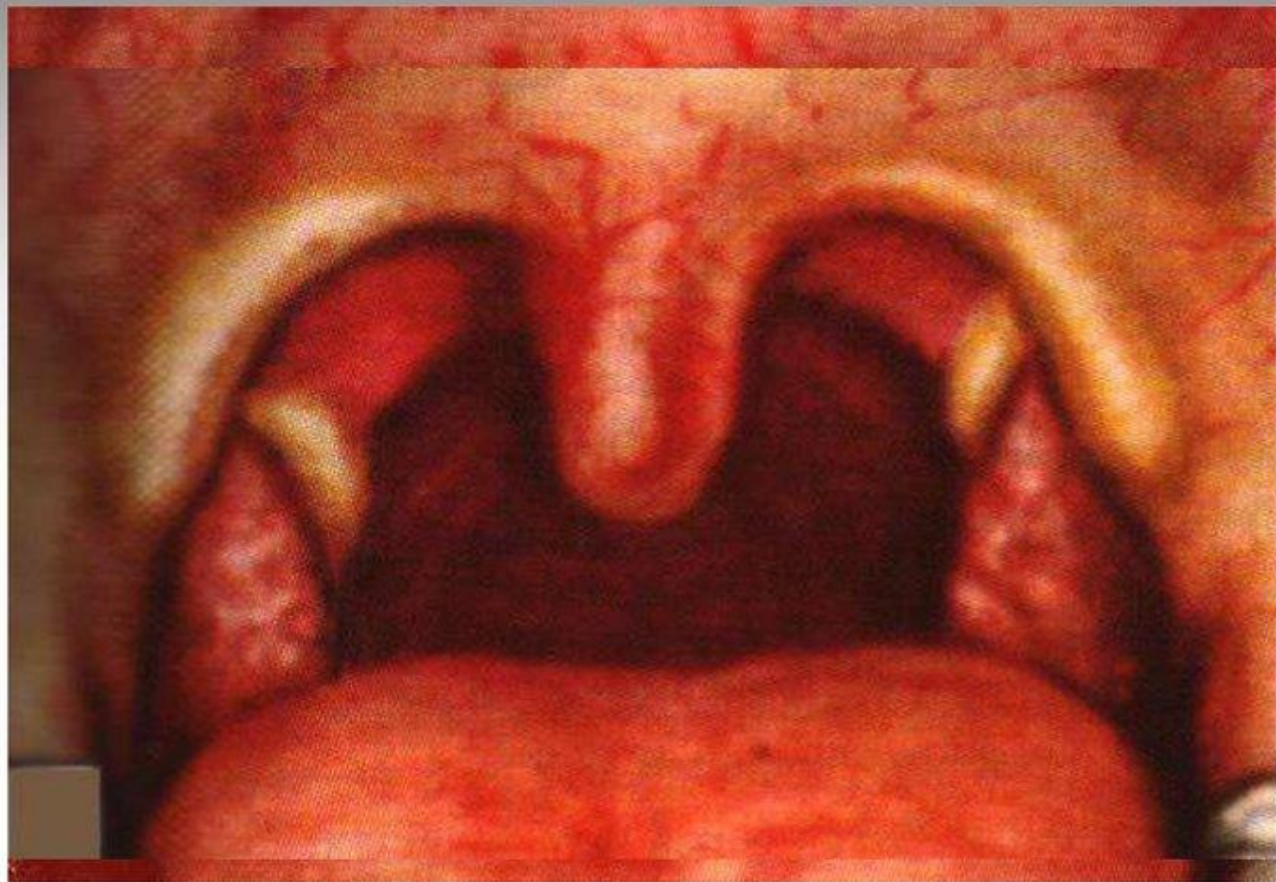




НЕБНЫЕ МИНДАЛИНЫ (хронический тонзиллит)



- Наличие отделяемого в лакунах миндалин
- Гиперемия передних небных дужек (признак Гизе)
- Валикообразное утолщение краев передних и задних небных дужек (признак Преображенского)
- Отечность верхних отделов передних и задних дужек (признак Зака)
- Наличие спаек между миндалинами и небными дужками

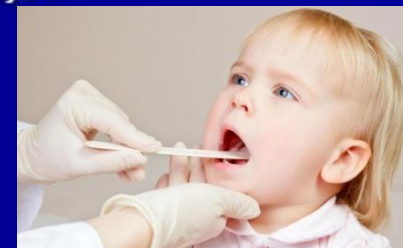

Фарингоскопические признаки

Хронический ТОНЗИЛЛИТ

Формы хронического тонзиллита

- Хронический тонзиллит может быть компенсированным и декомпенсированным.
- При хроническом компенсированном тонзиллите наблюдаются только местные признаки хронического воспаления и нечастые обострения (ангины), выраженная общая интоксикация организма отсутствует. Защитные свойства небных миндалин могут быть восстановлены при помощи лечения.
- Хронический декомпенсированный тонзиллит характеризуется не только глубоким, порой необратимым нарушением функций миндалин с частыми обострениями и местными гнойно-воспалительными осложнениями, но и развитием сопряженных заболеваний (тонзилло-кардиального синдрома, холангиохолецистита, холангиогепатита, миокардита и др.).



населени
е

15,8 %

Школьн.
возраст

8 - 9%

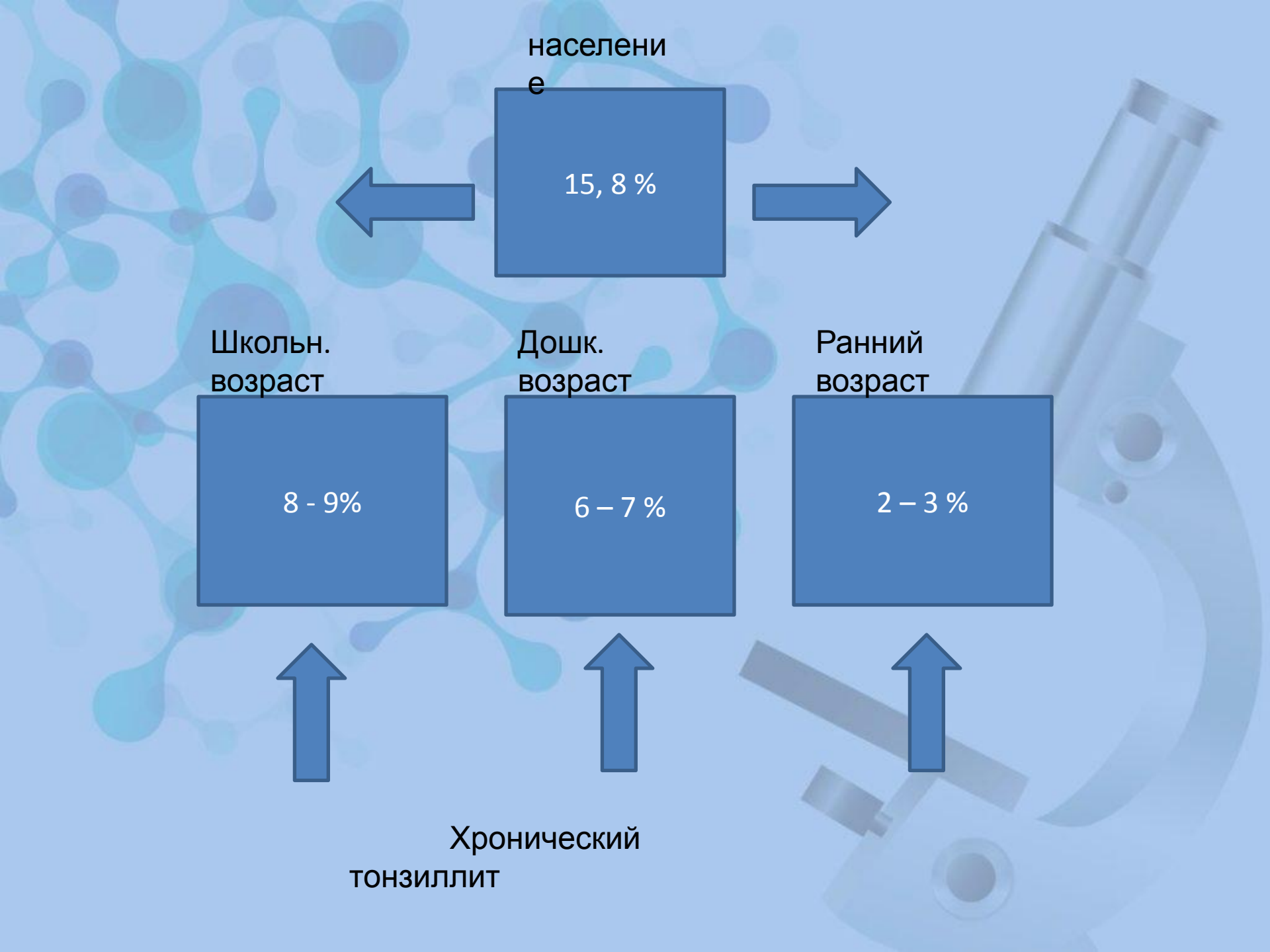
Дошк.
возраст

6 - 7 %

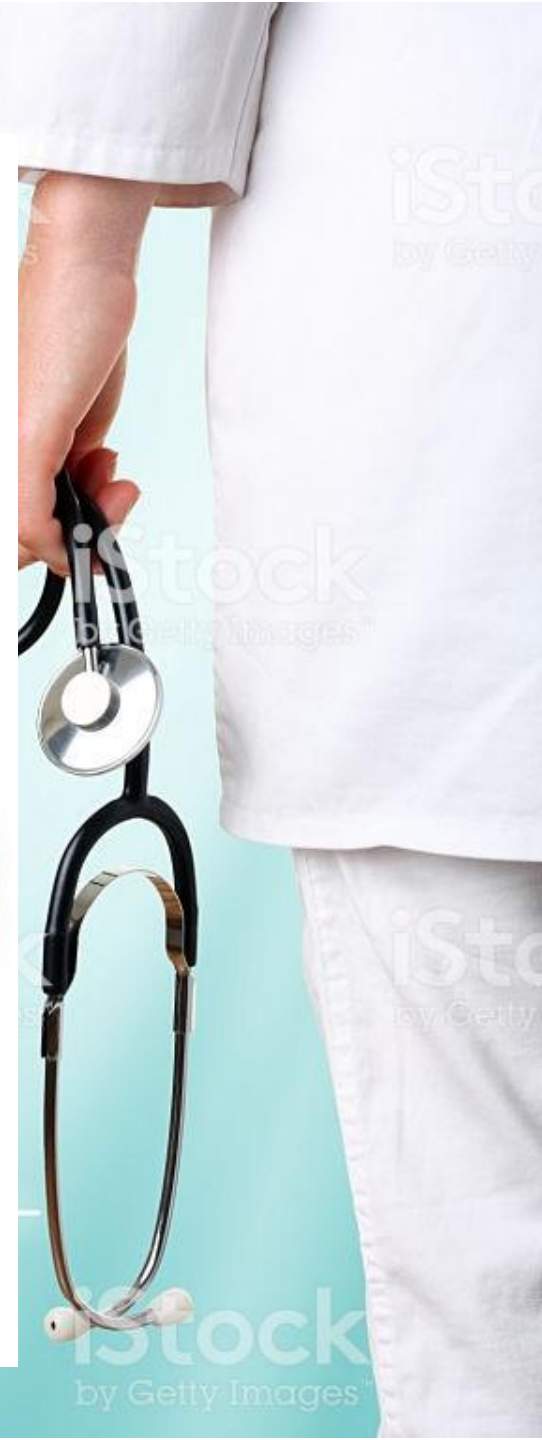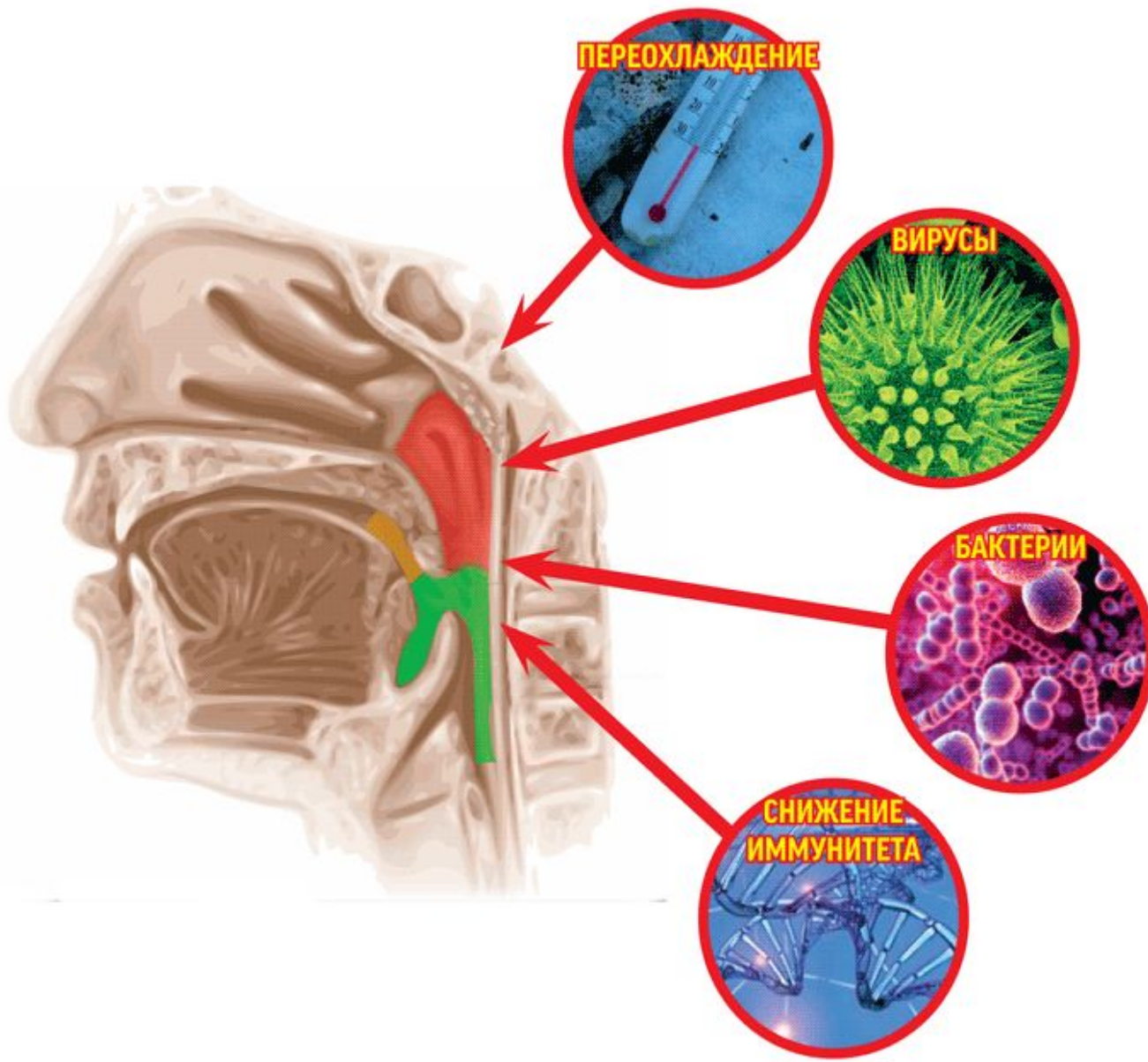
Ранний
возраст

2 - 3 %

Хронический
ТОНЗИЛЛИТ



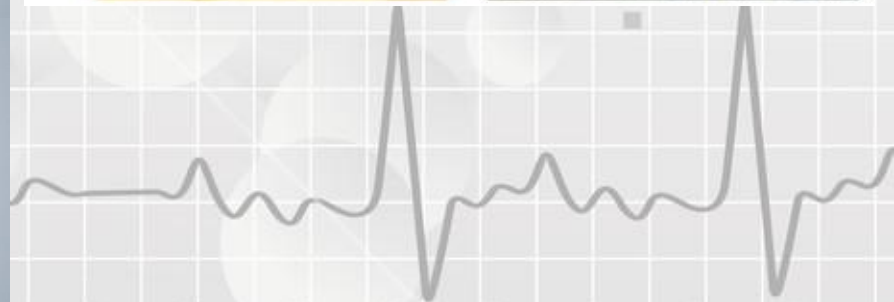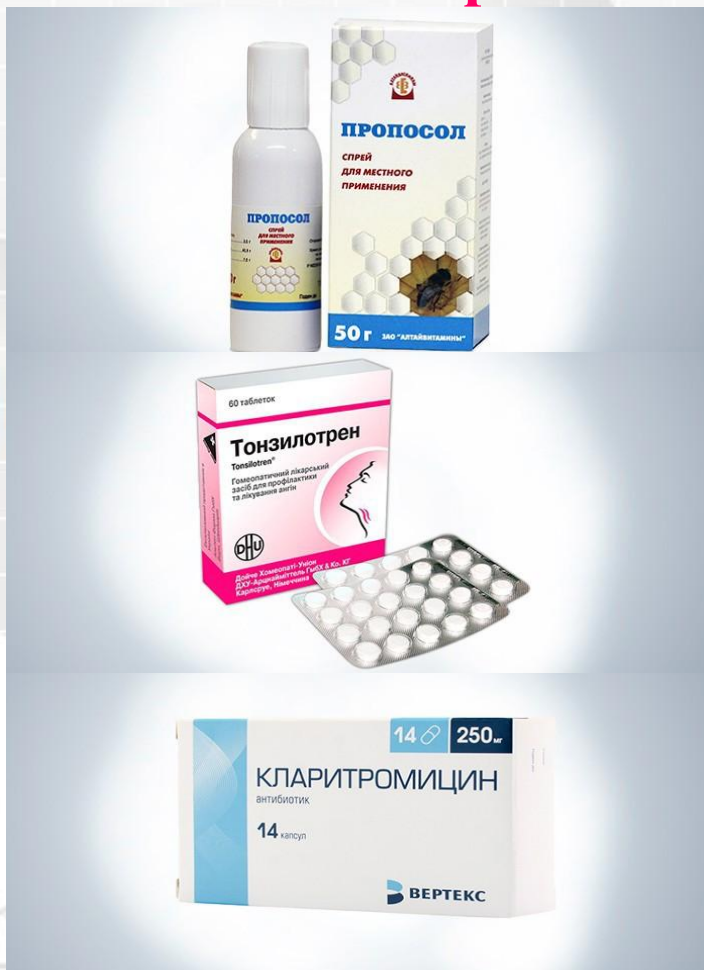Причины хронического тонзиллита



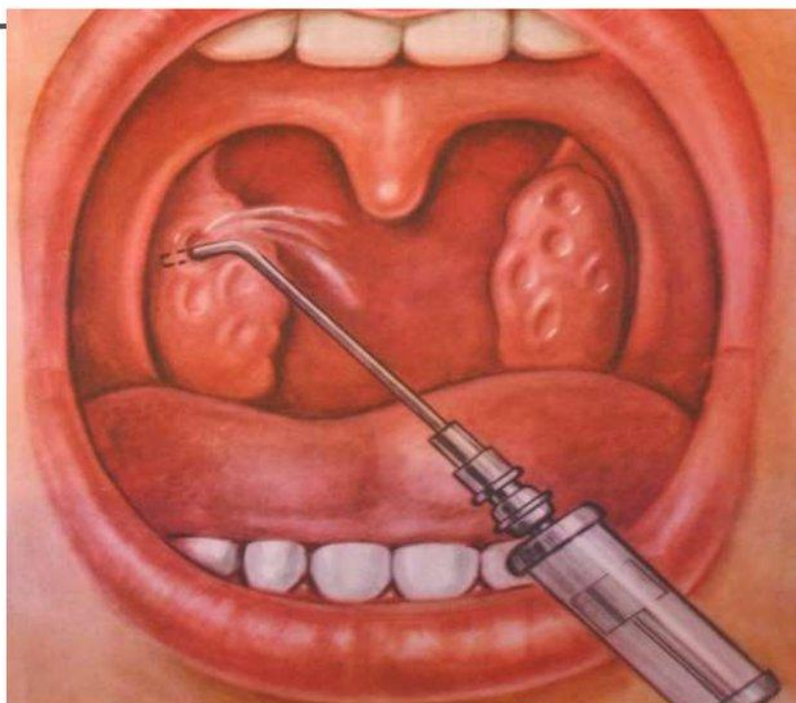
Осложнения хронического тонзиллита:

- Ревматизм сердца и суставов;
- Гломерулонефрит;
- Образование пролапсов клапанов сердца;
- Гнойное воспаление тканей ротоглотки (паратонзиллярный абсцесс);
- Воспаление легких;
- Воспаление среднего уха, снижение слуха на этой почве;
- Обострение аллергических заболеваний.

Лечение хронического тонзиллита



*Консервативное лечение хронического тонзиллита
(промывание тонзиллярных лакун с помощью
горланного шприца с насадкой)*



Тонзилэктомия — хирургический способ лечения хронического тонзиллита, который заключается в полном или частичном удалении небных миндалин.

Современные методы ТОНЗИЛЭКТОМИИ

Хирургическое иссечение

Электрокоагуляция

Удаление с помощью ультразвукового скальпеля

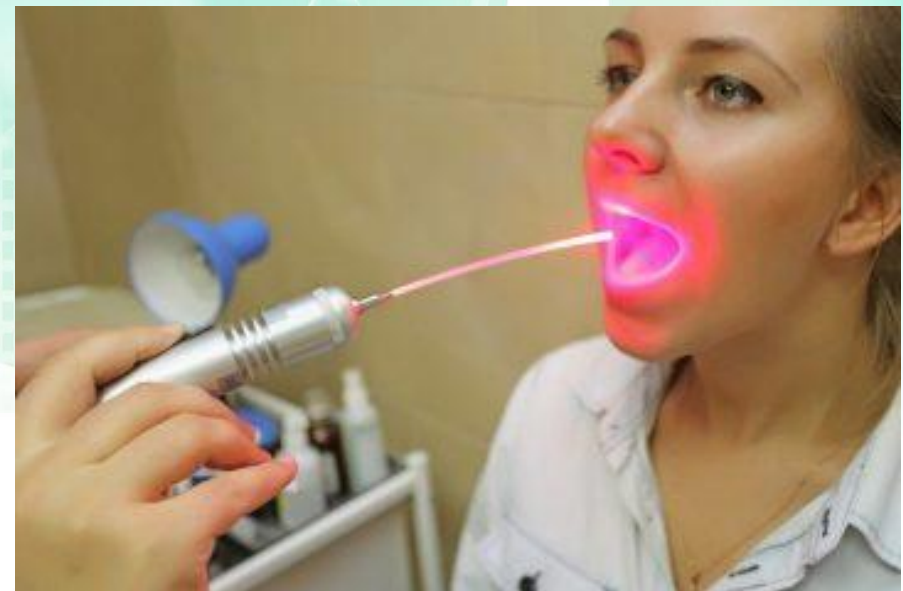Криодеструкция

Радиоволновая тонзиллэктомия

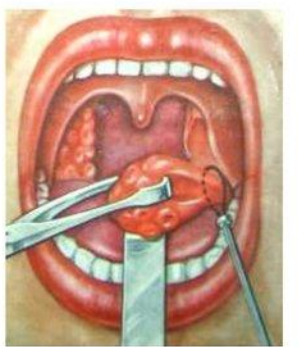
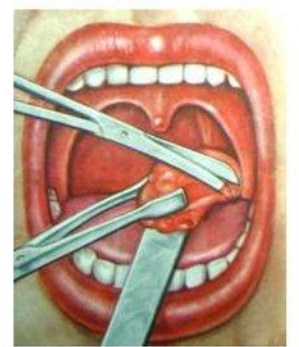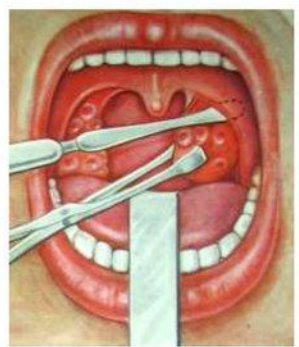
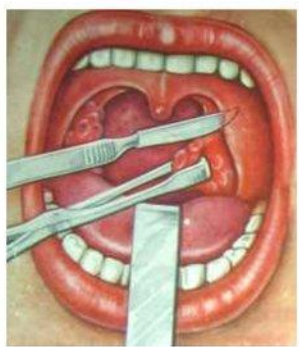
Лазерное удаление

Жидкоплазменный метод

Удаление с помощью микродебридера



Этапы тонзилэктомии



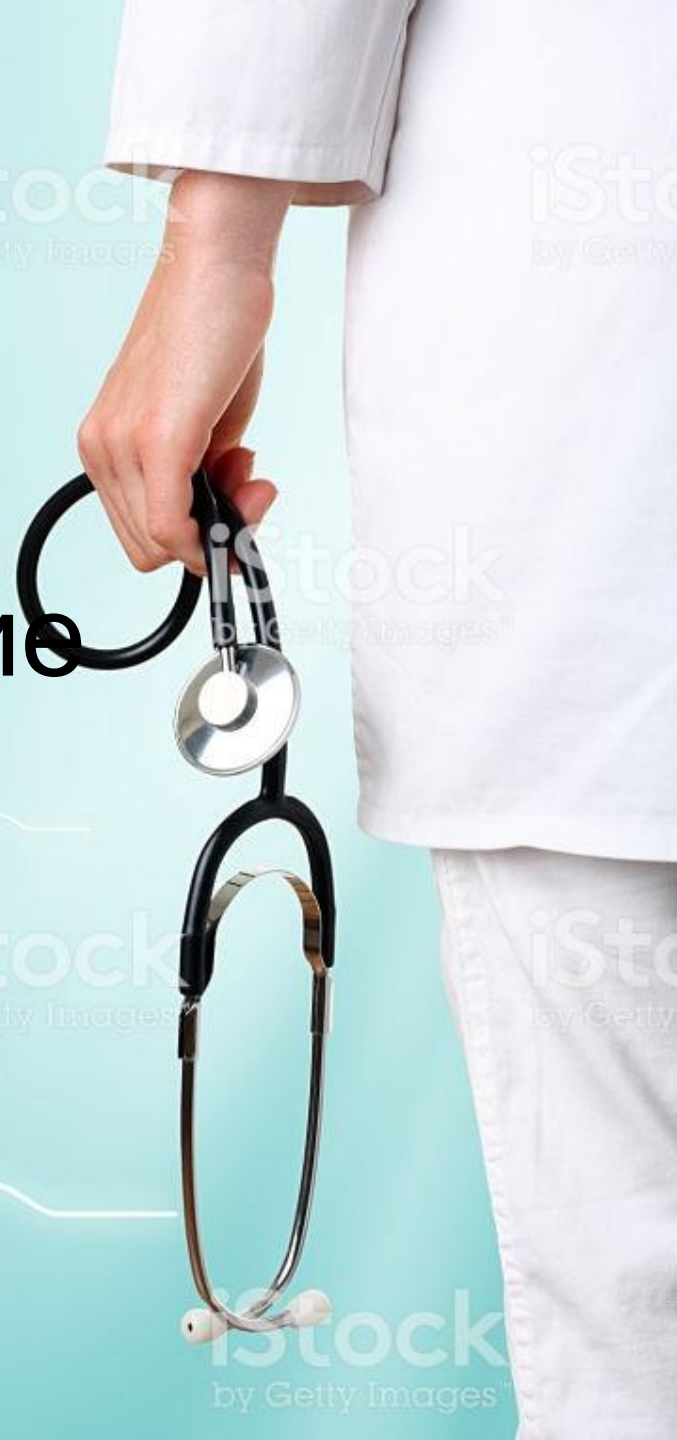Причины для проведения операции:

- частые гнойные ангины
-) несостоятельность консервативного лечения: повторные курсы антибиотиков, промывания миндалин и физиотерапия не добиваются стойкой ремиссии болезни,
- стрептококки вызвали острую ревматическую лихорадку или хроническую ревматическую болезнь ,
- имеется реактивный артрит,
- поражены почки ,
- лимфоидная ткань настолько разрослась, что препятствует нормальному носовому дыханию или глотанию,
- ангины осложнялись перитонзиллярными абсцессами.

Противопоказания

1. Абсолютные (оперировать нельзя категорически):
2. Относительные (временные). После устранения причины можно провести тонзиллэктомию:

Спасибо за внимание



+

