Заболевания щитовидной железы

физиология, принципы диагностики, классификация заболеваний

д.м.н., профессор

Фадеев Валентин Викторович

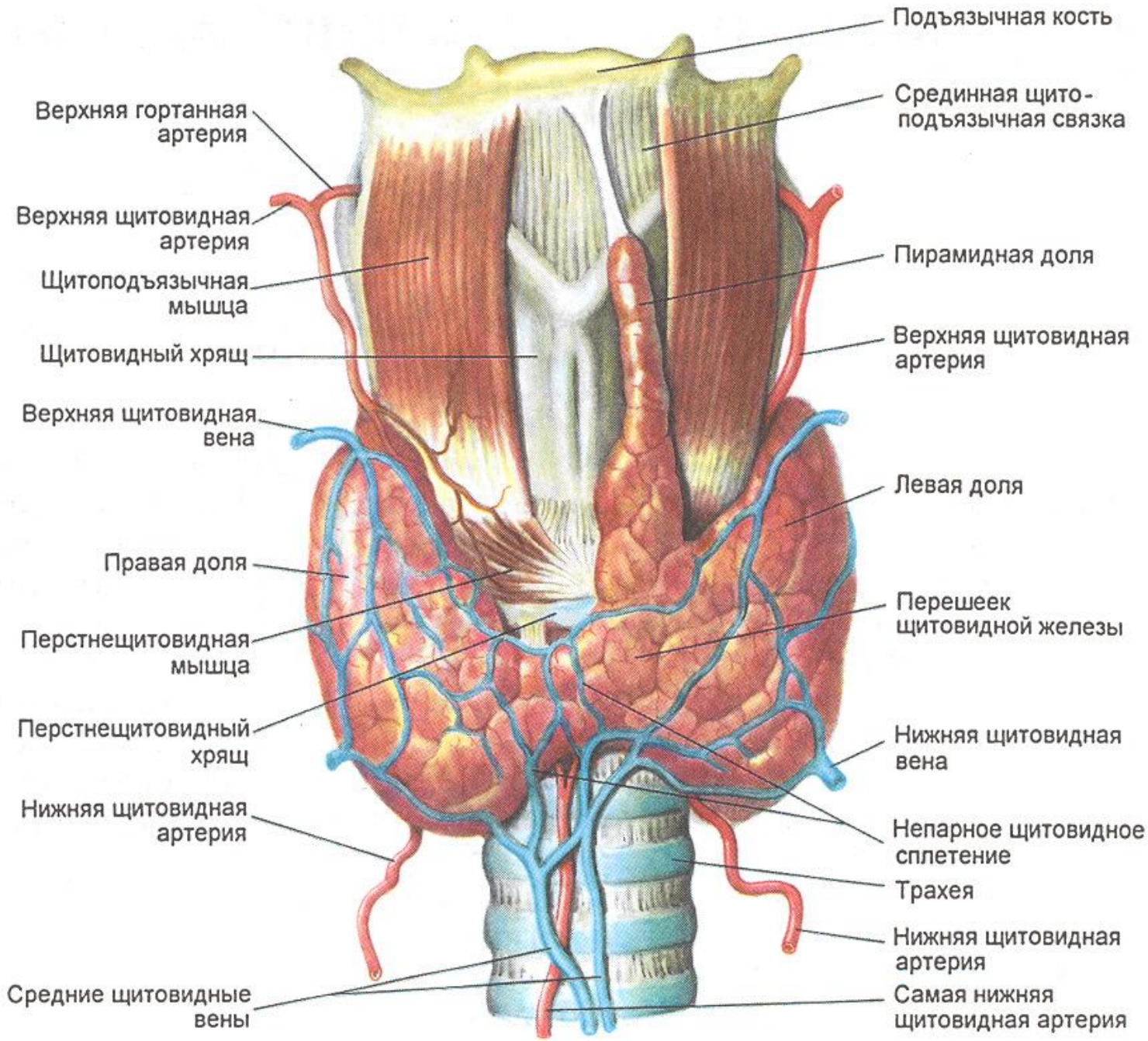
Подъязычная кость
Срединная щито-подъязычная связка
Верхняя гортанная артерия
Верхняя щитовидная артерия
Щитоподъязычная мышца
Щитовидный хрящ
Пирамидная доля
Верхняя щитовидная артерия
Верхняя щитовидная вена
Левая доля
Правая доля
Перешеек щитовидной железы
Перстнещитовидная мышца
Перстнещитовидный хрящ
Нижняя щитовидная вена
Нижняя щитовидная артерия
Непарное щитовидное сплетение
Трахея
Нижняя щитовидная артерия
Средние щитовидные вены
Самая нижняя щитовидная артерия

Гистология щитовидной железы

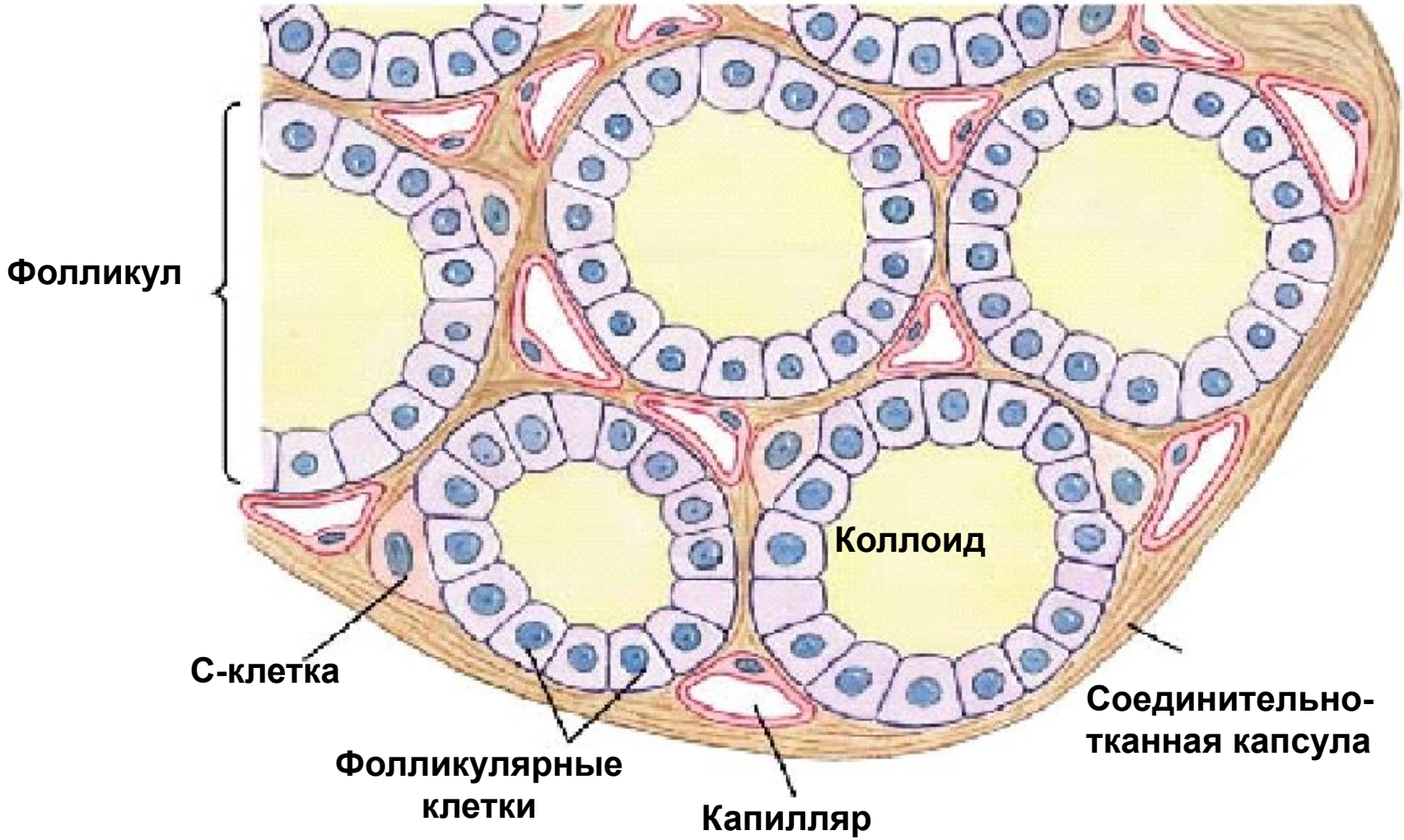

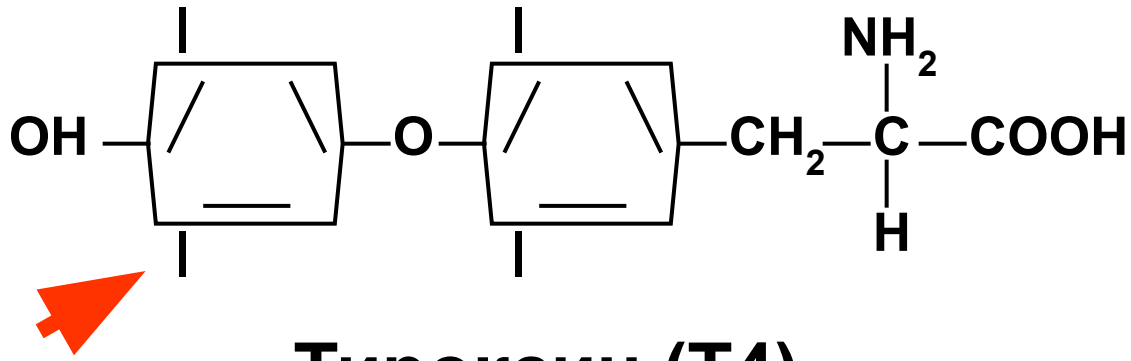

Тироксин (Т4)

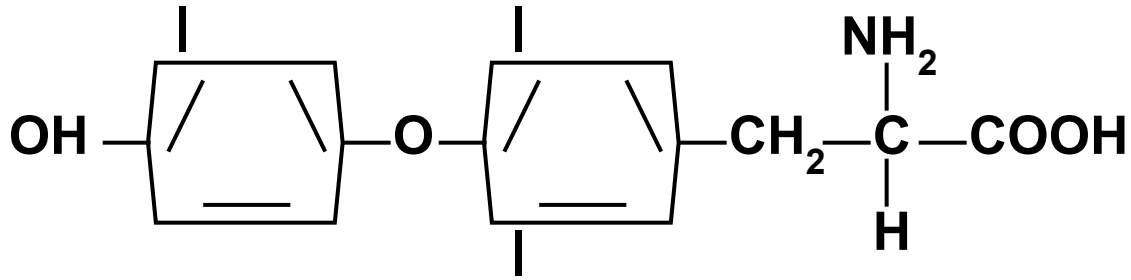

Трийодтиронин (Т3)

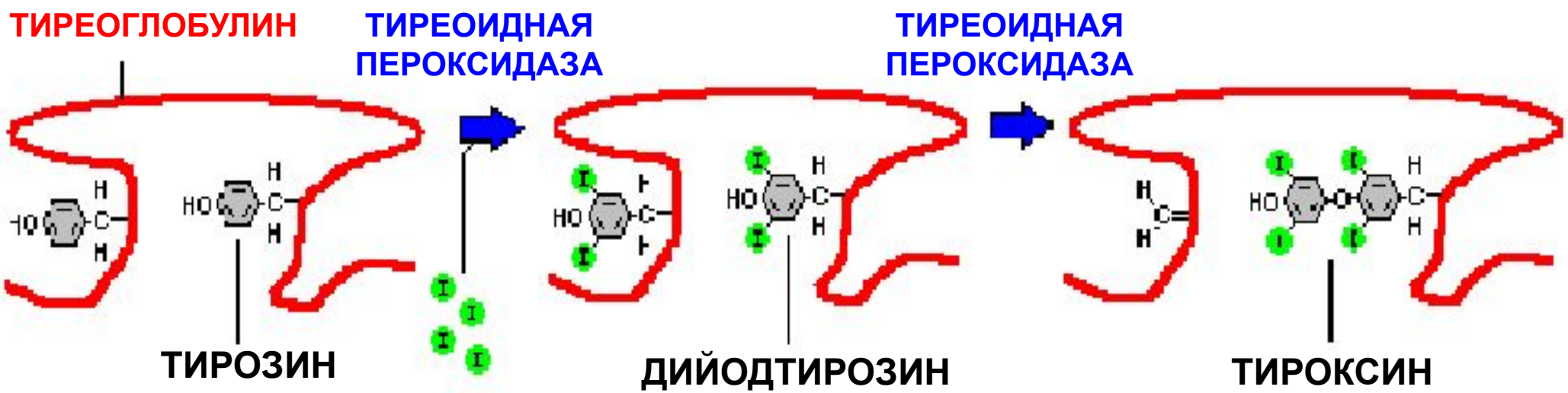
ТИРЕОГЛОБУЛИН
ТИРЕОИДНАЯ ПЕРОКСИДАЗА
ТИРЕОИДНАЯ ПЕРОКСИДАЗА
ТИРОЗИН
ДИЙОДТИРОЗИН
ТИРОКСИН

Механизм действия тиреоидных гормонов

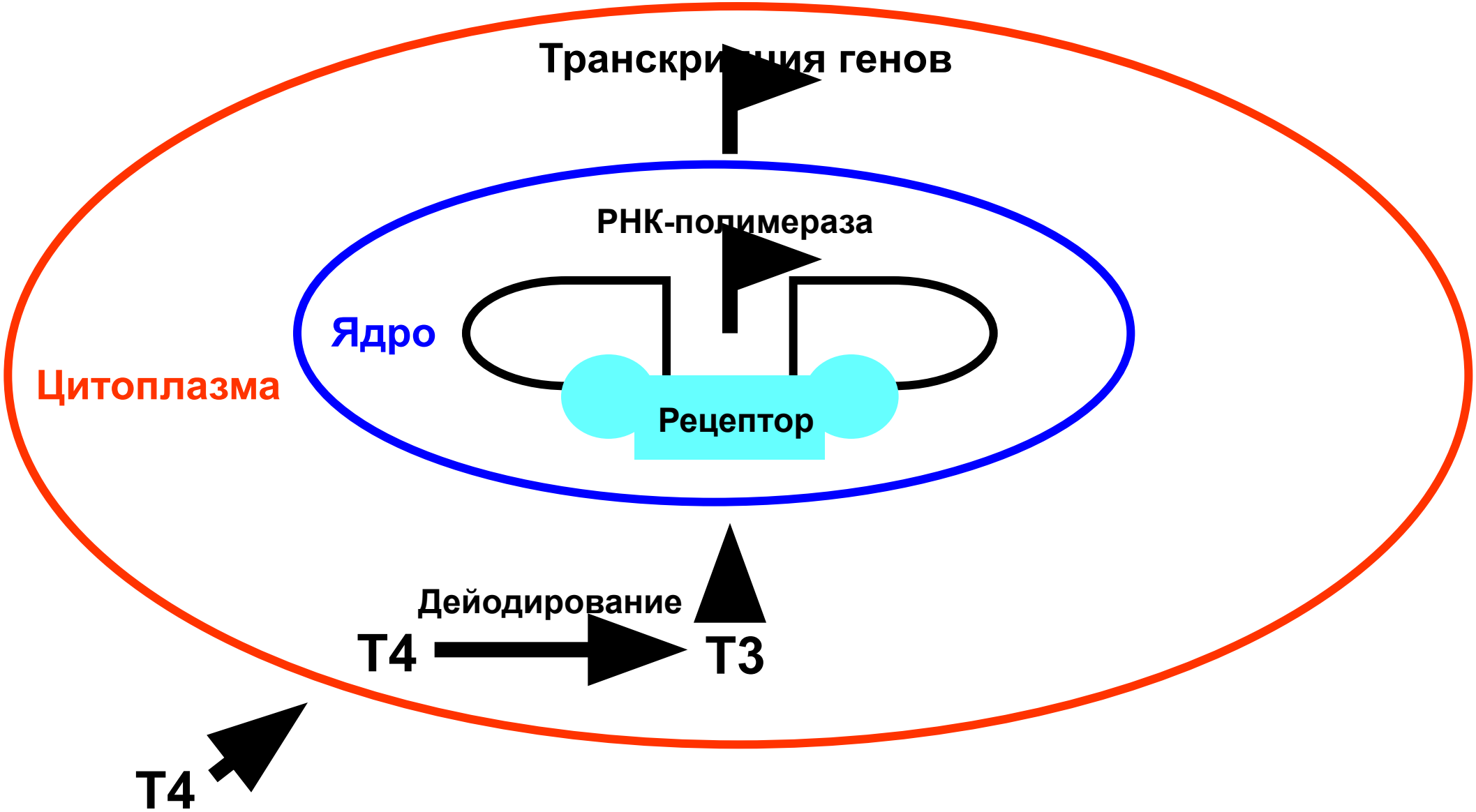

Тканевые эффекты тиреоидных гормонов

1. Повышение основного обмена (рост потребления кислорода – калориегенный эффект)

2. Повышение внутриклеточной концентрации ферментов дыхательной цепи

Основные функции тиреоидных гормонов

Развитие и функционирование нервной системы

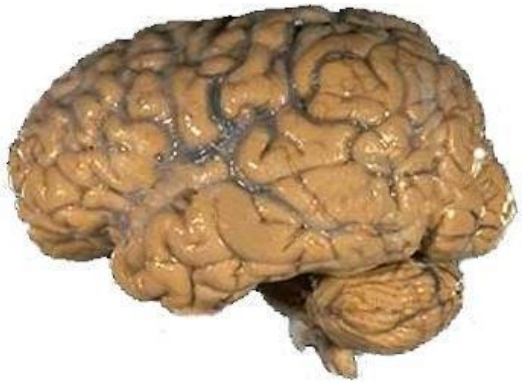

Формирование скелета и костное ремоделирование

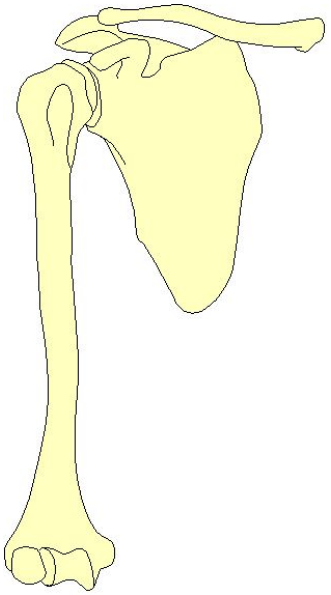

Формирование всех функциональных систем у плода

Развитие и функционирование миокарда

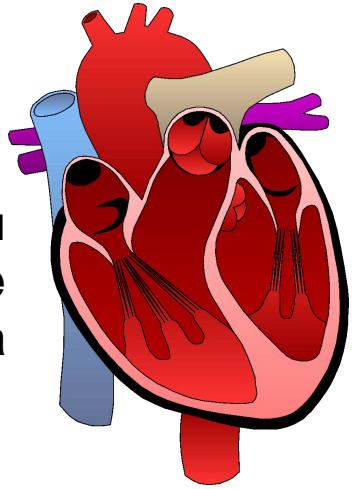

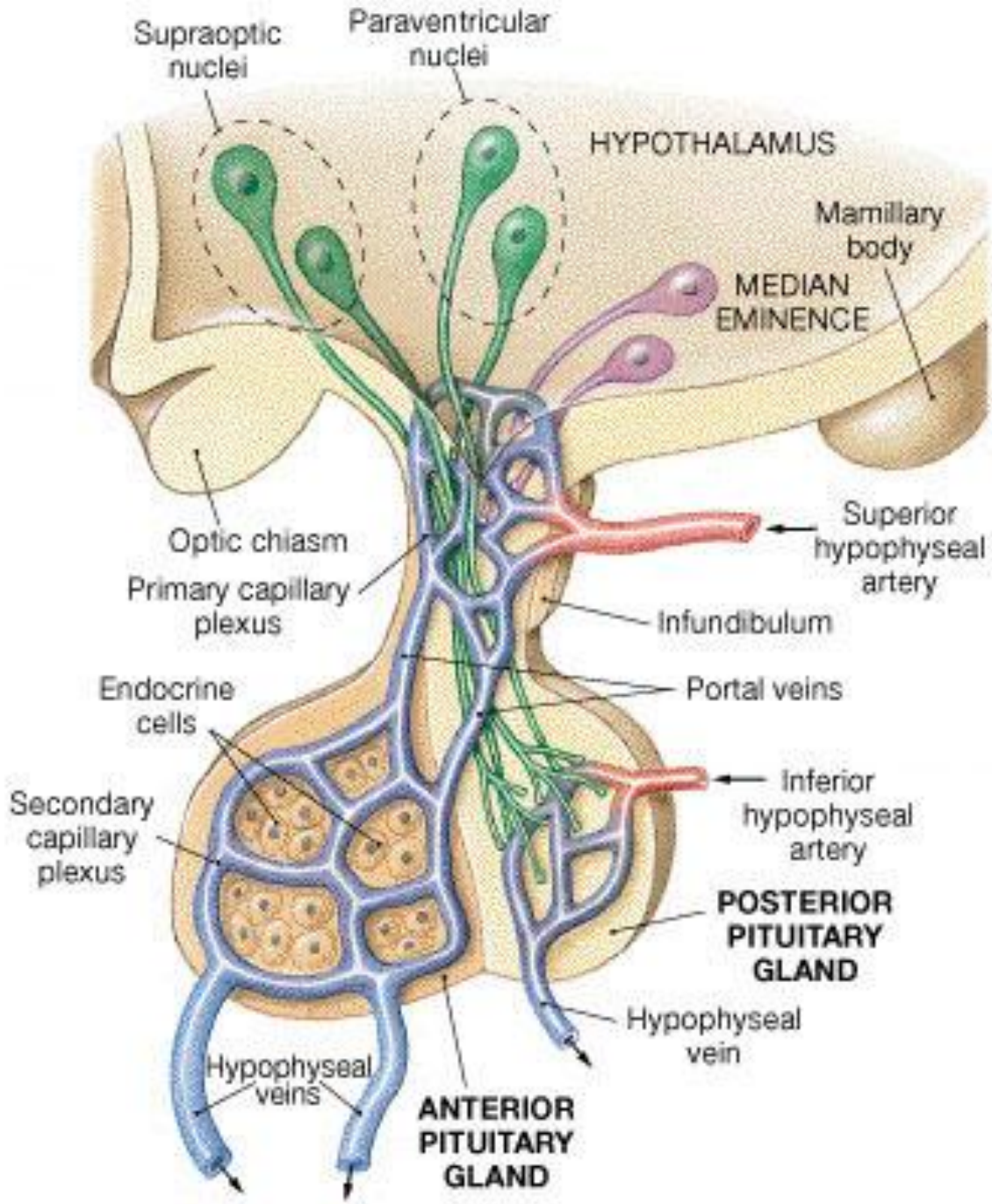
Supraoptic nuclei
Paraventricular nuclei
HYPOTHALAMUS
Mamillary body
MEDIAN EMINENCE
Optic chiasm
Primary capillary plexus
Superior hypophyseal artery
Infundibulum
Portal veins
Endocrine cells
Inferior hypophyseal artery
Secondary capillary plexus
POSTERIOR PITUITARY GLAND
Hypophyseal vein
Hypophyseal veins
ANTERIOR PITUITARY GLAND

Регуляция функции щитовидной железы

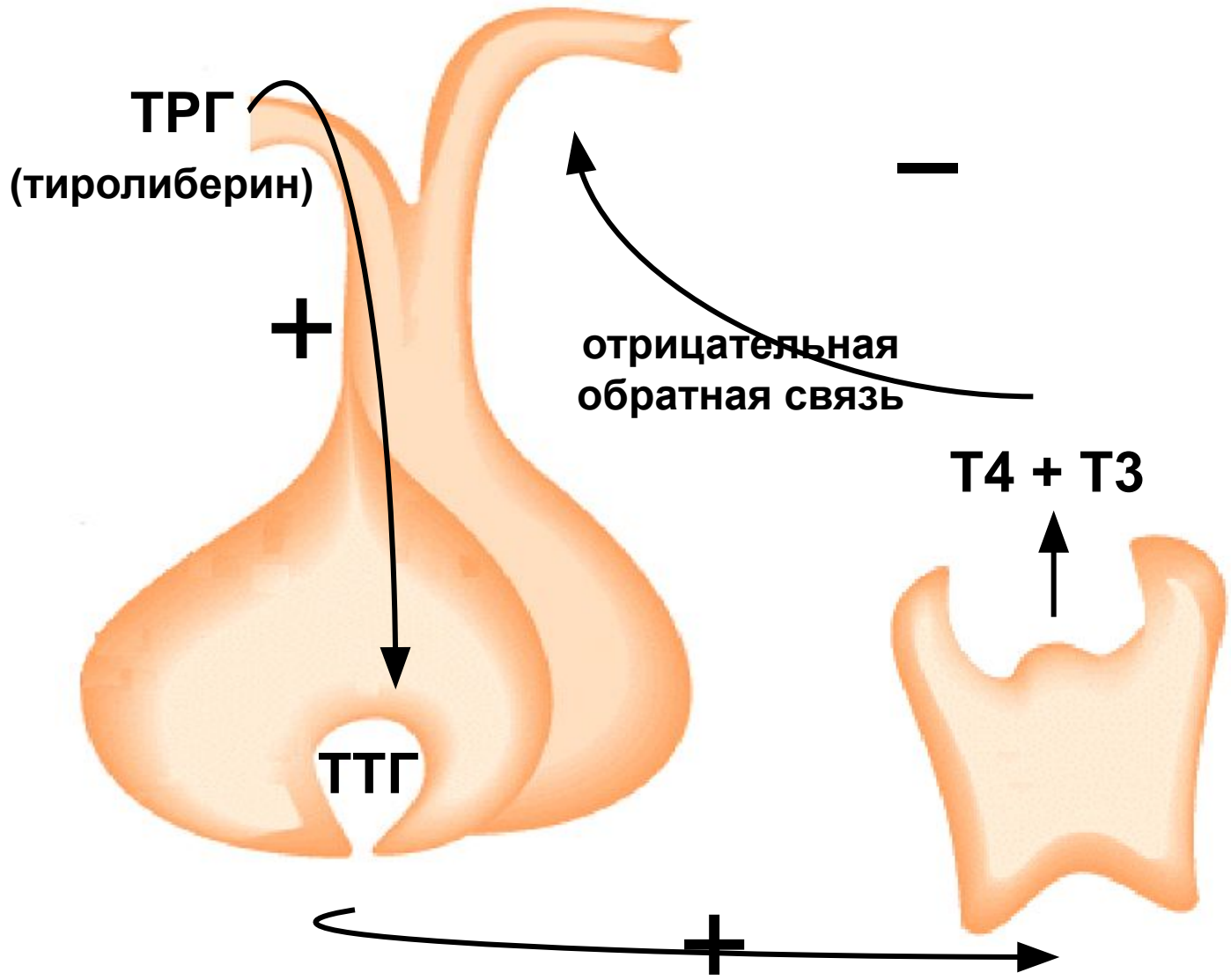

Обследование пациентов с заболеваниями щитовидной железы

- Изучение анамнеза и клиники
- Пальпация щитовидной железы
- Ультразвуковое исследование
- Гормональное исследование
- Сцинтиграфия
- Пункционная биопсия

Пальпация щитовидной железы

Классификация зоба *(ВОЗ, 2001)*

Норма	Зоба нет (объем долей не превышают объема дистальной фаланги большого пальца обследуемого)
Степень I	Зоб пальпируется, но не виден при нормальном положении шеи (отсутствует видимое увеличение ЩЖ)
Степень II	Зоб четко виден при нормальном положении шеи

Ультразвуковое исследование щитовидной железы

в норме объем < 18 мл у женщин и < 25 мл у мужчин

Ультразвуковое исследование щитовидной железы

-Точная оценка объема

-Выявление и оценка размера узловых образований

-Оценка эхоструктуры паренхимы железы и очаговых (узловых) образований

ПОКАЗАНИЯ:

-Увеличение железы по данным пальпации

-Узловое образование по данным пальпации

-Подозрение на патологию щитовидной железы по данным клинической картины

-Не должно проводится с целью «скрининга»

Лабораторная диагностика

- ТТГ — основной, необходимы и, как правило достаточный показатель для оценки функции щитовидной железы
- T_4 — тироксин
- T_3 — трийодтиронин
- Антитела
  - к пероксидазе тироцитов (АТ-ТПО)
  - к тиреоглобулину (АТ-ТГ)
  - к рецепторам ТТГ тироцитов (АТ-рТТГ)

Соотношение продукции ТТГ и Т4



Соотношение продукции ТТГ и Т4

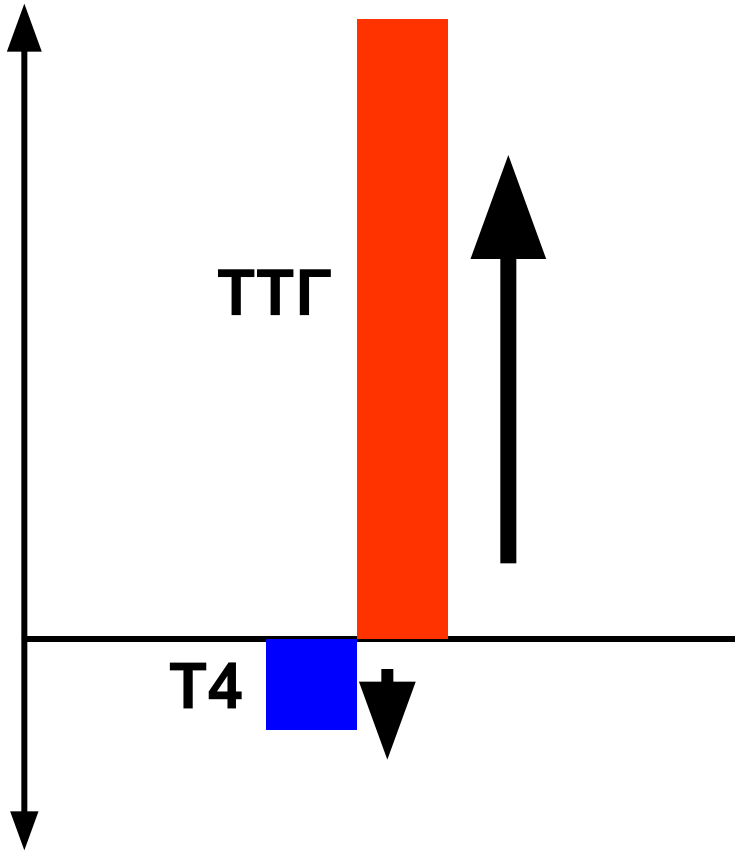

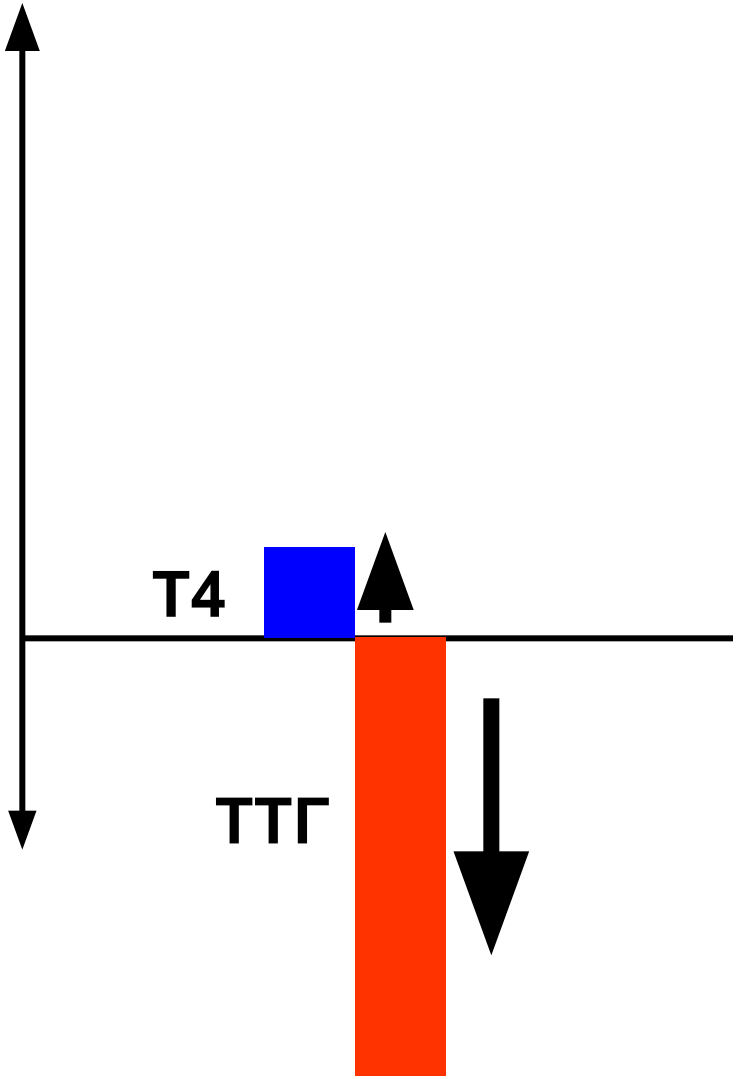

Субклинические нарушения функции щитовидной железы

Изолированное изменение уровня ТТГ при нормальном уровне тиреоидных гормонов

Субклинический гипотиреоз: ТТГ↑

Субклинический тиреотоксикоз: ТТГ↓

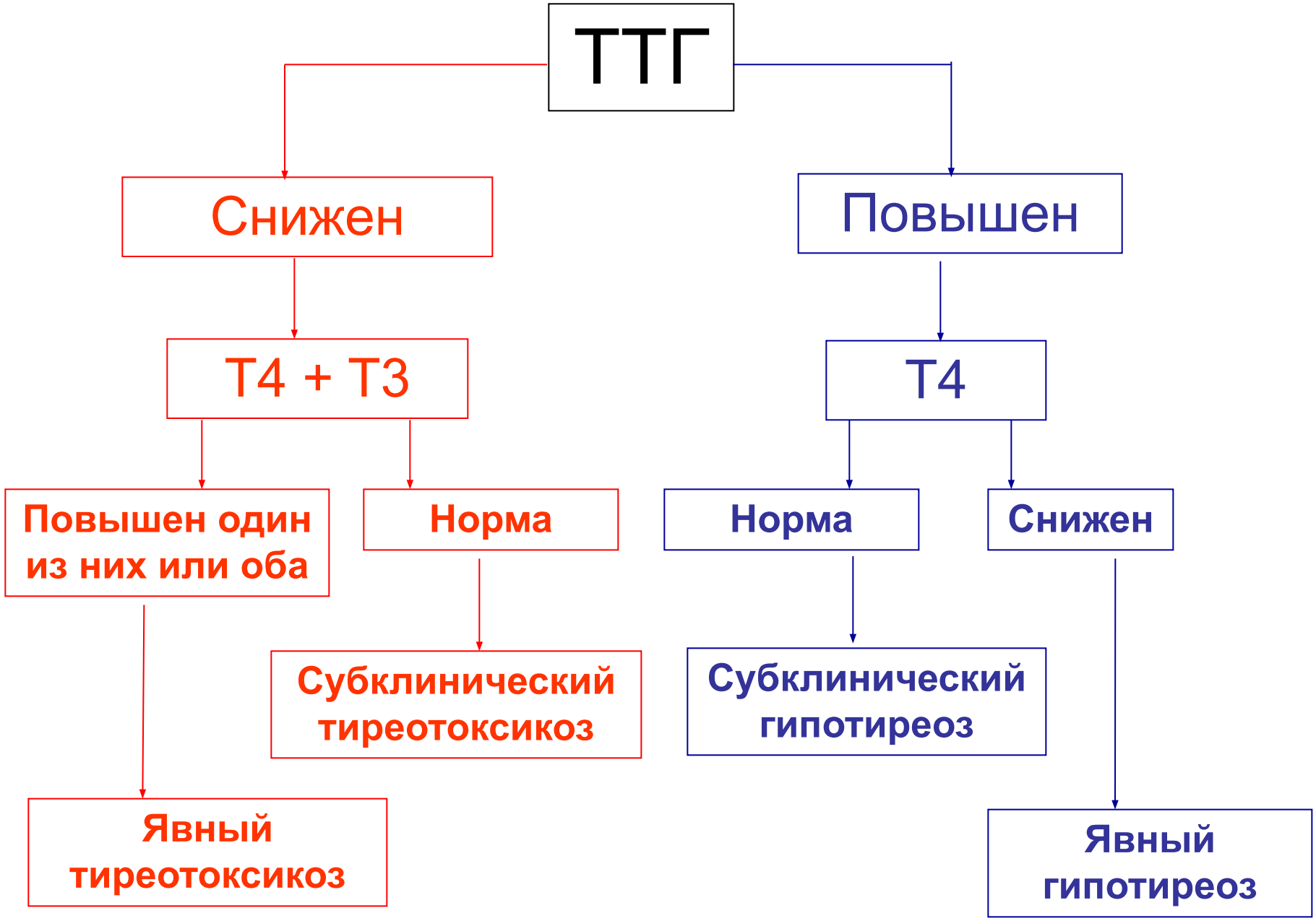
ТТГ
Снижен
Повышен
Т4 + Т3
Т4
Повышен один из них или оба
Норма
Норма
Снижен
Субклинический тиреотоксикоз
Субклинический гипотиреоз
Явный тиреотоксикоз
Явный гипотиреоз

Сцинтиграфия щитовидной железы

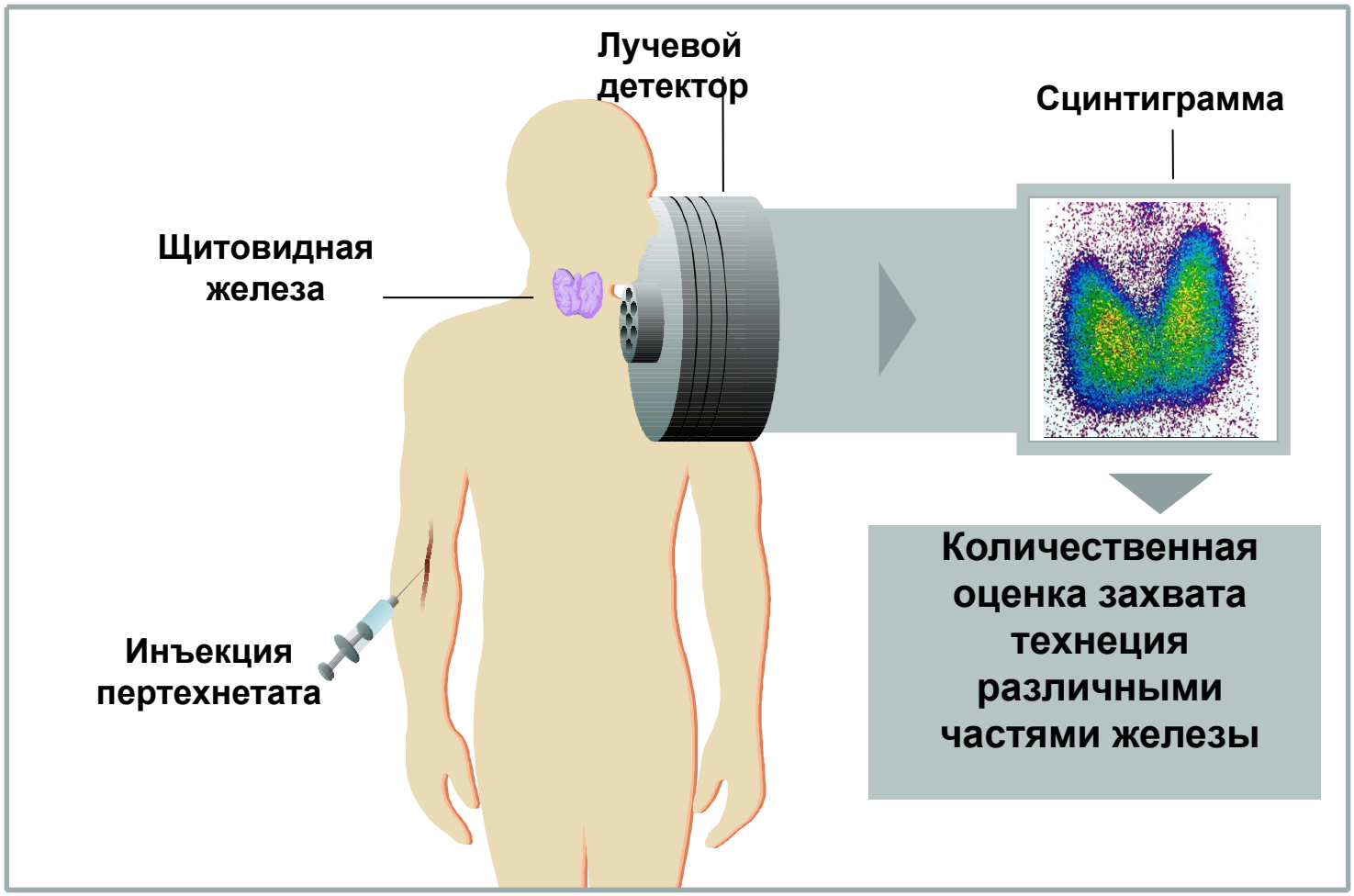

Сцинтиграфия щитовидной железы



«ХОЛОДНЫЙ» УЗЕЛ

«ГОРЯЧИЙ» УЗЕЛ



МНОГОУЗЛОВОЙ ТОКСИЧЕСКИЙ ЗОБ

Показания для сцинтиграфии щитовидной железы

- Дифференциальная диагностика вариантов тиреотоксикоза (истинный или деструктивный)
- Функциональная характеристика узловых образований («холодный», «горячий») при узловом и многоузловом зобе
- Не позволяет диагностировать гипотиреоз или тиреотоксикоз
- Малоинформативна для поиска узловых образований
- Не позволяет охарактеризовать морфологию узловых образований

Тонкоигольная пункционная биопсия узлового образования щитовидной железы

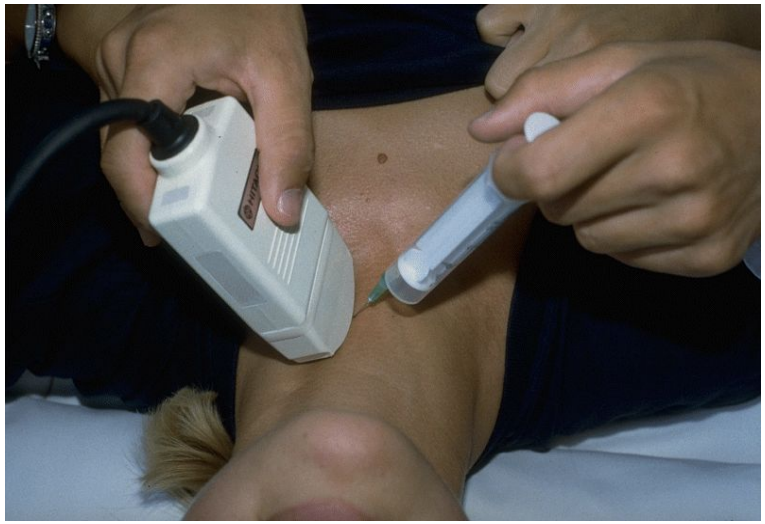

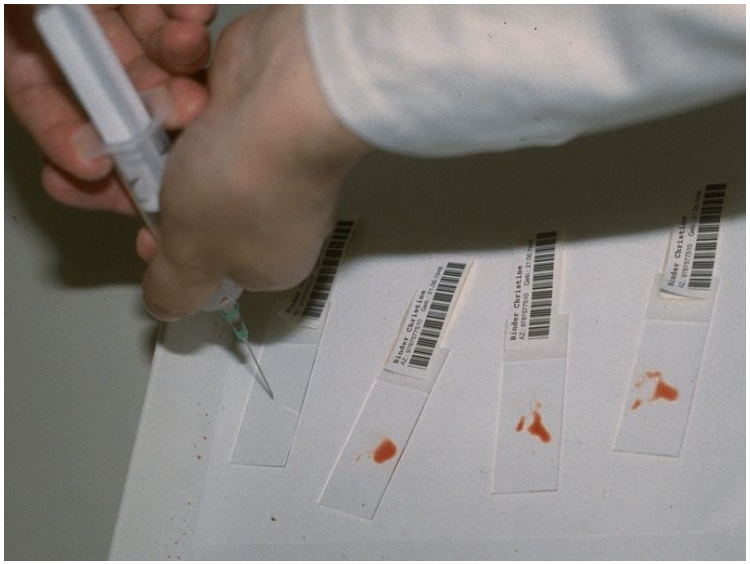

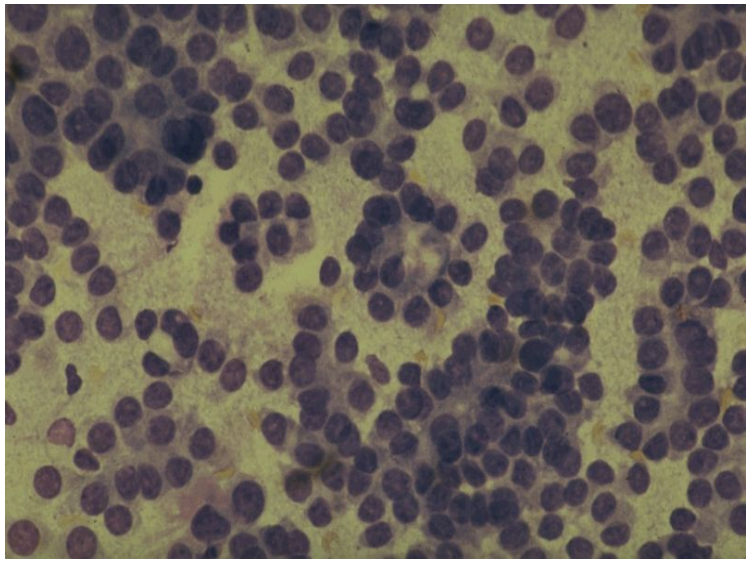

Тонкоигольная пункционная биопсия узлового образования щитовидной железы

ПОКАЗАНИЯ:

-Пальпируемые или превышающие 1 см в диаметре узлы щитовидной железы

-Узловые образования меньшие по размеру но с эхографическими признаками злокачественности

Подразумевает не гистологическое, а цитологическое исследование полученного материала

Общие особенности заболеваний щитовидной железы

1. Высоко распространены в популяции
2. Относительно редко встречаются у детей
3. В 10 раз чаще встречаются у женщин
4. Самая частая аутоиммунная патология человека
5. Распространенность и нозологическая структура существенно отличаются в регионах с разным уровнем потребления йода
6. В большинстве случаев – хроническая патология

Эпидемиология

среди 100 взрослых, проживающих в России:

- у 5 - 30 увеличение щитовидной железы
- у 5 - 10 узловой и многоузловой зоб
- у 2 тиреотоксикоз
- у 4 гипотиреоз
- у 8 циркулирующие антитела к щитовидной железе