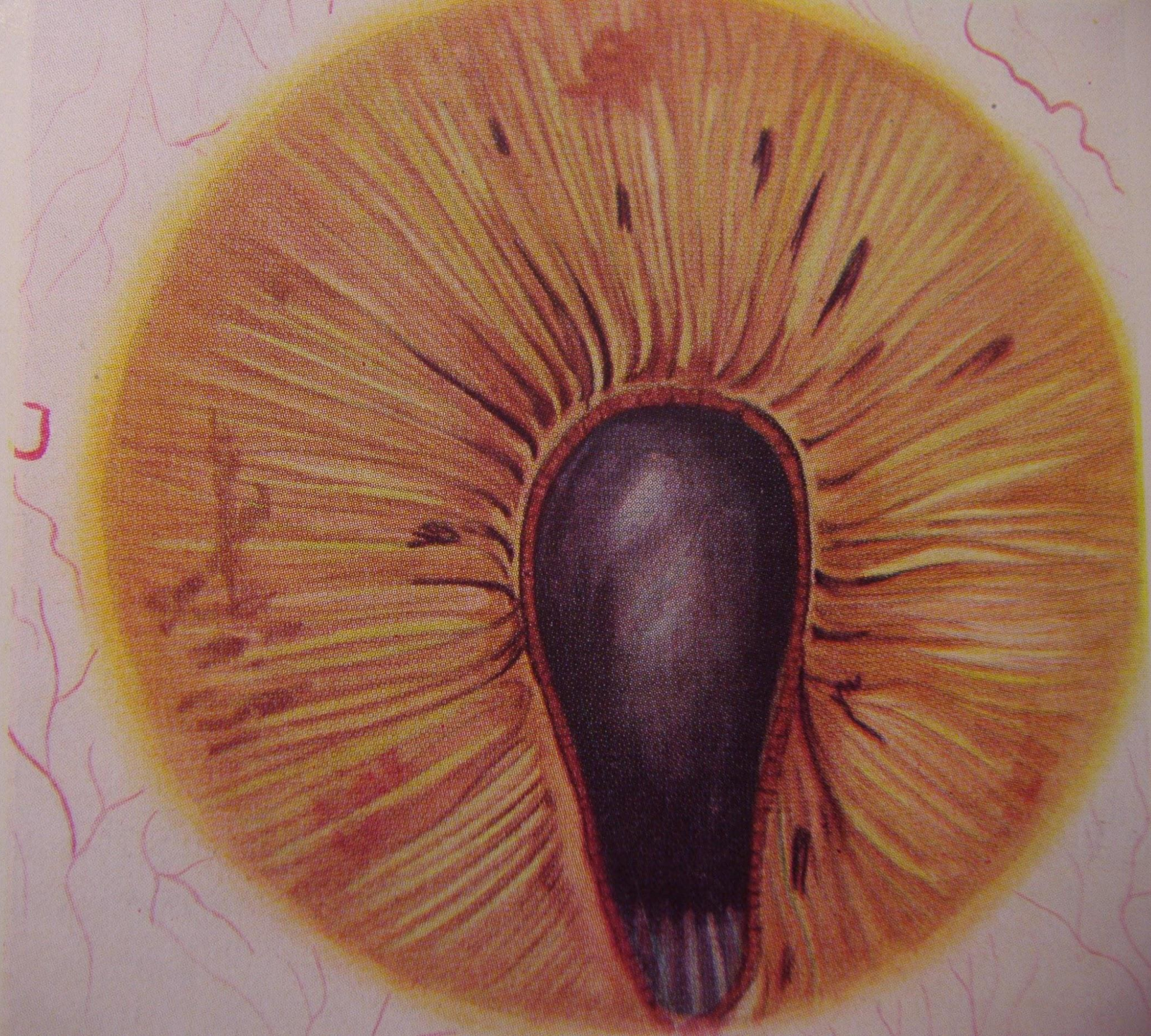
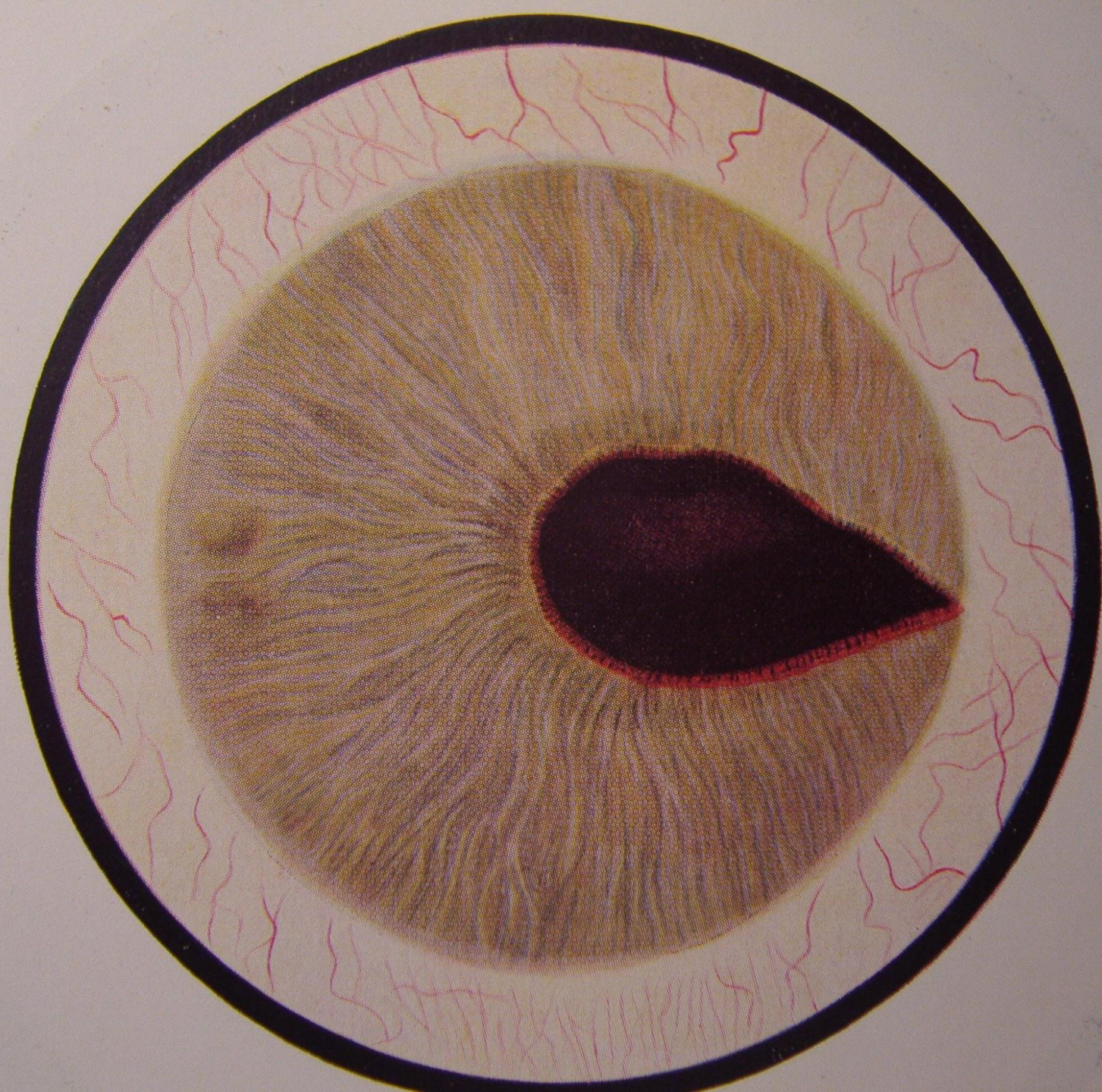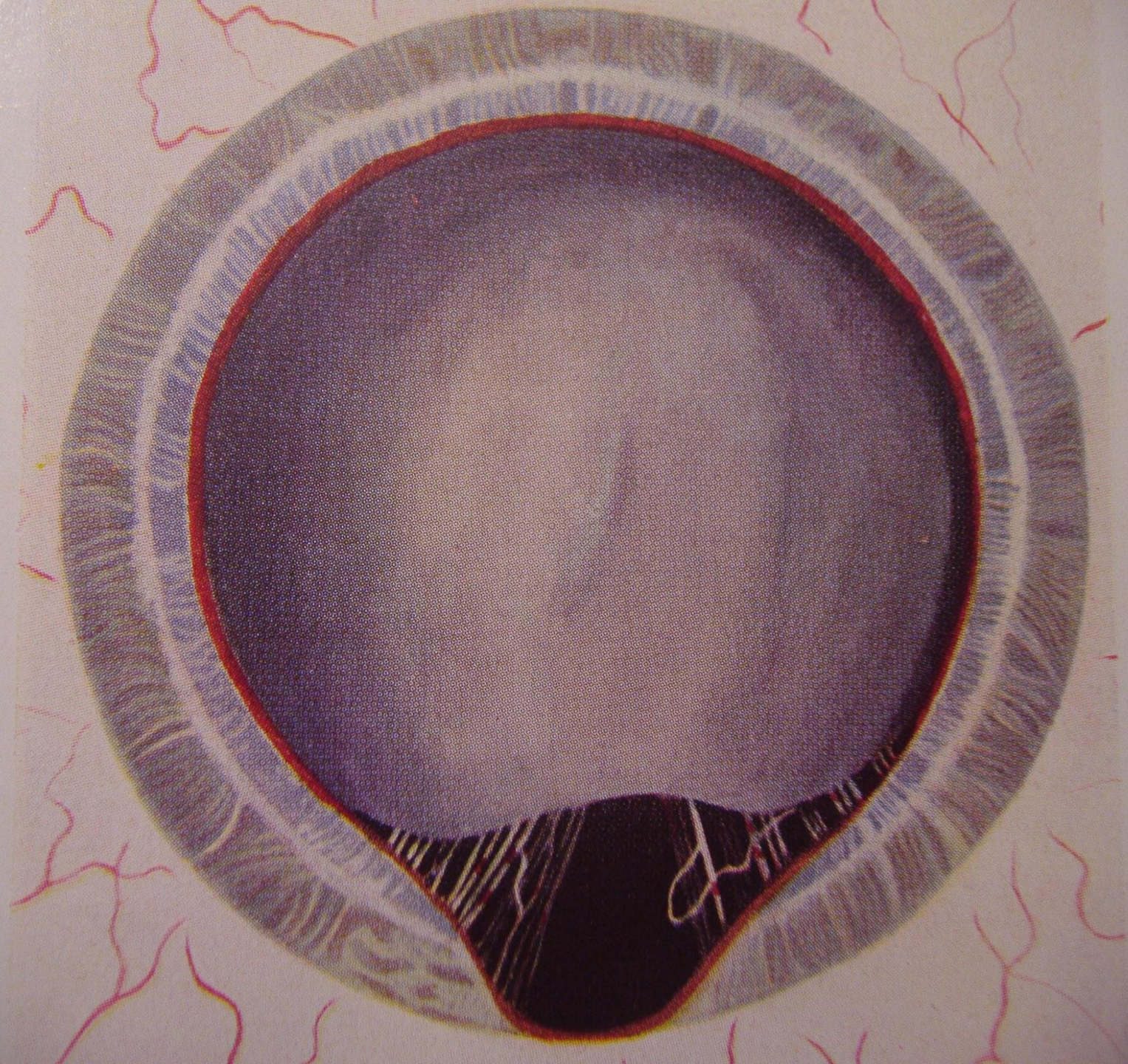
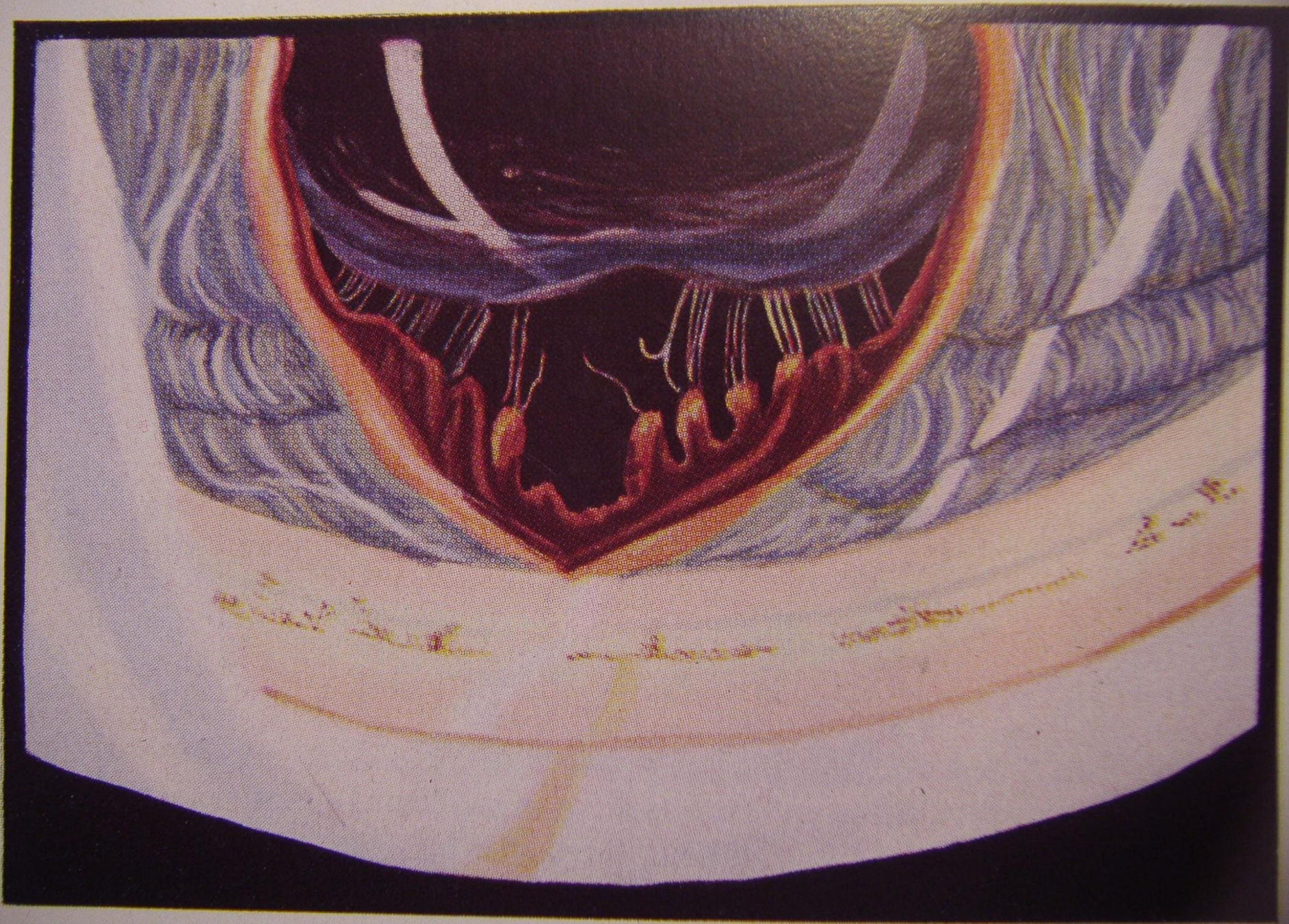


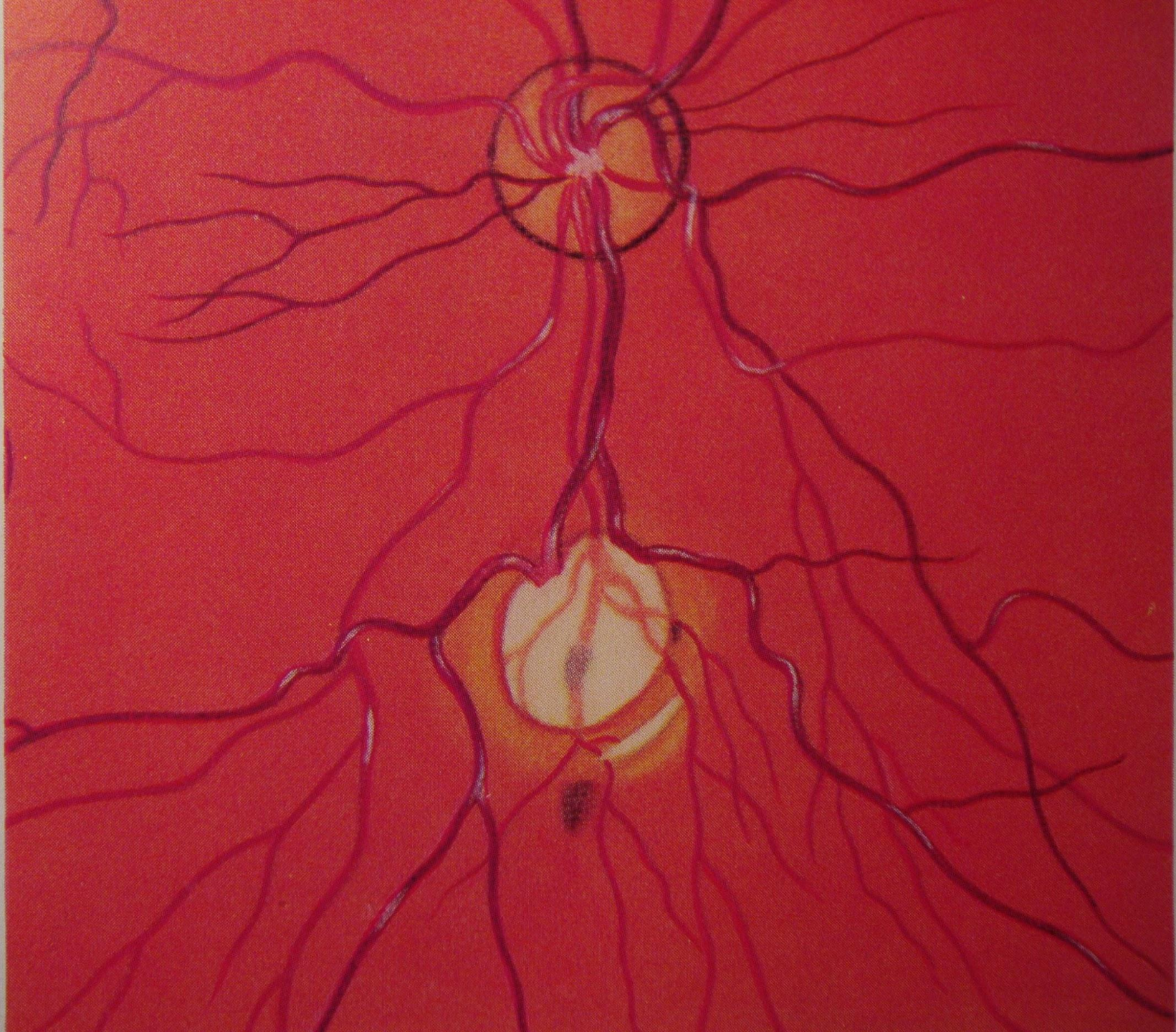Патология сосудистого тракта

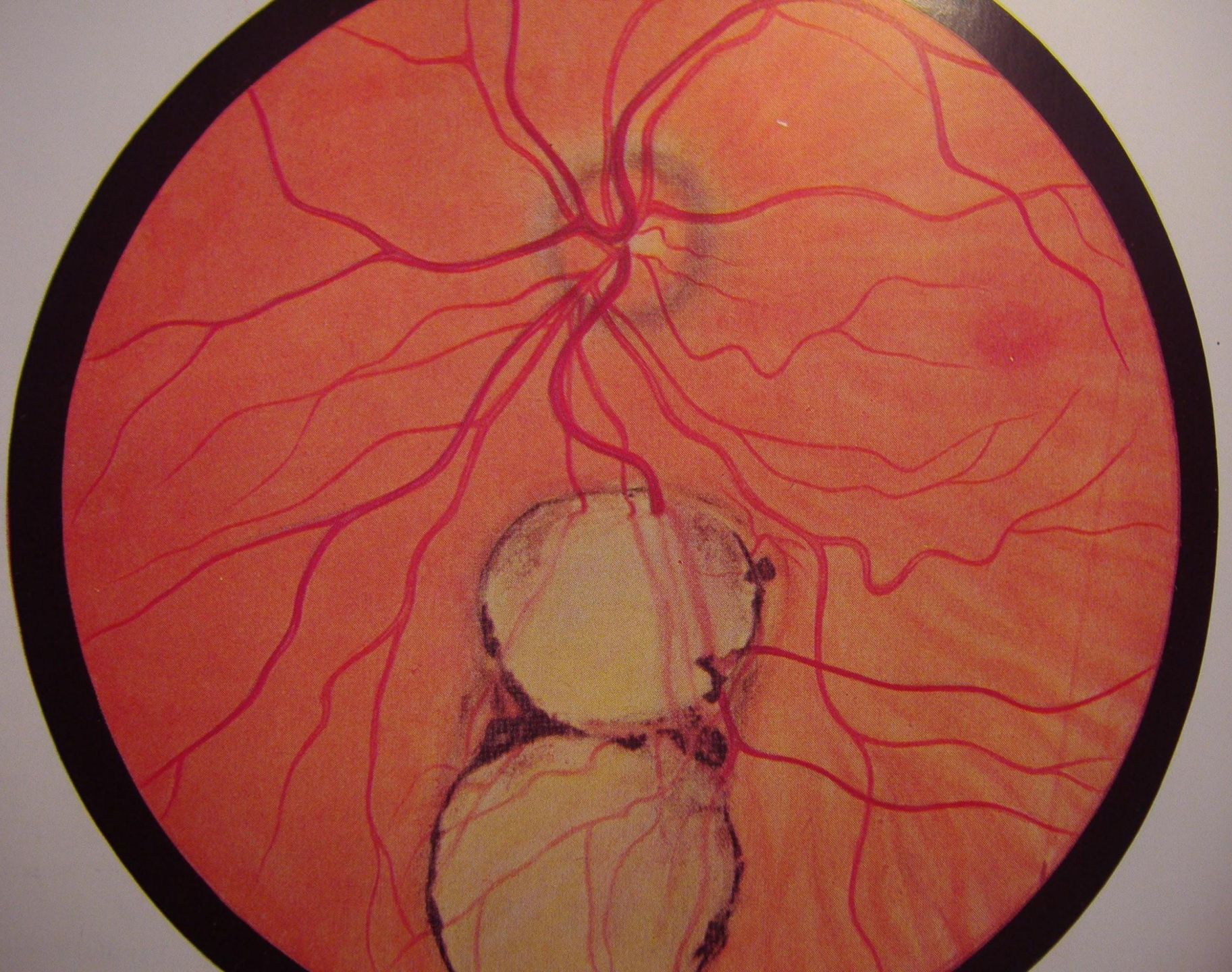


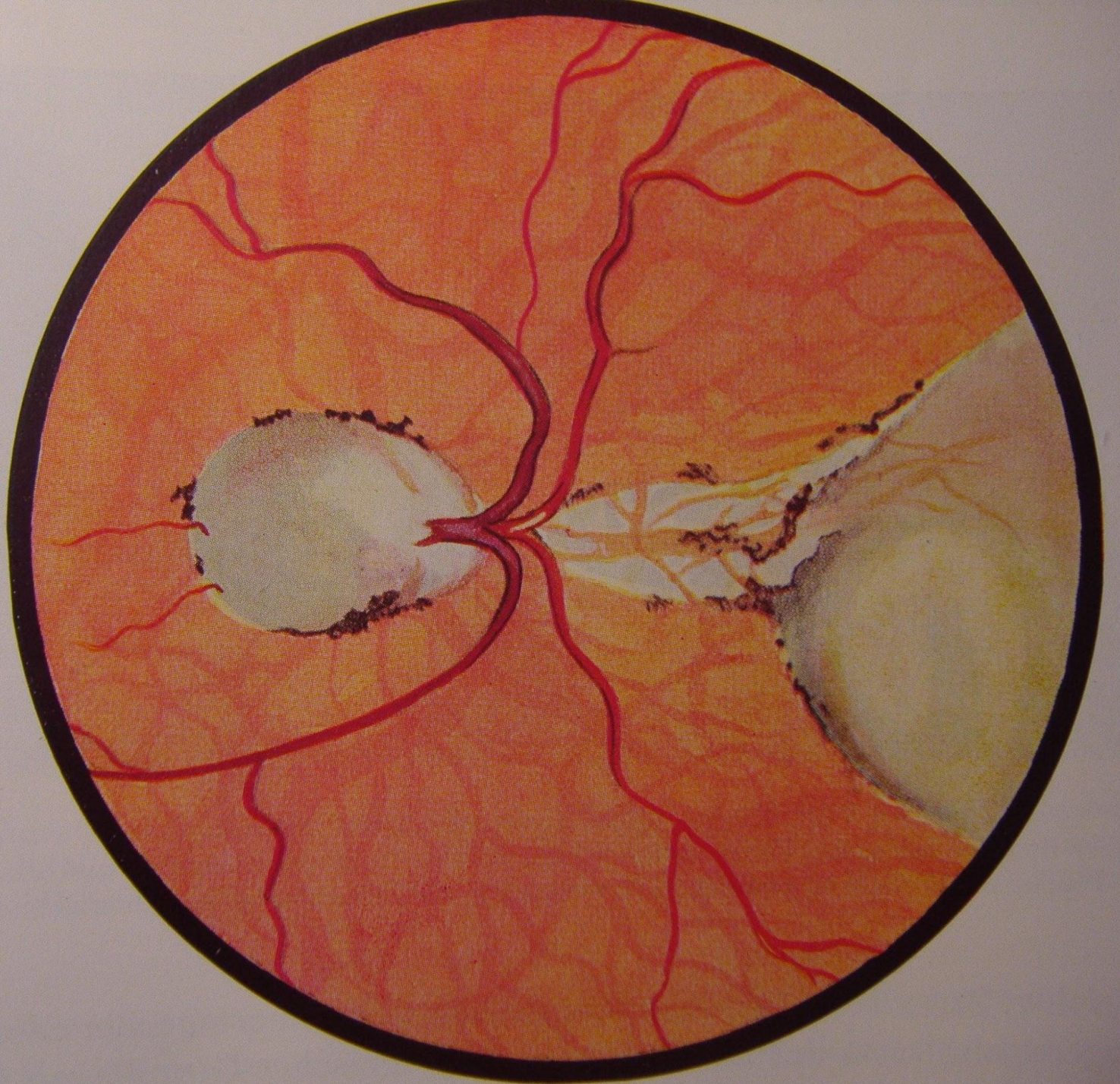


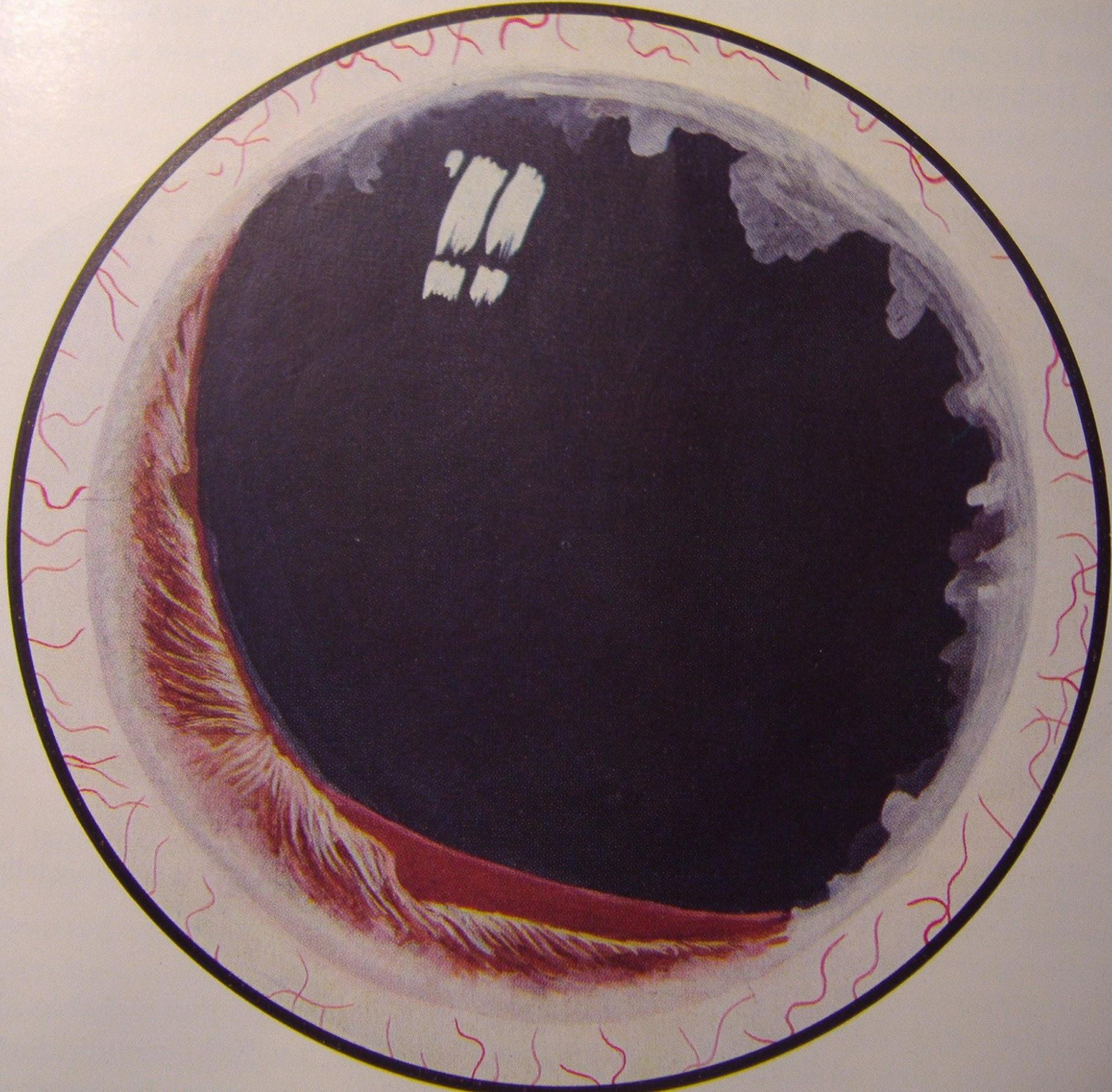


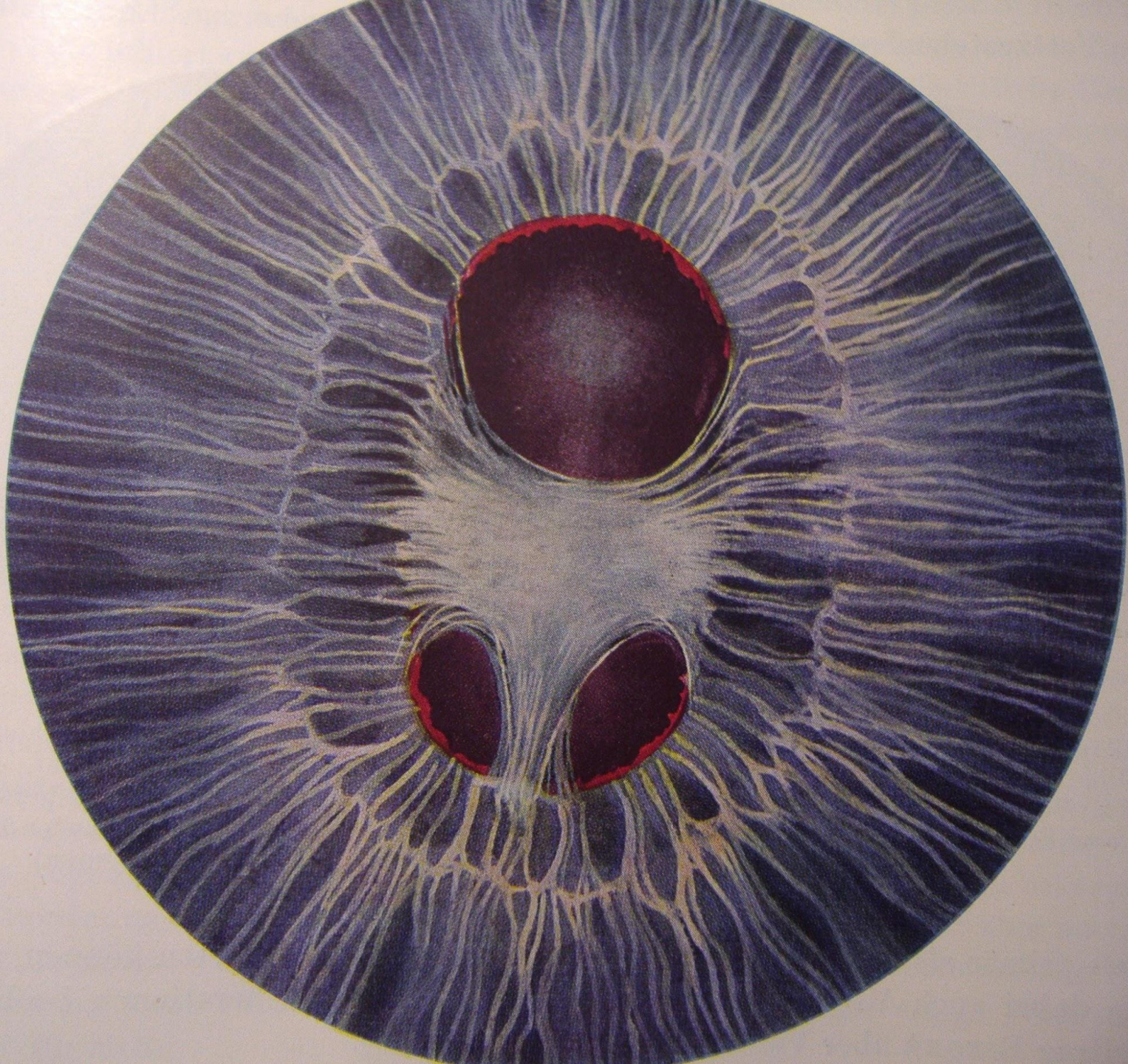
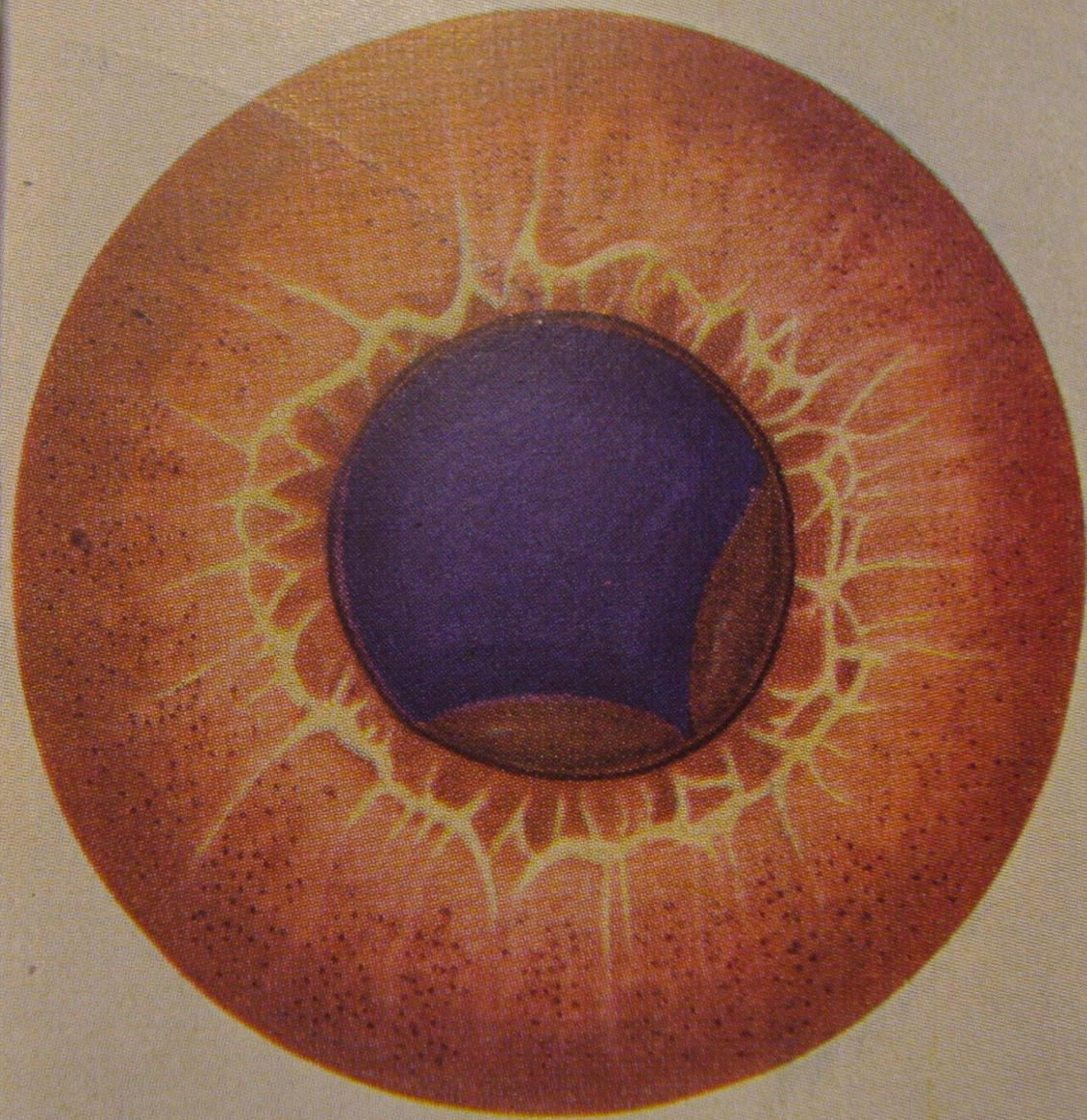


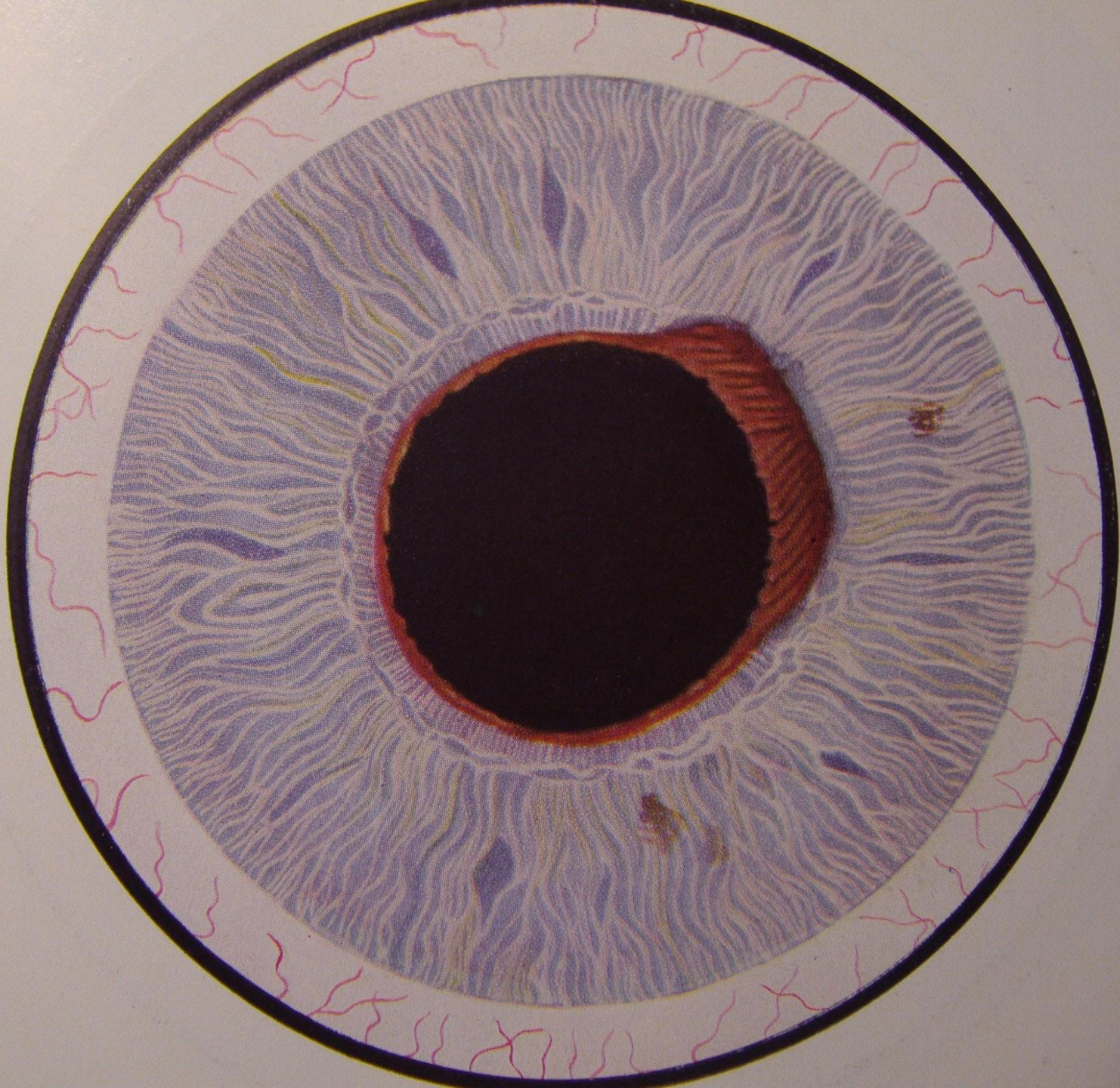




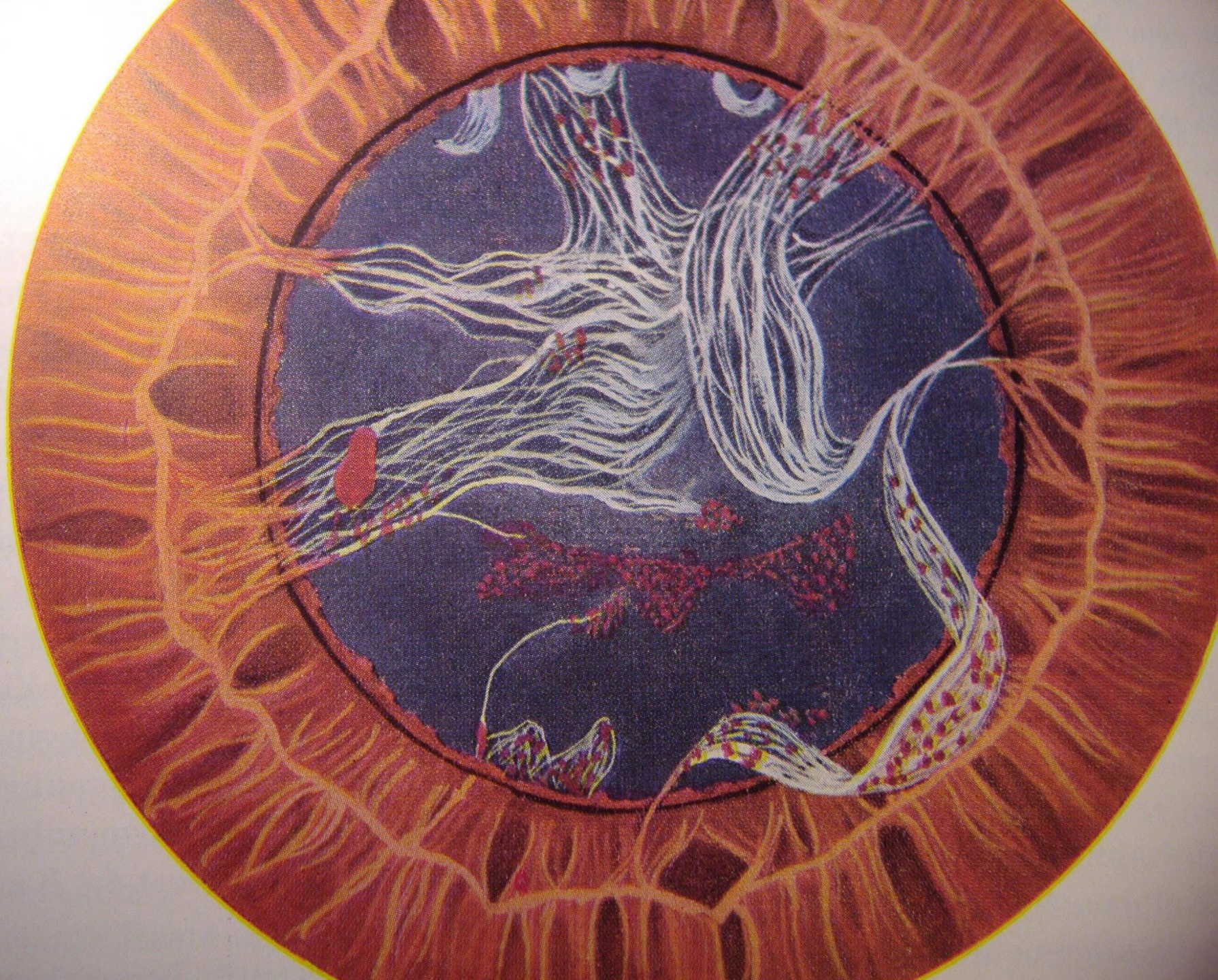

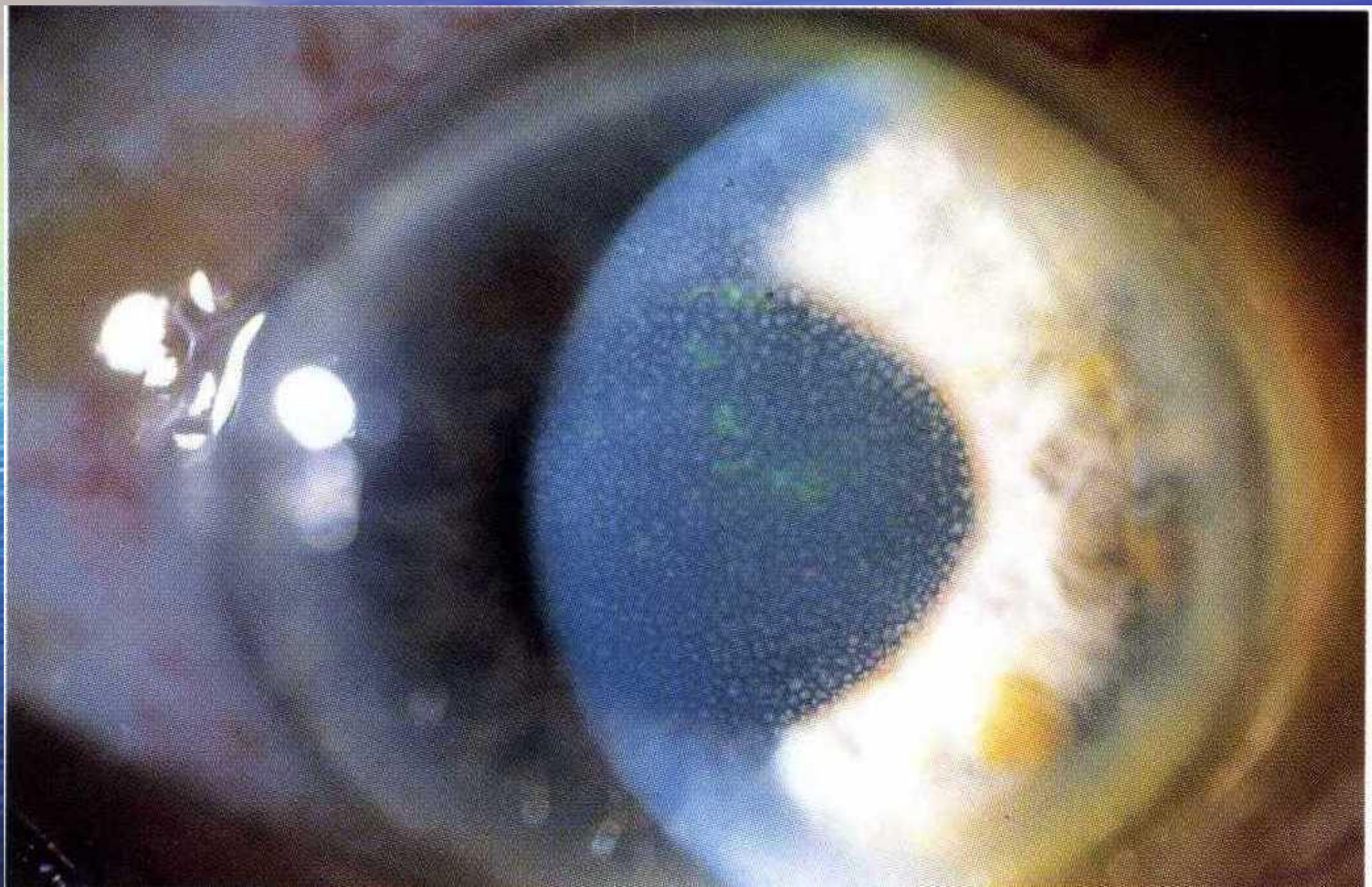







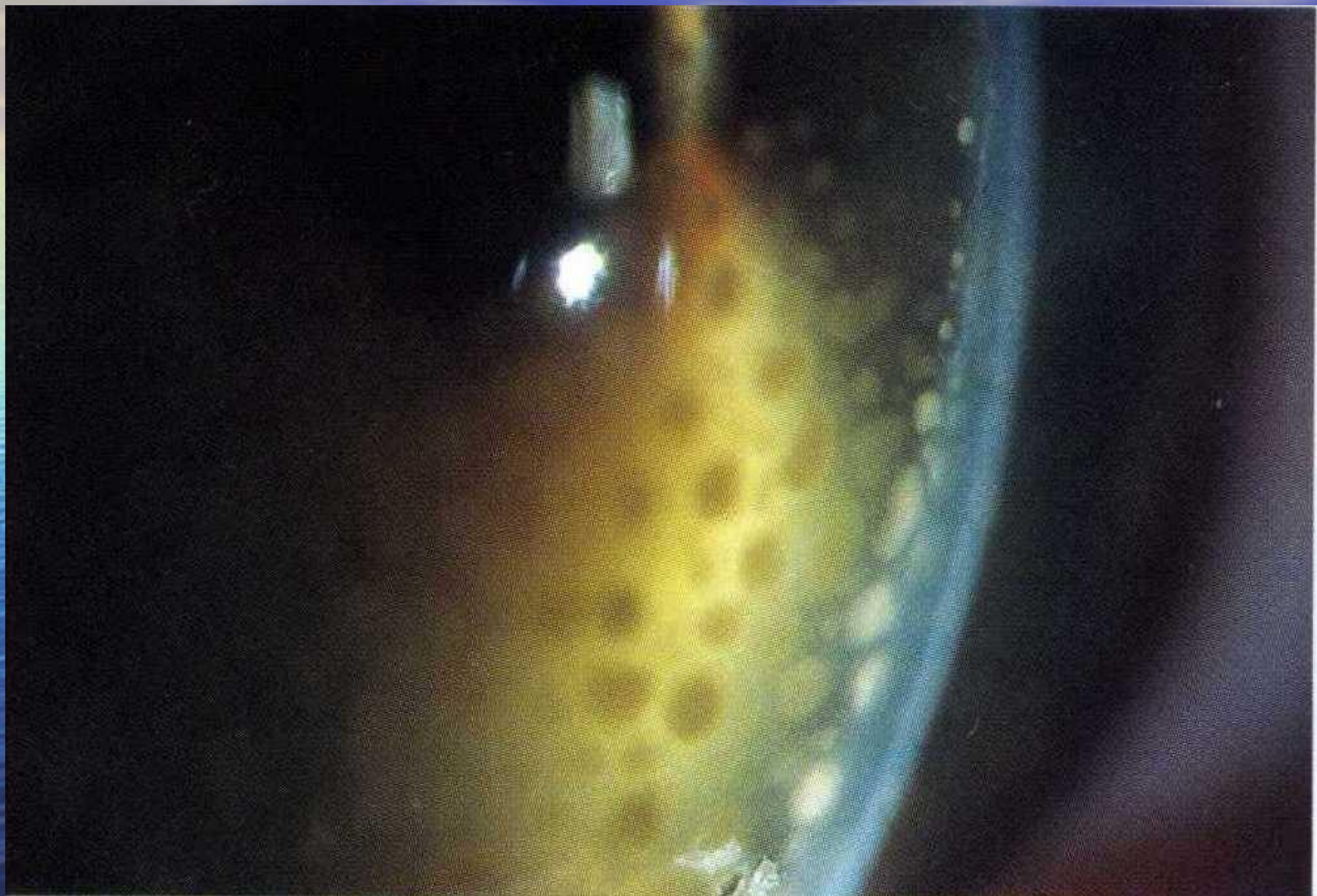
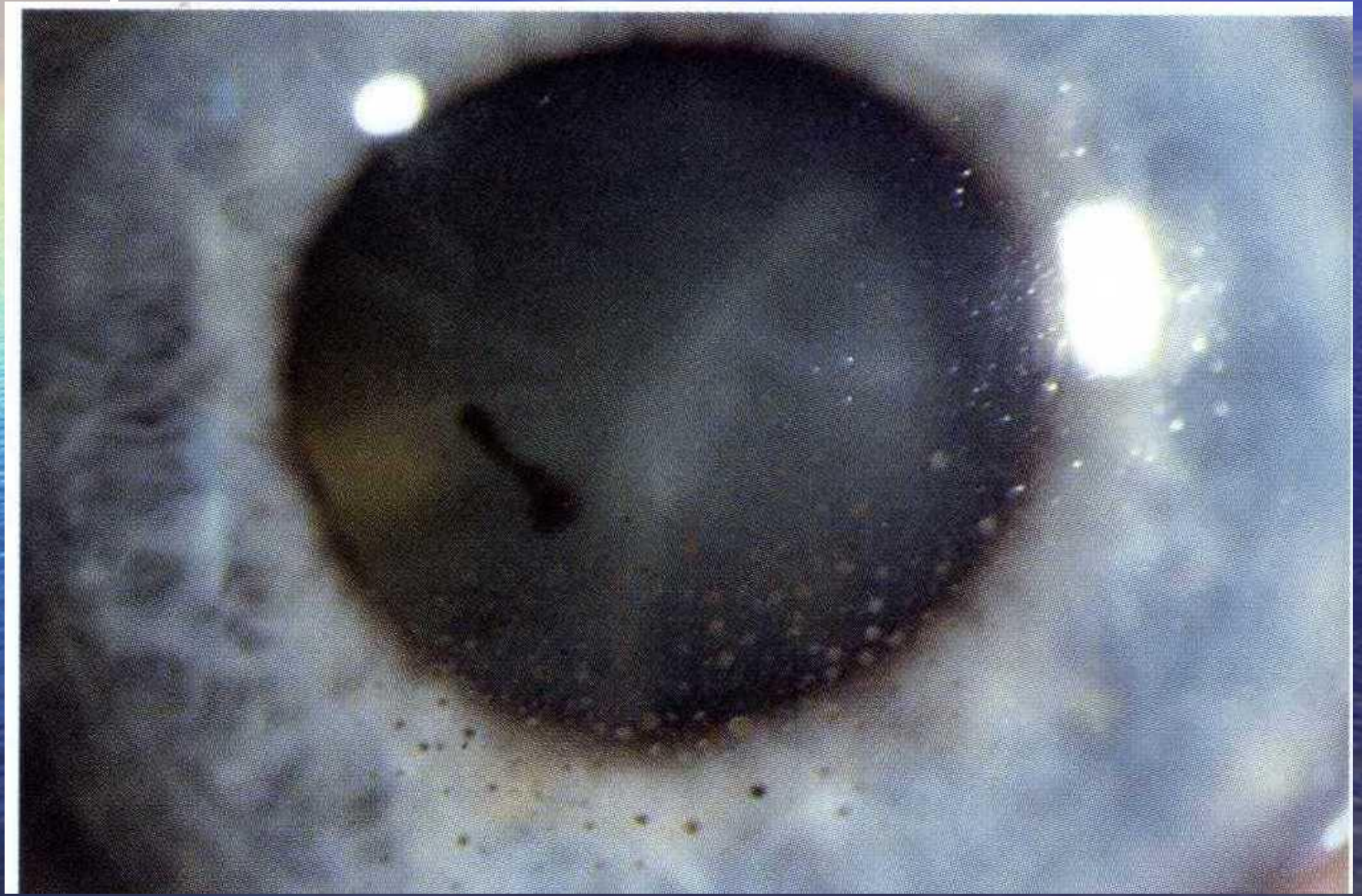Мелкие преципитаты



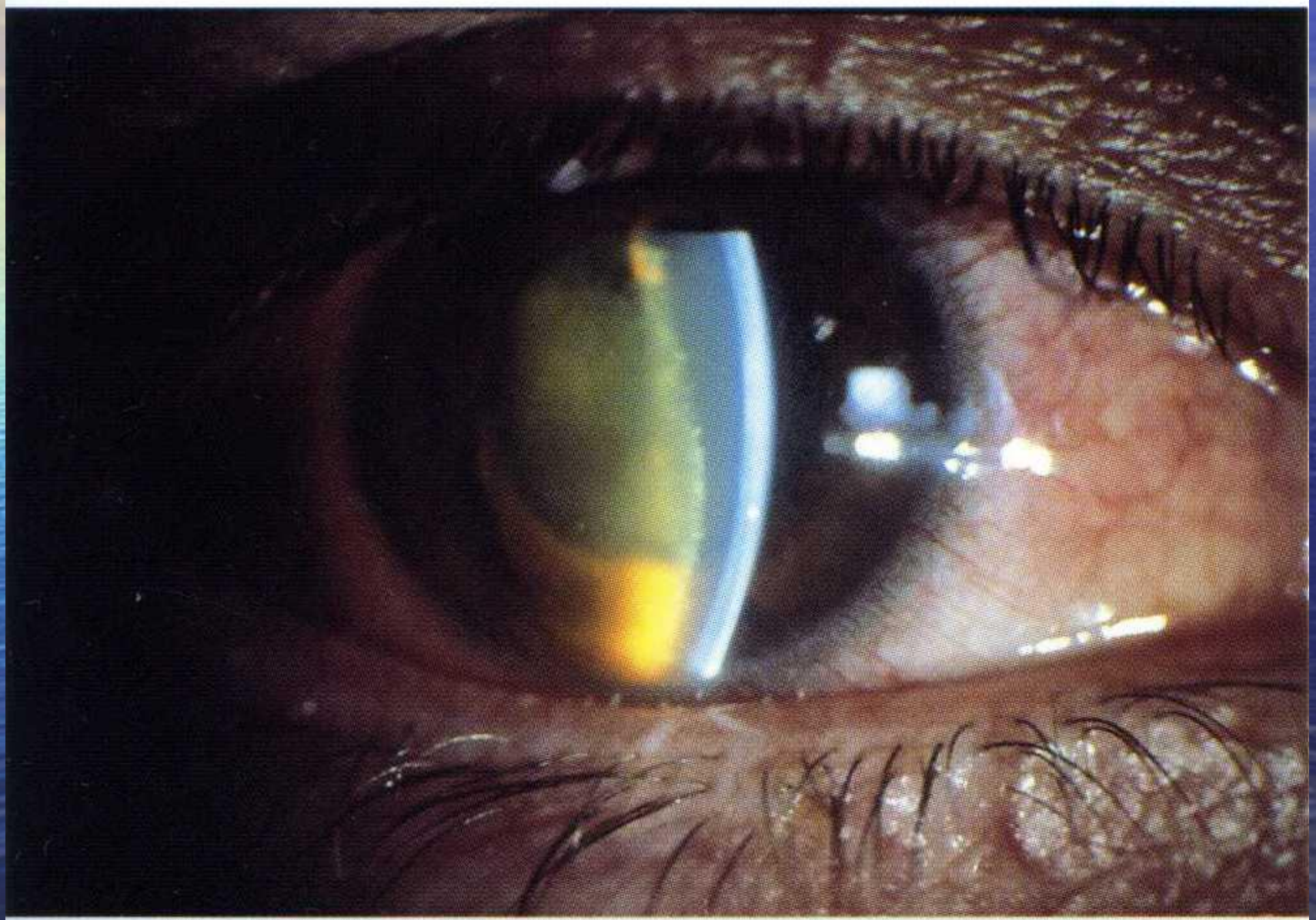Сальные преципитаты



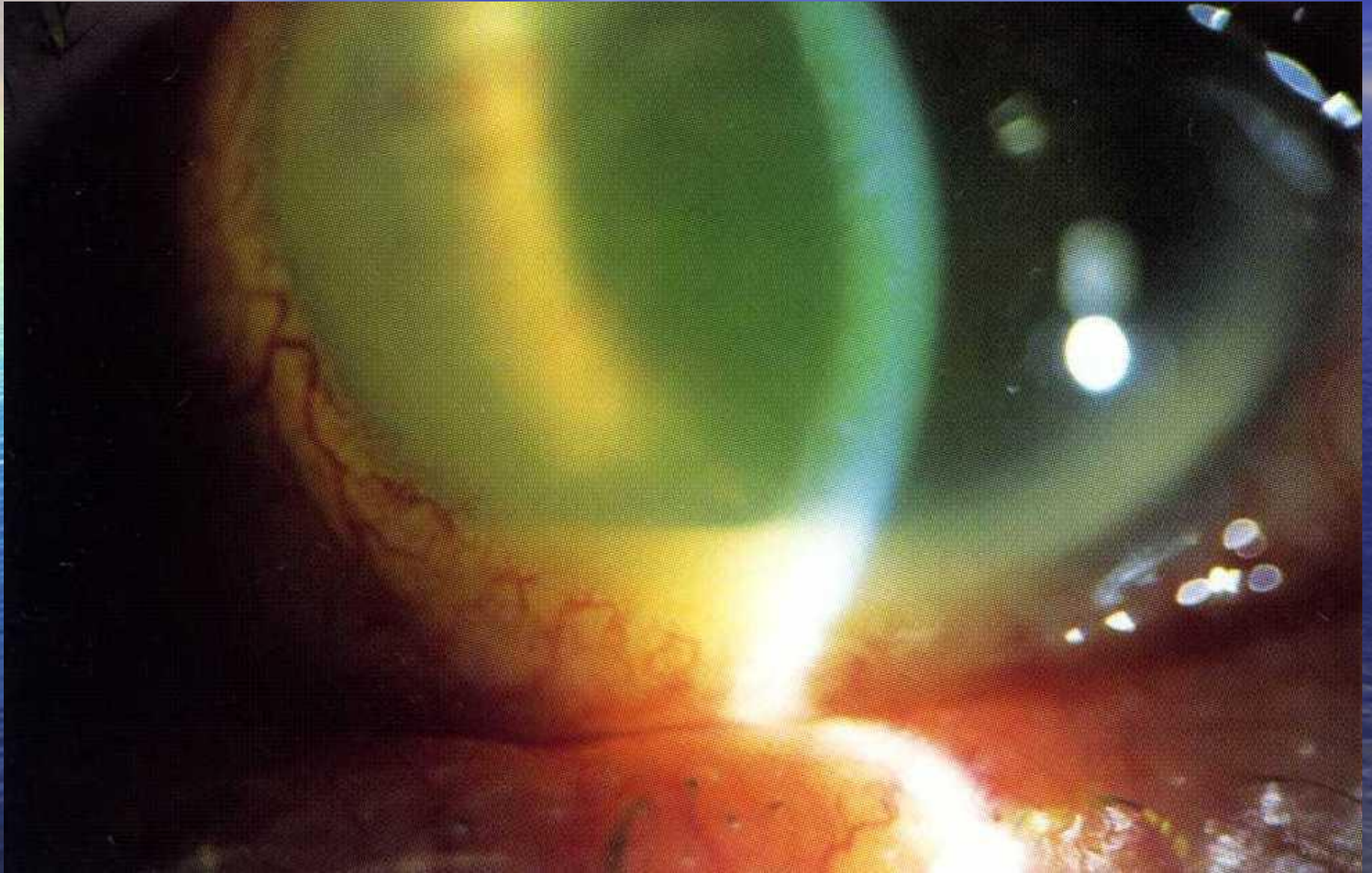
Старые пигментированные преципитаты



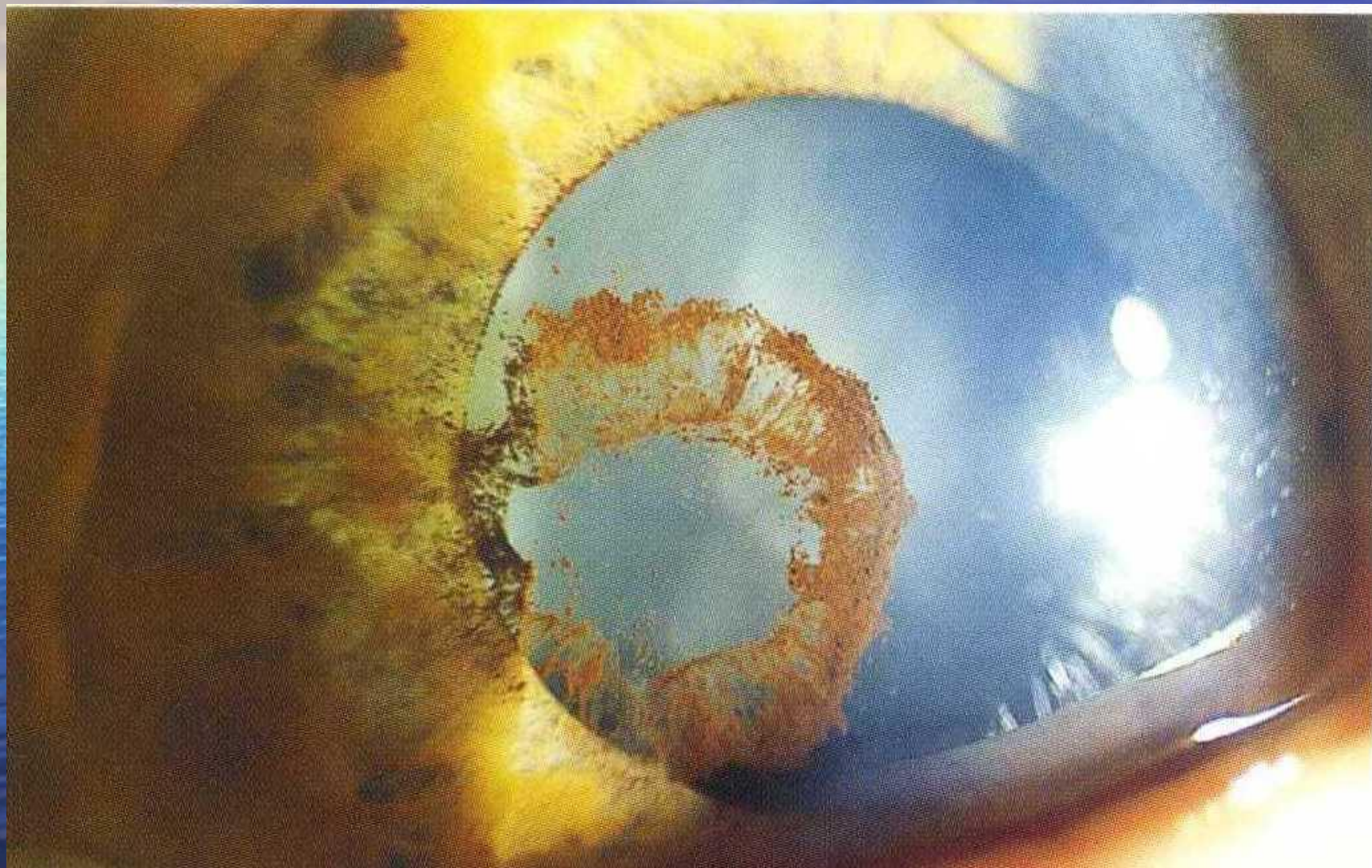
Фибринозный экссудат



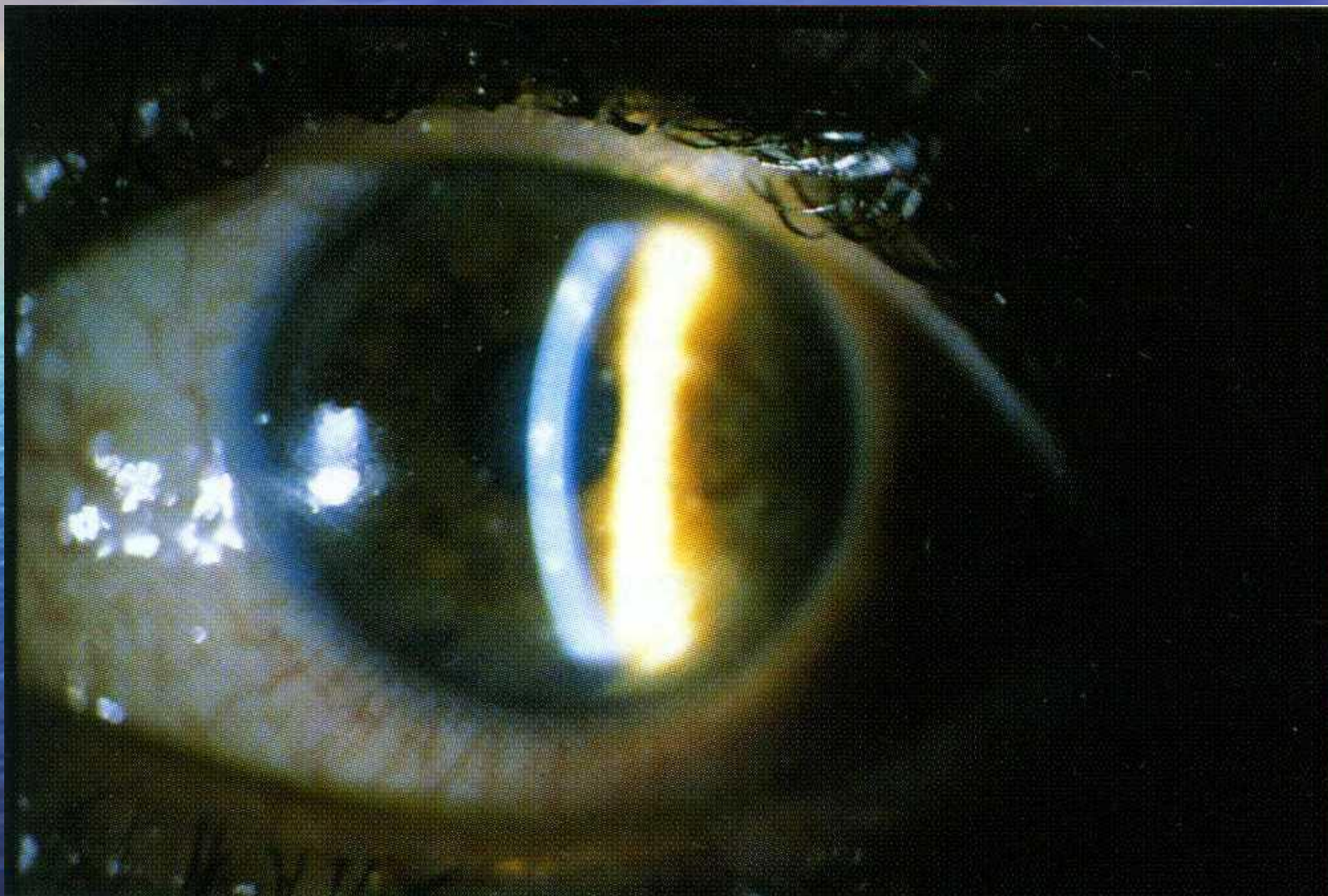Гипопион



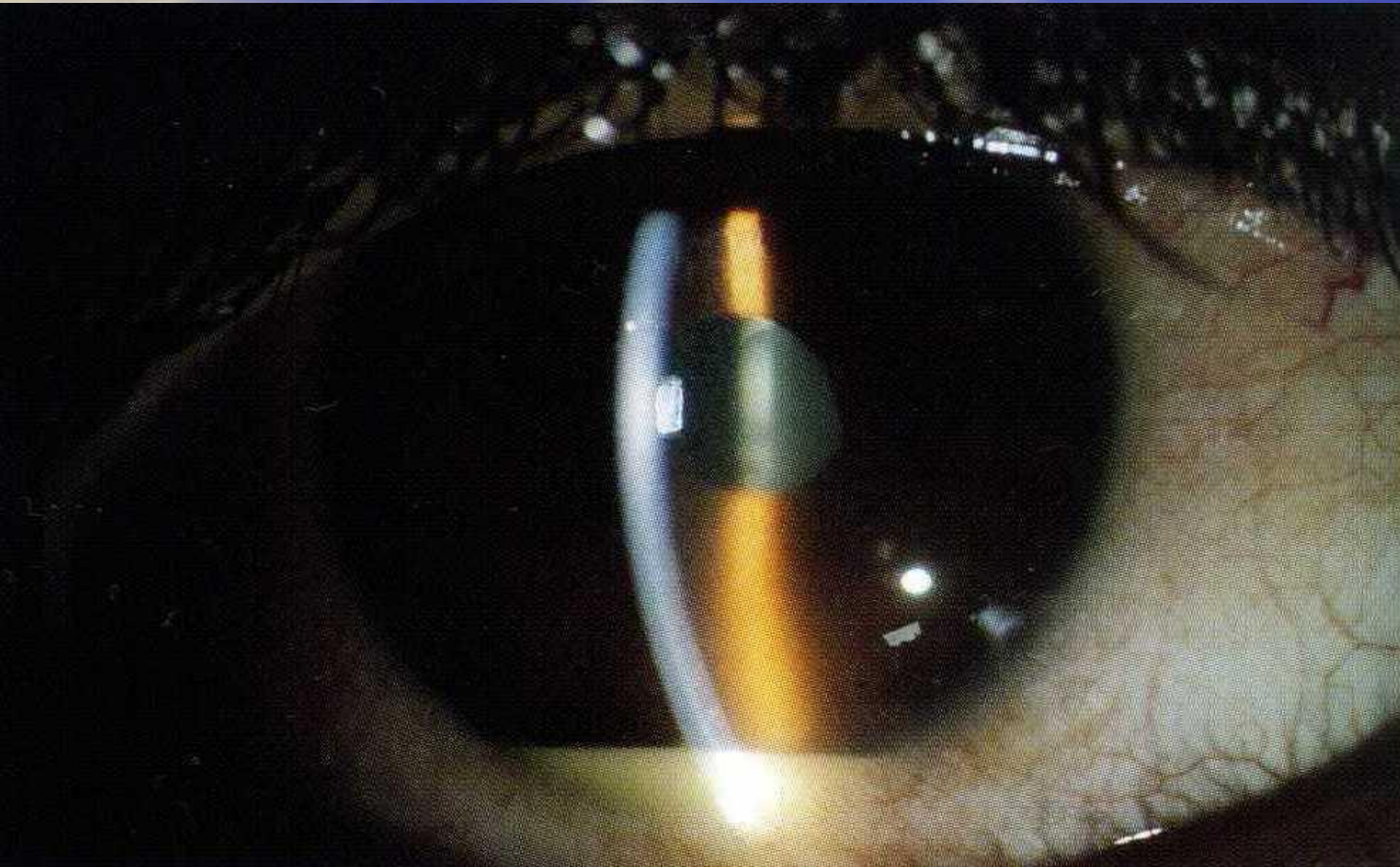
Следы от задних синехий



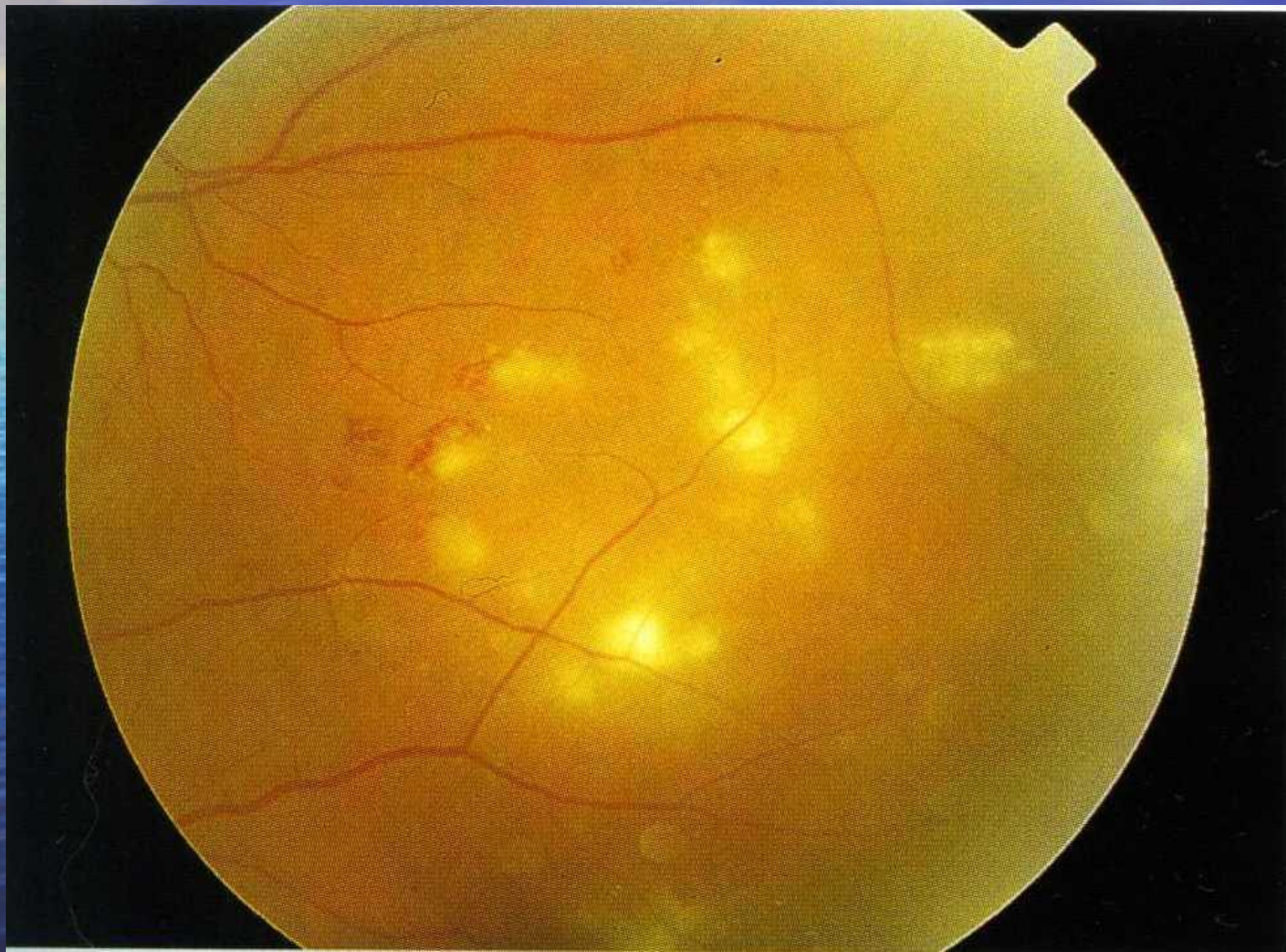
Кератит при синдроме Рейтера



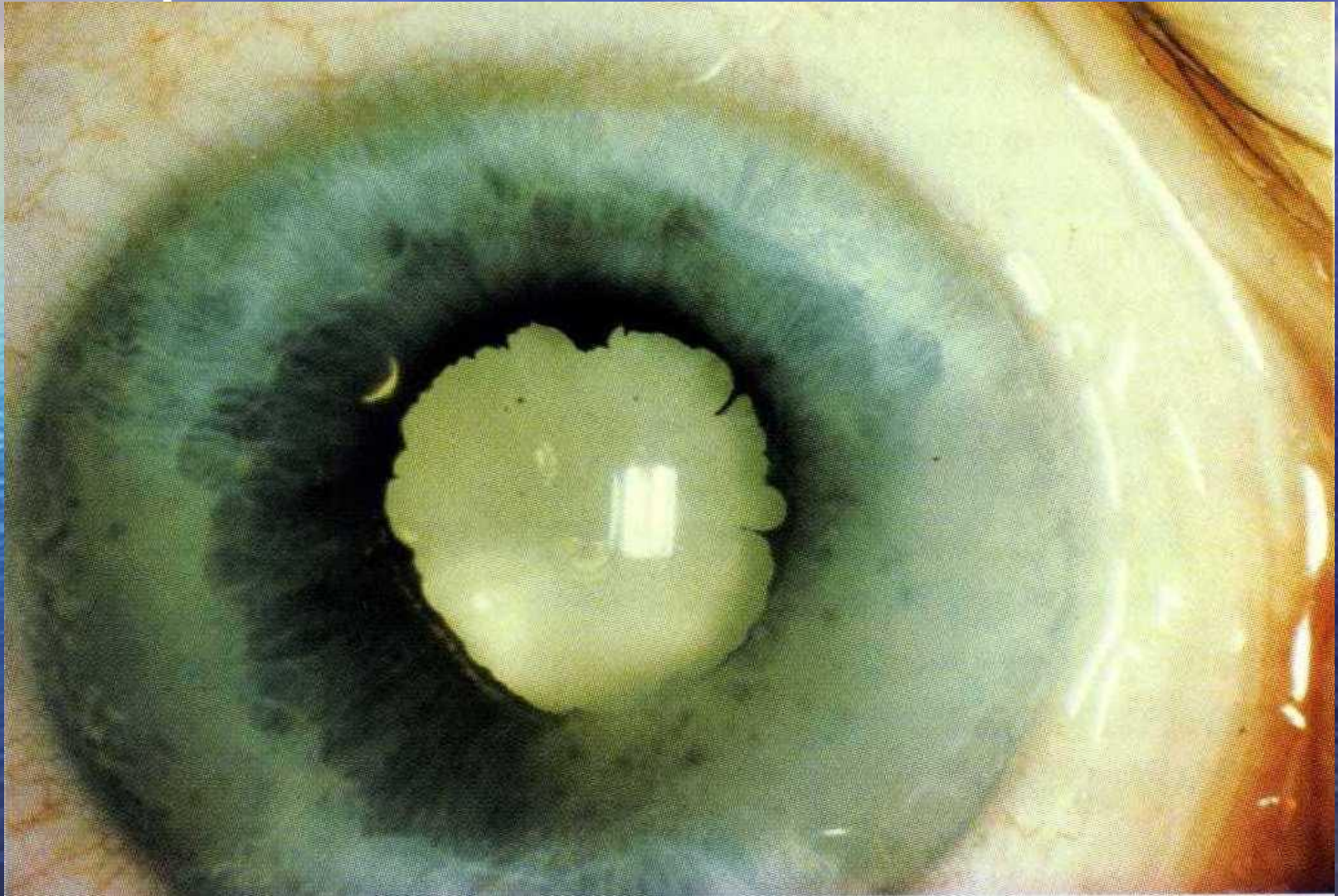
Болезнь Бехчета



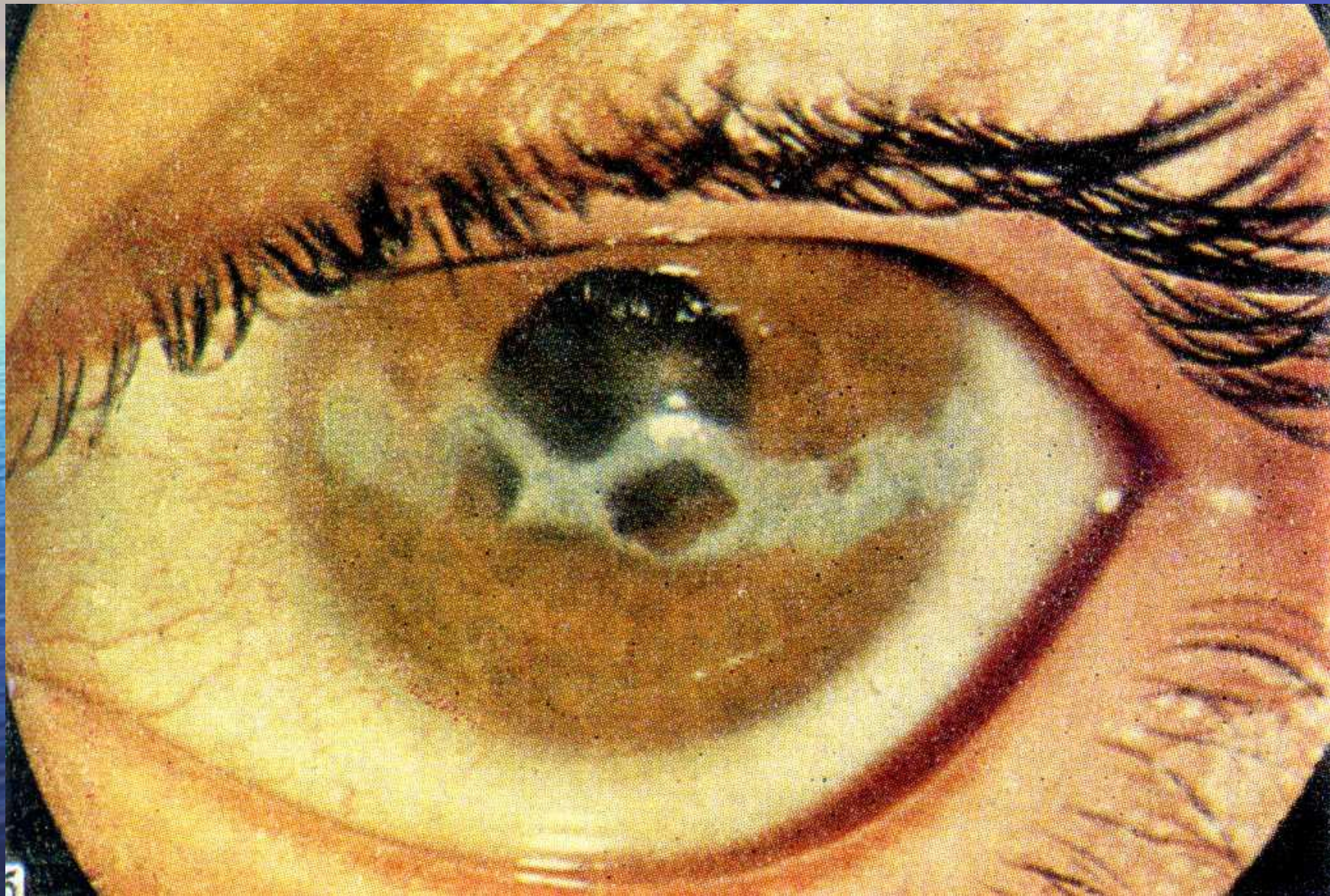
Болезнь Бехчета - хориоретинит



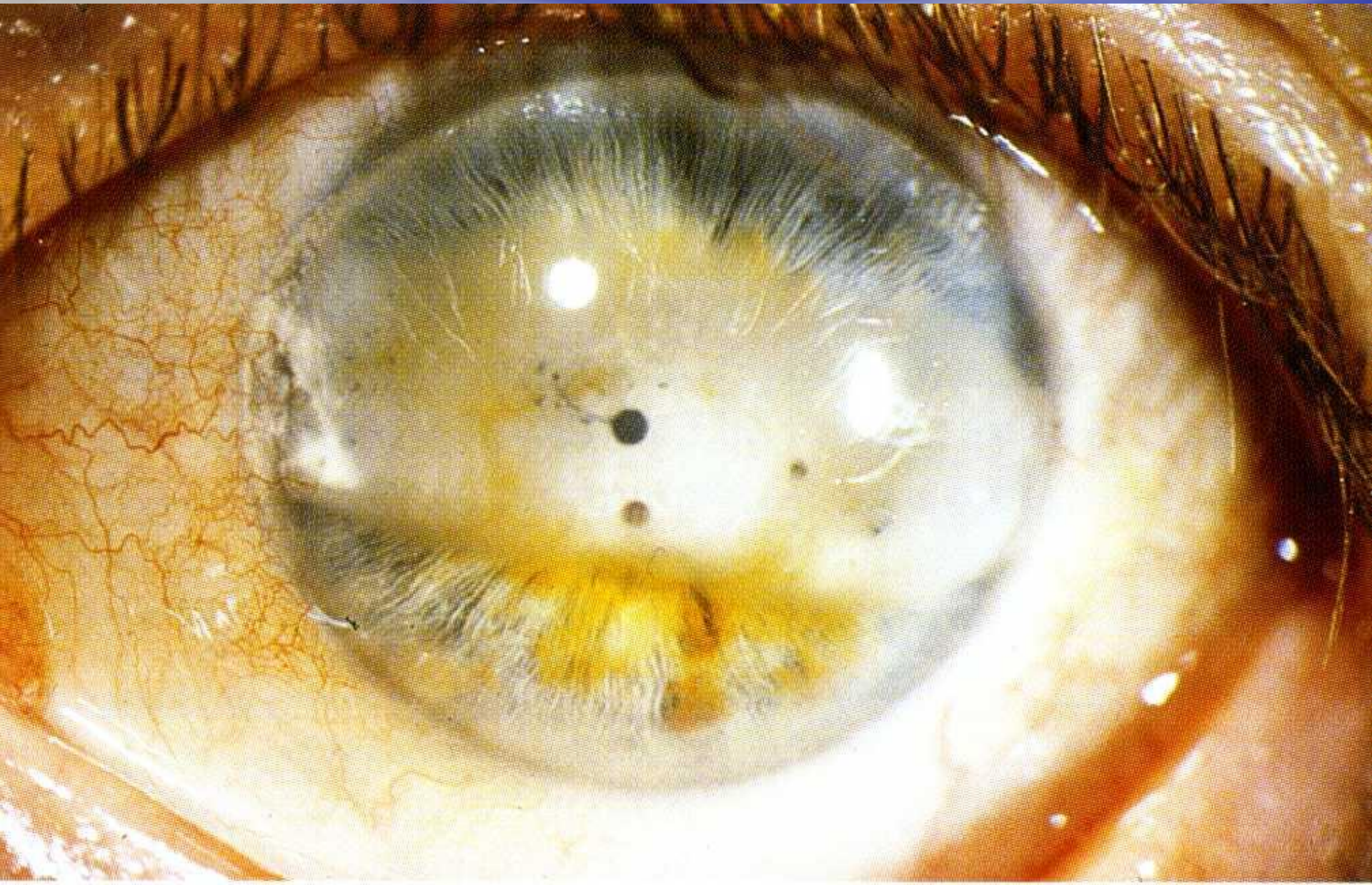
Лентовидная кератопатия при синдроме Стилла



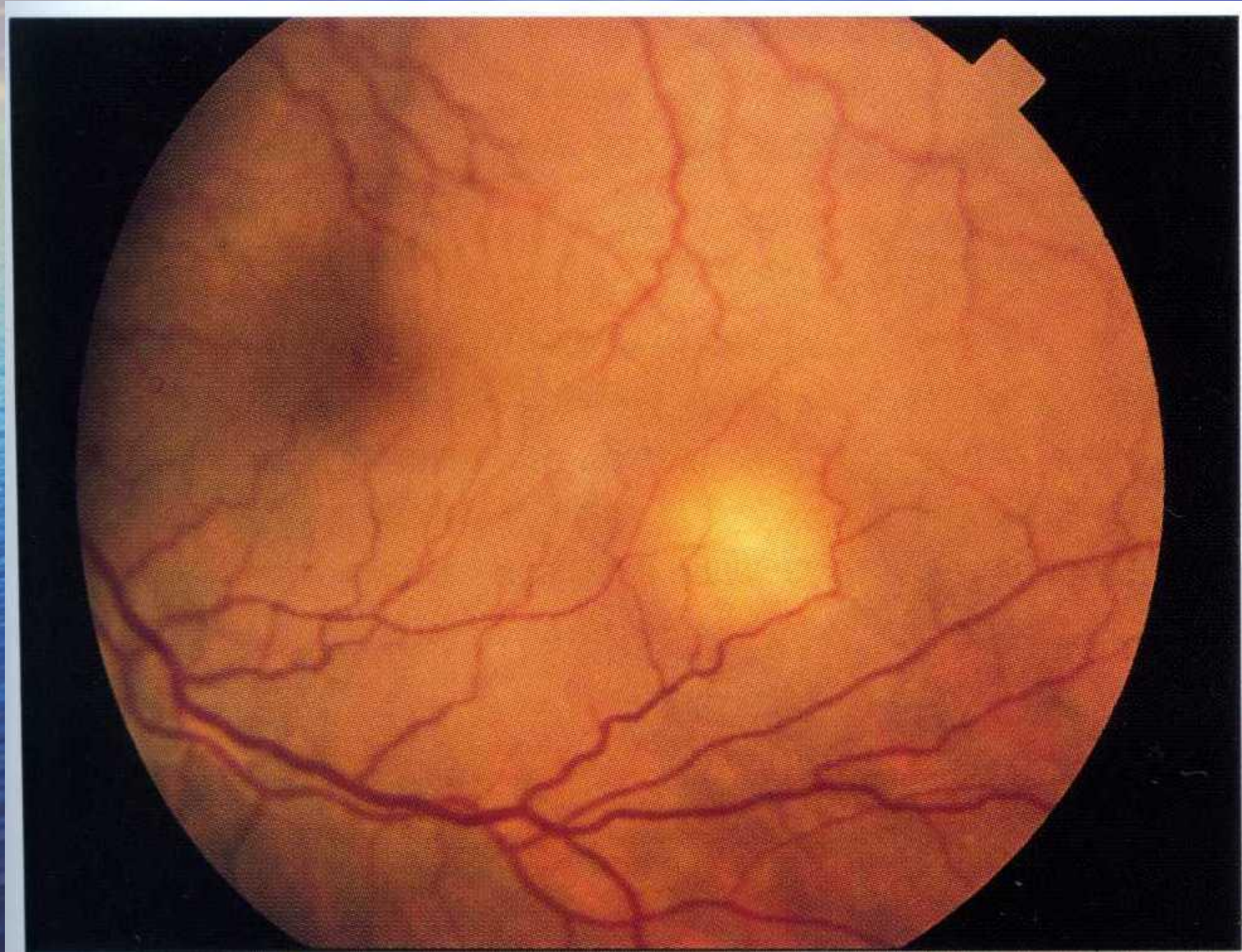
Болезнь Стилла



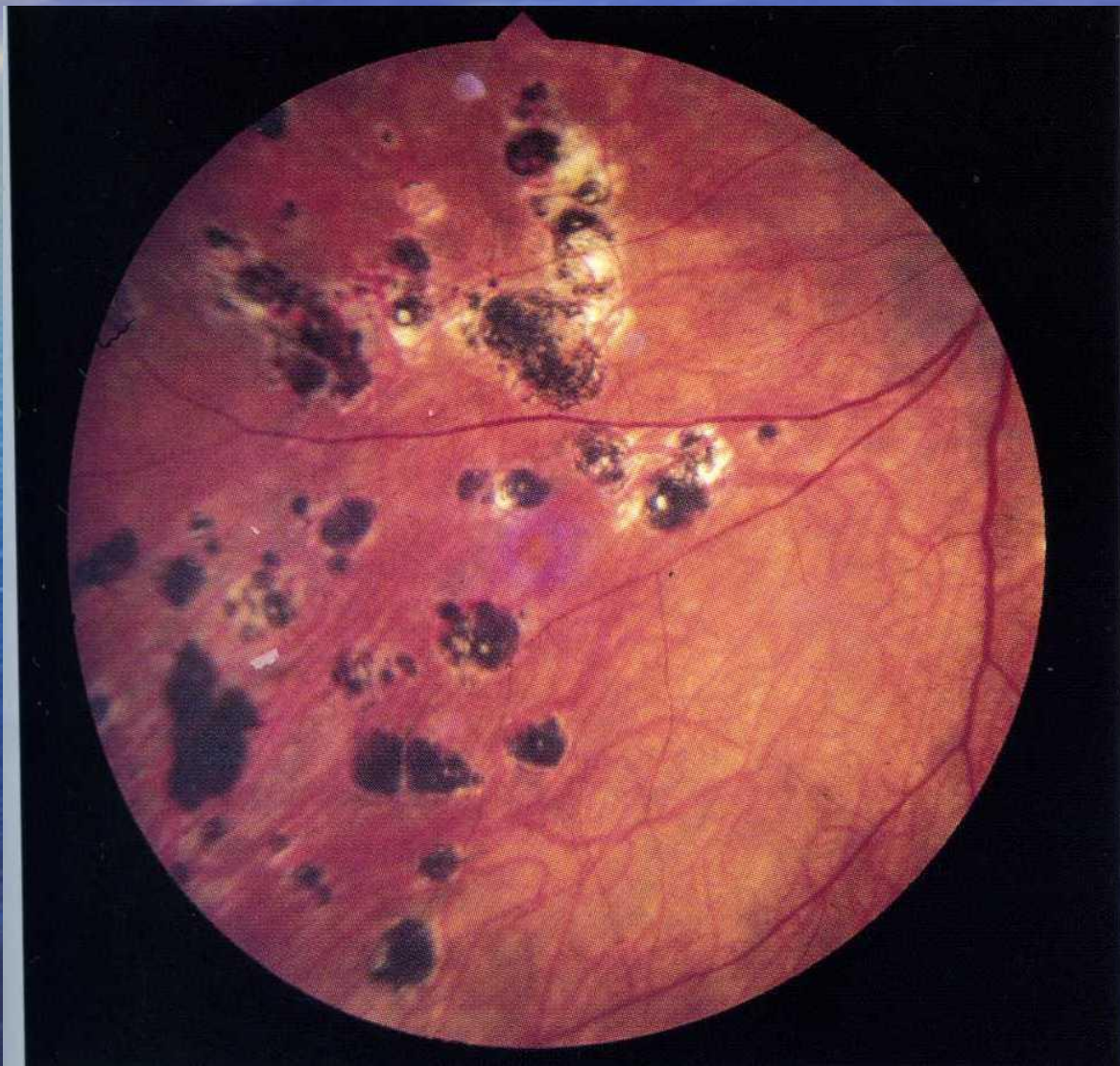
Болезнь Стилла



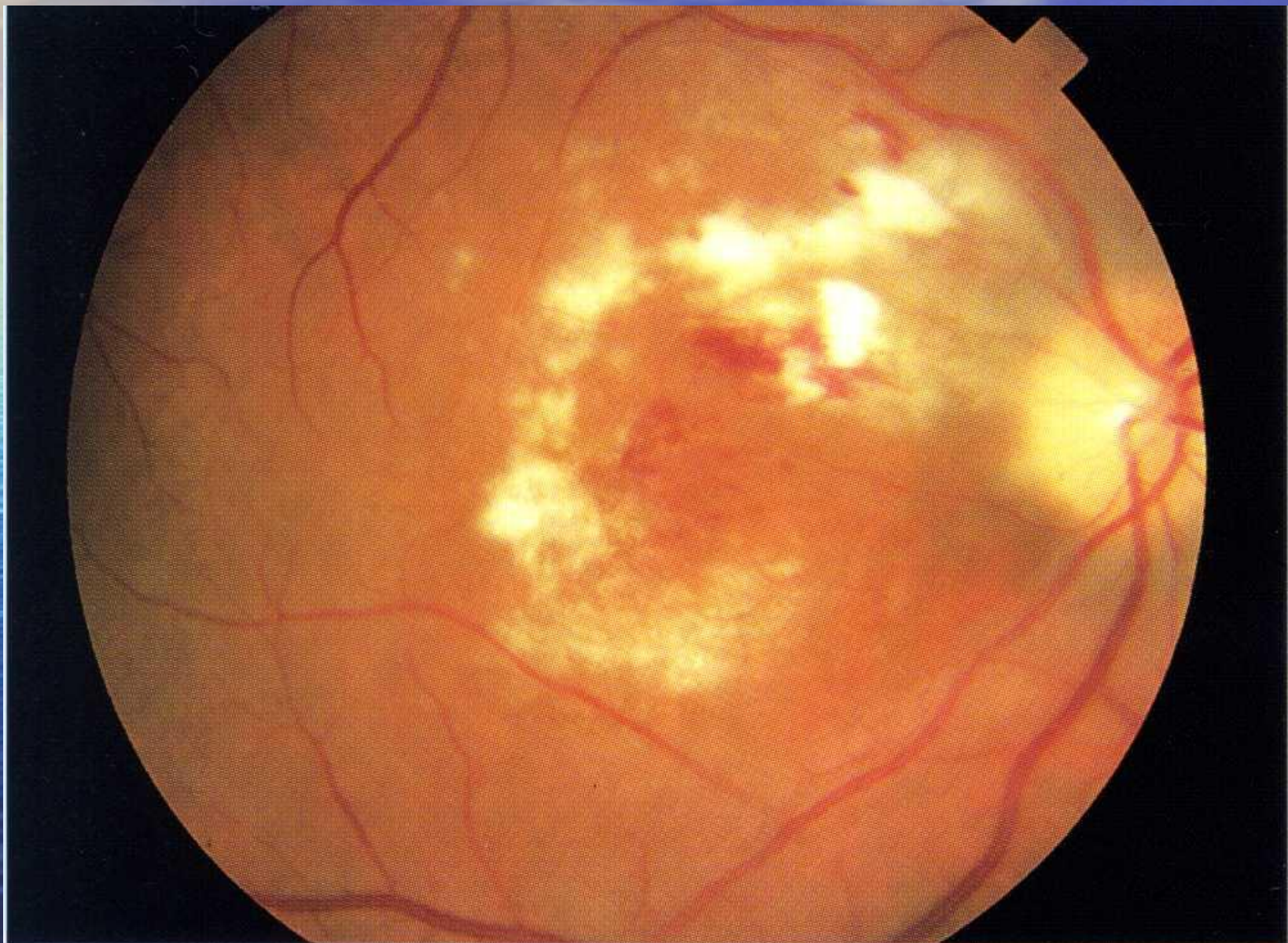
Активный очаговый хориоидит



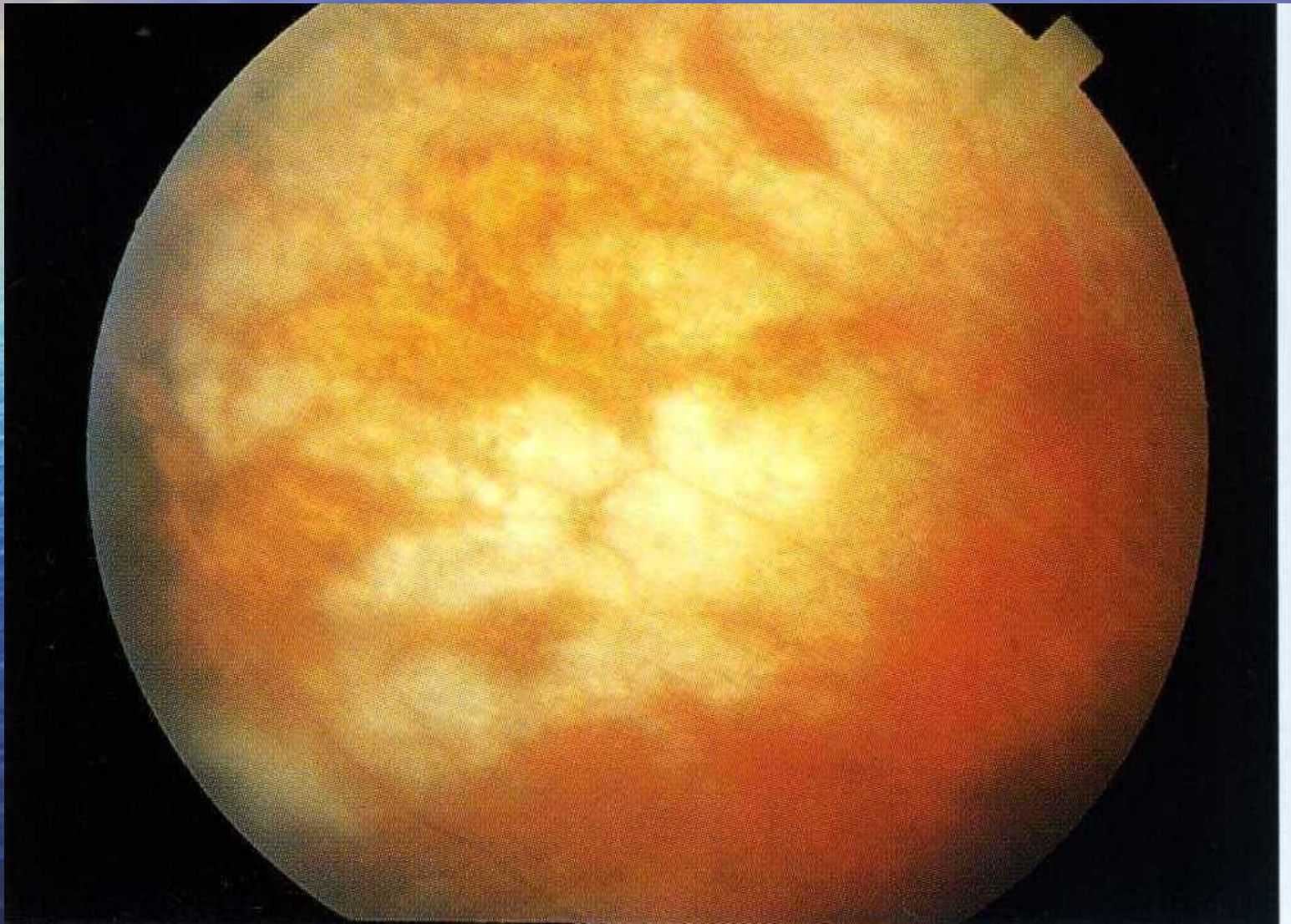
Старый мультифокальный хориоидит



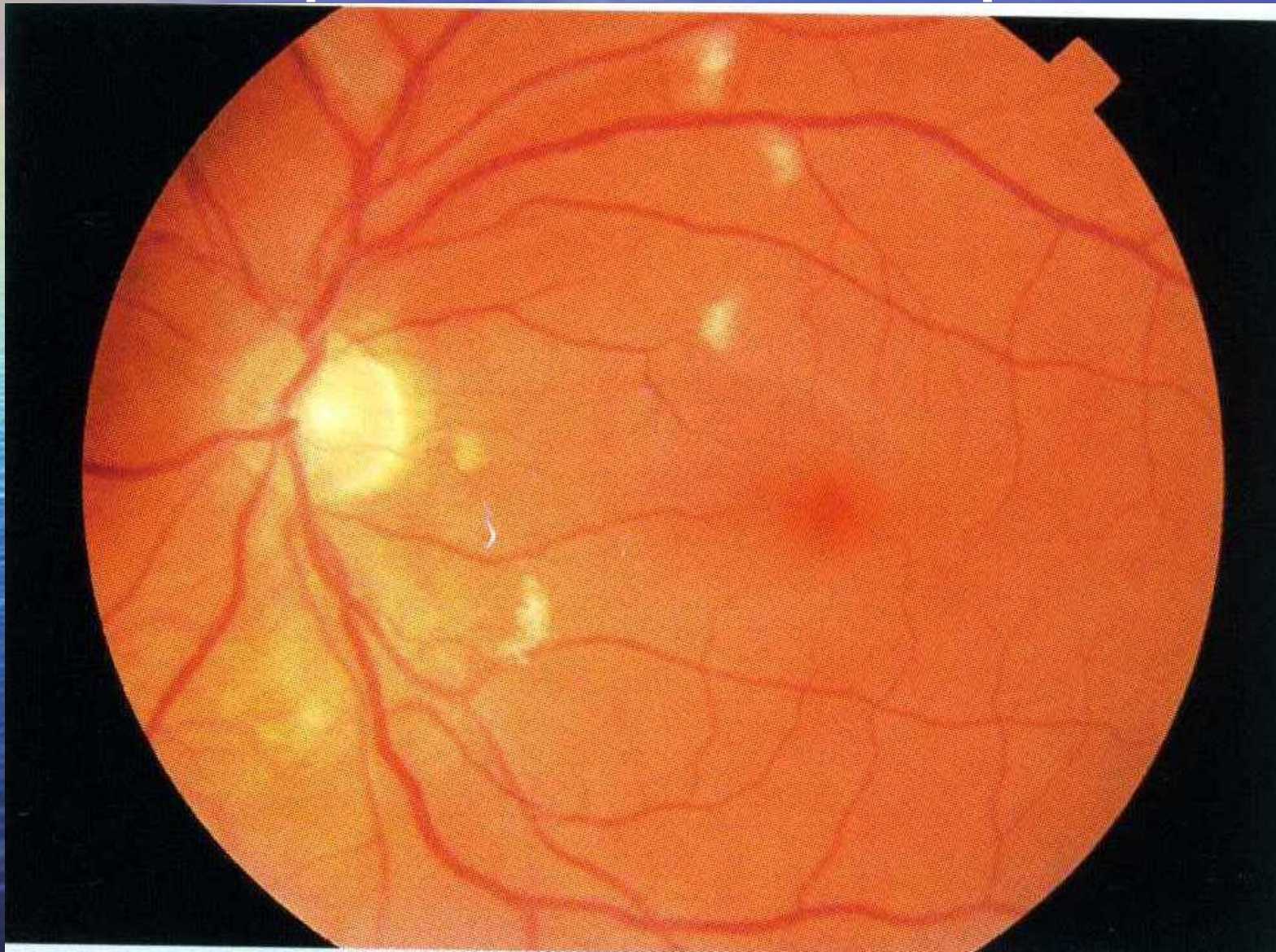
Цитомегаловирусный хориоретинит



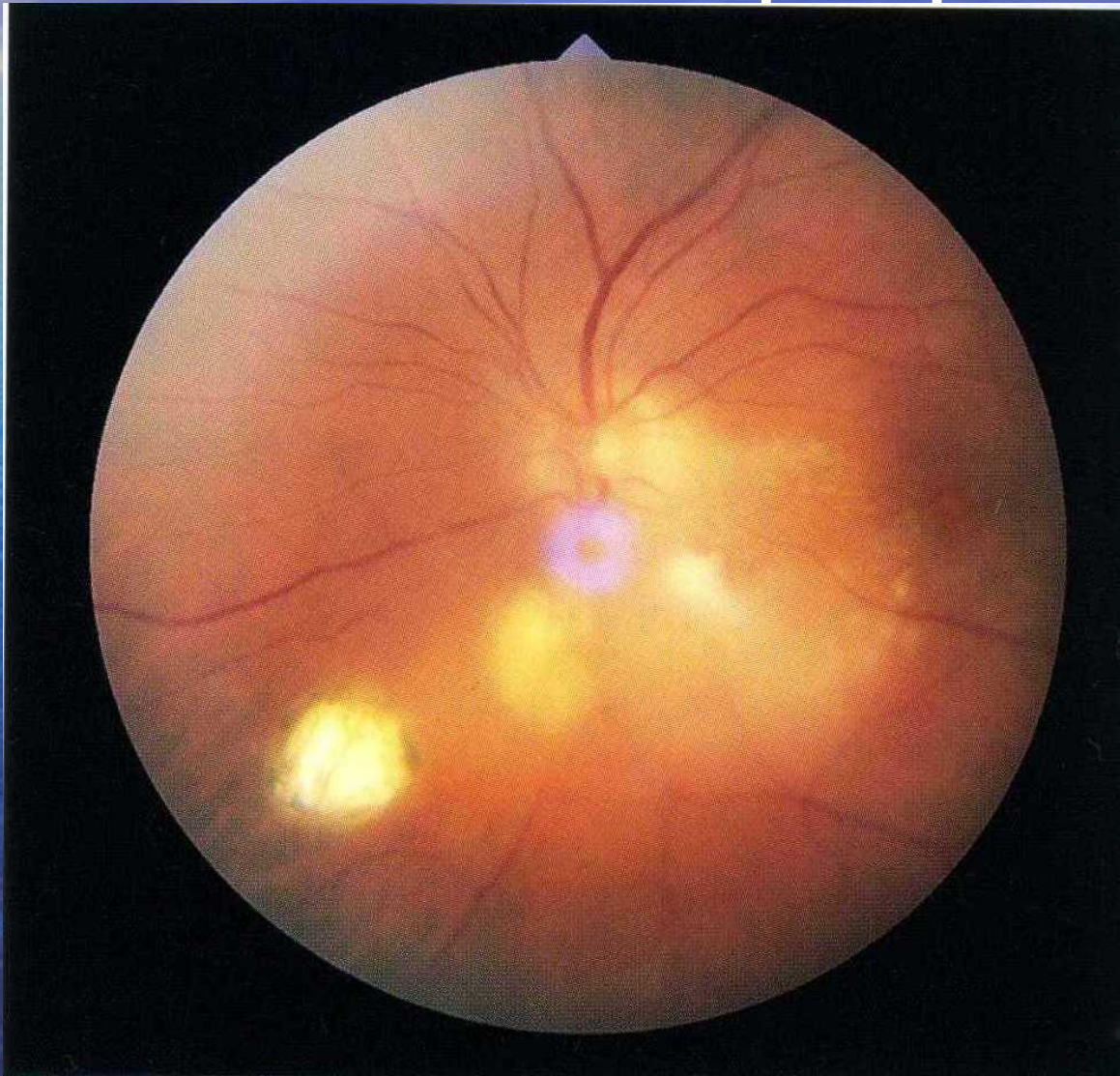
Цитомегаловирусный хориоретинит при СПИД



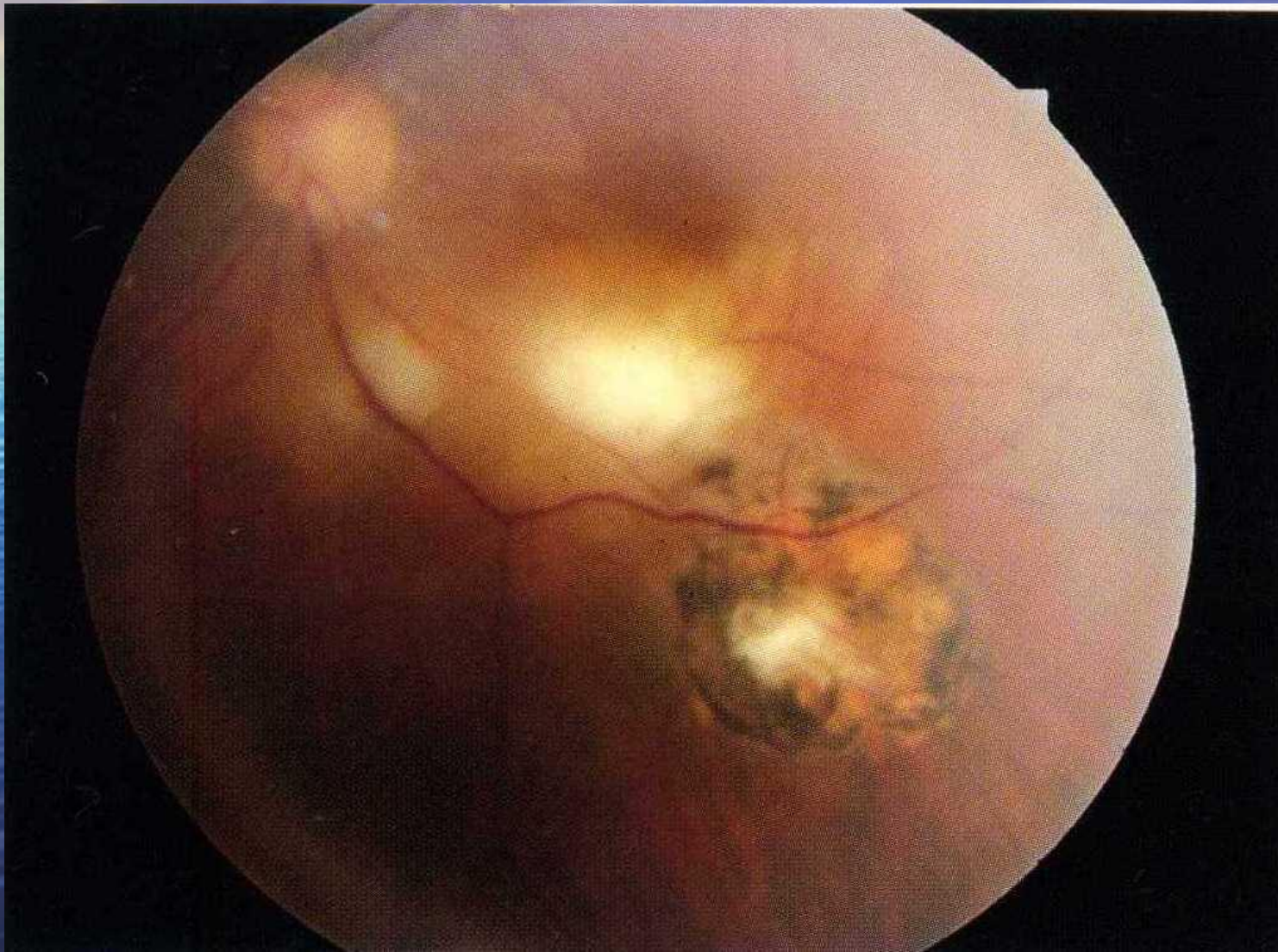
Ватообразные очаги при СПИД



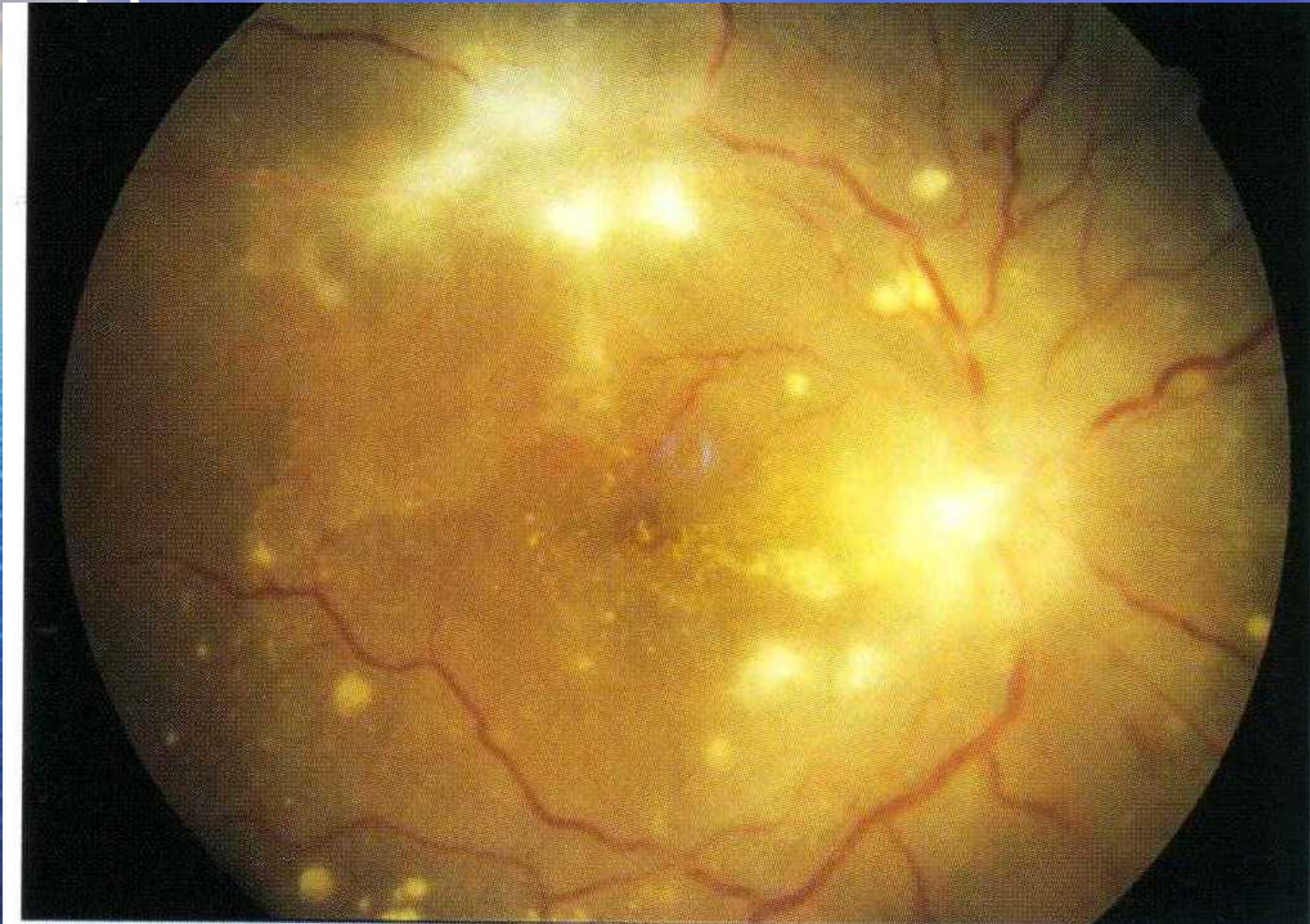
Юкстапапиллярный токсоплазмозный хориоретинит



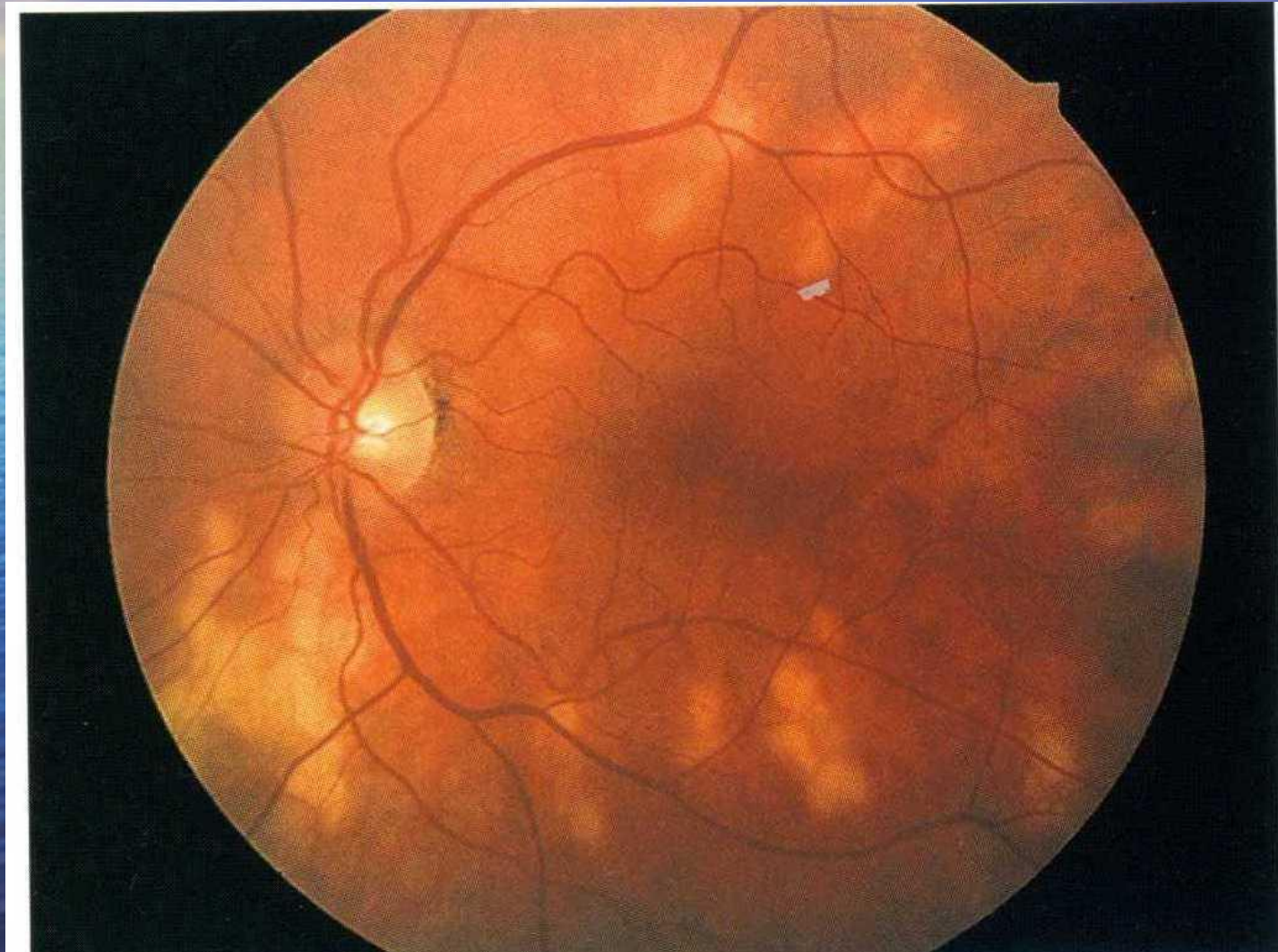
Токсоплазмозный хориоидит



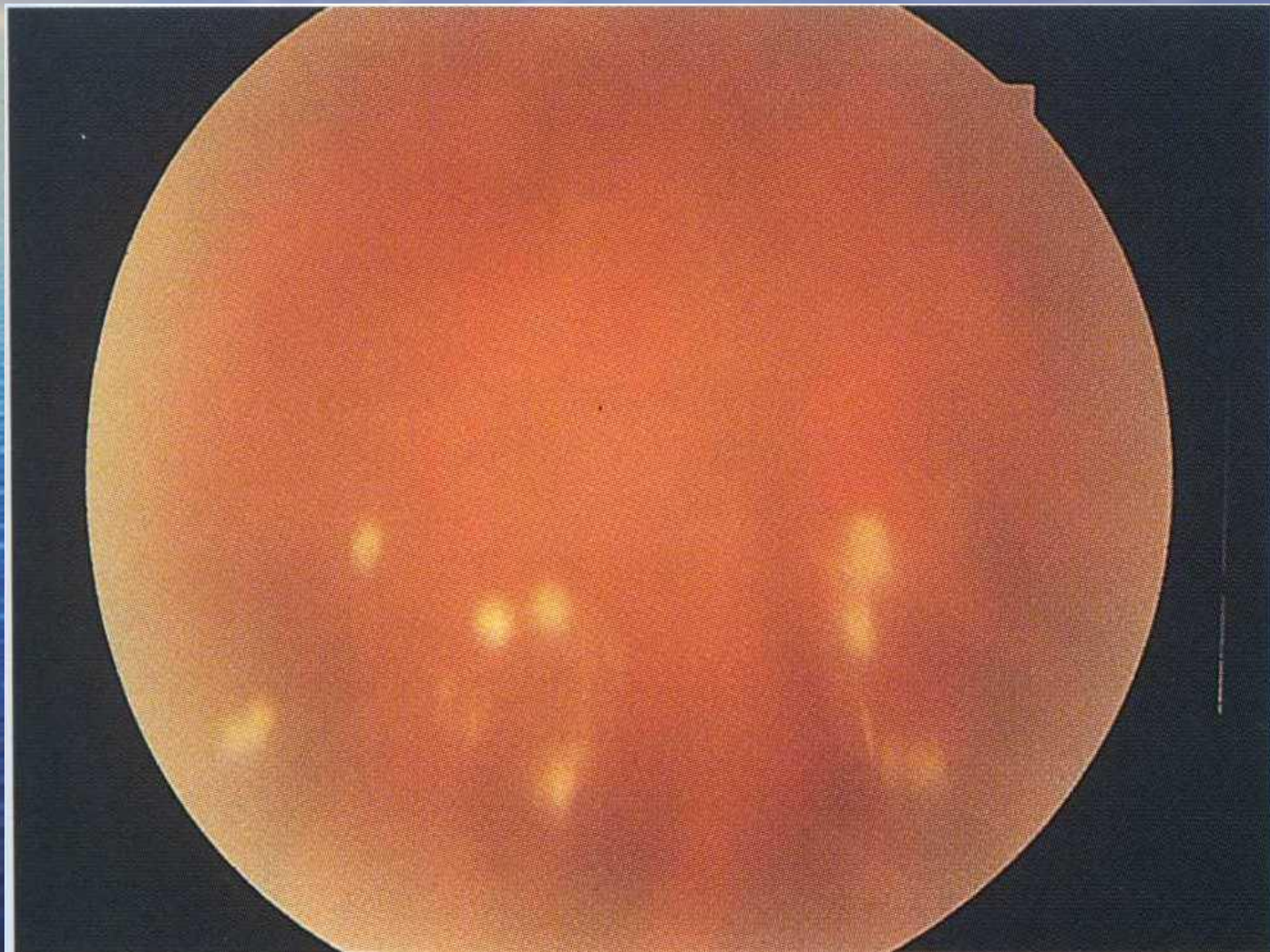Токсоплазмозный ретинит при СПИД



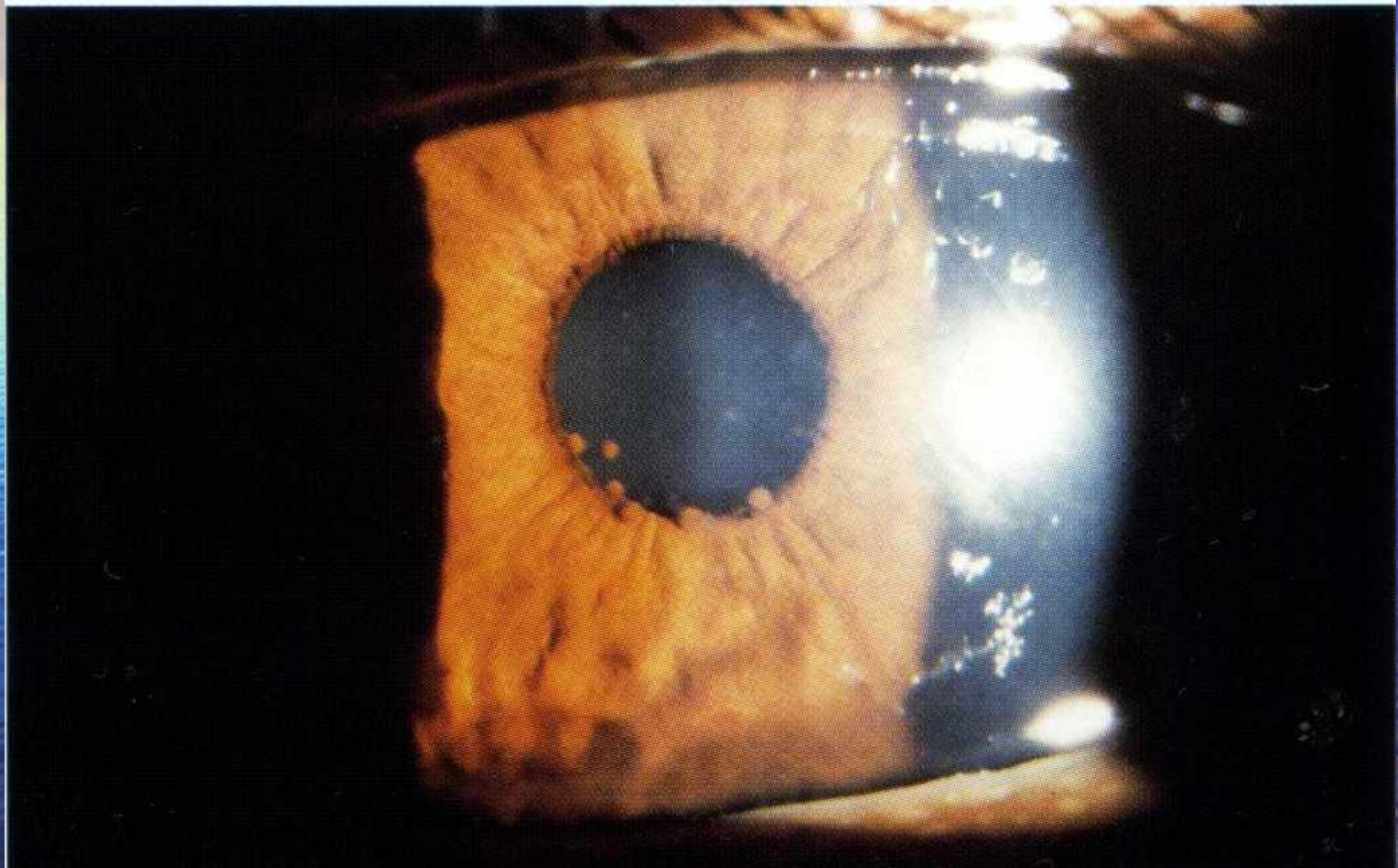
Сливающиеся саркоидозные инфильтраты



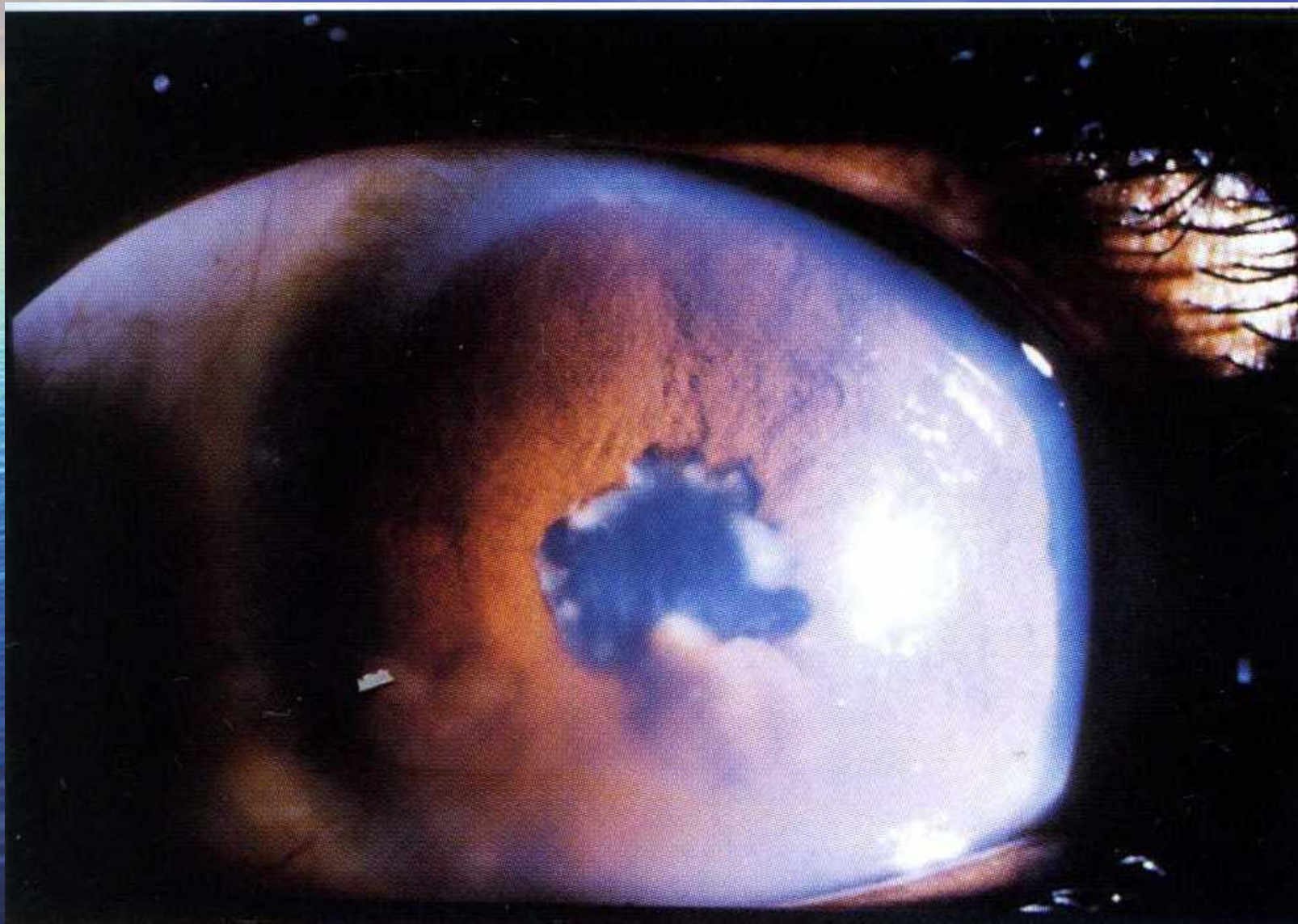
Саркоидозный периферический увеит



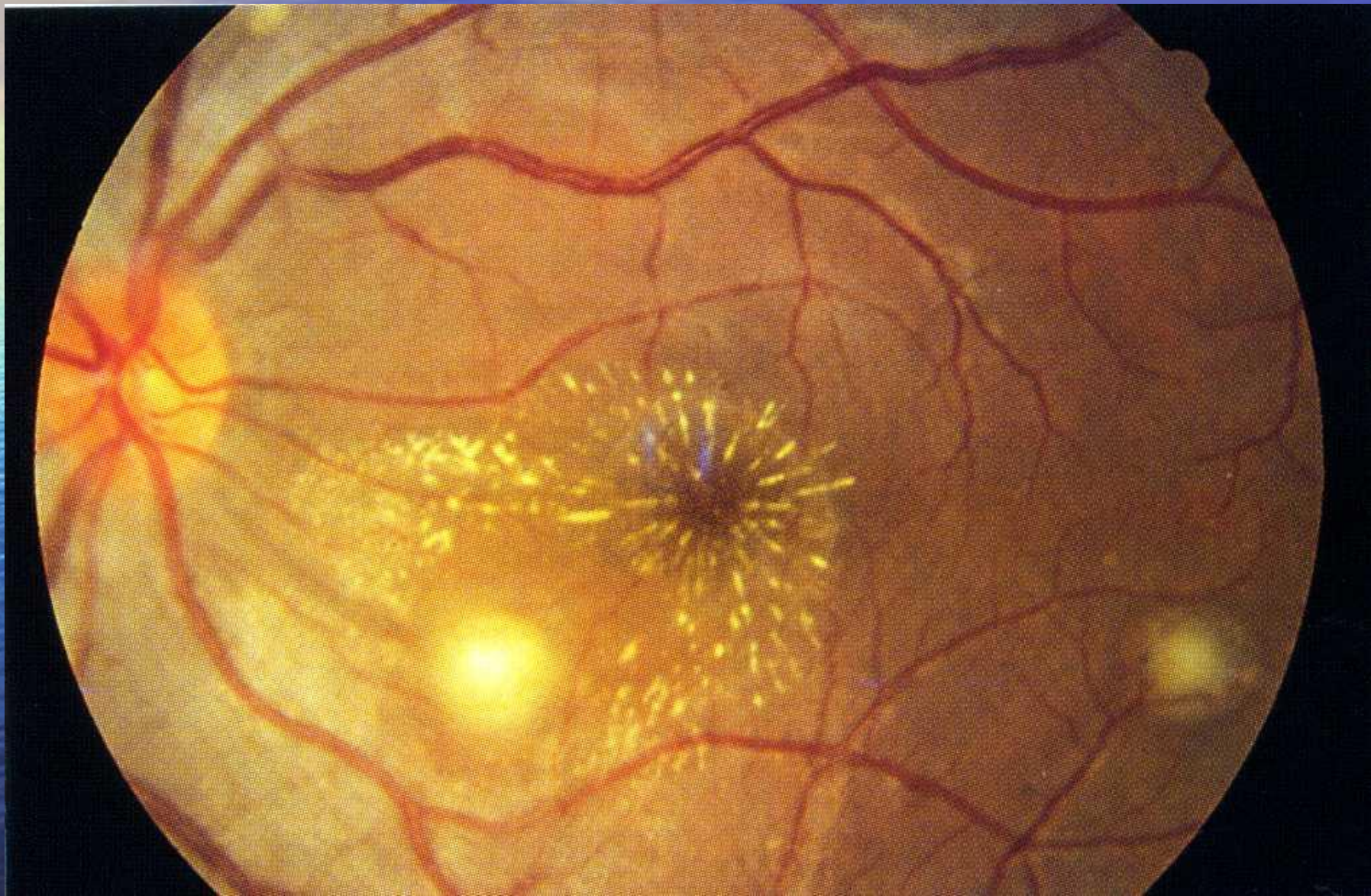
Узелки на радужке при саркоидозе



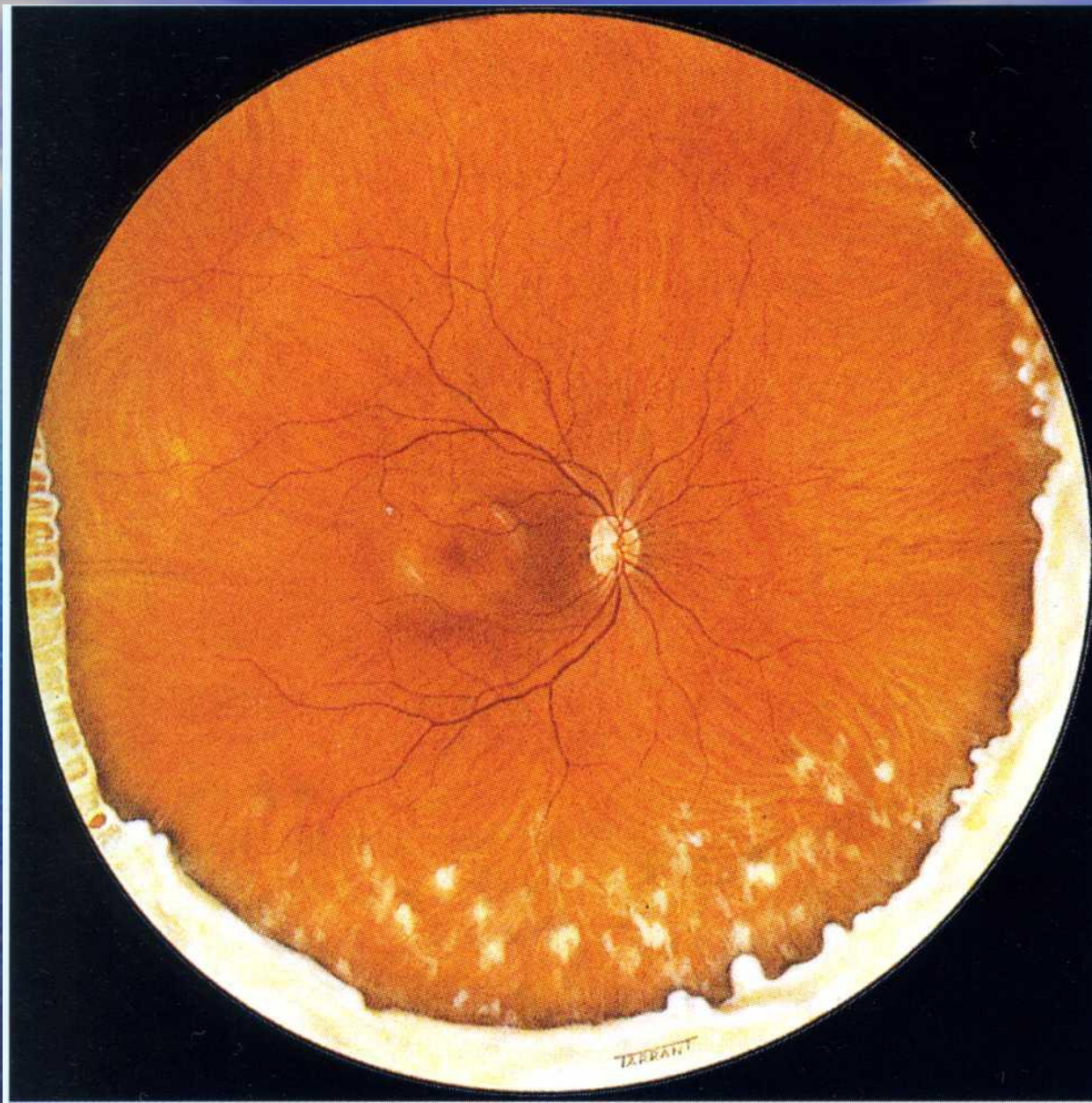
Узелки при саркоидозном увеите



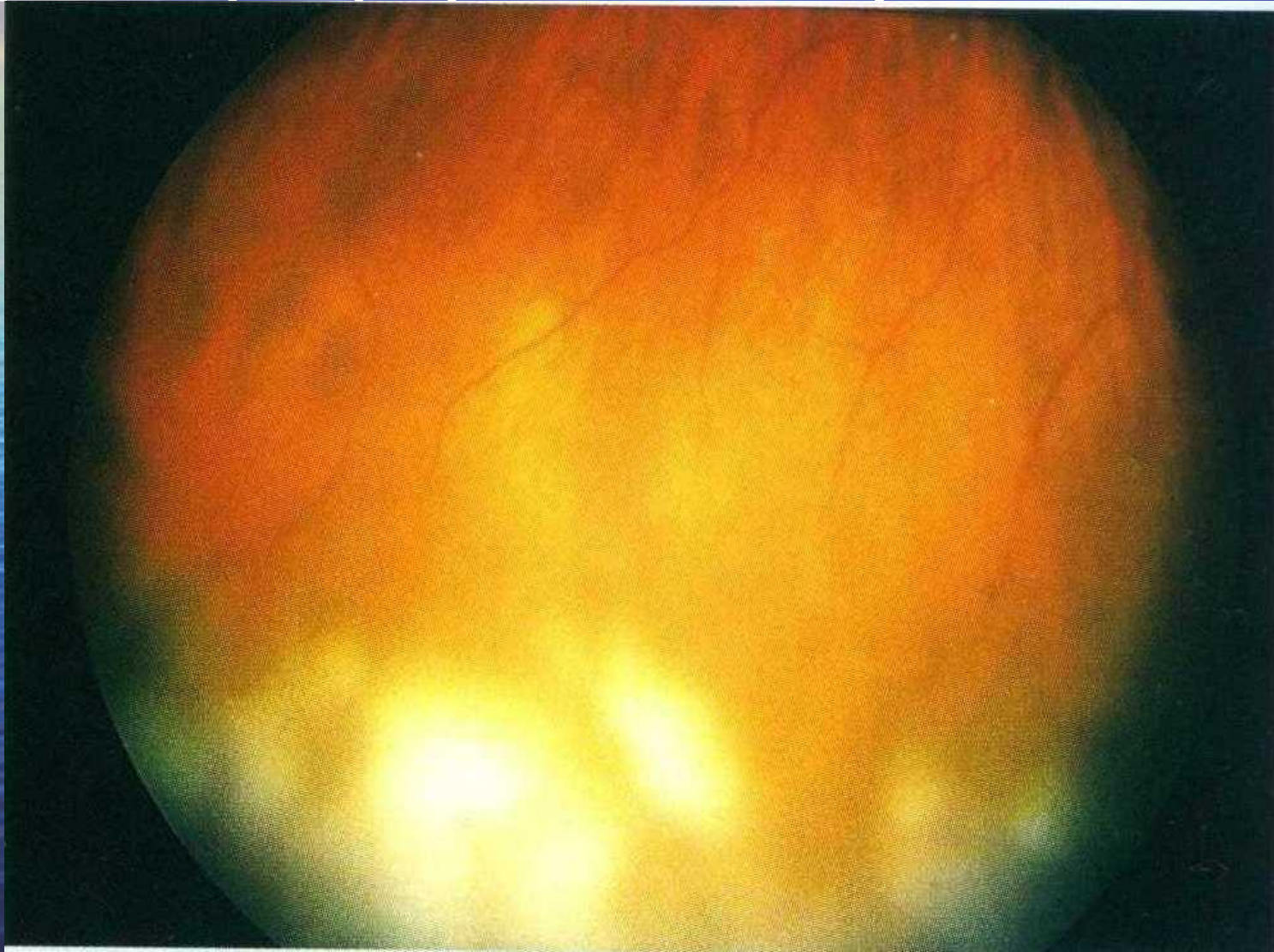Сифилитический нейроретинит



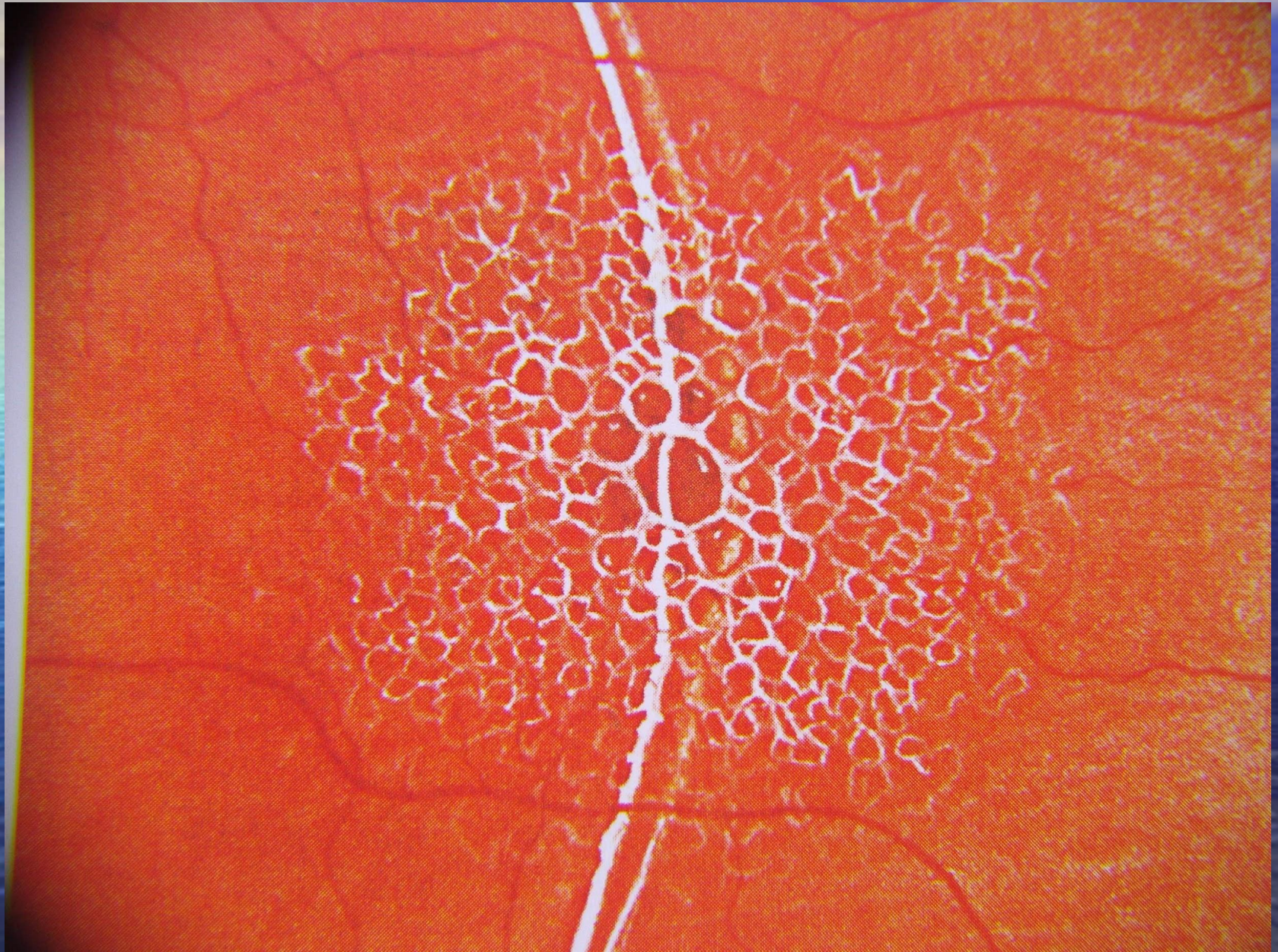
Парспланит



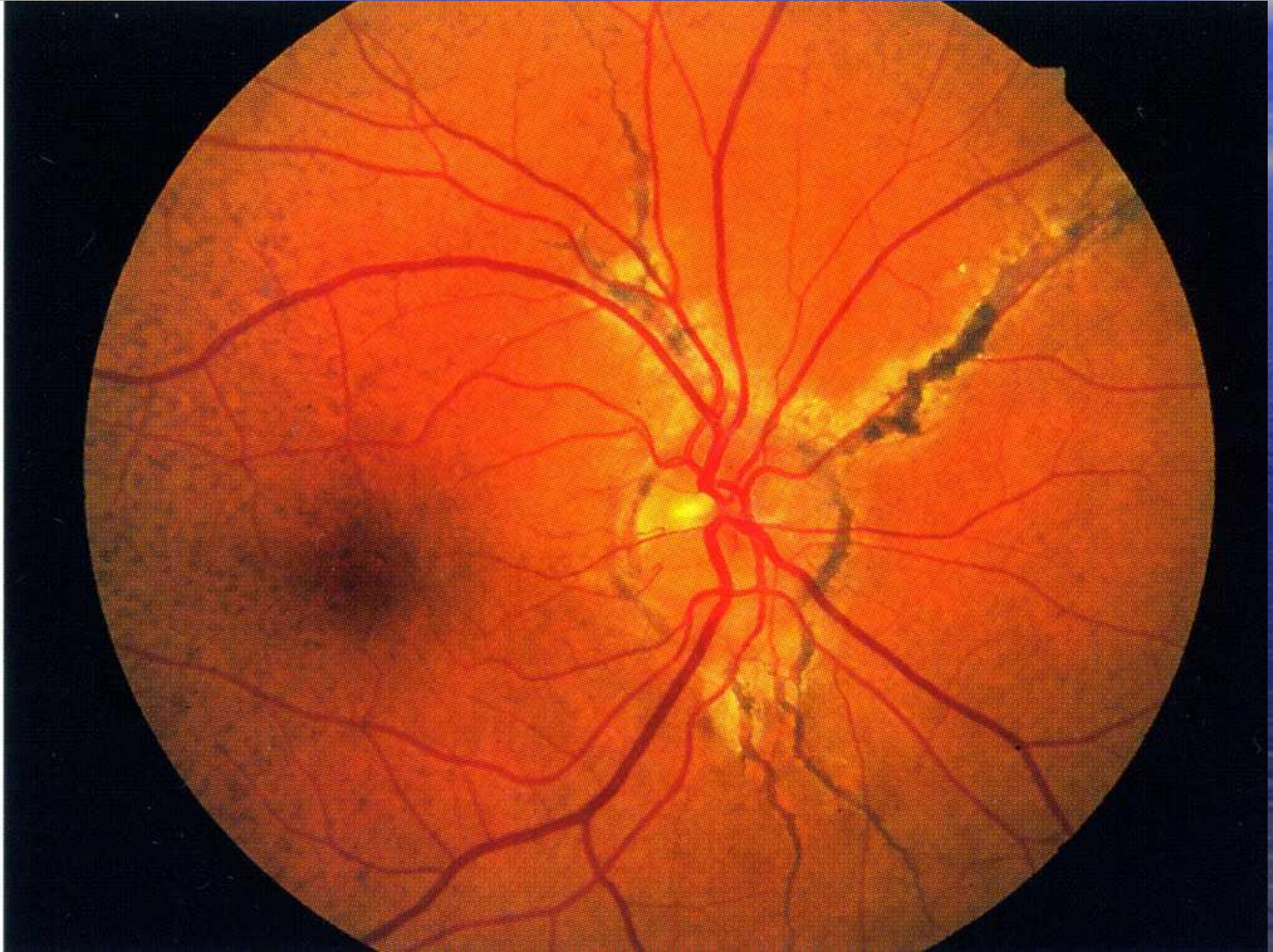
Экссудация в стекловидном теле при периферическом увеите



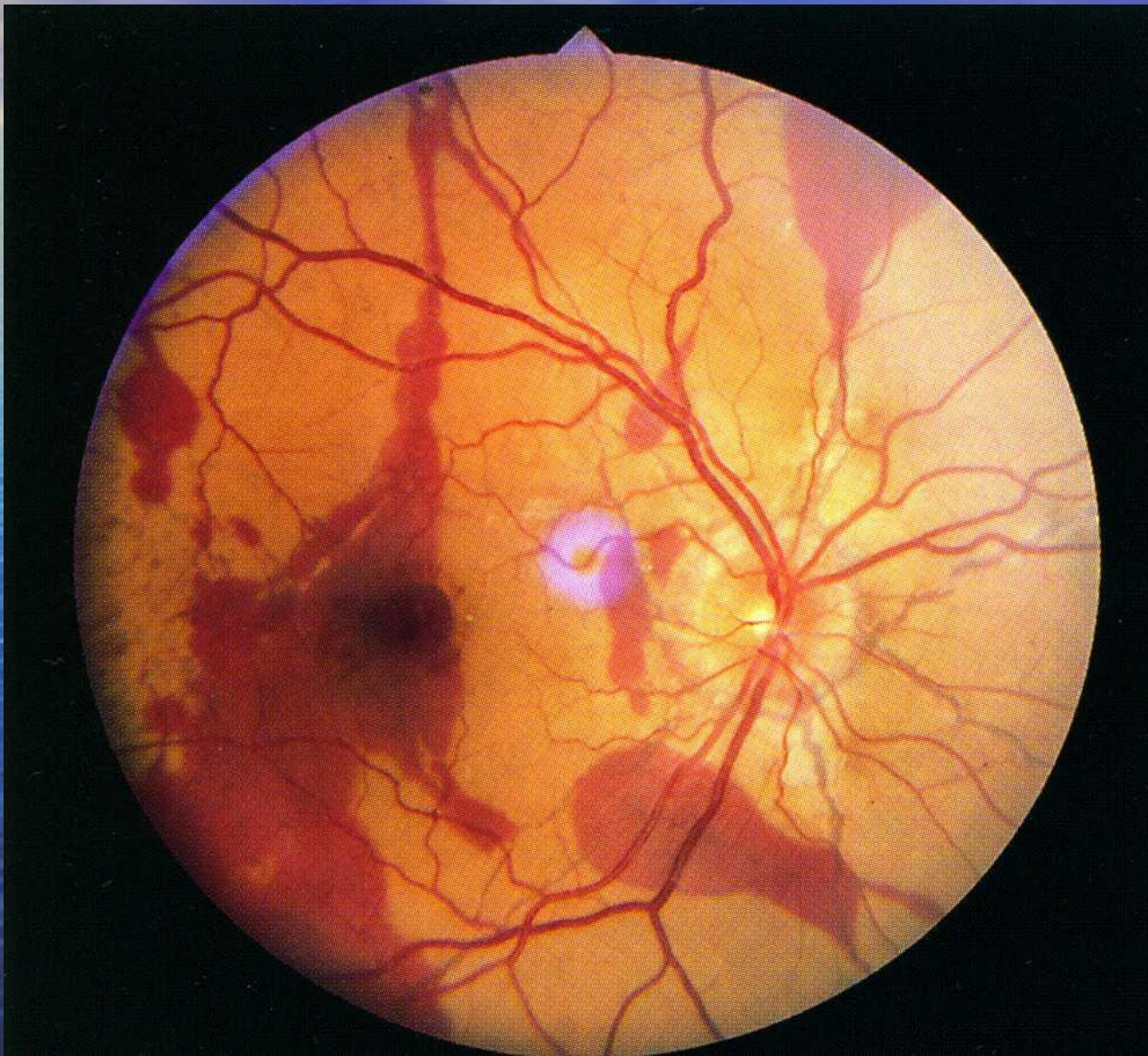
Кистозный отек макулы при увеите



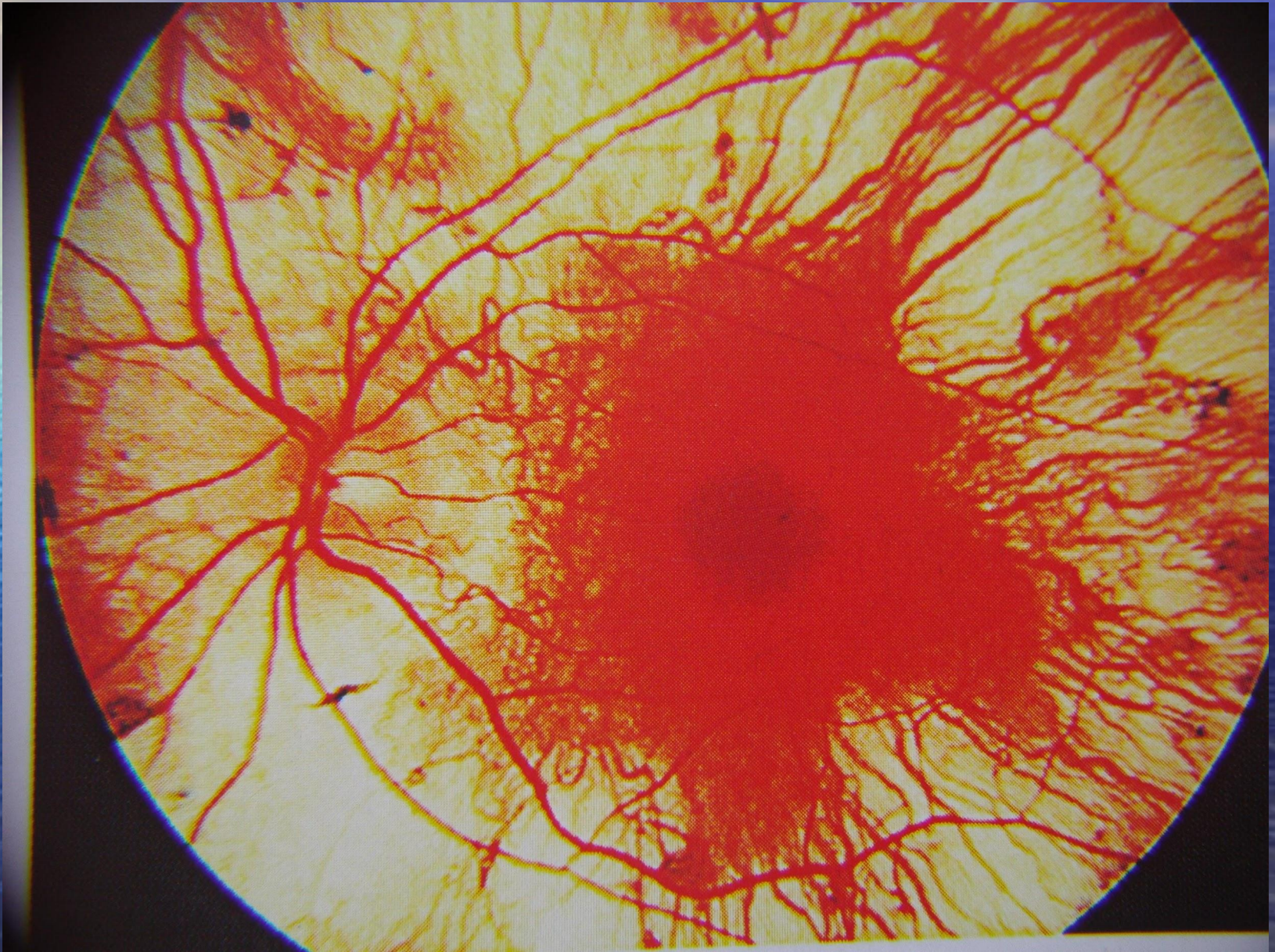
Ангиоидные полосы



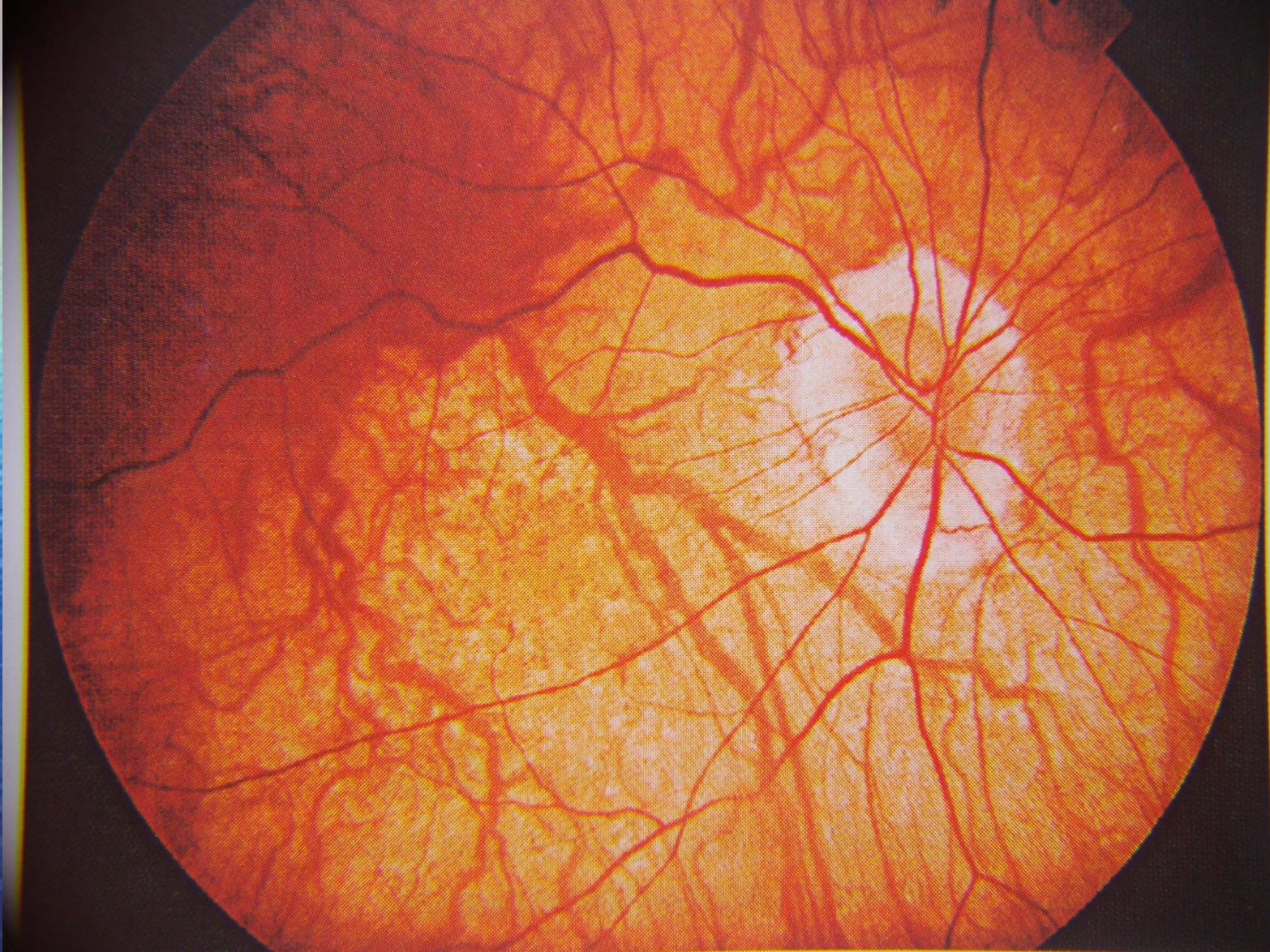
Травматический разрыв хориоидеи в глазу с ангиоидными полосами



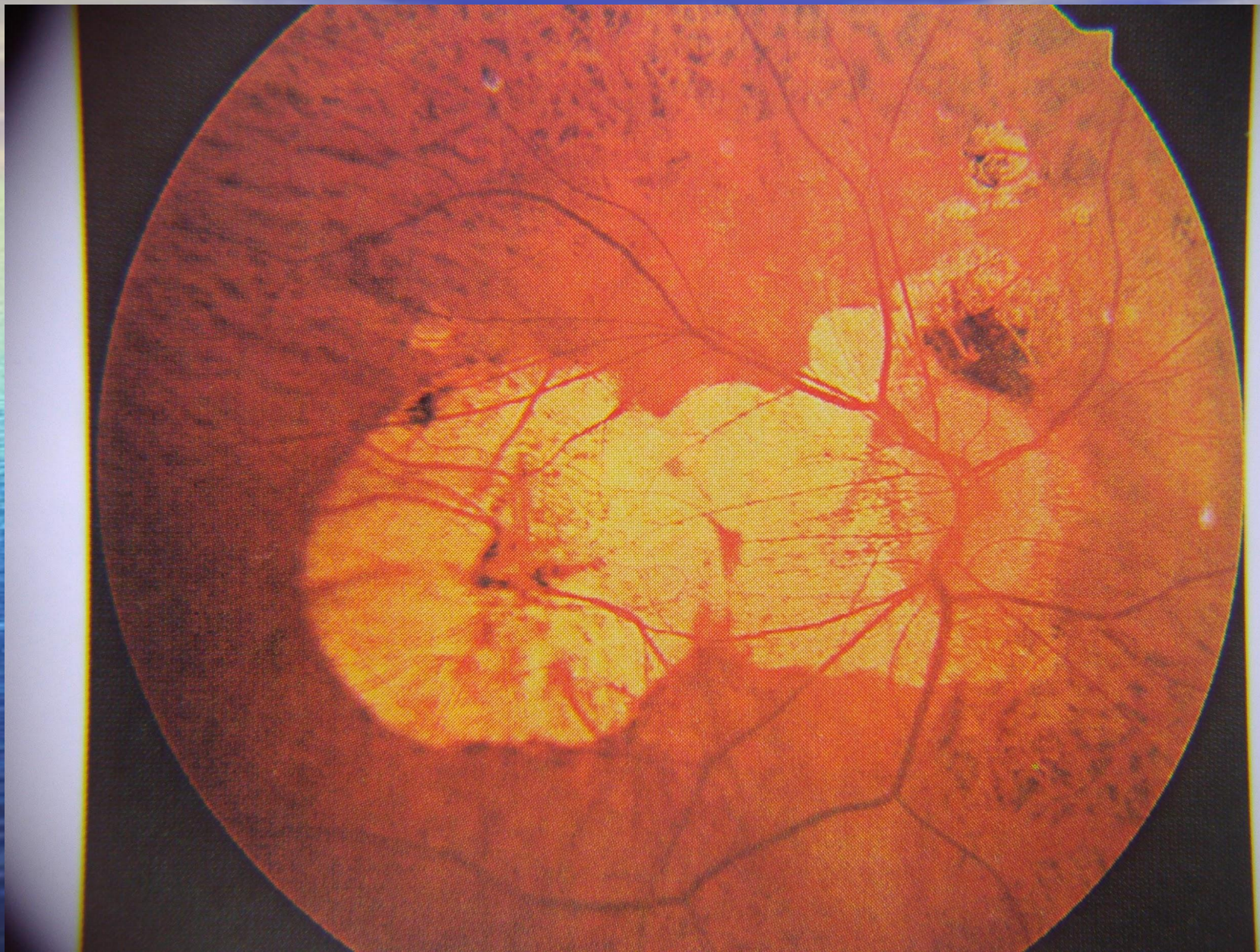Хориодеремия



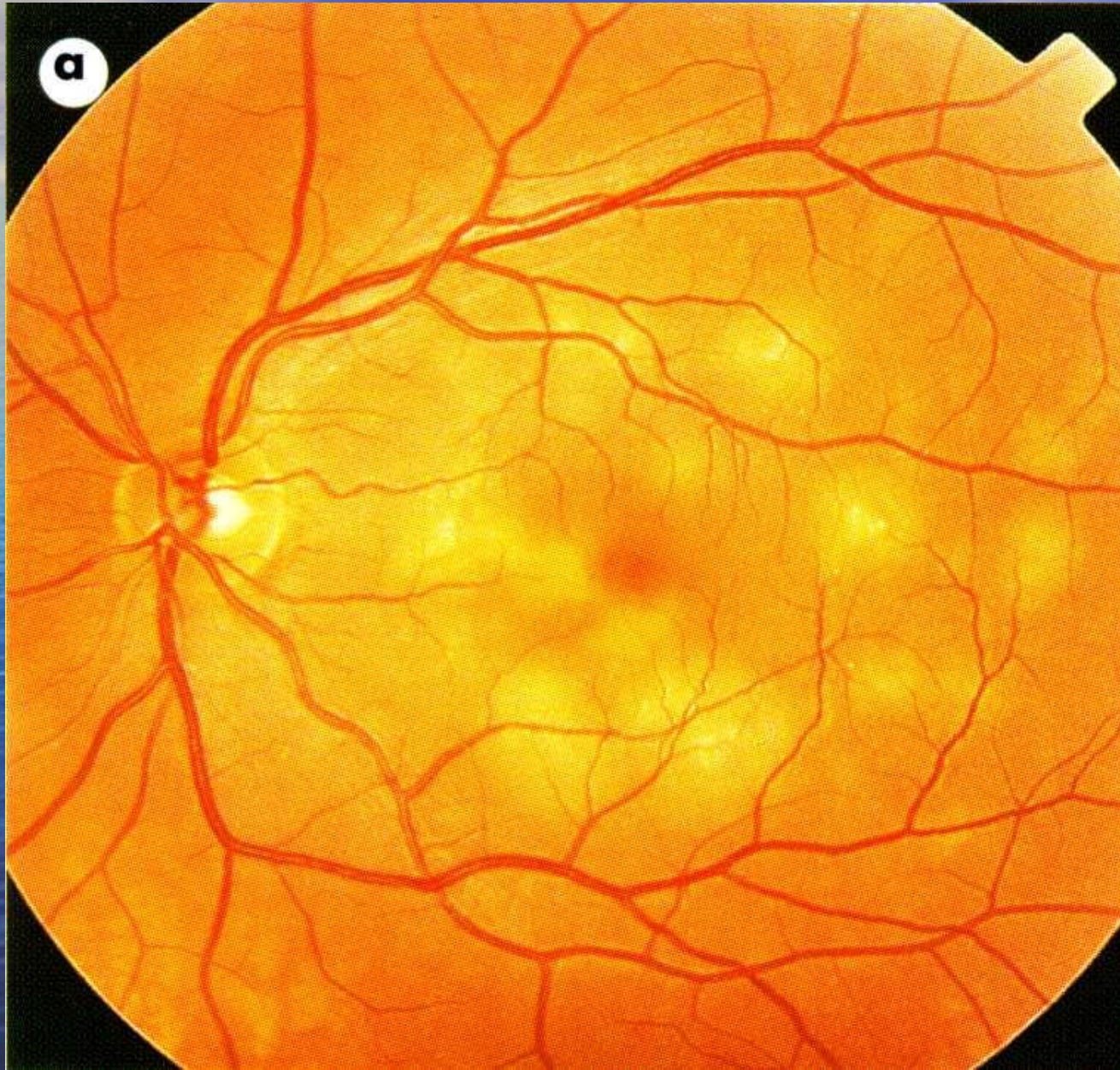
Атрофия хориоидеи при миопии



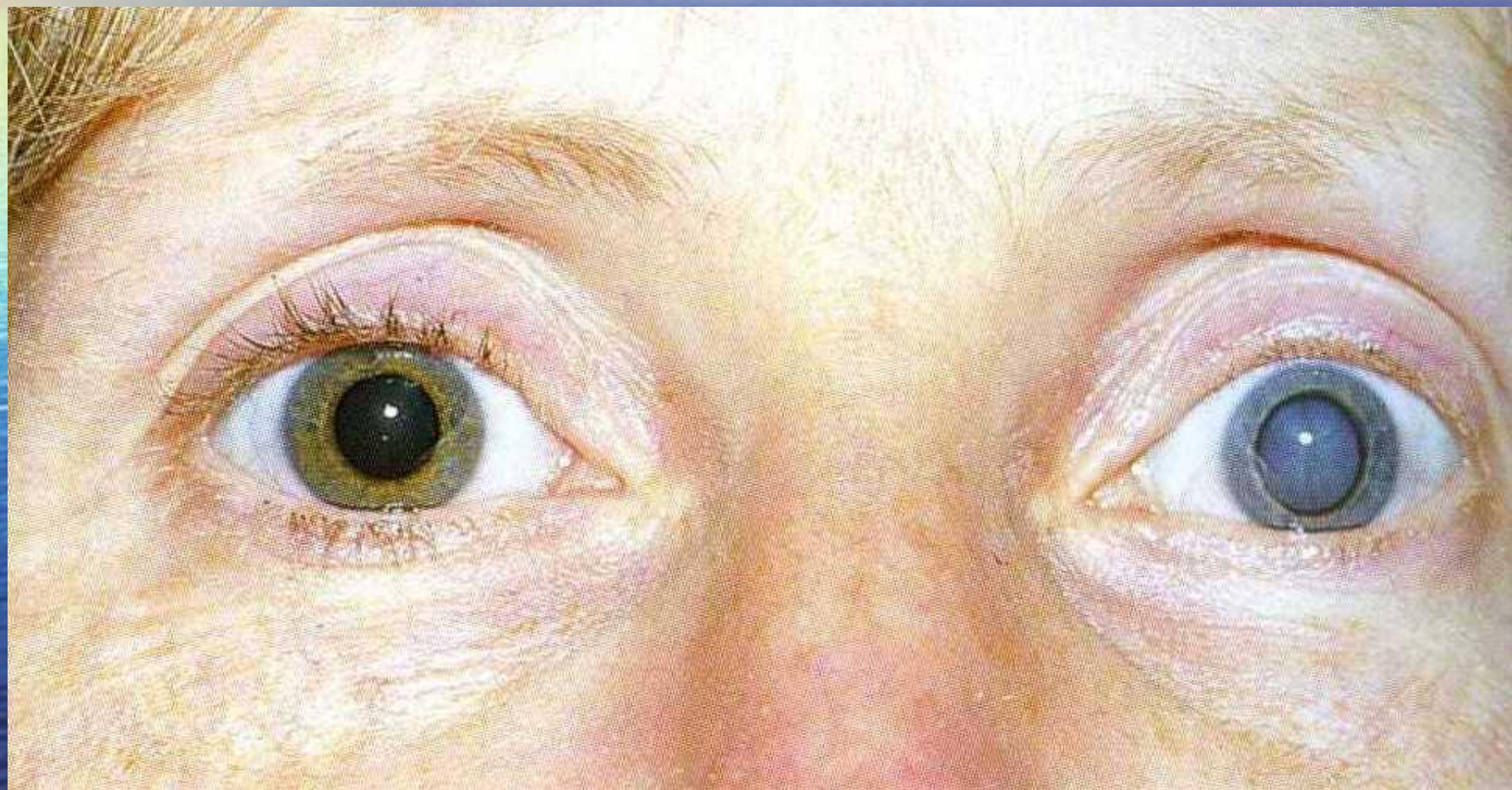Атрофия хориоидеи при миопии



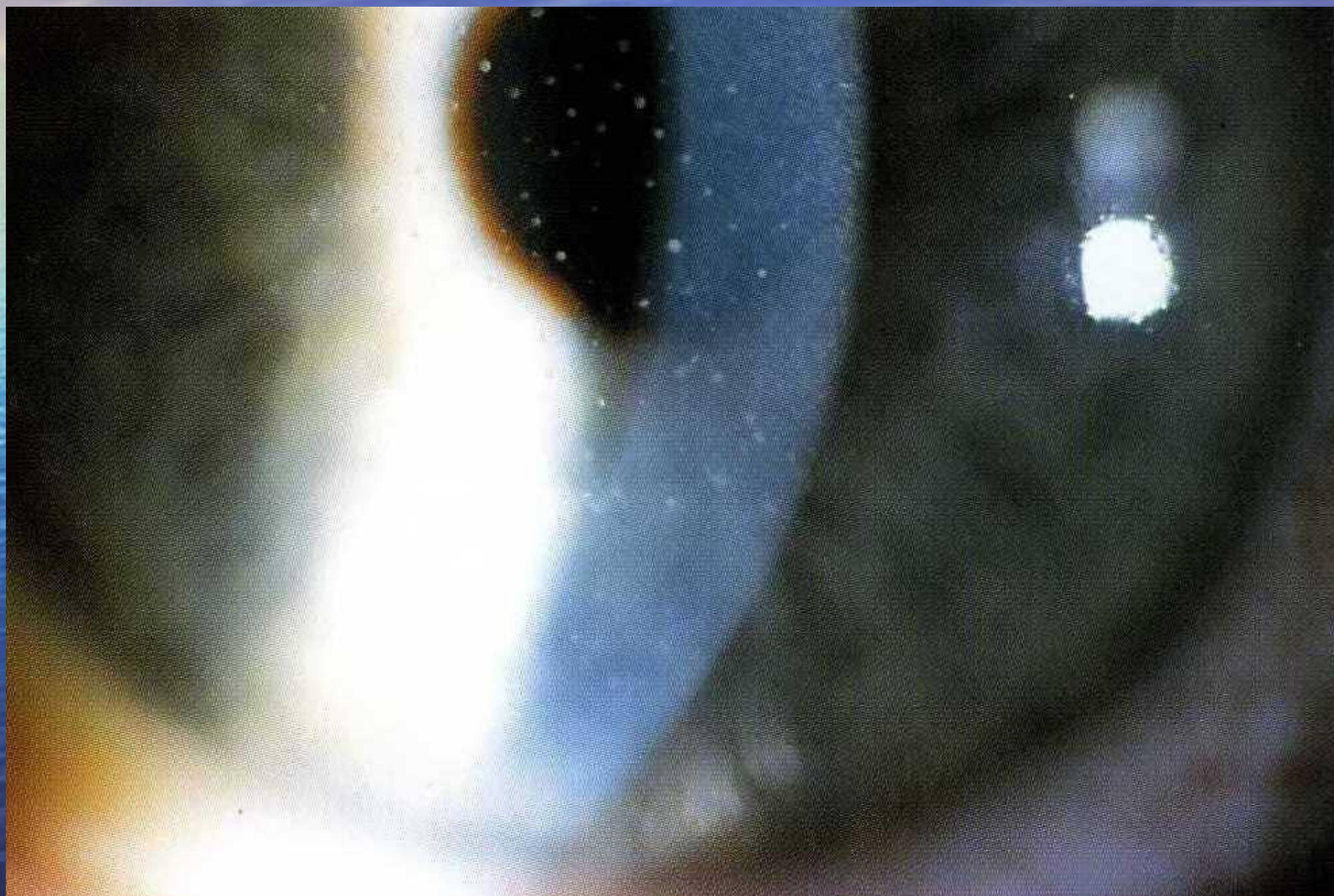
Плакоидная эпителиопатия



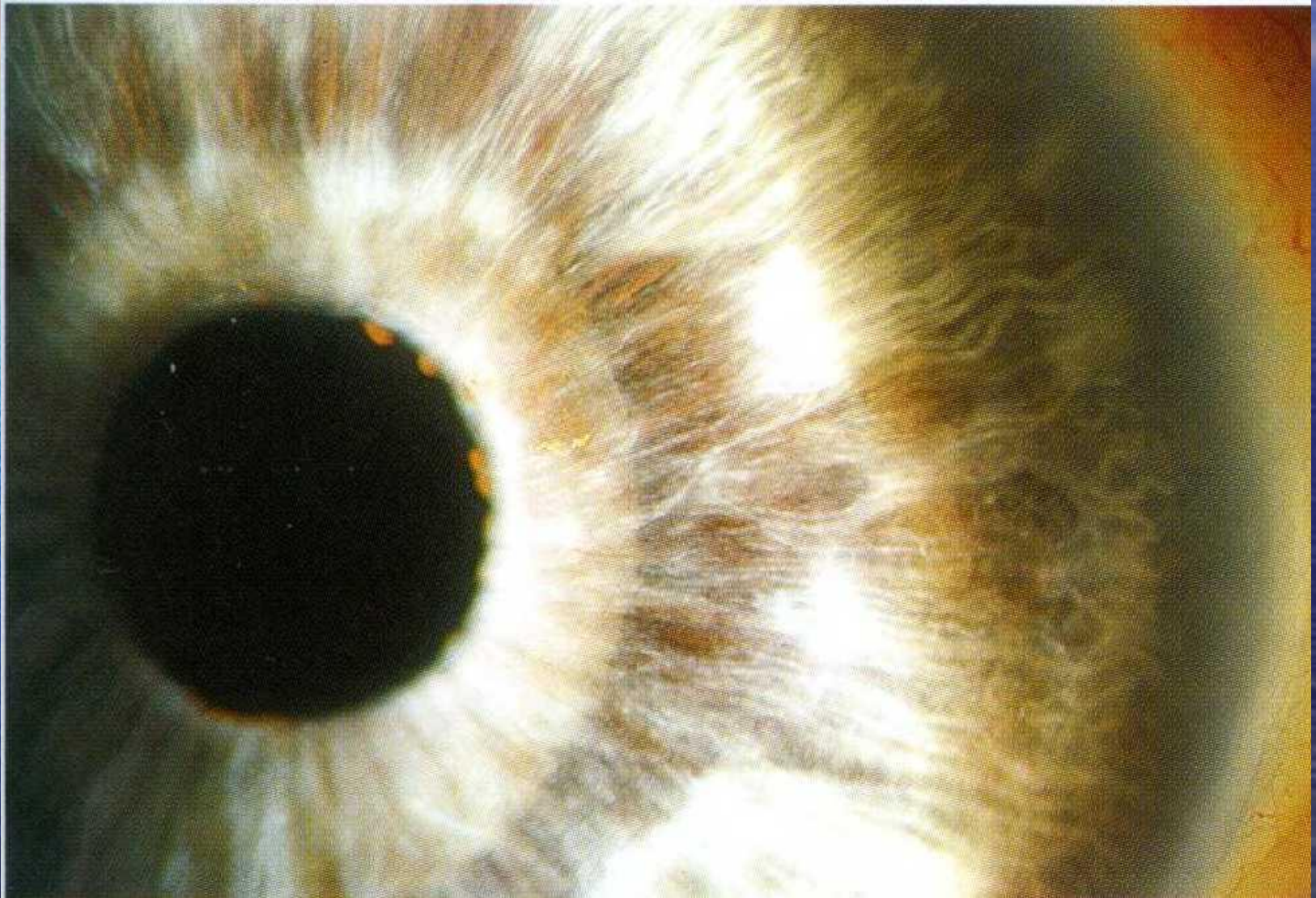Синдром Фукса



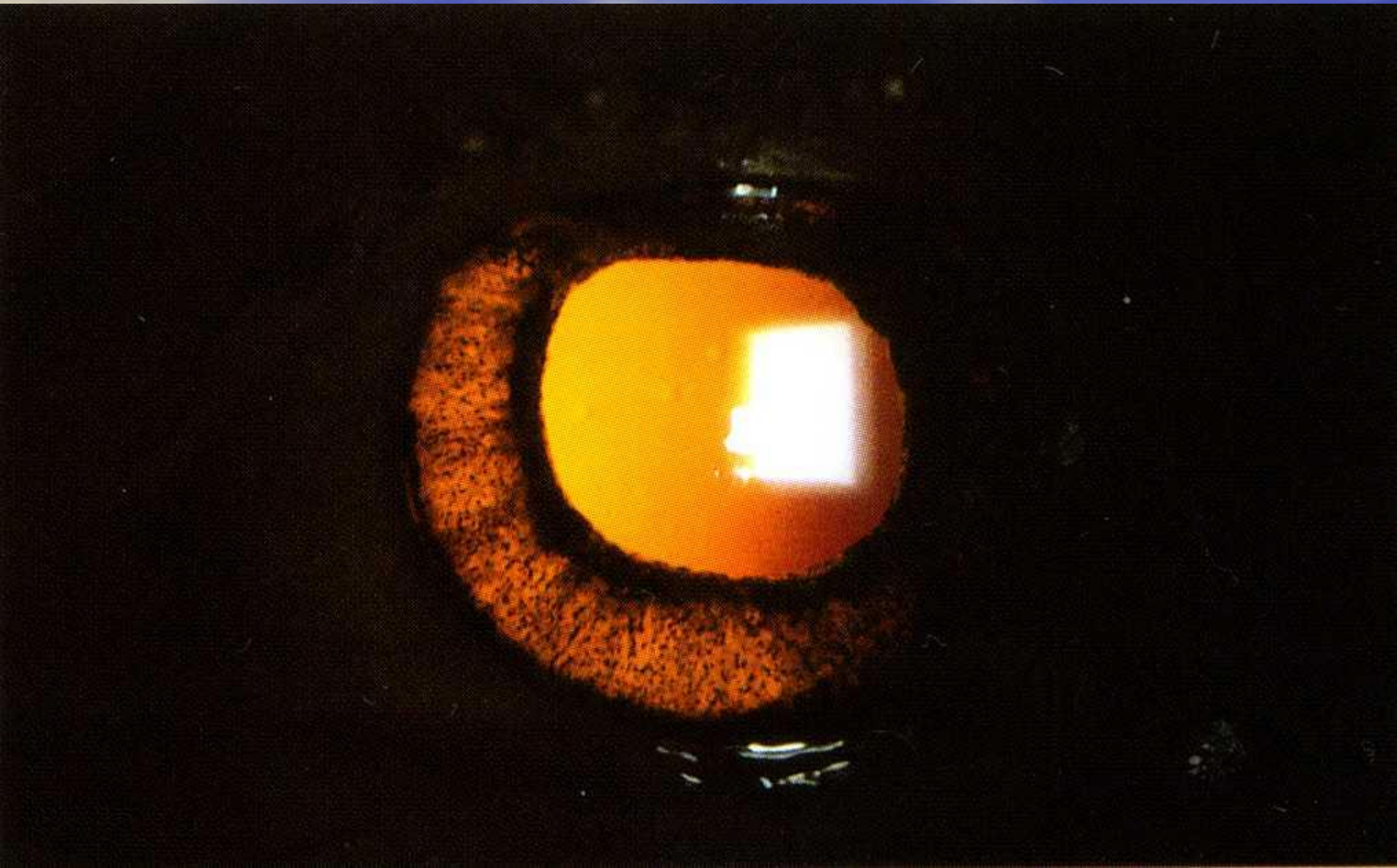
Синдром Фукса



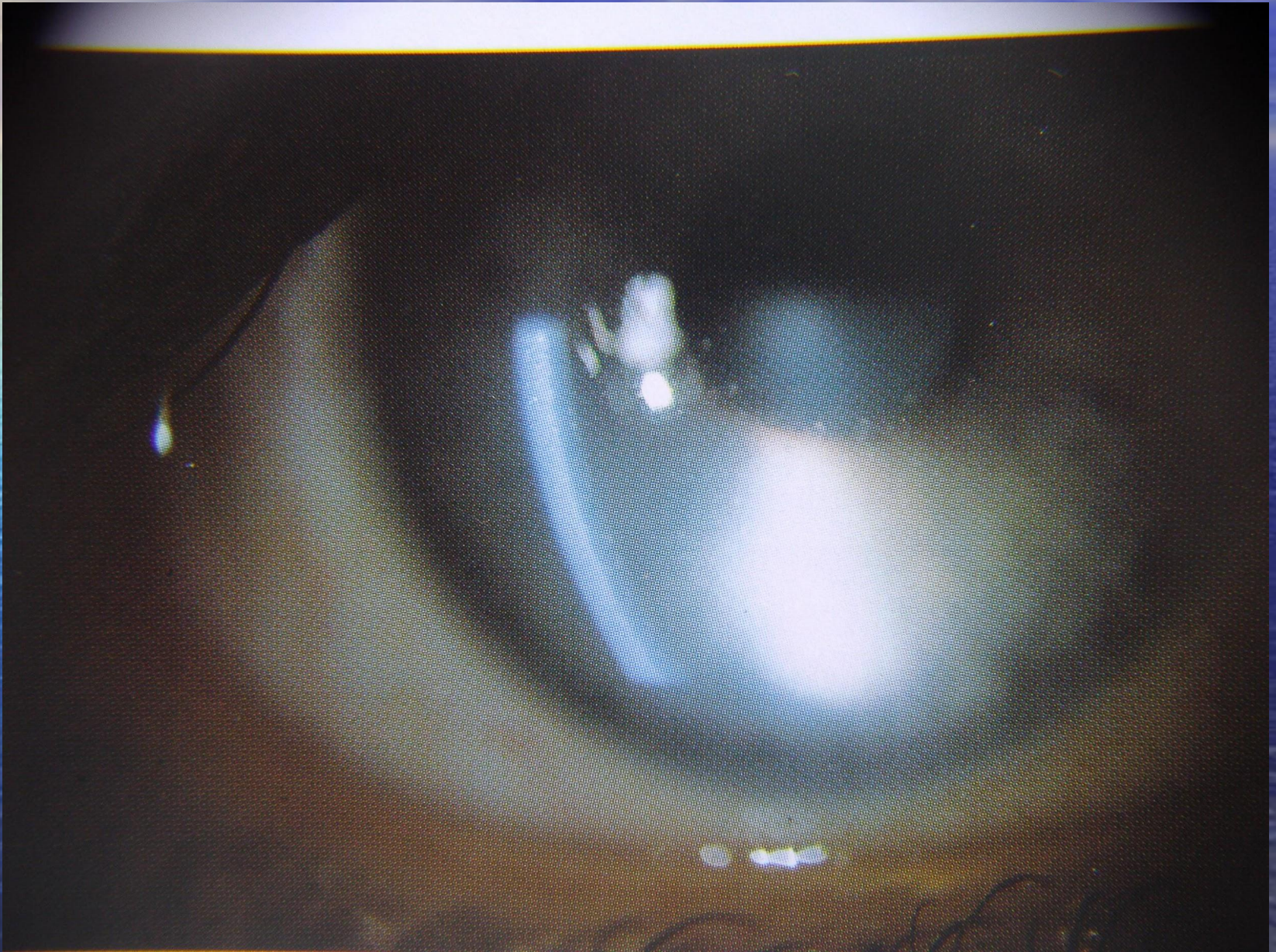
Стромальная атрофия радужки при синдроме Фукса



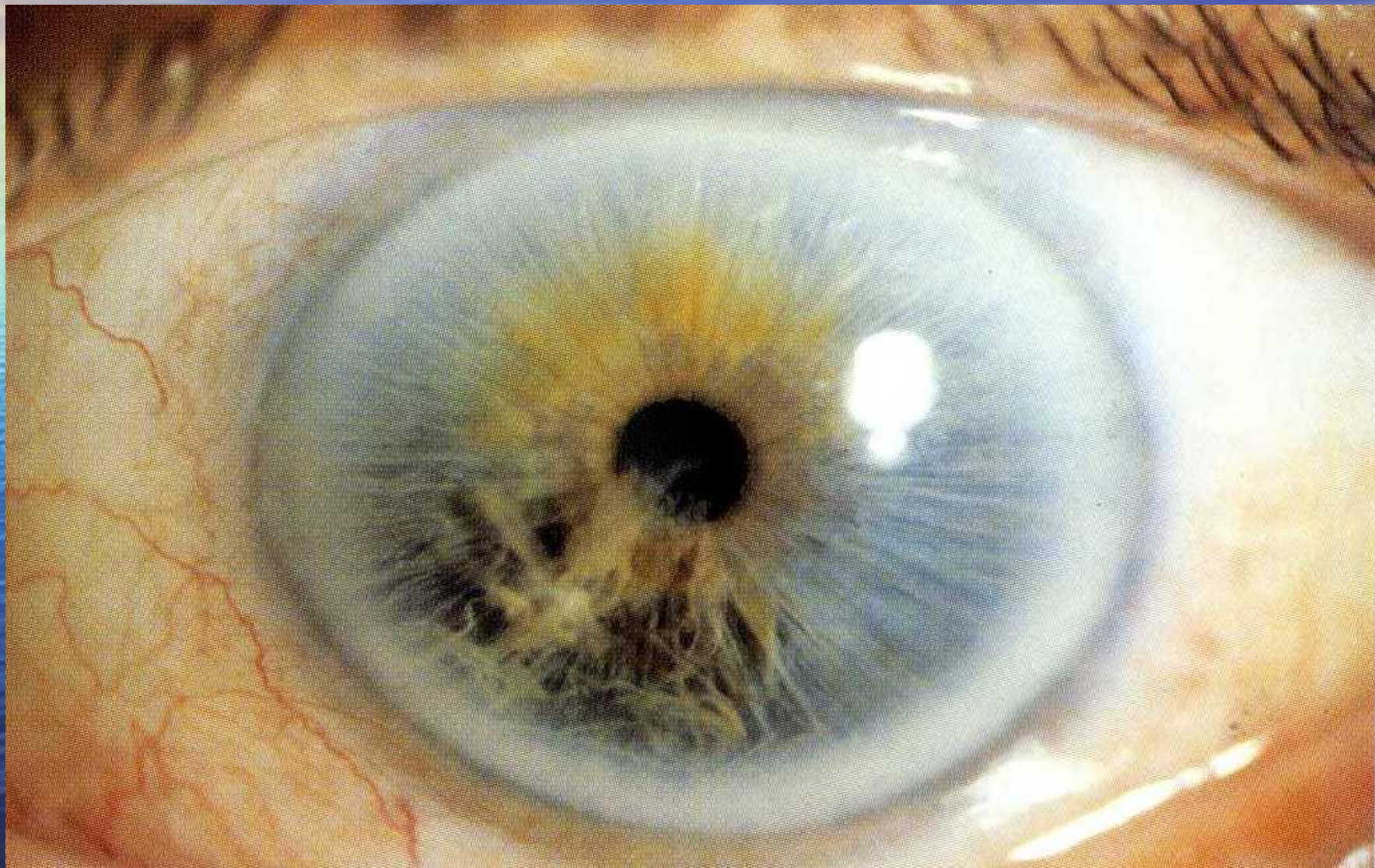
Синдром Фукса



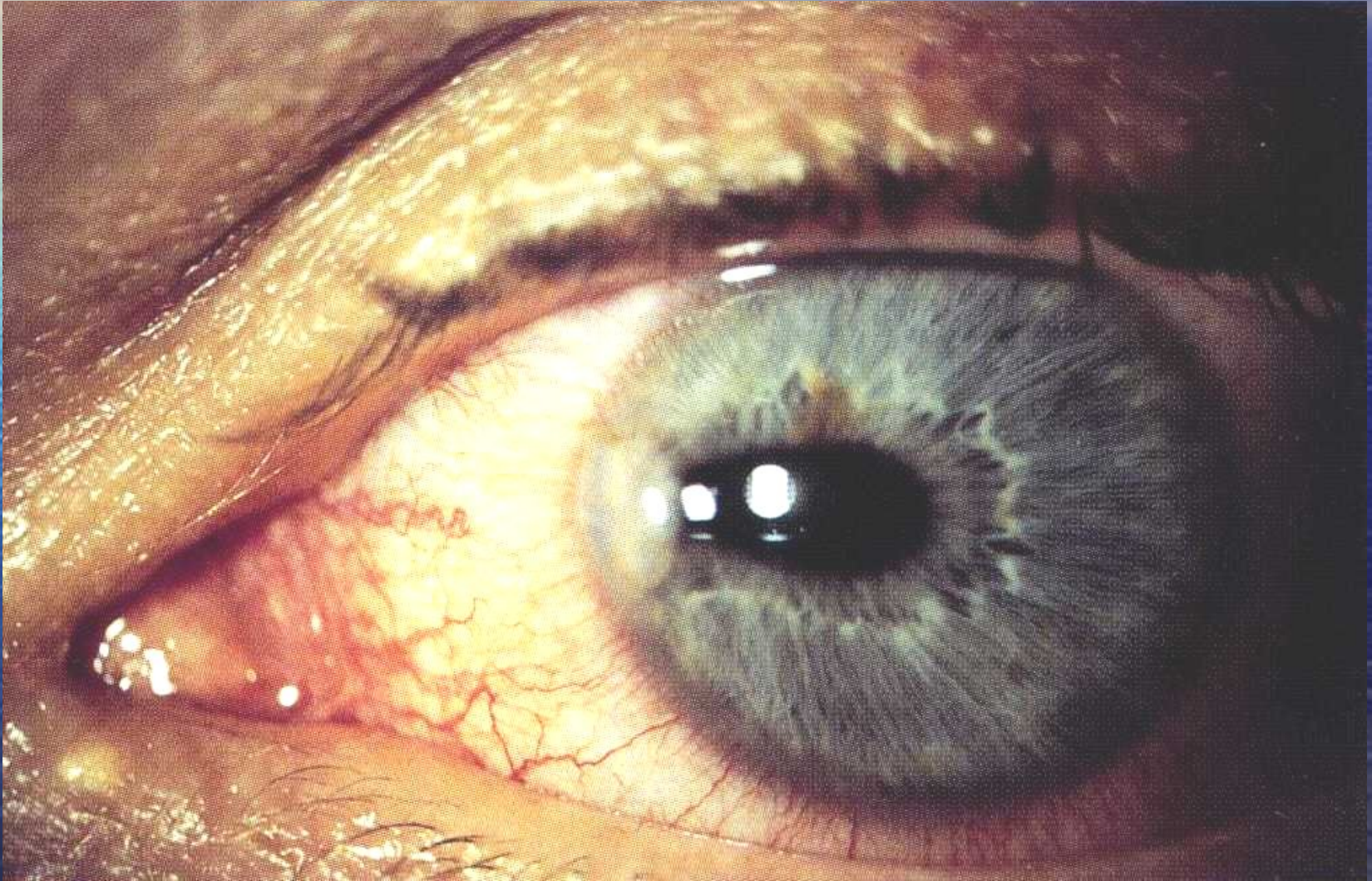
Глаукомоциклитический криз



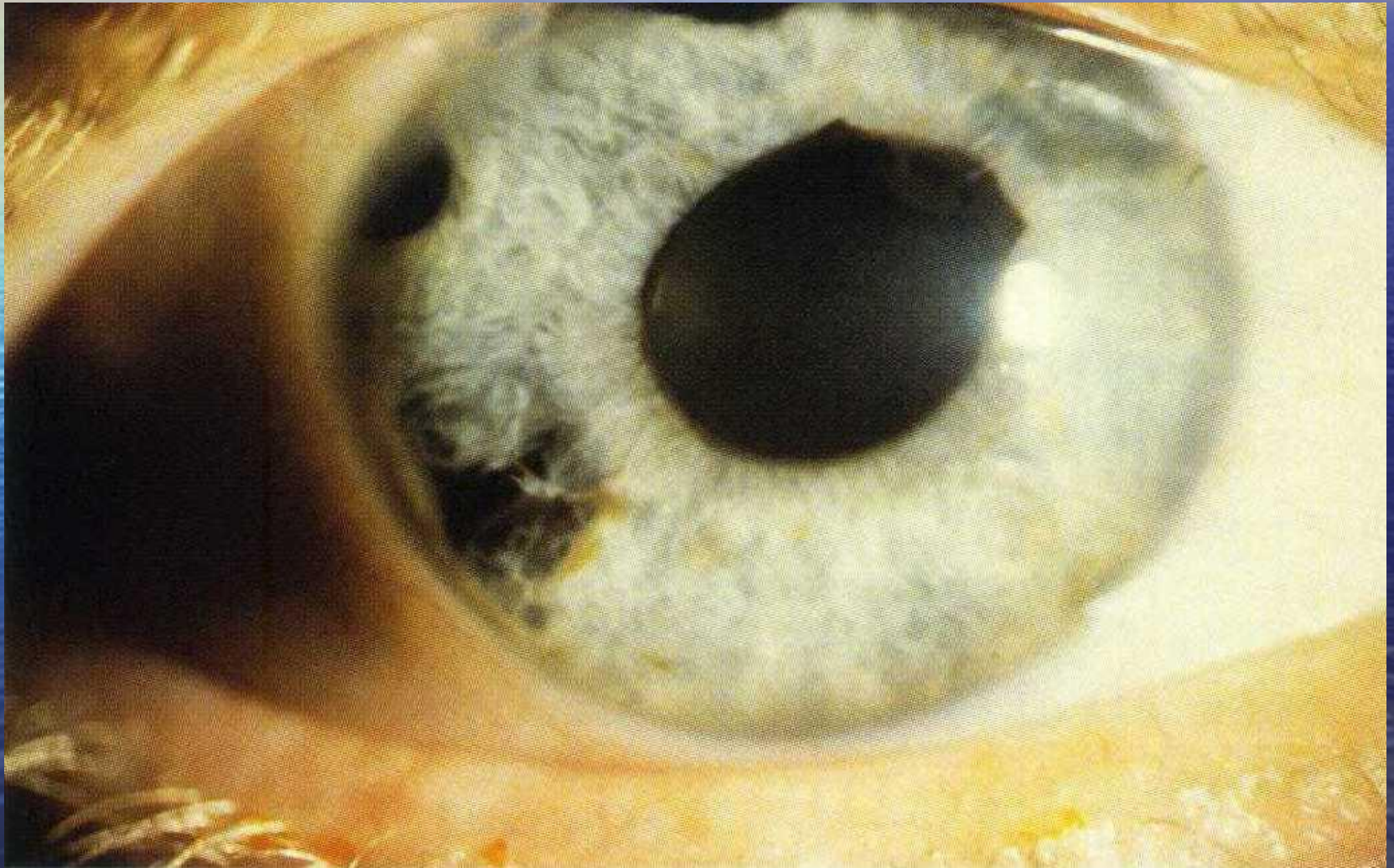
Иридошизис




Иридокорнеальный эндотелиальный синдром



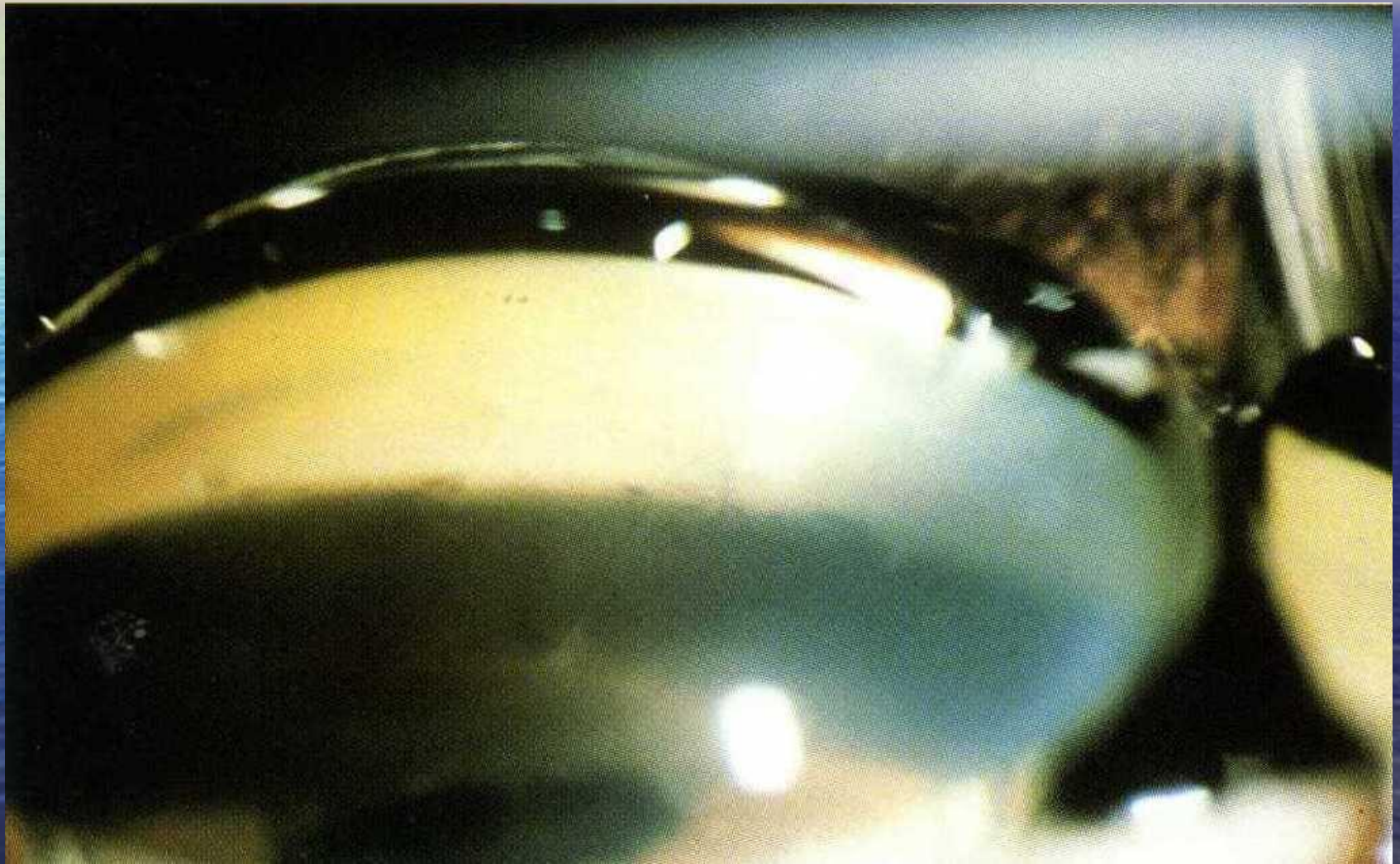
Иридокорнеальный эндотелиальный синдром



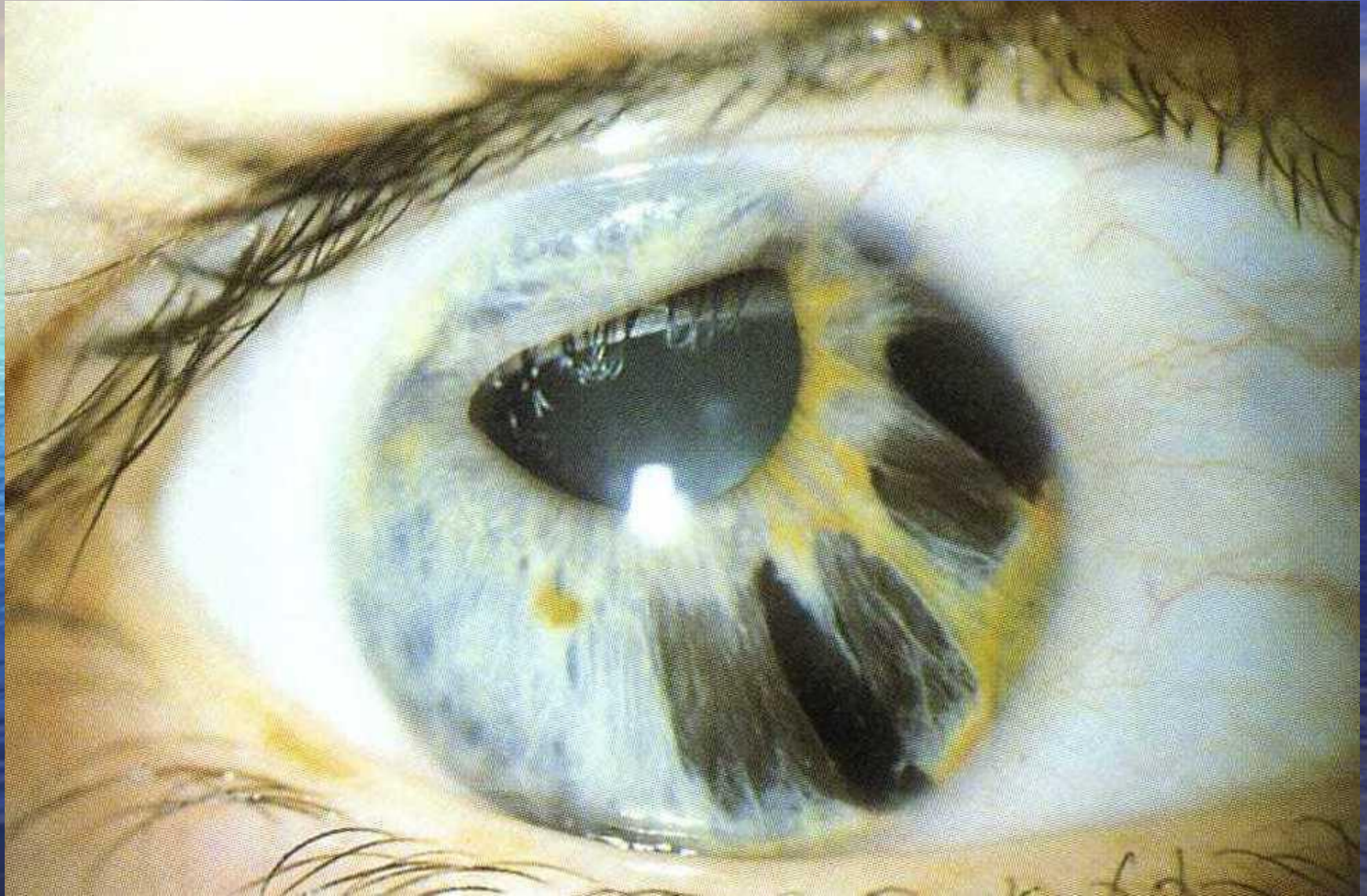
Изменения эндотелия по типу «кованого серебра» при ИЭС



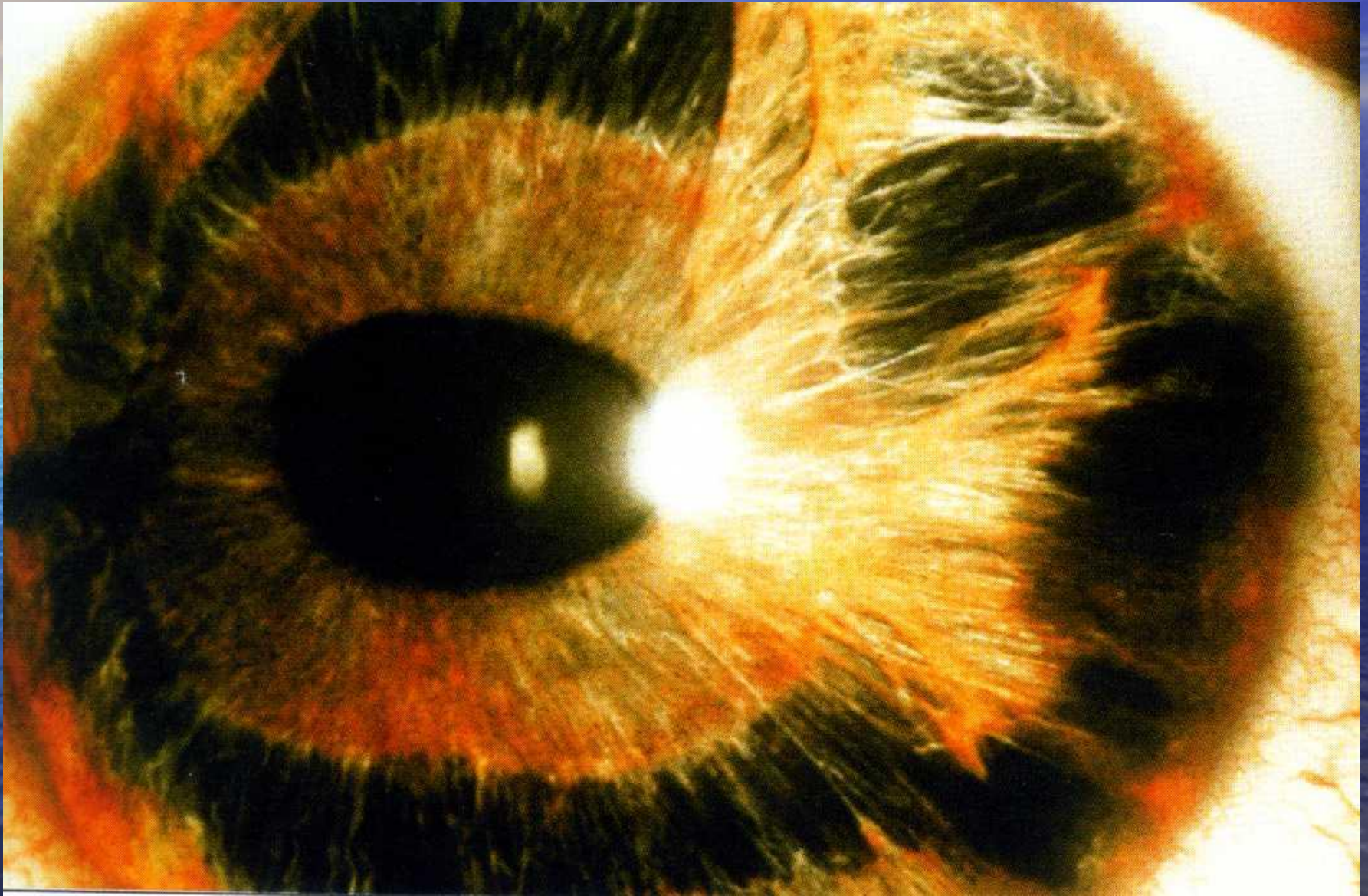
Иридокорнеальный эндотелиальный синдром



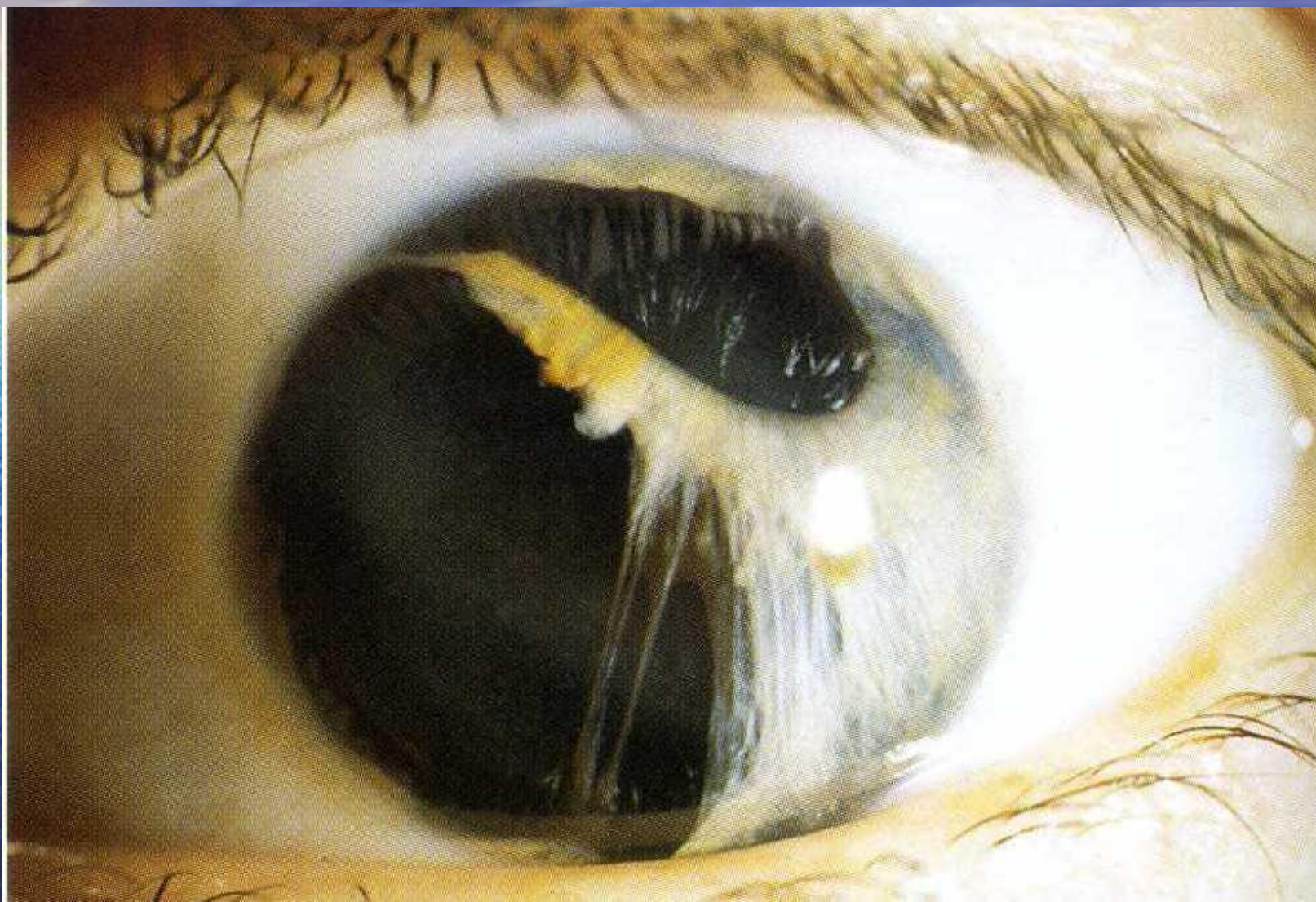
Прогрессирующая атрофия радужки



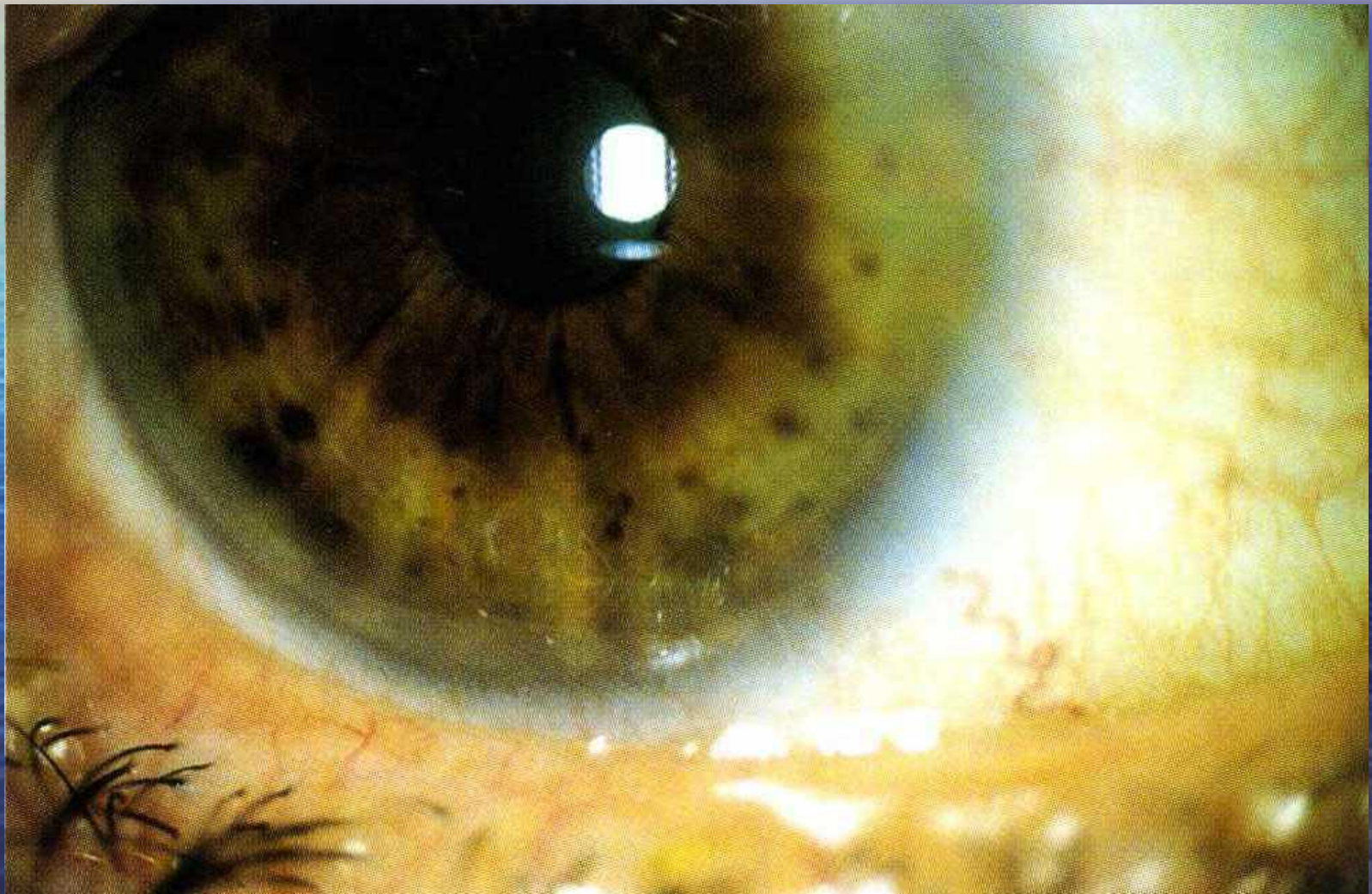
Прогрессирующая атрофия радужки



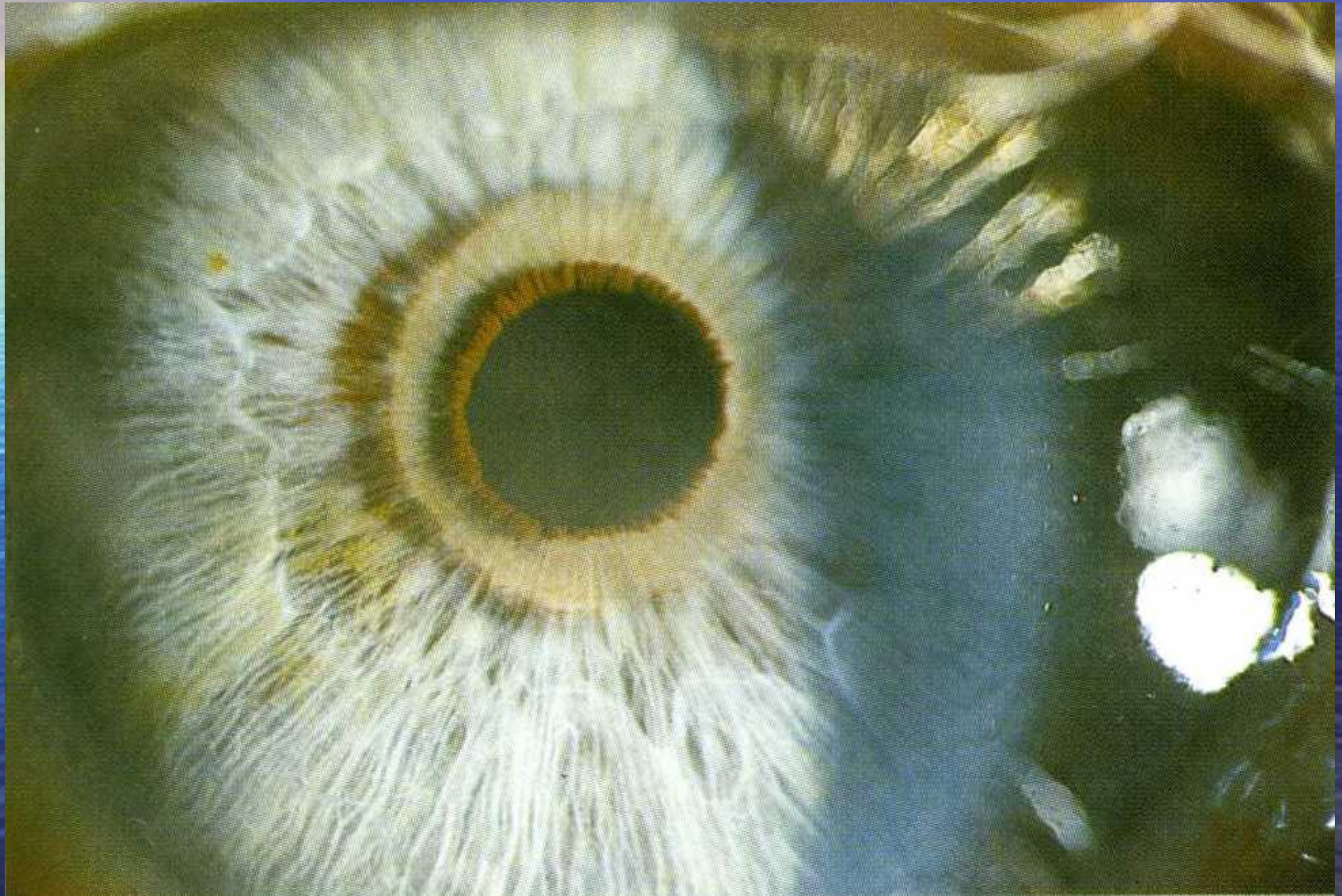
Выраженная атрофия радужки



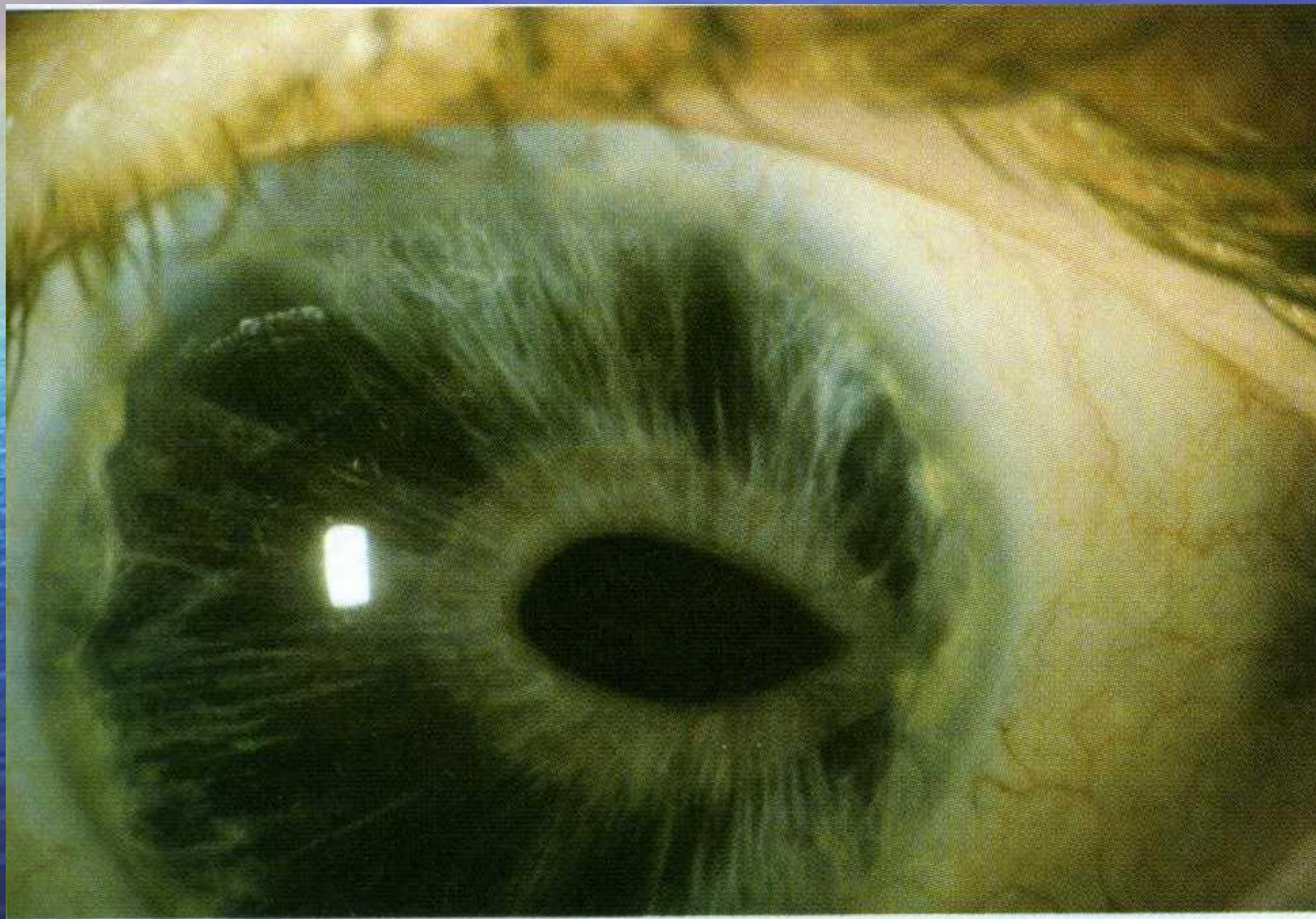
Пигментированные узелки радужки при синдроме Cogan-Reese



Синдром Rieger



Синдром Ригера

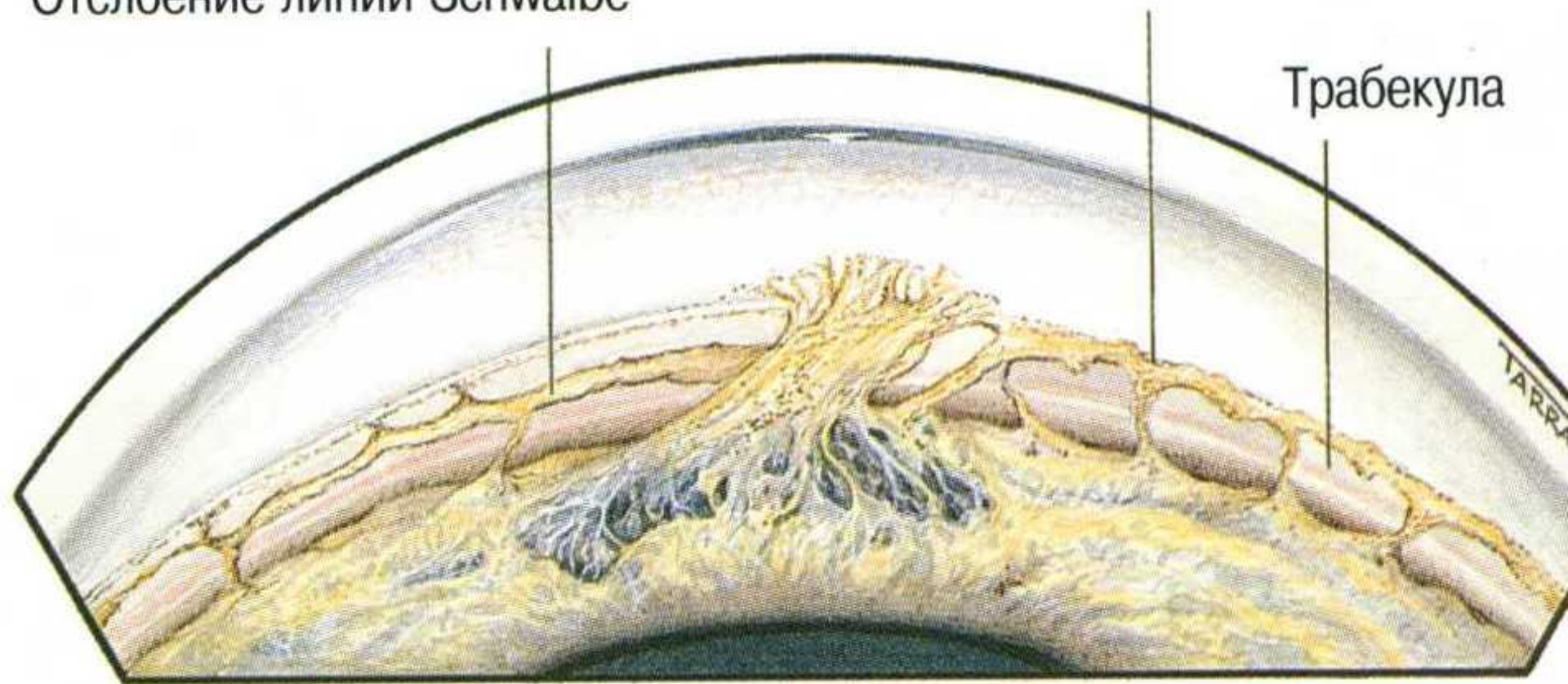


Синдром Ригера

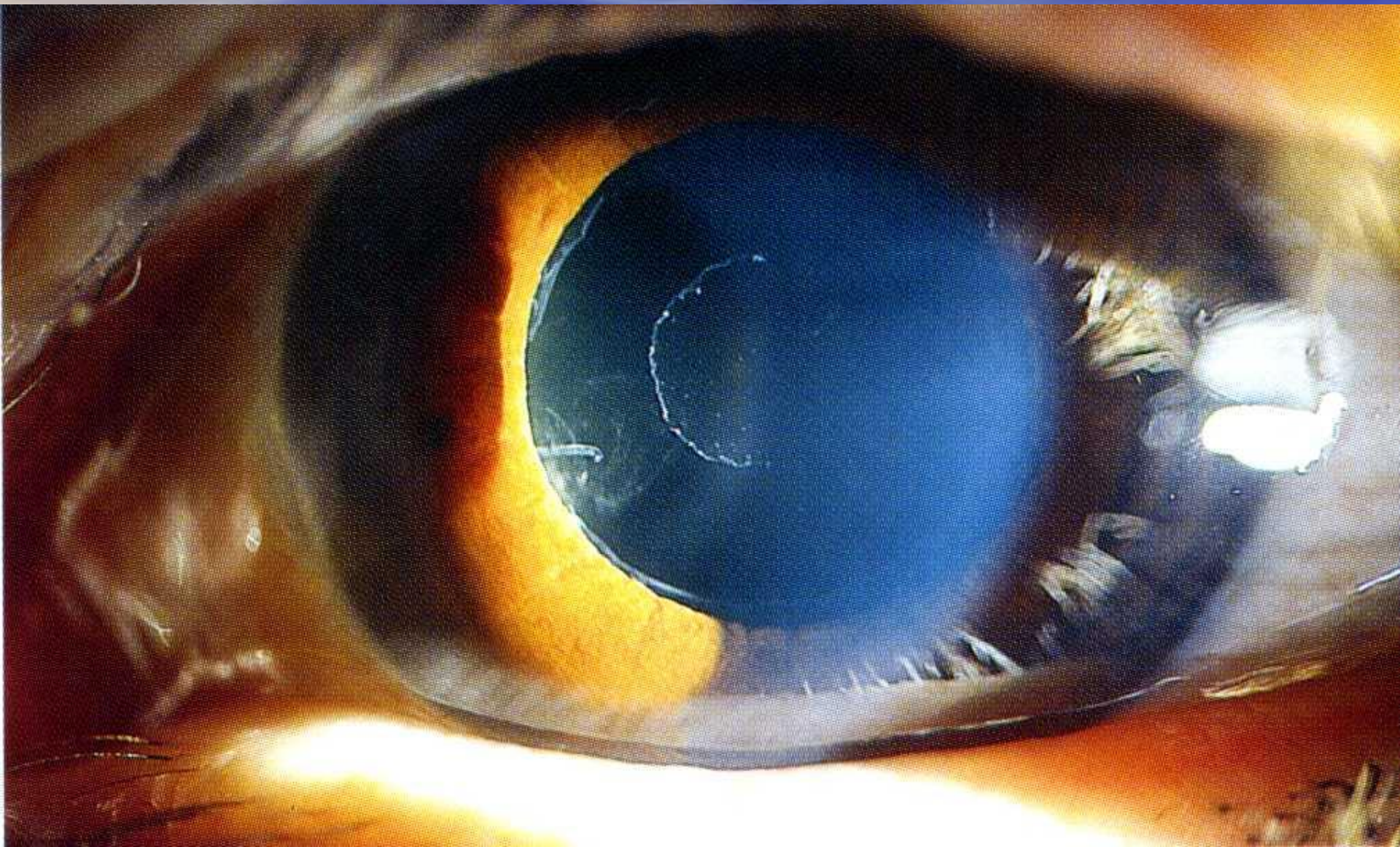
Отслоение линии Schwalbe

Линия Schwalbe

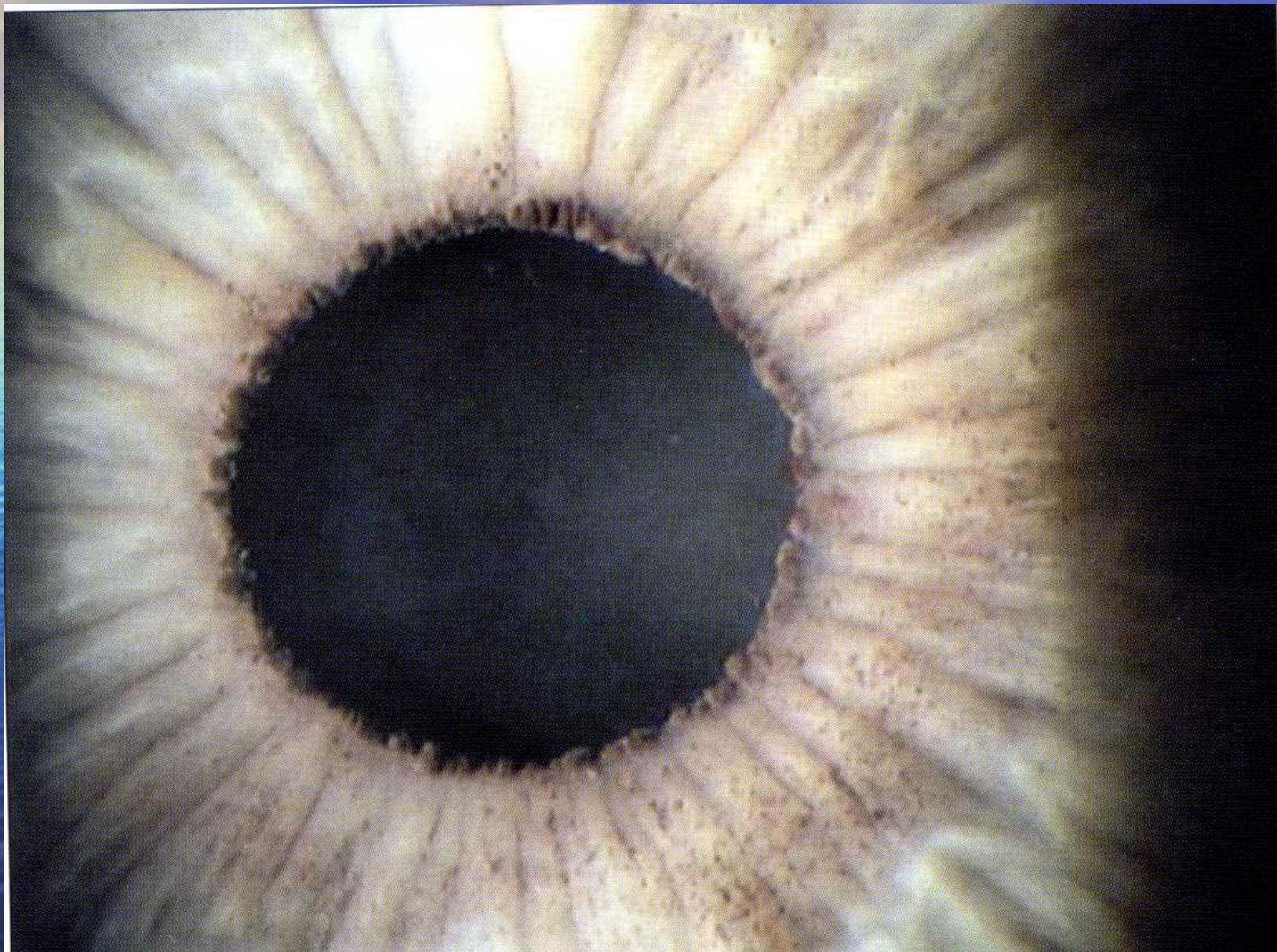
Трабекула



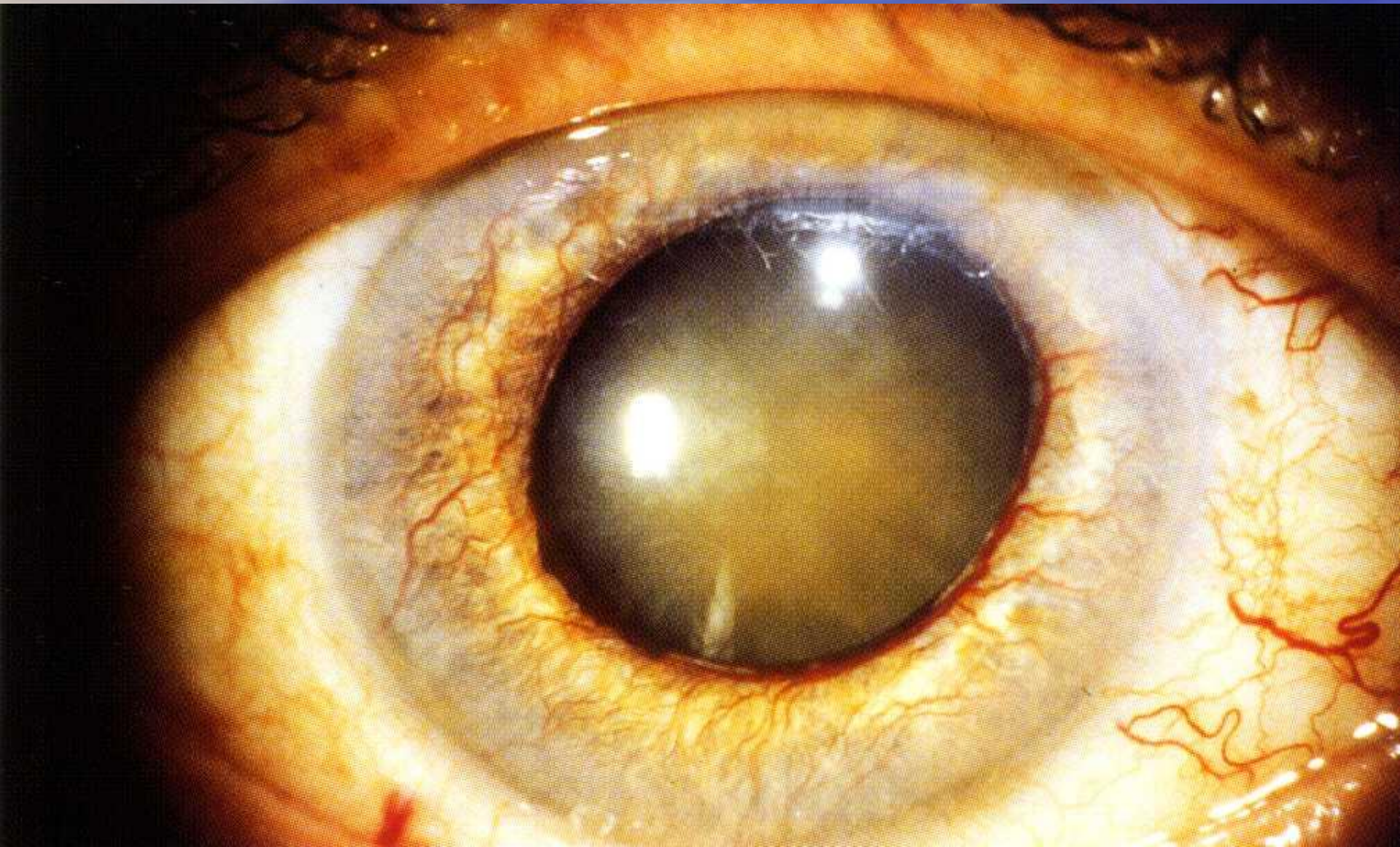
Псевдоэксфолиативный синдром



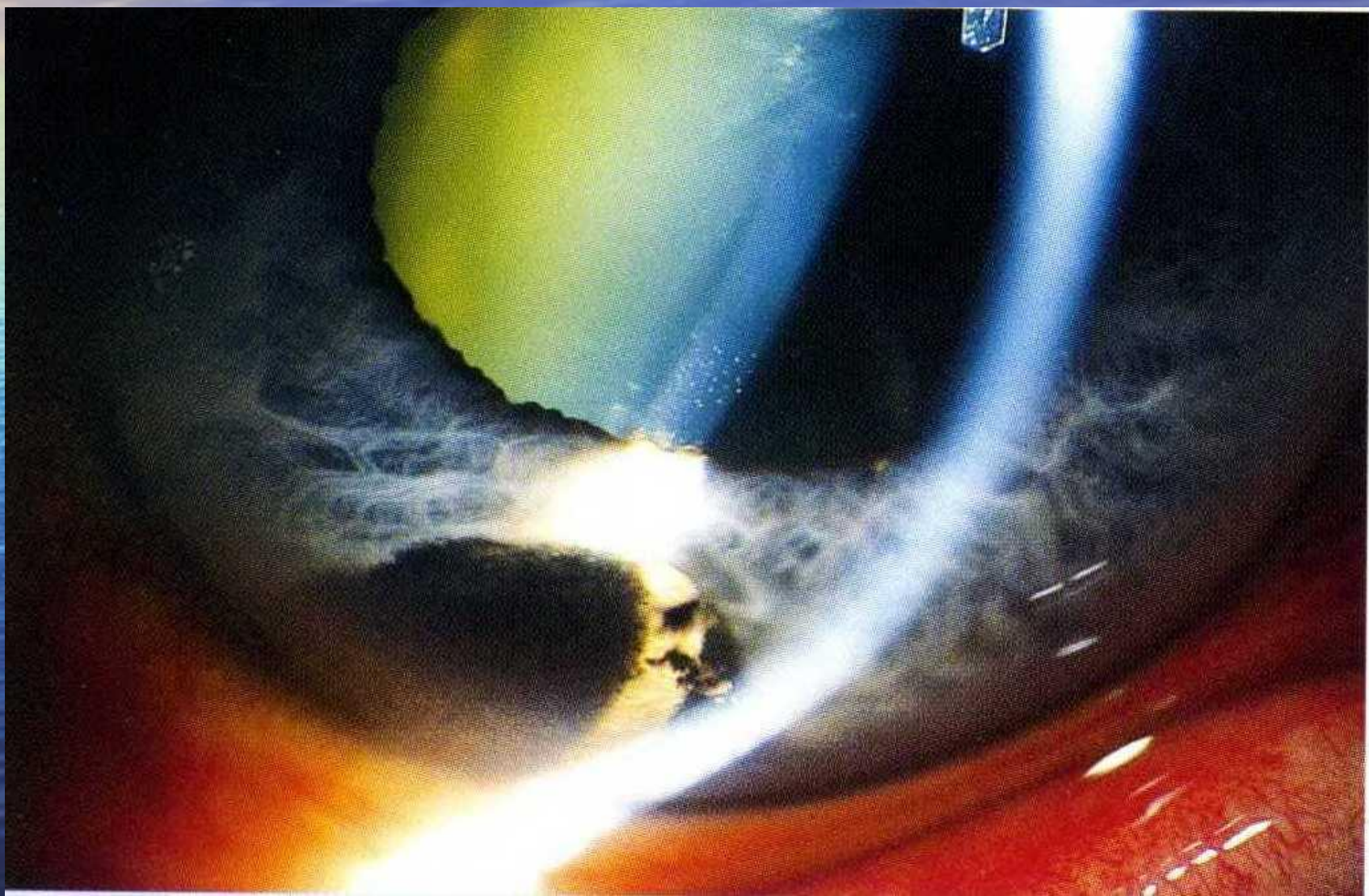
Псевдоэксфолиации



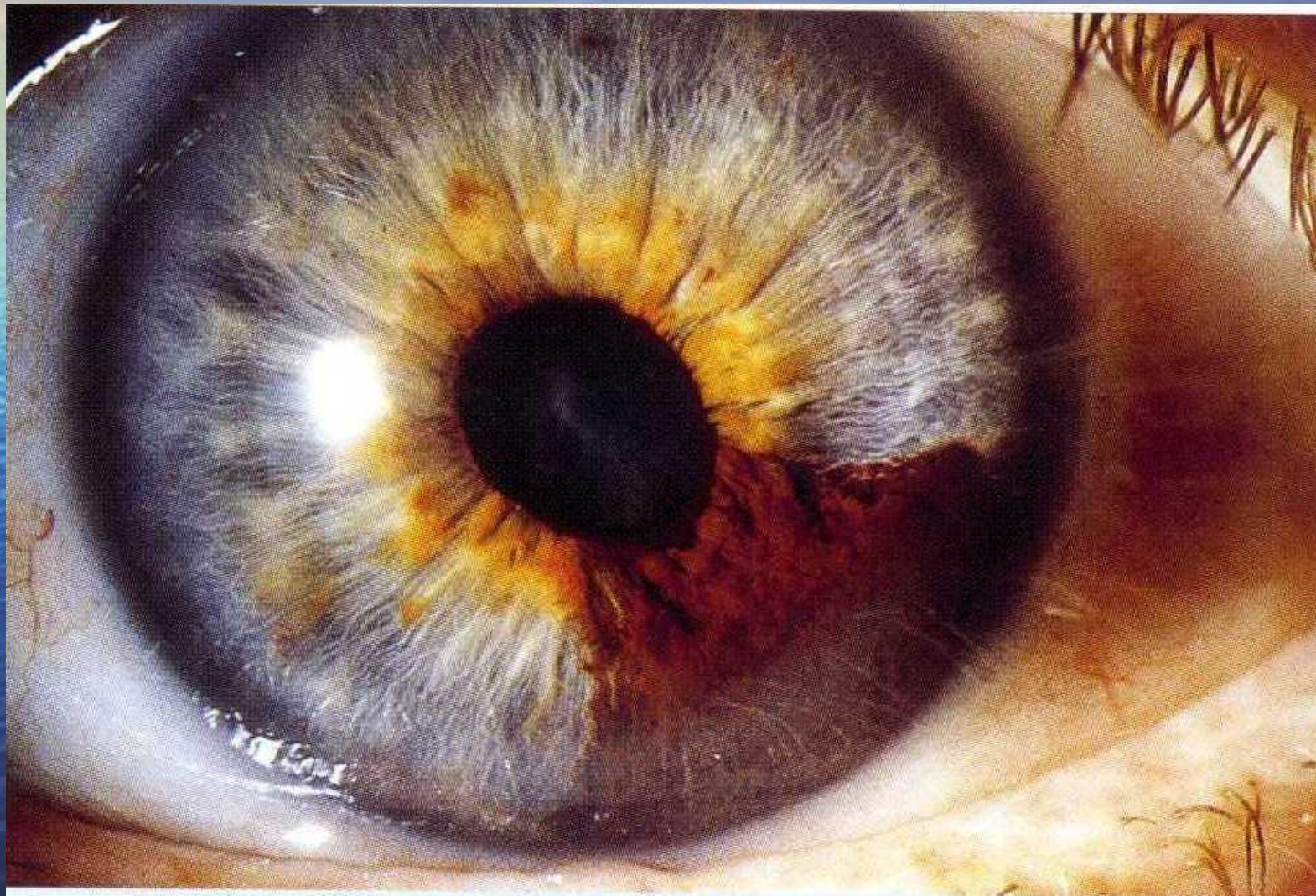
Рубеоз радужки



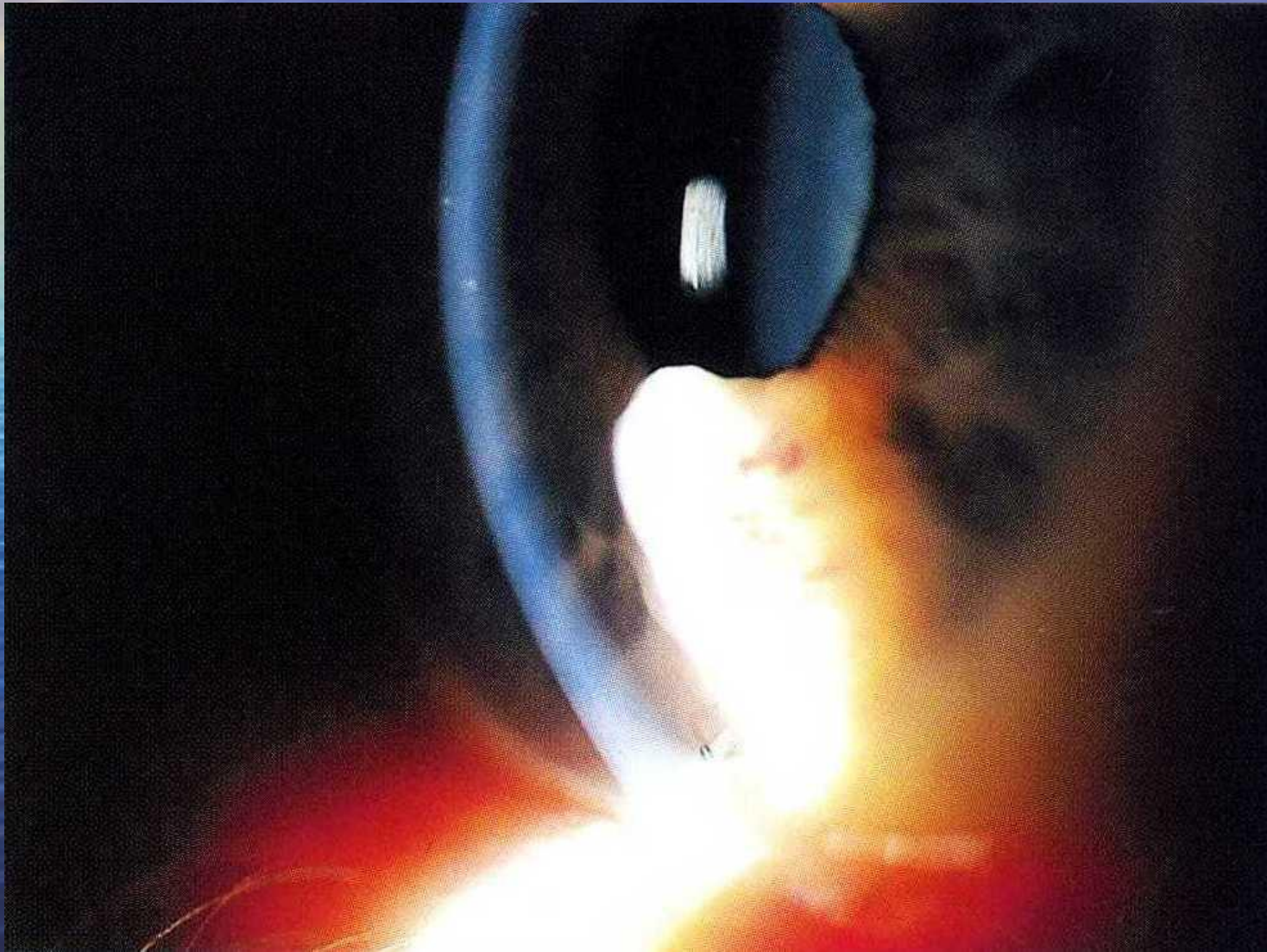
Пигментная меланома радужки



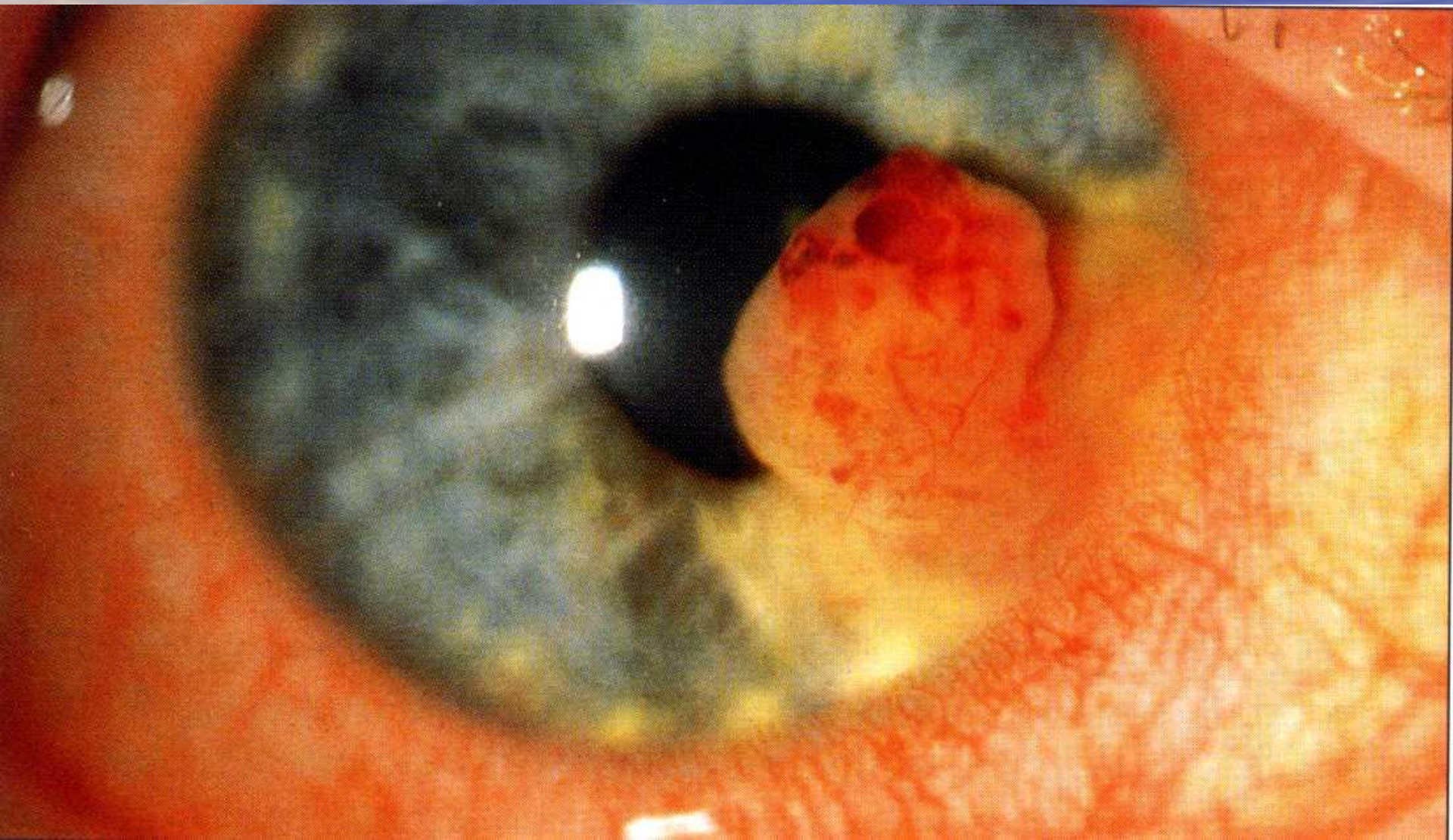
Меланома радужки



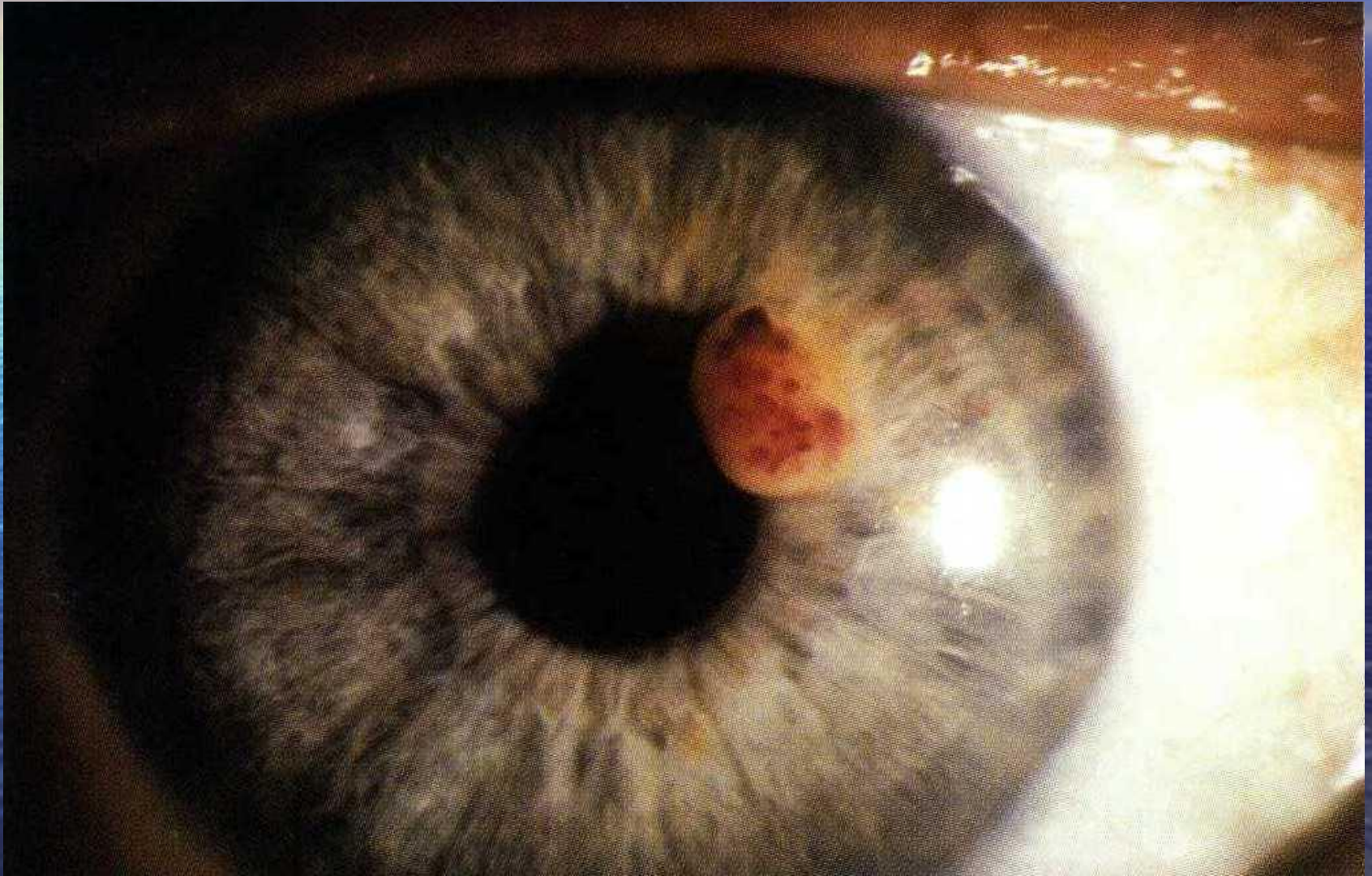
Беспигментная меланома радужки



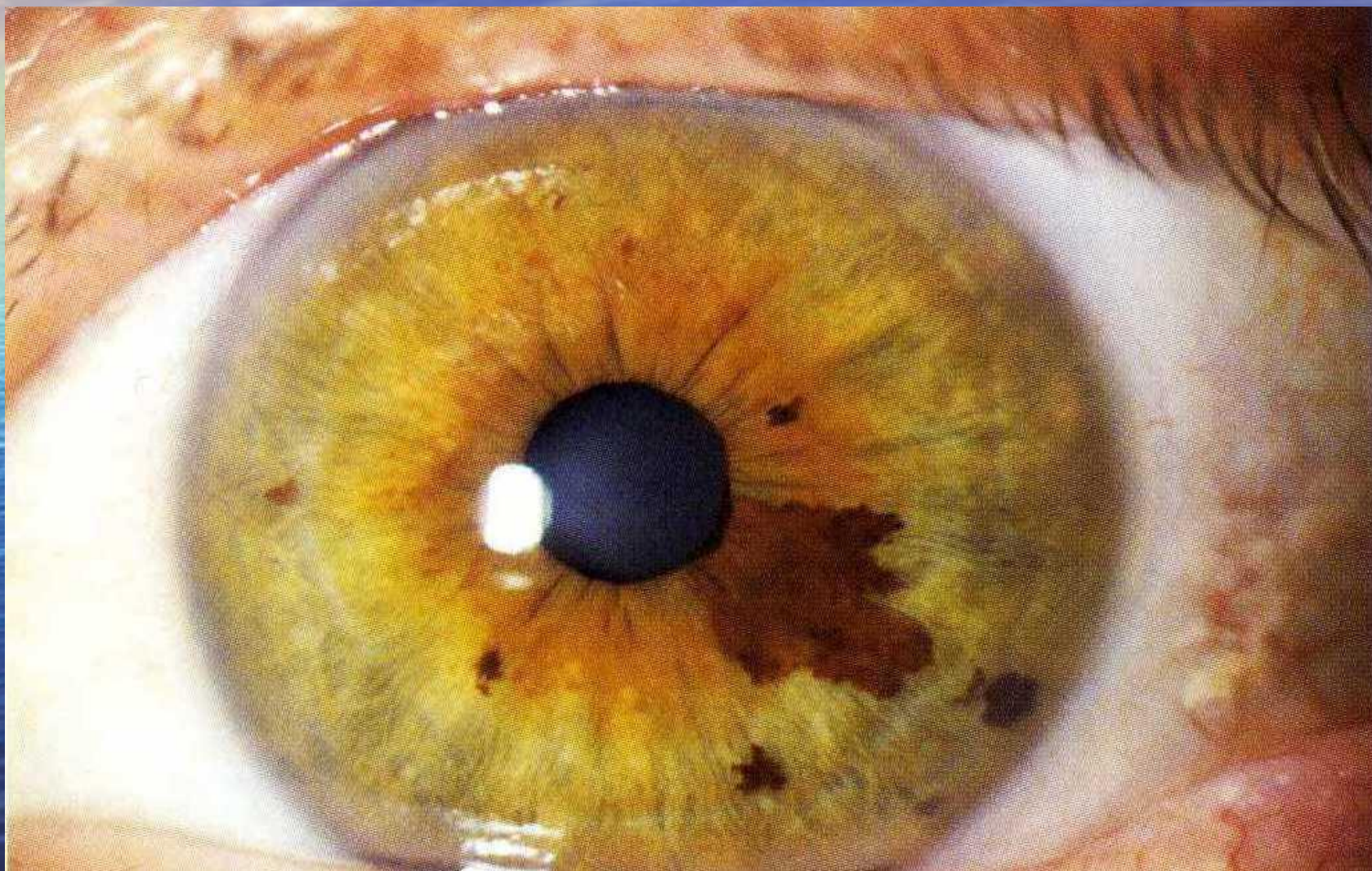
Беспигментная меланома радужки



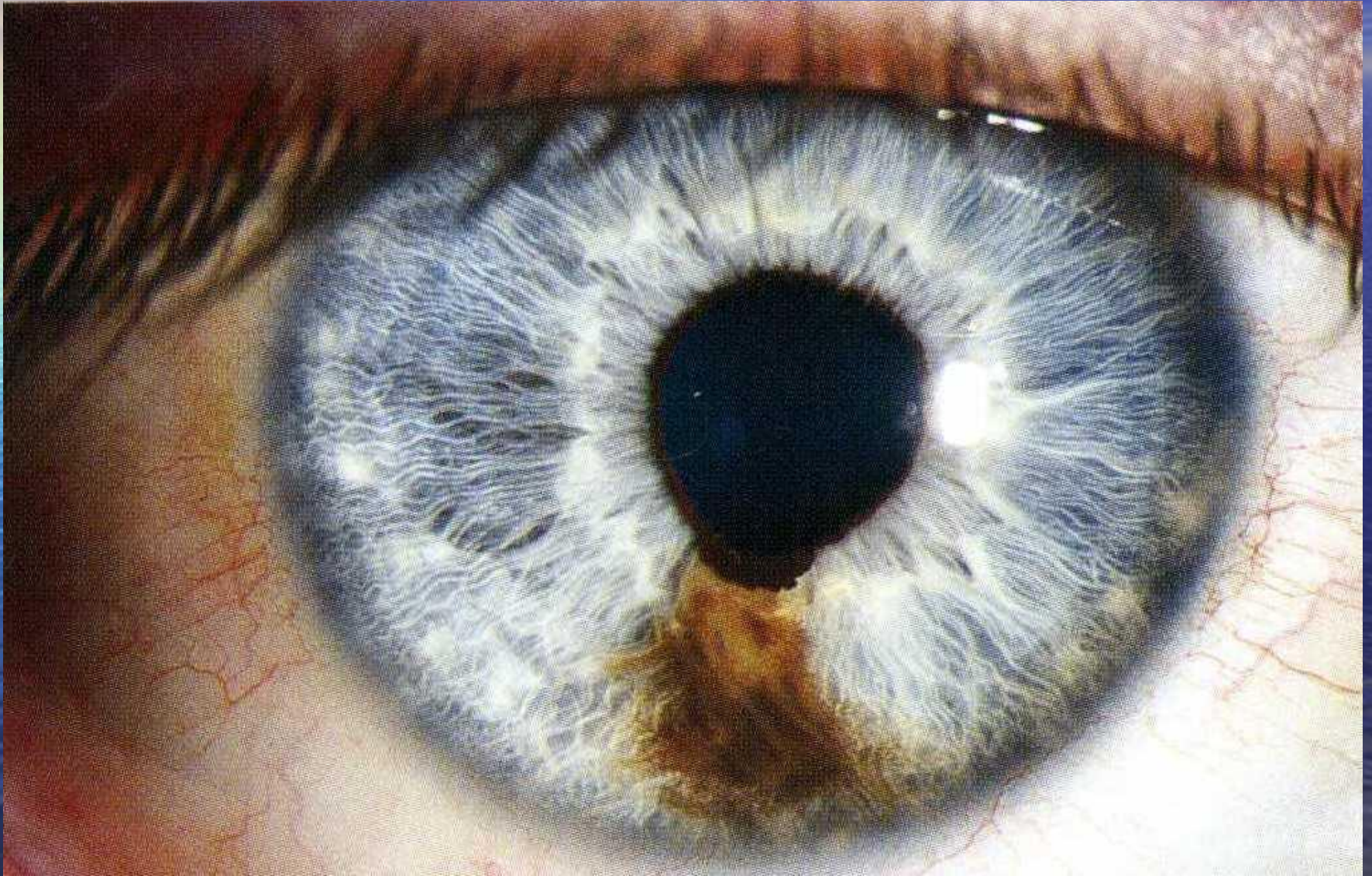Лейомиома радужки



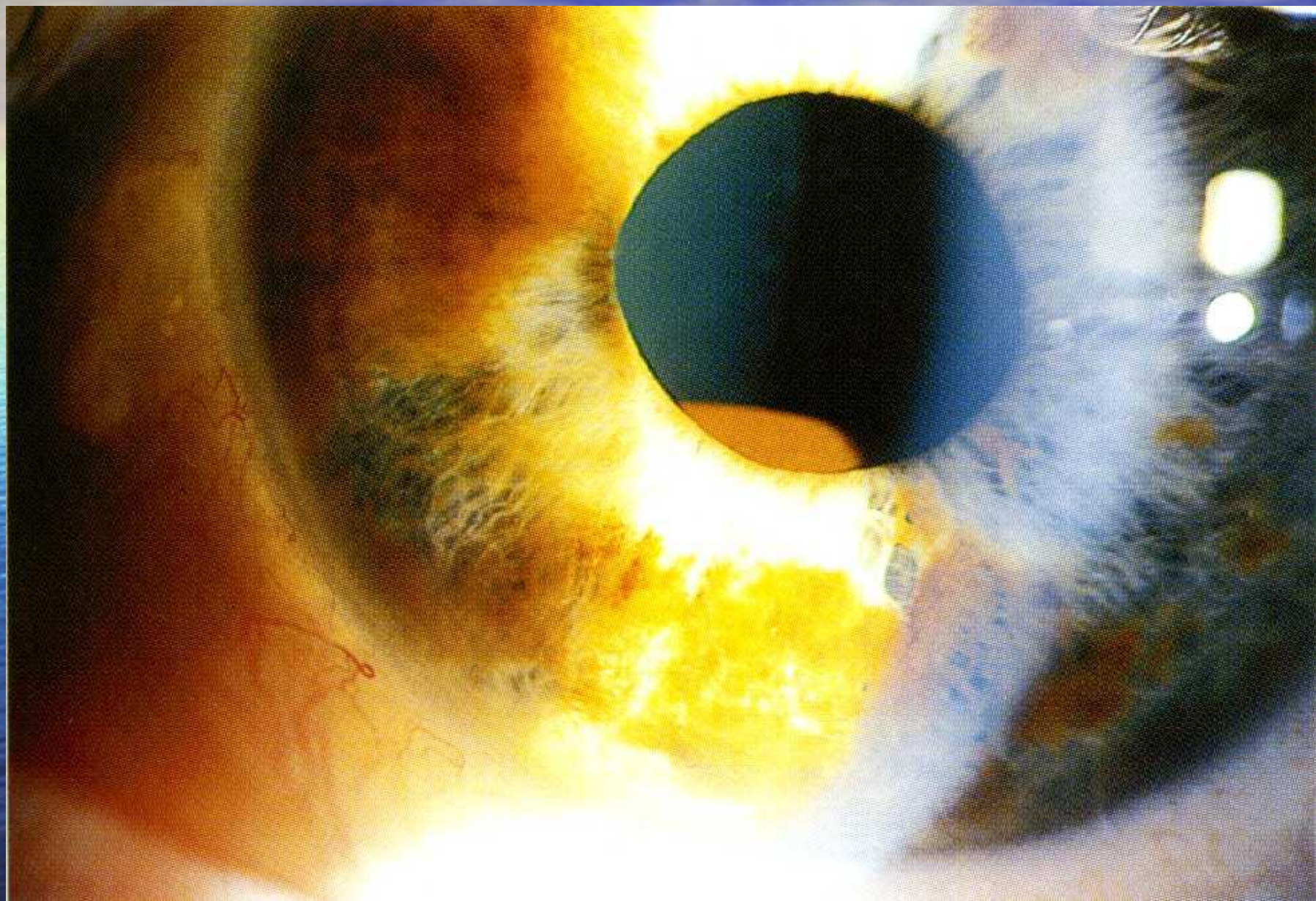
Невус и веснушки радужки



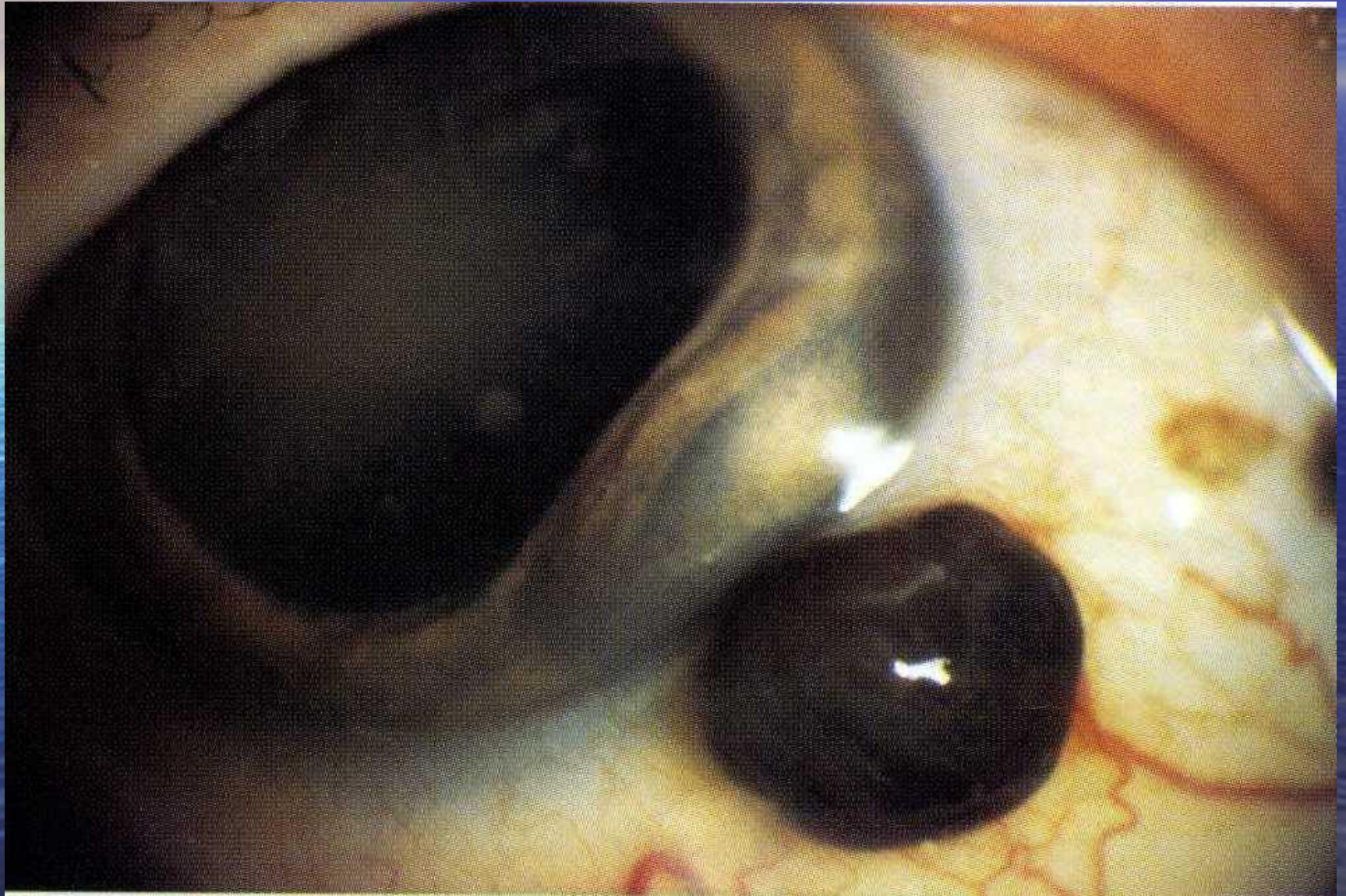
Невус, деформирующий зрачок



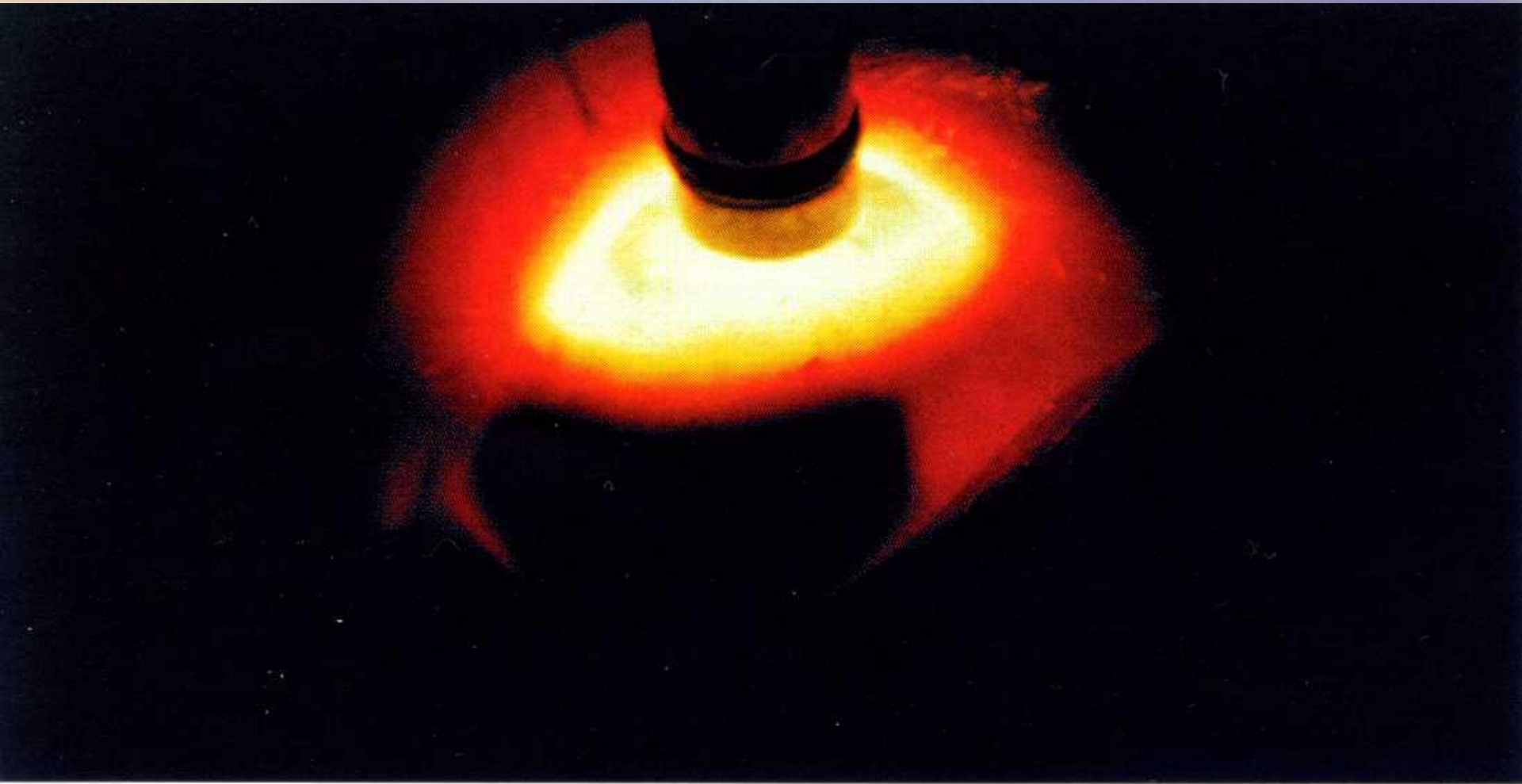
Эпителиальная киста радужки



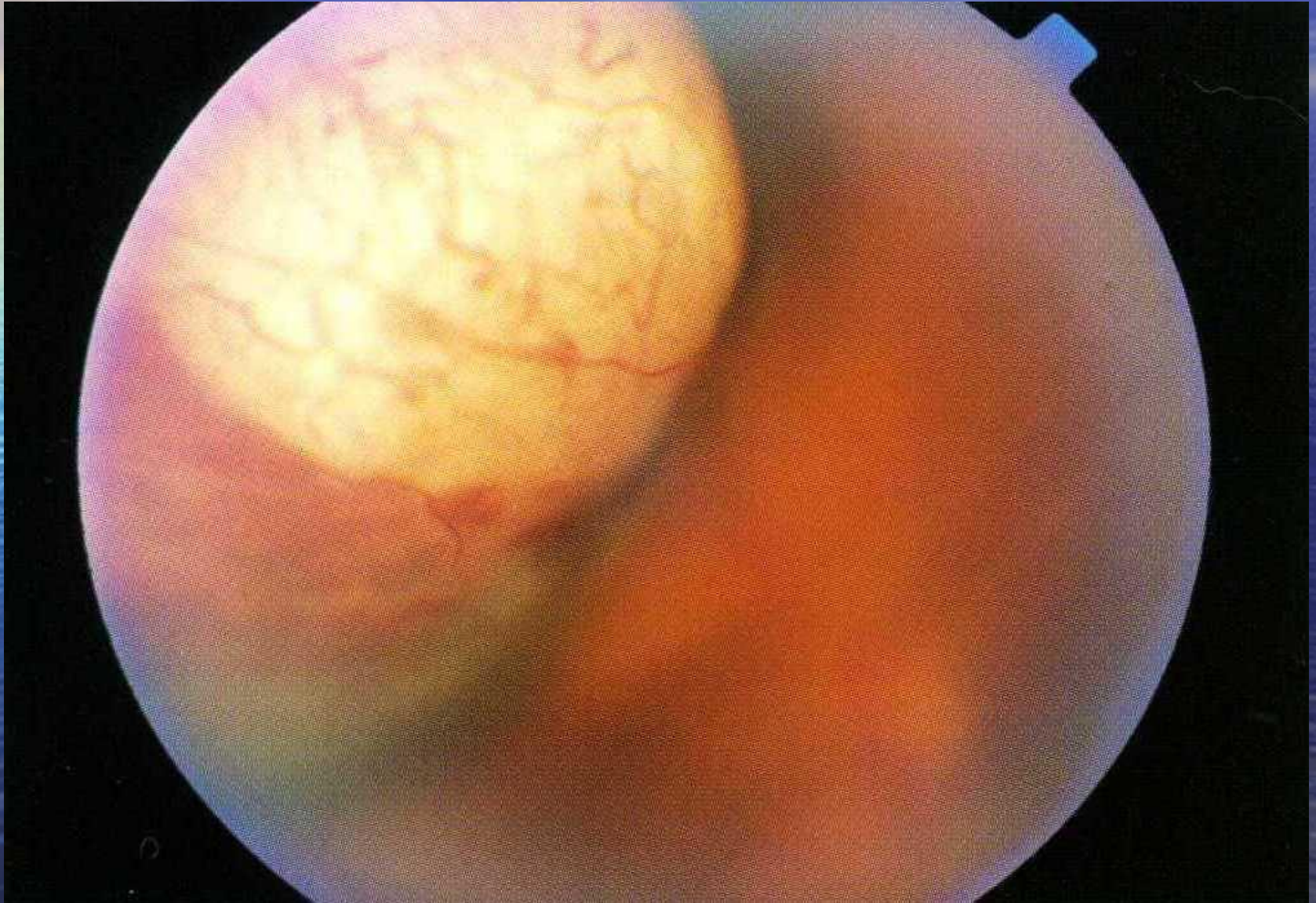
Экстраокулярный рост меланомы цилиарного тела



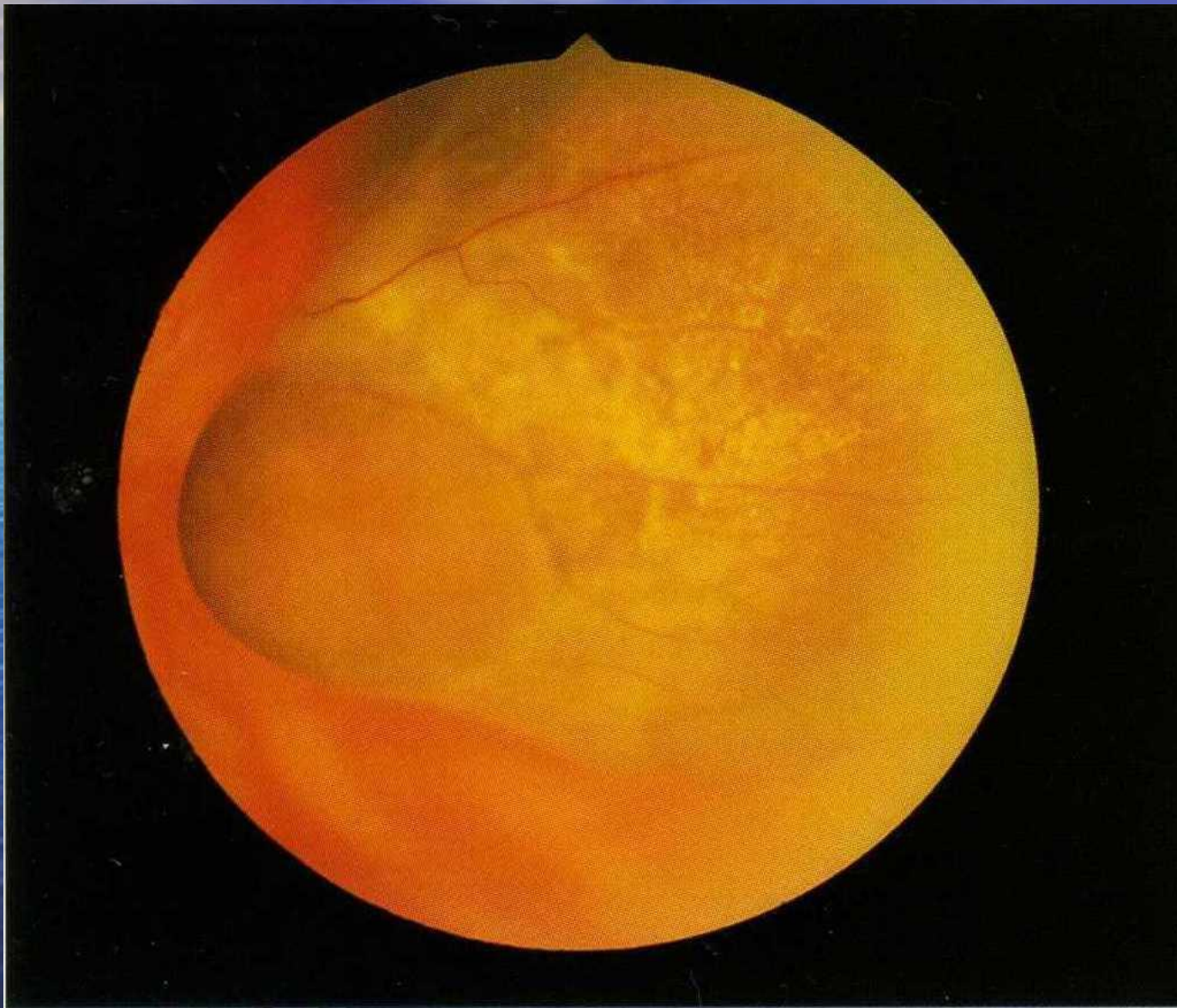Меланома цилиарного тела при диафаноскопии



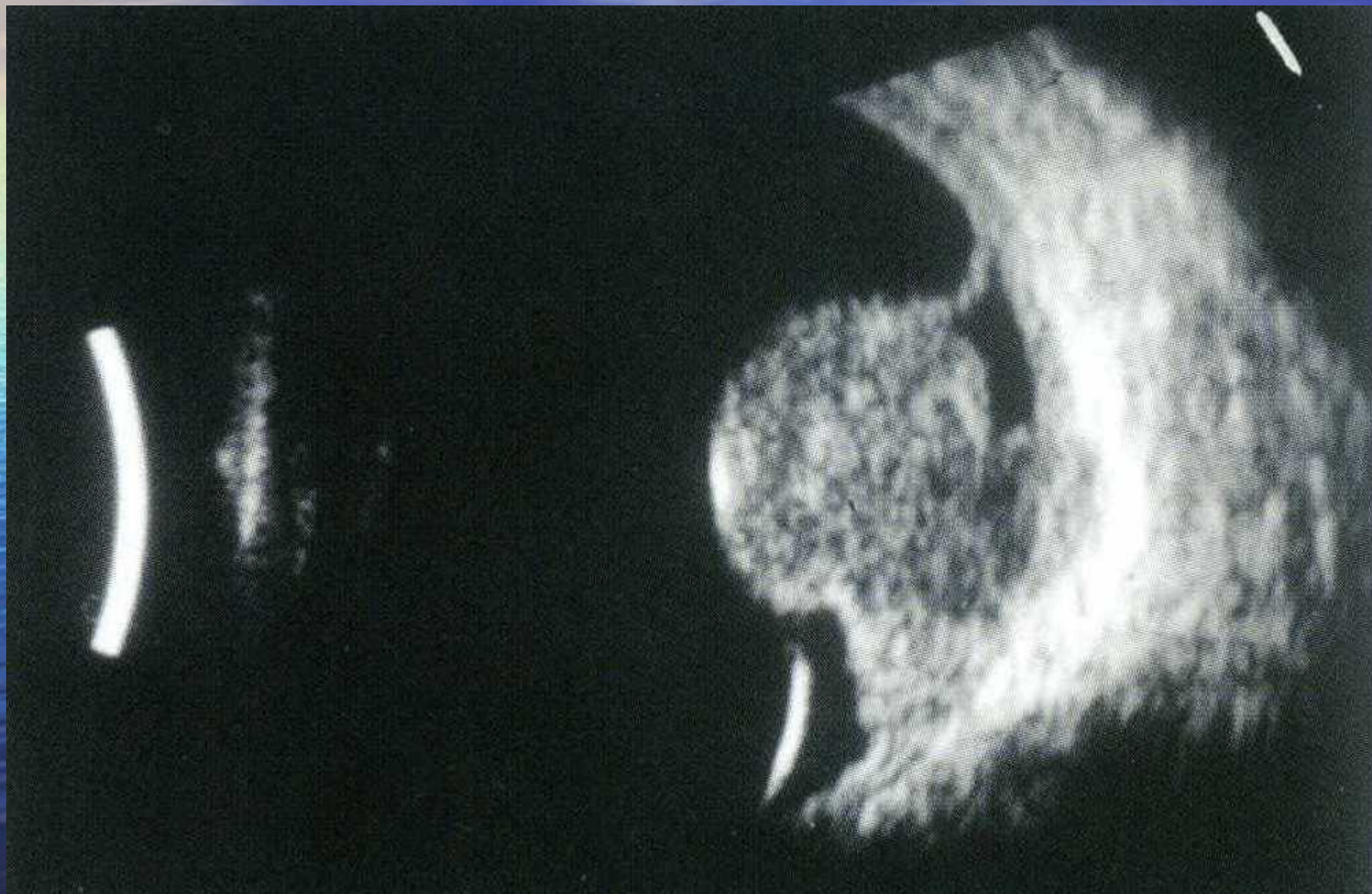Беспигментная меланома хориоидеи



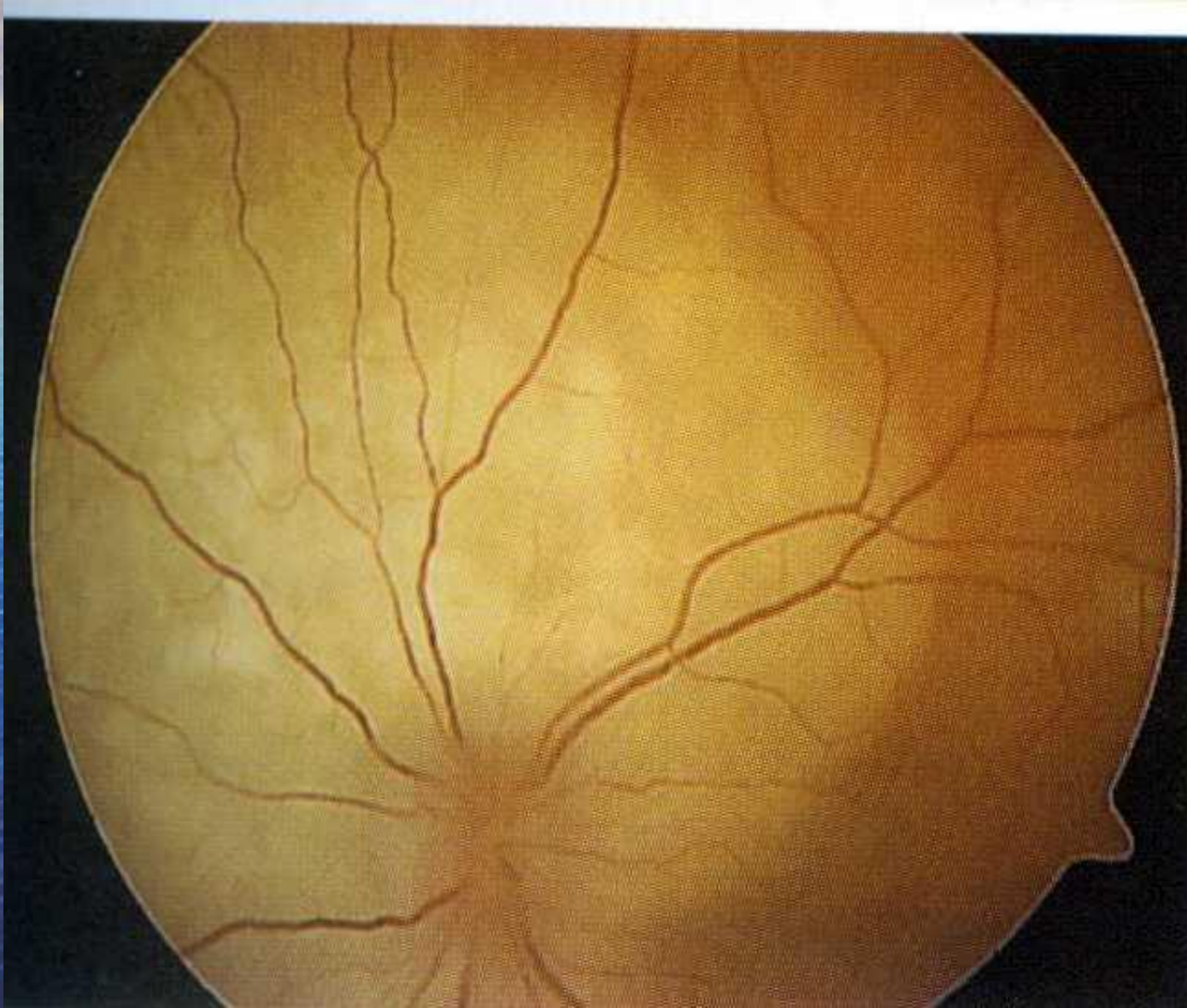
Грибовидный рост меланомы



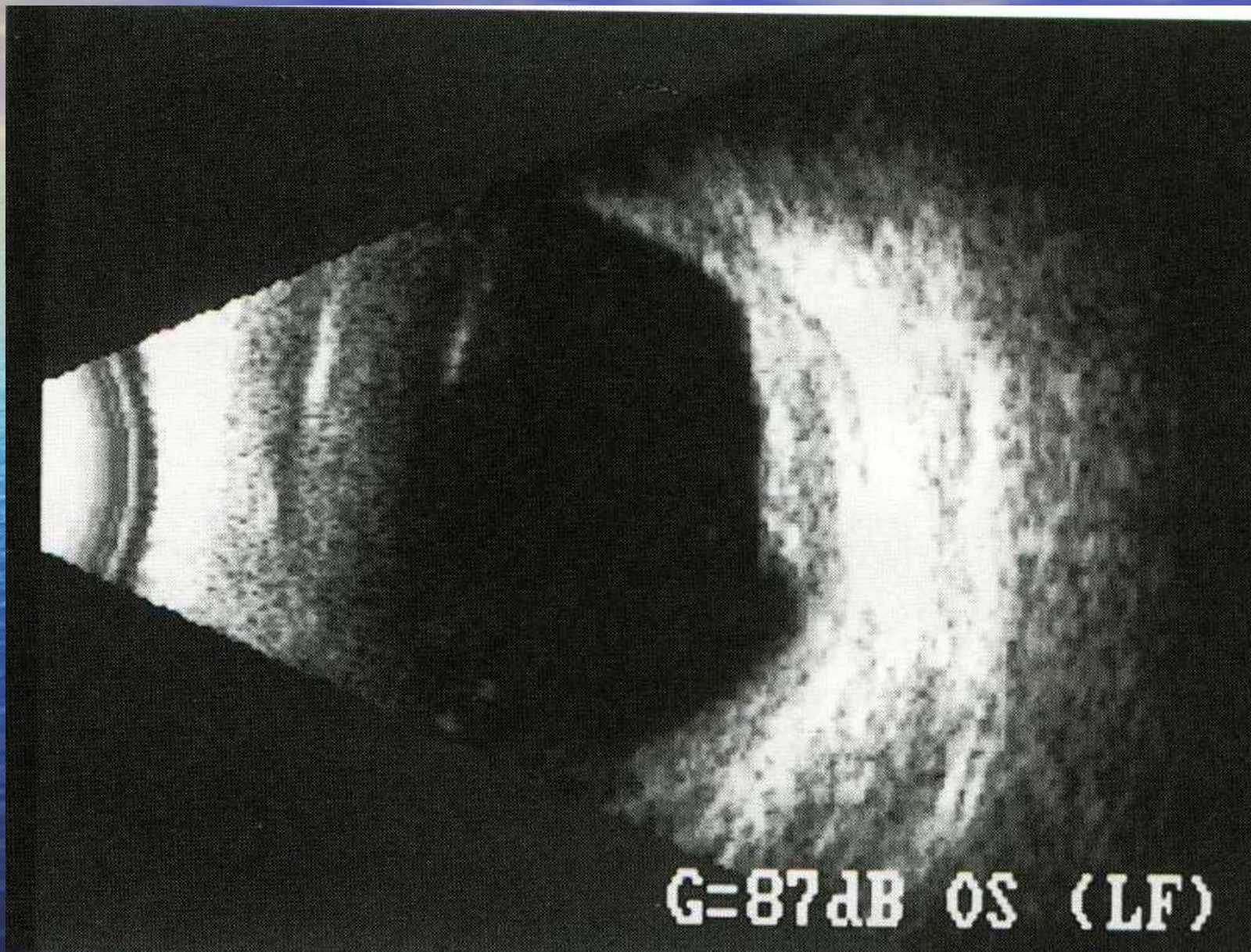
УЗИ меланомы



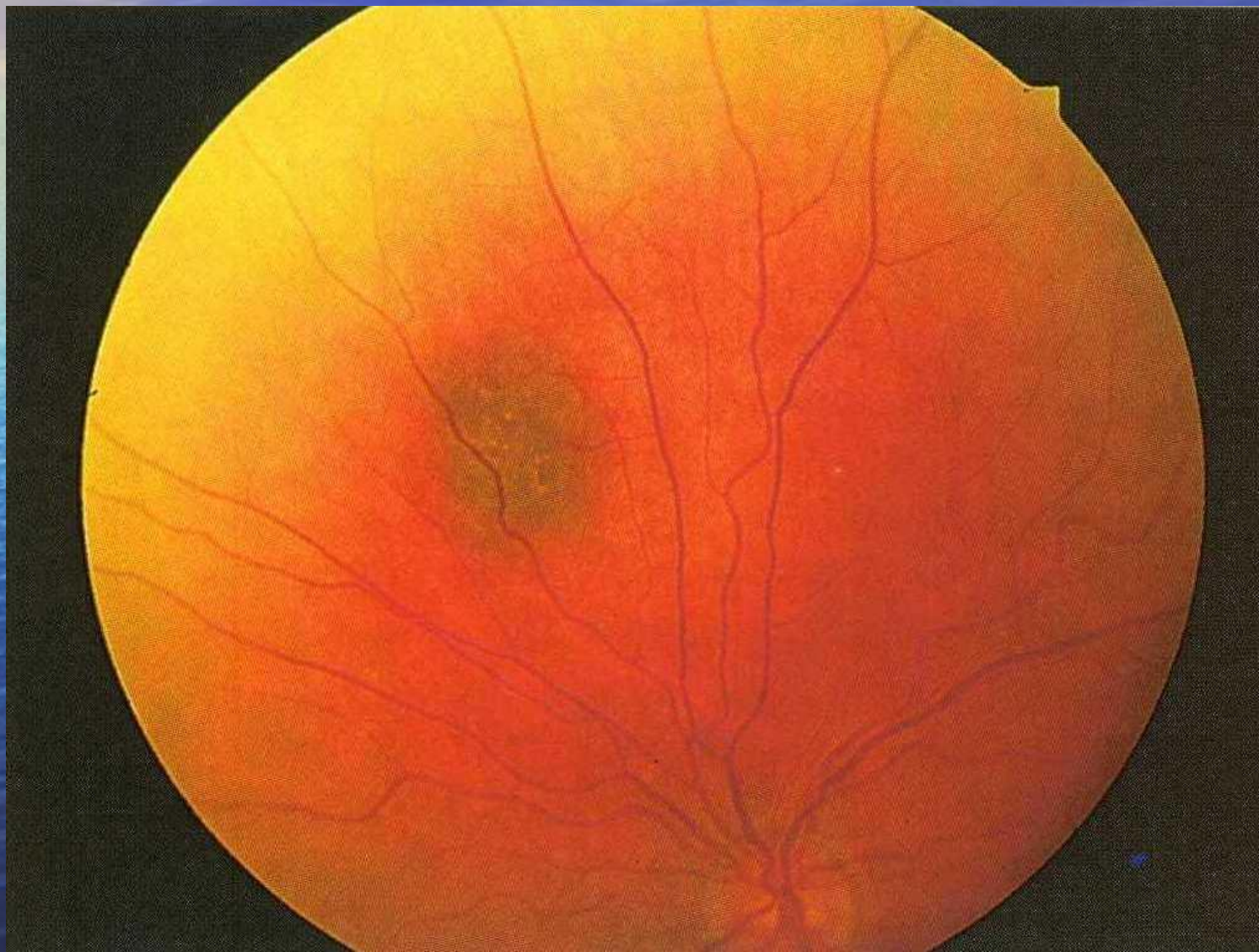
Метастаз в хориоидею рака молочной железы



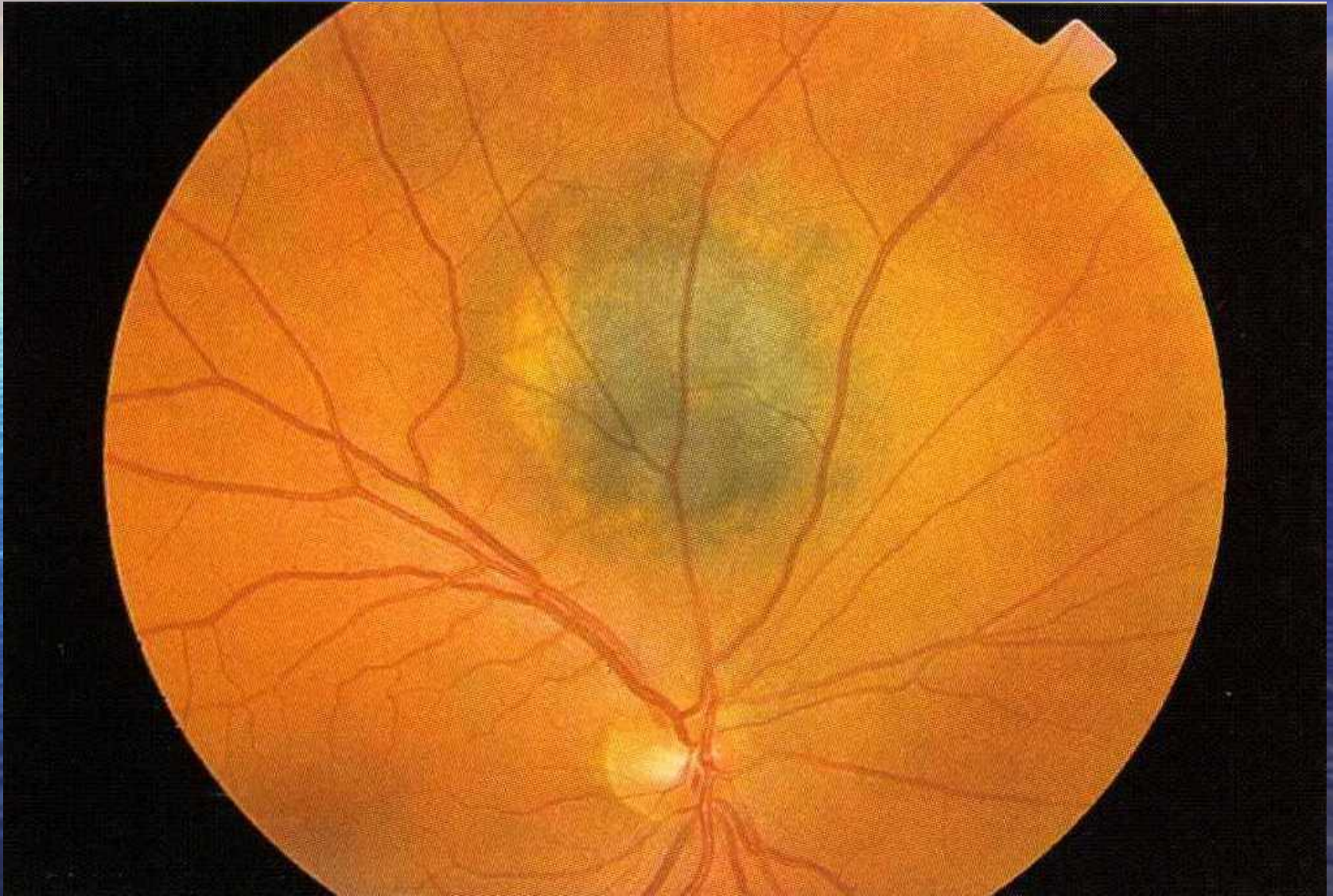
УЗИ при метастазе в хориоидею



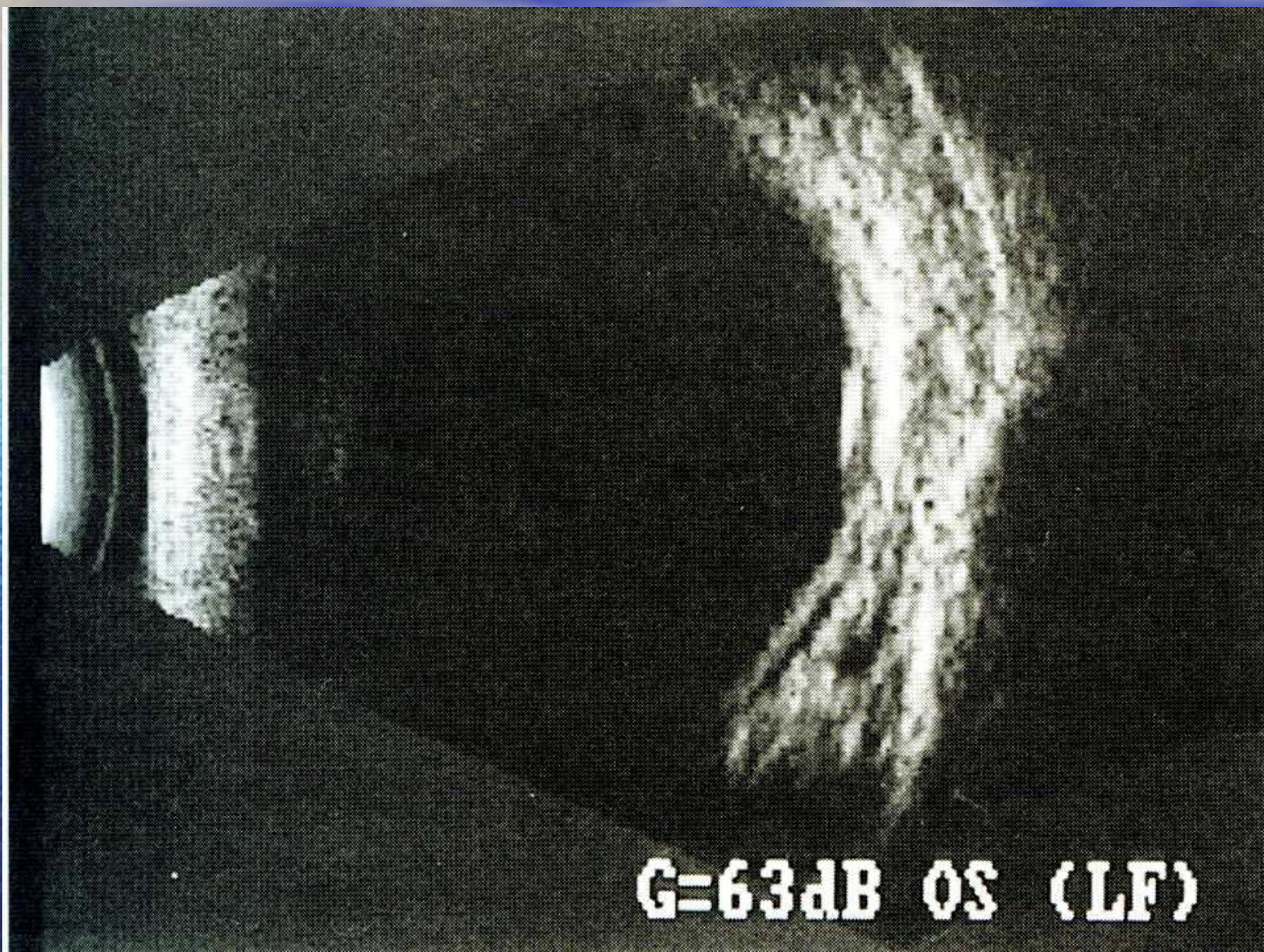
Невус хориоидеи



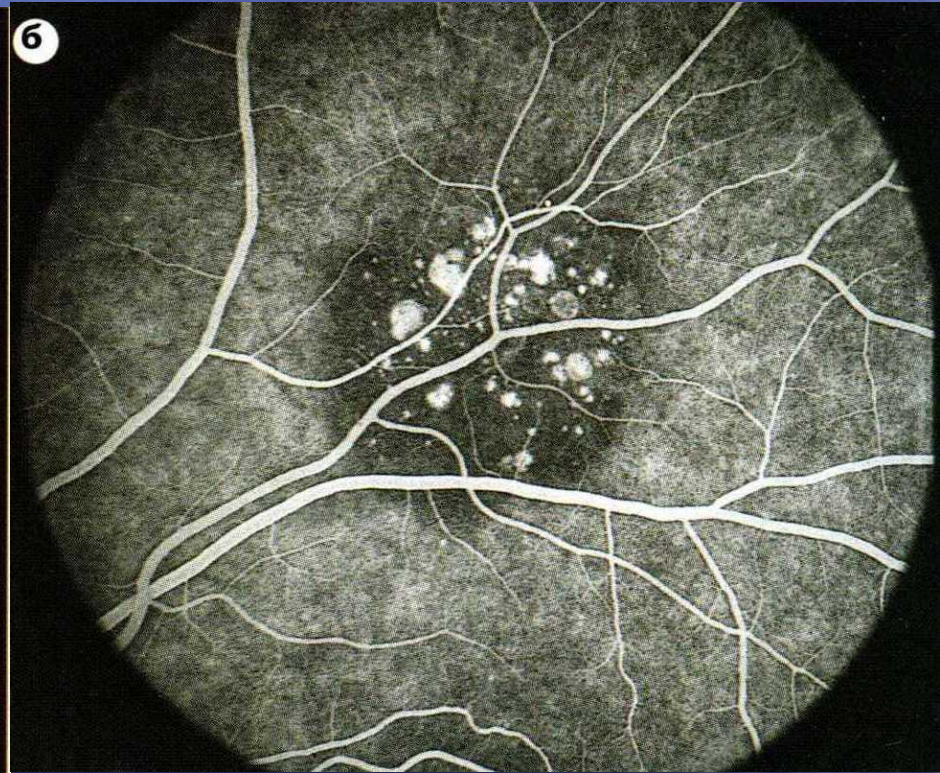
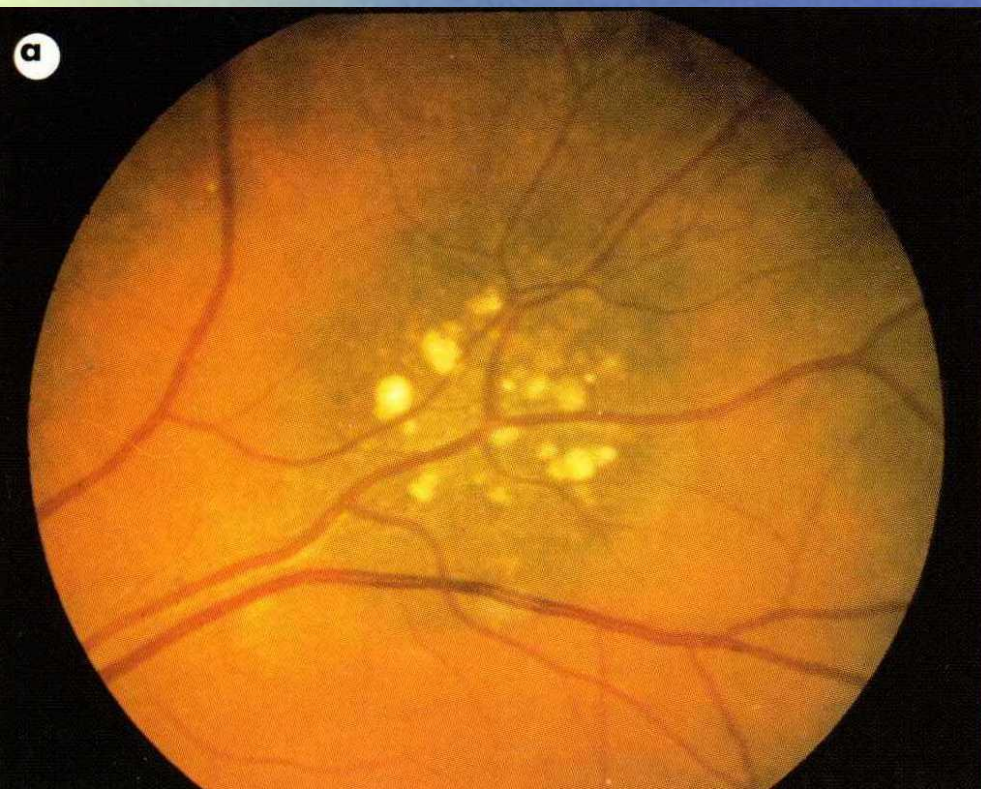
«Подозрительный» невус хориоидеи



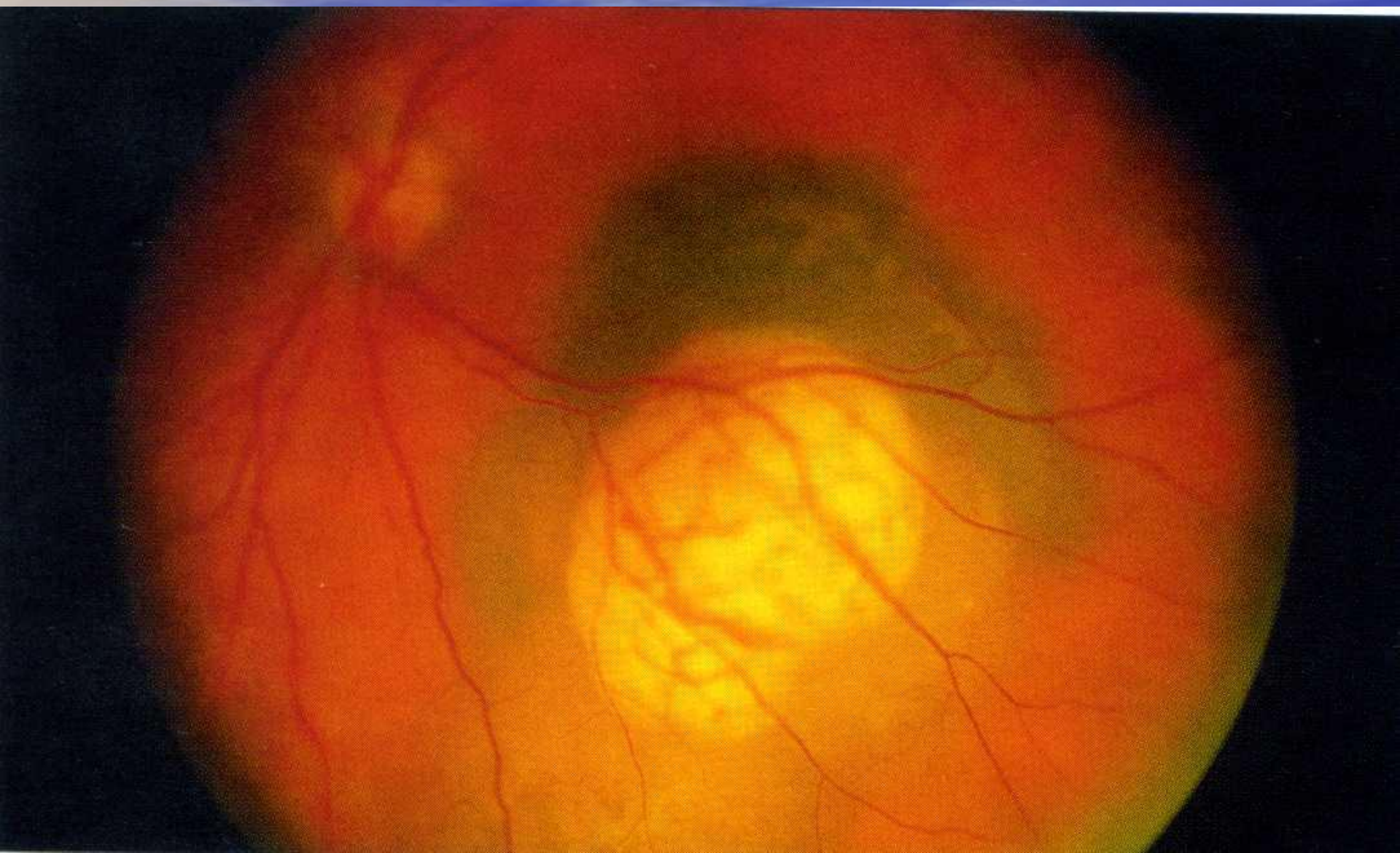УЗИ невуса хориоидеи



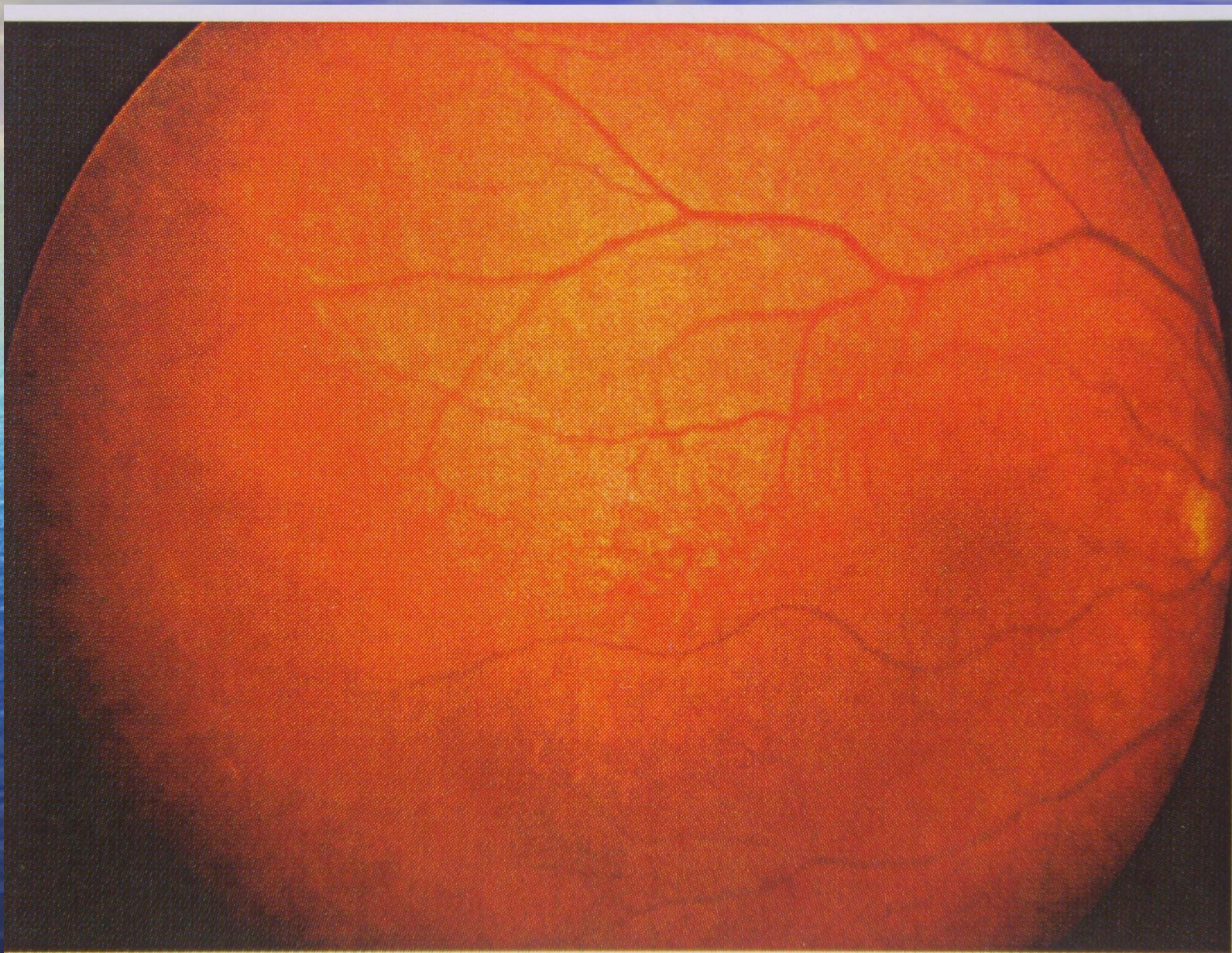
Невус хориоидеи



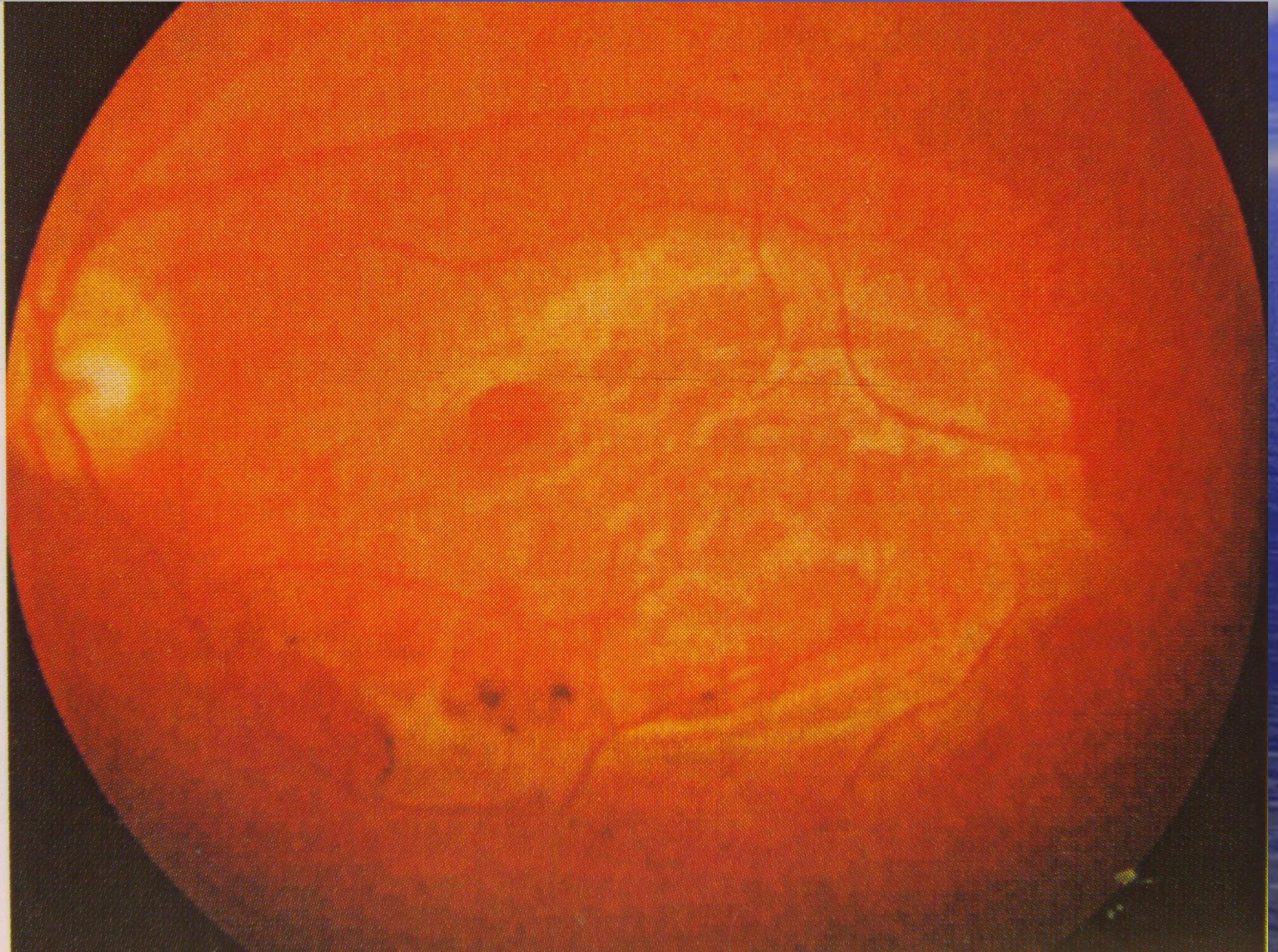
Беспигментная меланома хориоидеи



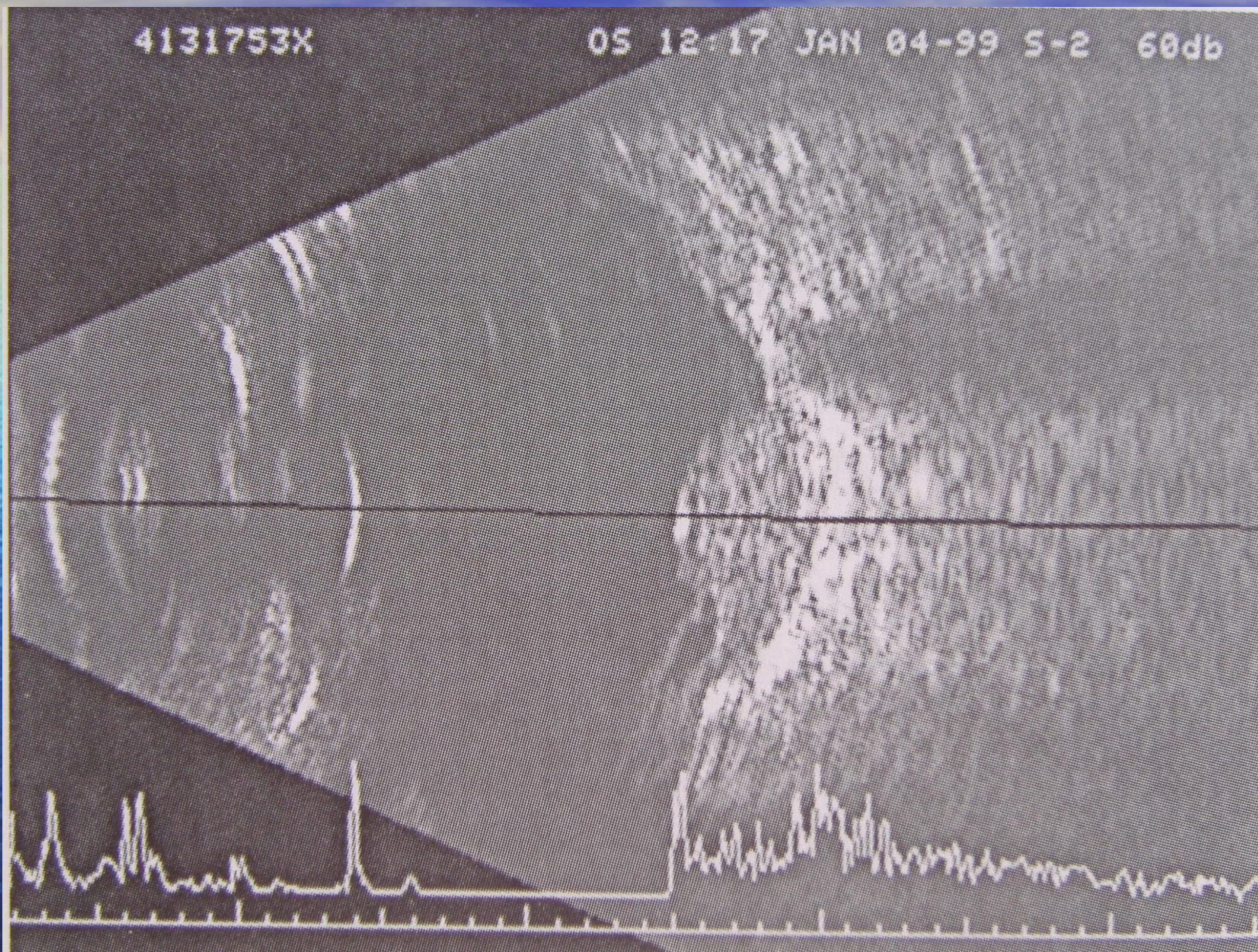
Гемангиома хориоидеи



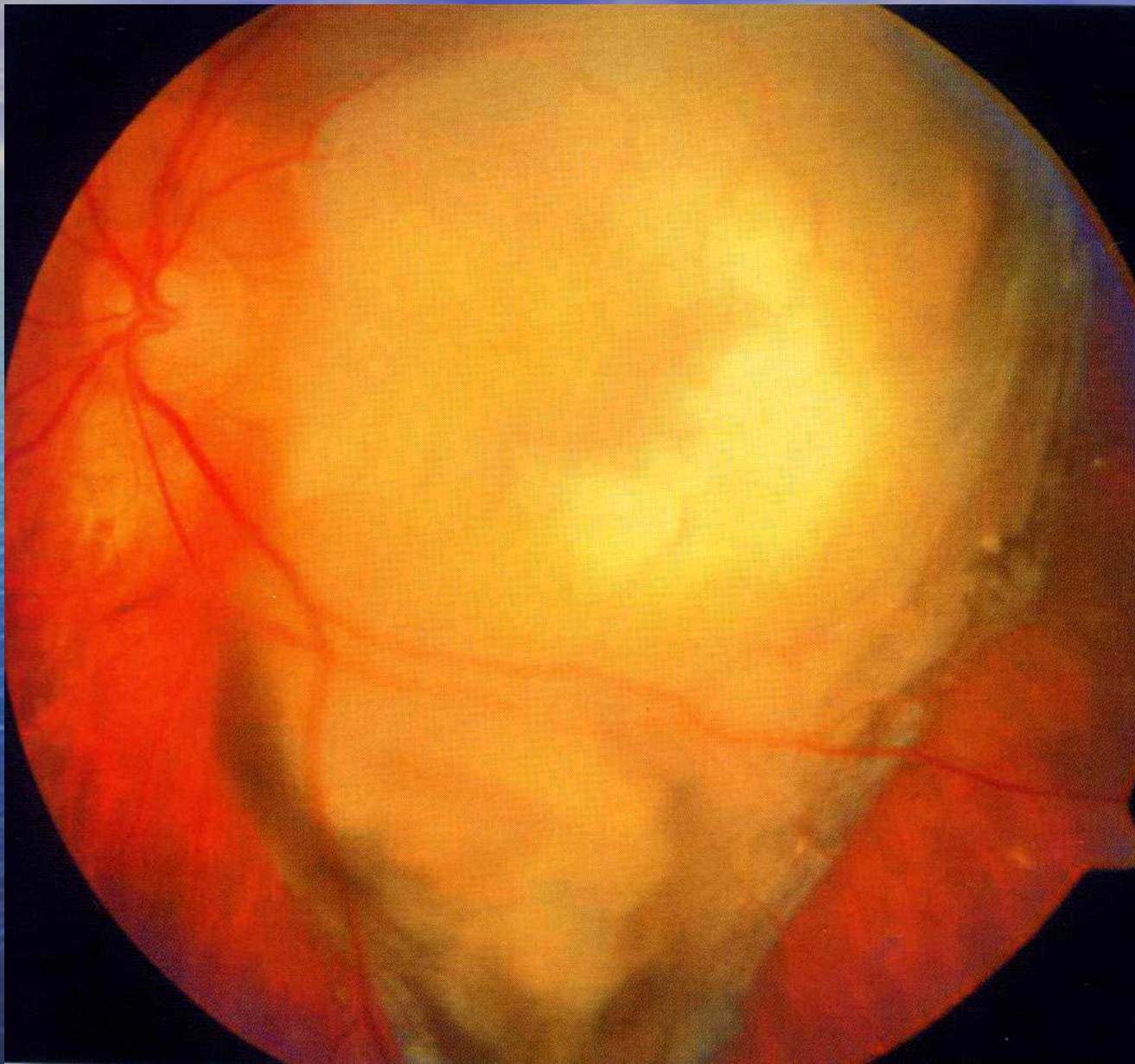Фиброз над областью гемангиомы



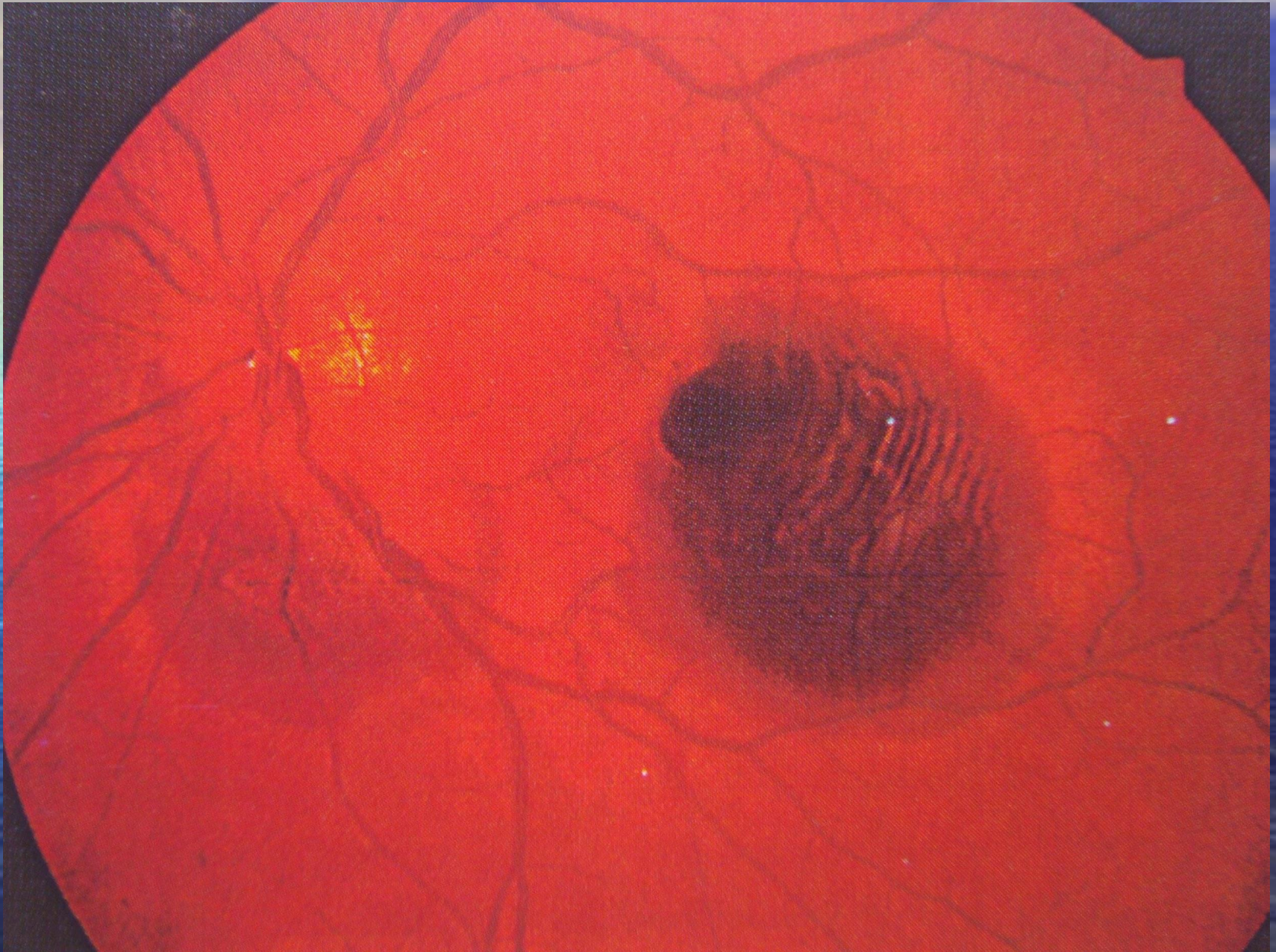
УЗИ при гемангиоме хориоидеи



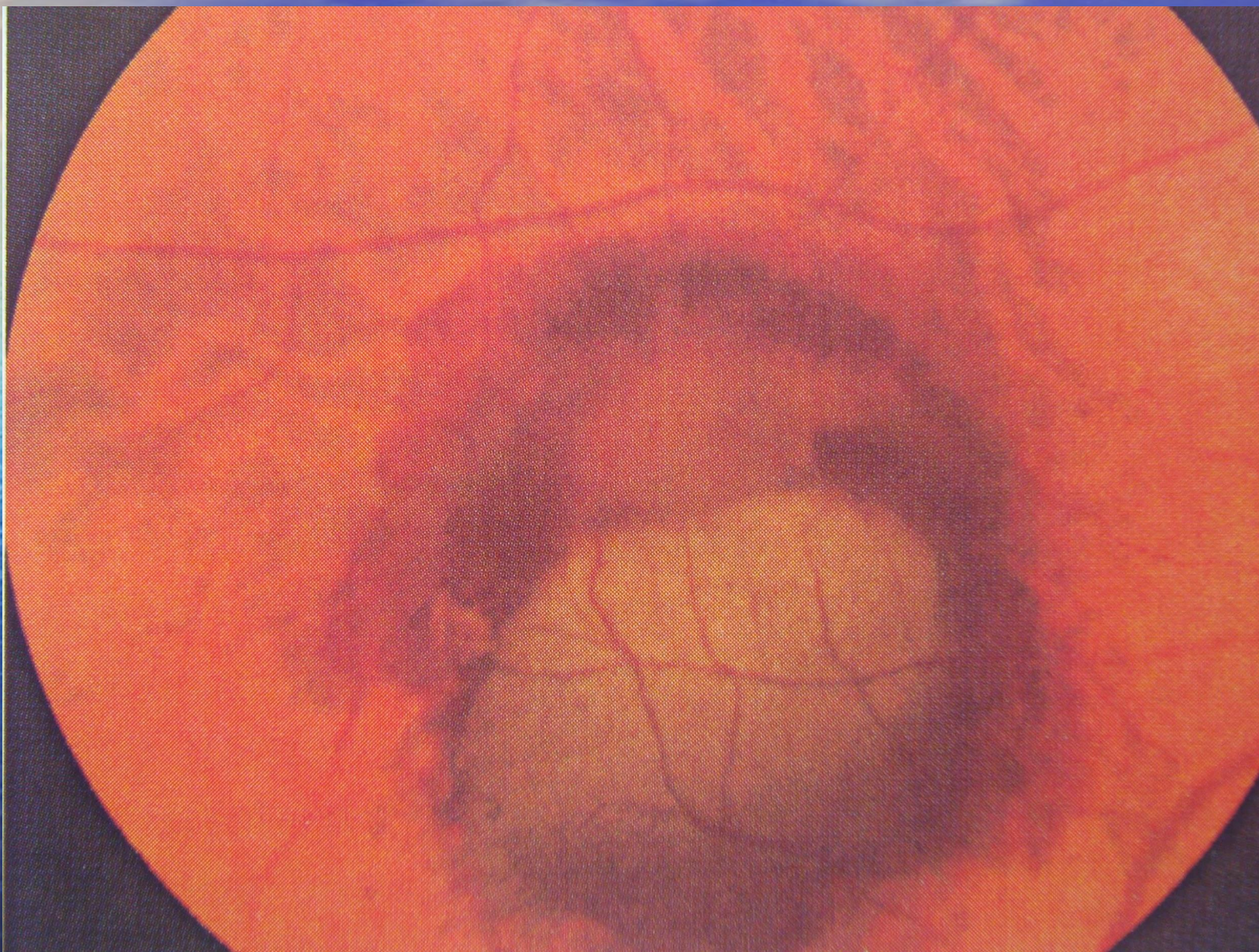
Дисковидный очаг в макуле



Макулярная гемморрагия при ВМД



Геморрагическая отслойка пигментного эпителия при ВМД



Туберкулезная гранулема

