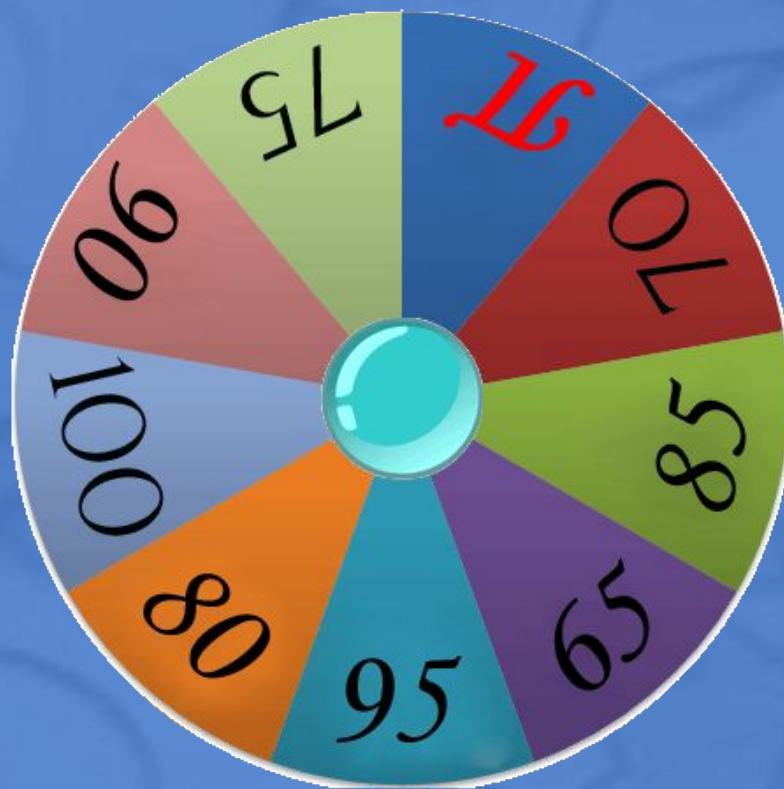
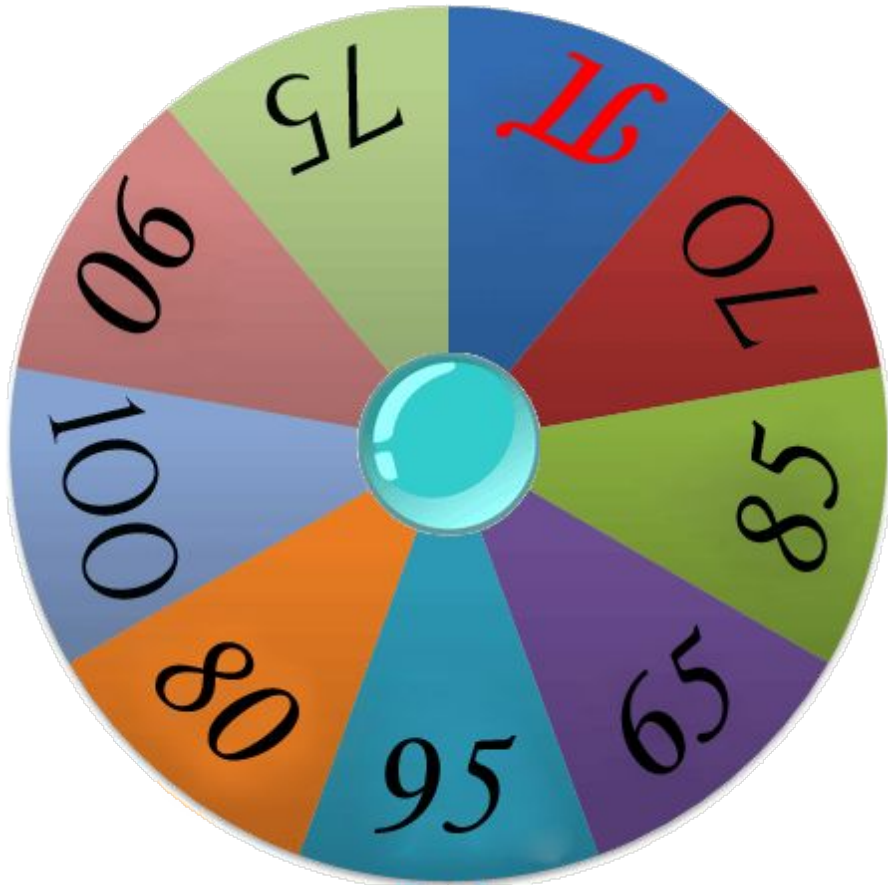


Играть

Волшебный барабан



Очко

1

Сұрақ оқу

Сұрақ оқу

Сұрақ оқу

Сұрақ оқу

Сұрақ оқу

Сұрақ оқу

Сұрақ оқу

Сұрақ оқу

2

Сұрақ оқу

Сұрақ оқу

Сұрақ оқу

Сұрақ оқу

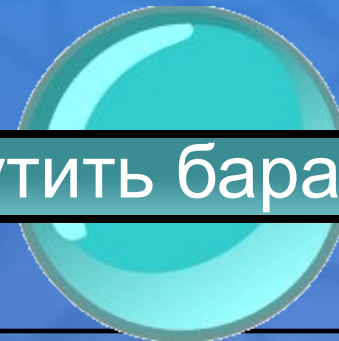
Сұрақ оқу

Сұрақ оқу

Сұрақ оқу


Сұрақ оқу

крутить барабан




65

Тістің ішіндегі болбыр тін, оның құрамында қан және лимфа тамырлары, жүйкелер, дентинді ішкі жағынан қалыптасуына қажетті одонтобластардың шеткі қабаты болады.



65

Пульпа



70

**Тістерді қоршап тұрған тіндер
жиынтығынан тұратын пародонттың
бір бөлігі болып табылады.**




70

Периодонт



75


ПЕРИОДОНТИТТІҢ ЖІКТЕЛУІ.



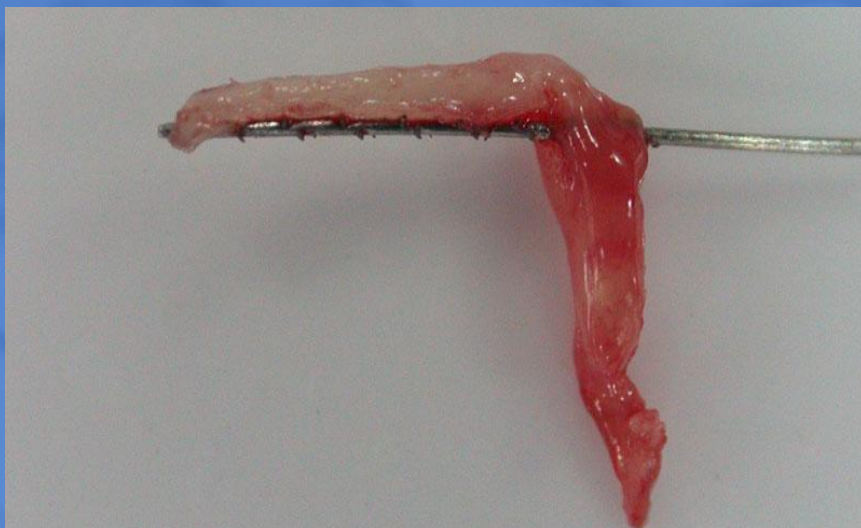75


Жедел: сарысулы
ірінді

Созылмалы: грануламатозды
гранулалы
фиброзды




80






Пульпит-
Макроскопиялық
көрінісі



85


***Тіс жегісінің патологиялық
анатомиясын неше кезеңге
бөледі? Атаңыз?***



85


кезеңге бөледі: 1-Дақ түсу кезеңі
2-Сыртқы (беткей) кариес
3-Ортаңғы кариес
4-Терең кариес





БОНУС!!!



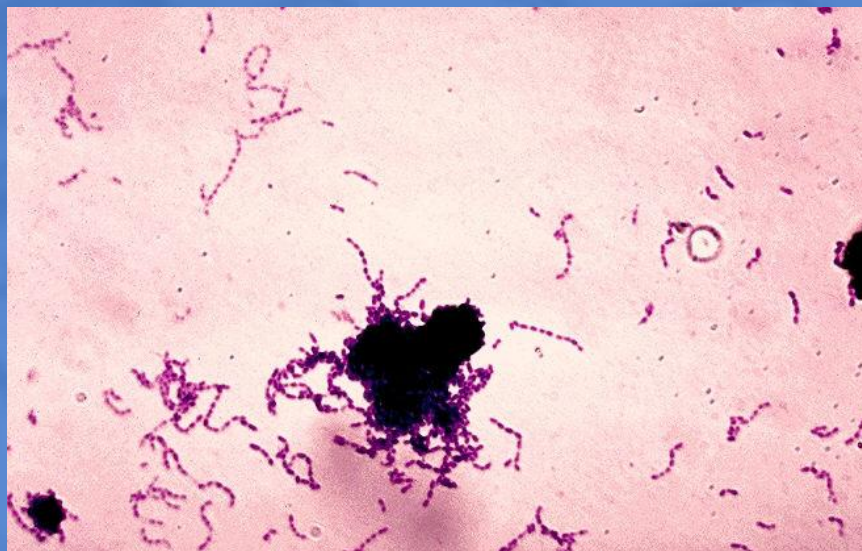


БОНУС!!!



95

Микропрепарат?

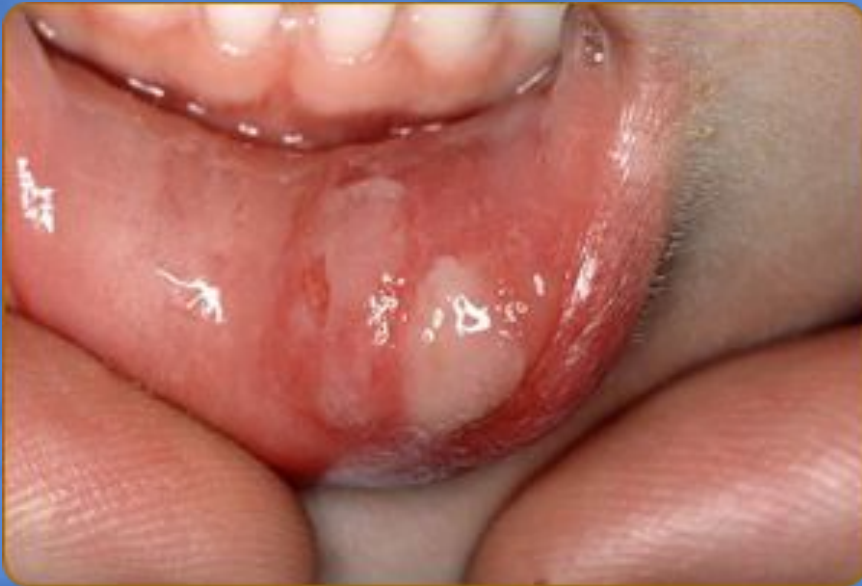

95

Тісәжегі



100



100

*Жаралы
стоматит*

