Половая система

Genital system

24.11.2015.

Проф.В.И. Ноздрин

Prof.V.I. Nozdrin

Функции половой системы

Function of genital system

- Формирование половых клеток

  Formation of germ cells
- Зачатие и вынашивание генетически устойчивого потомства

  Conception and carrying genetically resistant offspring
- Выкармливание и выращивание потомства

  Feeding and growing offspring
- Эндокринная функция

  Endocrine function

Органы МПС Organs of MGS

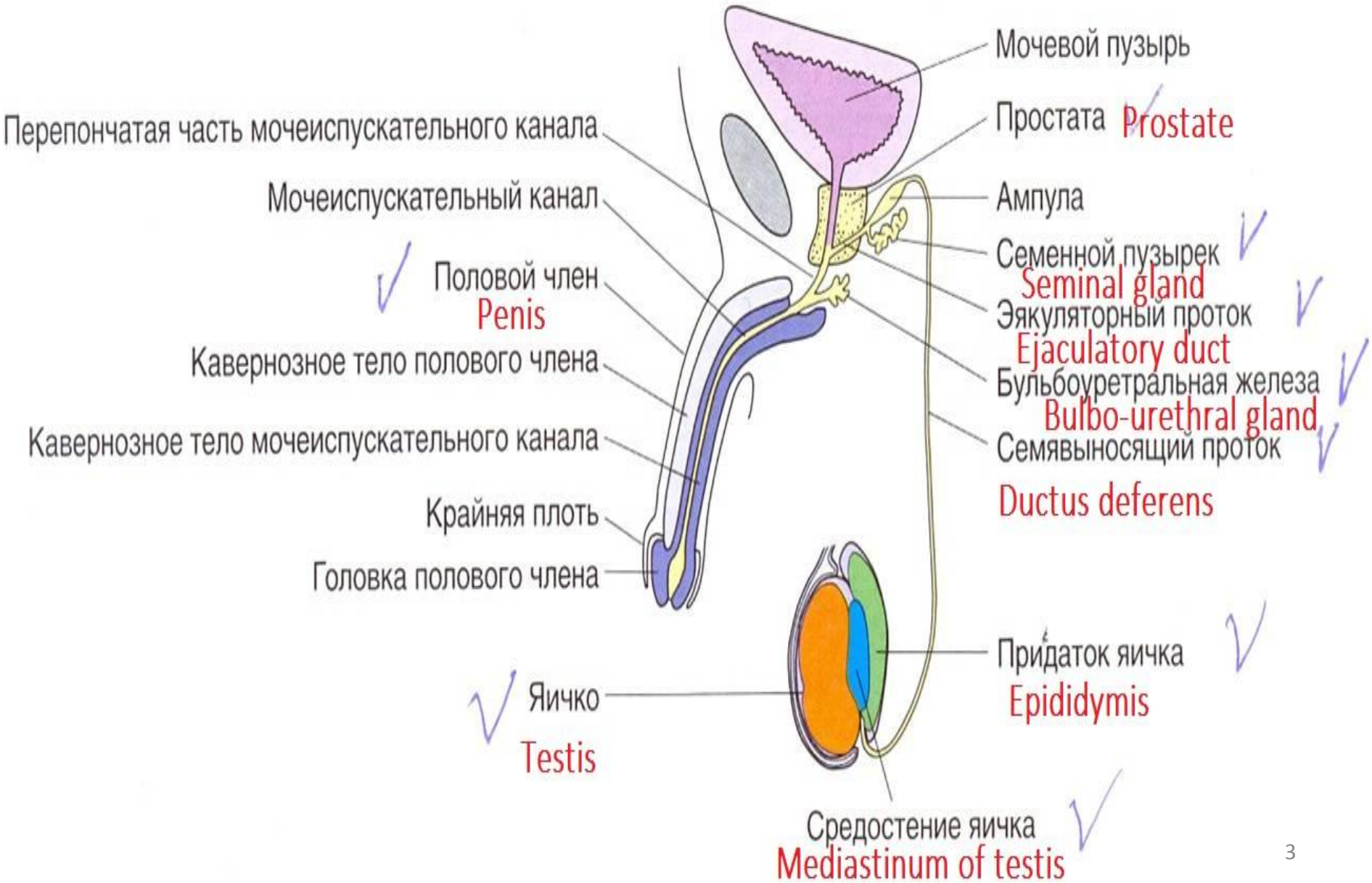

Строение яичка Structure of testis

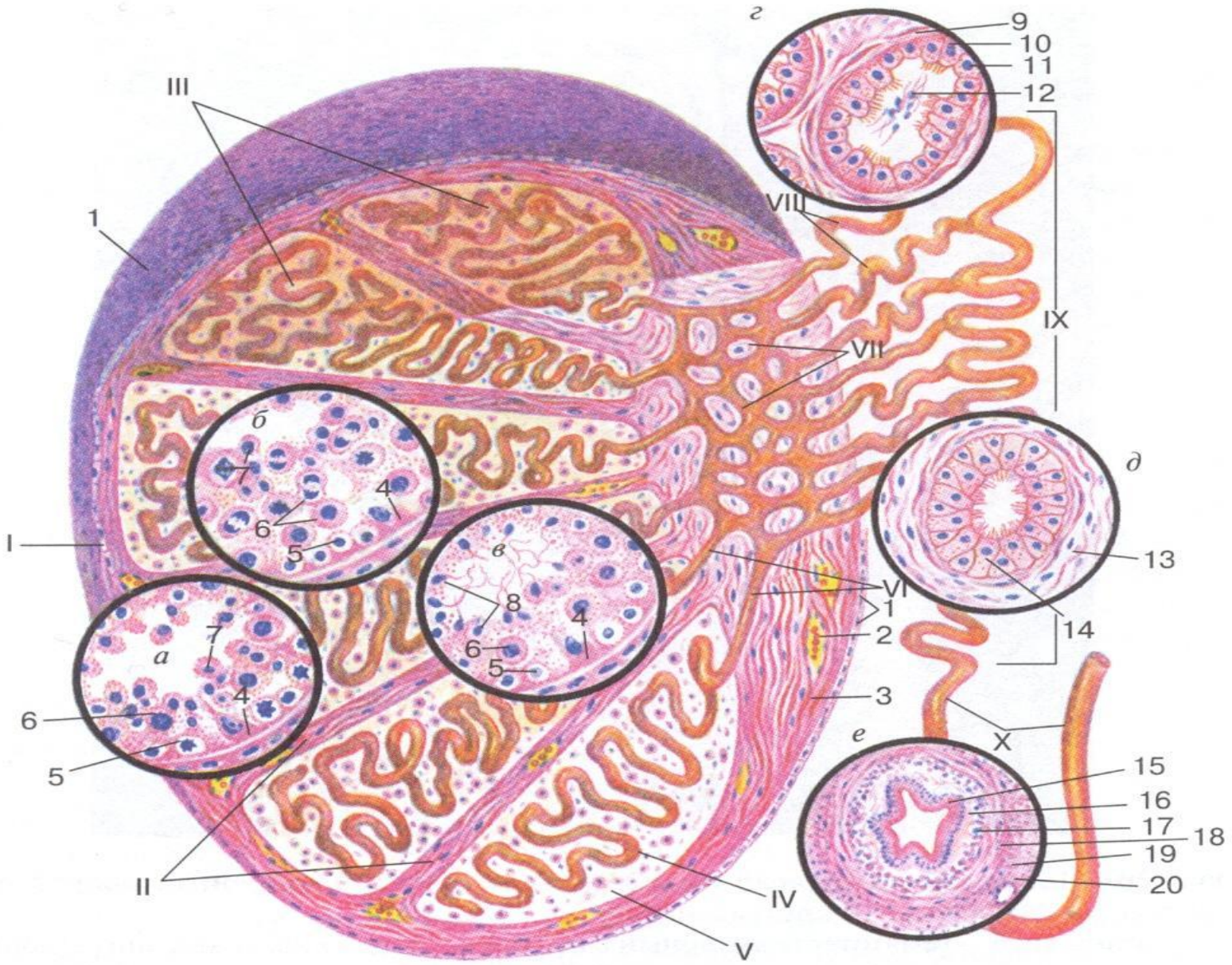

Функции яичек
Function of testis

- **Сперматогенез**

  Spermatogenesis
- **Экзокринная** (секреция компонентов семенной жидкости и андрогенсвязывающих белков)

  Exocrine (secretion of components of semen and androgen-binding proteins)

- **Эндокринная** (секреция андрогенов, женских стероидных гормонов, ингибина, активина)

  Endocrine (secretion of androgens, female steroid hormones, inhibin, activin)

- **Мужская сексуальная ориентация**

  Male sexual orientation

Сустентоциты (эпителиальные клетки на базальной мембране)

Sustentocytes (epithelial cells on basal membrane)

Функции

- **Создание микросреды** для сперматогенных клеток:
- опорная
- трофическая
- защитная
- фагоцитозная
- барьерная

Function

Creating a microenvironment for the spermatogenic cells:

- support
- trophic
- protective
- phagocytosis
- barrier

- **Экзокринная**
  - транспортный белок для ТС
  - серозная жидкость
- **Эндокринная**
  - ингибин
  - активин
  - эстрогены

Exocrine
- transport protein for TC
- serous fluid

Endocrine
- inhibin
- activin
- estrogens

Гормоны кл. Лейдига

Hormones of Leydig cells

- Тестостерон

Testosterone

- ДГ – тестостерон

DH-testosterone

- МЦСГ

Melanotoninum

- Липотропный гормон

Lipotropic hormone

- АКТГ

ACTG

- Эндорфин

Endorfin

Гормональная регуляция МПС

Hormonal regulation of MGS

Кл.Л.

Testosterone-dependent structures:

Spermatogenic epithelium
Ductules of epididymis
Prostate
Seminal glands
Bulbo-urethral glands

ТС-зависимые структуры

Сперматогенный эпителий
Канальцы придатка
Простата
Семенные пузырьки
Бульбоуретральные железы

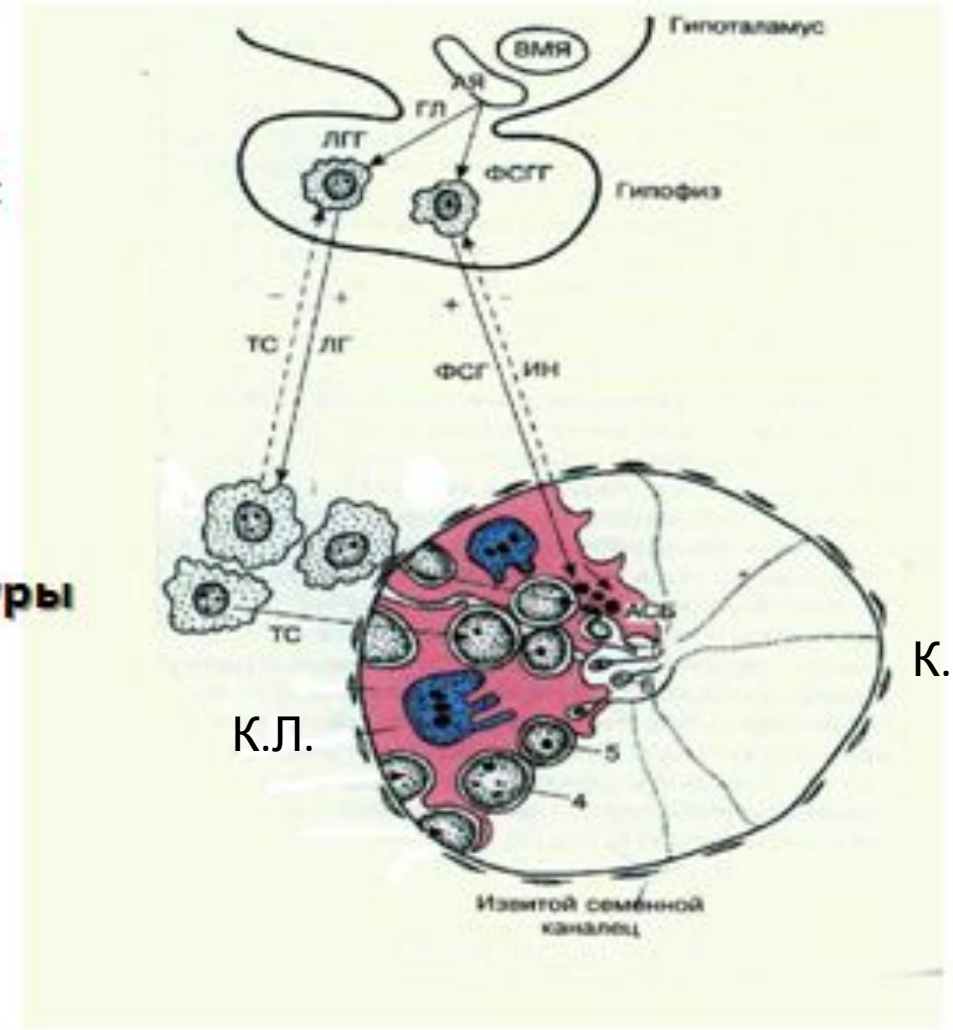

К.Л.

К.С.

Структурный состав гемато – тестикулярного барьера

Components of blood-testis barrier

. Стенка гемокапилляра

- эндотелий
- базальная мембрана

. Волокнистомиоидная оболочка

. Базальная мембрана извитого канальца

. Сустентоцит

- Wall of hemocapillar

- endothelium
- basal membrane

- Fibro-mioid layer
- Basal membrane of convoluted tubule
- Sustentocyte

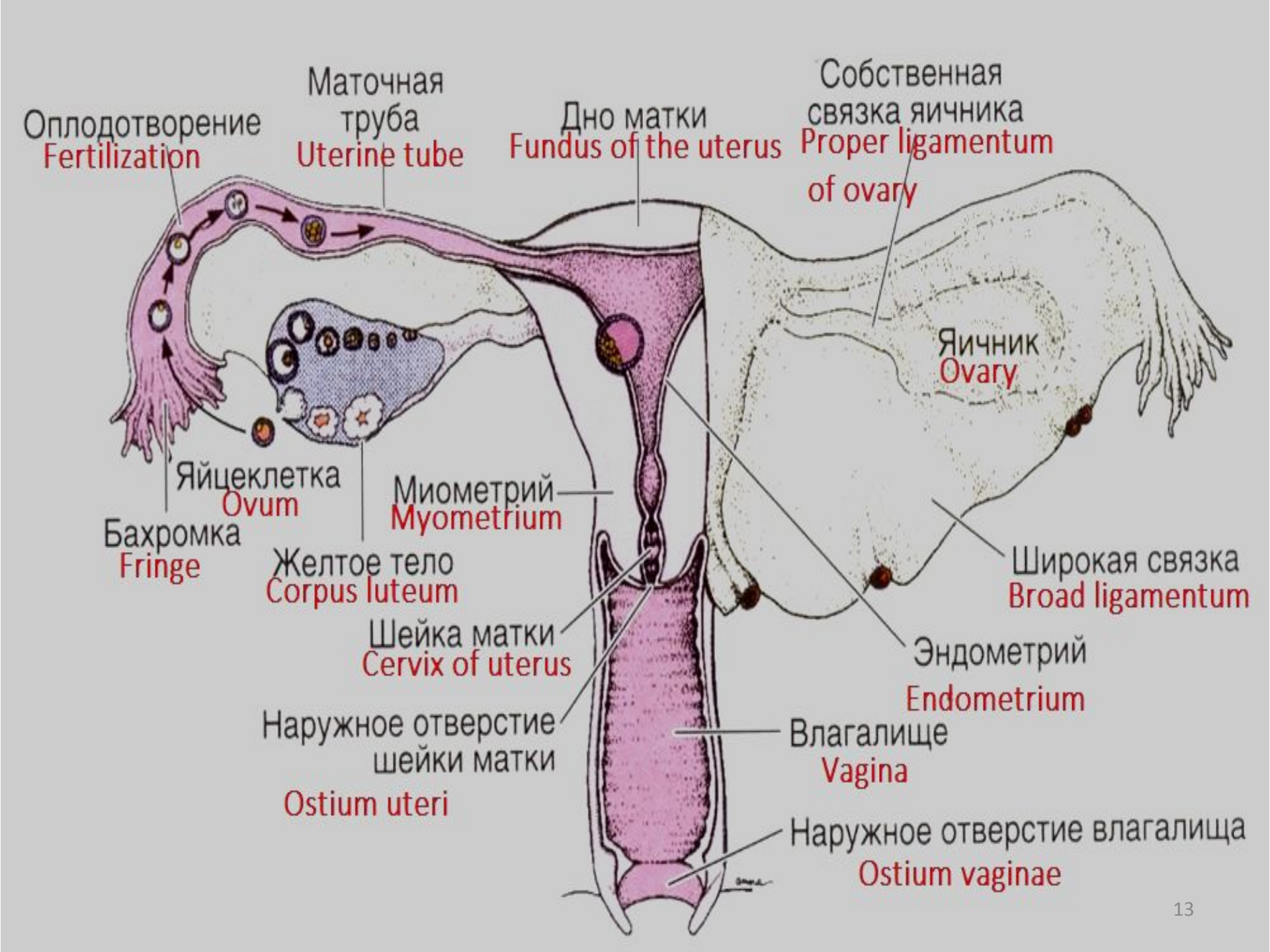
Оплодотворение
Fertilization
Маточная труба
Uterine tube
Дно матки
Fundus of the uterus
Собственная связка яичника
Proper ligamentum of ovary
Яичник
Ovary
Яйцеклетка
Ovum
Бахромка
Fringe
Желтое тело
Corpus luteum
Миометрий
Myometrium
Широкая связка
Broad ligamentum
Шейка матки
Cervix of uterus
Эндометрий
Endometrium
Наружное отверстие шейки матки
Ostium uteri
Влагалище
Vagina
Наружное отверстие влагалища
Ostium vaginae

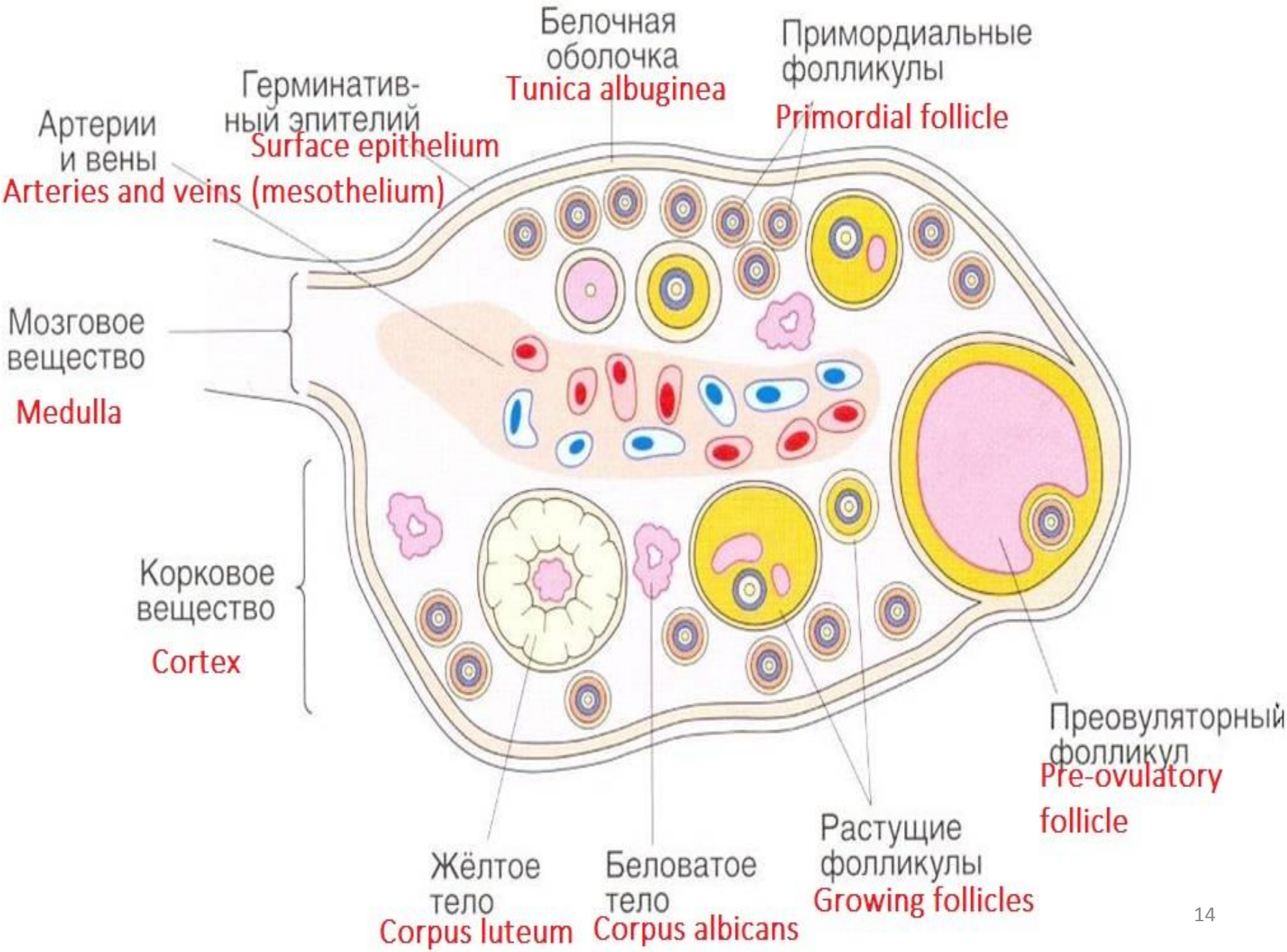
Белочная оболочка
Tunica albuginea
Примордиальные фолликулы
Primordial follicle
Герминативный эпителий
Surface epithelium
Артерии и вены
Arteries and veins (mesothelium)
Мозговое вещество
Medulla
Корковое вещество
Cortex
Преовуляторный фолликул
Pre-ovulatory follicle
Растущие фолликулы
Growing follicles
Жёлтое тело
Corpus luteum
Беловатое тело
Corpus albicans

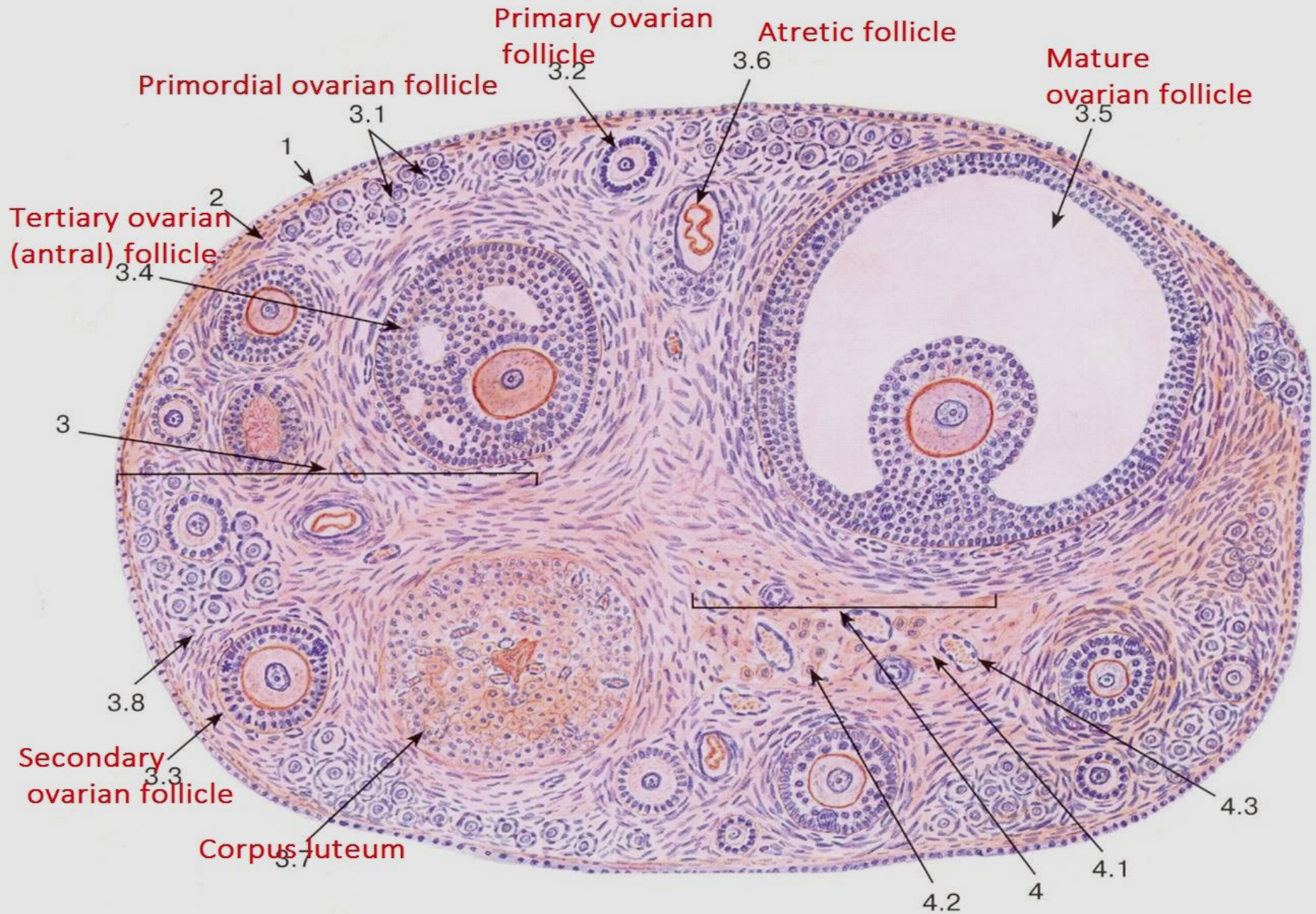
Primary ovarian follicle
Atretic follicle
Mature ovarian follicle
Primordial ovarian follicle
Tertiary ovarian (antral) follicle
Secondary ovarian follicle
Corpus luteum
1
2
3
3.1
3.2
3.3
3.4
3.5
3.6
3.7
3.8
4
4.1
4.2
4.3

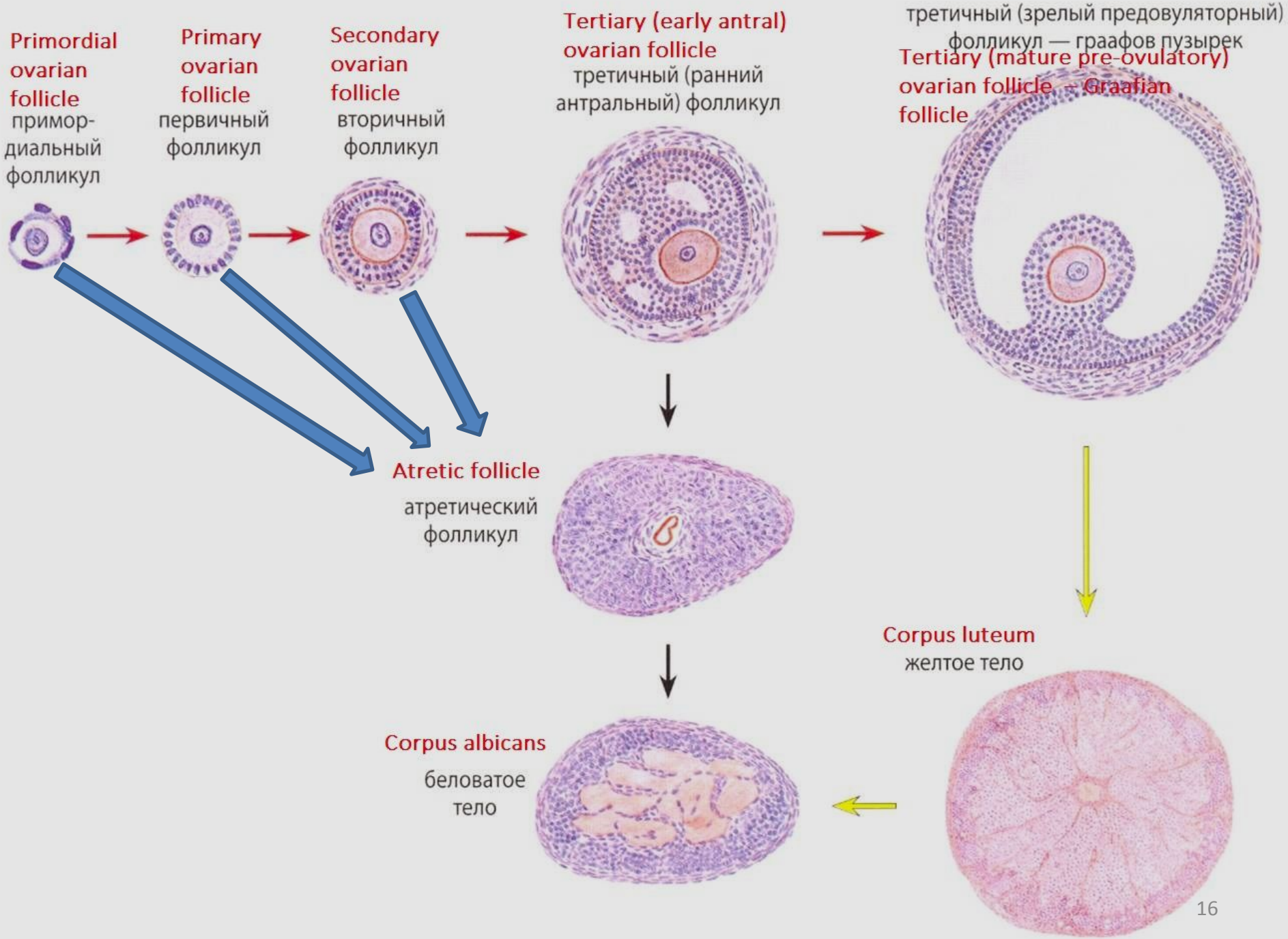
Primordial ovarian follicle
примор-диальный фолликул
Primary ovarian follicle
первичный фолликул
Secondary ovarian follicle
вторичный фолликул
Tertiary (early antral) ovarian follicle
третичный (ранний антральный) фолликул
третичный (зрелый предовуляторный) фолликул — граафов пузырек
Tertiary (mature pre-ovulatory) ovarian follicle – Graafian follicle
Atretic follicle
атретический фолликул
Corpus luteum
желтое тело
Corpus albicans
беловатое тело

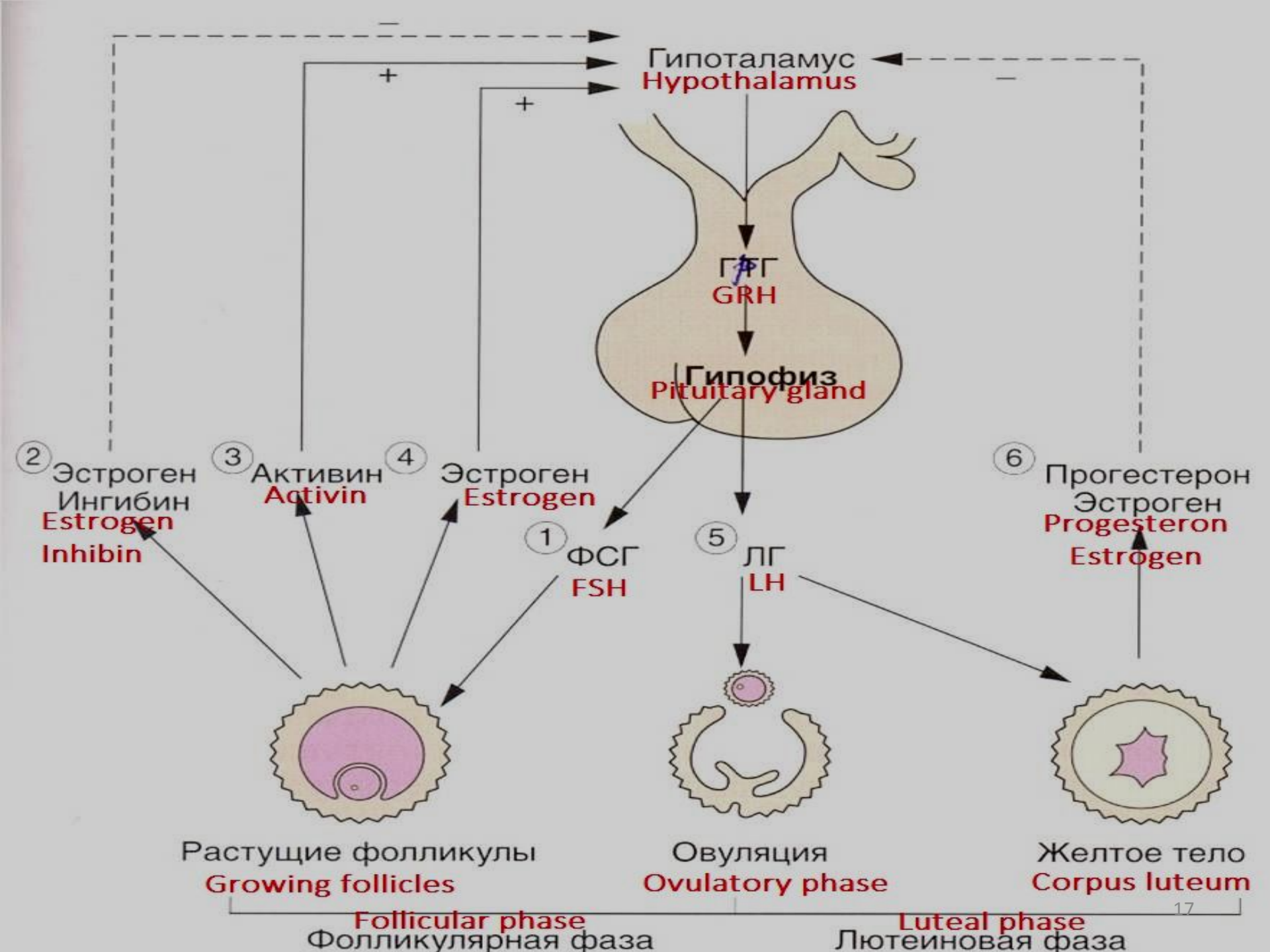
Гипоталамус
Hypothalamus
ГнРГ
GRH
Гипофиз
Pituitary gland
2 Эстроген
Ингибин
Estrogen
Inhibin
3 Активин
Activin
4 Эстроген
Estrogen
1 ФСГ
FSH
5 ЛГ
LH
6 Прогестерон
Эстроген
Progesteron
Estrogen
Растущие фолликулы
Growing follicles
Овуляция
Ovulatory phase
Желтое тело
Corpus luteum
Follicular phase
Фолликулярная фаза
Luteal phase
Лютеиновая фаза

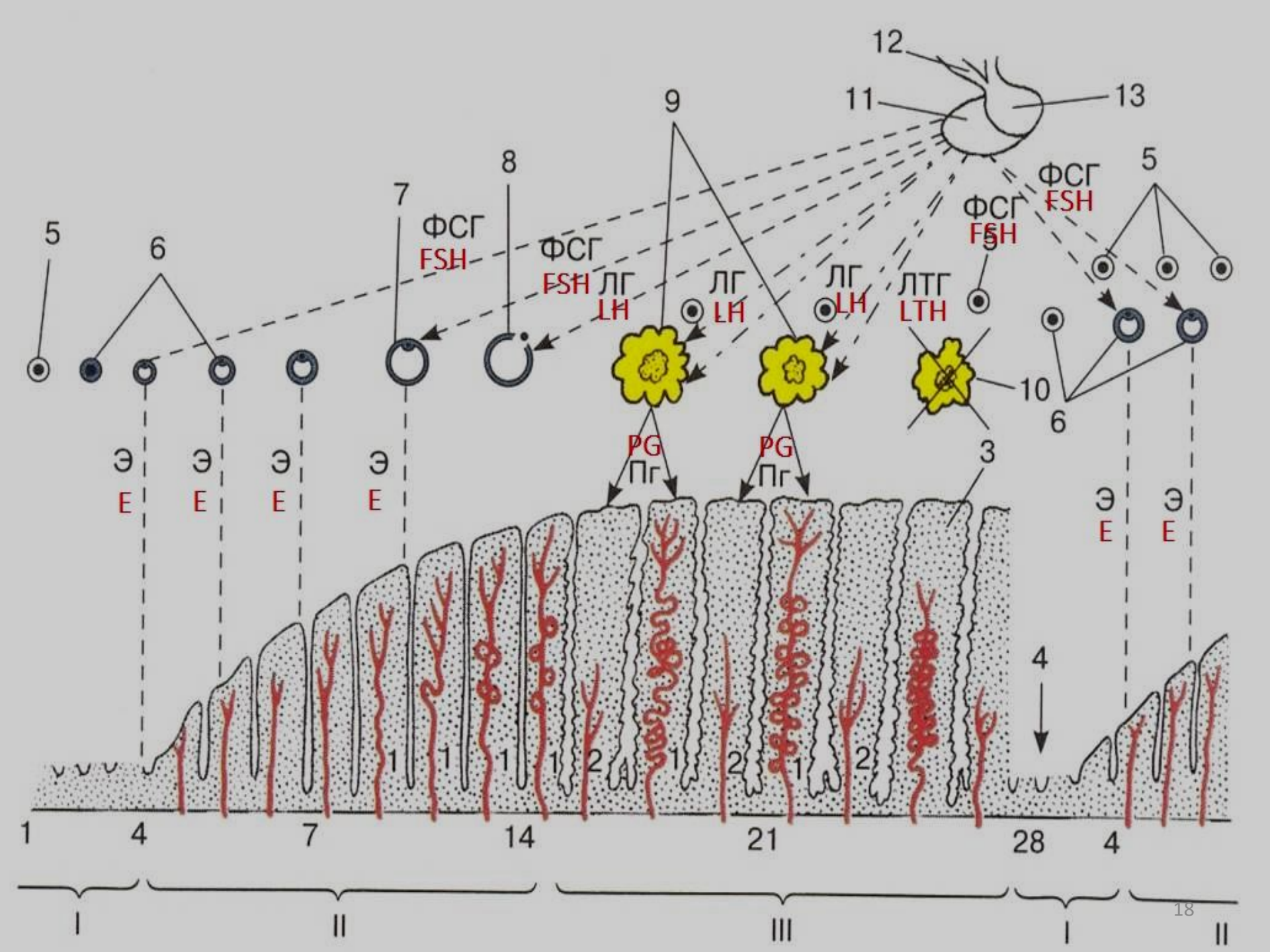
12
11
13
9
8
7
5
6
ФСГ
FSH
ЛГ
LH
ЛТГ
LTH
10
3
PG
Пг
Э
E
4
1
2
1
4
7
14
21
28
4
I
II
III
I
II

Структурный состав гемато-оваральнoго барьера

Structural components of the blood-ovarian barrier

Стенка гемокапилляра

Wall of haemocapillary

- эндотелий
- endothelium
- БМ
- BM

Зернистая оболочка фолликула

Granulosa

- эпителиоциты
- granulosa cells
- БМ
- BM

Яйценосный бугорок

Cumulus oophorus

Вспомогательные оболочки овоцита

Auxiliary membranes of oocyte

- блестящая оболочка

-zona pellucida

- лучистый венец

- corona radiata

Избирательная проницаемость гемато–овариального барьера

Selective permeability of the blood-ovarian barrier

Проницаем для:

Permeability to:

- воды и электролитов
- water and electrolytes
- кислорода и углекислого газа
- oxygen and carbon dioxide
- стероидных гормонов, связанных с трансп. белком
- steroid hormones associated with transport protein

- трофических мономеров углеводного, белкового и жирового метаболизма
- trophic monomers carbohydrate, protein and fat metabolism
- жирорастворимых витаминов
- fat-soluble vitamins
- спиртов и продуктов их расщепления
- alcohols and their cleavage products

Избирательная проницаемость гемато–овариального барьера

Selective permeability of the blood-ovarian barrier

Непроницаем для:

Impervious to:

- лимфоцитов и других клеток крови
- lymphocytes and other blood cells
- высокомолекулярных веществ (в том числе антигенов, антител, белковых гормонов)
- high-molecular substances (including antigens, antibodies, protein hormones)
- бактерий
- bacteria
- многих лекарственных препаратов
- many drugs

мышечные клетки
протоки
железы
Монтгомери
млечные синусы
сосок
ареола
альвеолы
опорная и жировая ткань

A. В отсутствие беременности
In the absence of pregnancy
Неактивная система протоков
Inactive system ducts

Б. Во время беременности
During pregnancy
На концах протоков пролифериру-ют альвеолы
At the ends of the ducts proliferate alveolus

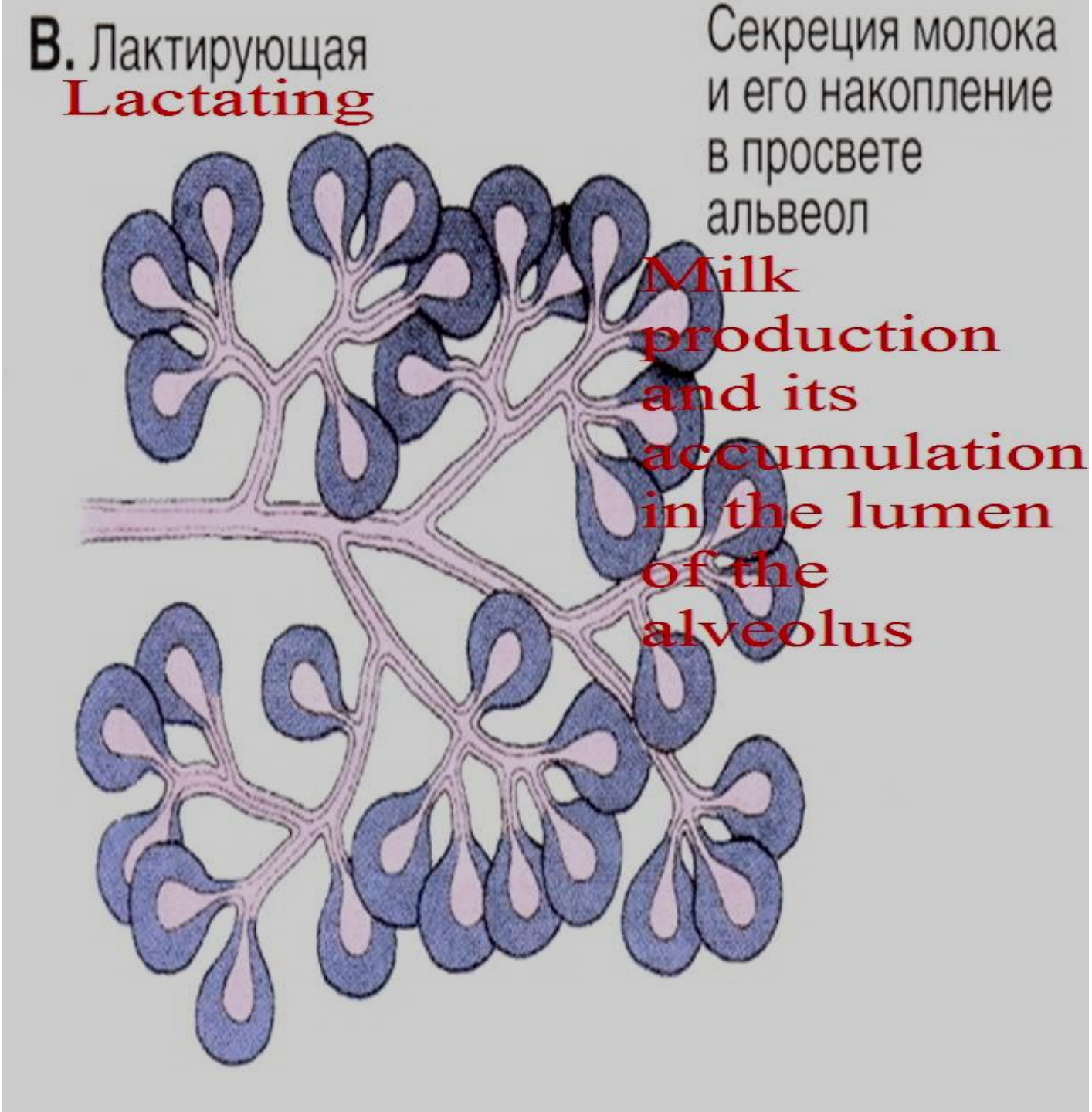
В. Лактирующая
Lactating
Секреция молока
и его накопление
в просвете
альвеол
Milk
production
and its
accumulation
in the lumen
of the
alveolus

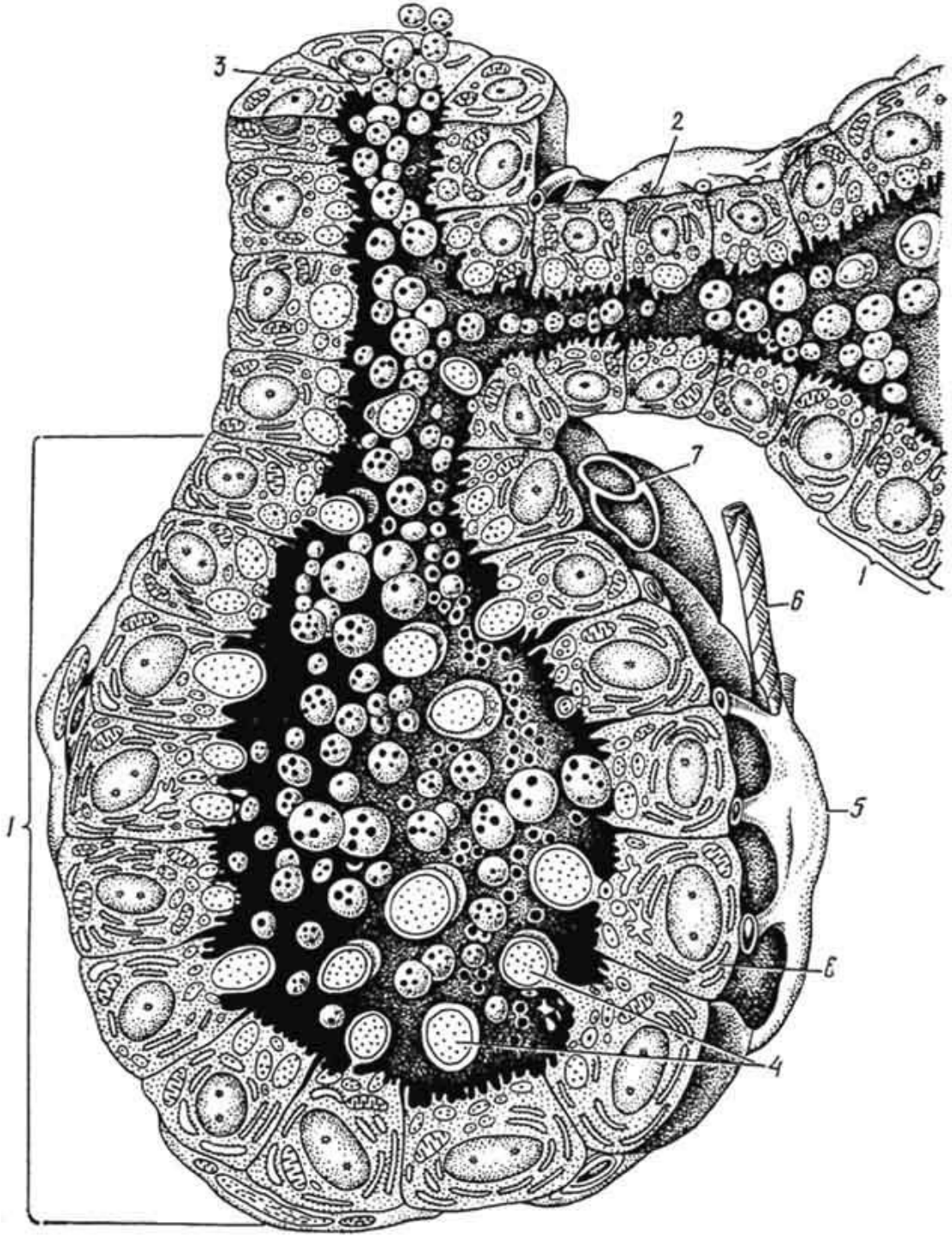
3
2
7
1
6
5
1
6
4

Гормональная регуляция функции МЖ

Менструальный цикл

- Эстрагены – размножение лактоцитов
- Прогестерон – дифференцировка лактоцитов
- Тестостерон – инволюция лактоцитов

Беременность

Лактотропный гормон – размножение лактоцитов , рост МЖ

Плацентарный лактоген – то же

Прогестерон ЖТ и плаценты – дифференцировка лактоцитов

Лактация

Лактотропный гормон – стимуляция секреции молока

Окситоцин – стимуляция выделения молока за счет МЭК и ГМК

Спасибо за внимание!

Thanks for attention!