Тархины цочмог харвалт

Улсын Гуравдугаар Төв Эмнэлгийн
Эрчимт эмчилгээний нэгдсэн тасаг
Ш.Энх-Амгалан

Тархины харвалтын төрөл, тархвар зүй

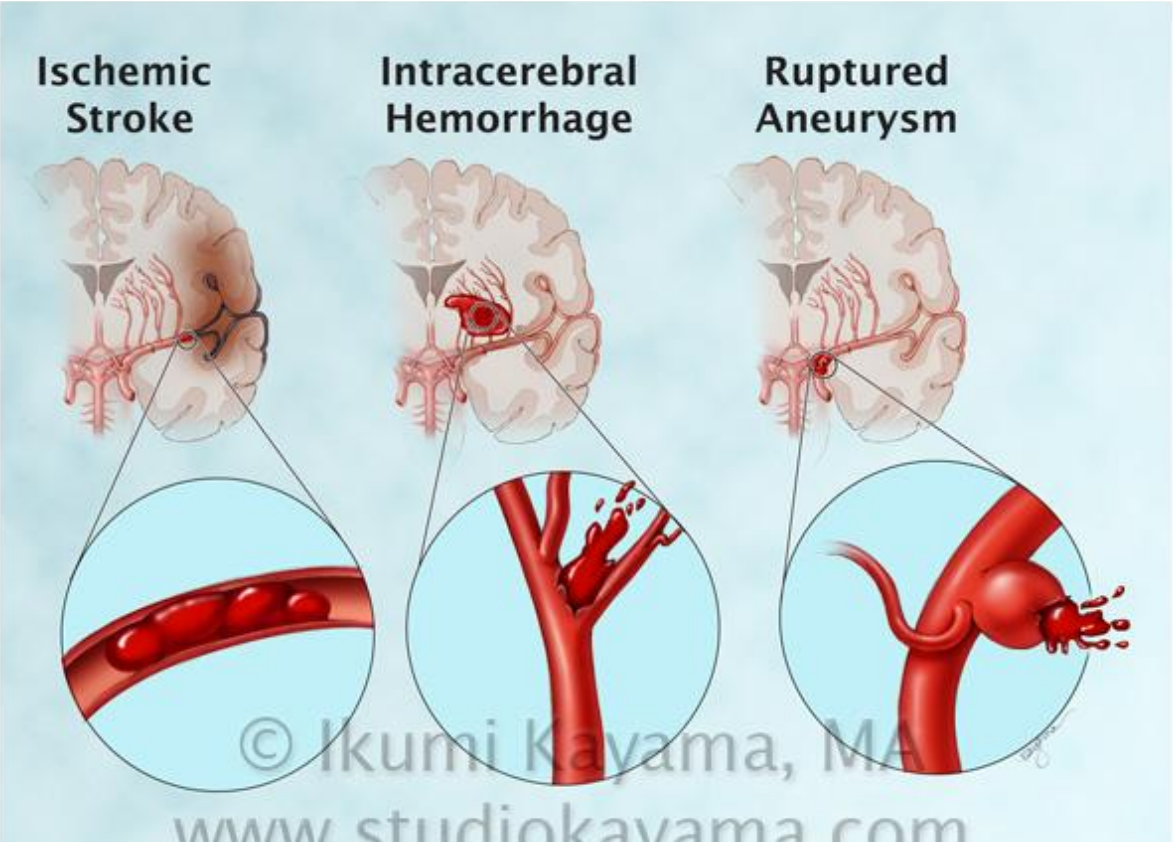

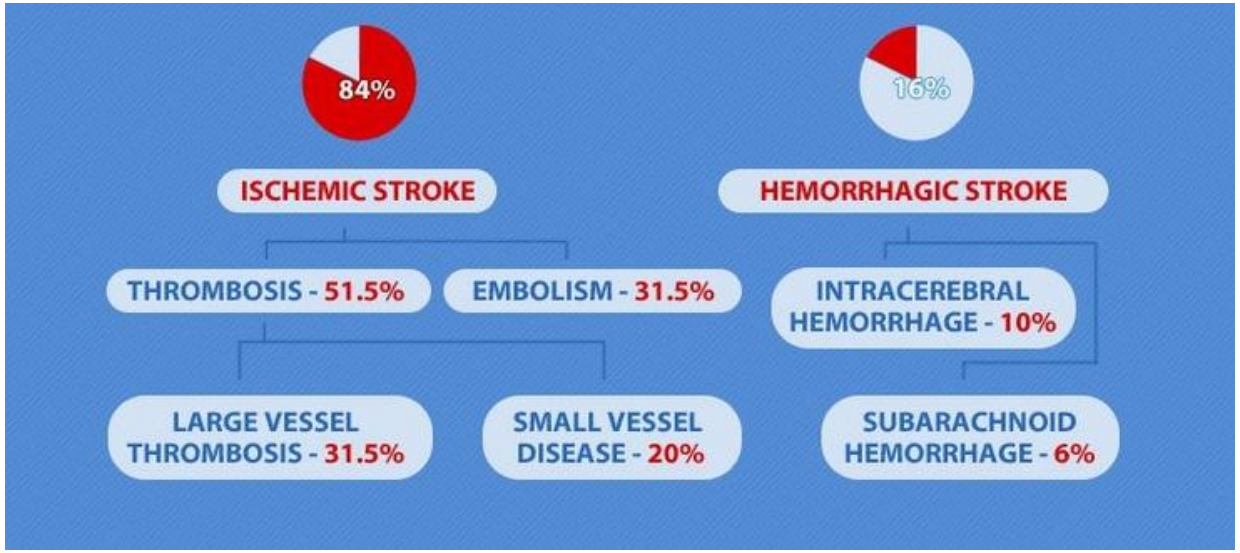

- Судасны шалтгаанаар гэнэт цочмог үүсэх тархины үйлийн хэсэгчилсэн ба бүрэн дутлын голомтот шинжүүд 24 цагаас дээш хугацаагаар илрэх тархины цусны эргэлтийн цочмог хямралыг “Тархины харвалт” гэнэ.

Тархины харвалтын ангилал

Stroke
(acute, focal brain dysfunction due to vascular disease)

Vascular system	Arterial (>99%)					Venous (<1%)
Pathology	Infarct (85%)			Haemorrhage (15%)		Infarct (often develops secondary haemorrhage)
Site of lesion	Anterior (carotid) circulation (65%)		Posterior (vertebrobasilar circulation) (20%)	Brain parenchyma (10%)	Subarachnoid space (5%)	Venous system
Clinical classification	Total anterior circulation stroke (TACS) (15%)	Partial anterior circulation stroke (PACS) (30%)	Lacunar stroke (LACS) (20%)	Posterior circulation stroke (POCS) (20%)	Intracerebral haemorrhage (10%)	Subarachnoid haemorrhage (5%)	Central venous thrombosis (<1%)
Common pathophysiology	• Embolism (cardiac, major vessels) • Thrombosis in situ	• Thrombosis in situ	• Thrombosis • Embolism (cardiac)	• Vascular degeneration • Aneurysm • Arteriovenous malformation	• Aneurysm • Arteriovenous malformation • Vascular degeneration	• Thrombosis in situ

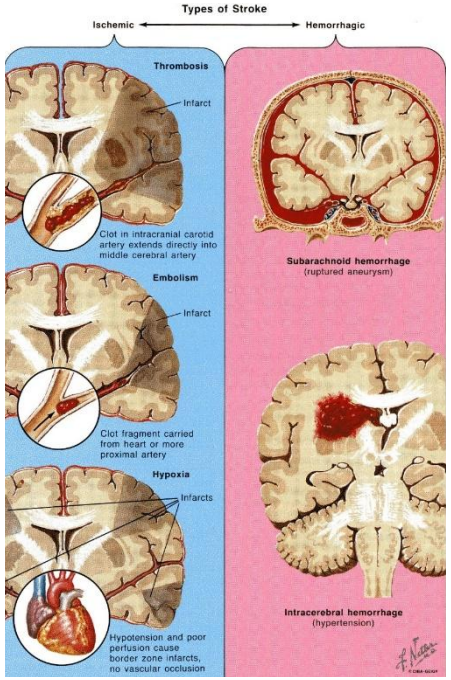

Тархины цус хомсрох харвалтын эмнэлзүйн тодорхойлолт

Тархины аль нэг артери бөглөрсний улмаас үүсэх тархины эдийн бүтцийн голомтот өөрчлөлтийн эмнэлзүйн шинжээр илрэх тархины үйлийн цочмог дутлыг цус хомсрох харвалт гэнэ.

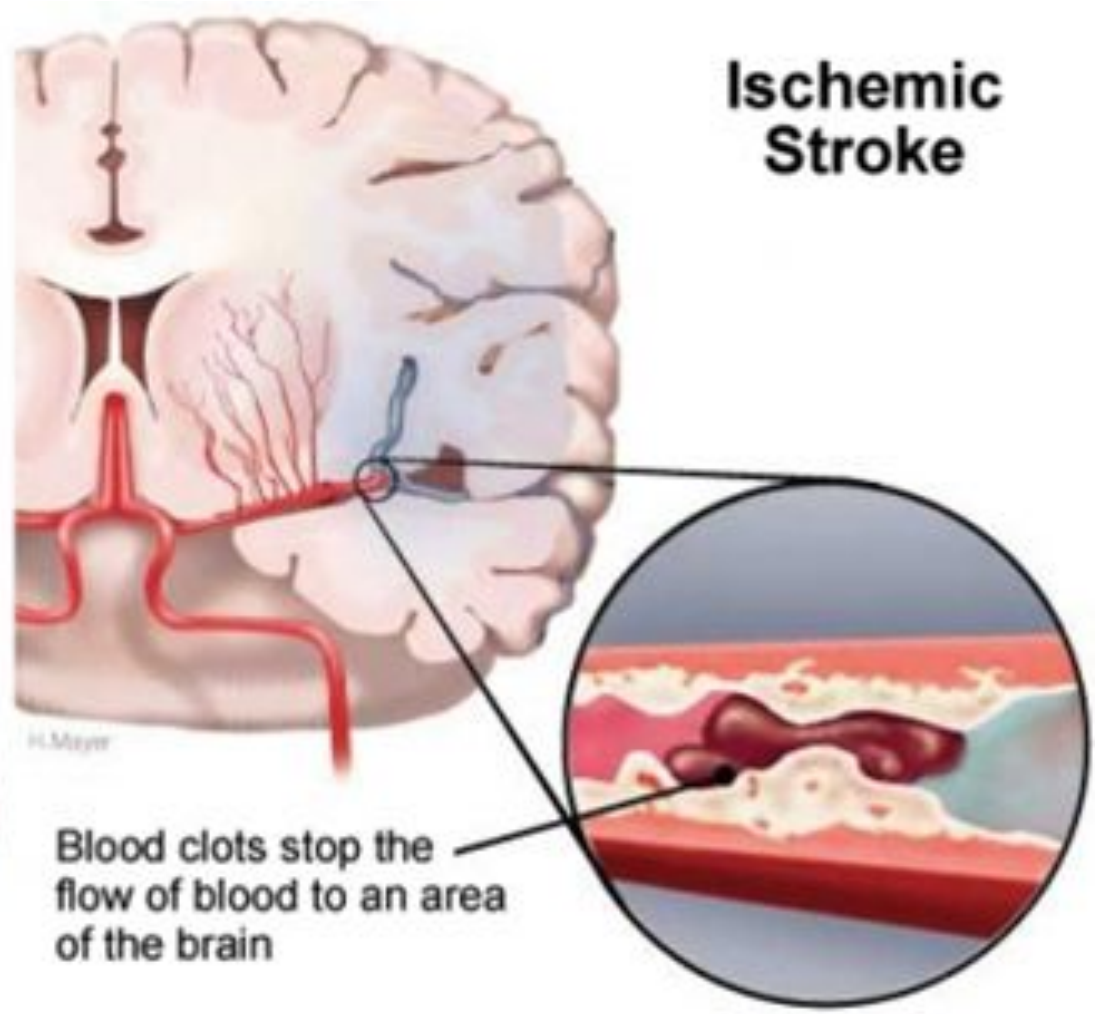

Тархины цус хомсрох харвалт

- Тархийг цусаар хангах гүрээний ба нуруу-суурийн артерийн аль нэг судас бөглөрсний улмаас тархины эдэд бүтцийн голомтот өөрчлөлт гарах эмгэг жамын сууринд цус хомсрох харвалт буюу тархины шигдээс үүснэ.

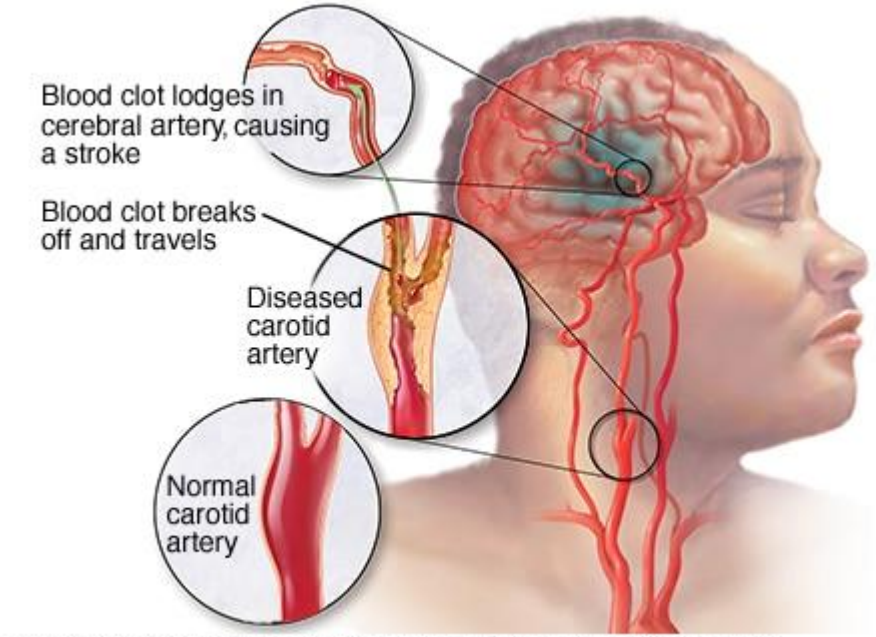

© MAYO FOUNDATION FOR MEDICAL EDUCATION AND RESEARCH. ALL RIGHTS RESERVED.

1. Гүрээний артер – 80%, MCA, ACA: ХМ гемисиндром, харцны саа, танин мэдэхүйн өөрчлөлт – афази, апракси, геминеглет
2. Нуруу-суурийн артер – 20%, VA, BA, PCA, PICA, SCA, ACA: харааны өөрчлөлт, гемианопси, харцны саа, атакси, дисфони, дисфаги, геми-тетрасиндром

Тархины цус хомсрох харвалтын шалтгаан

- **Том артерийн шигдээс:** гүрээний артери, нуруу-суурийн артерийн атеросклерозын улмаас гавлын гаднах судас бөглөрөх (тромбот) харвалт, ихэвчлэн тухайн судасны угийн хэсэг бөглөрнө
- **Зүрхний гарлын эмболт шигдээс:** зүрхний эмгэгийн улмаас зүрхний зүүн тосгуур, ховдол, хавхлагад тогтсон бүлэн зүрхний хэм алдагдлын үед ховхорч, гүрээний артериар дамжин тархины судсыг бөглөснөөс эмболт шигдээс үүснэ.
- **Бичил судасны хонхлойт (лакунт) шигдээс:** тархины гүний бичил артерийн микроангиопатийн улмаас судас бөглөрч, тархины гүнд жижиг шигдээс (3-15 мм диаметр хэмжээтэй) үүсэх онцлогоор тодорхойлогдоно
- **Цус хөдлөлийн харвалт:** тархины артерийн нарийсалтай өвчтөнд артерийн даралт эрс буурснаас тархины цус хомсорч, зэрэгцэн орших артериудын уулзвар бүсэд шигдээс үүсэх явцын онцлогтой;

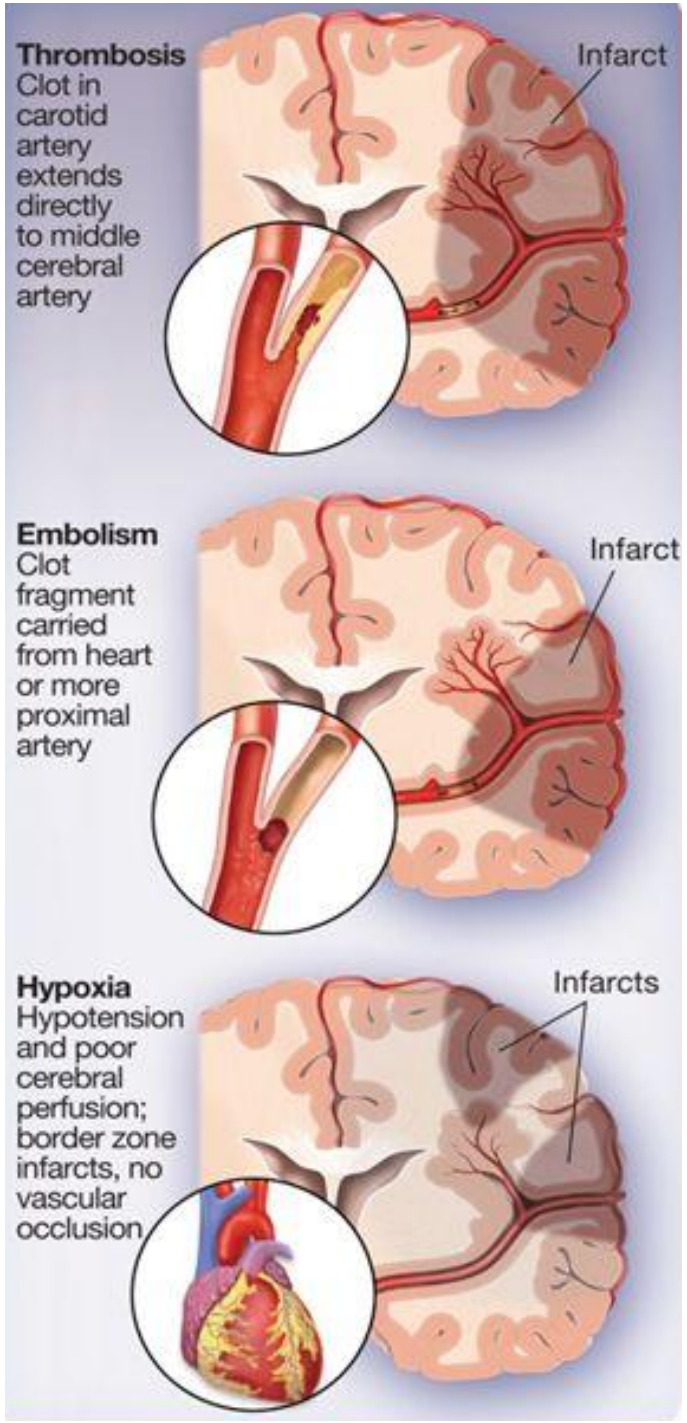

Шигдээсийн бүс

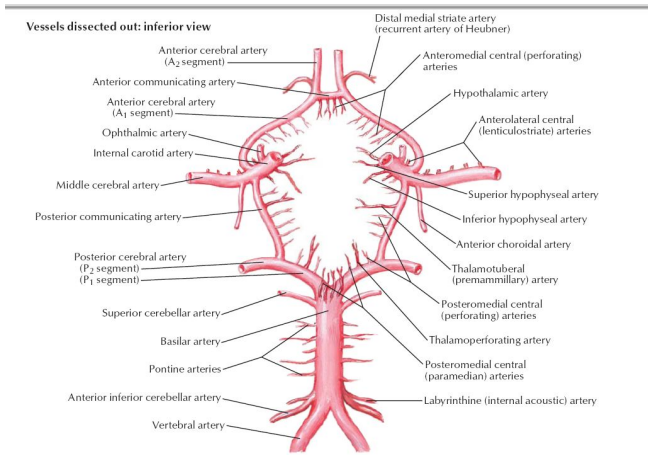

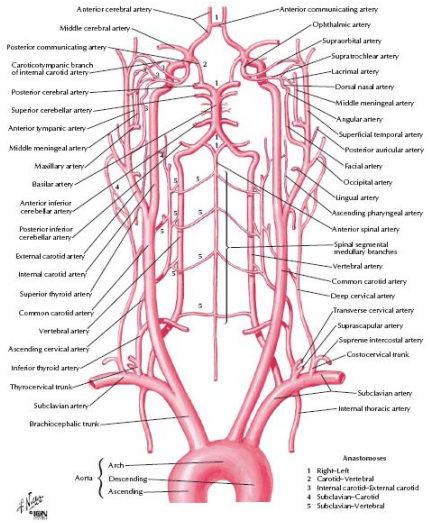

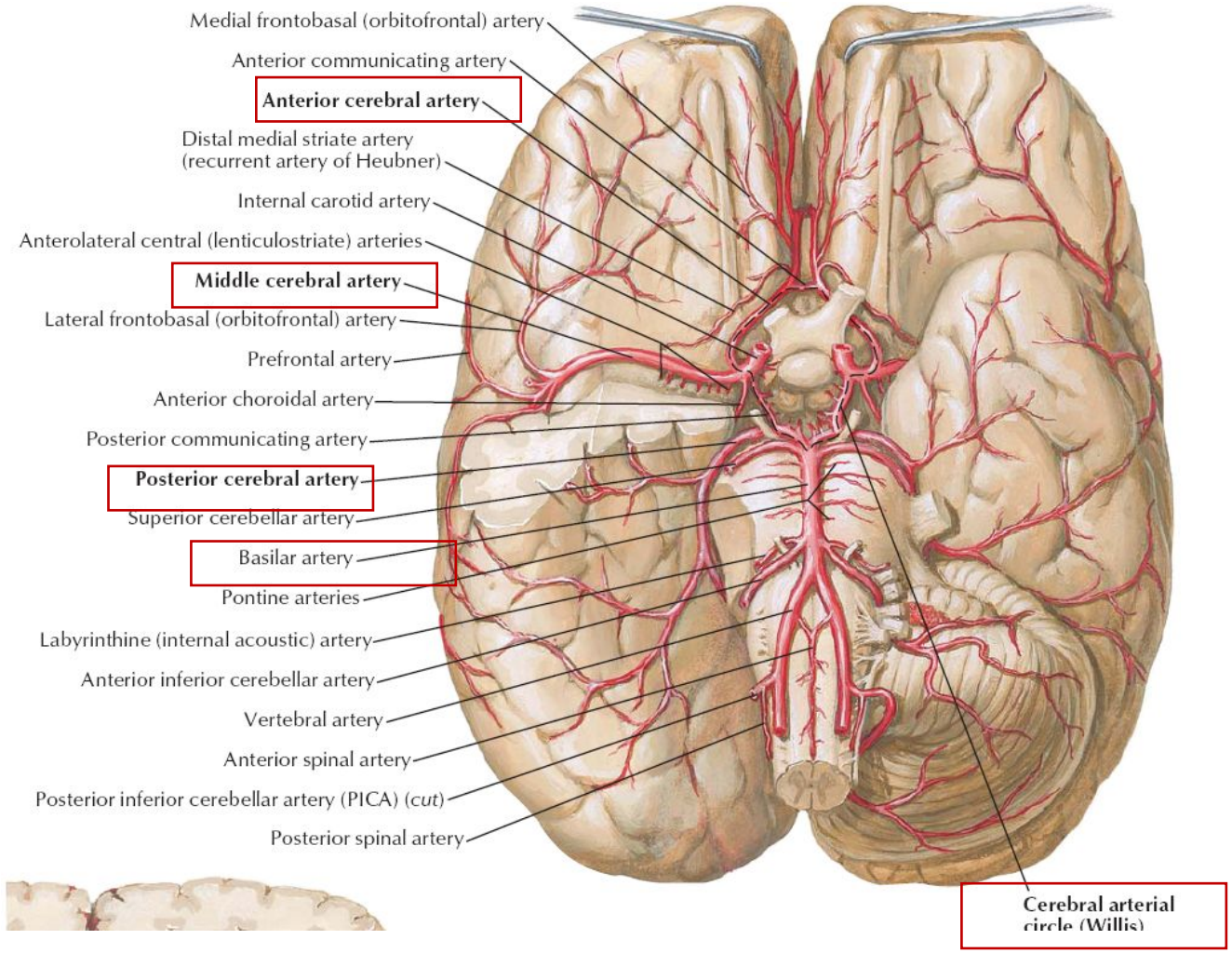

- Эмнэлзүйн явц, илрэл нь бөглөрсөн судасны салаа, буюу тархины шигдээсийн байрлал хэмжээнээс хамаарна.

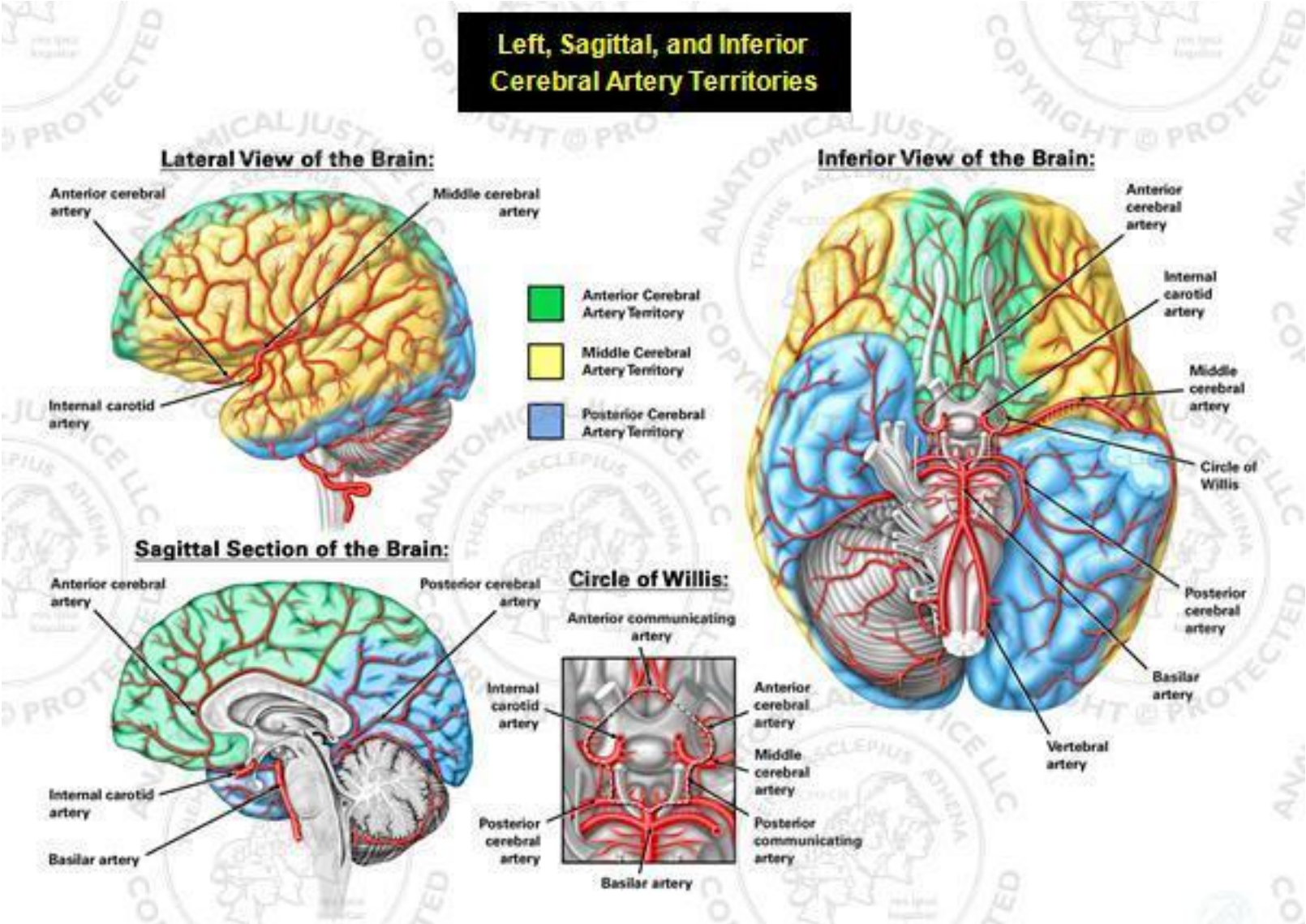

Тархины цус хомсрох харвалт. Тархины зүүн дунд артерийн бүсийн шигдээс. Баруун талласан саа. NIHSS 20 балл

Тархины цус хомсрох харвалт эмнэл зүйд илрэх шинж

- Гүрээний дотор артерийн хамшинж
- Тархины дунд артерийн хамшинж
- Тархины урд артерийн хамшинж
- Тархины арын артерийн хамшинж
- Нуруу-суурийн артерийн хамшинж
- Дунд тархины ишемийн хамшинж
- Тархины баганын судасны хамшинж

Жишээ нь:
Тархины баганын судасны хам шинж

Тархины нугастай холбогддог доод хэсгийг тархины багана гэнэ.

Тархины багана:

- Дунд тархи /midbrain/
- Гүүр /pons/
- Уртавтар тархи /medulla oblongata/

Тархины багана нь гавал тархины хос мэдрэлүүд, харах чадвар, хүүхэн хараа, мэдрэхүй, сонсгол, тэнцвэр, залгих, хэл яриа, дууны өнгө, байрлалын зохицуулганд оролцоно.

Тархины баганын гэмтлийн үед түүний аль бүтэц гэмтсэнээс клиник шинжүүд гарна.

ЖИШЭЭ НЬ:
УРТАВТАР ТАРХИНЫ ХАМ ШИНЖ

- **Бульбар синдром**
- Уртавтар тархинд байрлах IX, X, XII хос мэдрэлийн бөөм, замууд гэмтэж хэлний булчин, зөөлөн тагнай, залгиур, дууны хөвчийн саа үүснэ.
- Кл-т: дисфони, дисфаги, дизартри, хамар гуншиа, хэлний үзүүр хазайх, хэлний хөдөлгөөн хязгаарлагдах, амьсгал, зүрх судасны үйл ажиллагаа алдагдана.

4 хэлбэрт хуваана

- Компрессионный бульбар саа-уртавтар тархи хавдар, гематома, хүзүүний нугаламын ясан ургацагаар дарагдаж үүснэ.
- Ларингеальный бульбар саа- эргэх мэдрэлийн /возвратный нерв/ нэг ба хоёр талын гэмтэлээс дууны өнгө өөрчлөгдөнө/дисфони, афони/.
- Аажим даамжрах явцтай бульбар саа- БАС, нуруу-суурйин артерийн архаг дутагдал
- Халдварын бульбар саа- гэрийн тэжээвэр, хөдөө аж ахуйн, үслэг ангийн, мөөгөнцрийн, герпес вирусын, галзуугийн вирусын халдварийн үед үүснэ

Эмнэл зүйн үзлэг, үнэлгээ

Хүснэгт 2. Эмнэлгийн өмнөх шатанд харвалтыг үнэлэх сорил (Цинциннати шалгуур)

Нүүр муруйлт (нүүрний хөдөлгөөн шалгах):
• Хэвийн - нүүрний хоёр тал ижил, бүрэн хөдөлгөөнтэй
• Хэвийн бус - нүүрний нэг талын хөдөлгөөн хязгаарлагдсан
Гарын унжилт (өвчтөн гараа өргөж, 10 сек тогтоох):
• Хэвийн - хоёр гараа ижил түвшинд, тогтвортой өргөх
• Хэвийн бус - нэг гар хөдлөхгүй буюу нөгөө талтай харьцуулахад унжих (нэг гар дотогш эргэж унжсан эсэхийг анхаарах)
Хэл яриа хэвийн бус:
• Хэвийн - үгийг тод, зөв хэлнэ
• Хэвийн бус - өвчтөн ээдэрнэ, үгийг буруу хэлнэ, эсвэл ярьж чадахгүй
Тайлбар: 3 сорилын 1-ийг биелүүлж чадахгүй тохиолдолд харвалтын магадлал 72%

Эмнэл зүйн үзлэг, үнэлгээ

Хүснэгт 8. АНУ-ын Үндэсний Эрүүл Мэндийн Институтын Харвалтын Үнэлгээ (ҮЭМИХҮ)

Харвалтын үнэлгээний шалгуур			
Ухамсарт ухаан		Баримжаа тогтоох	
Саруул	0	2 асуулт (сар, нас)	
Нойрмог дөжирсөн	1	Хоёул зөв	0
Сопор	2	Нэг нь зөв	1
Ком	3	Хоёул буруу	2
Хоёр төрлийн заавар биелүүлэх (нүдээ нээх гараа атгах)		Харц	
		Хэвийн	0
Хоёул зөв	0	Харцны бүрэн бус саа	1
Нэг нь зөв	1	Бүрэн саа	2
Хоёул буруу	2		
Харааны талбай		Нүүрний хөдөлгөөн	
Хэвийн	0	Хэвийн	0
Бүрэн бус талхараагүйдэл	1	Үл ялих сулрал	1
Бүрэн талхараагүйдэл	2	Хэсэгчилсэн сулрал	2
Хоёр талын хараагүйдэл	3	Нүүр нэг талд бүрэн саажсан	3

Гарын хөдөлгөөн (хоёр гарыг 90°, 10 сек өргөх)		Хөлийн хөдөлгөөн (хоёр хөлийг 30°, 5 сек өргөх)	
а) зүүн		а) зүүн	
б) баруун		б) баруун	
гар унжихгүй	0	хөл унжихгүй	0
5 секунд хүрэхгүй унжина	1	5 секунд хүрэхгүй унжина	1
10 секунд хүрэхгүй бууна	2	5 секунд хүрэхгүй бууна	2
Мөчний хүндийн жинг дийлэхгүй	3	Мөчний хүндийн жинг дийлэхгүй	3
Хөдөлгөөнгүй	4	Хөдөлгөөнгүй	4
Мөчдийн тэнцвэр		Мэдрэхүй	
Хэвийн	0	Хэвийн	0
Нэг гар, эсвэл нэг хөл тэнцвэргүй	1	Хөнгөн зэргээр буурсан	1
Хоёр мөч тэнцвэргүй	2	Хүнд зэргээр алдагдсан	2
Яриа (афази)		Үг хэллэг	
Хэвийн	0	Хэвийн	0
Хөнгөн, дунд зэргийн афази	1	Хөнгөн, дунд зэргийн тультраа	1
Хүнд зэргийн афази	2	Хүнд зэргийн тультраа, ойлгомжгүй	2
Бүрэн афази	3		
Анхаарал буурах		Нийлбэр дүн	
Байхгүй	0		
Хөнгөн зэргээр анхаарал буурсан	1		
Хүнд зэргээр анхаарал буурсан	2		

- Мэдрэлийн статусыг АНУ-ын ҮЭМИХҮ болон Скандинавын харвалтын хэмжүүр зэрэг баталгаажсан аргуудаар тогтооно.
- Харвалтын дараах эхний 72 цагийн турш дээд тал нь 4 цаг тутамд мониторинг хяналт хийх нь зүйтэй.
- Бүлэн хайлуулах эмчилгээ хийснээс хойшхи 24 цагт ойр ойр мониторинг хяналт тогтооно

Тархины шигдээс: хурц үе

- Эхний 3 хоног хүртэл ишемийн голомтын нягт өөрчлөгддөггүй (изоденс)

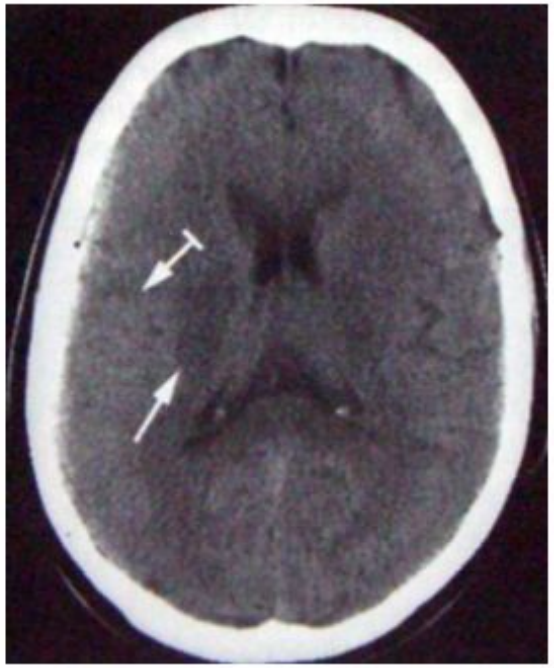

→ hyperdense A. cerebri media

○→ normal A. cerebri media

→ суурийн зангилаа хэсэгт нягт бага зэргээр буурсан харагдана

I→ Сильвийн завсар арилсан

Insular ribbon, Lentiform nucleus

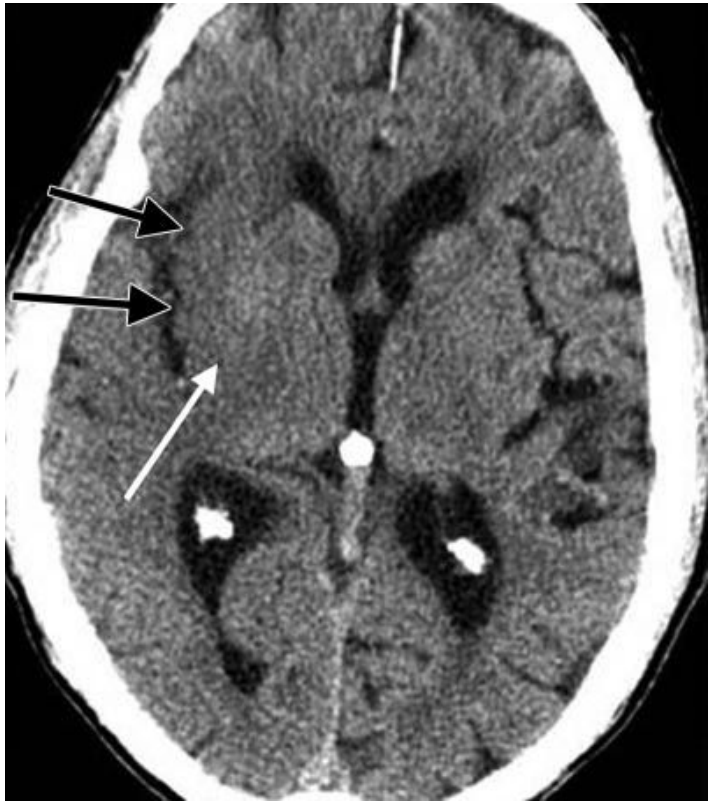

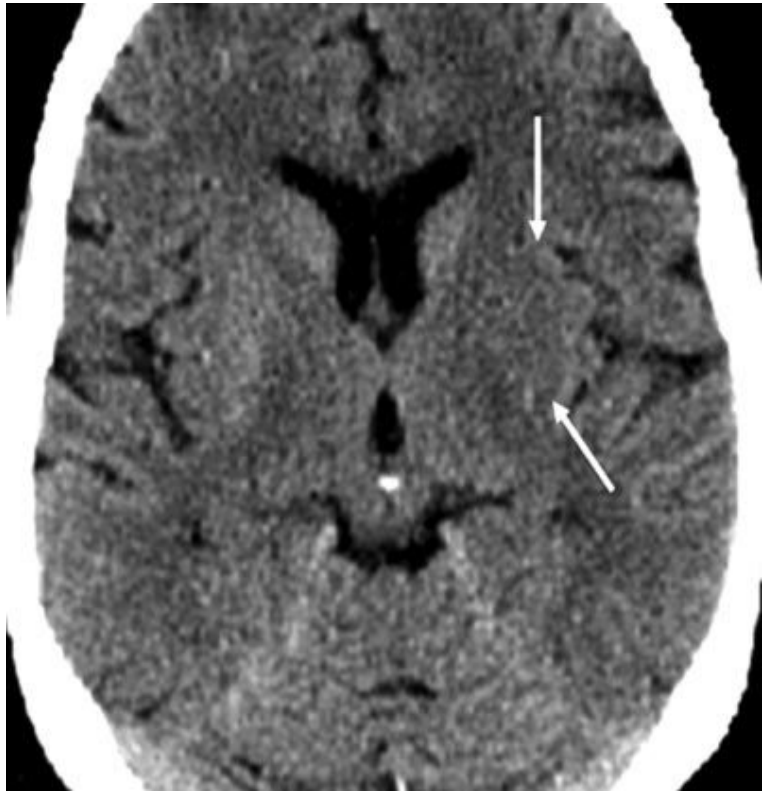

Hyperdense MCA sign

Тархины шигдээс: хурц үе

Зүүн талын тархины арын артерийн инфаркт

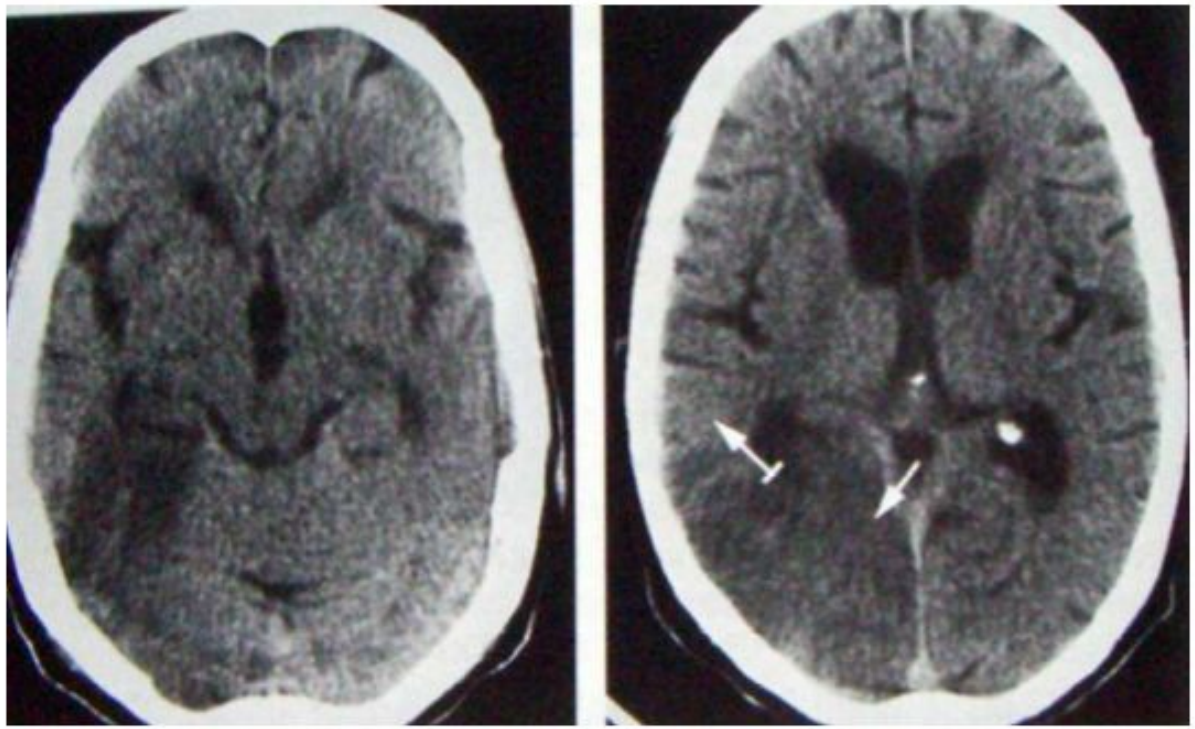

Зүүн дагз болон чамархайн ар хэсэгт нягт буурсан, арын эвэр дарагдсан (I→), атираа завсрын зай арилсан (→), дотор ховдлууд өргөссөн, тархины хатангирал

Хуучин шигдээс

Тархины дунд болон арын артерийн бүсийн заагт болсон хуучин шигдээс

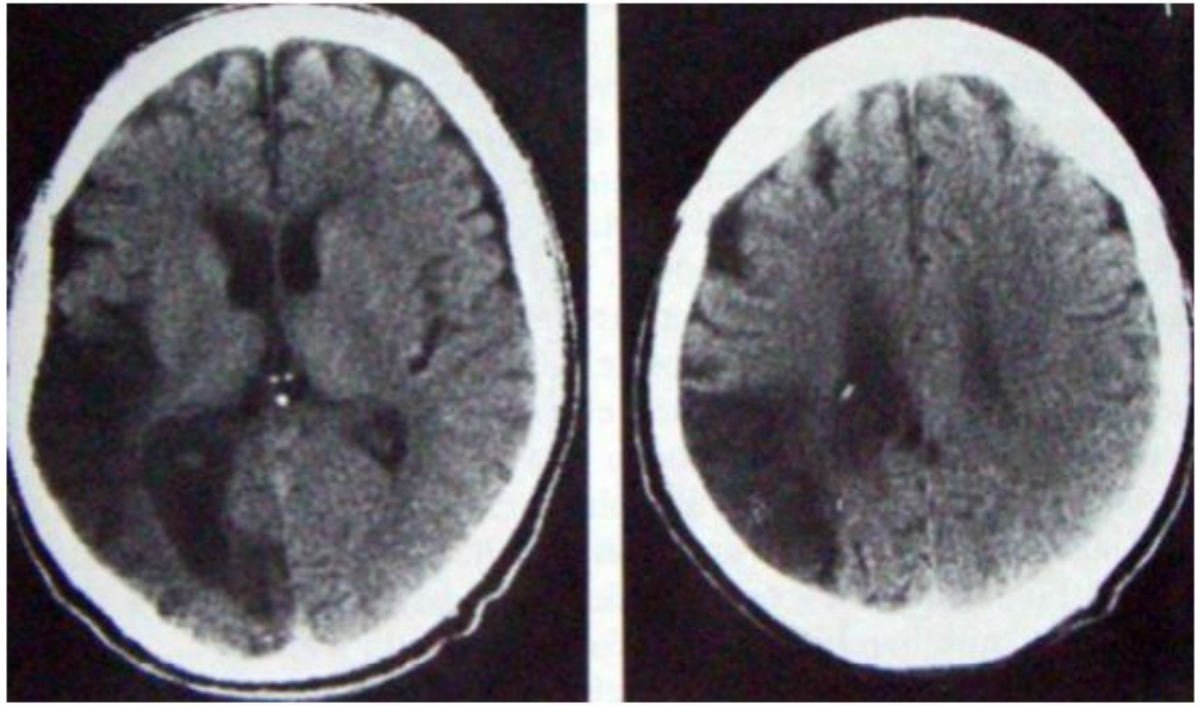

зүүн темпоро-окципитал хэсэгт тод зах хязгаартай нягт буурсан голомттой, хоёрдогчоор зүүн хажуу ховдол өргөссөн, дундаж шугам үл ялих зүүн талруу хазайсан

CT angiogram: arterial branch occlusion

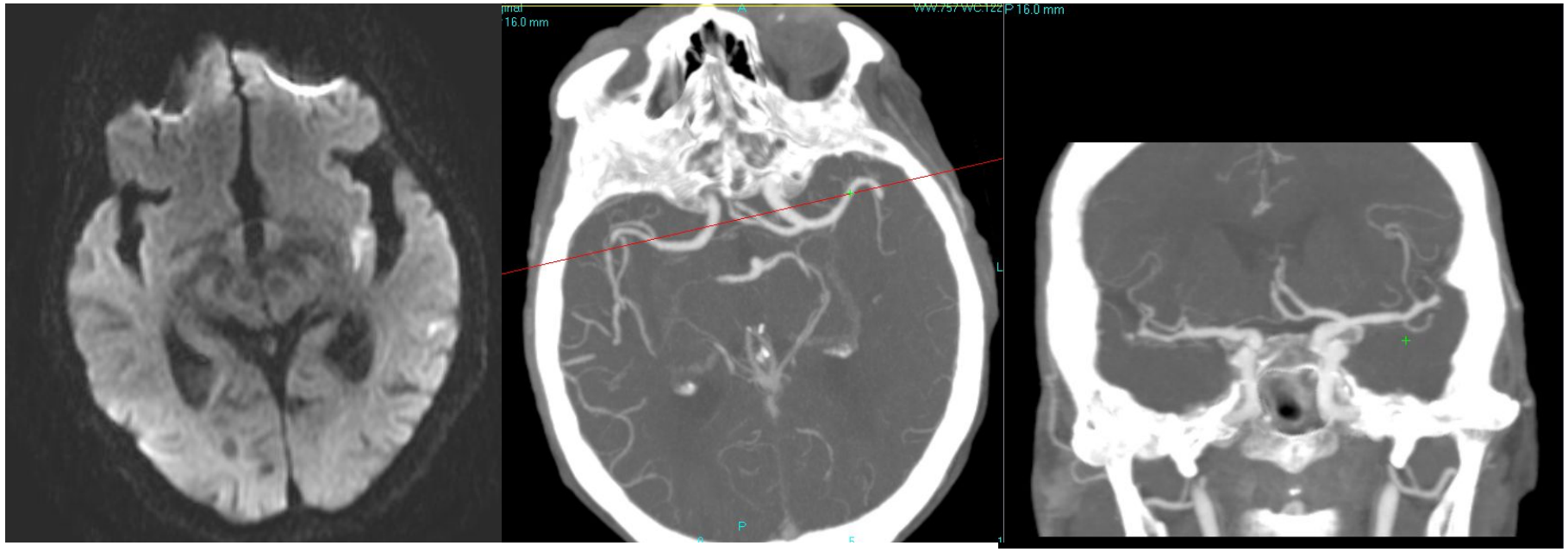

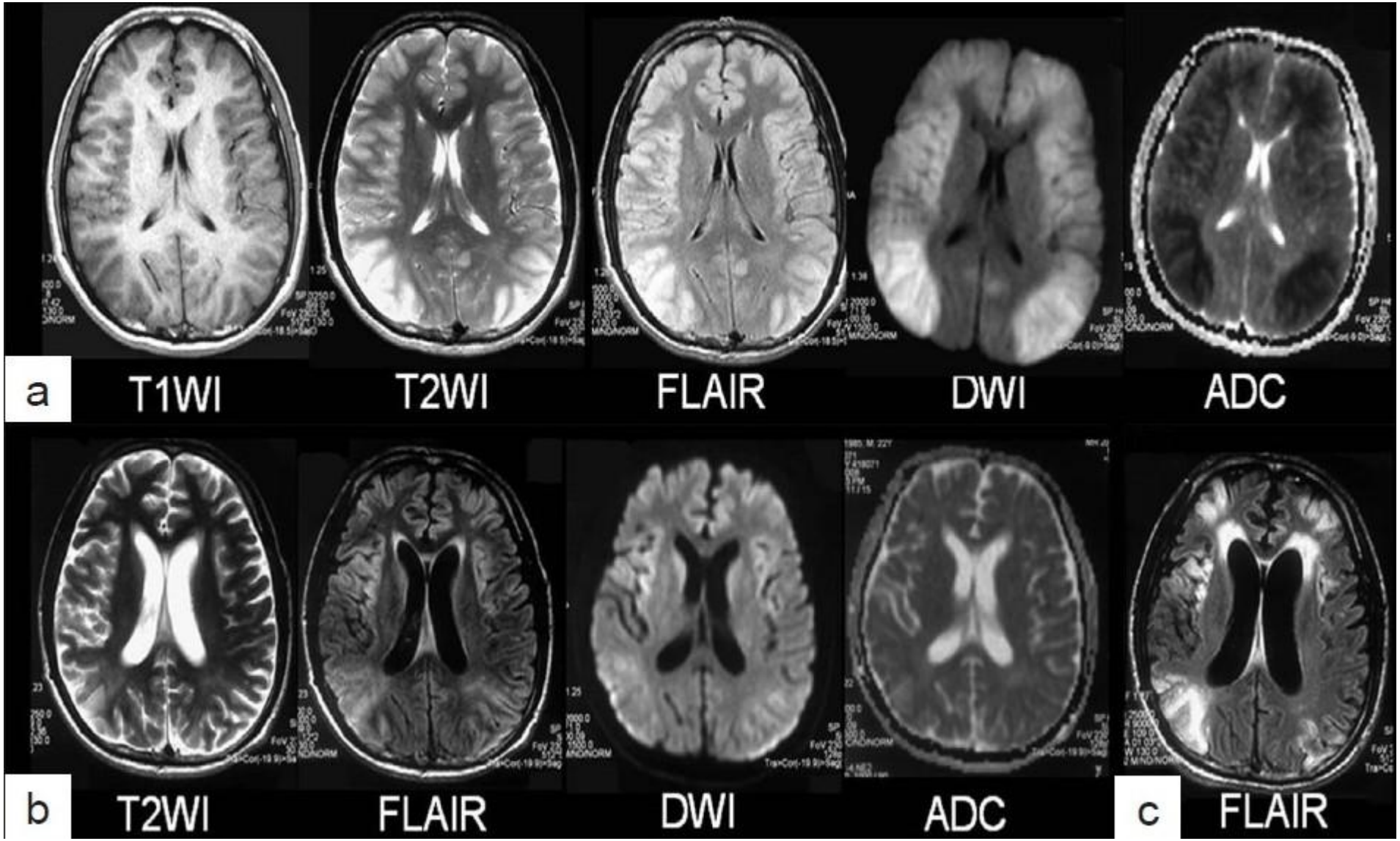
a
T1WI
T2WI
FLAIR
DWI
ADC
b
T2WI
FLAIR
DWI
ADC
c
FLAIR

Basilar occlusion: diffusion MRI

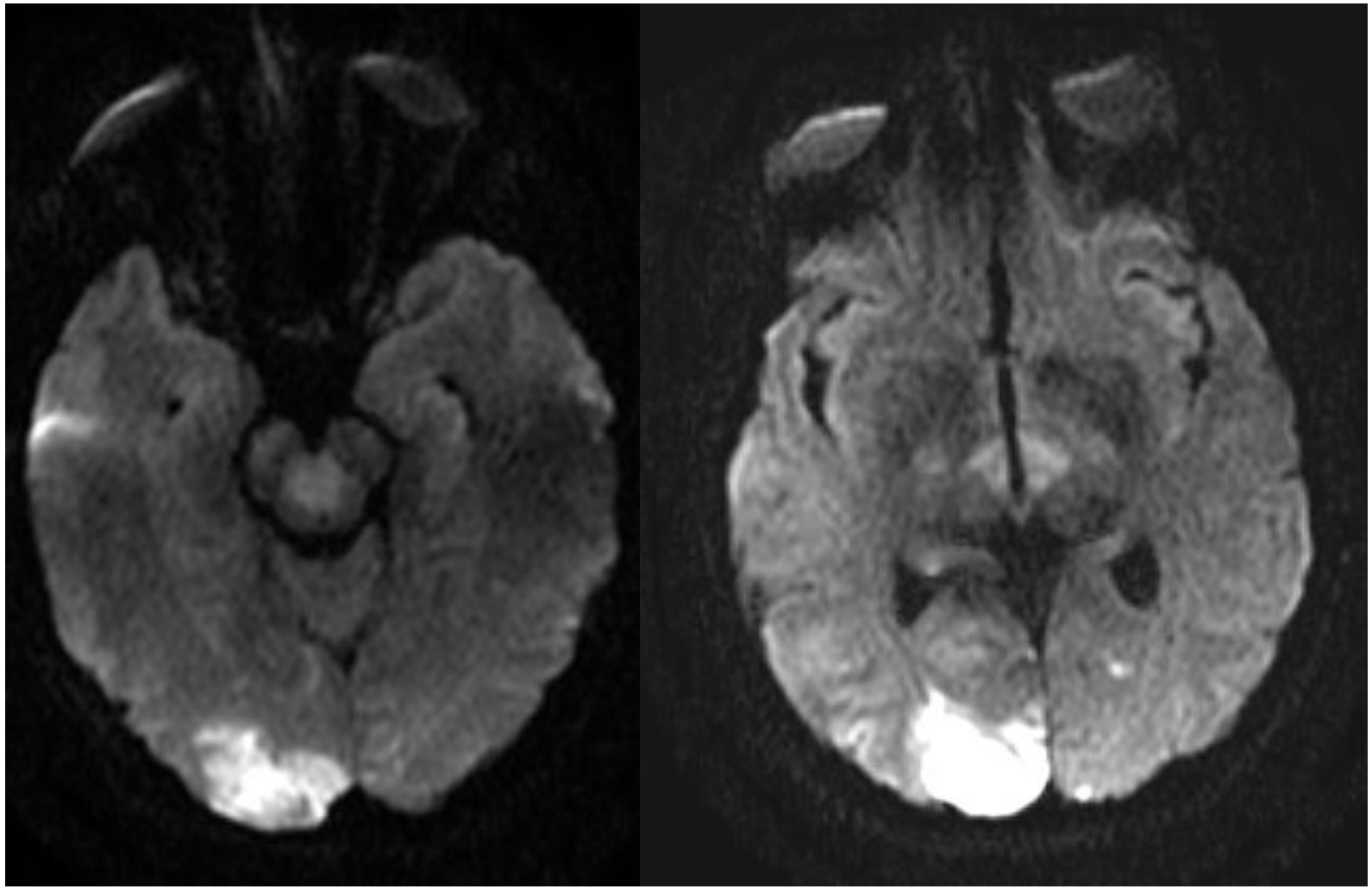

Basilar occlusion: MR and catheter angiograms

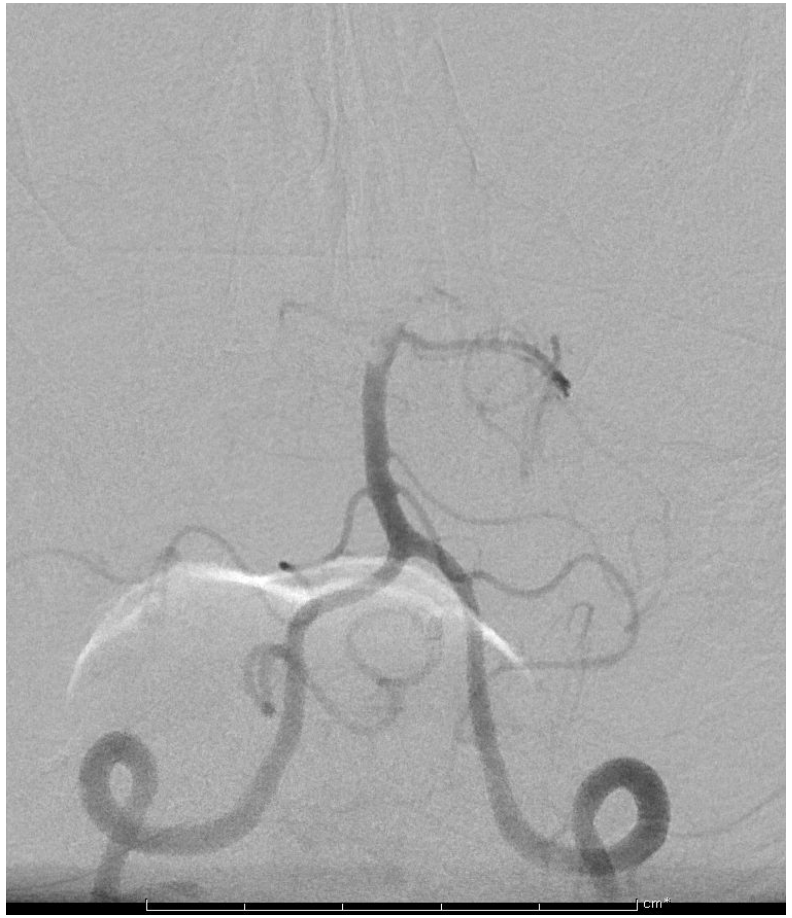

Тархины цус тасалдах дайралт:

- Судасны шалтгаанаар гэнэт цочмог үүсэх тархины үйлийн дутлын голомтот шинжүүд 24 цагаас хэтрэхгүй хугацаанд эргэж арилах тархины цусны эргэлтийн түр хямралыг цус тасалдах дайралт гэнэ.

Тархины эдийн доторх цус харвалт:

Зонхилон тархины судас гэнэт хагарснаас, эсвэл судасны ханын нэвчүүлэх чанар ихэссэнээс үүдэн, тархины эдийн дотор цус хурах эмгэг (хурсан цусны байршлаас хамааран, цус тархины ховдол, аалзавчийн дорх завсарт нэвтрэн орж болно).

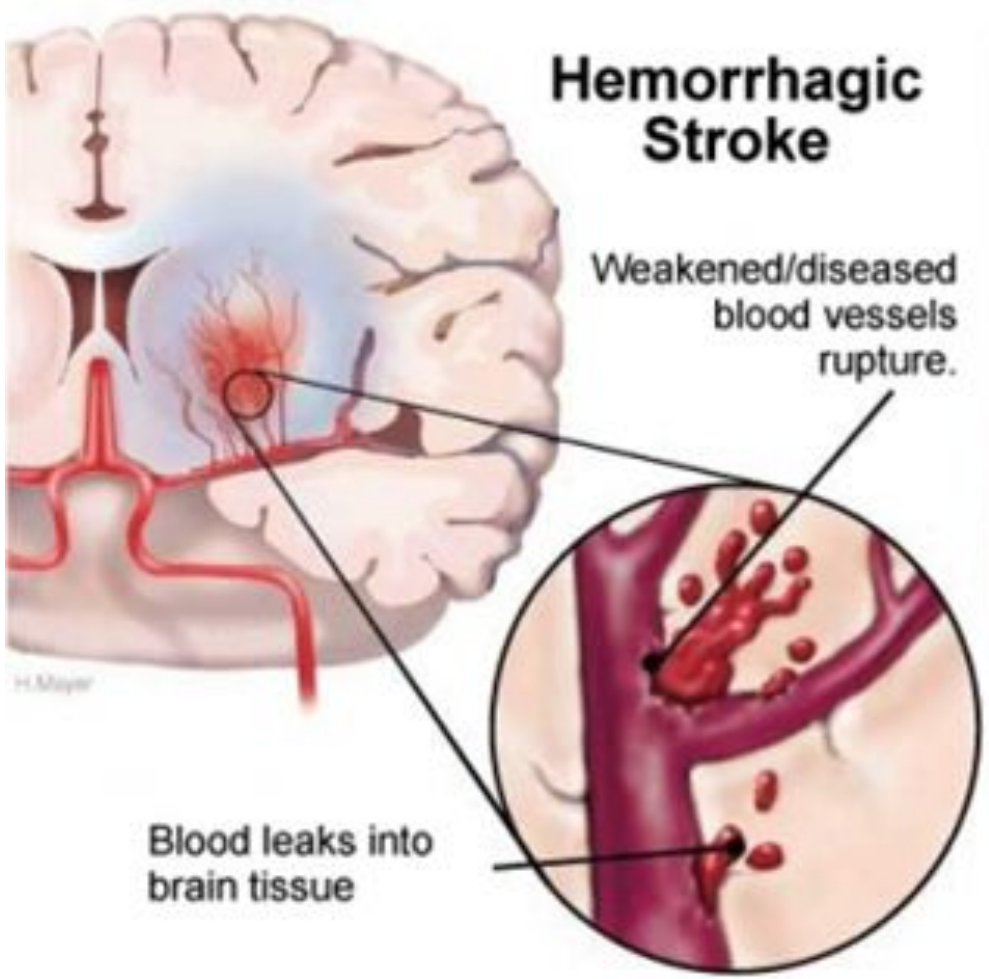

© Heart and Stroke Foundation of Canada

Тархины эдийн доторх цус харвалтын байрлал

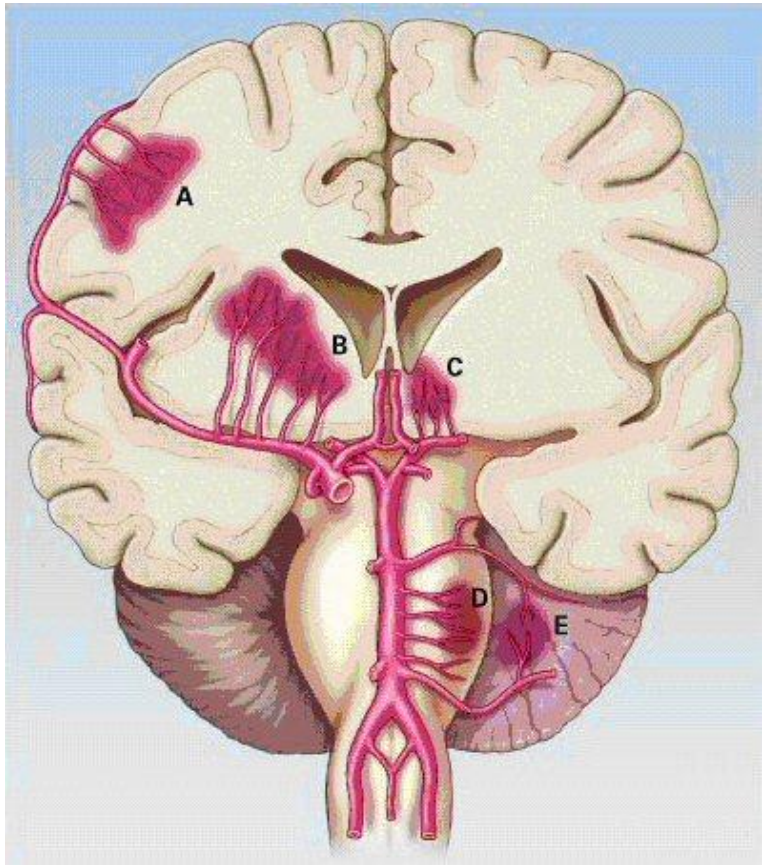

Даралт ихсэлттэй холбоотой тархины харвалт нь:

B. Тархины дунд артерийн lenticularostriate өсөх хэсгээс үүдэлтэй тархины суурын зангилааг хамарсан харвалт. Ихэнх хувийн эзэлдэг.

C. Тархины арын артерийн thalmogeniculate салааны өгсөх хэсгийн үүдэлтэй таламусын харвалт.

D. Суурийн артерийн paramedian салаанаас үүдэлтэй багананы харвалт

E. Бага тархины харвалт нь бага тархины бүх салаанаас үүдэлттэй.

A. Тархины тал бөмбөлөгийн цус харвалт түгээмэл бус байдаг ба тархины артерийн өмнөд, дунд, арын артерийн гадар бүрхийлрүү салаалсан хэсгүүдээс үүдэлтэй харвалт.

АД өндөр, хижээл насны өвчтөнд цус харвалт суурийн зангилаа, харааны төвгөр, багатархи, тархины багана зэрэг гүний бүтцийг хамарсан бол ангиографи хийхгүй.

Цусан хураан байрлал

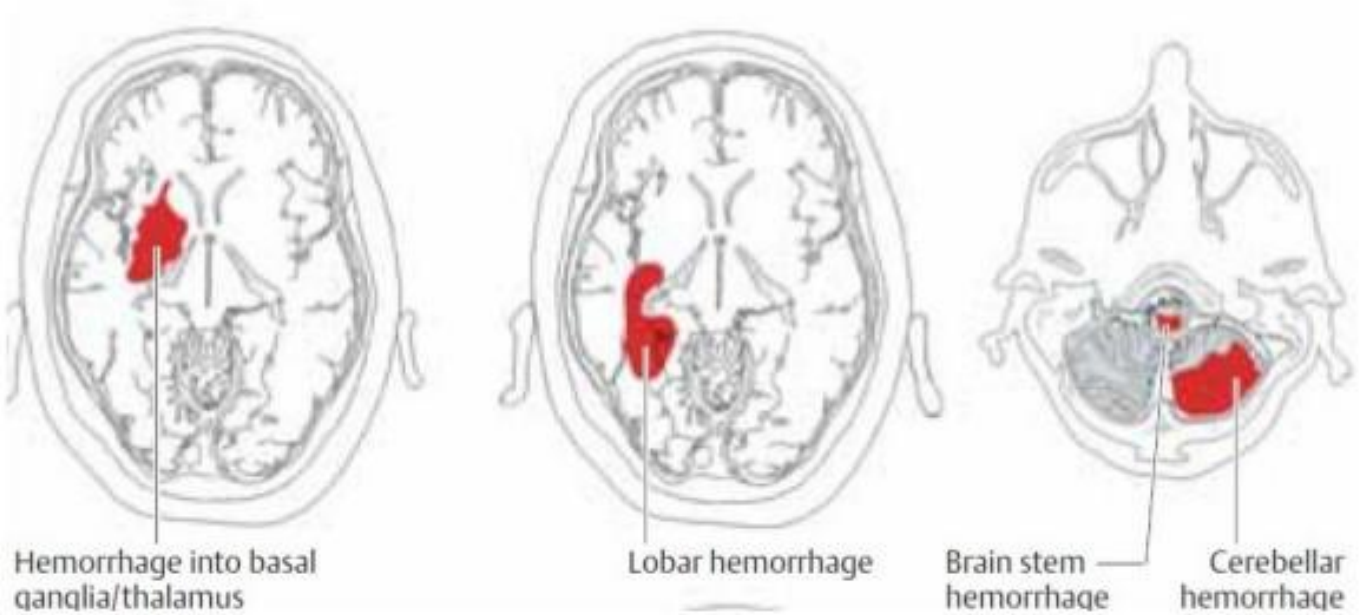

- Суурийн зангилаа, таламусын харвалт харвалт 65%
- Багананы харвалт (10%)
- Бага тархины харвалт 10%)
- Тархины тал бөмбөлөг, дэлбэнгийн харвалт. (15%)

Тархины КТГ

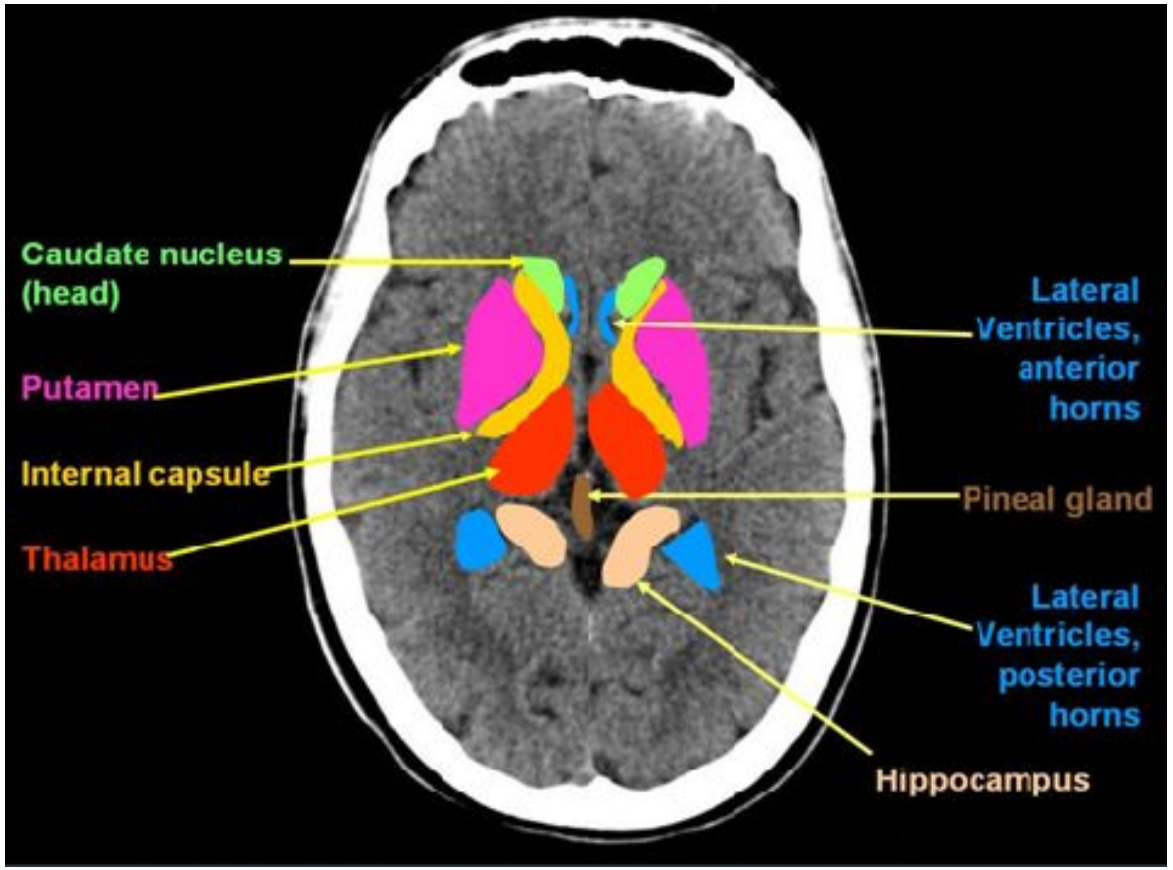
Caudate nucleus (head)
Putamen
Internal capsule
Thalamus
Lateral Ventricles, anterior horns
Pineal gland
Lateral Ventricles, posterior horns
Hippocampus

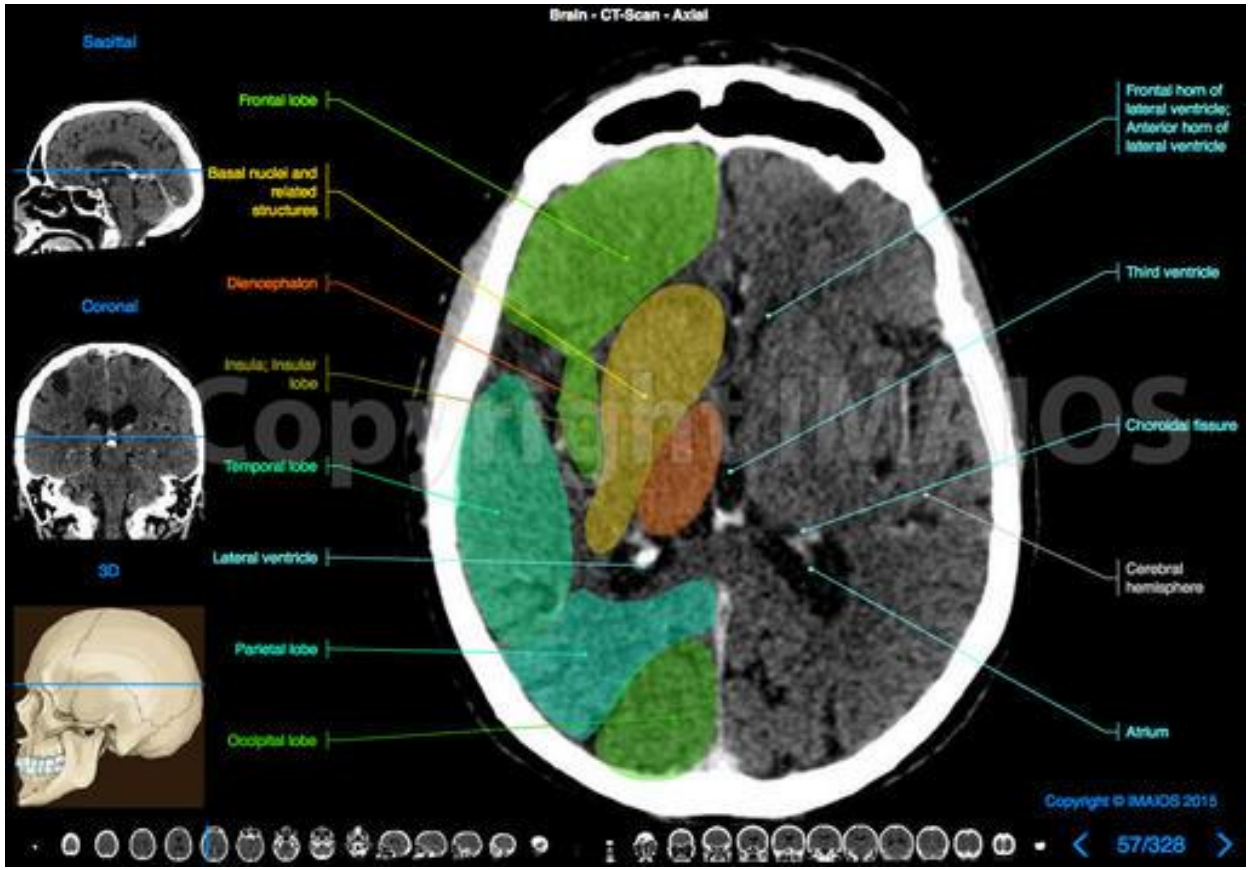
Brain - CT-Scan - Axial
Sagittal
Coronal
3D
Frontal lobe
Basal nuclei and related structures
Diencephalon
Insula; Insular lobe
Temporal lobe
Lateral ventricle
Parietal lobe
Occipital lobe
Frontal horn of lateral ventricle; Anterior horn of lateral ventricle
Third ventricle
Choroidal fissure
Cerebral hemisphere
Atrium
Copyright © IMAIOS 2015
57/328

Тархины эдийн доторх цус харвалт КТГ

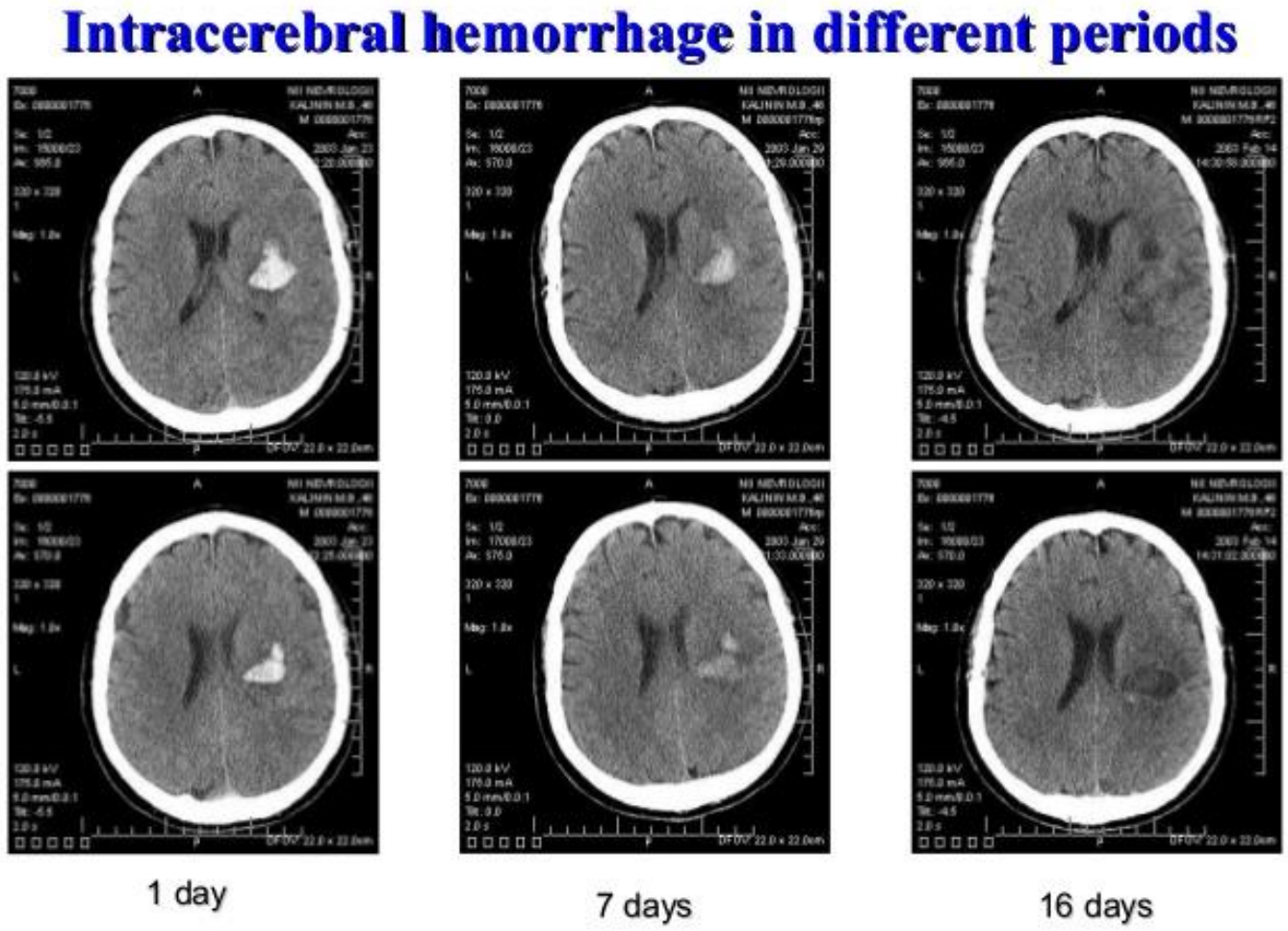

Тархины эдийн доторх цус харвалт:

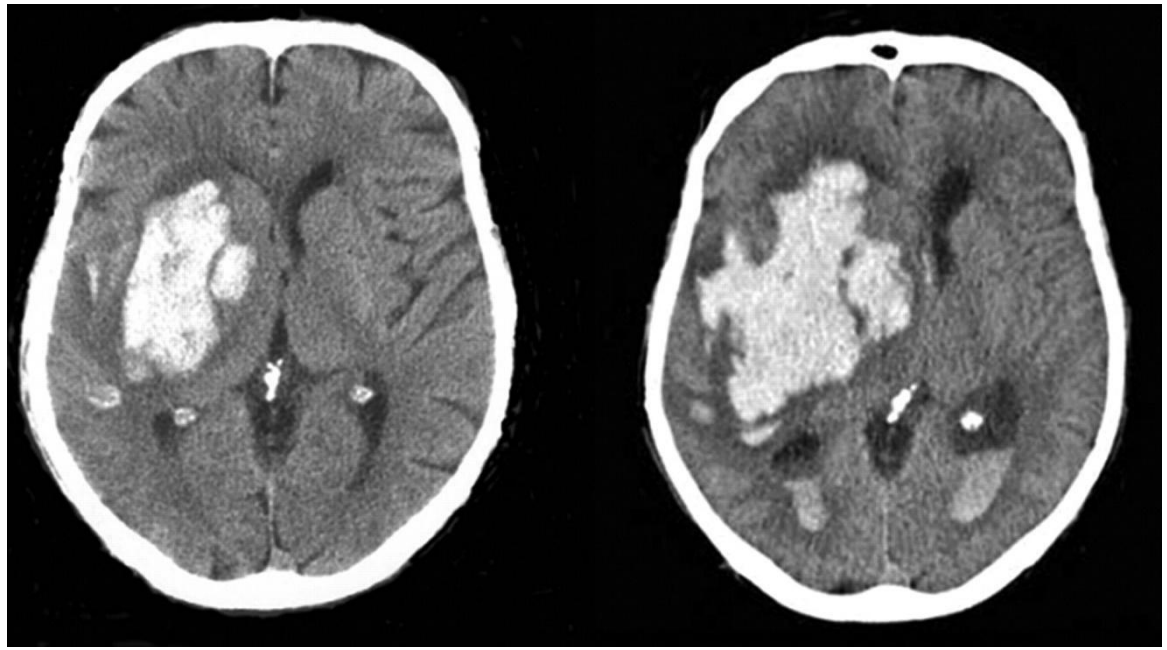

- Онош: Тархины эдийн цус харвалт. Тархины баруун суурийн зангилааны том хэмжээний цусан хураа. Бүх ховдолруу цөмөрсөн. Артерийн даралт ихсэх өвчний шалтгаант. Амьсгал зүрх судасны цочмог дутагдал. NIHSS 40 балл

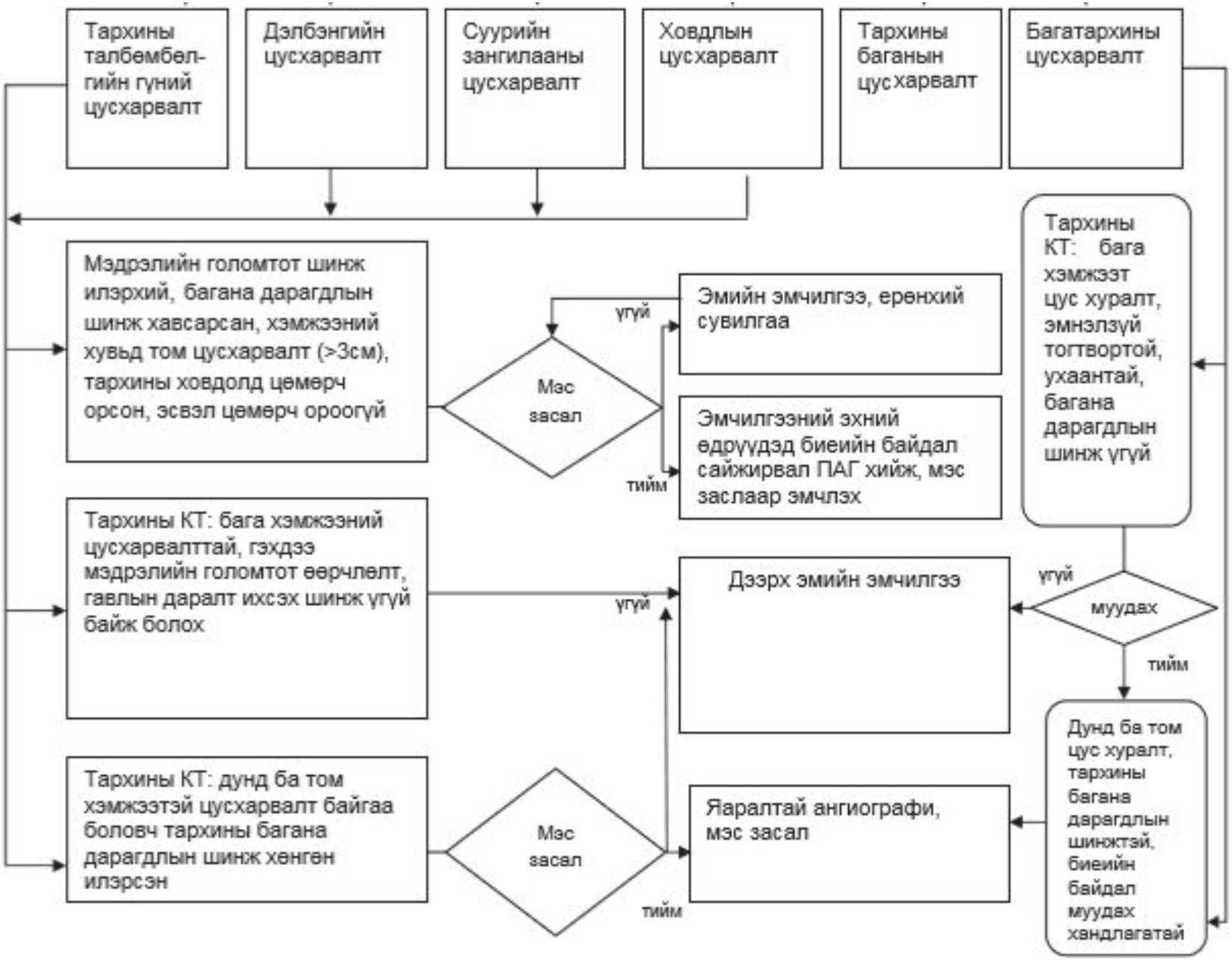
Тархины талбембел-гийн гуний цусхарвалт
Дэлбэнгийн цусхарвалт
Суурийн зангилааны цусхарвалт
Ховдлын цусхарвалт
Тархины баганын цусхарвалт
Багатархины цусхарвалт
Мэдрэлийн голомтот шинж илэрхий, багана дарагдлын шинж хавсарсан, хэмжээний хувьд том цусхарвалт (>3см), тархины ховдолд цемерч орсон, эсвэл цемерч ороогүй
Мэс засал
үгүй
тийм
Эмийн эмчилгээ, ерөнхий сувилгаа
Эмчилгээний эхний өдрүүдэд биеийн байдал сайжирвал ПАГ хийж, мэс заслаар эмчлэх
Тархины КТ: бага хэмжээт цус хуралт, эмнэлзүй тогтвортой, ухаантай, багана дарагдлын шинж үгүй
Тархины КТ: бага хэмжээний цусхарвалттай, гэхдээ мэдрэлийн голомтот өөрчлөлт, гавлын даралт ихсэх шинж үгүй байж болох
үгүй
Дээрх эмийн эмчилгээ
үгүй
муудах
тийм
Дунд ба том цус хуралт, тархины багана дарагдлын шинжтэй, биеийн байдал муудах хандлагатай
Тархины КТ: дунд ба том хэмжээтэй цусхарвалт байгаа болов тархины багана дарагдлын шинж хөнгөн илэрсэн
Мэс засал
тийм
Яаралтай ангиографи, мэс засал

Аалзавч дорх цус харвалт:

- Тархины артери судасны цүлхэн, артери-венийн гаж хөгжлийн улмаас цүлхийсэн судас гэнэт хагаран, аалзан бүрхэвчийн дорх завсарт цус нэвтрэн орох эмгэг.

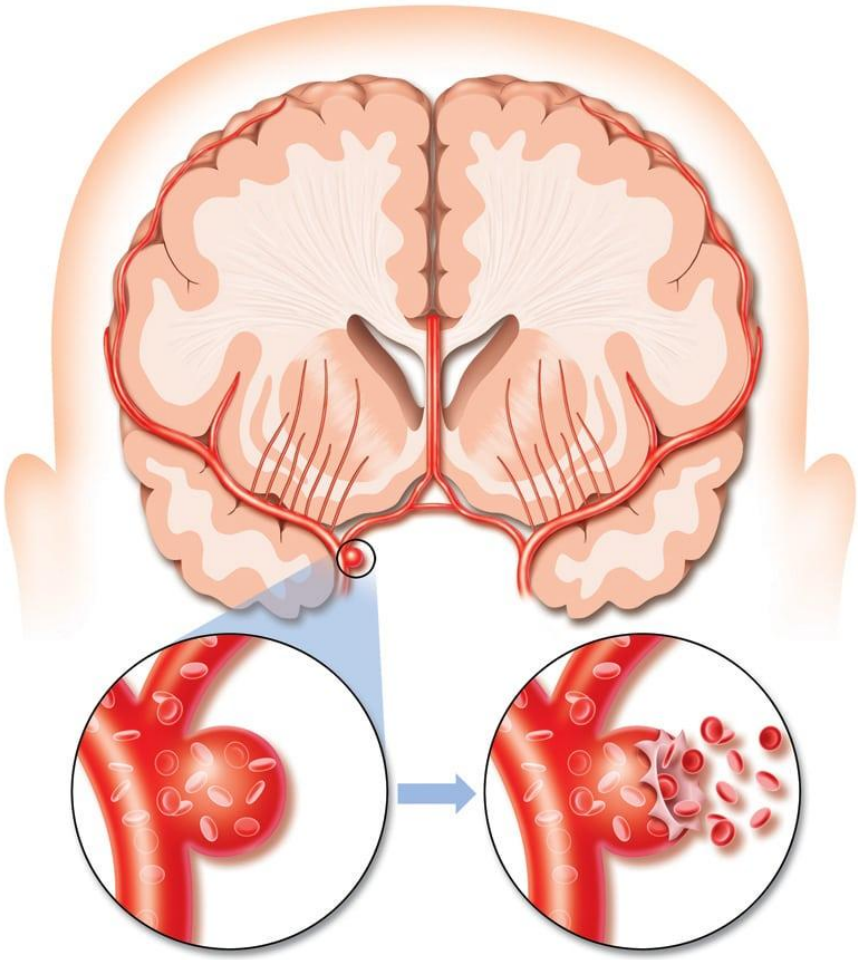

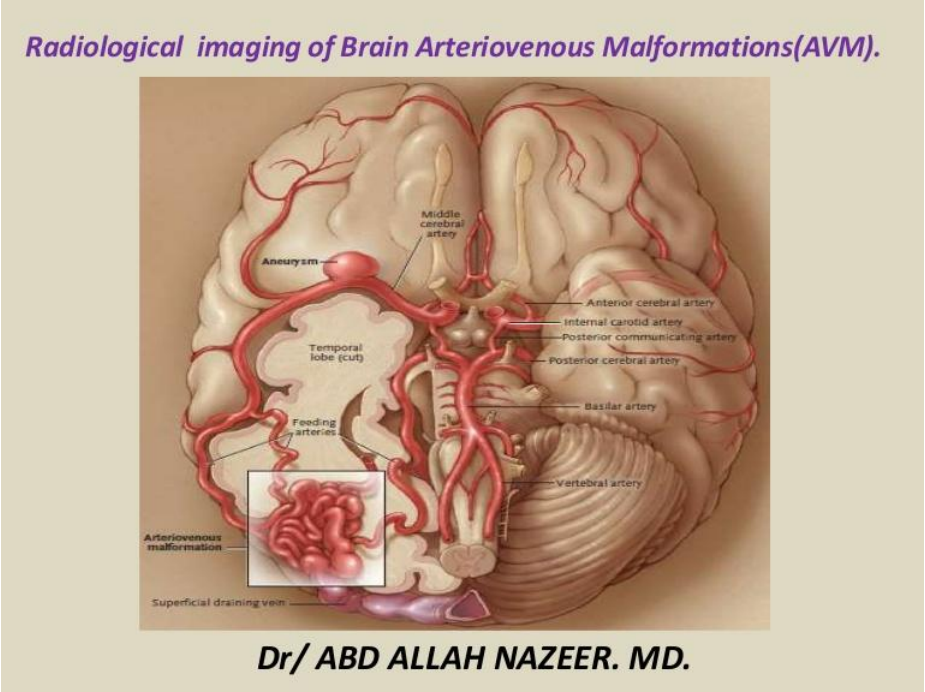

Аалзавч дорх цус харвалт:

- Аневризм - 80%
- Артери-венийн гажиг- 5% (ангиом, тархины хатуу бүрхүүлийн (ТХБ) цоорхой
- Бусад шалтгаан - 5% (артерийн гипертензи, тархины гэмтэл, артериит, артерийн судасны ханын хуулралт, цусны бүлэгнэх чанар алдагдах, цусны өвчин, хадуур эст цус багадалт)
- Тодорхойгүй шалтгаан - 10% тус тус тохиолддог.
- Аневризмын бус АДЦХ зонхилон дунд тархины хавийн цүнхээлд тохиолдоно

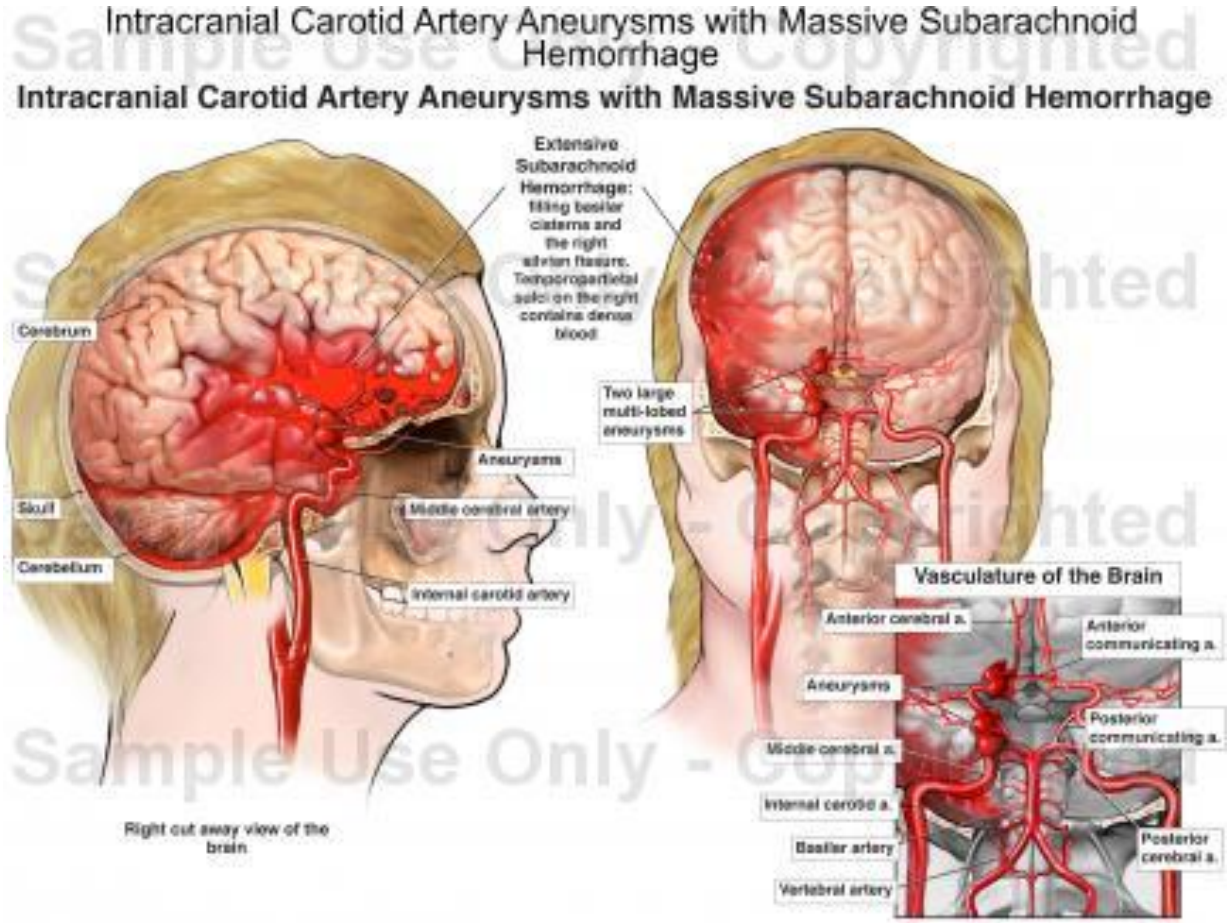

Артерийн цулхэний судасны байрлал

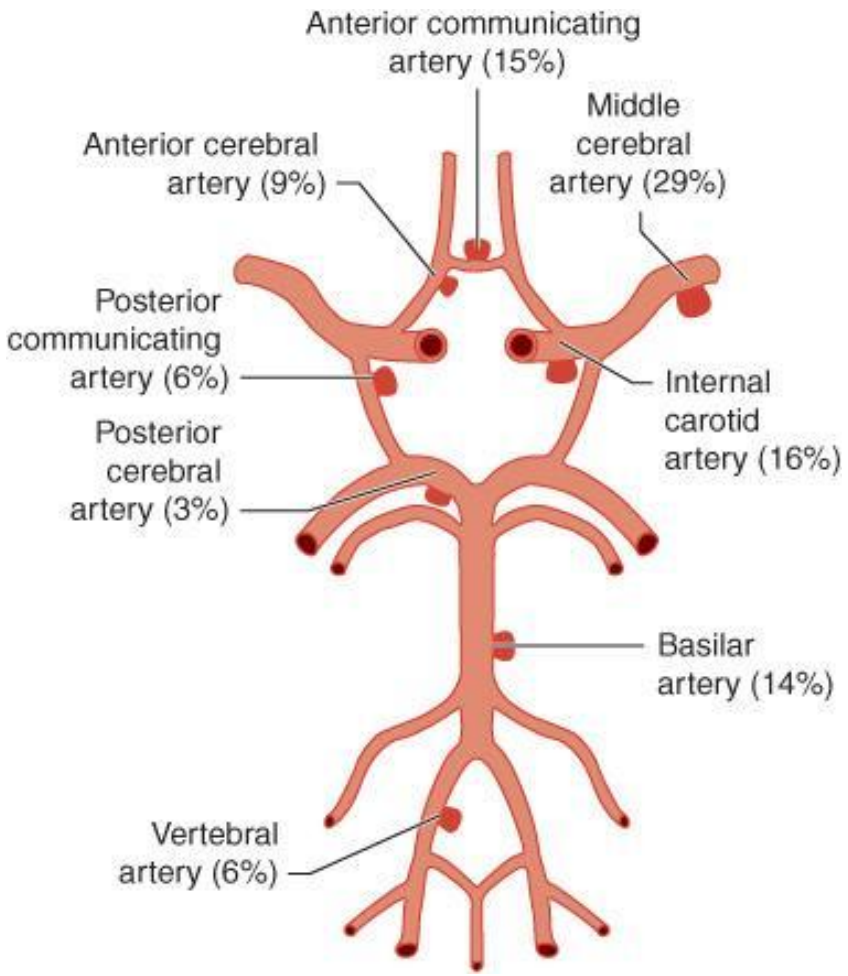

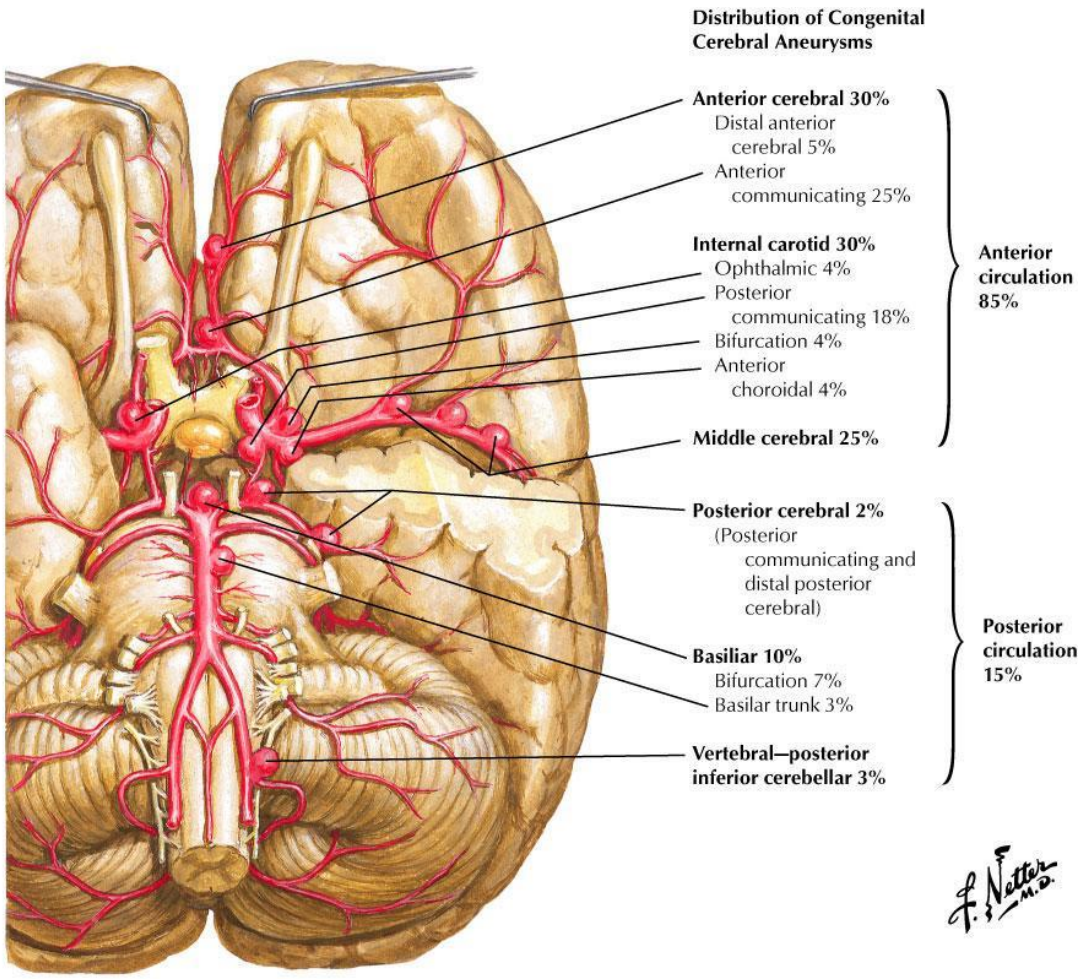

Артерийн цулхэний хэлбэр

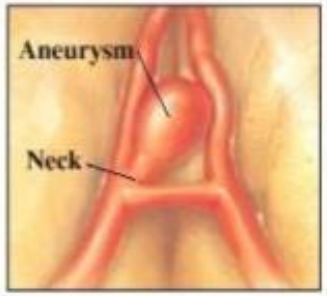

A saccular (berry) **aneurysm** bulges from one side of an artery. A neck leads to it.

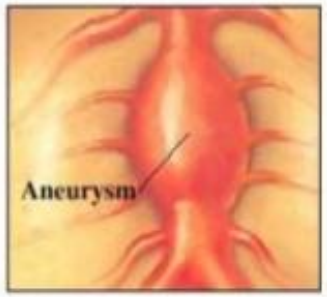

A fusiform aneurysm bulges from all sides of an artery. It rarely has a neck.

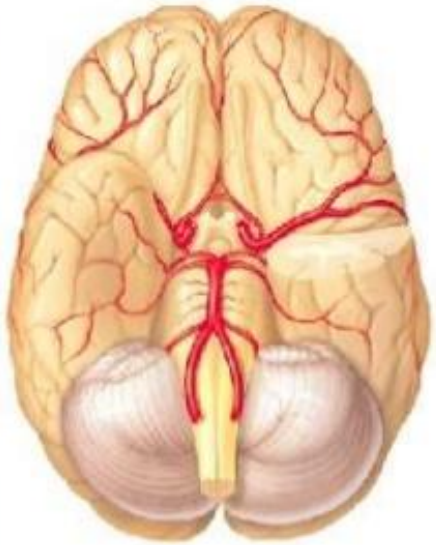

Using this picture, the surgeon may mark the site of the aneurysm.

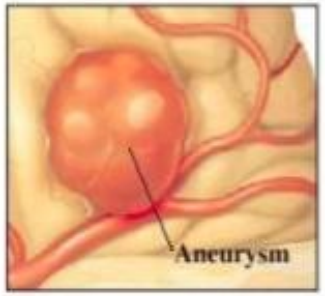

A giant aneurysm can involve more than one artery. It is over 2.5 centimeters (cm) wide.

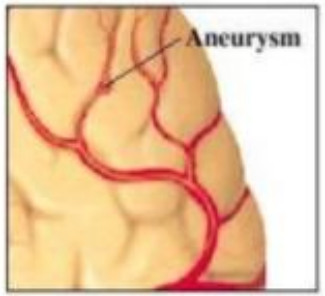

A mycotic aneurysm is caused by an infected artery wall. This type of aneurysm is fairly rare.

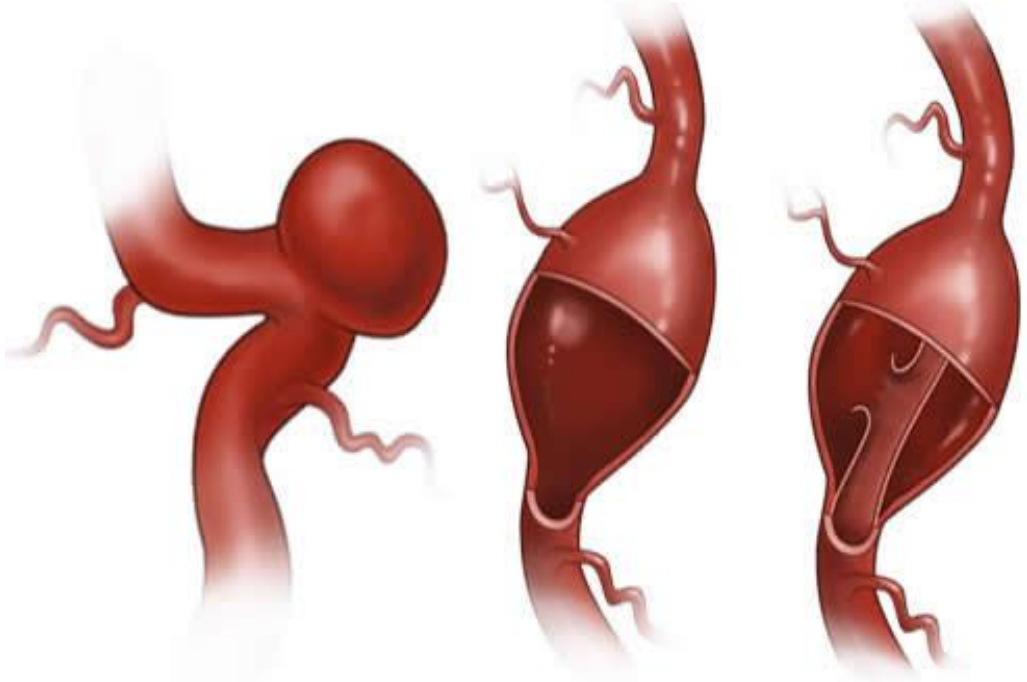

Saccular Fusiform Dissecting

Эмнэл зүйн үзлэг, үнэлгээ

Хүснэгт 16. АДЦХ-ын хүндийн зэргийн шалгуур

ММЗДХ-ны шалгуур			Хант-Хесс шалгуур	
Шатлал	Глазго шалгуур оноо	Хөдөлгөөний өөрчлөлт	Шатлал	
I	15	үгүй	I	Хөнгөн зэргийн толгой өвдөлт, дагзны хөшингө бүдэг, голомтот шинж тэмдэггүй,
II	14-13	үгүй	II	Толгойн хүчтэй өвдөлт, мэнэгийн хамшинж тод, ГТМ- саа, мэдрэлийн голомтот шинж үүсээгүй
III	14-13	байгаа	III	Ухаан балартсан, хөнгөн зэргийн голомтот шинжтэй
IY	12-7	байгаа, эсвэл үгүй	IY	Ухаан гүн алдах (сопор), дунд-гүн талсаажил, тархигүйдлийн байрлал эрт үүсэх
Y	6-3	байгаа, эсвэл үгүй	Y	Ком, тархи шаантаглалын шинж

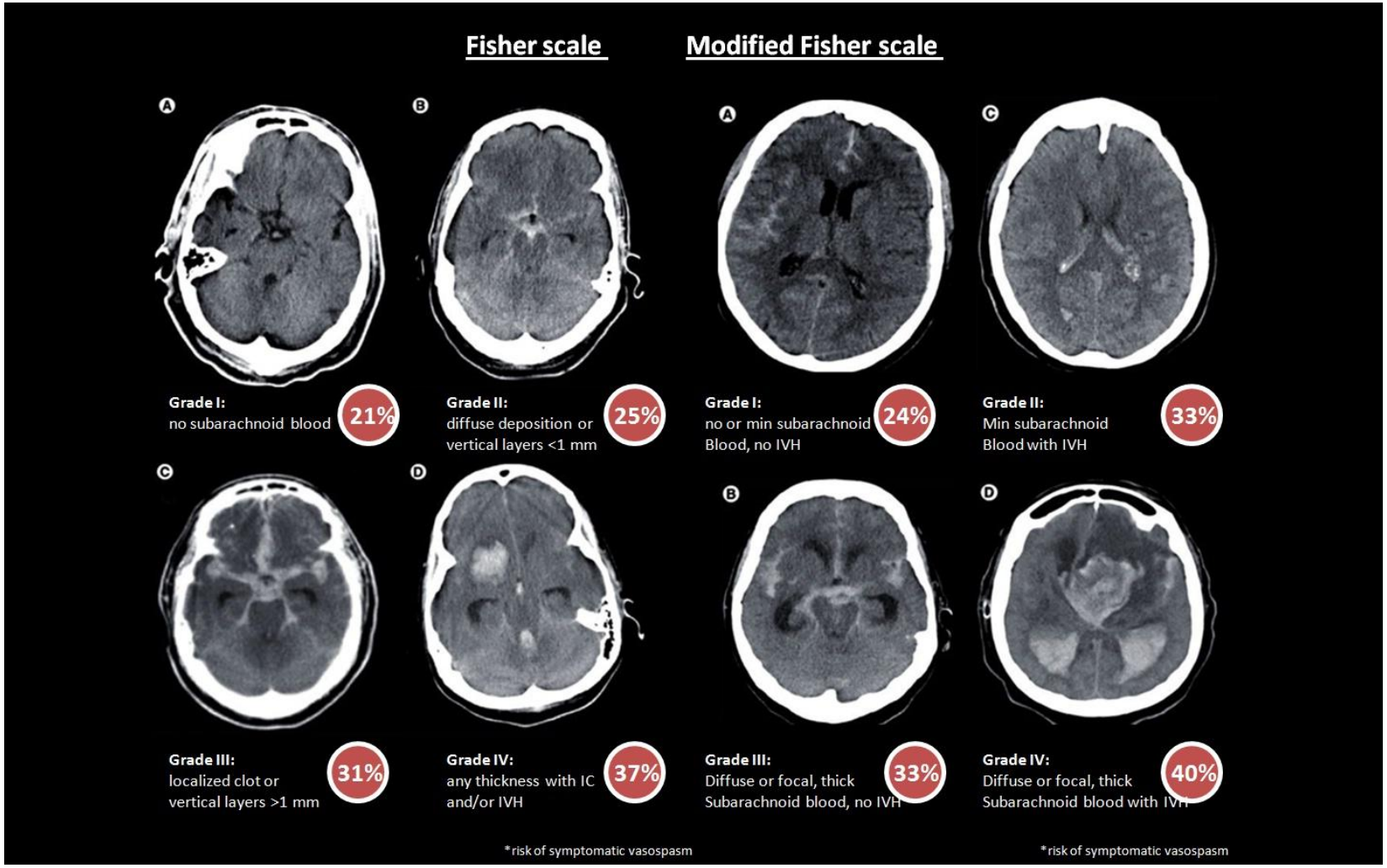

Modified Fisher scale

- 1+ Focal or diffuse thin SAH, no IVH
- 2 Focal or diffuse thin SAH, with IVH
- 3 Thick SAH present, no IVH
- 4 Thick SAH present, with IVH

Adjusted odds ratio for incremental risk of symptomatic vasospasm for each scale level

Fisher scale

- 1 Focal thin SAH
- 2 Diffuse thin SAH
- 3 Thick SAH present
- 4 Focal or diffuse thin SAH, with significant ICH or IVH

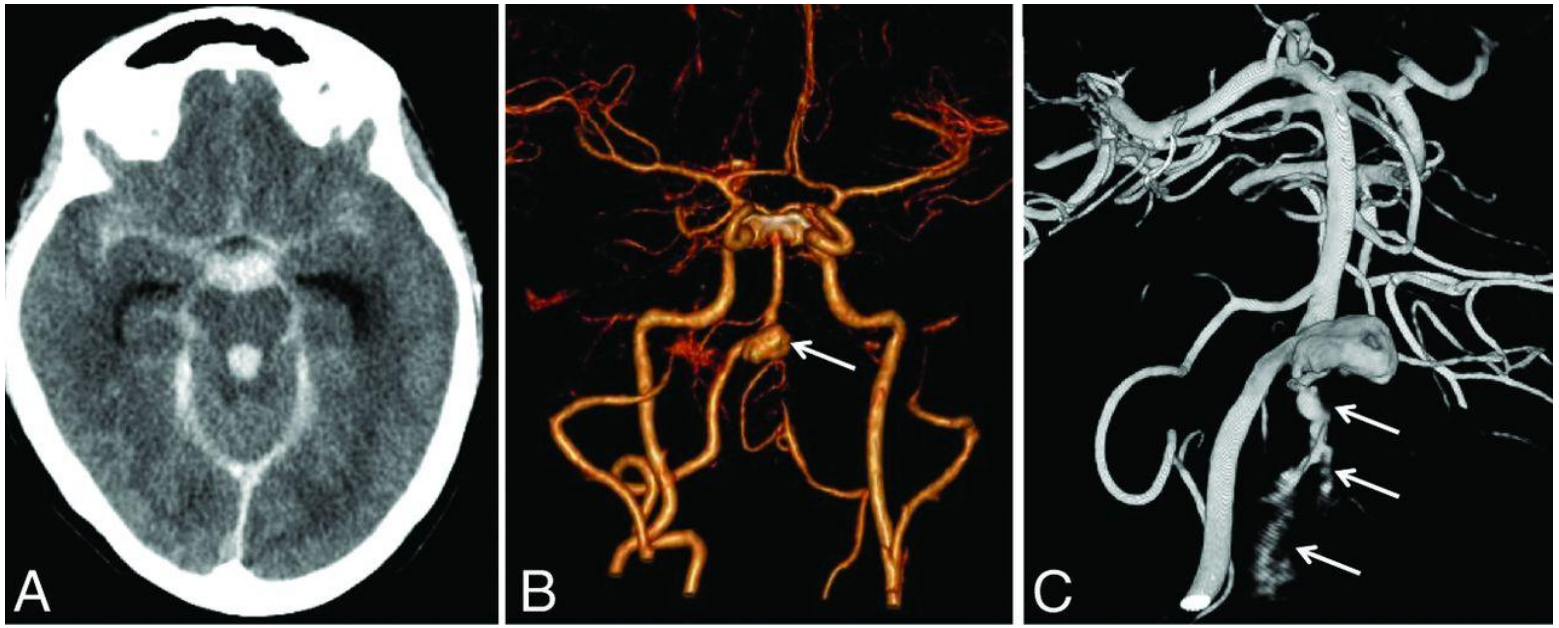

- A 20-year-old patient with sudden headache.
- A, CT demonstrates diffuse SAH with beginning hydrocephalus.
- B, CTA reveals a large vertebral junction aneurysm (arrow).
- C, 3D angiography with contrast extravasation from the aneurysm (arrows).

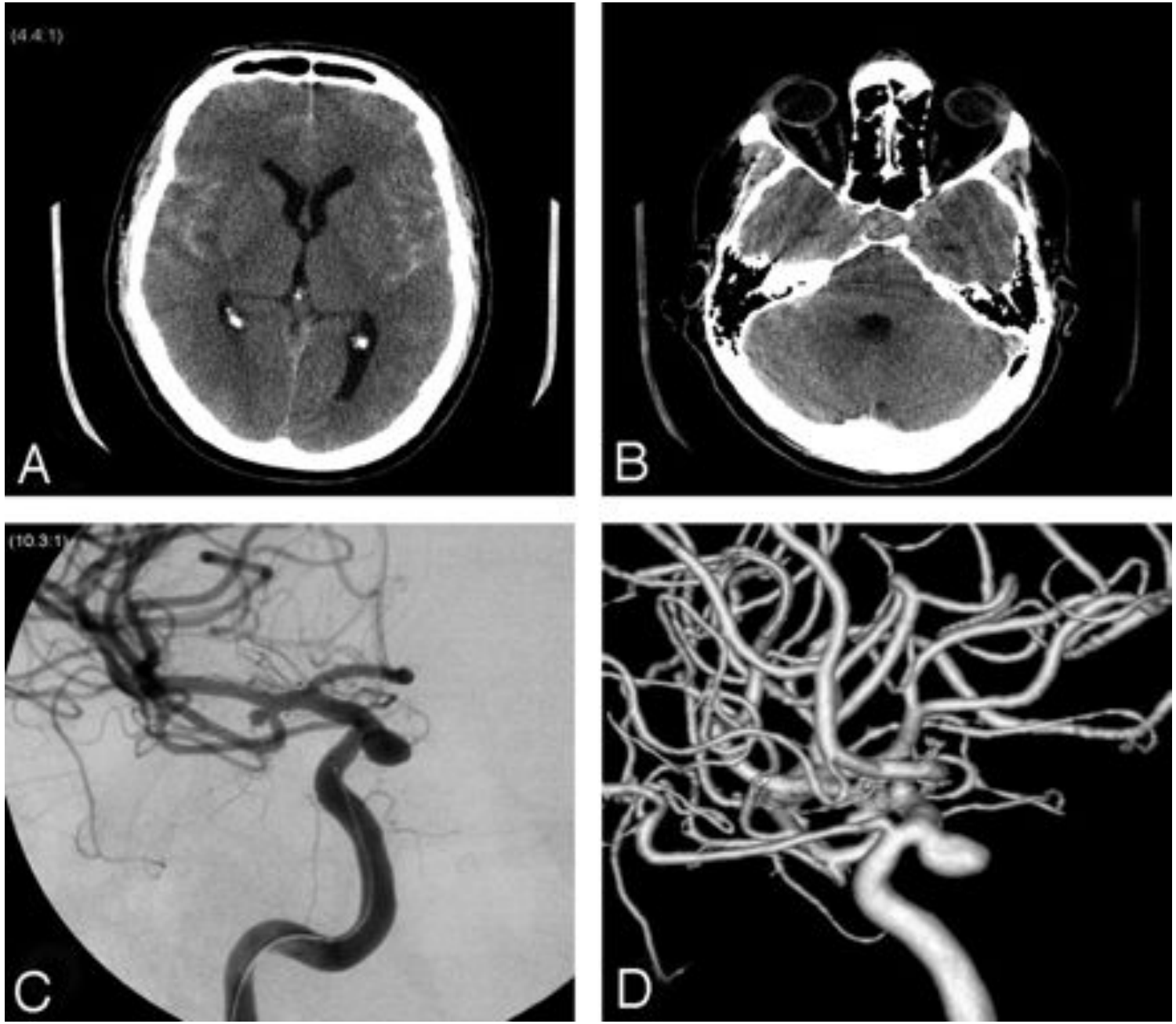
(4.4:1)
A
B
(10.3:1)
C
D

Аалзавч дорх цус харвалт:

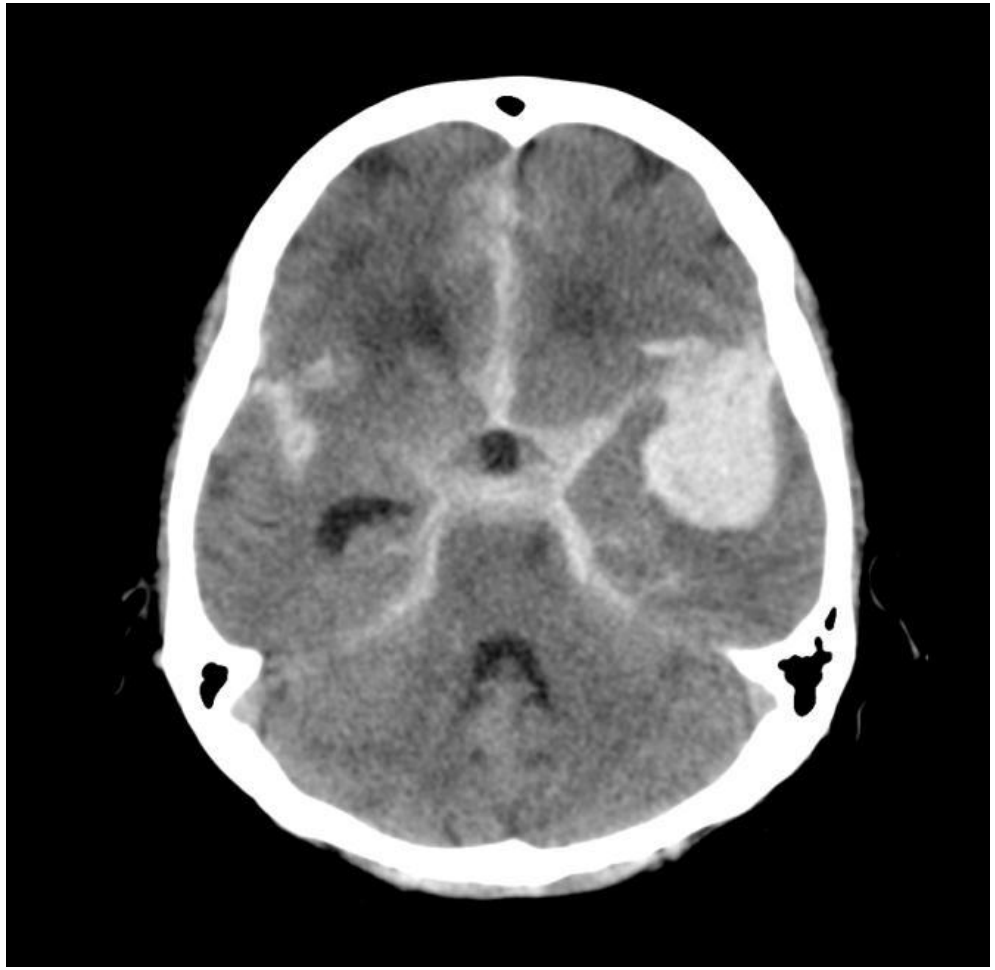

- Онош: Аалзавч дорх цус харвалт. Зүүн тархины дунд артерийн цүлхэн хагарсан шалтгаант. Хант Хесс 5-р зэрэг

DSA vs. MR-Angio

AJNR Am J Neuroradiol. 2000 Oct;21(9):1618-28.

The role of MR angiography in the pretreatment assessment of intracranial aneurysms: a comparative study. Adams WM, Laitt RD, Jackson A.
Department of Neuroradiology, University of Manchester, UK.

Материал:

- 29 өвчтөнд 42 аневризм илэрсэн.

Үр дүн:

- 42 аневризмаас 34 нь жижиг (<10 mm), 6 нь том (10-25 mm), 2 нь маш том (>25 mm).
- MRA <3mm диаметртай 3 аневризмыг илрүүлээгүй.
- 2 том аневризм DSA-д жижиг хэмжээтэй тод-сон, харин MRA-д интрамурал тромб нь тод харагдсан.
- DSA-гаар аневризм илүү тод, хялбар оношлогдож бсан бол MRA нь аневризмын хоолой болон хажуу холбоотой судсуудыг илүү тод харуулсан.

Дүгнэлт:

- MRA оношлогоо нь одоогийн байдлаар DSA оношлогоог гүйцэхгүй, жижиг аневризм харагдахгүй байж болзошгүй (<3 mm).
- Гэхдээ MRA нь нэмэлт мэдээлэл өгөх боломжтой, ялангуяа анатомийн бүтцийн талаар (intramural thrombus).

Эмчилгээ

- Амьсгал
- Зүрх судас, цус эргэлт
- Хооллолт, илчлэгийн хэрэгцээ
- Бөөр, шингэний хэрэгцээг хангах
- Осмос, хүчил шүлт, эрдэсийн тэнцвэр
- Бүлэгнэлт, гематокрит
- Халууралт, дулаан зохицуулалт
- Тайвшруулалт, унтуулга, өвдөлт намдаалт
- Хөөрөл, таталтын эсрэг
- Байрлал, холголт цооролтоос хамгаалах
- Хөдөлгөөн, сэргээн засал
- Халдвар, тромбозоос урьдчилан сэргийлэх
- Гавлын дотоод даралт
- Гэх мэт

Эрхтэн системүүдийн үйл ажиллагааг хэвийн түвшинд байлгах зорилтот эмчилгээ, арга хэмжээнүүдийг хэрэгжүүлнэ.

Гавлын дотоод даралт

Гавлын доторхи агуулагдхуун

ICP = + + 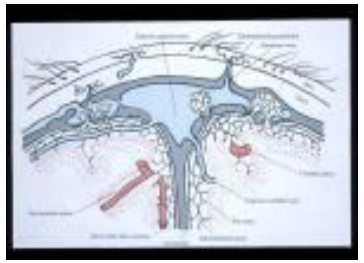 +

$$ICP = Pressure_{Blood} + Pressure_{Brain} + Pressure_{CSF} + Pressure_{X}$$

Тархины гипоперфуз

ГДД –н ихсэлтээс илүү чухал асуудал бол **Тархины гипоперфуз**

Pressure Does Not Impair Cells!

Astrocytes Support >200 mmHg ICP before Membrane Damage Occurs

Тархины нэвчилтийн даралт (ТНД)

ТНД = АДД - ГДД

Тархины нэвчилтийн даралт

Cerebral Perfusion Pressure-60 mmHg

Хэвийн үед АДД-70mmHg ГДД-10mmHg байхад ТНД-60mmHg байх ба энэ тархинд хангалттай перфуз болгож чадна.

ГДД ихэсэн байвал АДД-70mmHg дээш байлгаж ТНД хэвийн байлгаж чадна.

Зүрх судасны эмчилгээ

ТНД = АДД - ГДД

<u>ТНД > 70 mmHg</u> байлгах нь 65 and 60 mmHg байхдаа харьцуулахад амьд үлдэх болон неврологын байдал илүү сайжирдаг байна.

ТНД < 70 mmHg?

АДД < 90 mmHg?

Шингэн сэлбэх(Colloids)
Катехоламин эмчилгээ

(Norepinephrine)

ГДД > 20 mmHg?

Reduce ICP
According to ICP Algorhythm

Зүрх судасны эмчилгээ

Бид ГДД-г хянаж чадахгүй тул АДД-г зохицуулж ТНД хянаж байх нь илүү амар бөгөөд ач холбогдолтой.

ТНД < 70 mmHg?

АДД < 90 mmHg?

Шингэн сэлбэх(Colloids)
Катехоламин эмчилгээ

(Norepinephrine)

ICP > 20 mmHg?

Reduce ICP
According to ICP Algorhythm

Иймээс АДД 90 mmHg дээш барьж байх хэрэгтэй.

Тархины эдийн цус харвалт эмчилгээ

Зүрх судасны эмчилгээ

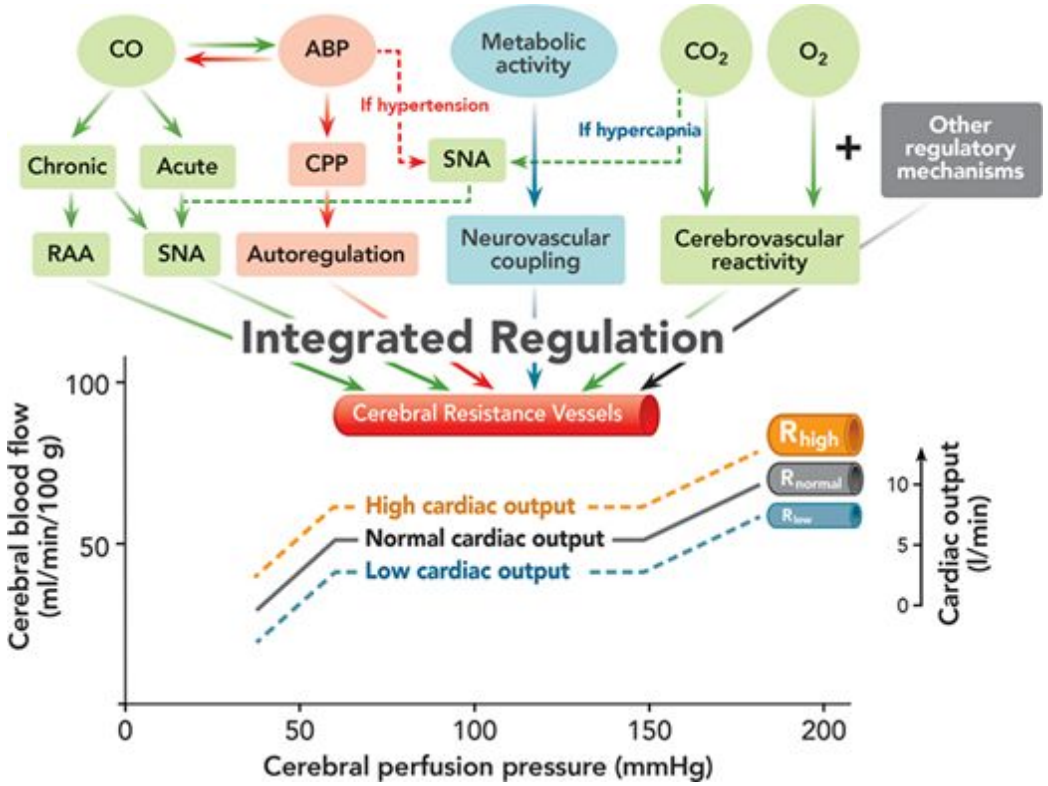

Òàðõиíû íýâ÷ëëòèéí äàðàëòûã õàíãàõ
<u>> 70 mmHg</u> (ÀÄÄ >90 mmHg)

Ãåìîäèíàìèêèéí çîðèëãî:

Àãøèëòûí äàðàëò 140-170 mmHg
ñóëàðëûí äàðàëò 60-90 mmHg

Treat Hypo- or Hypertension!

ÀÄ òîãòâîðã¿é áàéõààñ ñýðãèéëýõ!

ÀÄ áóóõààñ ñýðãèéëýõ !!!

Тархин доторх цус харвалтын мэс засал

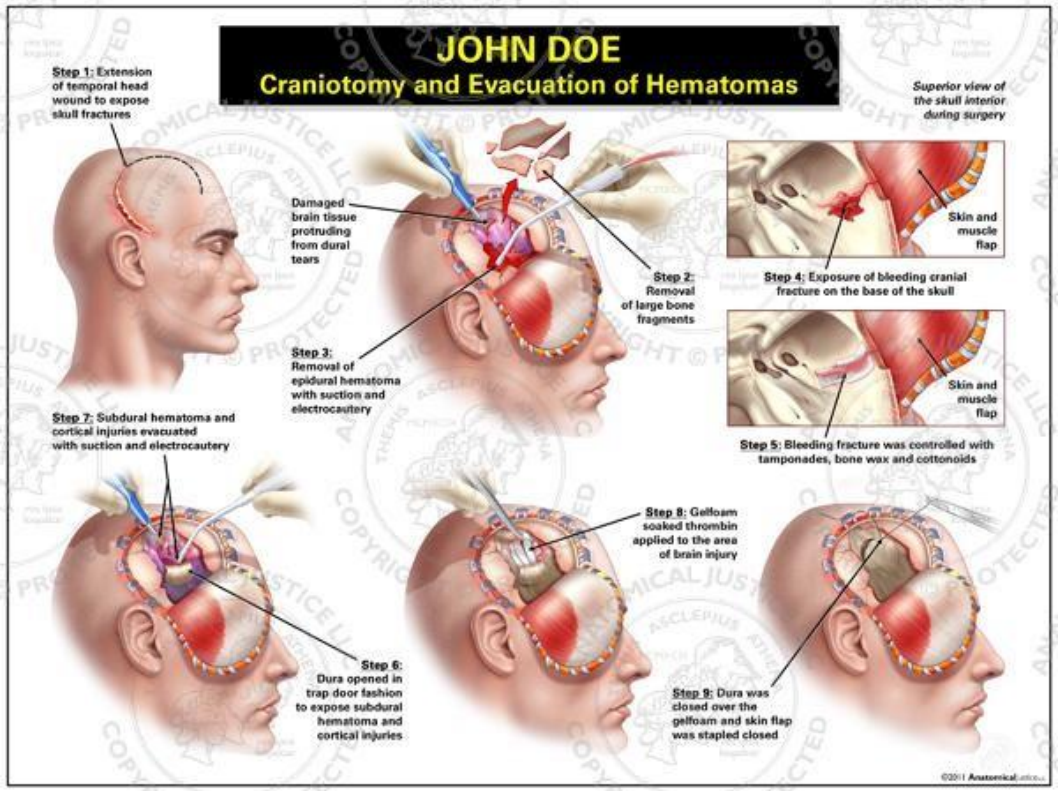

- Их тал бөмбөлөг (супратент) ба тархины дэлбэнд >30 мл эзэлхүүн бүхий, тархины гадаргуйн дор <1см зайд байрласан цус хуралттай тохиолдолд стандарт краниотомийн орцоор мэс засал хийнэ

Тархин доторх цус харвалтын мэс засал

- ТДЦХ-тай ихэнх өвчтөнд мэс заслын эмчилгээний ач холбогдол тодорхойгүй ч, тодорхой өвөрмөц тохиолдлуудад мэс заслын эмчилгээг заана;
- - Багатархины цус харвалттай, мэдрэлийн үйл дордож, тархины багана, ховдол дарагдсаны улмаас гидроцефали үүссэн өвчтөнд аль болох эрт мэс заслаар цус хуралтыг зайлуулах хэрэгтэй;
- - Тархины ховдлын цус харвалтын үед бүлэн хайлуулах нөлөөт бэлдмэлийг (РЭПИ, урокиназе) ашиглан цусны бүлэнг шингэлж, стереотаксис эндоскопийн соруулгат техникийн тусламжтайгаар бичил мэс заслаар эмчлэх арга судалгааны шатандаа явагдаж буй;
- - Тал бөмбөлөгт байрлалтай ТДЦХ-ын эрт үеийн мэс заслын эмчилгээний үр дүн баттай нотлогдоогүй. Цусхарвалтын нэн эрт үед краниотомийн орцоор мэс засал хийхэд давтан цус хурах эрсдэлтэй тул зөвлөхгүй;
- - Дарагдал чөлөөлөх краниотоми ТДЦХ-тай өвчтөний тавиланг сайжруулах талын нотолгоо цөөн, зөвхөн тархины дарагдал, хаванг зайлуулах зорилгоор хийгдэнэ.

Тархины цус хомсрох харвалт эмчилгээ

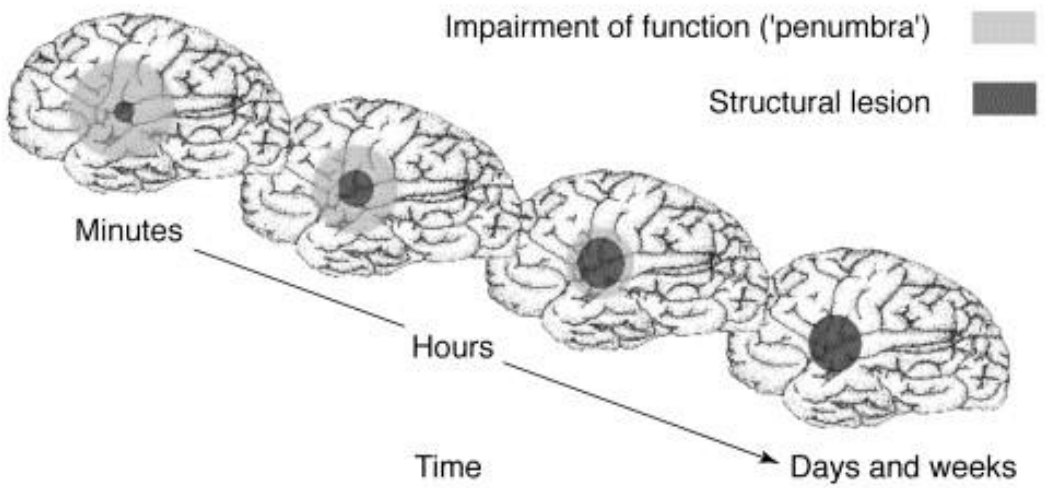

Penumbra – тархины гэмтлийг тойрсон эмгэг өөрчлөлт бөгөөд эргэн сэргэх боломжтой бүс бөгөөд энэ бүсийг нэмэгдүүлэхгүй байх тусламж арга хэмжээ нь уг харвалтын үеийн эмчилгээний үндсэн зорилго бөгөөд аль болох эрт судсан дах бүлэн хайлуулах, соруулах эмчилгээ хийх, амьсгал, цус эргэлт, эрдэс, хүчил шүлтийн байдал зэргийг хэвийн тогтвортой барьж байх нь чухал.

Тархины цус хомсрох харвалт эмчилгээ

Артерын гипертензия:

Систолын даралт >220 mm Hg эсвэл диастолын даралт >120 mm Hg их биш үед даралтыг бууруулах хэрэггүй.

Артерын даралт бууруулах нь перфузыг багасгаж penumbra-г ишемид хүргэх шалтгаан болдог.

Бүлэн хайлуулах эмчилгээ хийж байвал систолын даралтыг 180mm Hg барих хэрэгтэй.

Ишемийн харвалт болсоноос хойш 24 цагын турш цусны даралтыг 15%-р бууруулахыг зорино.

Тархины цус хомсрох харвалт эмчилгээ

Артерын гипотензия:

Шалтгаан :

1. Гиповолемия
2. Зүрхний хэм алдагдалуудын улмаас зүрхний агших чадвар буурах.

Зарим тохиолдолд тархины цусны урсгалыг сайжруулах зорилгоор вазопрессор эмчилгээг эхэлж болно. Даралт өсгөх эмийг хэрэглэж буй тохиолдолд невролог болон зүрх судасны хяналтыг анхааралтай хянахыг зөвлөдөг.

Зөвлөмж

- Хүнд хэлбэрийн мэдрэлийн эмгэгтэй өвчтөнг 72 цагын турш мэдрэлийн байдал, АД, зүрхний цохилт, халуун, хүчилтөрөгчийн хангамжын байдалыг хянаж байх шаардлагатай. **(Class IV, GCP)**
- Захын цусан дахь хүчилтөрөгчийн хангамж 95% -с буурвал хүчилтөрөгч нэмж өгөх шаардлагатай. **(Class IV, GCP)**
- Хүнд хэлбэрийн харвалттай болон залгих чадвар алдагдсан өвчтөнгүүдийн электролит, шингэний балансыг байнга хянаж байх шаардлагатай. **(Class IV, GCP)**

The European Stroke Organization Guidelines
Ischaemic Stroke 2008

Зөвлөмж

- Харвалтын дараах эхний 24 цагт шингэн нөхөлт хийхдээ (0.9%) давсны уусмалыг хэрэглэхийг зөвлөдөг. **(Class IV, GCP)**
- Харвалтын дараа бүх тохиолдолд даралт бууруулах шаардлагагүй. **(Class IV, GCP)**
- Хэт өндөр даралттай (>220/120 mmHg) эсвэл хүнд хэлбэрийн зүрхний дутагдалтай, аортын хуулрал, гипертонын энцефалопатия болсон өвчтөнгүүдийн даралтыг их болгоомжтой бууруулах шаардлагатай. **(Class IV, GCP)**

The European Stroke Organization Guidelines
Ischaemic Stroke 2008

Зөвлөмж

- Цусны даралт огцом буурруулахаас зайлс хийх хэрэгтэй **(Class II, Level C)**
- Гиповолемийн шалтгаантай цусны даралт буурсан бол цусны эзэлхүүн нөхөх эмчилгээ хийх хэрэгтэй. **(Class IV GCP)**

The European Stroke Organization Guidelines
Ischaemic Stroke 2008

Бүлэн хайлуулах эмчилгээ

Зөвшөөрөх заалт
18 ба түүнээс дээш нас
Мэдрэлийн үйлийн дутал бүхий цусхомсрох харвалтын онош нотлогдсон тохиолдол
Харвалтын шинж үүсээд 3 цаг өнгөрөөгүй
Эсрэг заалт
Өвчтөний түүхээс:
Тархин, нурууны мэс засал, толгойн хүнд гэмтэл, сүүлийн 3 сард харвалт болсон
Өмнө нь тархины цус харвалтын өгүүлэмжтэй
Сүүлийн 14 хоногт мэс заслын том хагалгаа хийлгэсэн, эсвэл бусад хүнд гэмтэл авсан
Сүүлийн 3 долоо хоногт ходоод-гэдэсний болон шээсний замын цус алдалт болсон
Сүүлийн 3 сард зүрхний цочмог шигдээс болсон
Сүүлийн 7 хоногт артерийн судсанд хатгалт хийлгэхэд цус тогтохгүй байсан
7 хоногийн дотор нугасны хатгалт хийлгэсэн
Харвалт эхлэх үед уналт таталт өгсөн нотолгоотой
Эмнэл зүйгээс:
СД> 185 мм МУБ, ДД>110 мм МУБ
Харвалтын шинж хурдан харьж буй
Хэсэгчилсэн, хөнгөн хэлбэрийн мэдрэлийн голомтот өөрчлөлтүүд (атакси, мэдрэхүй дизартри, хөнгөн сулрал өөрчлөлтүүд дангаараа) илрэх
Зүрхний шигдээсийн дараах перикардит
Дотор эрхтний цус алдалт, шинэ осол гэмтэл, хугарал
Жирэмсэн, эсвэл хөхүүл үед
КТ-ийн зураг хэвийн гарсан ч, эмнэлзүйн хувьд аалзавч дорх цус харвалт сэжиглэгдэж буй тохиолдол
Артери-венийн гажиг, аневризм, хавдар илэрсэн
Лаборатори шинжилгээнээс:
Тромбоцитын тоо< 100,000/мм^3
Хэсэгчлэн идэвхжсэн тромбопластины хугацаа (аРТТ) уртассан, эсвэл гепарин эмчилгээ хийлгэж буй сүүлийн 48 цагт ХИПХ 40 секундээс уртсах
Олон улсын тохируулсан харьцаа (INR > 1.7) ихэссэн
Цусны глюкоз< 50 мг/дл, эсвэл> 400 мг/дл
Тархины КТ:
КТ-ийн зураглалаар гавлын дотор цус харвалт илэрсэн
КТ-ийн зурагт тархины тал бөмбөлгийн 1/3-ээс илүү хэмжээг хамарсан шигдээс

Бүлэн хайлуулах эмчилгээ

Хүснэгт 11. Цочмог цус хомсрох харвалтын үед РЭПИ-ийг вен судсаар тарих эмчилгээ

Вен судсаар РЭПИ тарих эмчилгээ
• РЭПИ бодисыг (Алтеплазе, Актилизе) 0,9 мг/кг БЖ тунгаар вен судсаар тарих: нийт тунгийн 10%-ийг болус хэлбэрээр судсаар шууд шахна, үлдсэн тунг 60 минутын турш перфузороор аажим дусаана (хамгийн өндөр тун 90 мг);
• Өвчтөнийг туршилгатай үйлчилгээ бүхий эрчимт эмчилгээний буюу харвалтын тасагт хэвтүүлж тогтмол хянана;
• Мэдрэлийн үйл ажиллагааг ойр ойр шалгах: РЭПИ дусал хийх явцад 15 минут тутам, дараа нь 6 цагийн турш 30 минут тутам, дараа нь 24 цагийн дотор 1 цаг тутам;
• Цусны даралтыг ойр ойр хянах: эмчилгээ эхэлснээс эхний 2 цагийн дотор 15 минут тутам, дараа нь 6 цагийн турш 30 минут тутам, дараа нь 24 цагийн турш 1 цаг тутам;
• Хэрэв агшилтын даралт ≥180 мм муб, сулралын даралт ≥105 мм муб байвал даралт буулгах эм хэрэглэж, даралтыг тогтворжуулах;

- 70×0.9=63 мг 63-6.3=56.7 мл

Тархины цус хомсрох харвалтын эмчилгээ

- Судсан дотуурх эмчилгээ

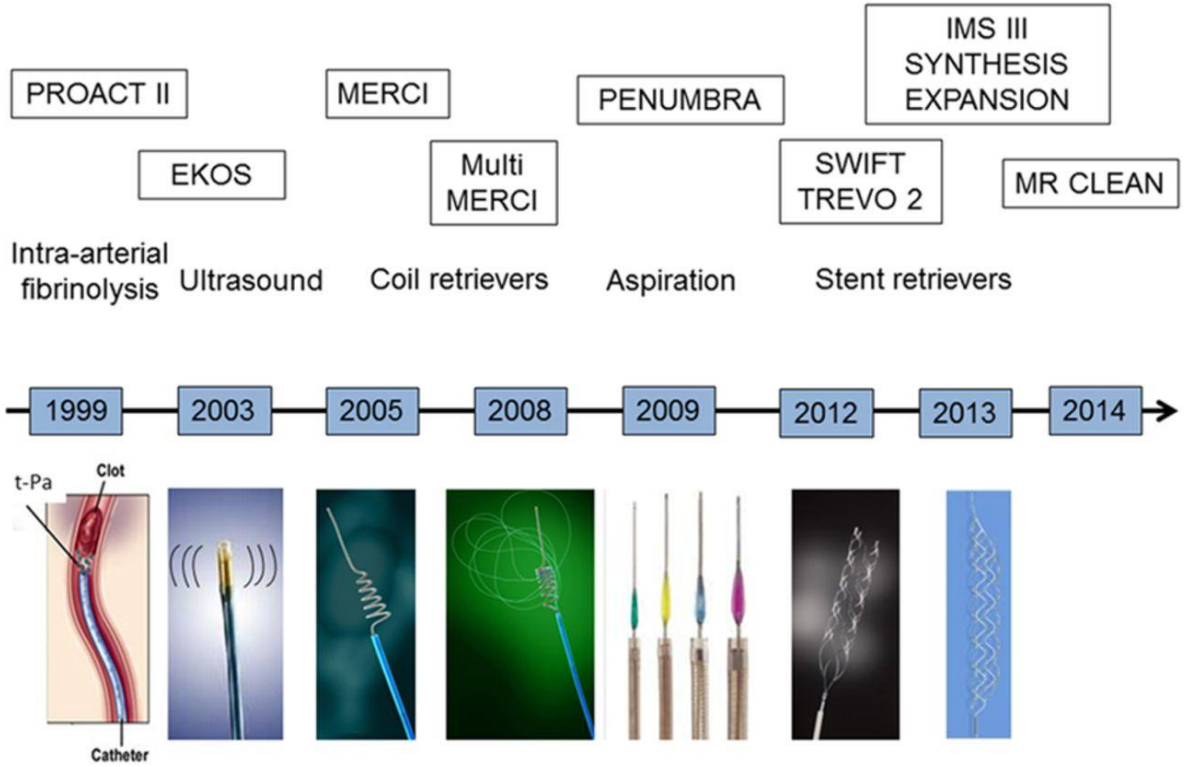

Aspiration Thrombectomy in Acute Ischemic Stroke

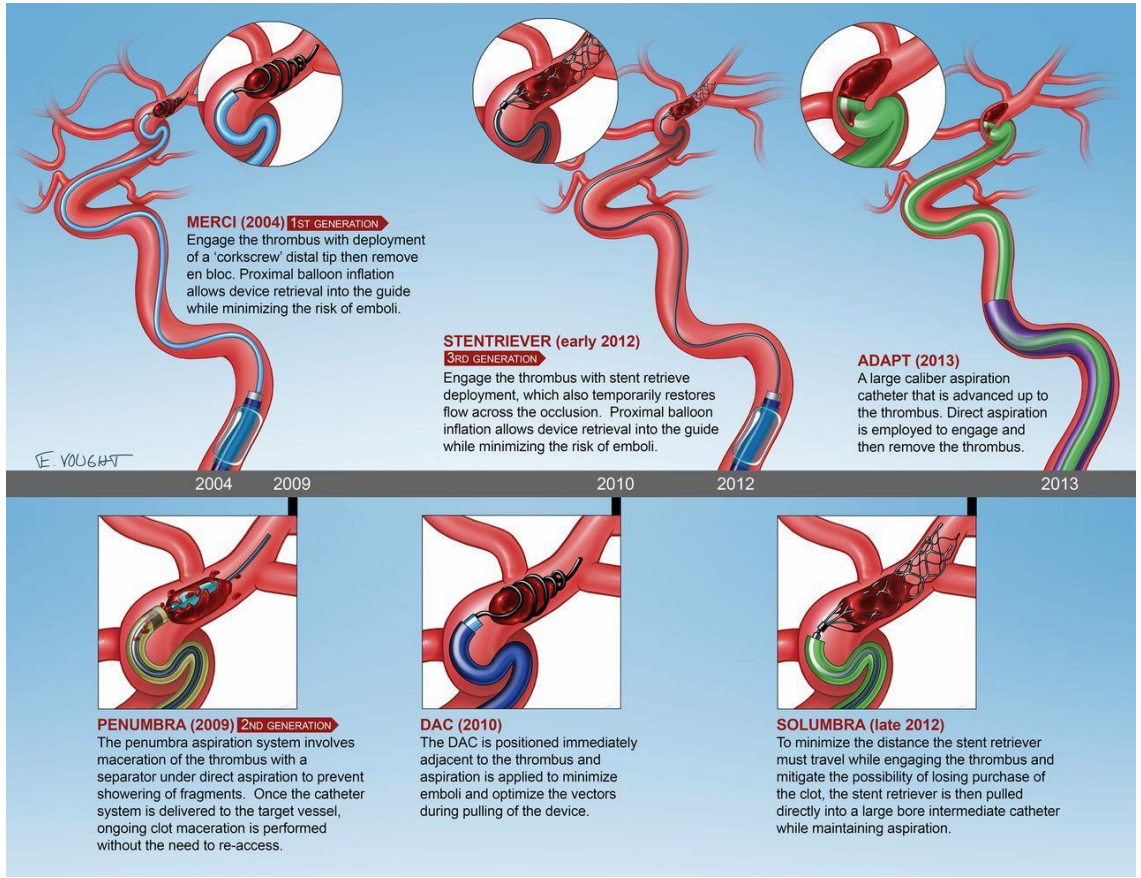

Тархины цус хомсрох харвалтын эмчилгээ

AP LICA

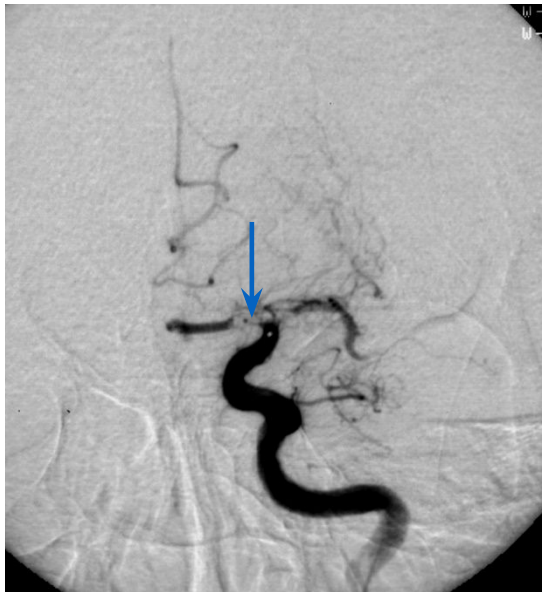

AP 250,000 UK

Intra-arterial thrombolysis

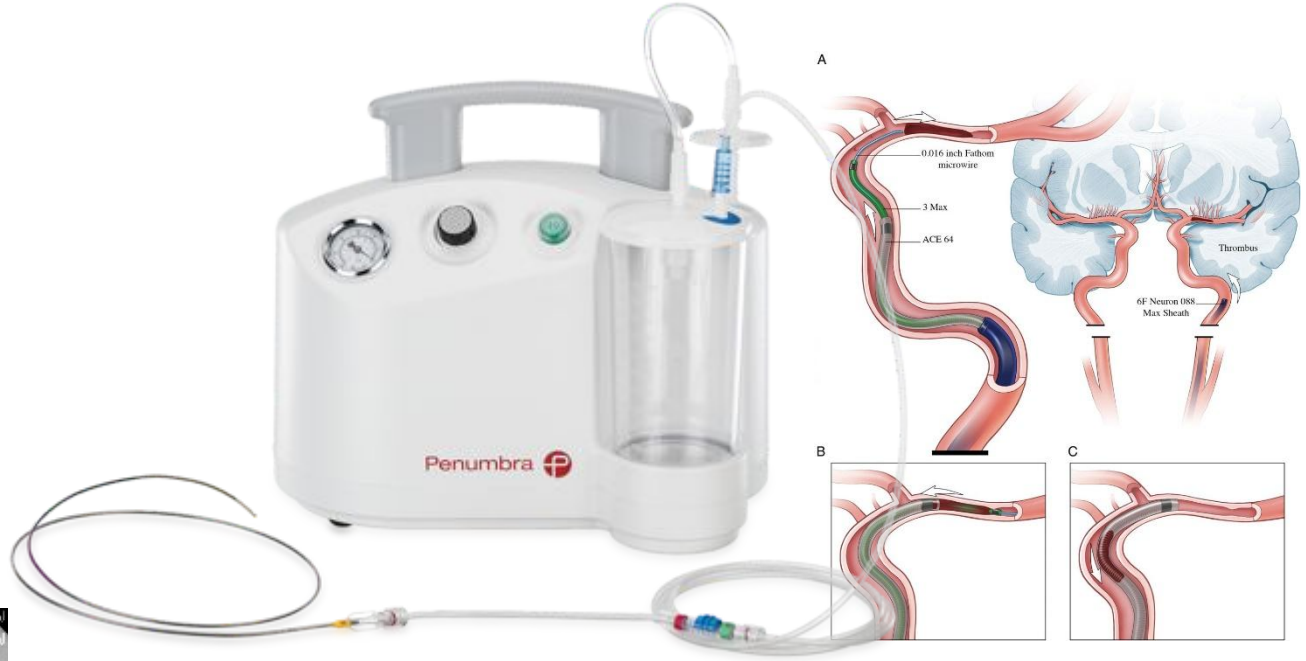

Mechanical thrombectomy by aspiration

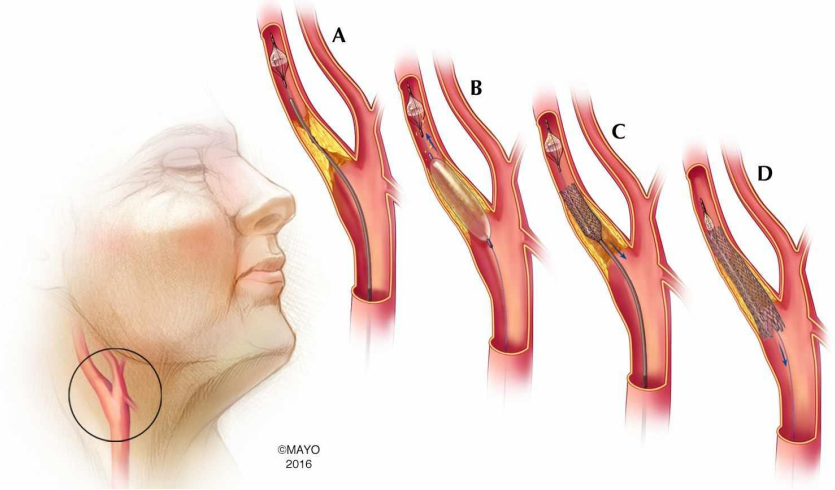

Carotid Artery Stenting

Аалзавч дорх цус харвалтын эмчилгээ

- Гавлын дотоод даралт буруулах
- Давтан цус харвах эрсдэл бууруулах, сэргийлэх
- Тархины судасны вазоспазмын эсрэг
- Гидроцефалийн эсрэг
- Таталтын эсрэг
- Уушгины хаван
- Бусад хүндрэлүүдийн эсрэг, урьдчилан сэргийлэх

Эмчилгээ хүндрэлийн эсрэг чиглэсэн байна

Дахин цус харвалт

Эхний 7 хоногт- 2%

Эхний 3-4 долоо хоногт – 25%

Эхний 6 сард - 50%

4 долоо хоногоос дээш – 2%

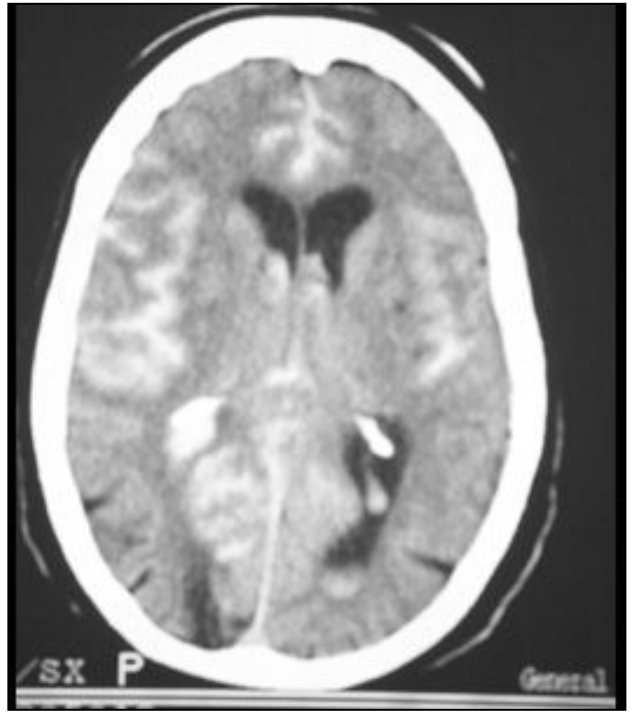

Дахин цус харваж буй өвчтөнгүүдийн ихэнхи нь артерын агшилтын даралт >160mm Hg дээш байдаг .

Дахин цус харвалт нь нас баралтыг 70% хүртэл нэмэгдүүлдэг.

Дахин цус харвалтаас урьдчилан сэргийлэх зөвлөмж

- **1-р зэрэглэлийн зөвлөмж**

  - Давтан харвах эрсдэлийг бууруулах болон тархины нэвчилтийн даралтыг хэвийн байлгахын тулд артерийн даралтыг хянаж тогтвортой байлгах шаардлагатай. (LOE B)

2010 AHA/ASA Guidelines for the Management of Aneurysmal Subarachnoid Hemorrhage (SAH)

Аалзавч дорх цус харвалтын эмчилгээ

Дахин цус харвалт

Òàðõíû íýâ÷ëëòèéí äàðàëòûã õàíãàõ
<u>> 70 mmHg</u> (ÀÄÄ >90 mmHg)

<u>Êëèï òàâèàã¿é Aneurysm:</u>

Àãøèëòûí äàðàëò: 120-160 mmHg
ñóëàðëûí äàðàëò: 60-100 mmHg

<u>Êëèïòýé Aneurysm:</u>

Àãøèëòûí äàðàëò : 150-240 mmHg
ñóëàðëûí äàðàëò : 80-120 mmHg

Хагарсан цүлхэнгийн мэс засал, судсан дотуурх эмчилгээ

- Цүлхэнт АДЦХ-ын үед давтан харвалтын хувийг бууруулахын тулд мэс заслаар тухайн тэлэгдэж цүлхийсэн судасны хүзүүвчинд хавчаар тавих, эсвэл судсан дотор (эндоваскуляр) ороомог (Coiling) суулгах шаардлагатай
- Аневризм хагарсан үед хавчаар тавих буюу эндоваскуляр ороомог хийх мэс ажилбарын алийг сонгохыг тархины судасны туршлагатай мэс засалч, ангиологич эмч бүхий баг шийдвэр гаргана. Ингэхдээ өвчтөний онцлог, аневризмын байрлал, хэмжээнд аль нь тохирохыг харгалзан үзнэ.
- Судалгаагаар эрт болон хожуу мэс заслын хооронд илэрхий ялгаа гараагүй боловч эрт үеийн эмчилгээ нь давтан цус харвах эрсдлийг бууруулдаг.
- Нөгөө талаас шинээр нэвтэрч буй судасны мэс заслын аргууд эрт үеийн эмчилгээний үр дүнг сайжруулна. Иймээс ихэнх тохиолдолд эрт үеийн мэс заслын эмчилгээний заалтыг хэрэгжүүлэх нь тэргүүн зэргийн зорилт мөн.

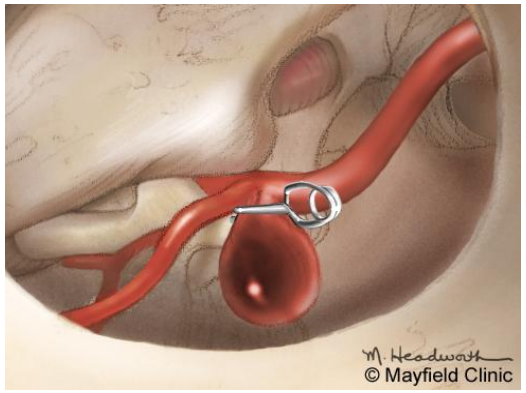

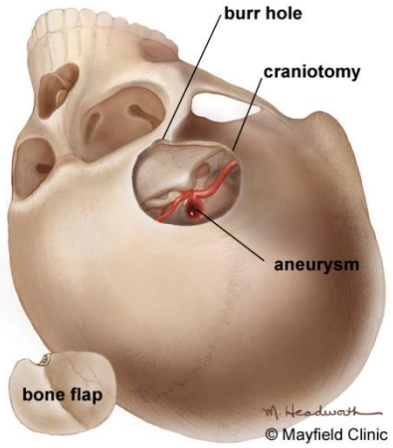

Хагарсан цүлхэнгийн мэс засал эмчилгээ

Эрчимт эмчилгээний тасагт хэвтүүлэх, амьсгал, зүрх-судасны байдлыг шалгах, ЦДШ, ШЕШ, ЦРЗ, ЗЦБ

- Хэвтрийн дэглэм, толгойг 30 хэм өндөрлөх,
- Хяналт: мэдрэлийн үзлэг, ГДД, ЗСС, АС, шингэний тэнцэл (судсаар 0.9% NaCl),
- ГКҮ<8 байвал интубаци, төвийн венийн катетер, артерийн катетер тавих,
- ММЗ эмчийн зөвлөгөө
- Голомтот шинж байгаа эсэх,
- Өвдөлт намдаах (Fentanyl, 50мкг/1сс, st), тайвшруулах →Propofol (перфузор) тарих,
- Фишер шалгуур →судас-агчилаас сэргийлэх → Ni-modipine 60мг, 4 цаг тутам уулгах, эсвэл судсаар эхний 2 цагт 1мг/цаг, дараа нь 2 мг/цаг (барих тун 1~3мг/цаг)
- АД-ыг хянах → Nicardipine, эсвэл Labetalol судсаар 10-20мг 1-2 мин турш → брадикарди үүсвэл→ hydralazine, эсвэл АХФ- хоригч,
- Уналт таталтаас сэргийлж Valproate 400 мг/8 цаг тутам,
- Ходоодны шархнаас хамгаалж Famotidine (20 мг, 12цаг тутам),
- Хөлд гүн венийн тромбозоос сэргийлэх оймс хэрэглэх

АДЦХ- ын үе шатыг тогтоох (Хант-Хесс, эсвэл ММЗДХ)

IV-V үе шатанд эмийн эмчилгээ →эхний 3 хоног дотор I-III үе шат хүртэл сайжирвал яаралтай мэс засал

I-III үе шатанд биеийн байдал тогтвортой бол яаралтай мэс засал

Мэс засал эмчилгээ:
Ихэнхэд: мэс заслын эмчилгээ (3-14 хоногт судас агчил илэрвэл мэс заслыг хойшлуулах), цөөнхөд: эндоваскуляр ороомог

Хагалгааны дараах менежмент

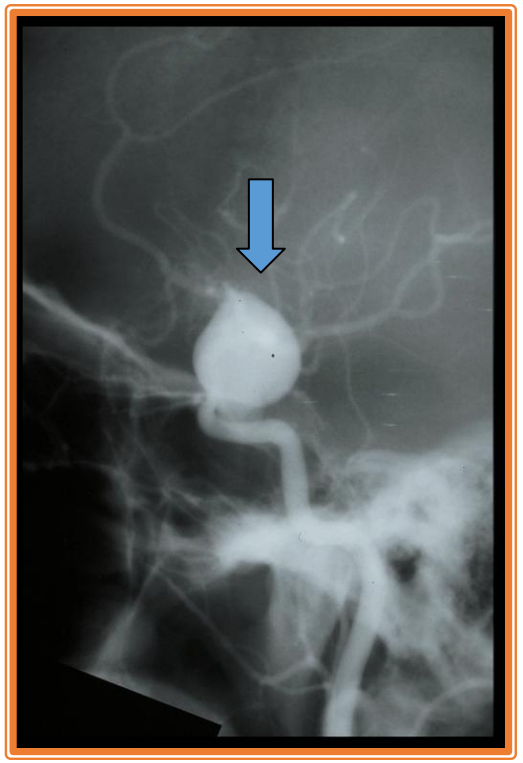

Хагарсан цүлхэнгийн судсан дотуурх эмчилгээ

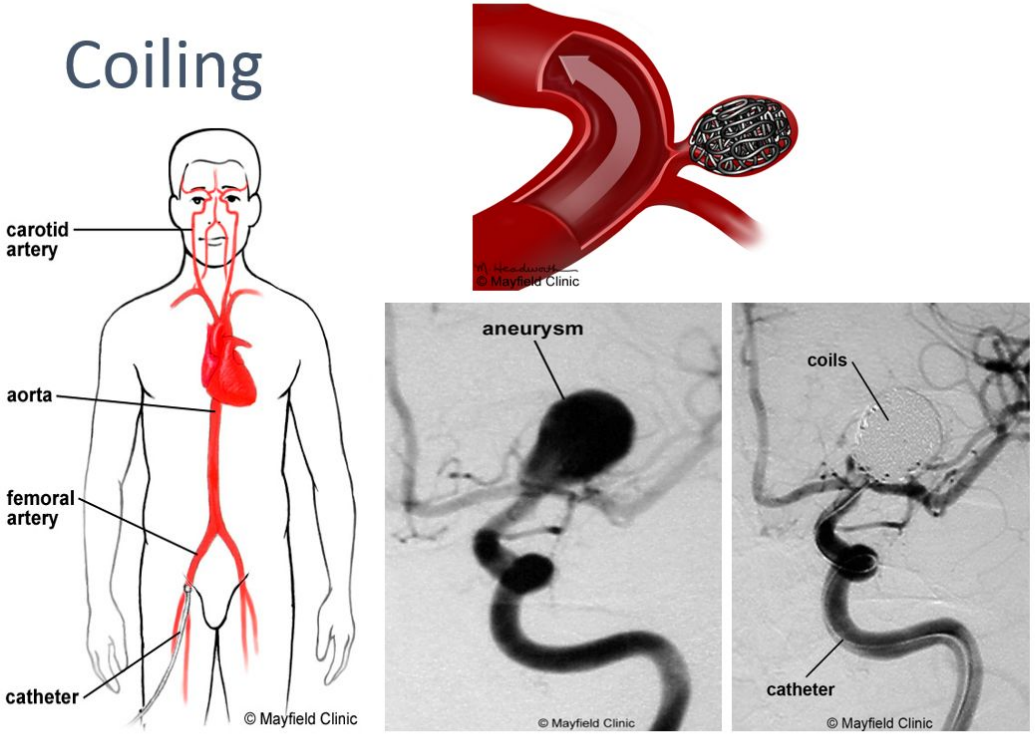

5/16/2018© 2009, American Heart Association. All rights reserved.

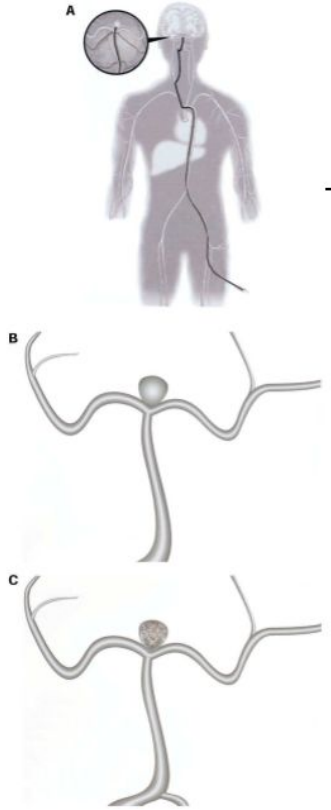

Figure 1. Diagram of endovascular treatment of an intracranial aneurysm using detachable coils. (A) A catheter inserted at the femoral artery is advanced to the neck of an aneurysm at the terminus of the basilar artery. (B) Platinum coils are inserted into the aneurysm and detached with complete embolization often requiring multiple coils (C).

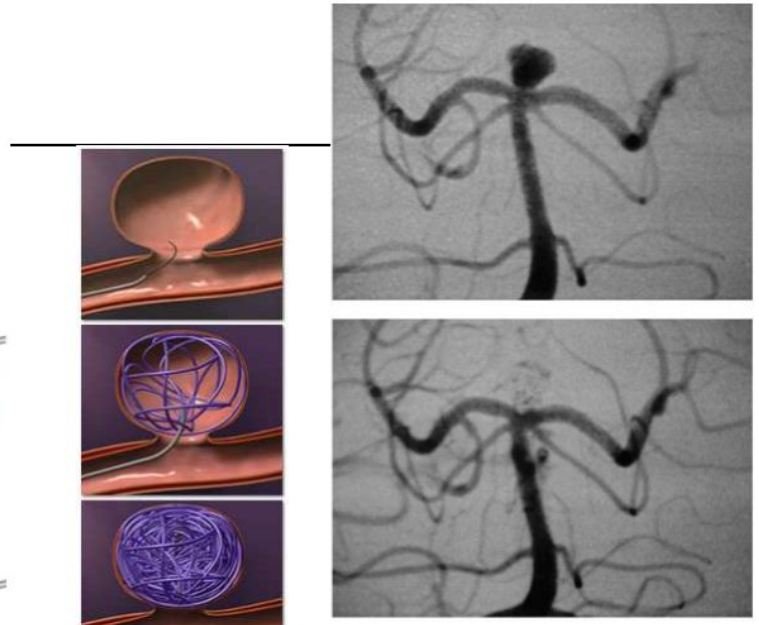

Figure 2. (A) Anterior-posterior view of angiogram showing an aneurysm at the terminus of the basilar artery. (B) Comparable view after embolization of the aneurysm using detachable platinum coils.

Нимодипин хэрэглэх нь аневризмт АДЦХ-ын уршгийг бууруулж, өвчтөний хувь тавиланг сайжруулна. Кальци-хоригч эмүүдийн нөлөө тодорхой бус. 2. АДЦХ-ын эрт шатанд тархины судас агчилын эсрэг эмчилгээг эхлэх ба ихэнх тохиолдолд тархины цусны эргэлтийн эзэлхүүнийг хэвийн хадгалах, гиповолиеми үүсэхээс зайлсхийх нь чухал. 3. Тархины судас агчилын эсрэг эмчилгээний үр дүнтэй арга бол “Гурвал-Г” эмчилгээ юм (гиперволиеми, гипертензи, гемодилюци). 4. Тархины ангиопласт, эсвэл артери тэлэх (стенд) сонгомол эмчилгээг “Гурвал-Г” эмчилгээний дараа, эсвэл нэгэн зэрэг, зарим үед энэ эмчилгээний оронд (өвчтөний эмнэлзүйгээс хамааруулан) хэрэглэнэ

Судасны агчилт

- Улаан эс задарч оксигемоглобин , билирубин гэх мэт бодисууд их хэмжээгээр ялгарснаас тархины судас руу Са хамагдах нэмэгдэж, судасны агшилт үүсдэг
- Оксингемоглобин липидыг исэлдүүлж, чөлөөт радикал ялгарахад нөлөөлдөг. Энэ нь эндотелээс хамааралт судасны ханын агшилтыг өөрчилдөг эйкосаноидыг идэвхжүүлдэг.
- Нитрит оксид бас спазмд нөлөөлдөг.
- Цусны задралаас простагландин, тромбоксан A_2, лейкотрин, гистамин хуримтлагдана
- Эндотели гэмтэж, серотонин, катехоламинууд, оксигемоглобин ихээр ялгарснаас судсаны дунд давхар өртөж, судас агшдаг.
- Тархины судасны ауторегуляци алдагдаж, тархины перфузи буурдаг
- Цусны урсгал буурч, тархины эдэд ишеми үүсэх нөхцөл бүрддэг

Ñóäàñ àãøèõ

Subarachnoidal çàéä öóñ îðñíîîð:
- àðòåðèéã öî÷èðîîíî
- ñóäàñíû õàíûí ¿ðýâñýë

VASOSPASM

Îñîë ºíäºð ¿å íü 4-14 ºäºð /70%/

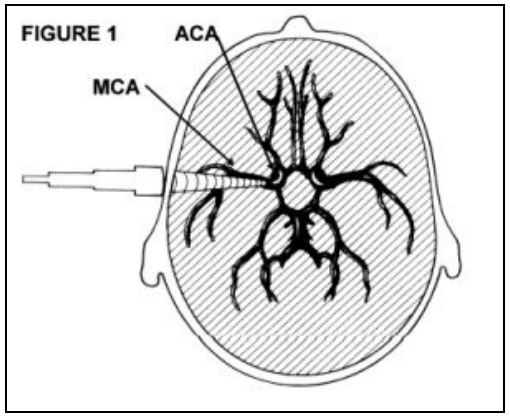

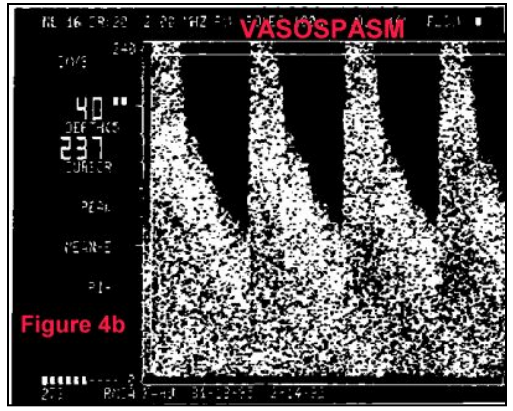

Vasospasm íü òàðõíû èøåìèéã нэмэгдүүлж (30%) ¿õýë ºíäºðñºíº

Nimodipine

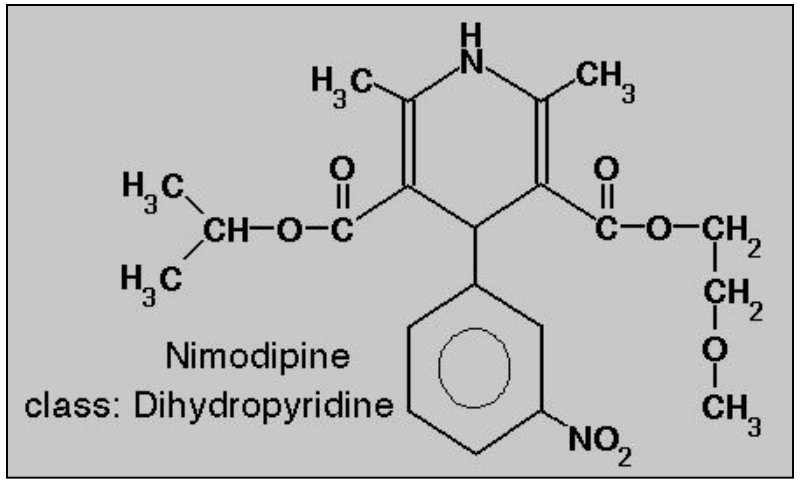

Calcium Antagonist- òàðõíû àðòåðèéã òýëýõ ¿éë÷èëãýýòýé

Vasospasm-ààñ ñýðãèéëæ

<u>Òóí õýìæýý:</u>

1-6 h 1 mg/h i..v
7-12 h 1.5 mg/h i.v.
>12 h 2 mg/h i.v.
¿ðãýëæëýýä4x2 Tab. á 30 mg óóõ

<u>Ãàð÷ áîëîõ ãàæ íºëºº íü:</u>

- **ÀÄ↓**
- Óóøèãíû øóíò ↑
- Õîäîîä ãýäýñíèé çàìûí õ¿íäðýë (Ileus)
- Transaminases↑

Triple „H“ ýì÷èëãýý

Vasospasm -ààñ ñýðãèéëæ Nimodipine+

H **Hypervolemia** ÒÂÄ 12-14 mmHg

H **Hypertension** Êëèïï A. Àãøèëò/Ä 240 mmHg↑
Êëèïïã¿é A. Àãøèëò/Ä 160 mmHg ↑

H **Hemodilution** Hkt 30%

1.	êîëëîéä	500-1500 ml/õîííîãò	ÒÂÄ 12-14 mmHg
2.	Catecholamines	Norepinephrine Dobutamine	Àãøèëò/Ä 160/240 mmHg

Судасны агшилтын эсрэг зөвлөмж

- **1-р зэрэглэлийн зөвлөмж**

  - Нимодипин уулгах нь САК-ийн хувь тавиланг сайжруулна .(LOE A)

2010 AHA/ASA Guidelines for the Management of Aneurysmal Subarachnoid Hemorrhage (SAH)

Судасны агшилтын эсрэг зөвлөмж

- **2-р зэрэглэлийн зөвлөмж**
  - Вазоспазмын эмчилгээ нь тархины цусан хангамжийг хэвийн хадгалах ба гиповолэми үүсгэхгүй байхад чиглэгдэнэ.. (LOE B)
  - Тархины вазоспазмыг эмчлэх үр дүнтэй арга бол гурвалсан Н-эмчилгээ юм (гиперволэмия, гипертензия, гемодилуция)

  [Triple-H therapy] (LOE B)

2010 AHA/ASA Guidelines for the Management of Aneurysmal Subarachnoid Hemorrhage (SAH)

Судасны агшилтын эсрэг зөвлөмж

- **2-р зэрэглэлийн зөвлөмж**
  - Гурван Н эмчилгээг дангаар нь болон тархины ангиопластик, интраартериал судас тэлэх эмчилгээтэй хавсруулан эсвэл уг эмчилгээний дараа үргэлжлүүлэн хийж болно.(LOE B)

2010 AHA/ASA Guidelines for the Management of Aneurysmal Subarachnoid Hemorrhage (SAH)

Таталт

Гидроцефали

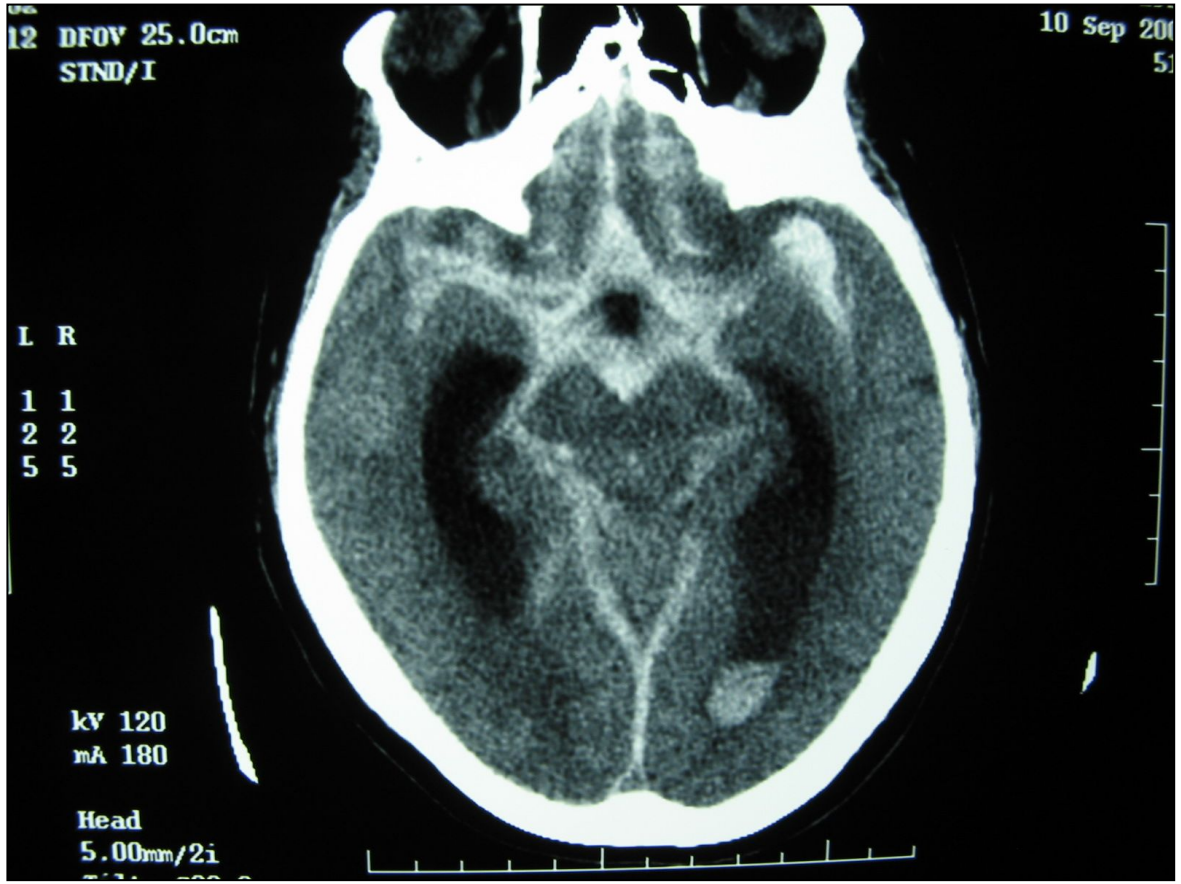

Тавилан

ТЦХ бүхий 100 өвчтний өвчний явц, төгсгөлийг америкийн эрдэмтдийн гаргаснаар

- 100 өвчтний 15 нь эмнэлэгт ирэхээс өмнө нас бардаг.
- Үлдсэн 85 өвчтөний 15 нь эмнэлэгт хэвтээд эхний 24 цагийн дотор нас бардаг.
- Үлдсэн 70 өвчтний 15 нь эхний 2 долоо хоног дотор нас барна
- Үлдсэн 55 өвчтний 15 нь 2 сарын дотор нас барна
- Үлдсэн 40 өвчтний 15 нь 2 сараас 2 жилийн дотор нас барна
- 2 жилийн дараа 25 өвчтөн үлддэг хэмээн тооцоолжээ.

Анхаарал хандуулсанд баярлалаа.
Цааш үргэлжлүүлнэ үү.

Субдураль гематом

Синусын тромбоз

Гавлын дотоод даралт ихсэлтийг эмчлэх

КТГ-ийн дүгнэлт: нягт хэмжих

нягт	хэвийн	эмгэг				
		Интра-вентикуляр	Интра-церебрал	Экстра-церебрал	Олон голомтот	
Гиперденс >100 HU	*Калькжих:* Pl. choroideus Gl. Pinealis Dura Ggl. Basalis	Meningeom Plexuspapillom Av Malformation	Glioma Ependymoma Pinealoma Av Malformation Granuloma Хуучин цусны хураа	Meningeoma Dermoid Epidermoid Craniopharyngeom Aneurysma Chordom	*Ховдолд ойр:* Congenital toxoplasmosis Cytomegalia Tuberous Sclerosis	*Хоёр талд жигд:* M. Fahr Hypopara-thyeroidismus
36-100 HU				Хурц цусны хураа Glioma (20%) Метастаз Pinealoma Sarcoma	Colloidcyst Том аневризм Av Malformation Meningeoma Хурц субдурал ба эпидурал гематом	
Изоденс 26-44 HU	Эрүүл тархины эд Бор ба цагаан бодис		Инфильтратив глиом Метастаз Инфарктын хурц үе Шимэгдэж буй гематом	Acusticusneurinom Hypophysenadenom Meningeom Subacute subdural Haematoma		

КТГ-ийн дүгнэлт: нягт хэмжих

нягт	хэвийн	эмгэг				
		Интра-вентикуляр	Интра-церебрал	Экстра-церебрал	Олон голомтот	
Гиподенс 26-10 HU			Glioma Метастаз Краниофарингеом Инфаркт Шимэгдэж буй гематом Үрэвслийн голомт лейкодистрофи	Шимэгдэж буй гематом Эпидурал абсцесс		
10-0 HU	ликвор		Хавдарын уйланхайтай хэсэг (Gliom, Haemangioblastoma) Паразитын уйланхай Хуучин инфаркт Порэнцефалийн уйланхай	Арахноидын уйланхай Порэнцефалийн уйланхай Гигром Голомтот хатангирал		
<0 HU			Липом Дермоид Эпидермоид	Дермоид эпидермоид		
Холимог нягттай			Хавдар дотор цус хурах Уйланхай агуулсан хавдарууд Глиом Олигодендроглиом			