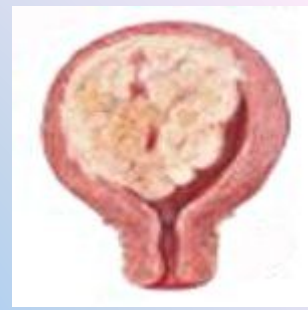

Онкологические заболевания
женских половых органов

Саркома матки



- **Саркома матки** – злокачественное новообразование тела или шейки матки, исходящее из недифференцированных **соединительнотканых** элементов миометрия или стромы эндометрия. Саркома матки проявляется циклическими и ациклическими кровотечениями, болями в животе, упорными белыми с гнилостным запахом, общим недомоганием.



- **Саркома матки** диагностируется с помощью бимануального исследования, гистероскопии, УЗИ, диагностического выскабливания, цитологии и гистологии биоптатов, лапароскопии. При саркоме матки производится расширенная пангистерэктомия, комбинированная с лучевой и химиотерапией.

Классификация саркомы матки

Распространение саркомы матки ограничено мышечным или/и слизистым слоем

- **I a – опухолевая инвазия затрагивает миометрий или эндометрий**
- **I b – опухолевая инвазия затрагивает миометрий и эндометрий**

II – локализация саркомы ограничена телом и шейкой матки и не выходит за их пределы

- **II a – имеется проксимальная или дистальная инфильтрация параметрия без перехода на стенки малого таза**
- **II b - опухоль переходит на шейку матки**

Классификация саркомы матки

III – локализация саркомы за пределами матки, но в границах малого таза.

- **III а – имеется одно- или двусторонняя инфильтрация параметрия с переходом на стенки малого таза**
- **III b – отмечается метастазирование опухоли в регионарные лимфоузлы, влагалище, придатки, прорастание крупных вен**
- **III с - определяется прорастание серозного покрова матки, образование конгломератов с соседними структурами без их поражения**

IV - прорастанием саркомы матки в смежные органы и выход за пределы таза

- **IV а – опухоль прорастает в мочевой пузырь, прямую кишку**
- **IV b – опухоль метастазирует в отдаленные органы**

Симптомы саркомы матки


- В ранних стадиях саркома матки является «**немой**» опухолью, дающей скудную симптоматику. При развитии саркомы матки в миоматозных узлах проявления могут не отличаться от клиники миомы матки (субсерозной, субмукозной, интерстициальной).
- По мере прогрессирования саркомы матки, в зависимости от ее локализации, направления и темпа роста отмечаются нарушения менструального цикла (меноррагии, метроррагии), боли в области малого таза, обильные бели водянистого характера, которые при присоединении инфекции приобретают гнилостный запах. Симптоматика наиболее выражена при саркоме субмукозных узлов и эндометрия.
- К поздним проявлениям саркомы матки относятся анемия, кахексия, слабость, интоксикация, асцит. При метастатизировании саркомы в легкие развивается плеврит; в печень – желтуха; в позвоночник – боли в том или ином отделе, а также другие проявления, характерные для пораженного органа.

Диагностика саркомы матки

- Гинекологическое исследование
- УЗИ. Выявляется узловая трансформация матки, ее неоднородная эхогенность, некротизированные узлы, наличие патологического кровотока.
- Аспирационная биопсия с цитологическим исследованием мазков-отпечатков
- Гистологическое исследование соскоба эндометрия.
- Гистероскопия, гистероцервикография, лапароскопия, лимфография, ангиография.
- Урография, хромоцистоскопия, ренография
- Ректороманоскопия, ирригоскопия
- Рентгенография грудной клетки
- УЗИ печени

Лечение саркомы матки

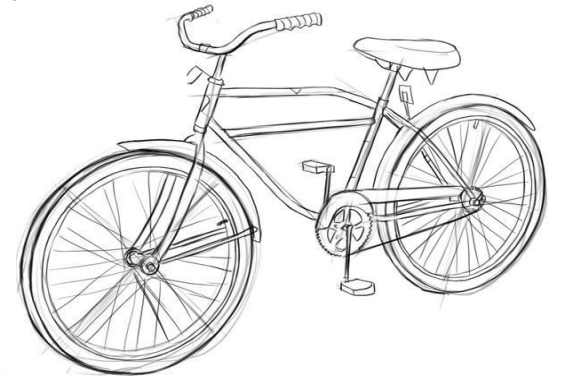
- Радикальным вмешательством при саркоме матки является пангистерэктомия
- В запущенных случаях - расширенная гистерэктомия, удаление регионарных лимфоузлов, инфильтратов параметрия, резекция смежных органов.
- Хирургический этап дополняется лучевой терапией, направленной на девитализацию опухолевых клеток. Химиотерапия (доксорубицином, фторурацином, циклофосфаном, винкристином, дактиномицином) ввиду недостаточной эффективности применяется как паллиативный метод при иноперабельных процессах и рецидивах саркомы матки.



АЛЬБЕРТ ЭНШТЕЙН
(1879 – 1955)

**Жизнь — как вождение
велосипеда**

**Чтобы сохранить равновесие,
ты должен двигаться**



**Благодарю за
внимание**