

# Остеология

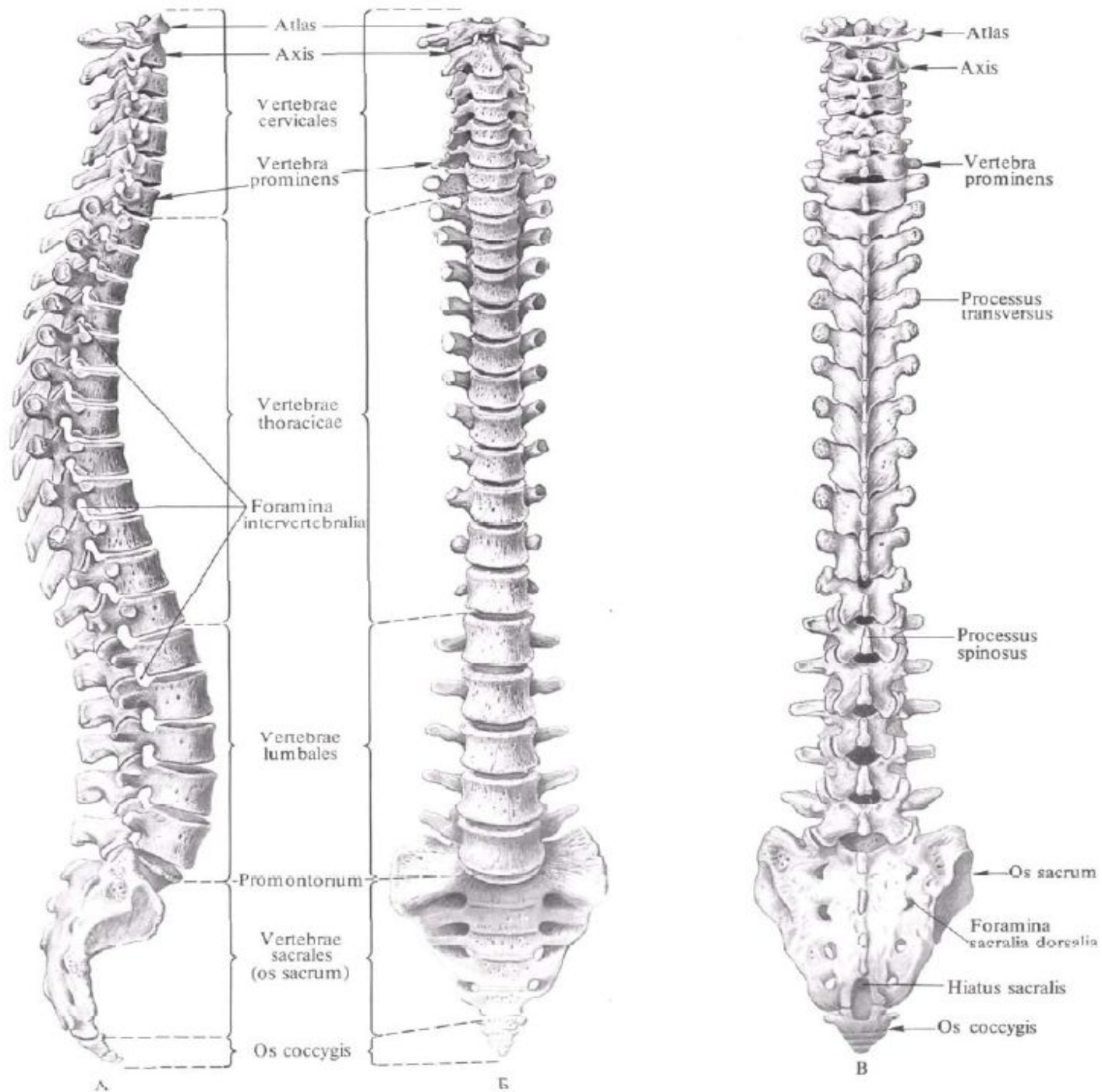
# Занятие №1

Анатомическая номенклатура.

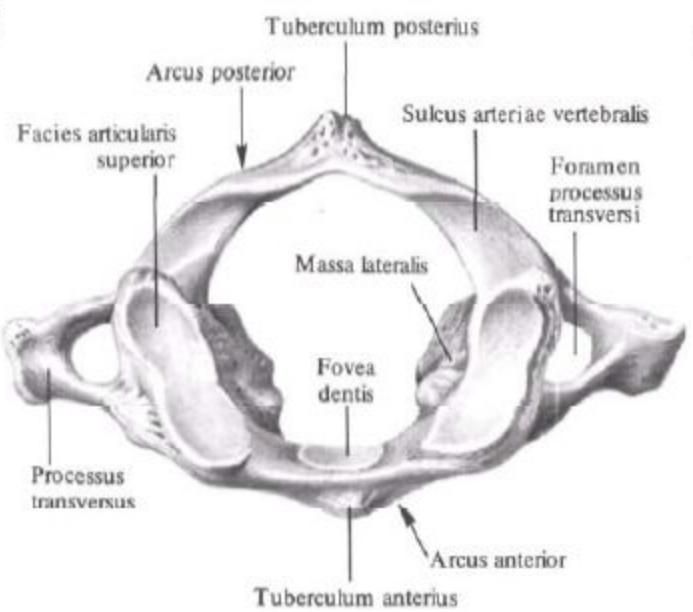
Плоскости, оси тела.

Позвоночный столб, его отделы.

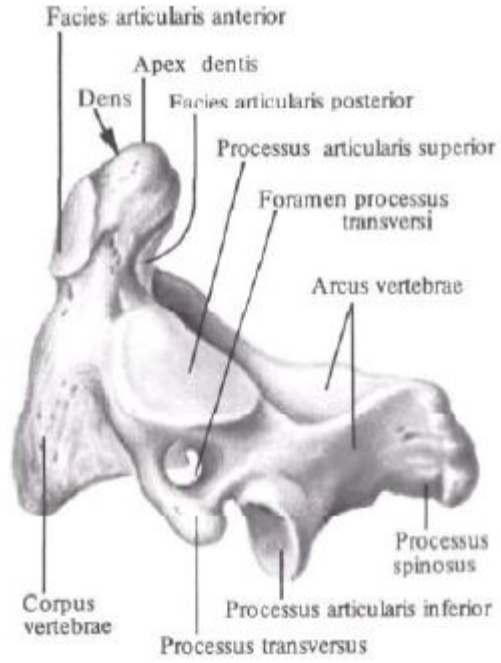
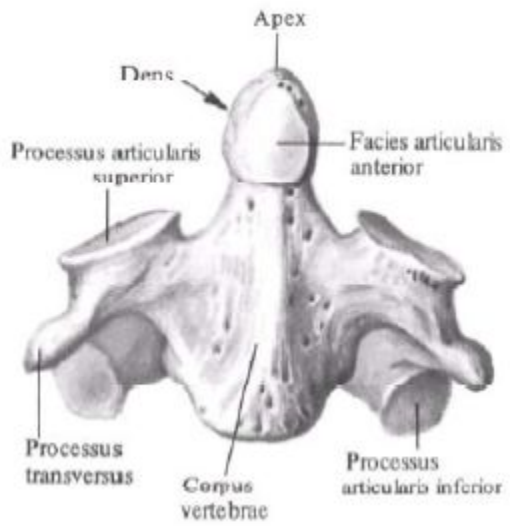
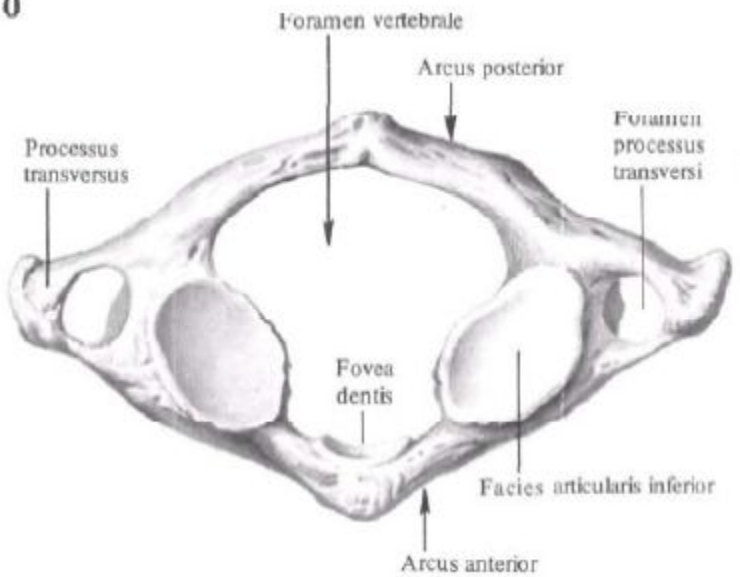
Строение позвонка. Особенности  
отдельных позвонков.



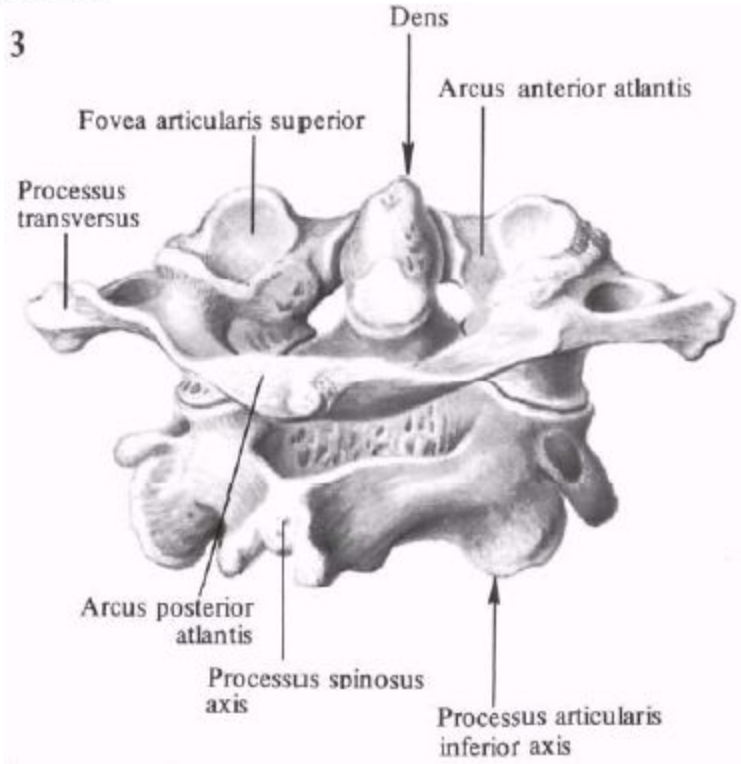
9

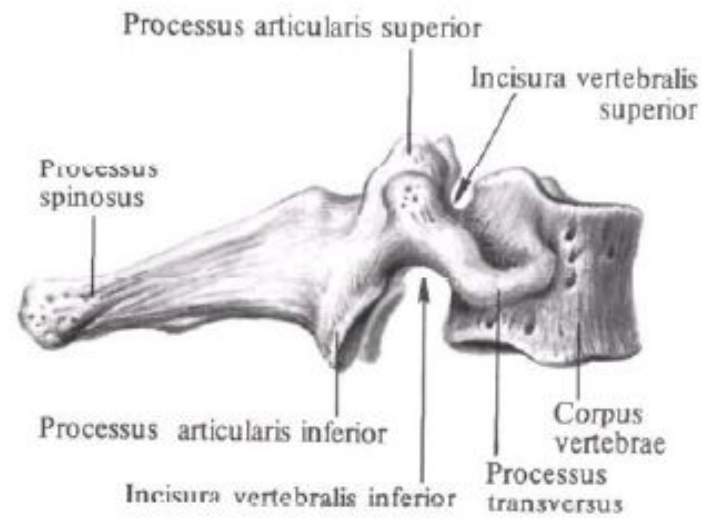
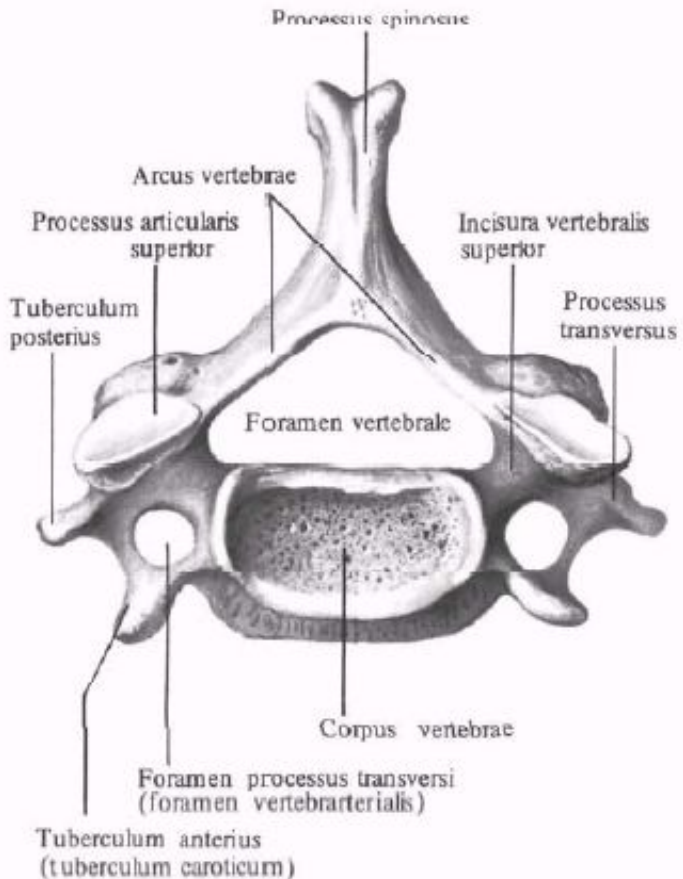
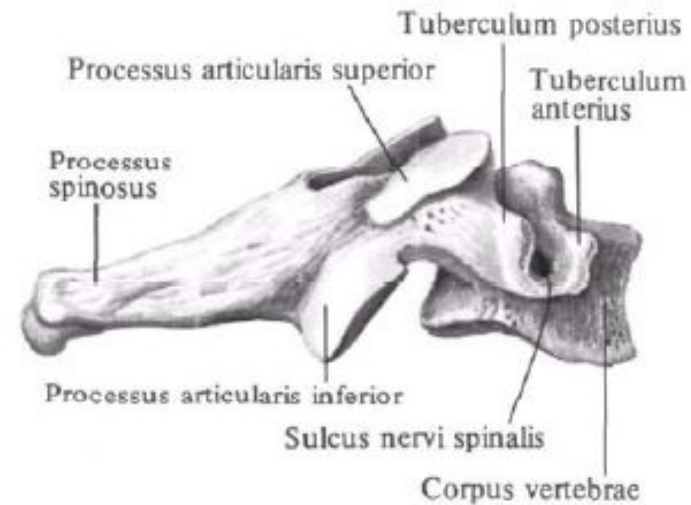
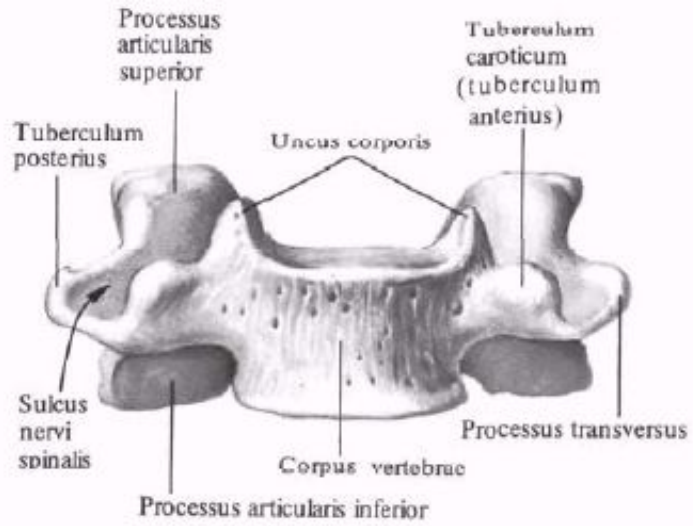


10



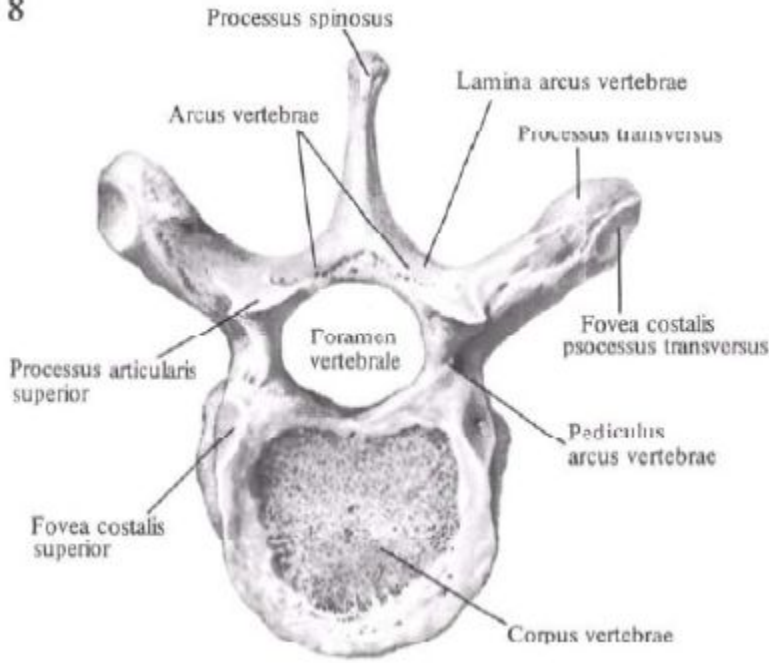
3



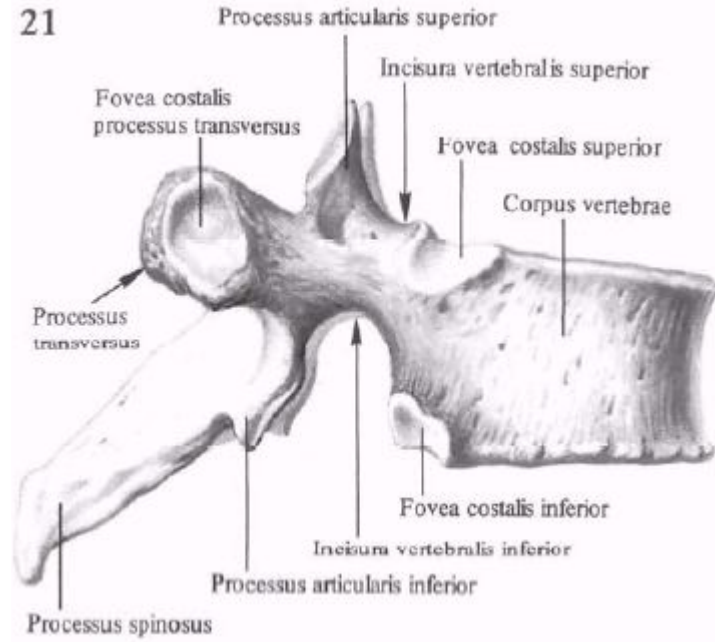




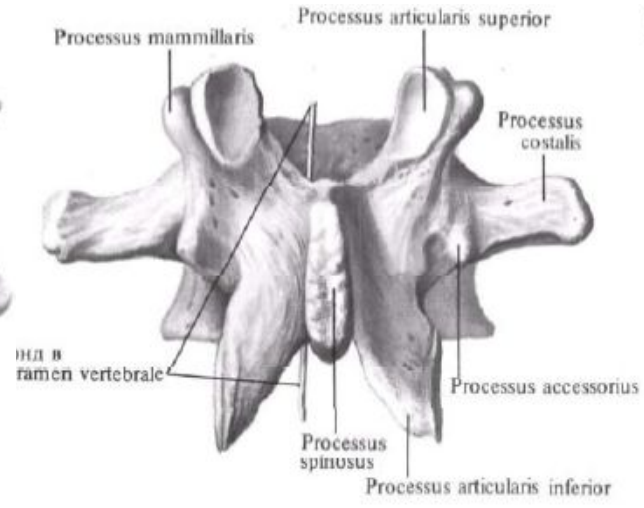
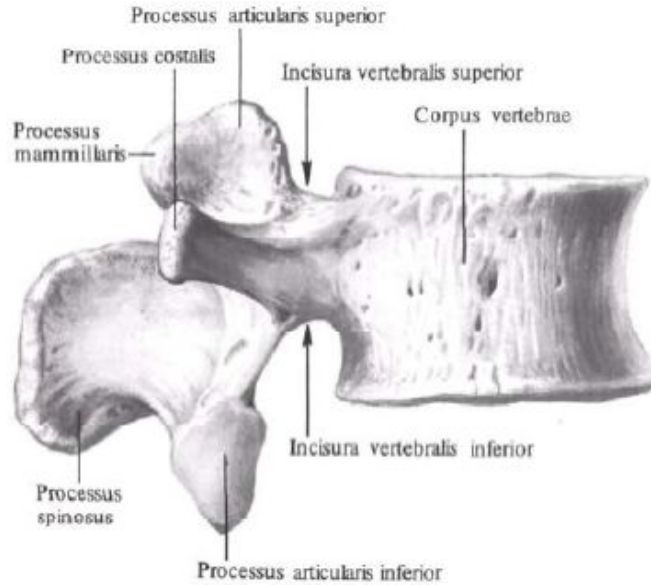
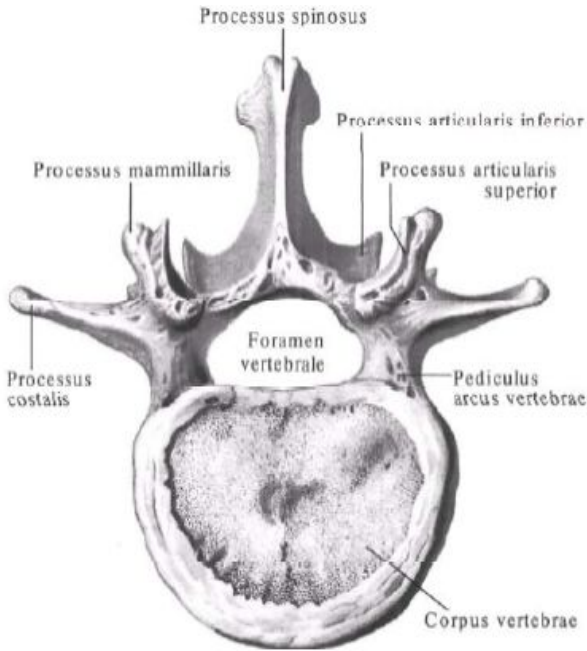
8

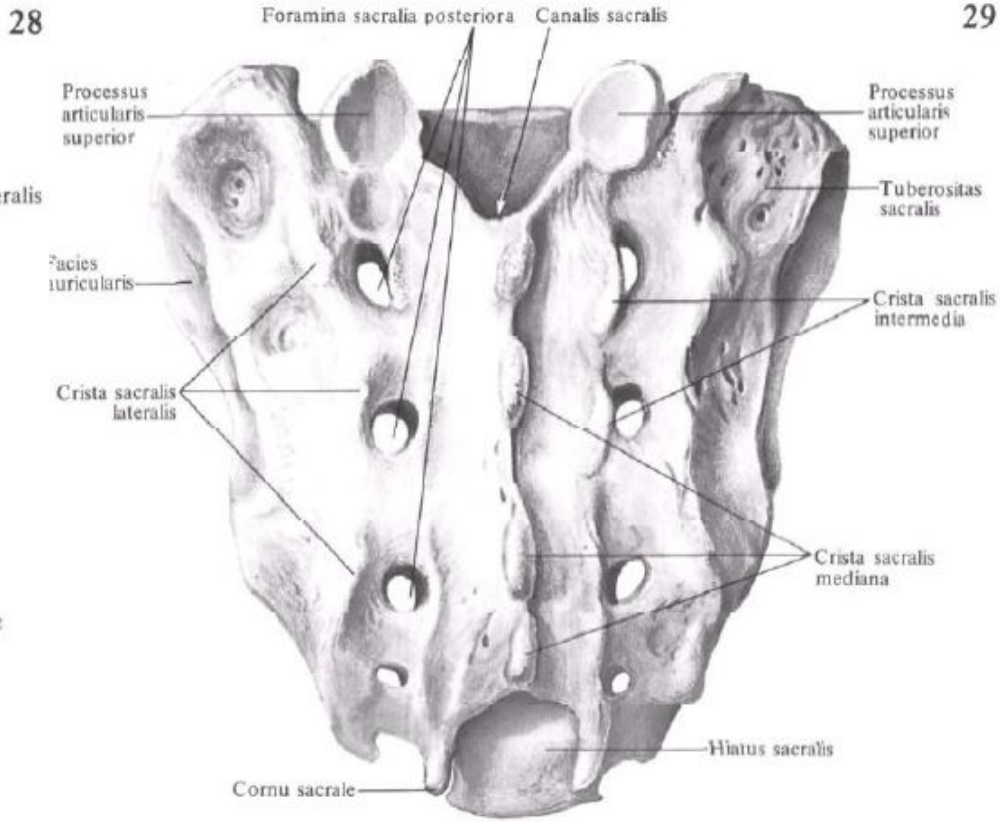
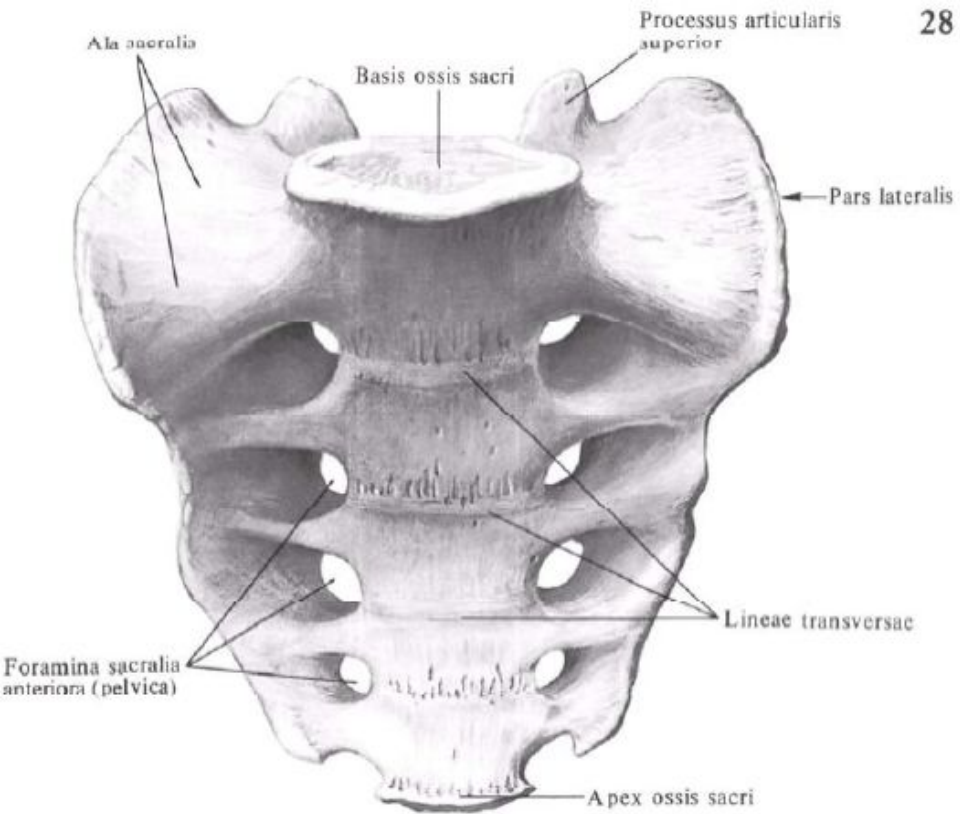


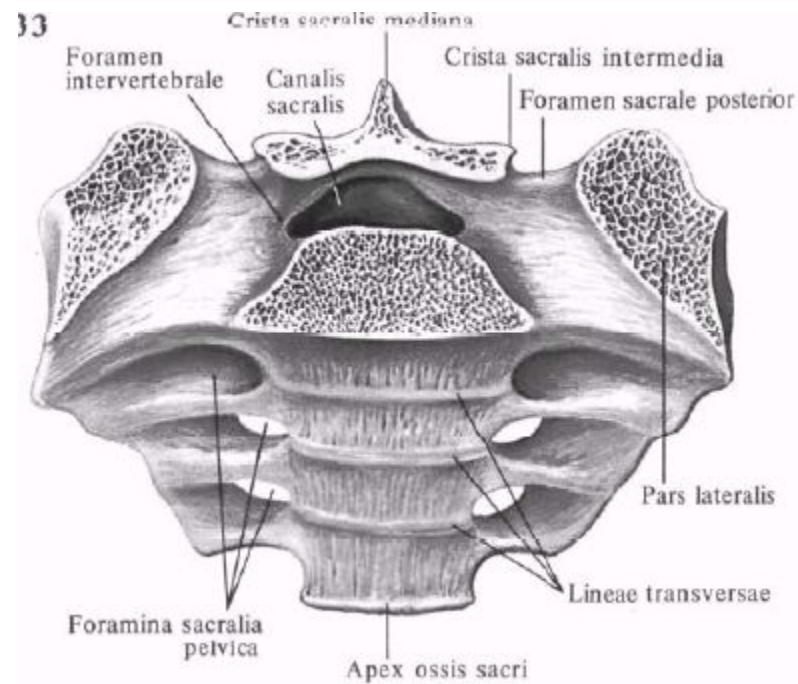
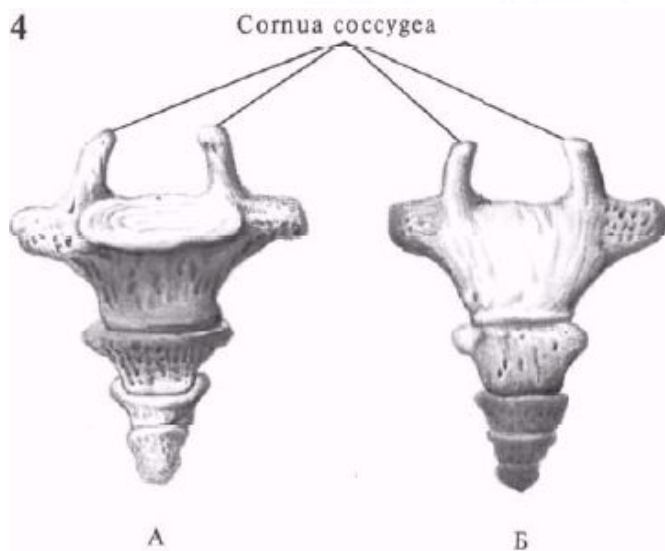
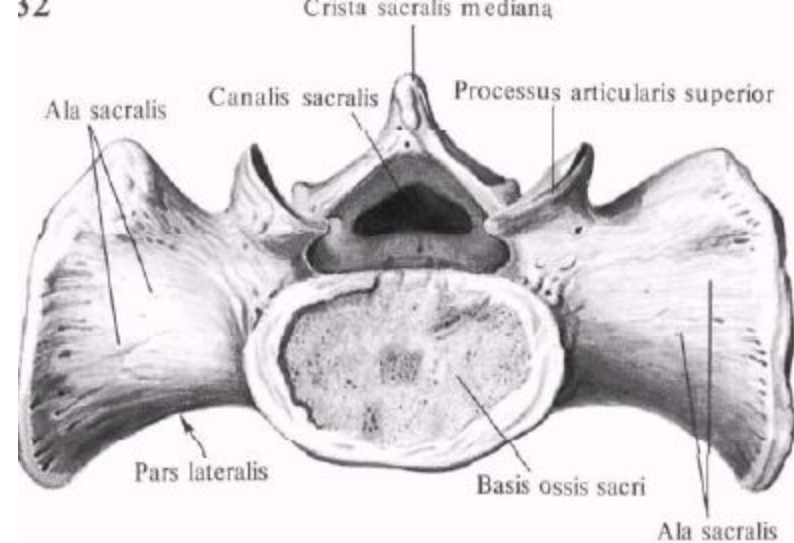
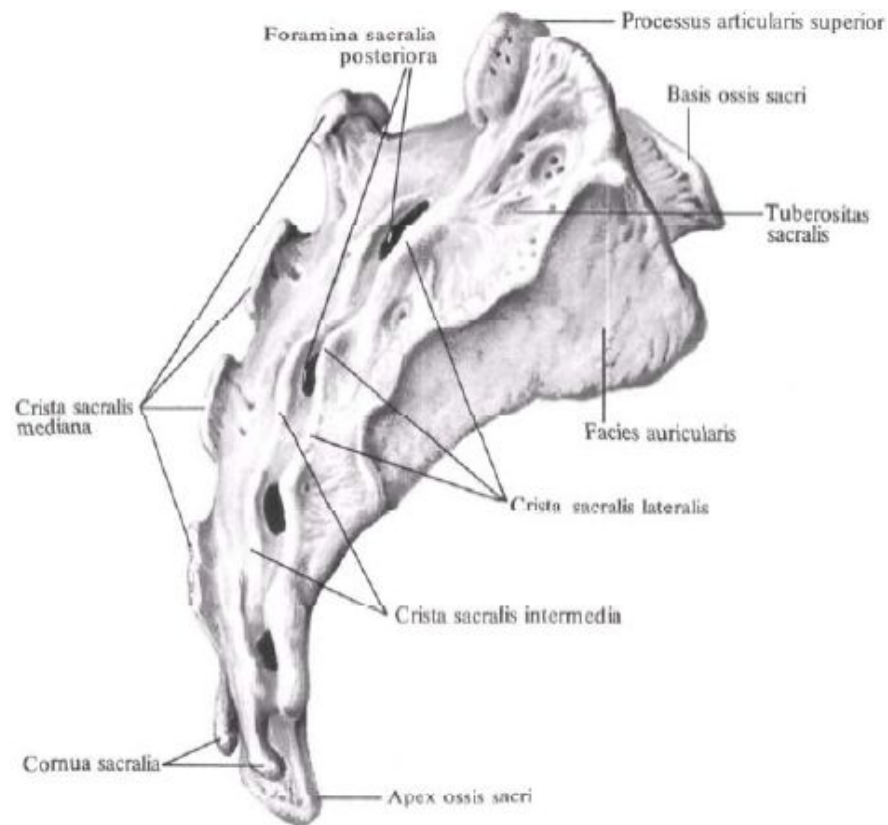
21



2



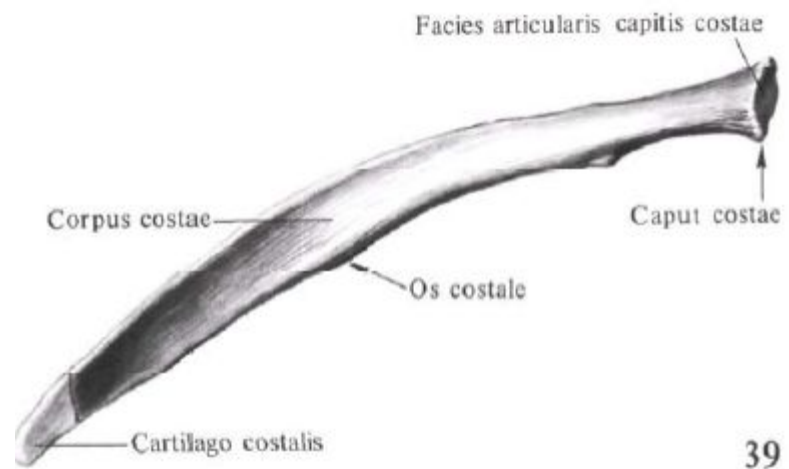
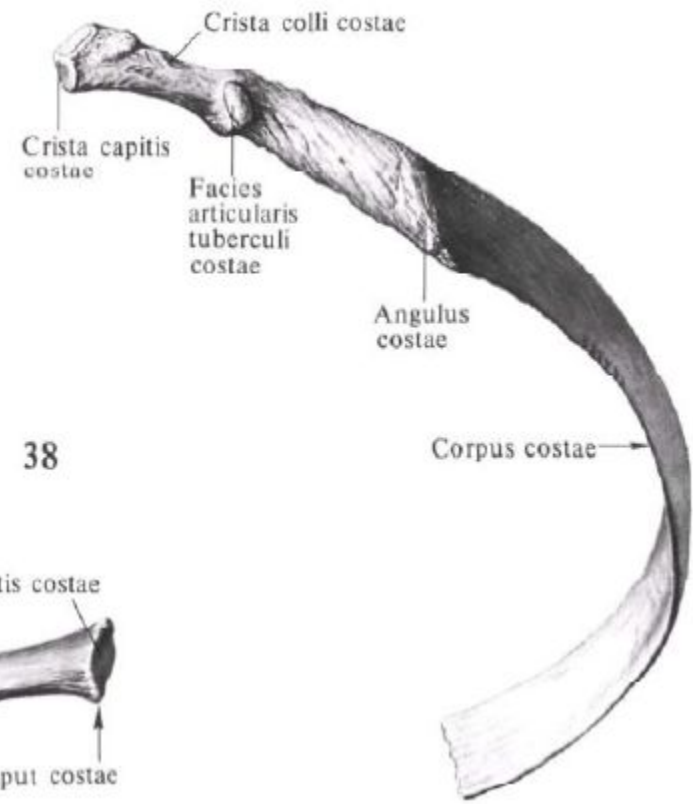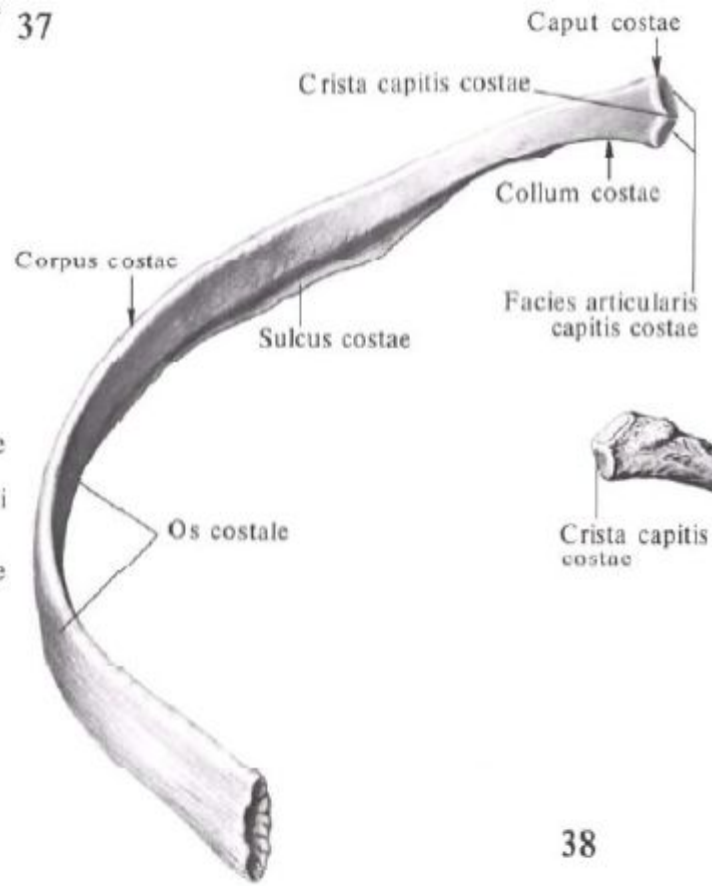
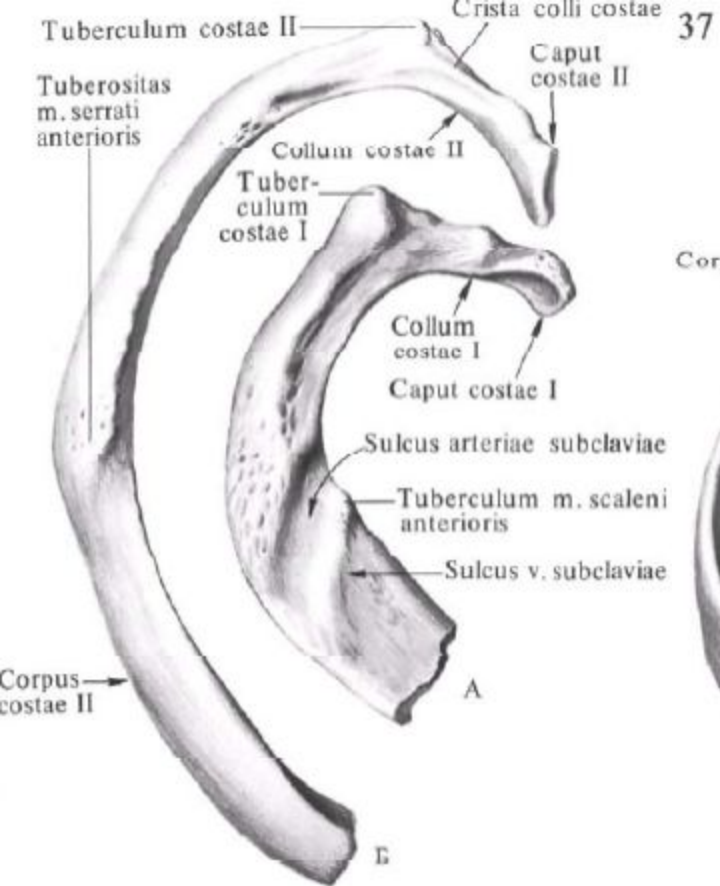


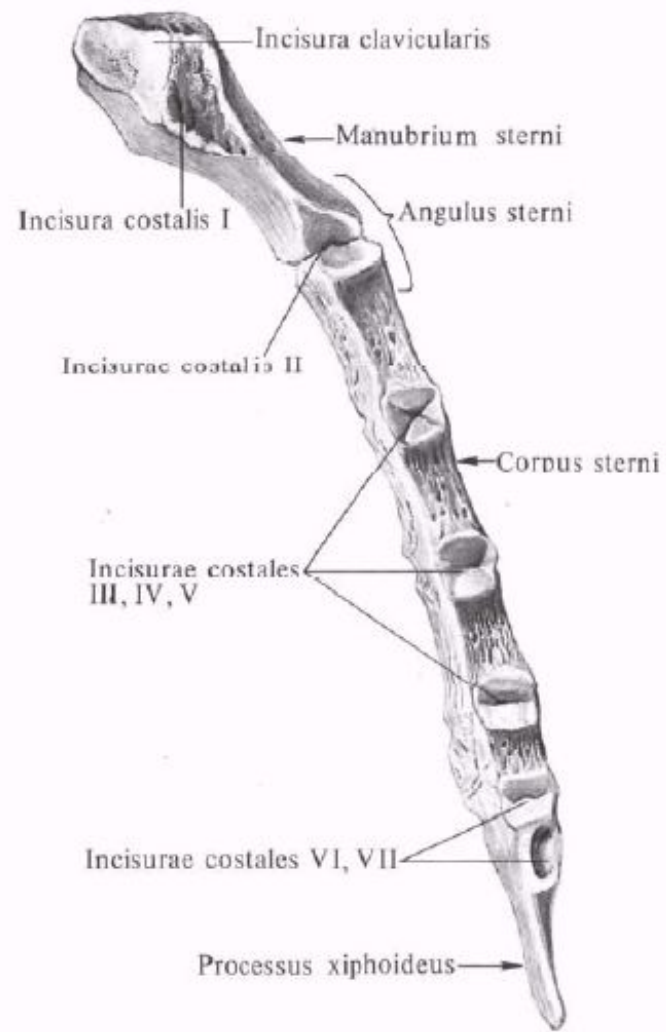
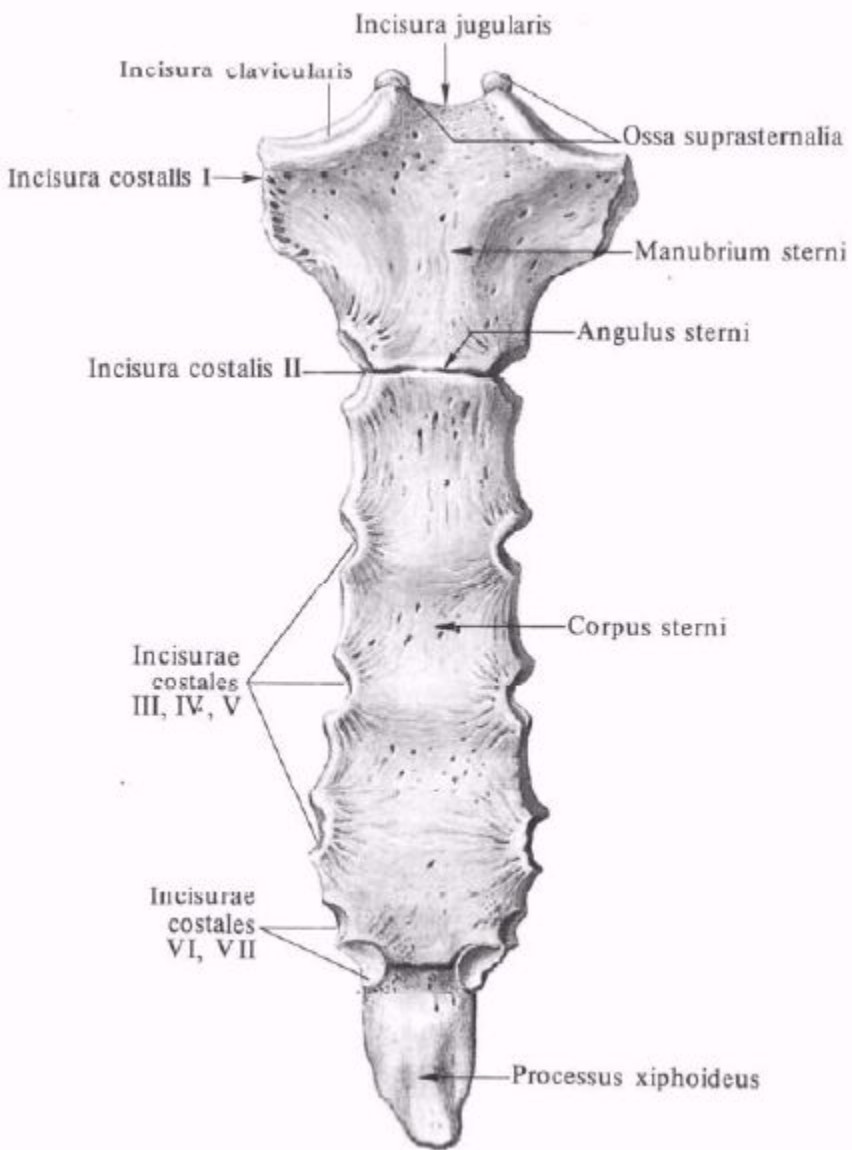


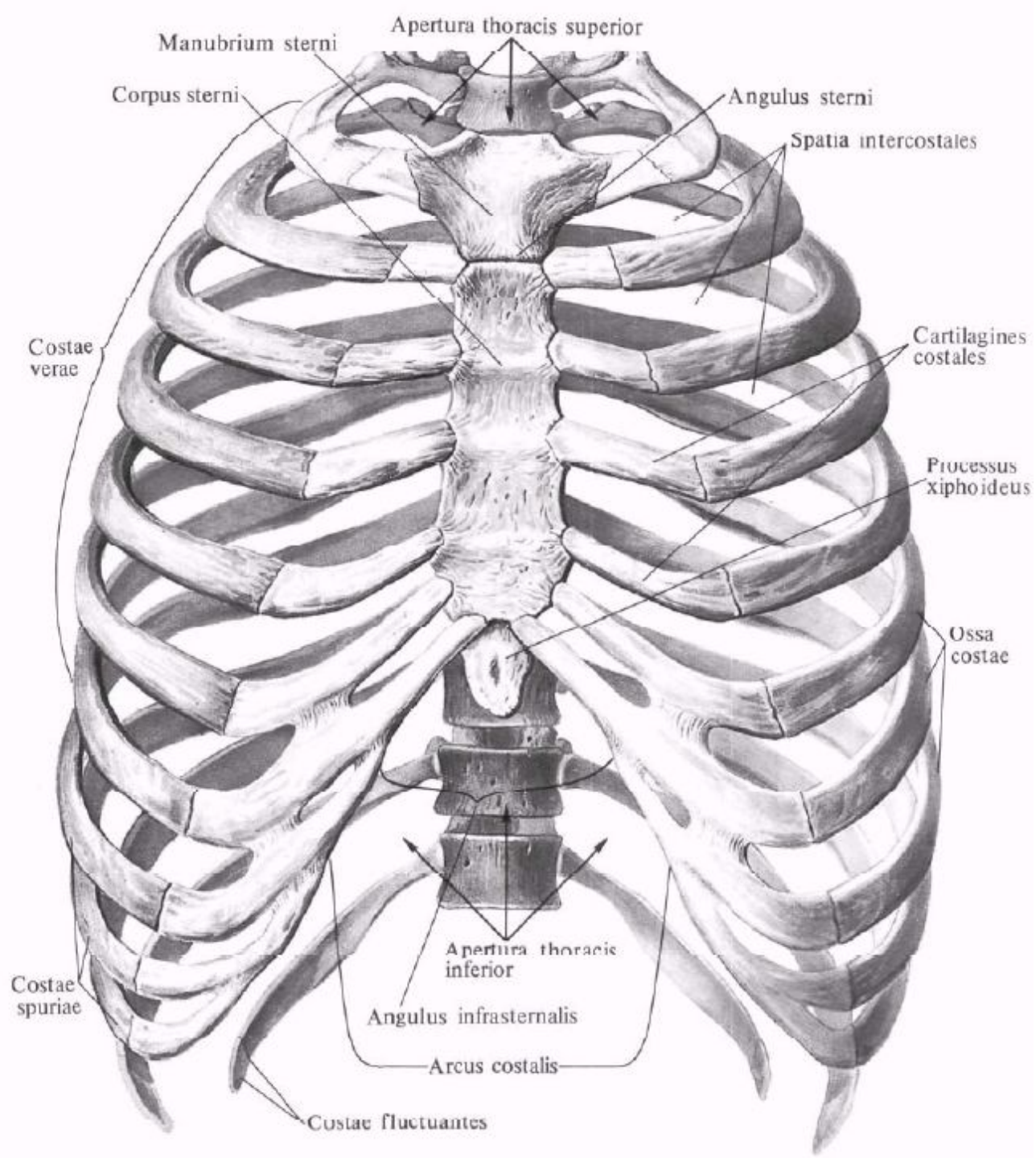


# Занятие №2

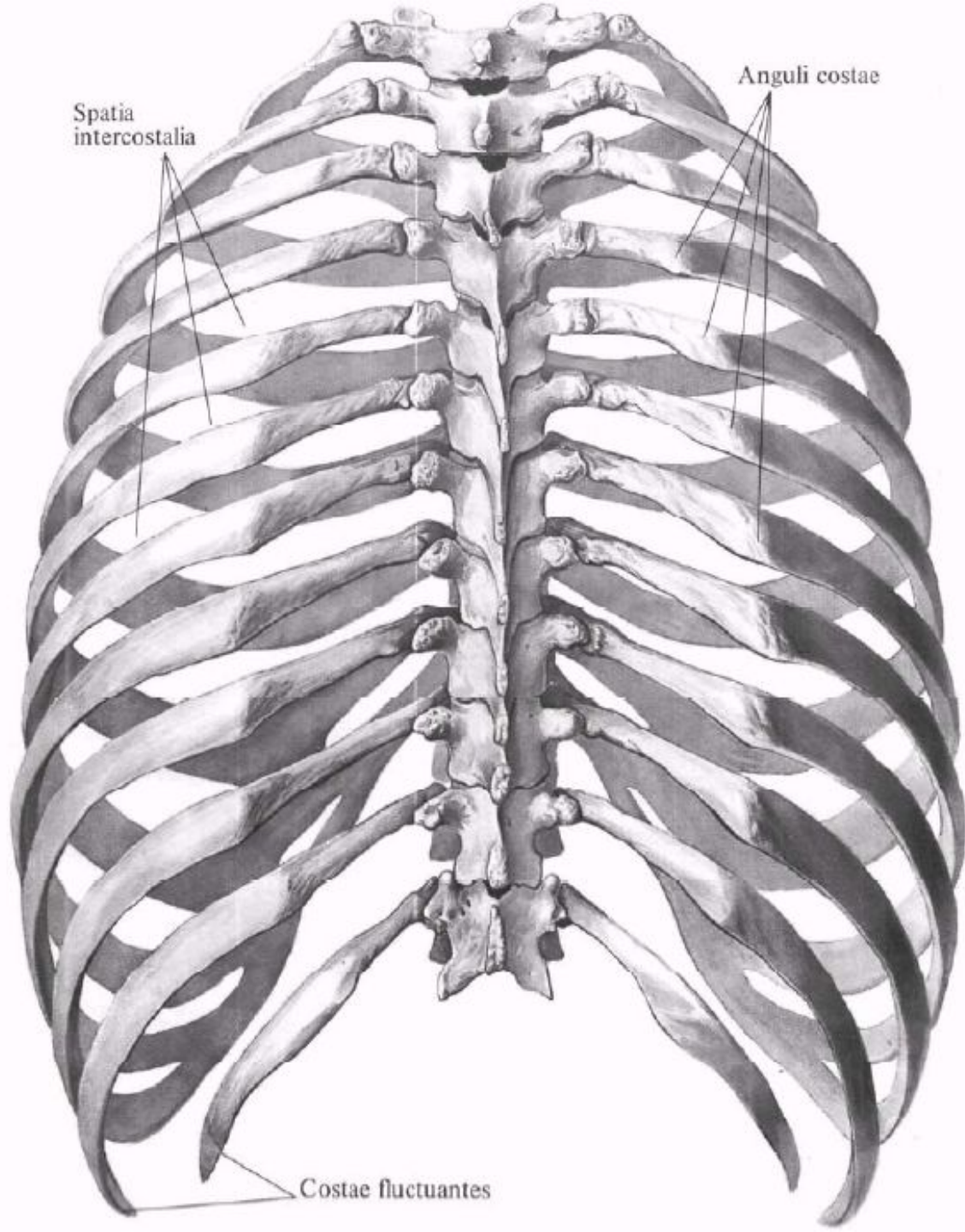
Строение ребра. Грудная кость. Формы грудной клетки. Кости плечевого пояса ключицы, лопатки.









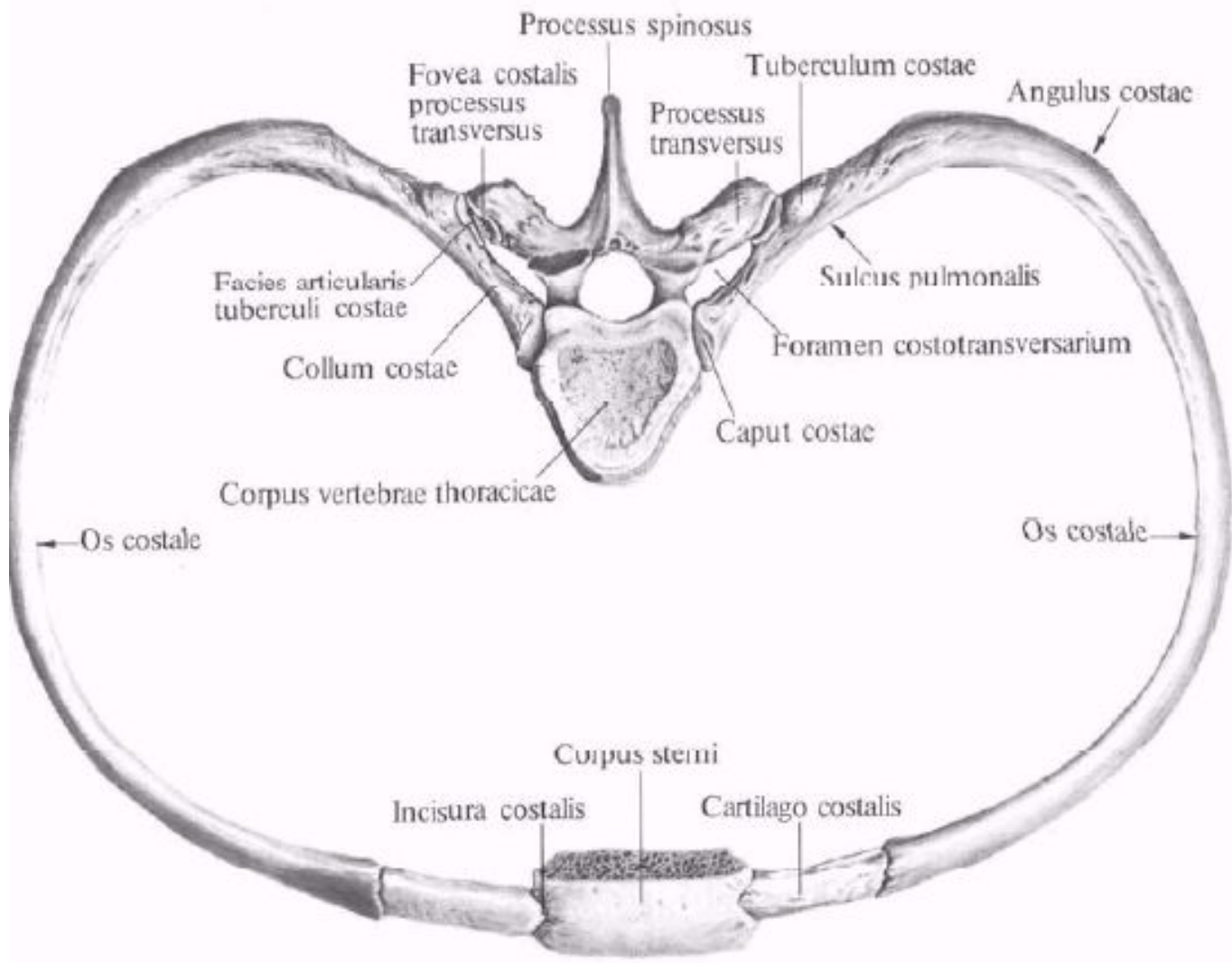


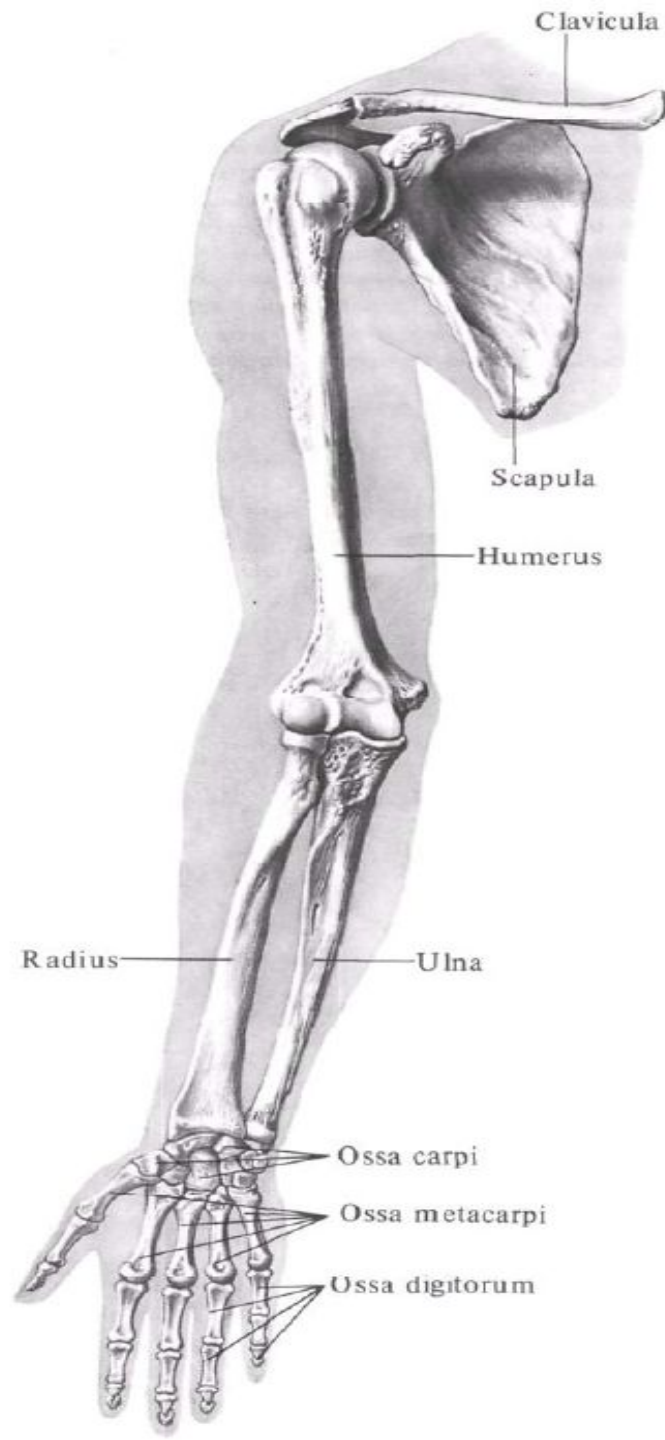
Spatia  
intercostalia

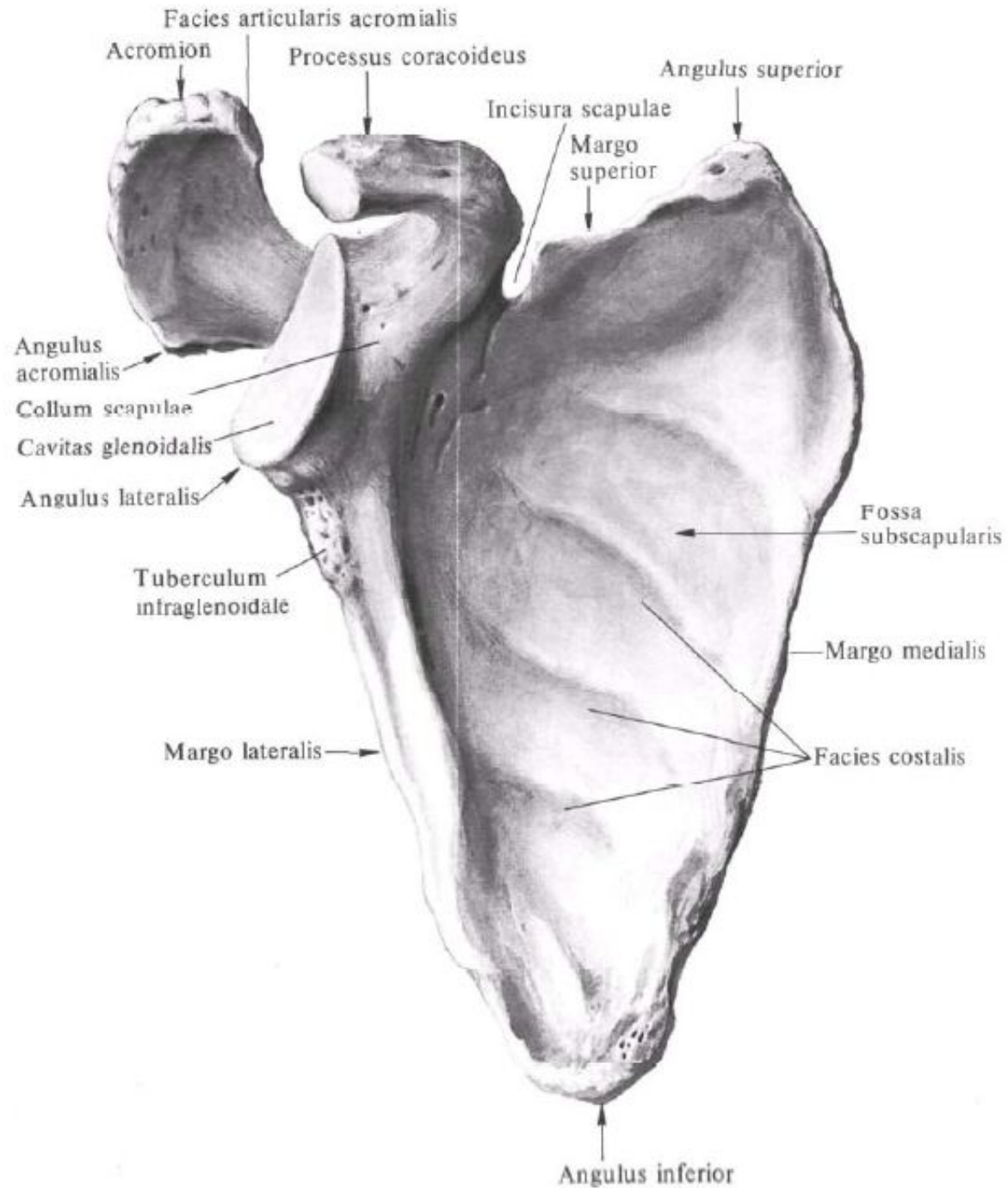
Anguli costae

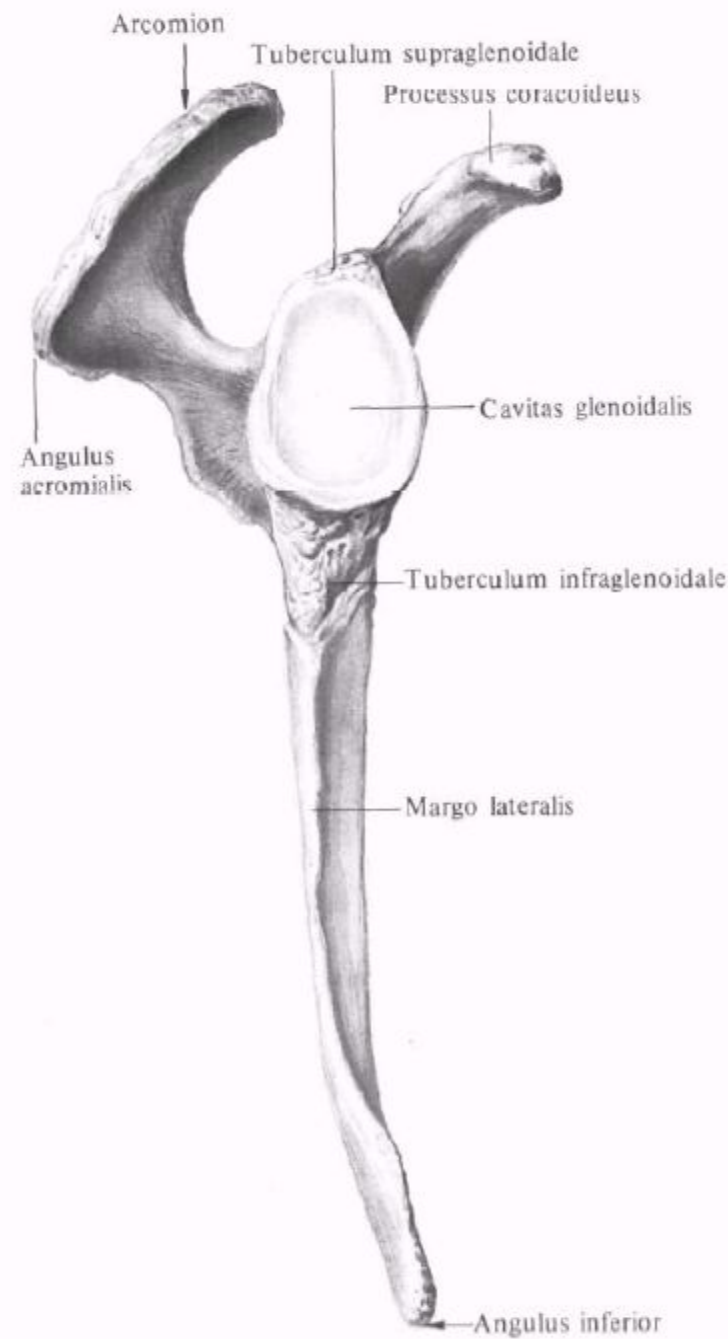
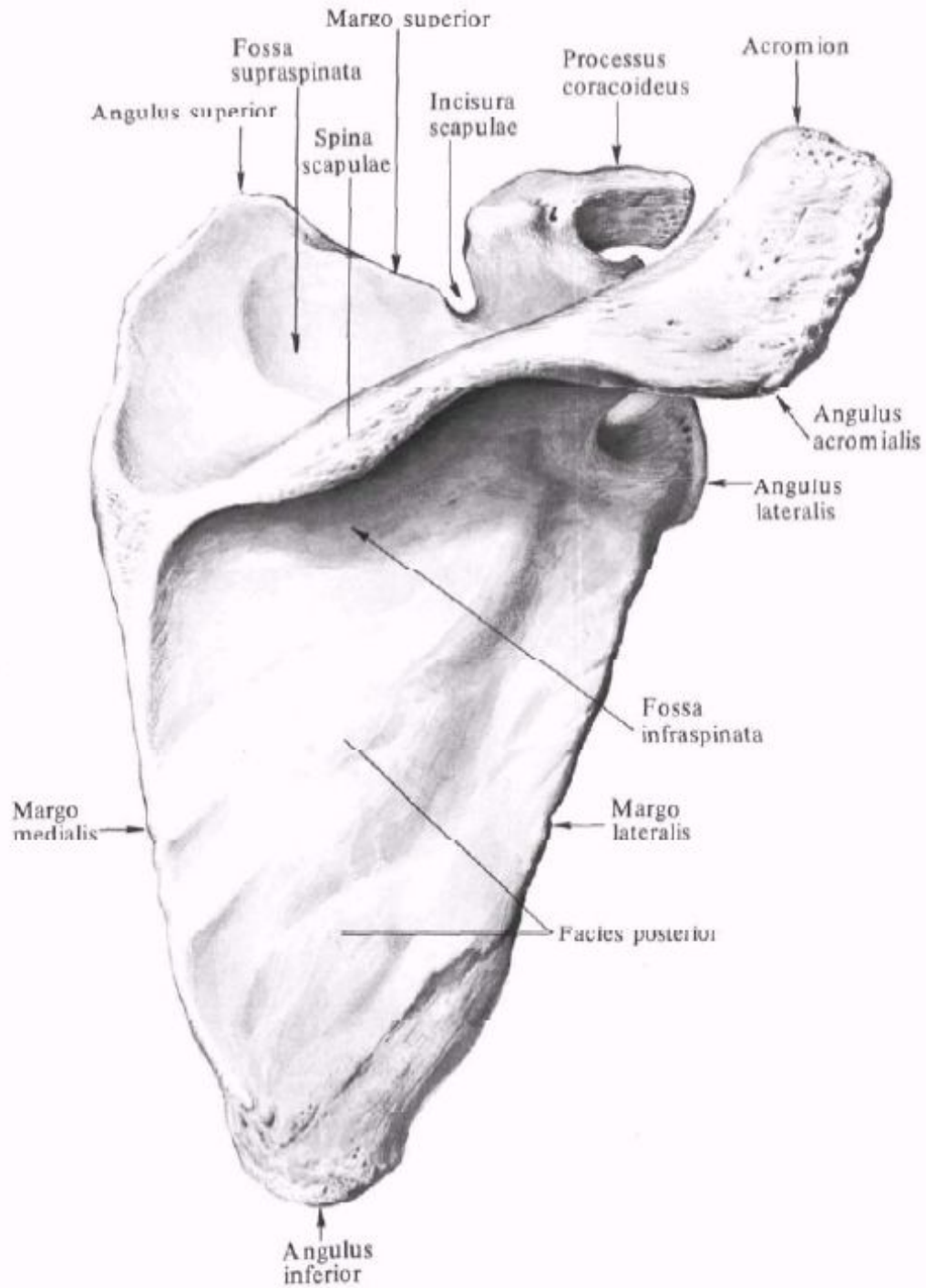
Costae fluctuantes

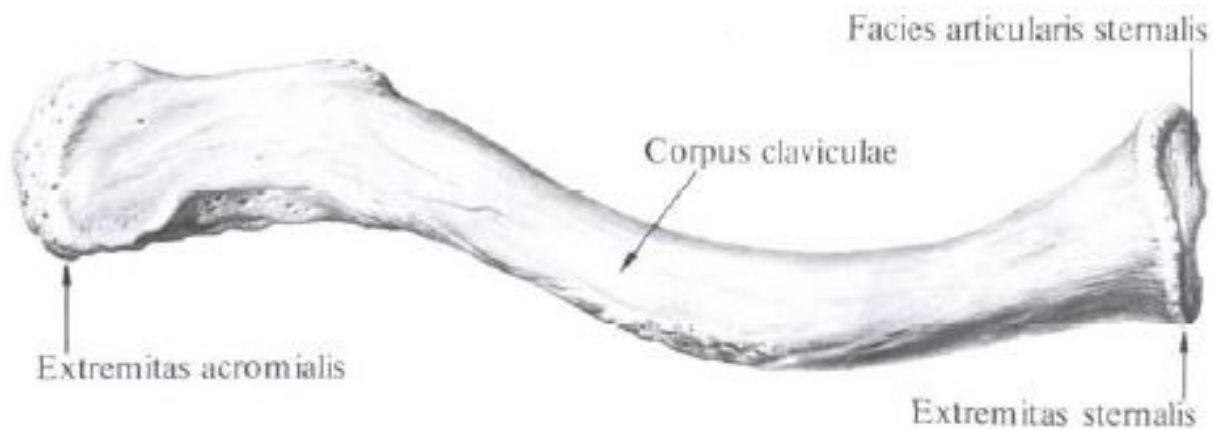




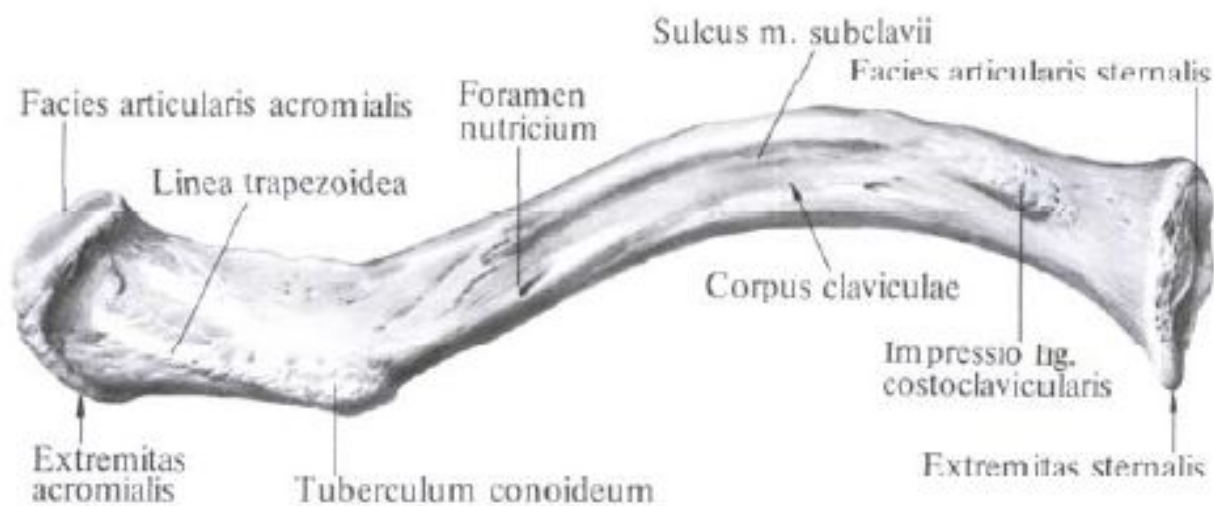








**Ключица, clavicula, правая;  
вид сверху.**

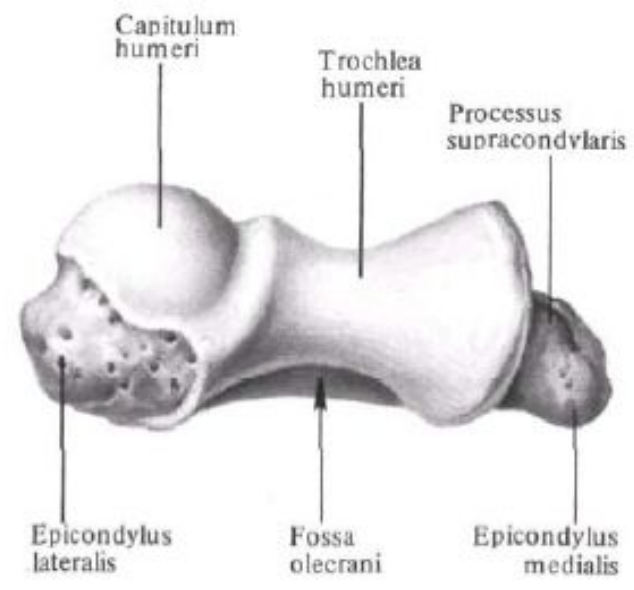
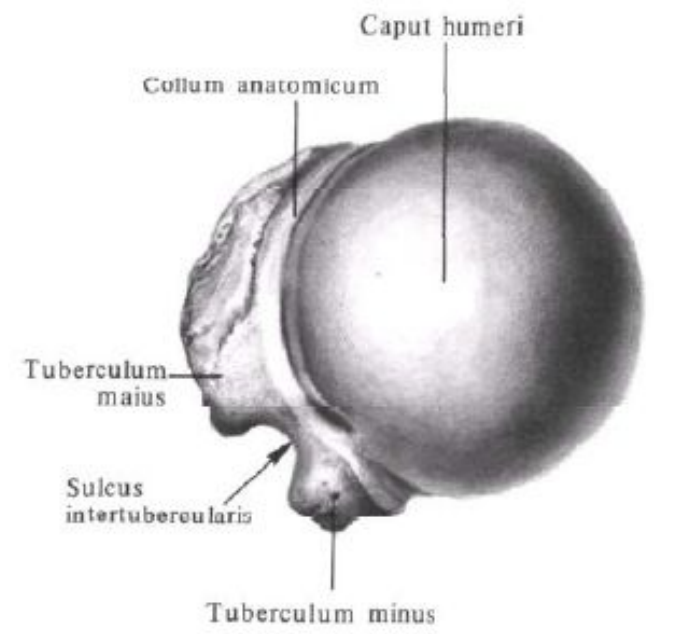
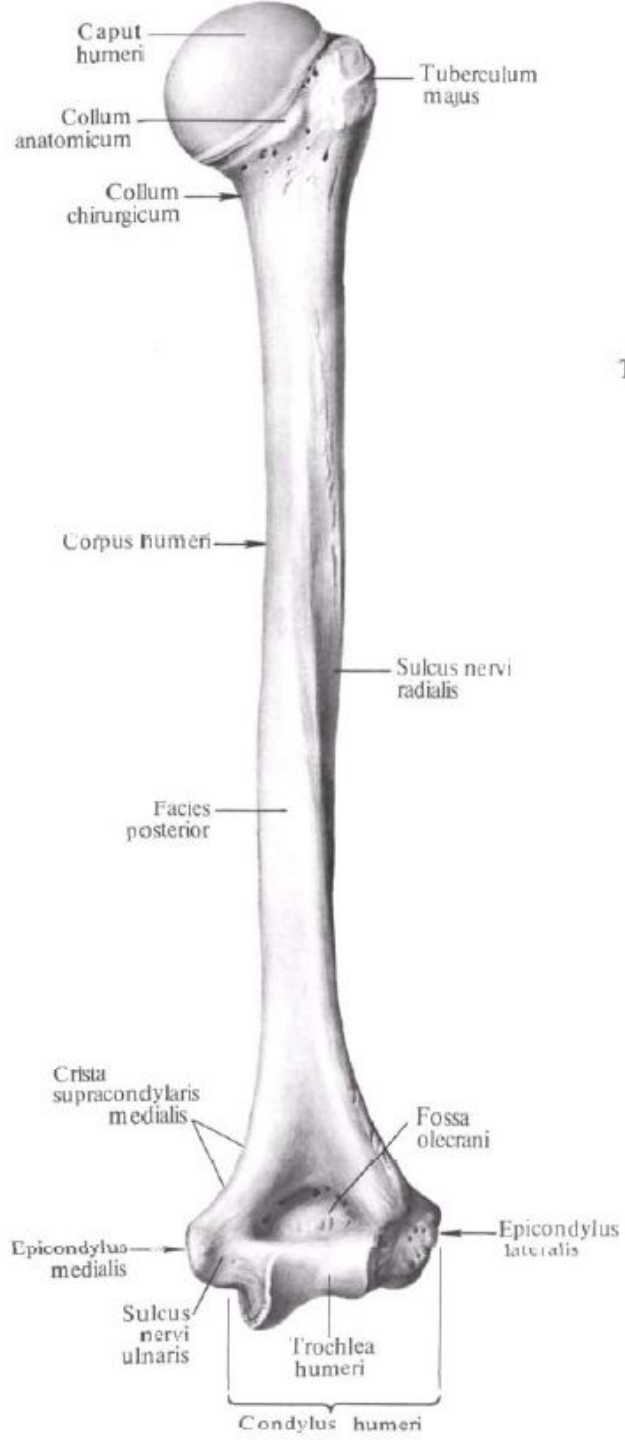
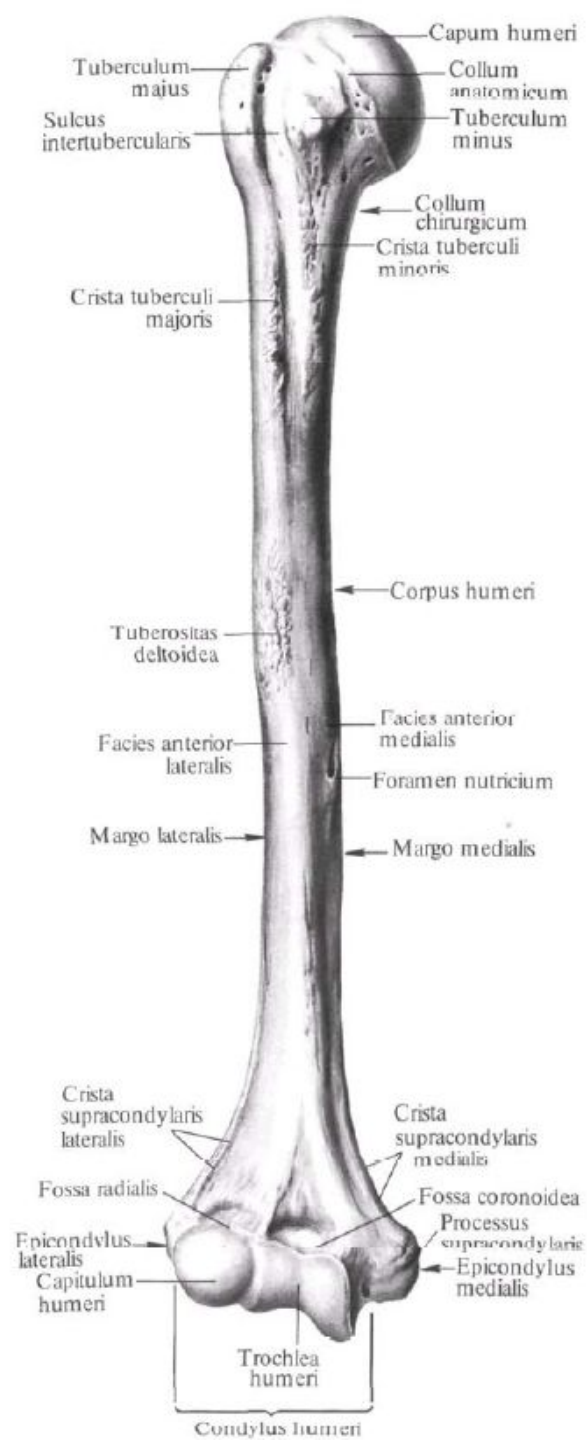


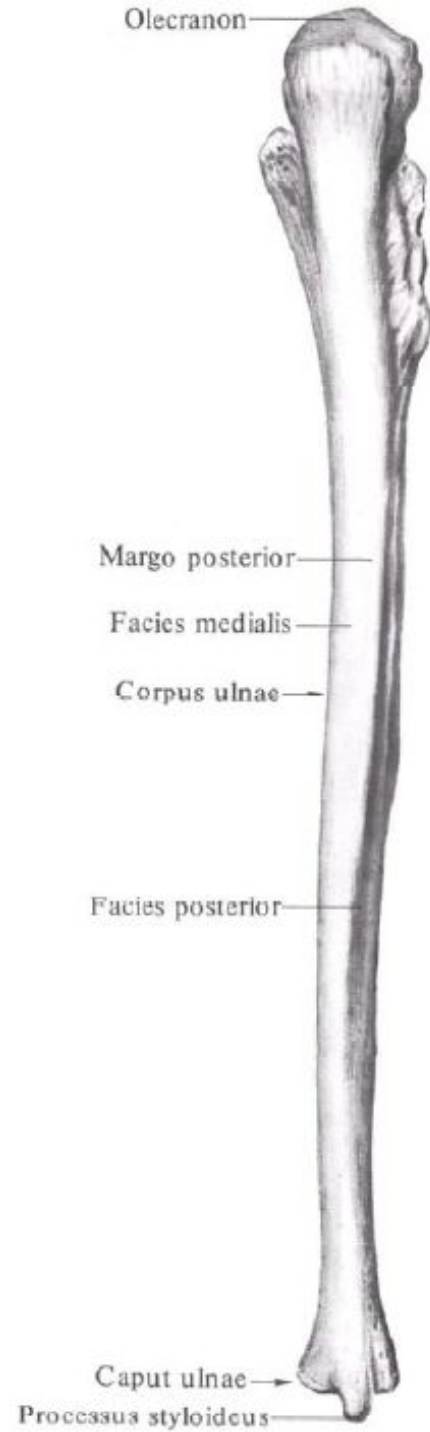
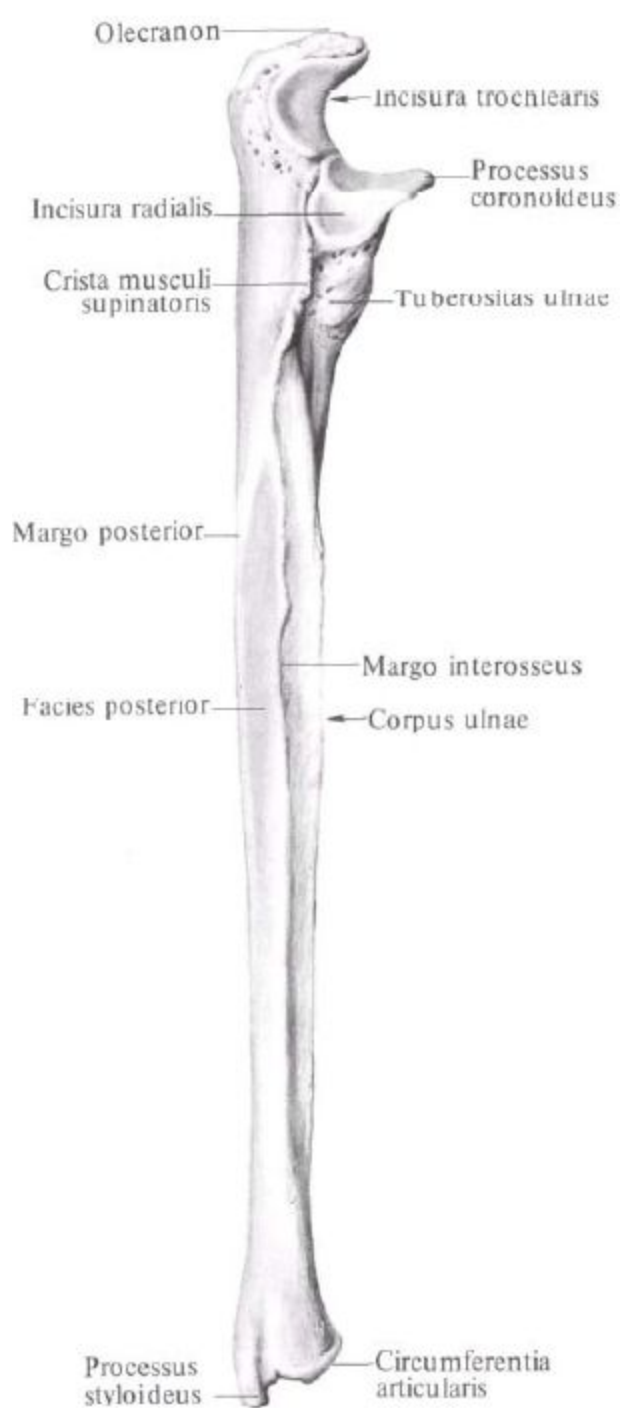
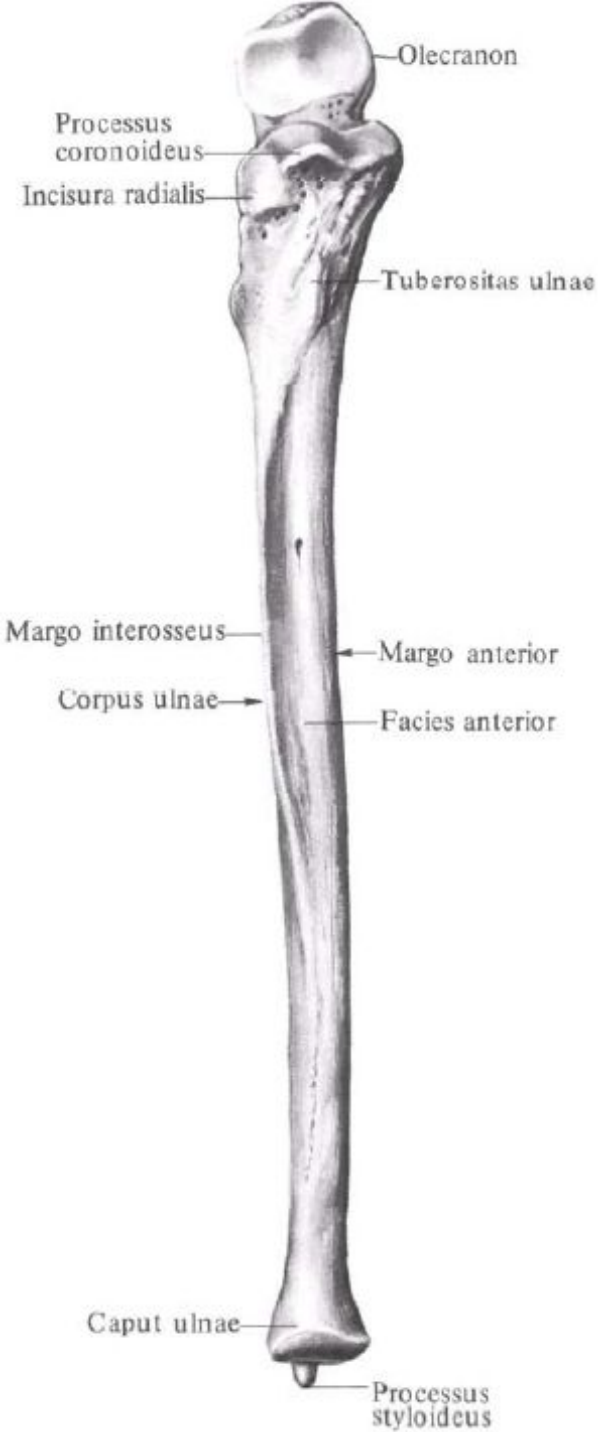
**Ключица, clavicula, правая;  
вид снизу.**

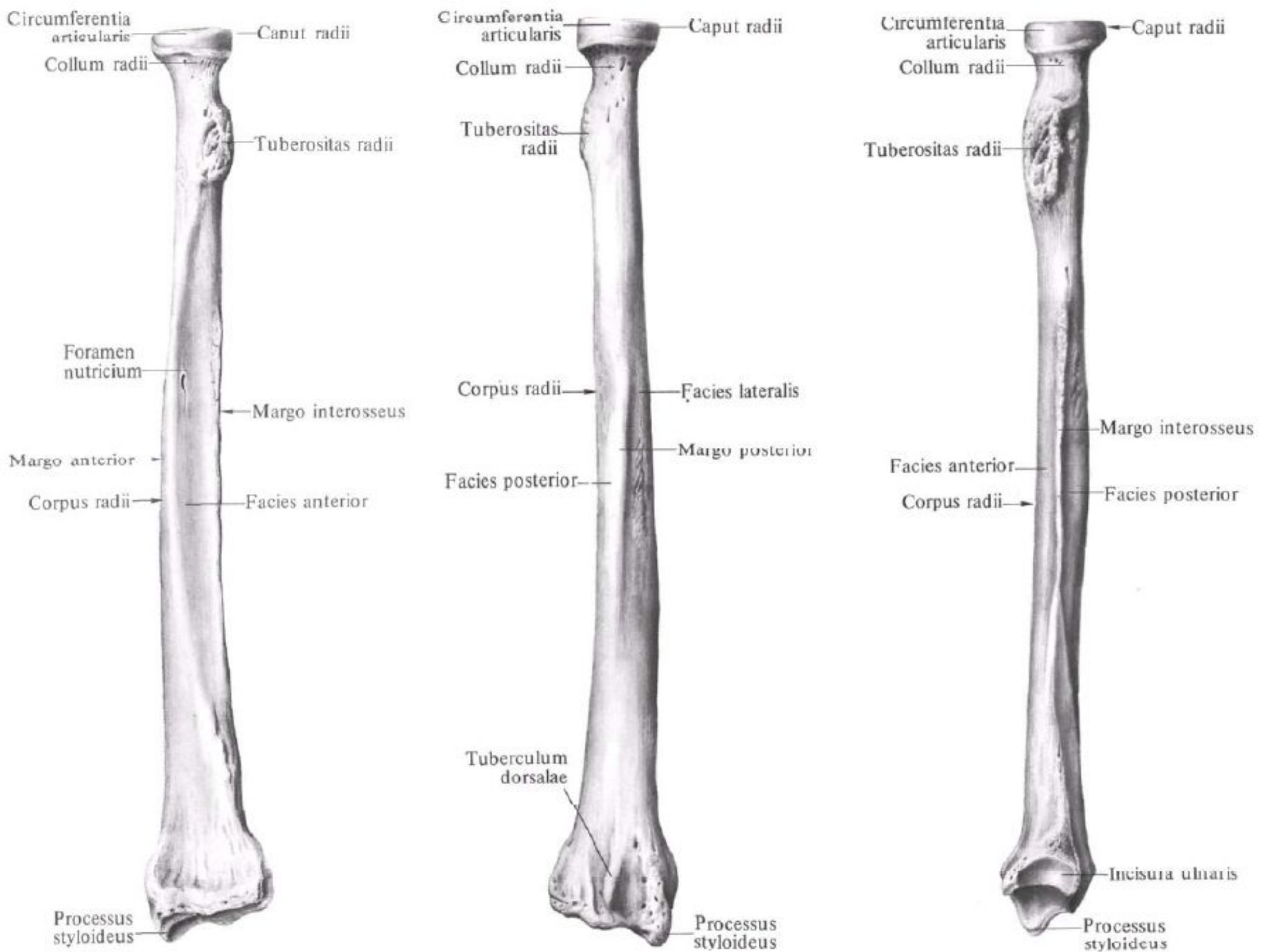


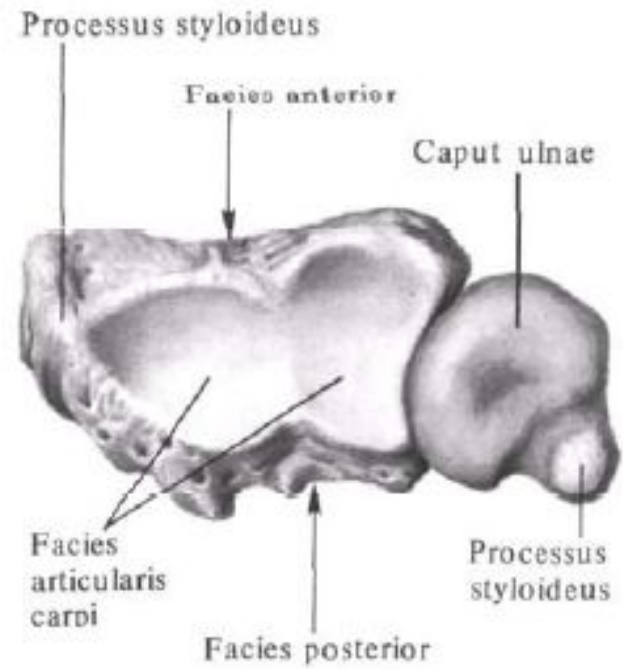
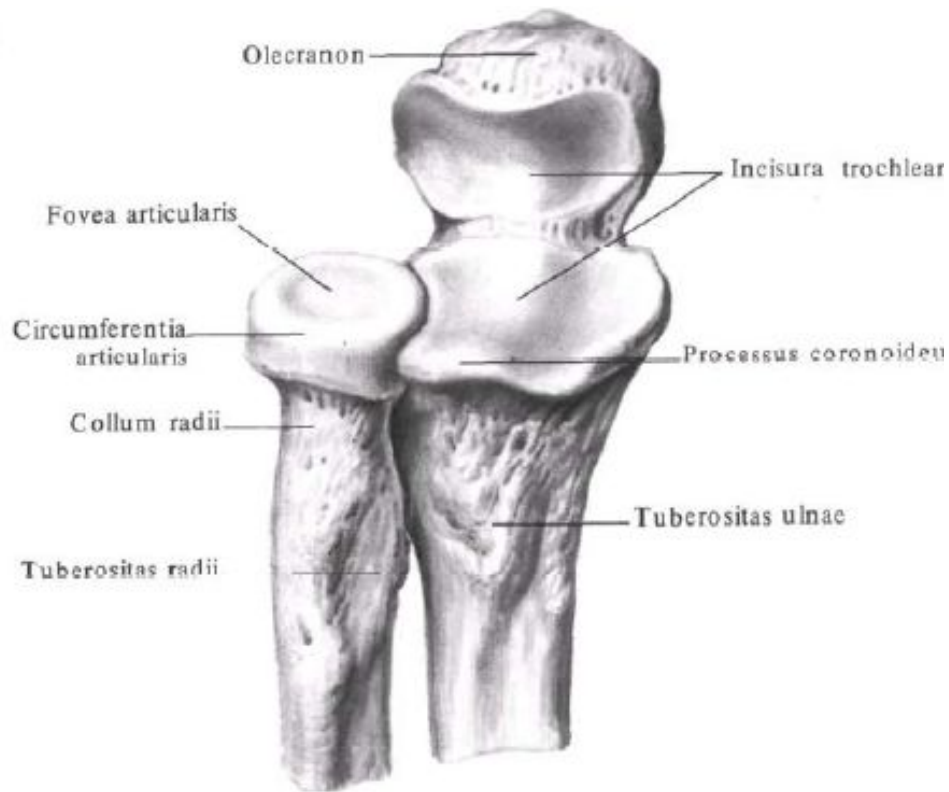
# Занятие №3

Кости свободной верхней конечности: плечевая кость, кости предплечья и кисти.

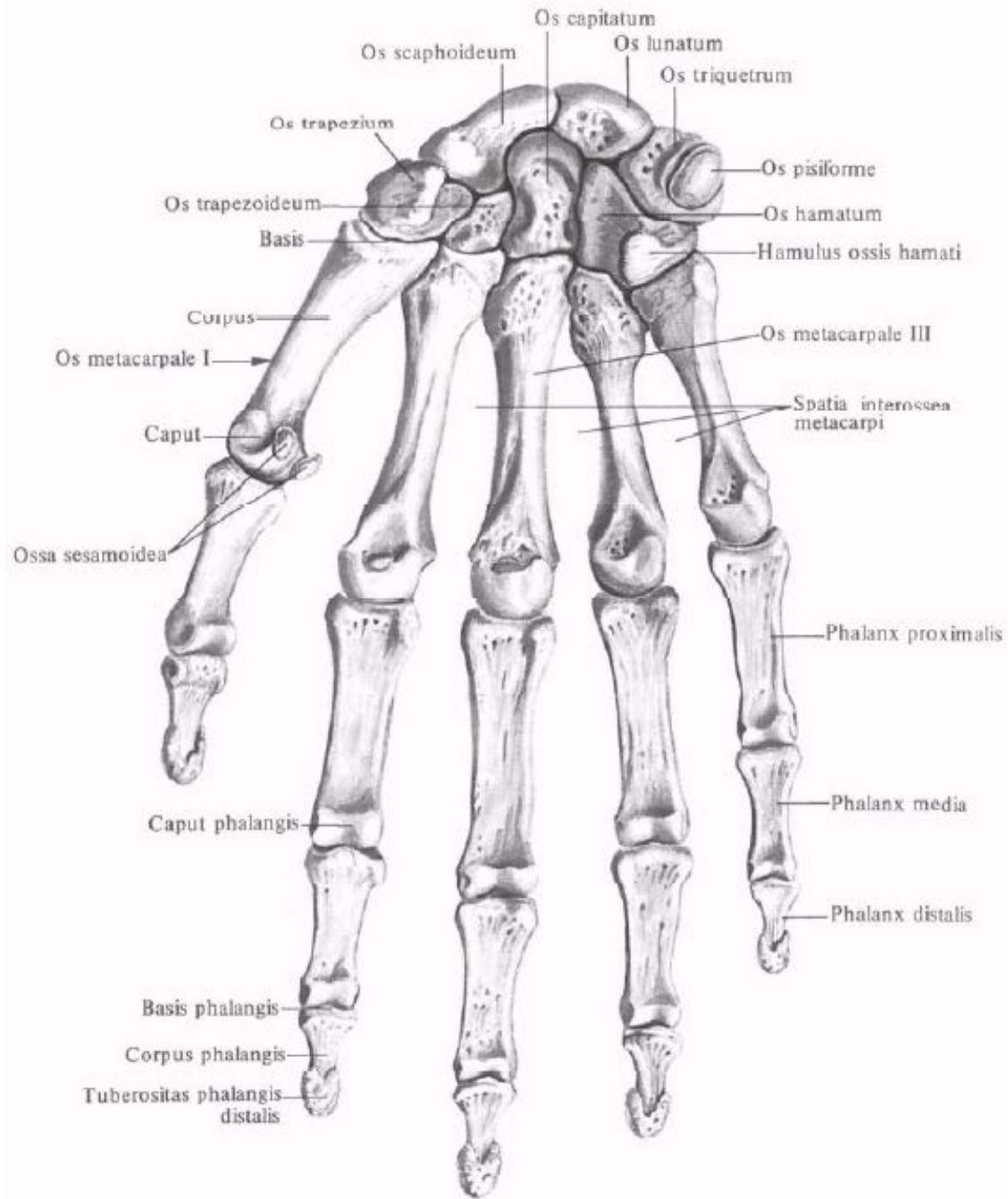


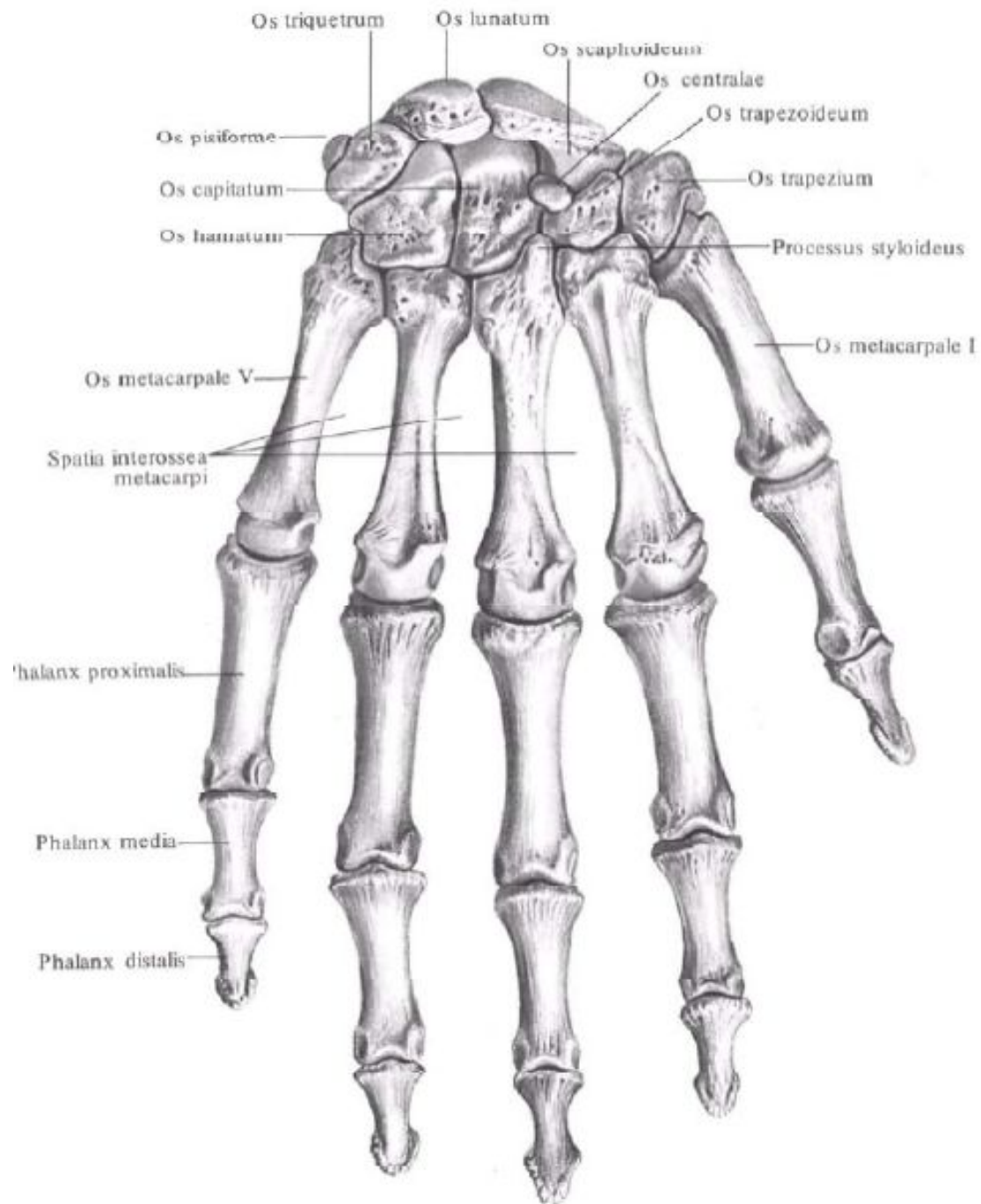


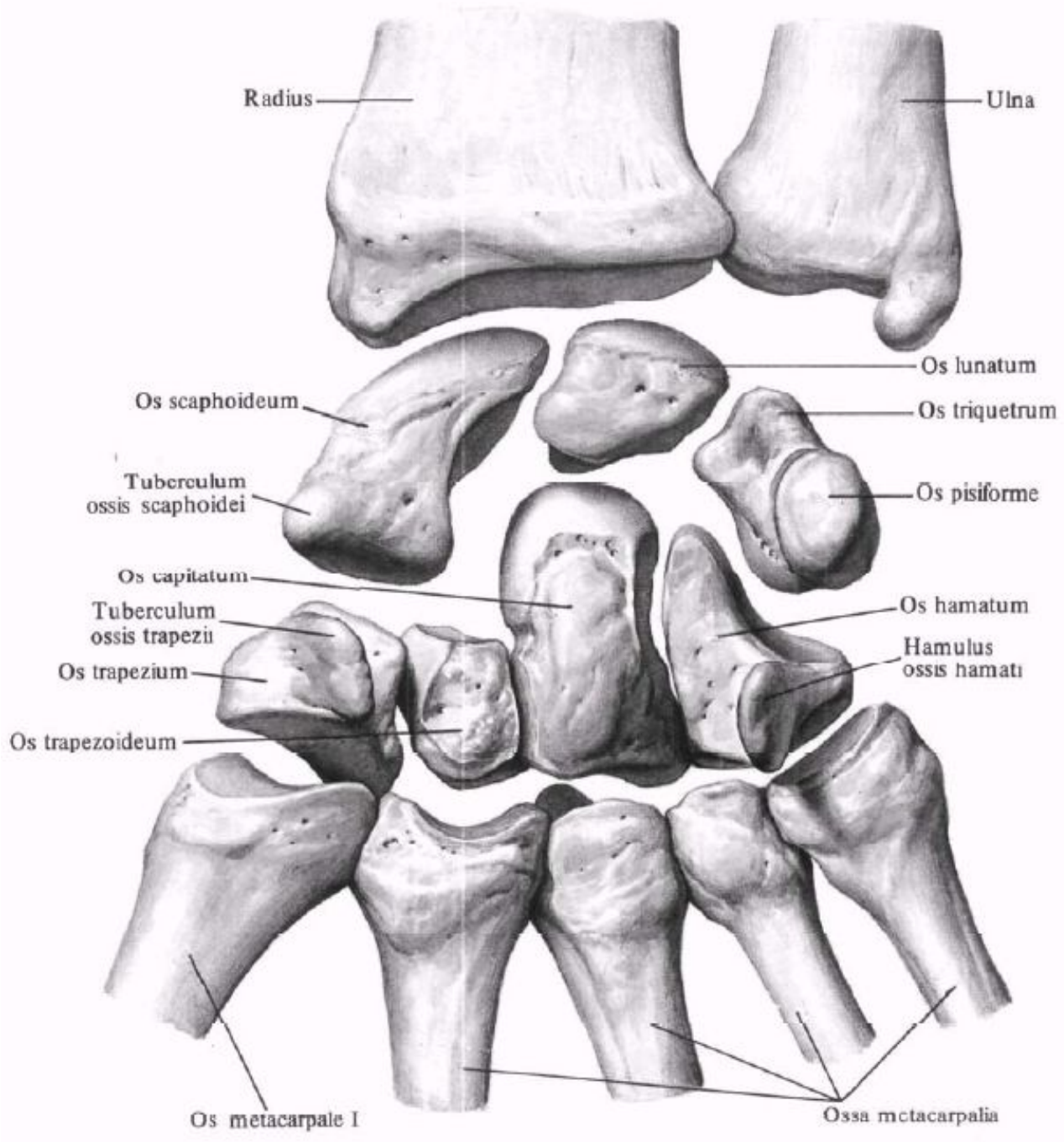


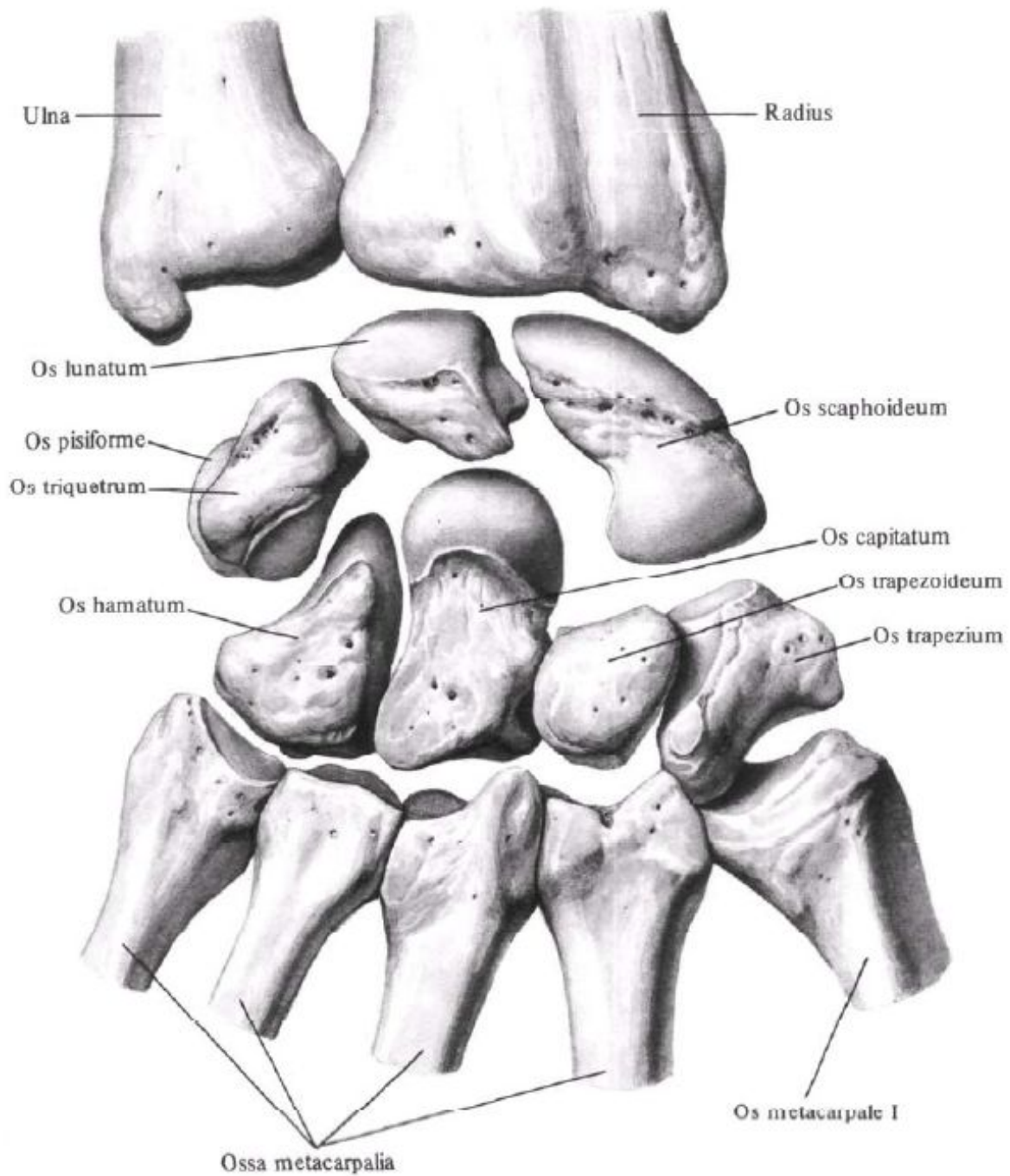


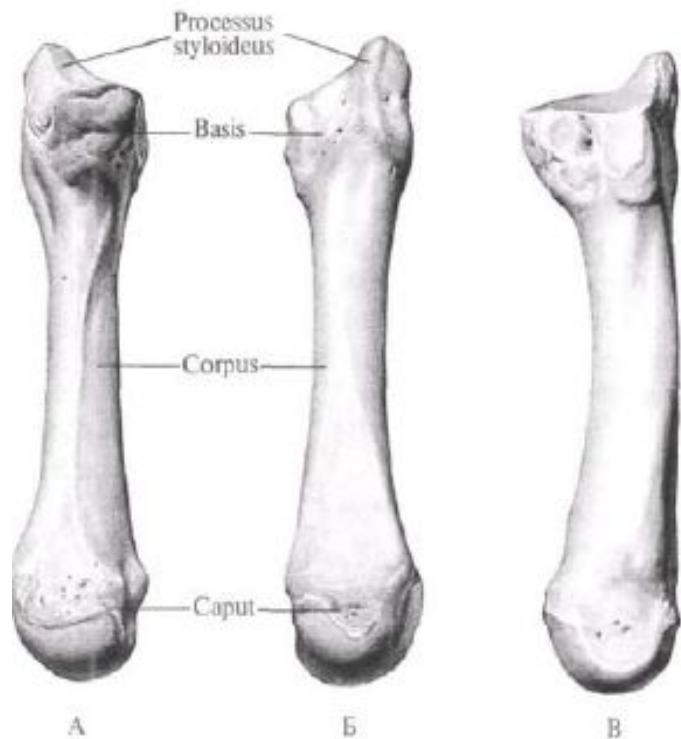






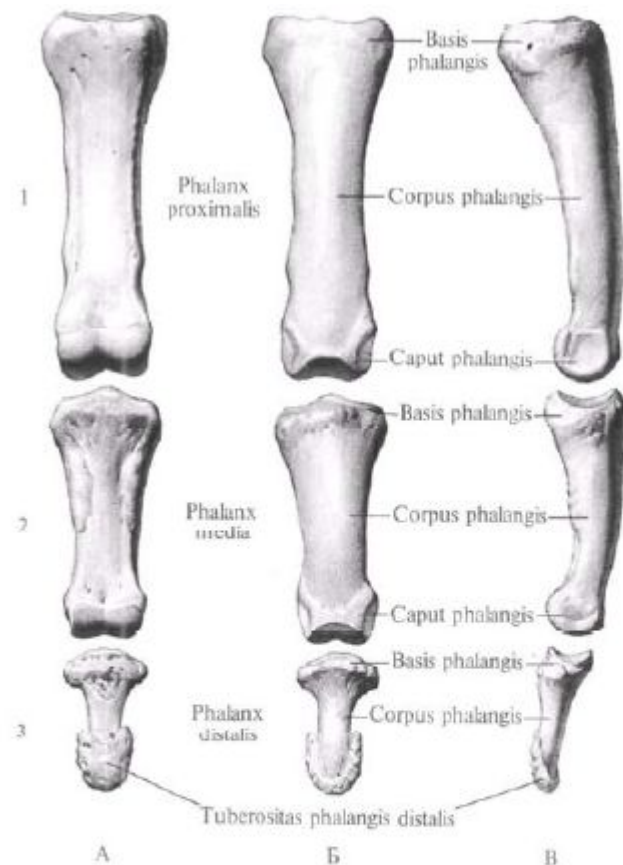






**Пястная кость III, os metacarpale III, правая.**

A – ладонная поверхность; Б – тыльная поверхность; В – локтевая поверхность.



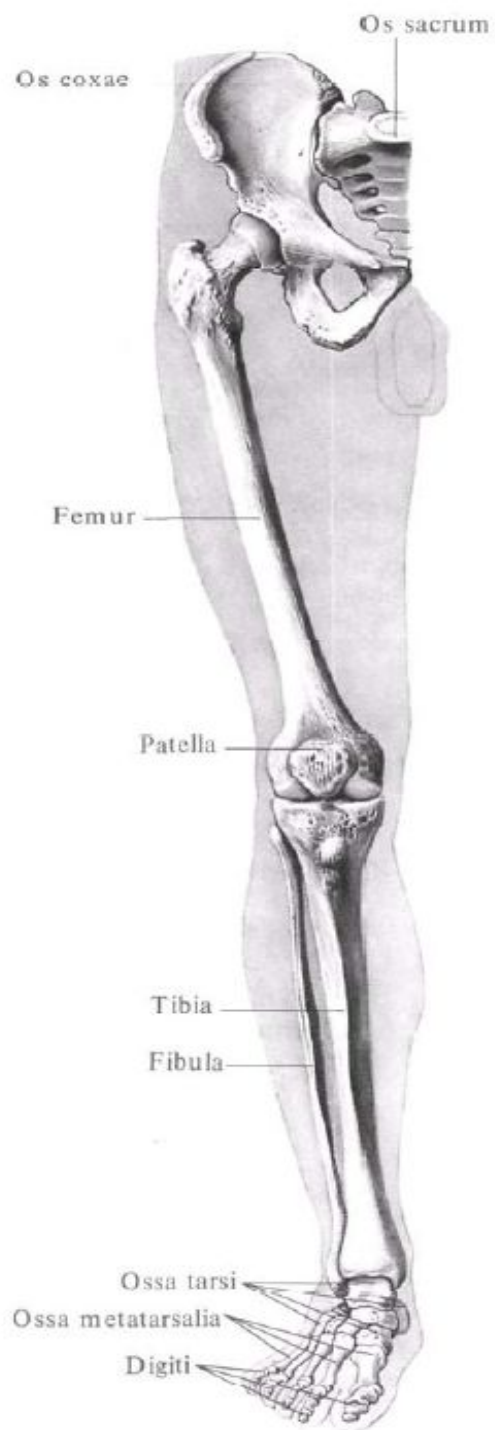
**Фаланги III пальца правой кисти.**

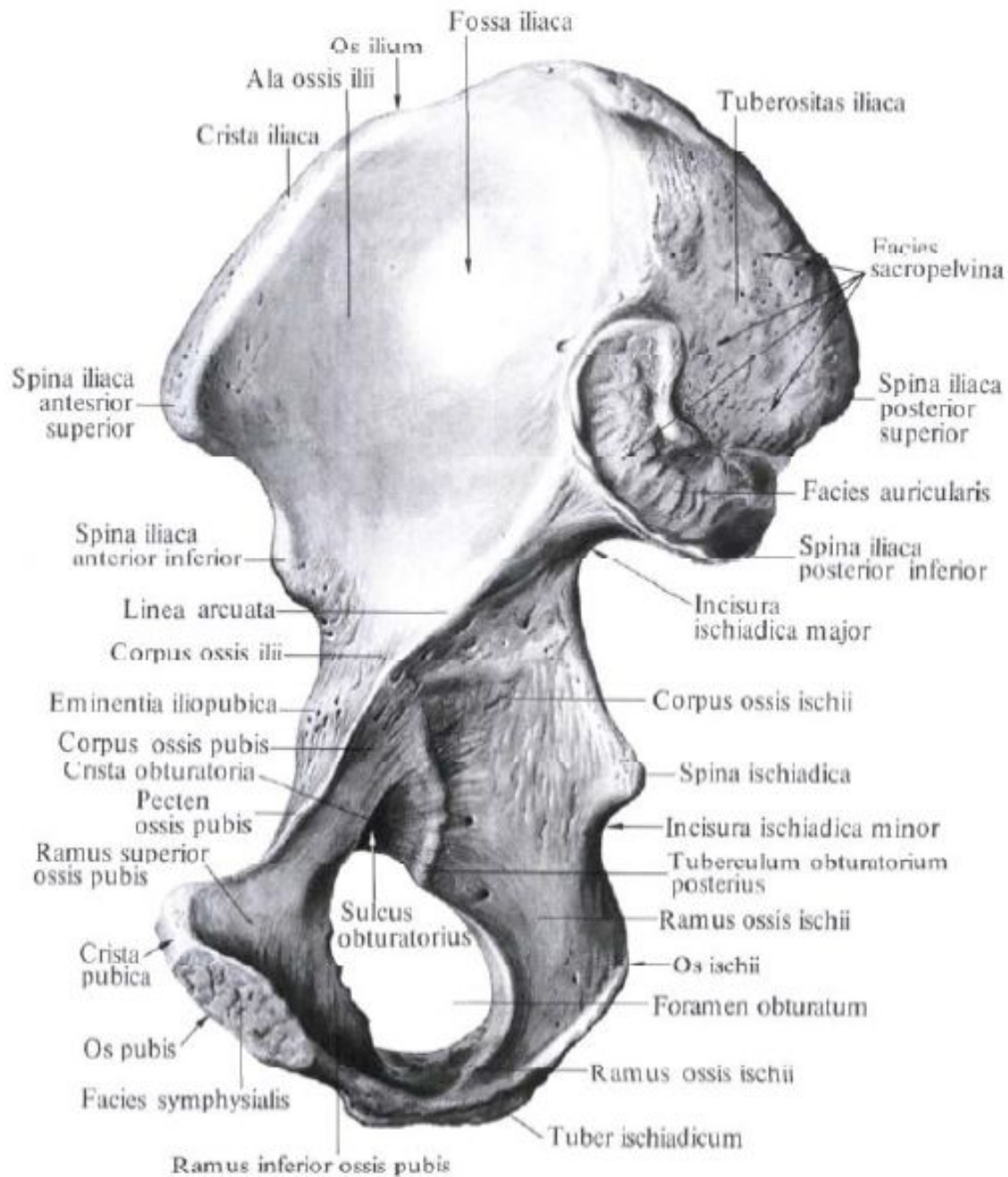
1 – проксимальная; 2 – средняя; 3 – дистальная. А – ладонная поверхность; Б – тыльная поверхность; В – локтевая поверхность.

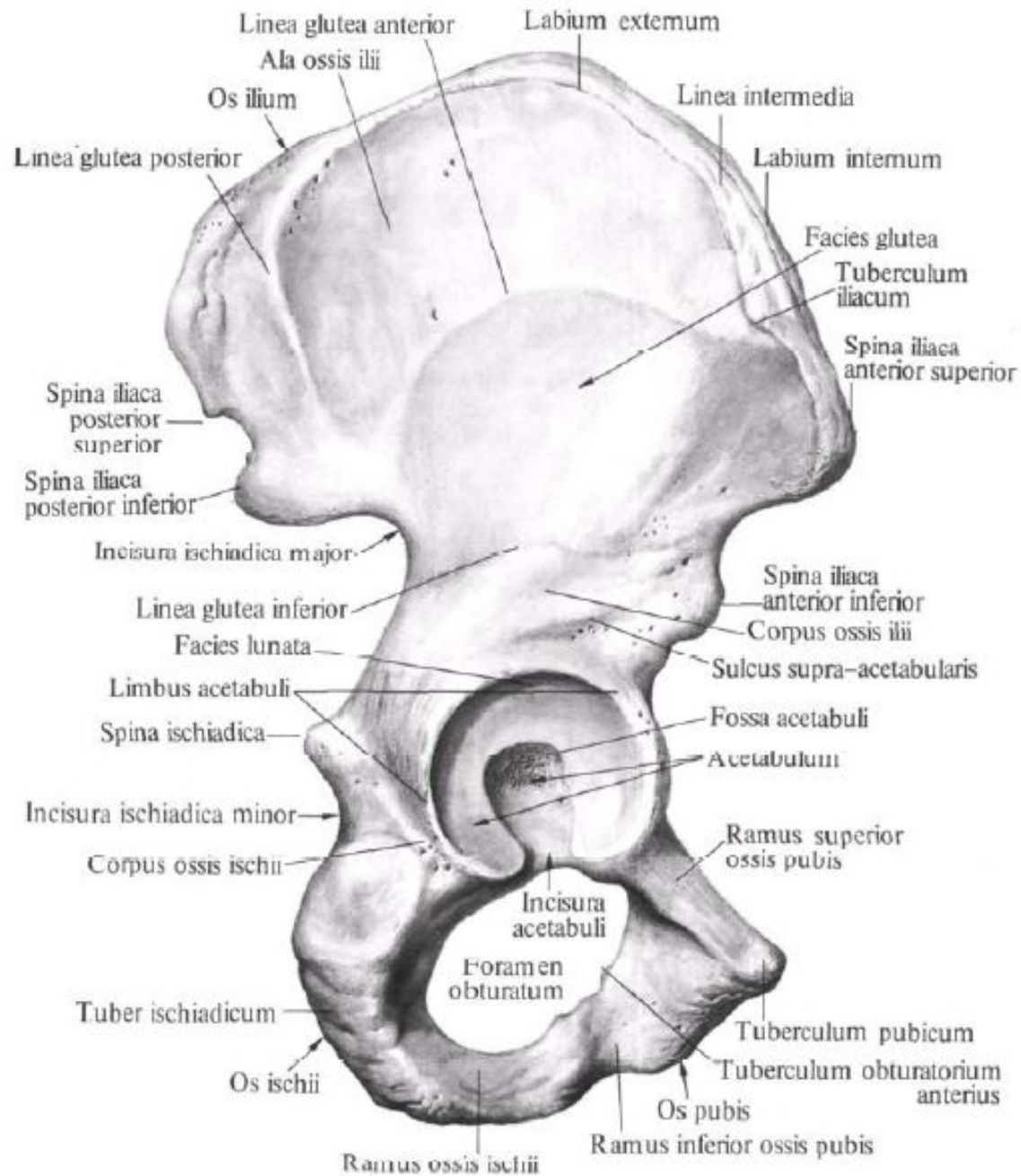


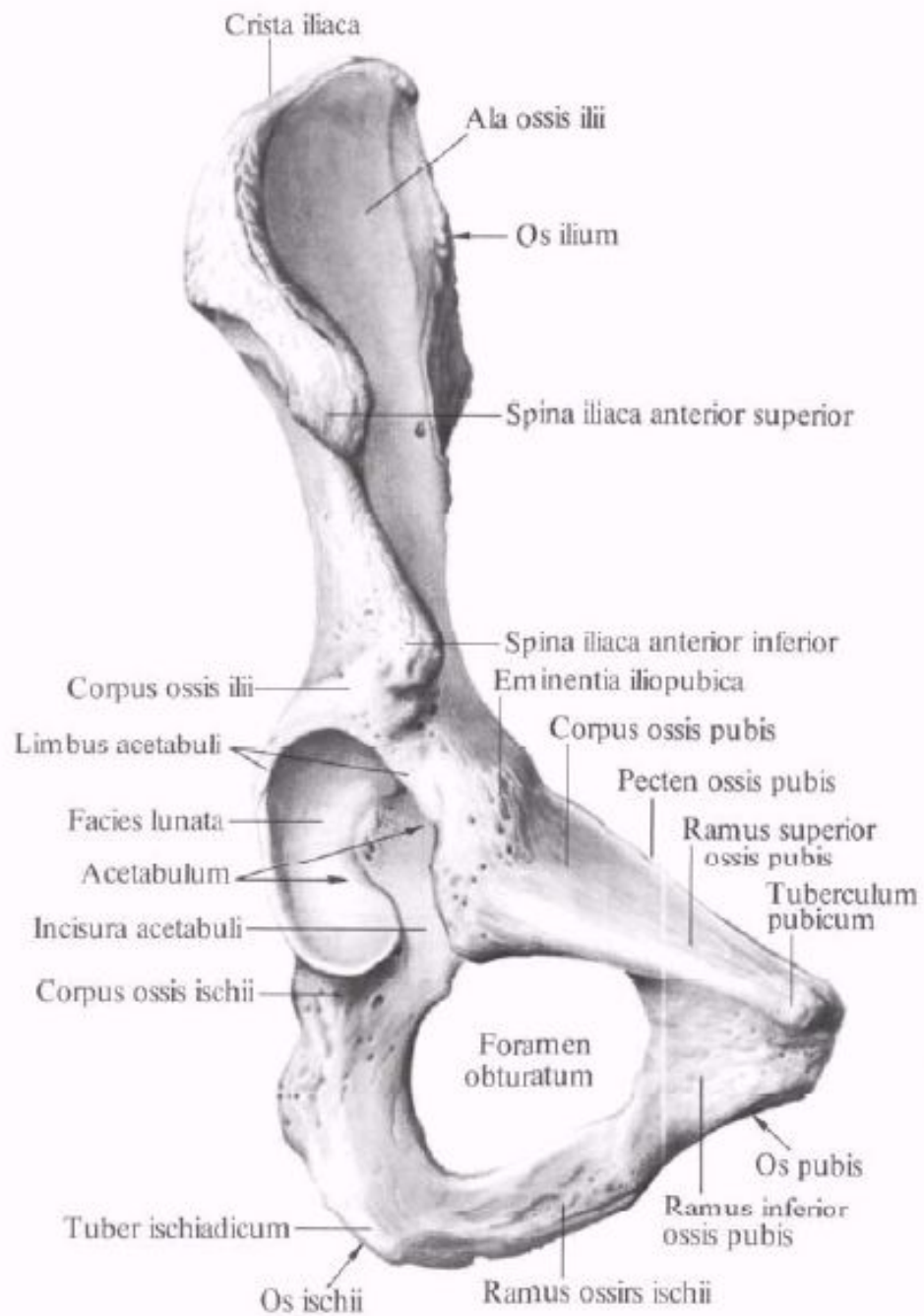
# Занятие №4

Кости таза. Таз в целом. Половые различия таза. Размеры таза (большого и малого). Бедренная кость.

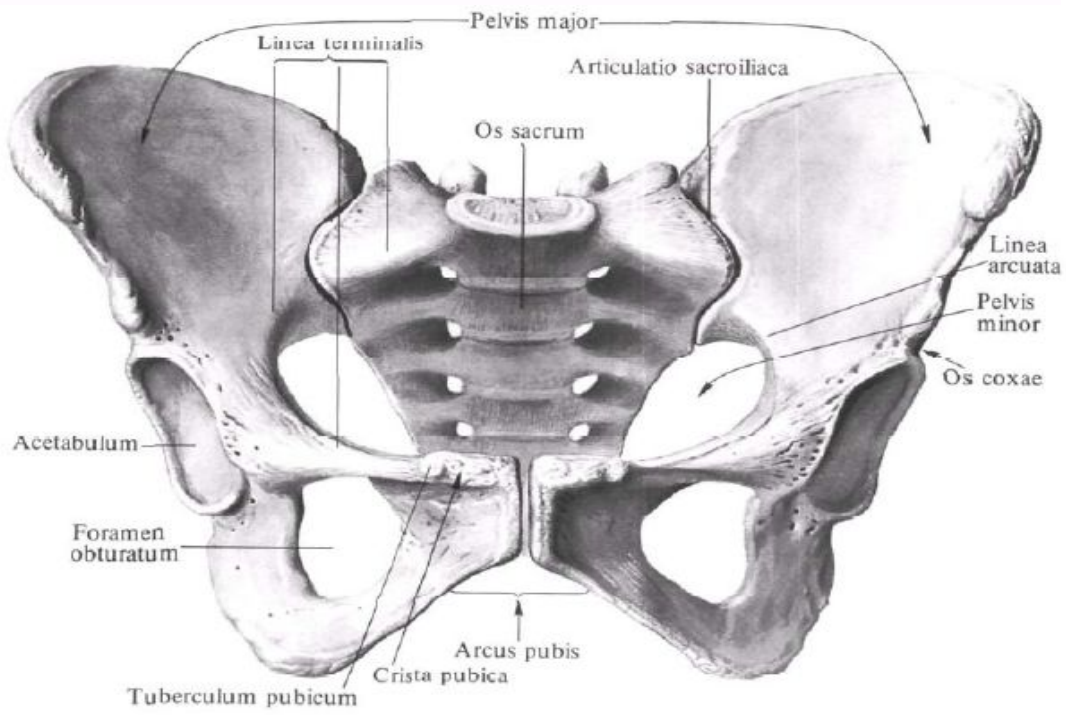
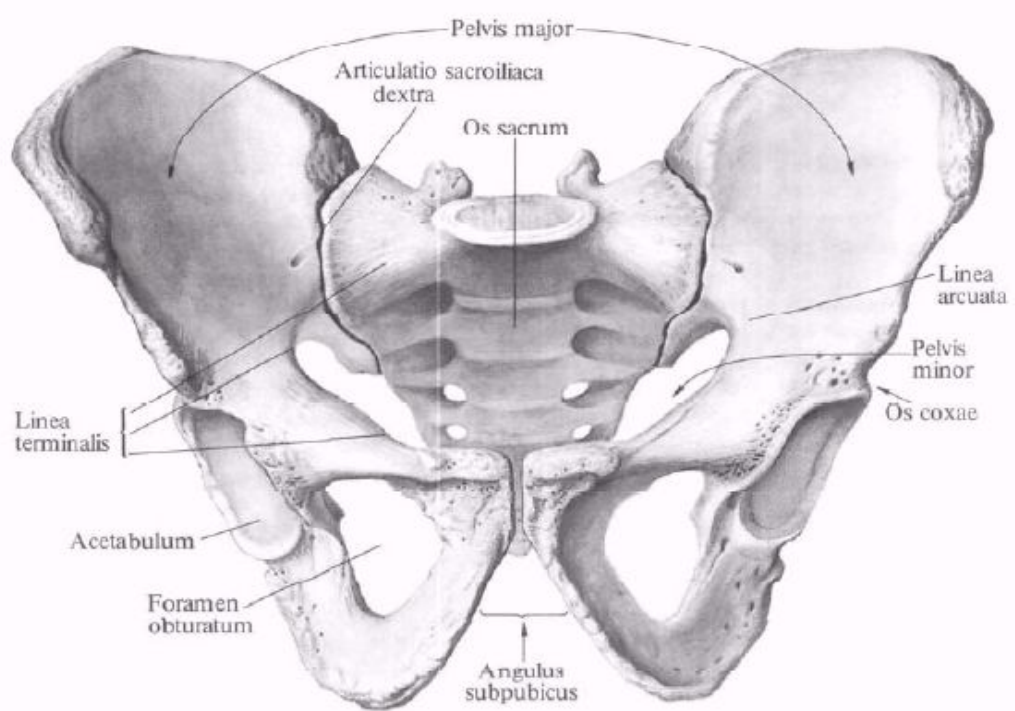


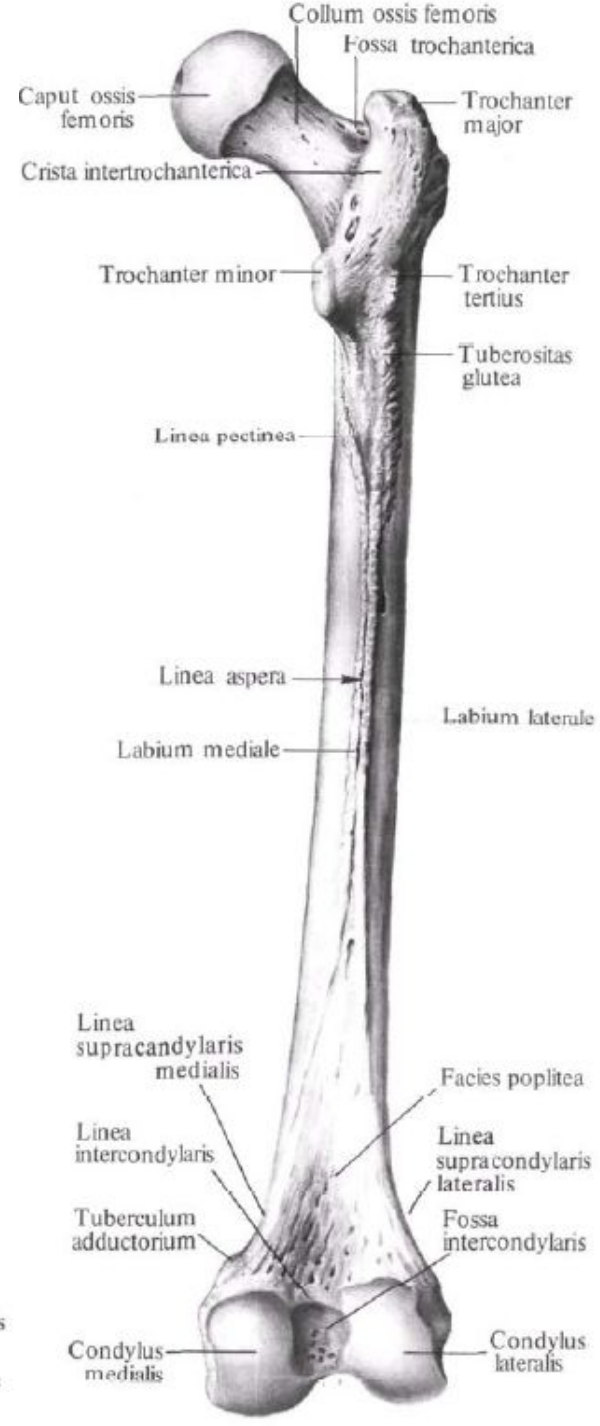
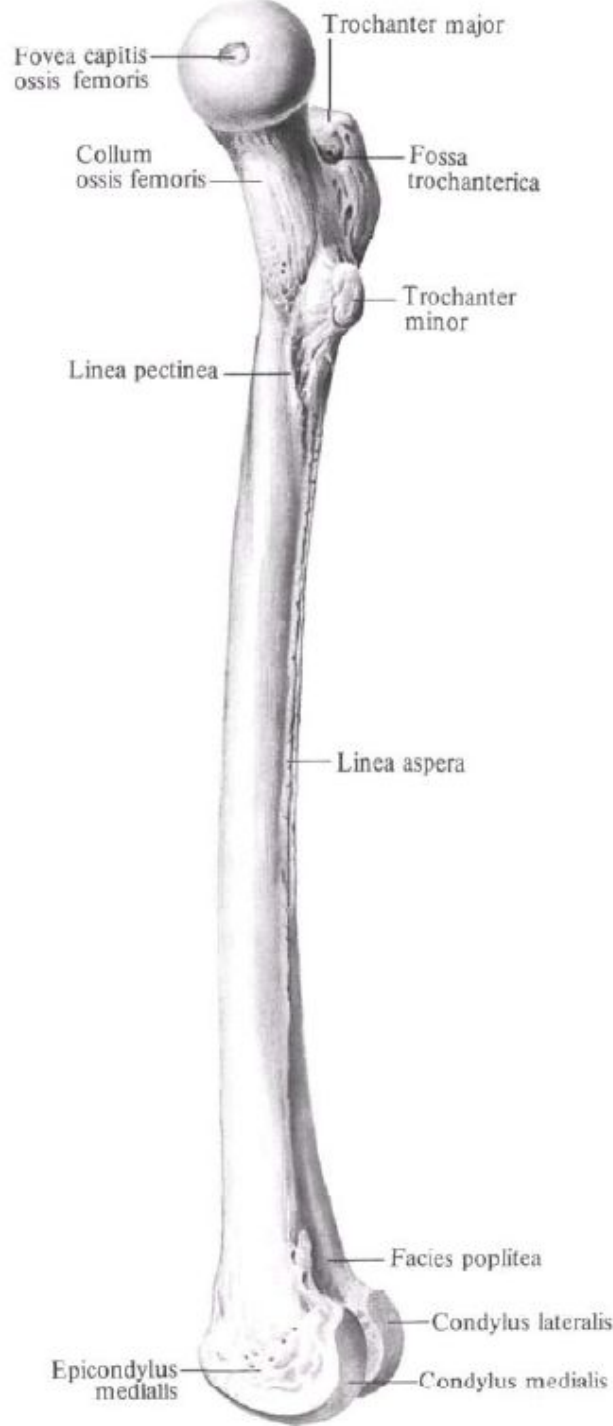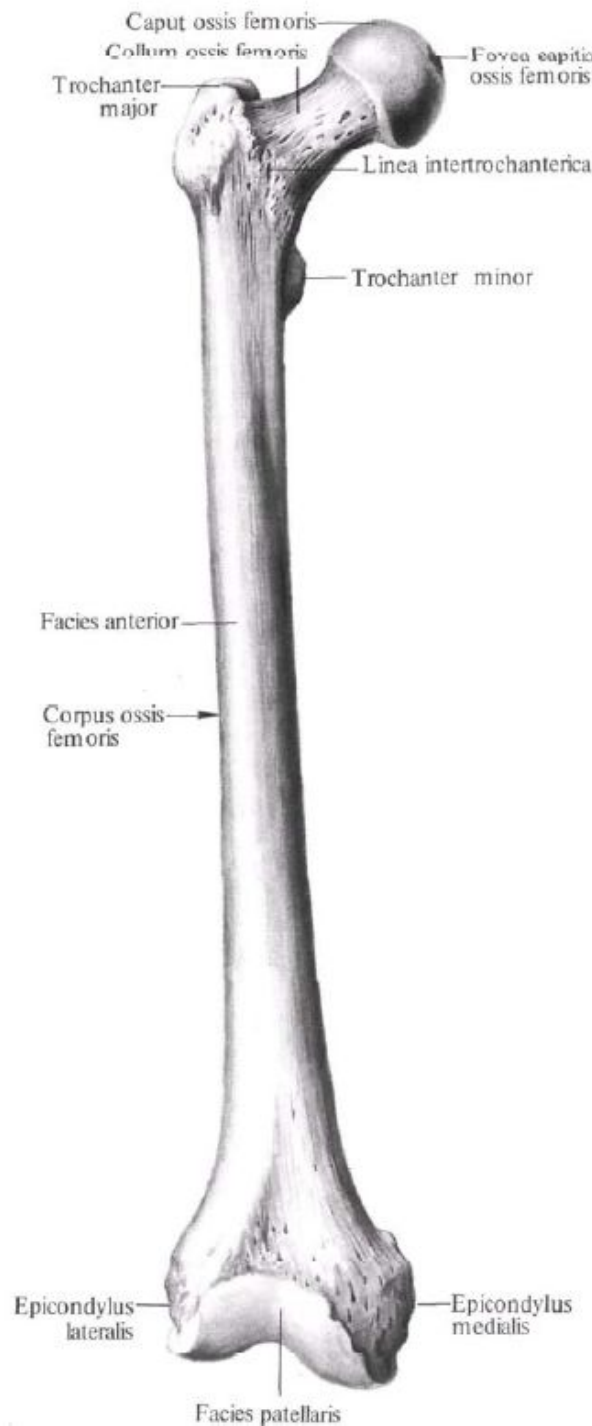








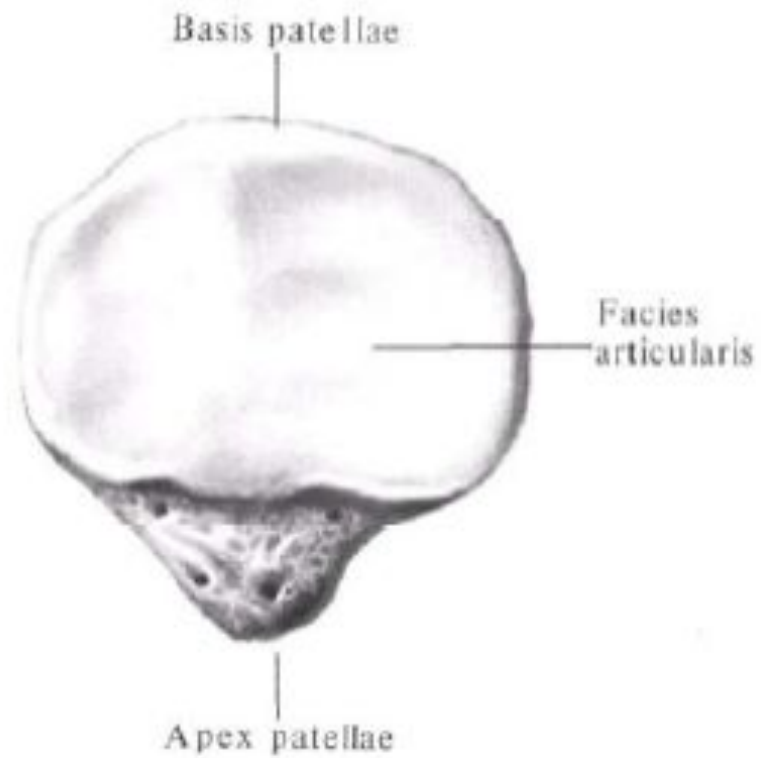
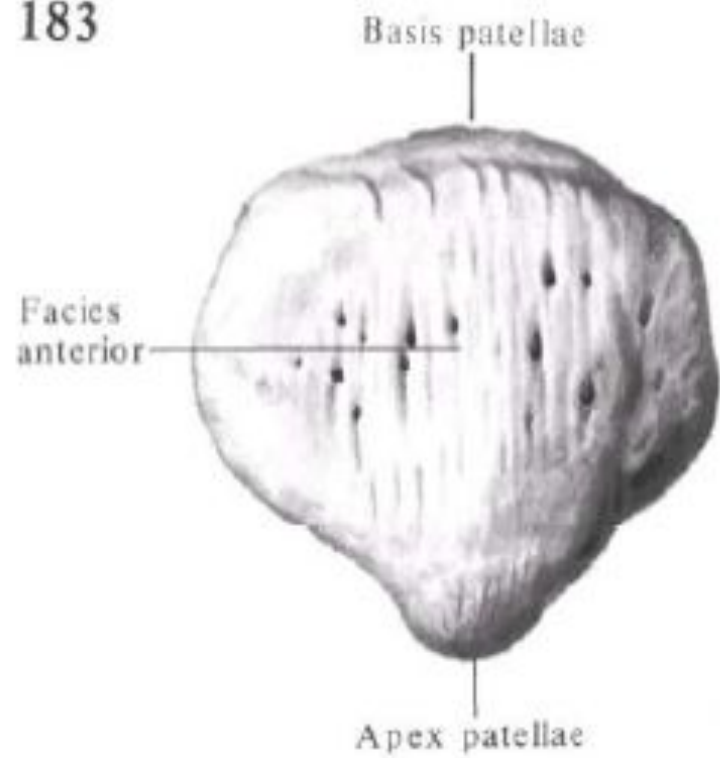


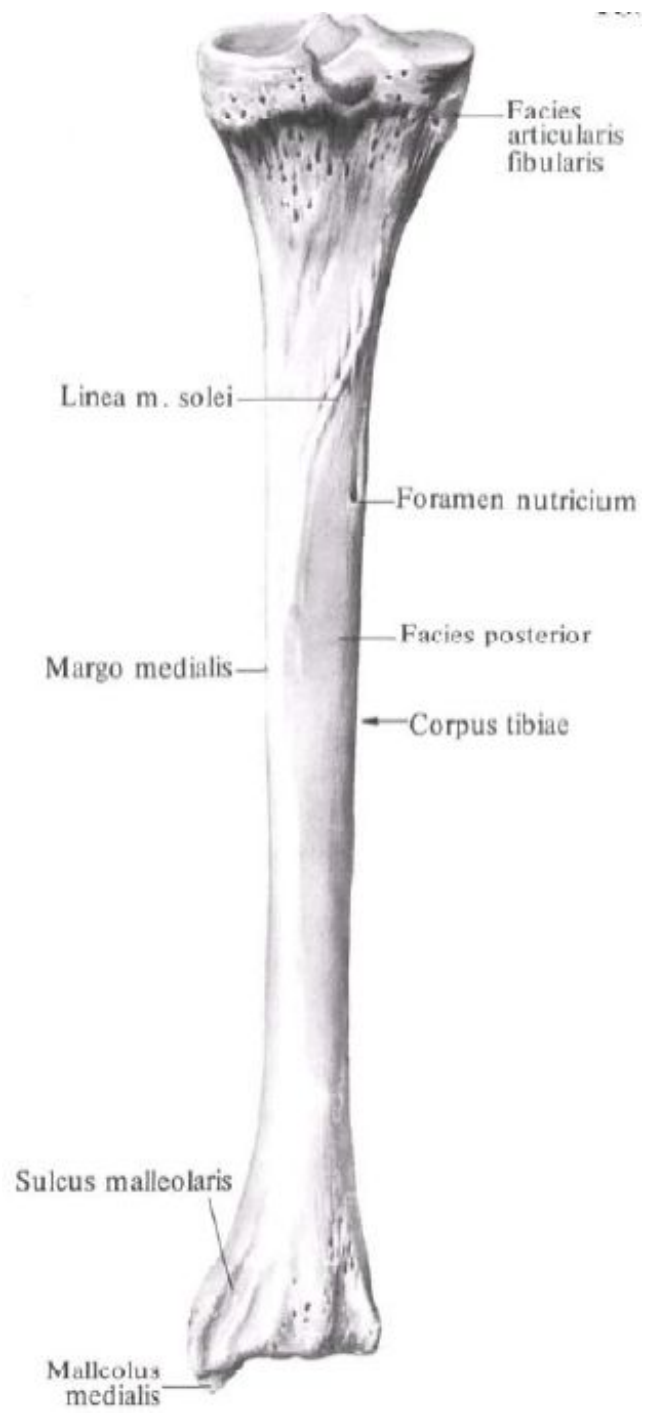
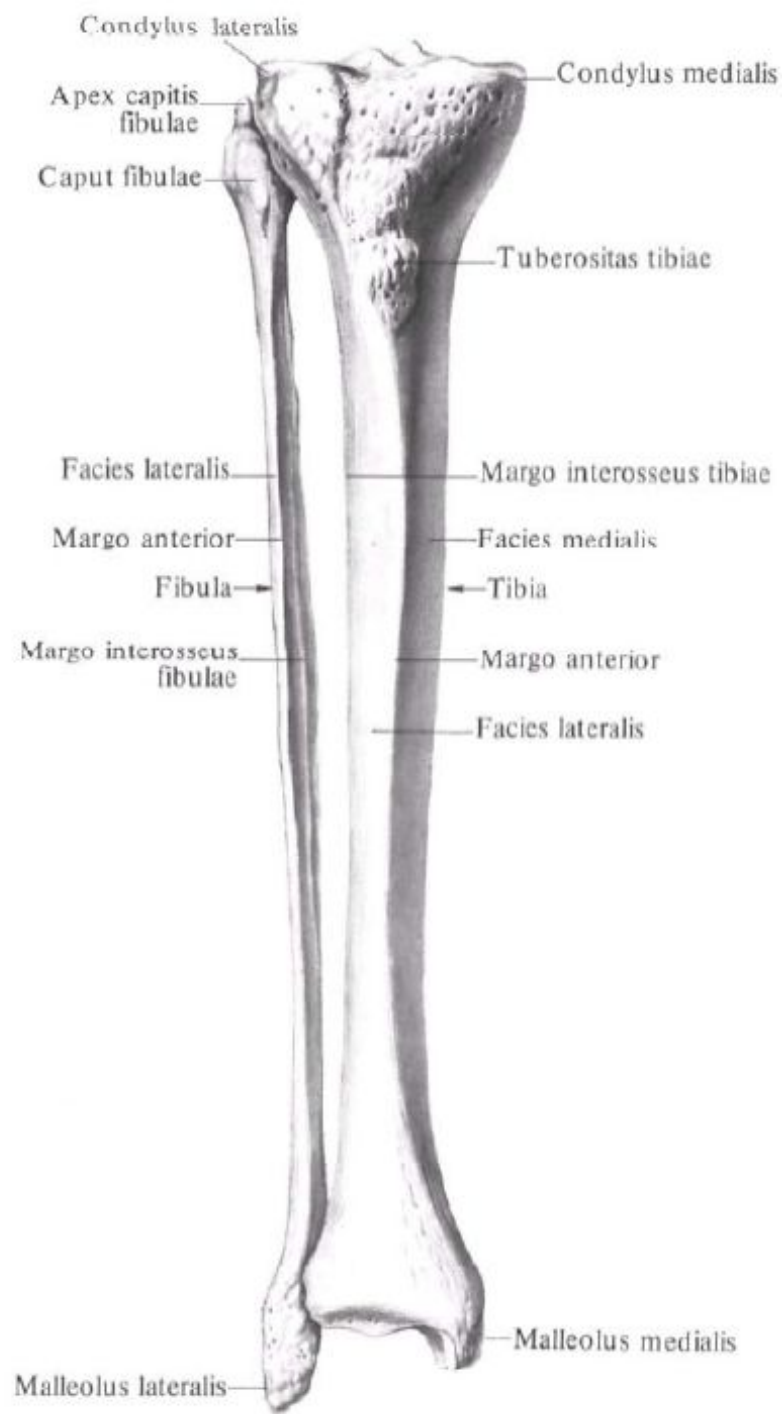


# Занятие №5

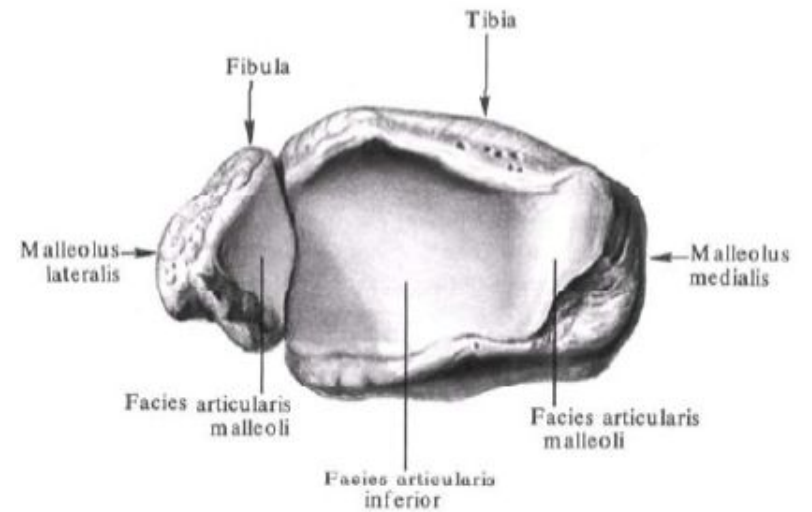
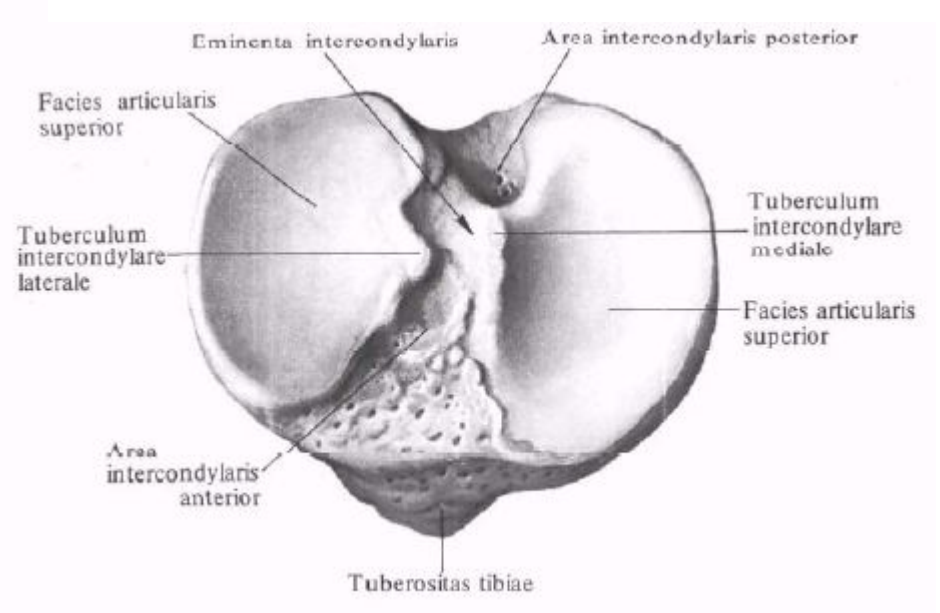
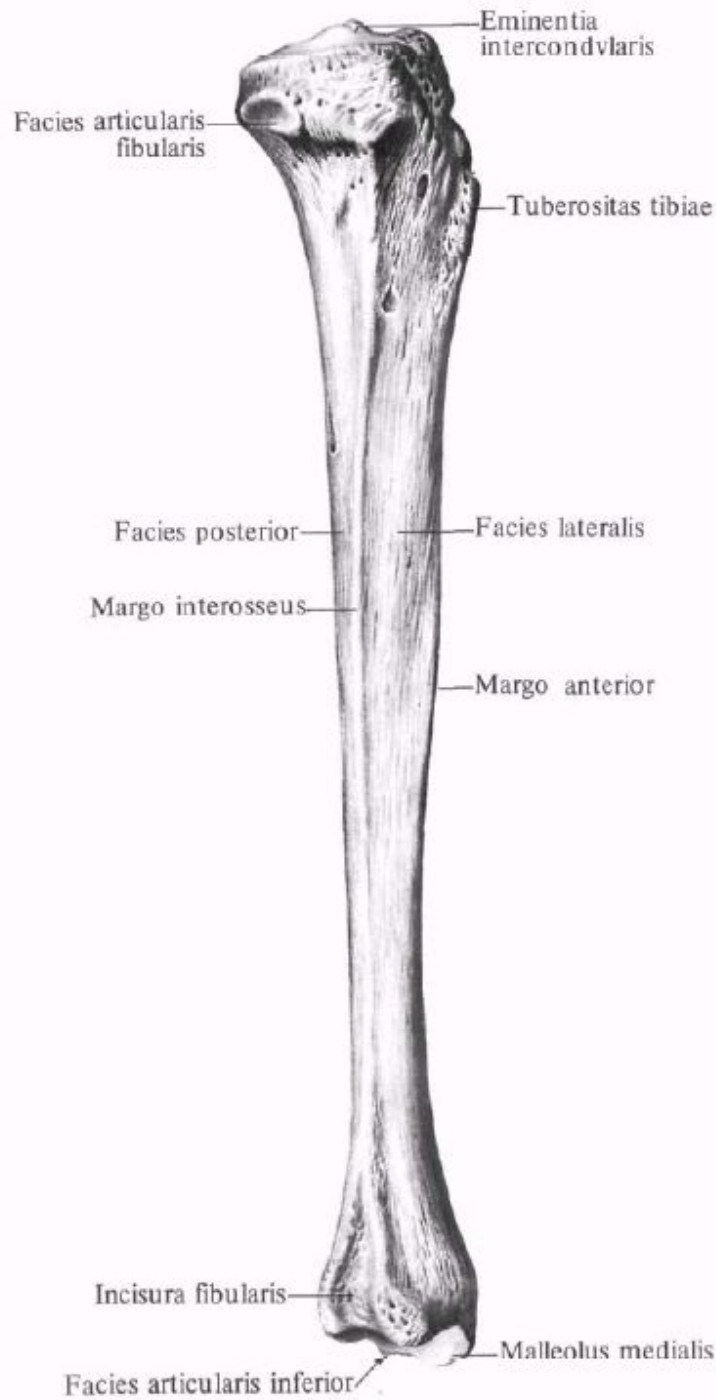
Кости голени. Надколенник. Кости  
СТОПЫ.

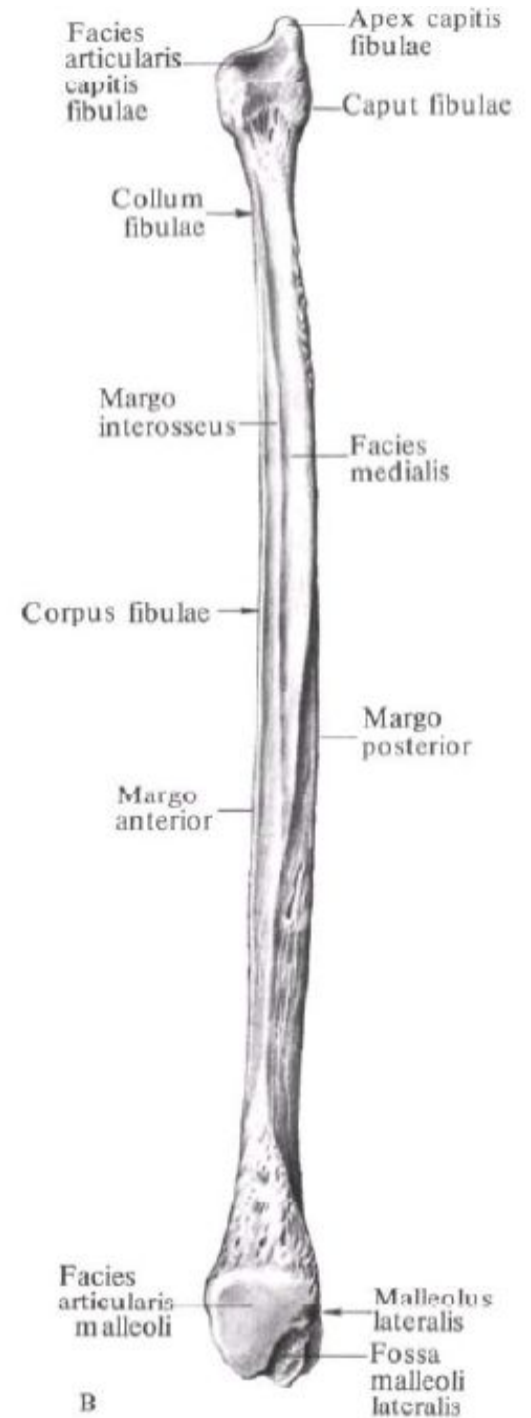
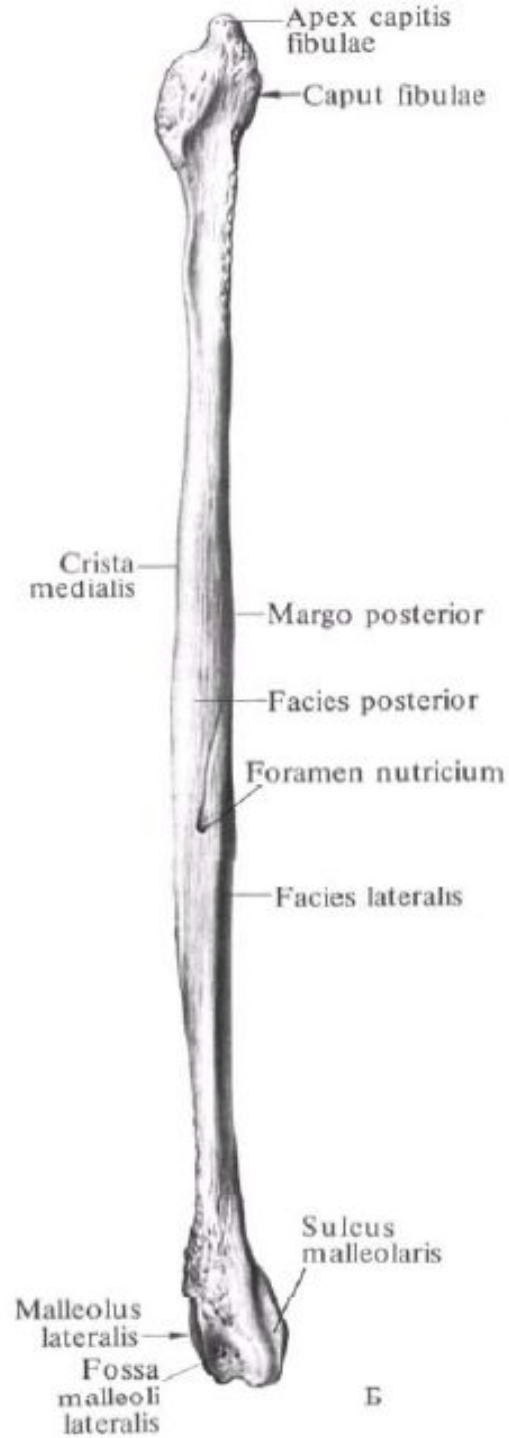
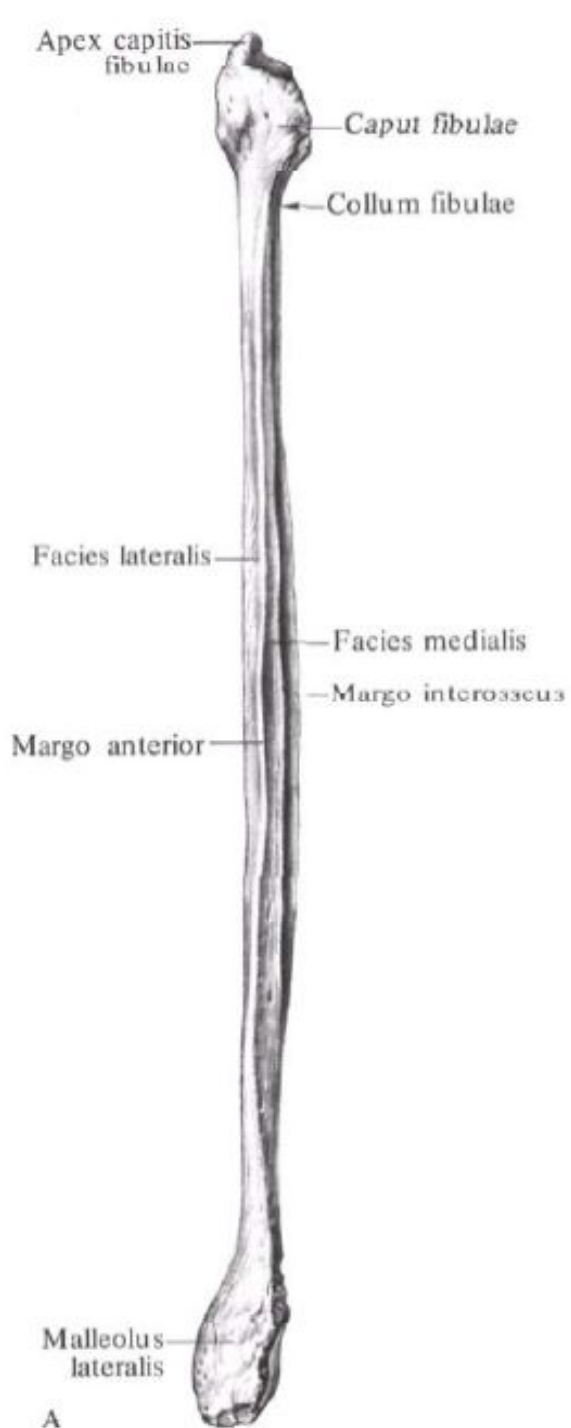
183

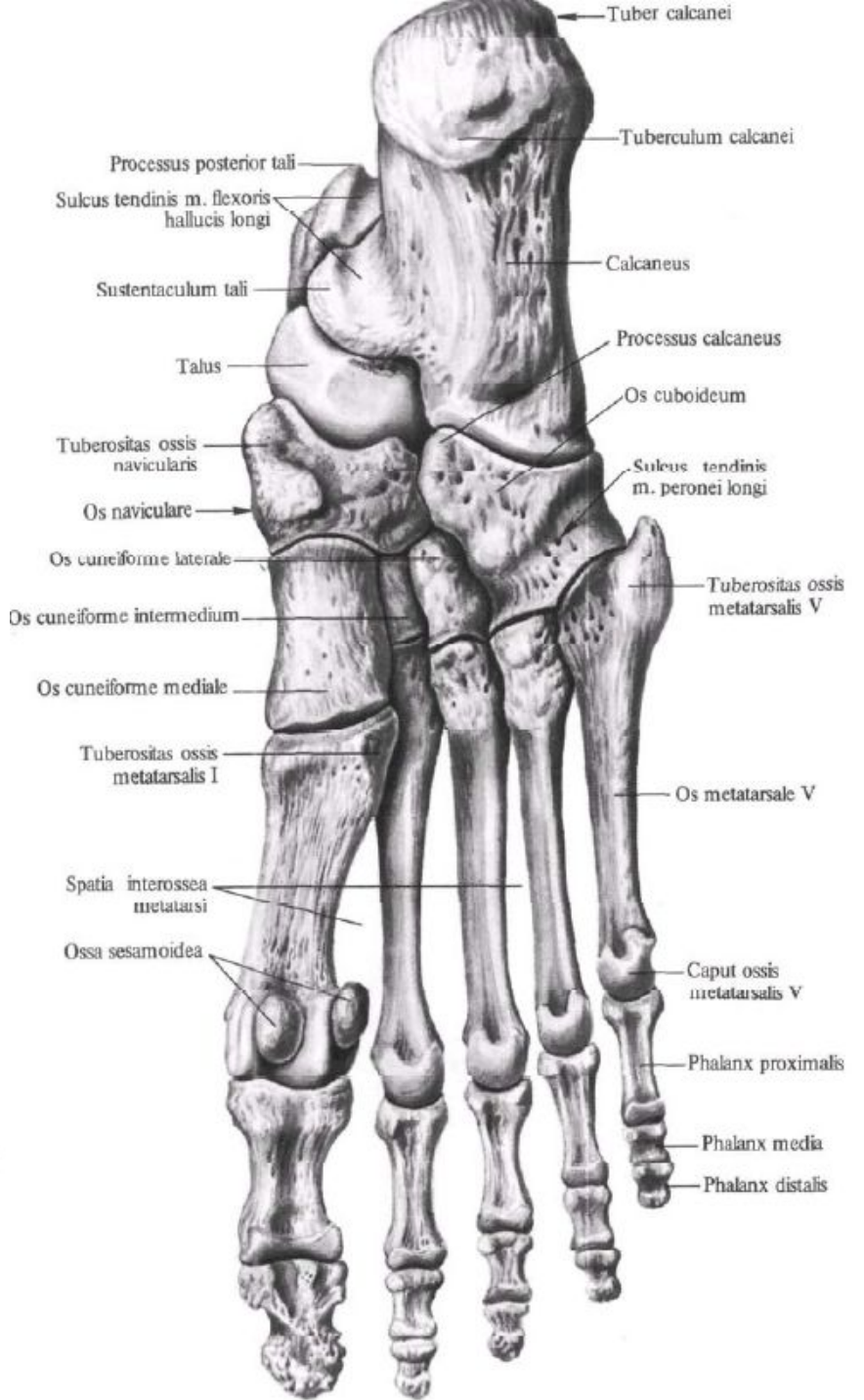
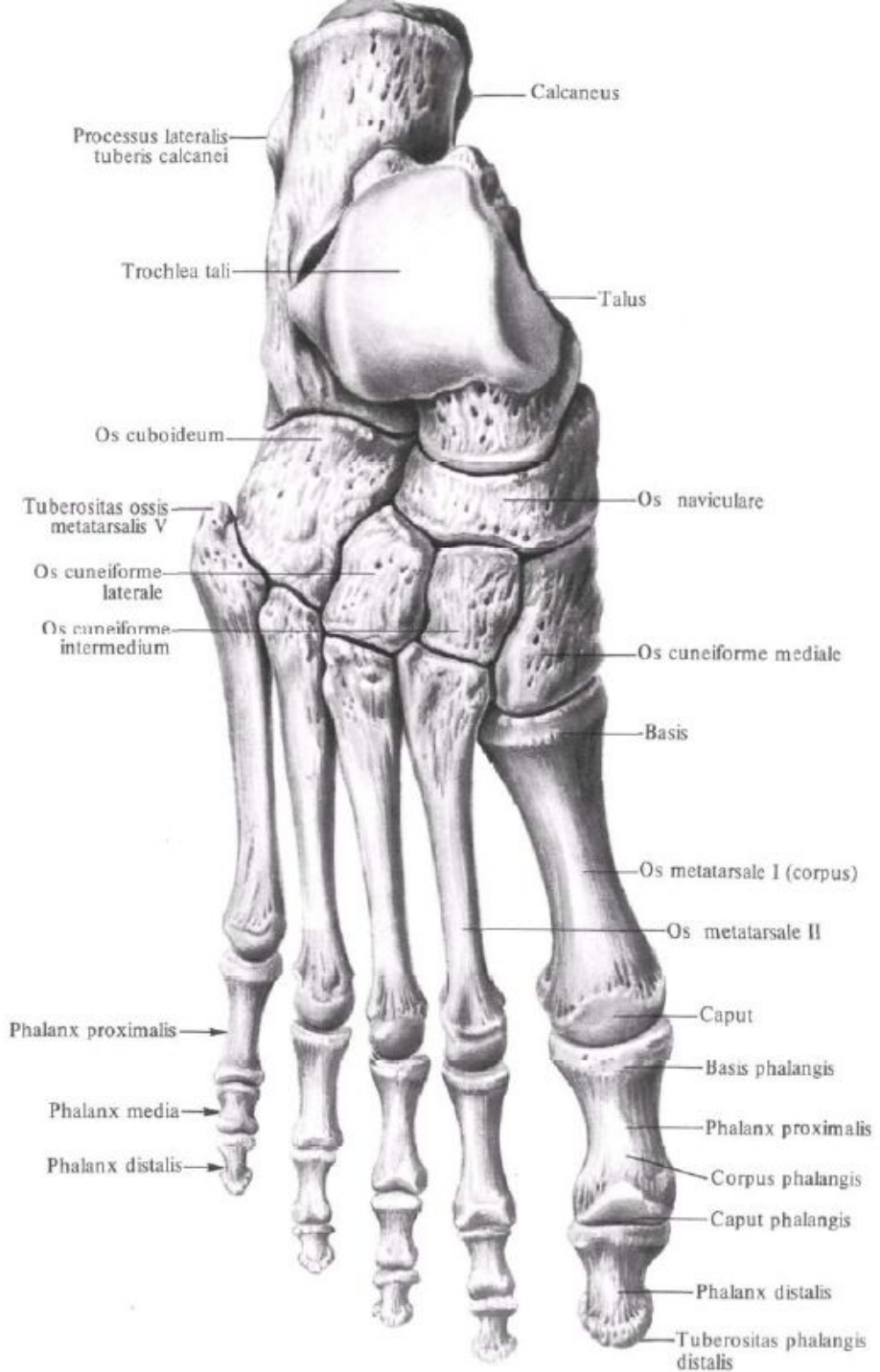


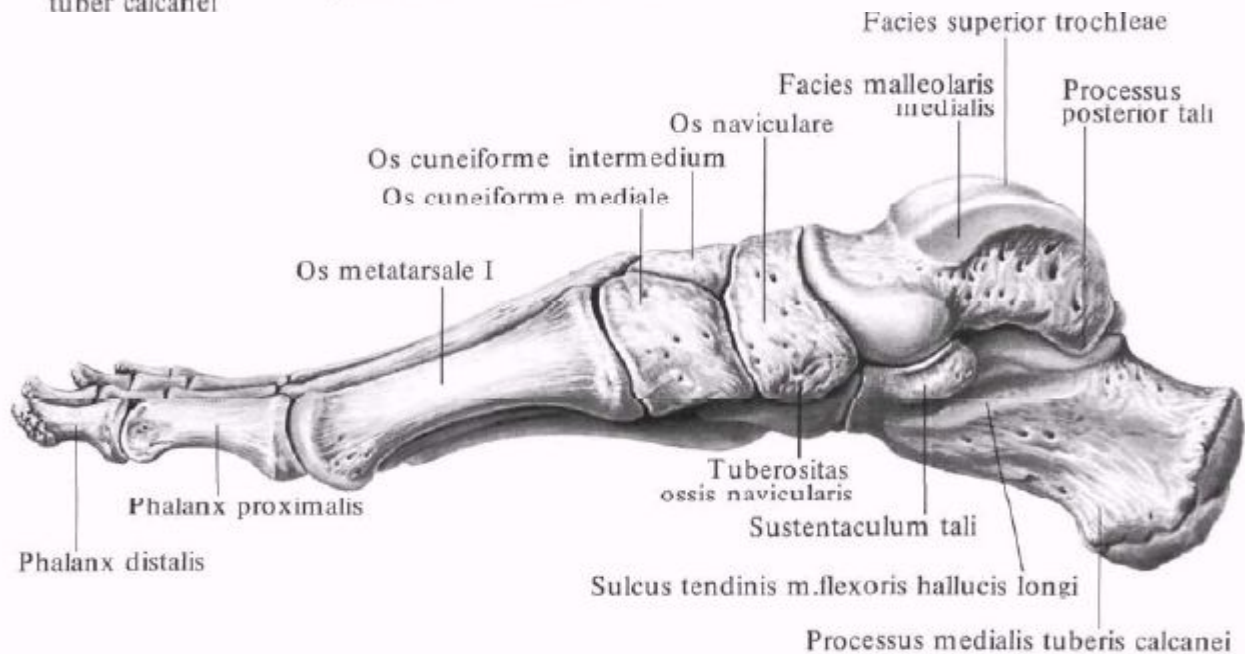
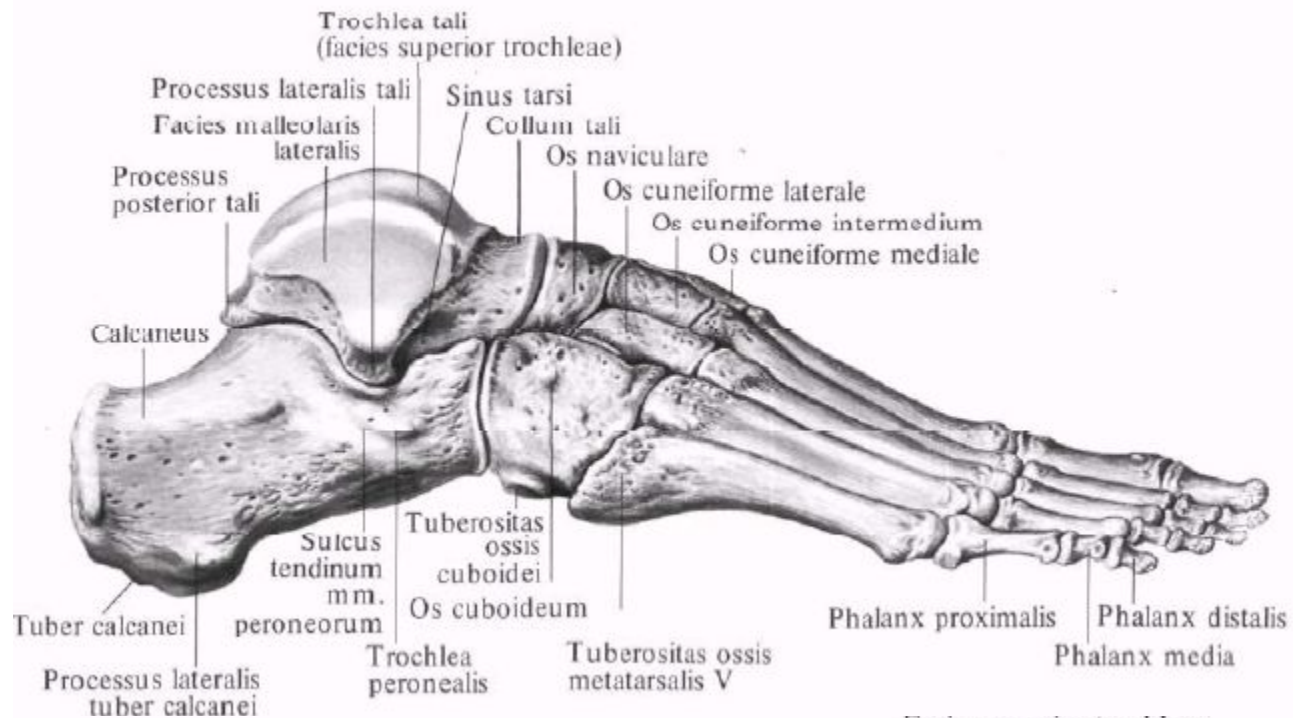




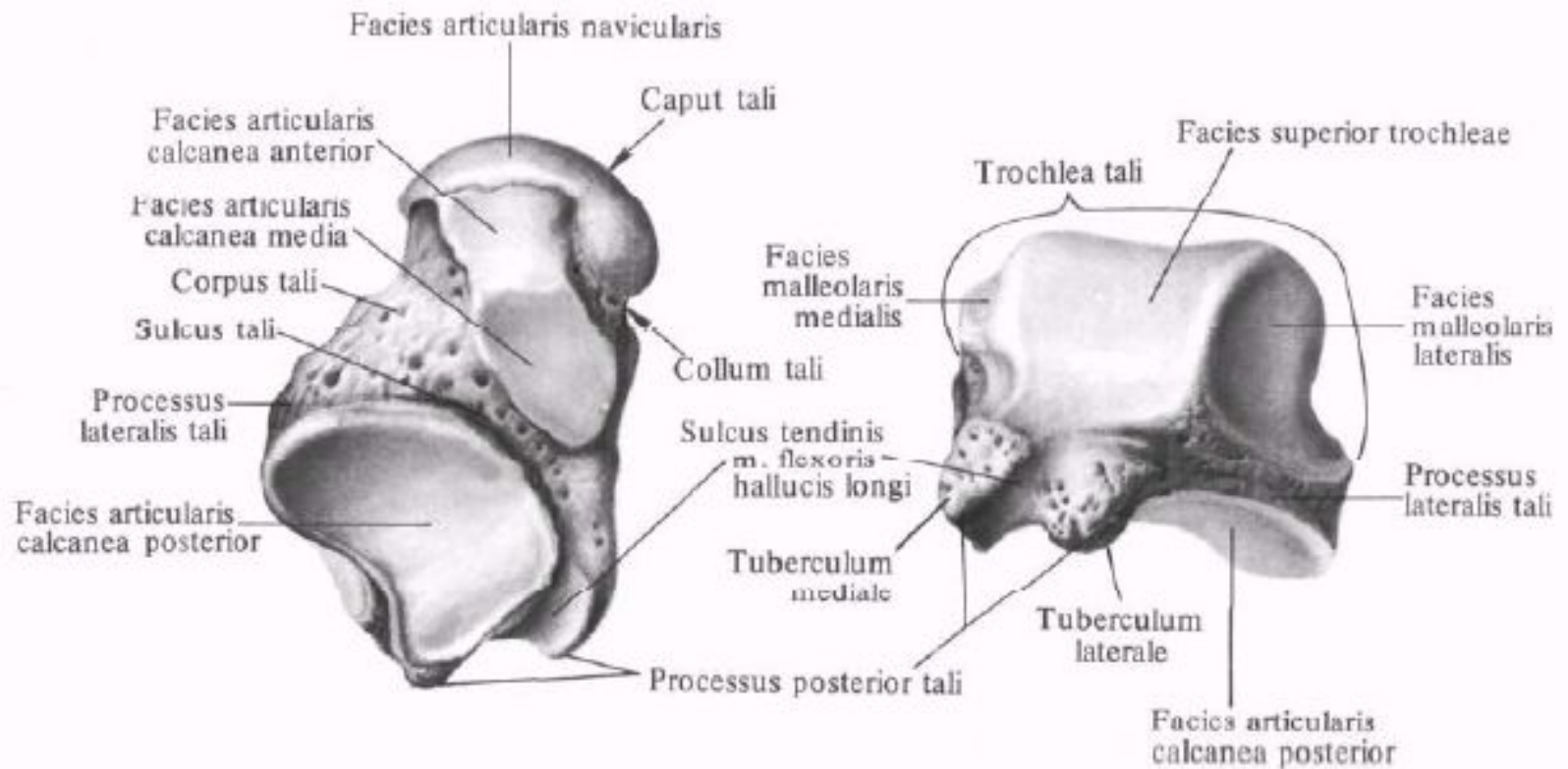




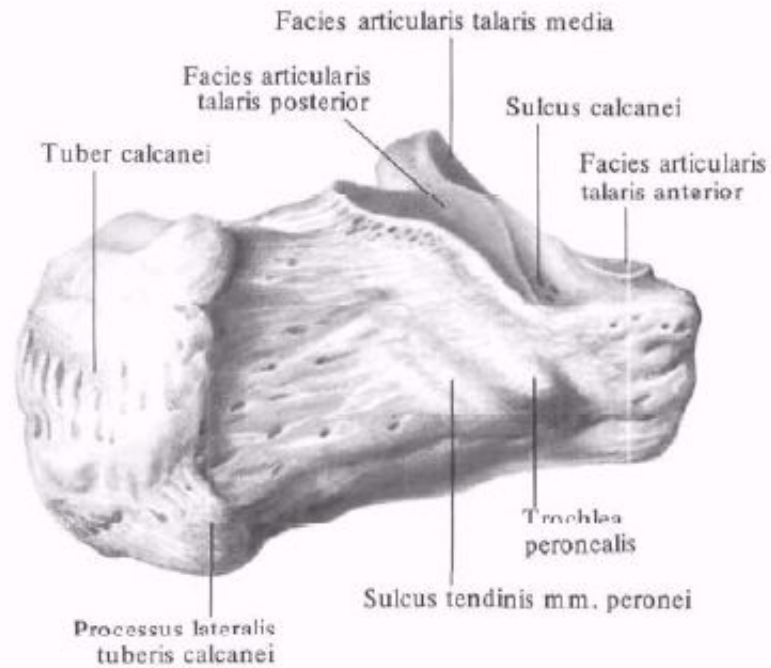
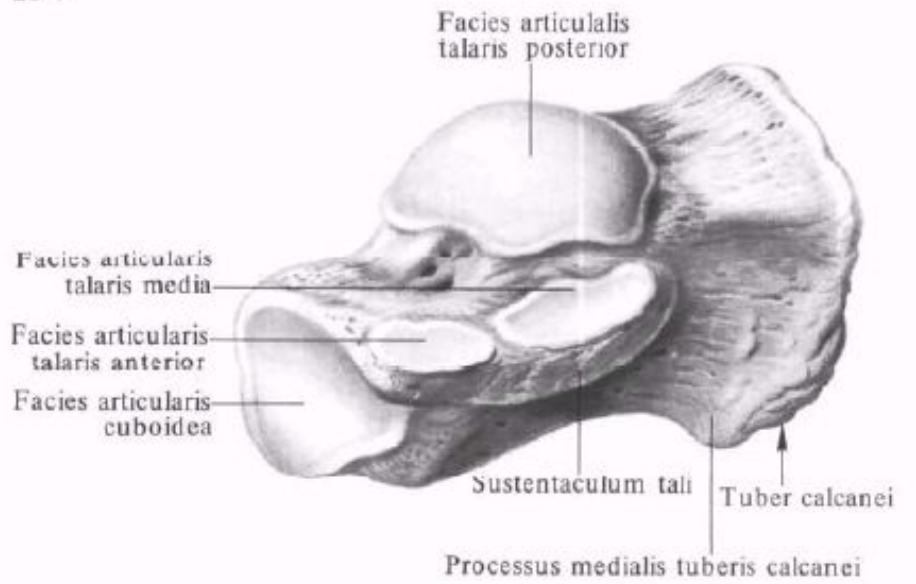
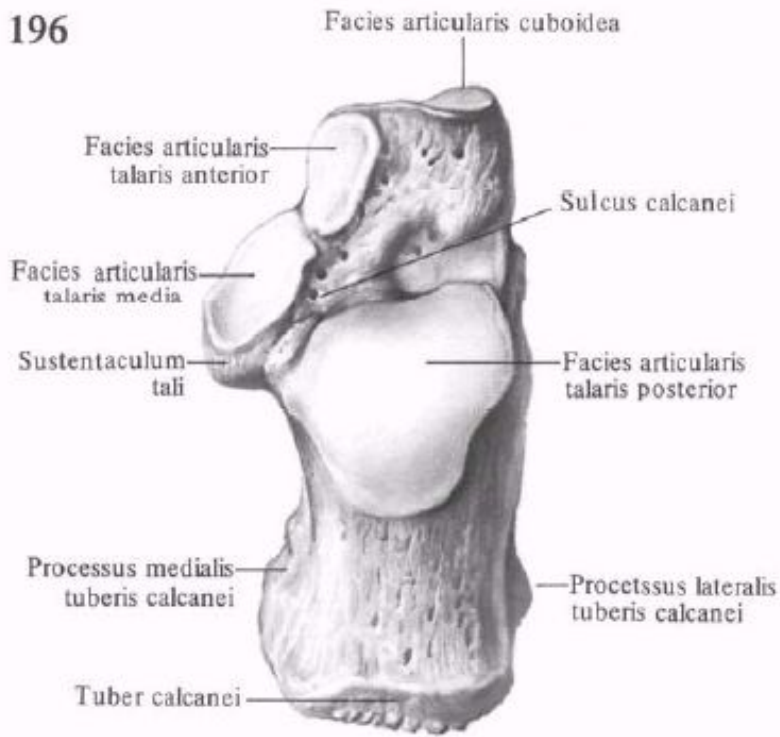


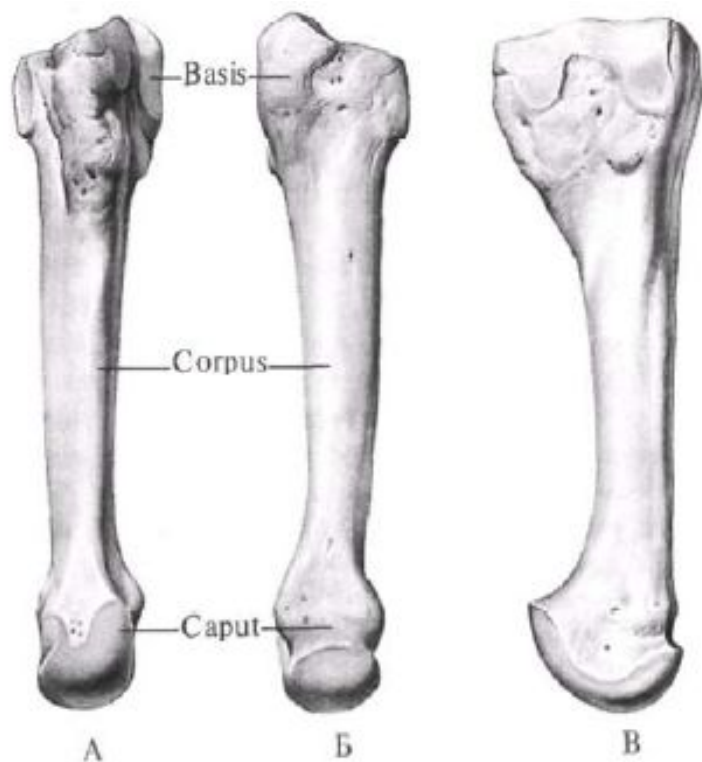






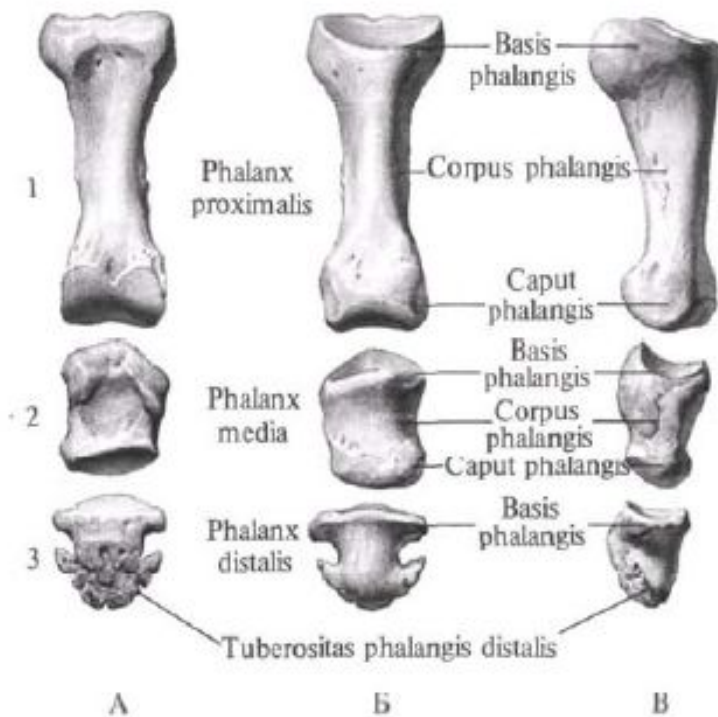






**205. Плюсневая кость III, OS metatarsale III, правая.**

А – тыльная поверхность; Б – подошвенная поверхность; В – латеральная поверхность.



**Фаланги III пальца стопы, правой.**

1 – проксимальная; 2 – средняя; 3 – дистальная. А – тыльная поверхность; Б – подошвенная поверхность; В – латеральная поверхность.