Медицинский колледж.
Педиатрия.
Челябинск.

ПОСЛЕДСТВИЯ РОДОВЫХ ТРАВМ

Преподаватель клинических дисциплин
Никонова О.Н. - 2018 г.

По данным Всемирной организации здравоохранения, различные родовые травмы случаются у 8-11% новорожденных, а микроповреждения получают до 75% малышей.

ВИДЫ РОДОВЫХ ТРАВМ

- Всего насчитывается несколько десятков родовых травм, но основными из них можно назвать следующие пять.
- **Поражение головного мозга**
- **Поражение спинного мозга и периферической системы**
- **Перелом костей**
- **Травмы мягких тканей**
- **Травмы органов брюшной полости**

ПОРАЖЕНИЕ ГОЛОВНОГО МОЗГА

- Чаще всего встречается у недоношенных младенцев (до 15%) и доношенных детей с врожденными нарушениями свертываемости крови (до 5%). В некоторых случаях последствия кровоизлияния, которое типично для повреждения нервной системы, становятся очевидны лишь через несколько часов после получения травмы. Новорожденный может получить достаточно высокий балл по шкале Апгар, его состояние может казаться удовлетворительным, но после завершения так называемого «светлого промежутка» (длится от нескольких минут до нескольких часов) оно может резко ухудшиться.
- Первая помощь в случае поражения центральной нервной системы состоит в восстановлении дыхания, нормализации работы сердца и коррекции обменных нарушений. Таким новорожденным необходим так называемый охранительный режим (тишина, щадящие осмотр и пеленание, внутривенное питание) и лекарственная терапия. Восстановление тяжелых

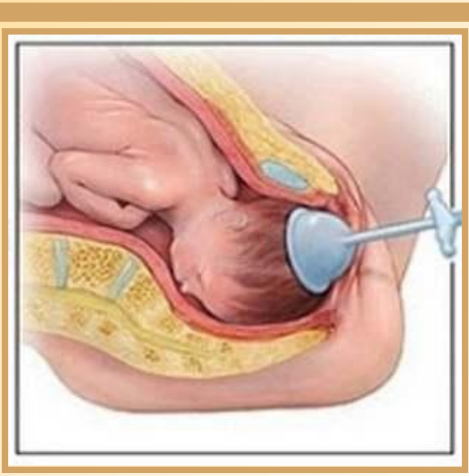

ПОРАЖЕНИЕ СПИННОГО МОЗГА И ПЕРИФЕРИЧЕСКОЙ СИСТЕМЫ

- Чаще всего у детей травмируется плечевое сплетение. Травма может привести к параличу плеча, локтевого сустава, кисти. В некоторых случаях во время родов может пострадать шейный отдел. Если произошел перелом или смещение шейных позвонков, ребенок может стать глубоким инвалидом или погибнуть.
- Кроме того, встречается и такая проблема, как поражение лицевого нерва. Она наблюдается в 1-7 случаях на 1000 родов. Проблема, что

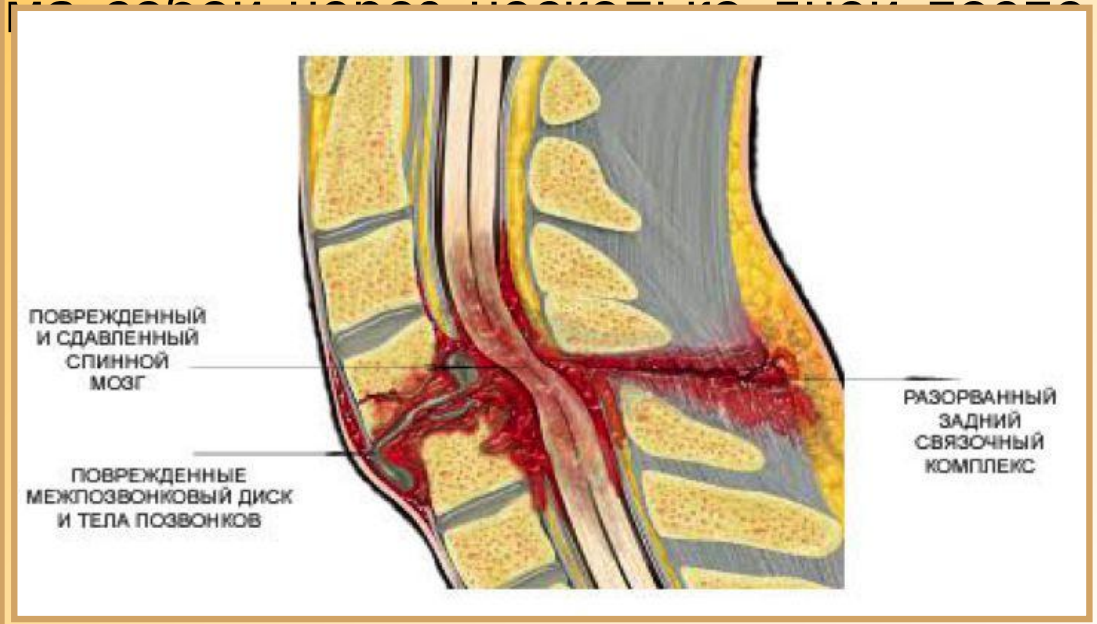

ПЕРЕЛОМ КОСТЕЙ

- Чаще всего возникают переломы ключицы — по статистике, у 1 из 100 новорожденных. Постановка диагноза не вызывает никаких трудностей. У ребенка возникает отек, а двигательная активность в местах перелома снижается. После наложения гипса кости быстро срастаются и в будущем о переломе ничего не напоминает.
- Плечевая кость ломается по типу «зеленой веточки». Ломается неровно, и случается такой перелом обычно у крупных детей при задержке рождения плечиков. Кости срастаются к концу второй недели после травмы. Переломы бедренной кости — еще одна распространенная

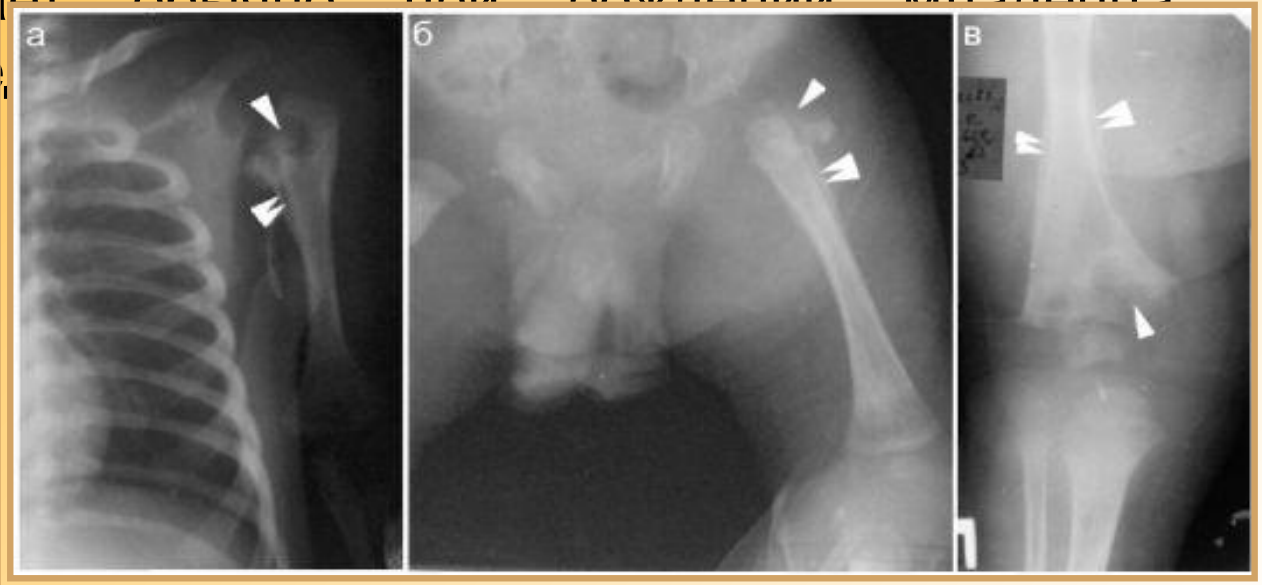

ТРАВМЫ МЯГКИХ ТКАНЕЙ

- Родовая опухоль (отек на затылке, лбе, половых органах, ягодицах) практически безобидна: она не требует лечения и исчезает через несколько дней после рождения малыша.
- Кефалогематома (внешне выглядит так же, как родовая опухоль) через пару дней после появления начинает увеличиваться в размерах. Рассасывается она долго, через 6-8 недель после рождения ребенка, в некоторых случаях (из-за большого

ТРАВМЫ ОРГАНОВ БРЮШНОЙ ПОЛОСТИ

Обычно возникает у новорожденных, имевших внутриутробно кисты брюшной полости (например, кисты яичника). Во время прохождения через родовые пути матери они могут лопнуть. Именно поэтому очень важно ультразвуковое наблюдение на этапе беременности. Чтобы избежать негативного сценария, женщине нужен специализированный роддом и понимание, что врачи в ее случае могут принять решение о необходимости кесарева сечения.

АКУШЕРСКАЯ ОШИБКА

Кроме того, причиной травмы может стать ошибка акушеров – неумелое вмешательство или спешка. К родовой травме могут привести: стимуляция родов, использование метода Кристеллера (выдавливание плода), неправильное выведение плечиков младенца. Также опасно в родах использование щипцов. Сейчас их практически не применяют, на смену им пришел вакуум. Он более безопасен и во многом благодаря ему статистика по родовым травмам значительно улучшилась.

МОЖНО ЛИ ПРЕДВИДЕТЬ?

Существуют факторы риска, о которых знает каждый врач.

Среди них:

- фетоплацентарная недостаточность (нарушения в системе «мать-плацента-плод»), различные виды гипоксии и асфиксии;
- несоответствие размеров головы ребенка и таза матери (младенец слишком крупный, а таз женщины слишком узкий), в том числе на фоне сахарного диабета у матери;
- неправильное положение плода (например, ягодичное или поперечное предлежание);
- преждевременные или запоздалые роды;
- стремительные или затяжные роды.

В этих случаях очень важно грамотное ведение родов. Врач должен оценивать риски и в случае необходимости (например, женщина рожает «богатыря» или отошли зеленые воды, а значит, ребенок испытывает гипоксию) вовремя сделать кесарево сечение.

ПОСЛЕДСТВИЯ РОДОВЫХ ТРАВМ

- Гидроцефалия — болезнь, возникающая вследствие избыточной выработки и чрезмерного накопления ликвора в подоболочечных пространствах и/или желудочках головного мозга (в субарахноидальном или субдуральном пространстве), приводящих к истончению (атрофии) мозгового вещества и расхождению костей черепа.
- Врожденная гидроцефалия имеется к моменту рождения ребенка и является результатом воспалительных заболеваний центральной нервной системы (ЦНС), пороков развития мозга, а

ЭТИОЛОГИЯ И ПАТОГЕНЕЗ ГИДРОЦЕФАЛИИ

- Важнейший этиологический фактор гидроцефалии — интра- и перинатальная патология ЦНС. В качестве этиологических причин врожденной гидроцефалии рассматриваются патология беременности, кислородное голодание церебральной ткани; интранатальные факторы, приводящие к гипоксически-ишемическим и/или травматическим повреждениям головного мозга; гестационная незрелость мозговых структур, наиболее подверженных описываемым повреждениям.
- К развитию гидроцефалии приводят воспалительные заболевания мозга и его оболочек, а также внутриутробные и нейроинфекции, врожденные пороки развития ЦНС, патология сосудов, опухоли головного и спинного мозга, травматические повреждения (включая внутричерепные родовые травмы), генетические факторы и др.

- При посттравматической гидроцефалии патологические процессы в головном мозге морфологически характеризуются расширением желудочковой системы, перивентрикулярным отеком и облитерацией субарахноидальных щелей.
- Облитерация путей ликворотока определяется следующими патогенетическими факторами: субарахноидальное кровоизлияние, внутричерепные гематомы, очаговые и/или диффузные повреждения мозга, рубцово-спаечные и атрофические процессы (в том числе после обширных краниотомии и резекционных трепанаций), менингоэнцефалиты и вентрикулиты.
- Сроки развития посттравматической гидроцефалии (нормотензивной,

КЛИНИЧЕСКАЯ СИНДРОМОЛОГИЯ ГИДРОЦЕФАЛИИ

- Основная симптоматика при гидроцефалии (врожденной и приобретенной) определяется двумя группами факторов: 1) причинами возникновения болезни; 2) непосредственно гидроцефальным синдромом.
- К первой группе преимущественно относятся очаговые проявления (чаще в виде спастических парезов восходящего типа в нижних и/или верхних конечностях). Выраженность симптомов группы 2 зависит от формы, стадии и степени прогрессирования гидроцефалии. При врожденной форме болезни признаки

КЛИНИЧЕСКАЯ СИНДРОМОЛОГИЯ ГИДРОЦЕФАЛИИ

- Чаще первым признаком болезни служит непропорционально быстрый прирост окружности головы. Для ее оценки у детей пользуются специальными таблицами (центильными).
- У детей первого года жизни может возникать преобладание «мозговых» отделов черепа над «лицевым» (как следствие — вынужденное положение с запрокидыванием головы назад), усиление венозного рисунка и полнокровие подкожных вен головы, напряжение большого и других родничков, расхождение костей черепа, симптом Грефе. Эти симптомы сопровождаются отставанием в психомоторном развитии (различной выраженности), реже — в физическом. Атрофия сосков зрительных нервов — тяжелое осложнение не леченной или не

ДИАГНОСТИКА И МЕТОДЫ ОБСЛЕДОВАНИЯ

- Установление диагноза гидроцефалии (помимо физикальных данных) основывается на данных нейровизуализации (нейросонография — при открытом большом родничке, компьютерная и магнитно-резонансная томография головного мозга — КТ и МРТ), которые рассматриваются в совокупности с описанными выше симптомами болезни. Указанные методы нейровизуализации вытеснили используемую ранее рентгенографию черепа. К ней прибегают лишь в редких случаях; обзорная рентгенография черепа позволяет косвенно судить о вторичных изменениях костей черепа (при отсутствии КТ и МРТ).
- Люмбальная пункция — традиционный метод исследования, позволяющий оценить давление и провести анализ СМЖ. Усиление эхо-

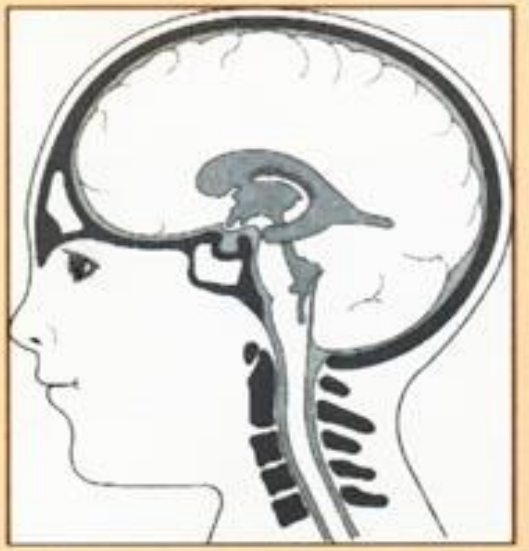

Нормальные желудочки.

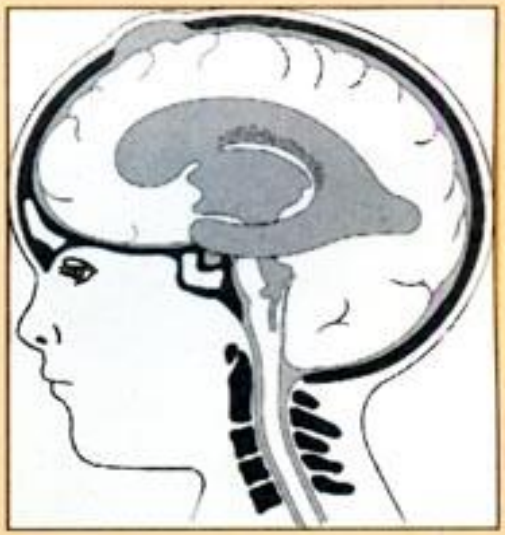

Гидроцефальные желудочки.

- Исследование слуховых вызванных потенциалов нередко обнаруживает их нарушения, что указывает на особую чувствительность ствола головного мозга к внутричерепной гипертензии.
- Офтальмологический осмотр глазного дна позволяет выявить изменения, характерные для гидроцефалии (застойные явления на глазном дне, атрофические процессы, признаки воспаления, а также кровоизлияния, изменения тонуса и калибра сосудов и пр.), что дает возможность оценить течение патологического процесса.
- При подозрении на наличие врожденной инфекции (внутриутробного

Рисунок 1. Ребенок Р., 1,6 года: А — общий вид головы ребенка (окружность 65 см, большой родничок 5 х 7 см, напряжен); Б — МРТ головного мозга (критическая стадия гидроцефалии, мозговой плащ только местами достигает 0,5 см)

ЛЕЧЕНИЕ

- Лечебные мероприятия при прогрессирующей гидроцефалии подразделяются на оперативные и терапевтические (медикаментозные и немедикаментозные).
- При наличии признаков текущего воспалительного процесса в ЦНС детям показана соответствующая терапия (антибактериальными средствами, специфическими препаратами, а также глюкокортикостероидами и человеческими внутривенными иммуноглобулинами — по показаниям).
- Прогрессирующие формы гидроцефалии (окклюзионные), как более серьезный вариант патологии, требуют своевременного нейрохирургического вмешательства (проведение шунтирующей операции).
- Целью оперативного вмешательства является создание адекватного оттока СМЖ при помощи специальных шунтов (дренирующих систем из синтетических материалов).
- Различают шунты, отводящие СМЖ из желудочков мозга в различные локусы организма (вентрикулоперитонеальные, люмбоперитонеальные, вентрикулоатриальные).

- При остром возникновении внутричерепной гипертензии используют препараты, обладающие мочегонным действием. К ним относятся: фуросемид (внутримышечно) — иногда в сочетании с раствором сульфата магния, глицерол (per os), маннитол (внутривенно капельно).
- При необходимости в длительном лечении гидроцефалии в первую очередь назначается ацетазоламид (Диакарб)
- Пациентам с гидроцефалией в возрасте до 3 лет необходимо назначение препаратов витамина D и кальция. Помимо кальция, из минеральных веществ на фоне терапии ацетазоламидом абсолютно необходима дотация препаратов калия и магния (Аспаркам, Панангин).
- Симптоматическое лечение при гидроцефалии определяется индивидуальными показаниями и обычно включает: массаж, лечебную физкультуру, различные виды физиотерапии, метод биологической обратной связи, а также стимулирующую терапию (ноотропные, метаболические, сосудистые препараты и пр.) и т. д. Противосудорожные средства детям с гидроцефалией назначают при наличии соответствующих показаний (симптоматическая эпилепсия и пр.).

ПРОФИЛАКТИКА

- Поскольку в значительном числе случаев гидроцефалия может быть установлена еще в периоде внутриутробного развития, рекомендуется сонографическое исследование плодов (начиная с 17-й недели гестации). В ряде случаев показано МРТ-исследование, хотя P. Peruzzi и соавт. (2010) указывают, что оно не имеет выраженных диагностических преимуществ по сравнению с ультразвуковыми методами [9].
- В целях профилактики гидроцефалии у детей необходимо своевременное выявление и лечение внутриутробных инфекций у их матерей. Необходимо осуществление в полной мере профилактики детского травматизма и нейроинфекций. Для предотвращения миеломенингоцеле показан превентивный прием препаратов фолиевой кислоты

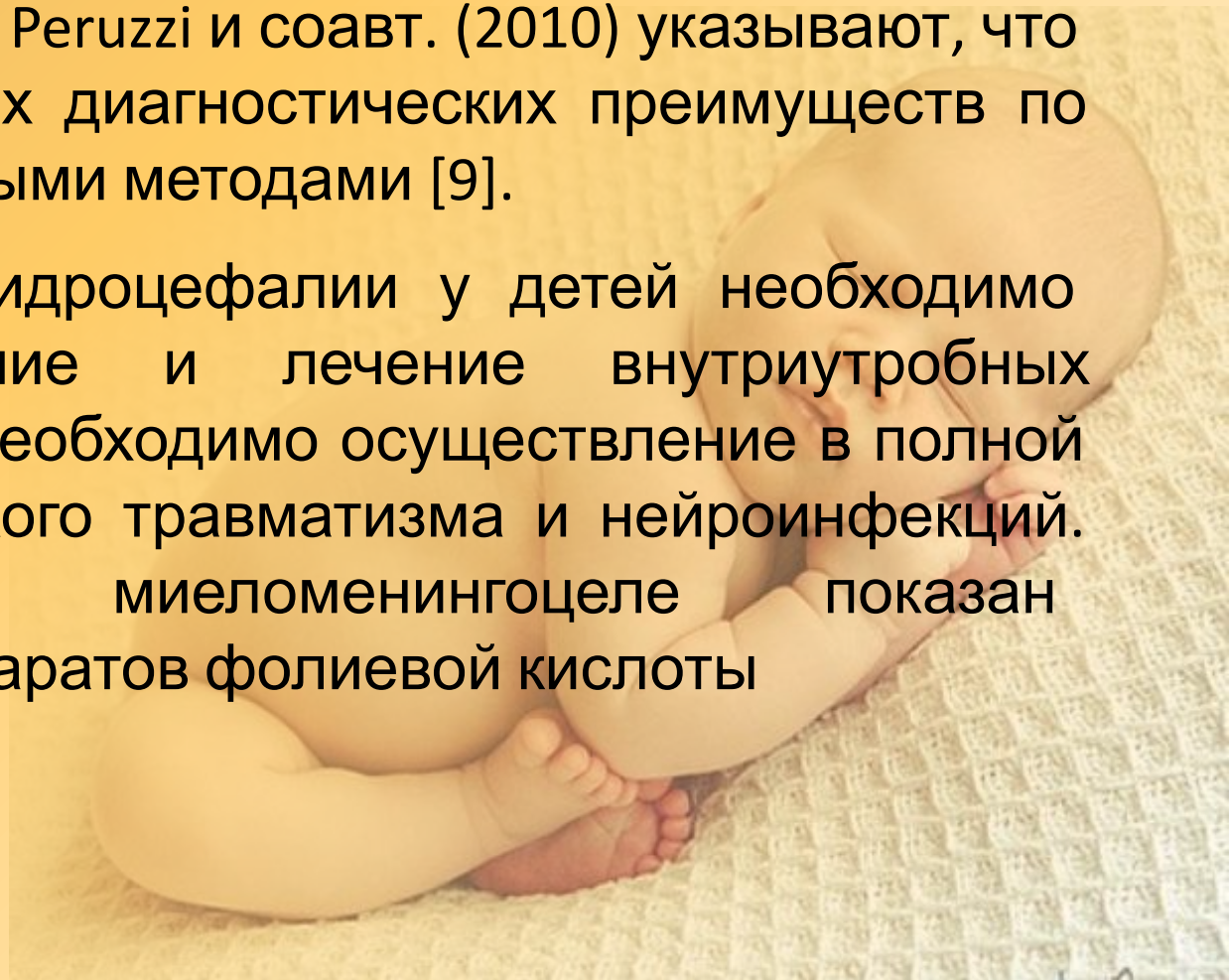

ПРОГНОЗ

- Гидроцефалия — церебральная патология, сопряженная со значительным неврологическим дефицитом, потенциальной инвалидизацией и снижением качества жизни. Существует риск формирования необратимых изменений в нервной системе и снижения интеллекта (вплоть до умственной отсталости).
- При врожденной и приобретенной гидроцефалии прогноз определяется ранним началом и адекватностью лечения (фармакологического или нейрохирургического).
- Серьезным осложнением гидроцефалии может явиться эпилепсия, индуцированная как самой гидроцефалией (структурно-морфологическими изменениями структур мозга), так и установкой дренирующего шунта.
- По данным M. Mataro и соавт. (2001), средние значения IQ у пациентов с гидроцефалией снижены по ряду вербальных и невербальных функций. Среди получавших адекватную терапию пациентов в 40–65% случаев отмечаются нормальные

ФЕТАЛЬНАЯ НЕЙРОХИРУРГИЯ

Фетальная нейрохирургия – направление относительно новое. Подобные операции на головном и спинном мозге проводятся порядка десяти лет. Например, в Бразилии, Европе, Америке. Тем не менее те вмешательства, которые осуществлялись ранее, нельзя было назвать полноценными нейрохирургическими операциями, отметил нейрохирург. Это были только некие манипуляции на мозге плода – например, откачивание жидкости. Их проводили и российские нейрохирурги, и

В РОССИИ ВПЕРВЫЕ ПРООПЕРИРОВАЛИ МОЗГ ЕЩЕ НЕ РОДИВШЕГОСЯ РЕБЕНКА

Врачи из Тюмени и Екатеринбурга провели уникальную операцию на мозге еще не родившегося ребенка, у которого было диагностировано сразу несколько патологий и в том числе - гидроцефалия. Эта сложнейшая внутриутробная операция - первая в российской медицинской практике и всего вторая в мире.

«В Америке внутриутробные нейрохирургические операции проводятся во время кесарева сечения, то есть беременную матку рассекают, чтобы обеспечить открытый доступ к плоду. Мы провели операцию эндоскопическим путём – через маленький точечный прокол в матке, даже не требующий наложения шва. Конечно, для хирурга это сложнее, так

«Беременность была долгожданная, все шло хорошо, но на 22 неделе врачи сказали, что есть большие проблемы с развитием головного мозга ребенка. После обследований мне предложили сделать внутриутробную операцию», - рассказывает мама новорожденного.

Поскольку операция по сути своей экспериментальная, и результат ее практически непредсказуем, гарантий молодым родителям доктора дать не могли. Н[illegible] риск рождения полностью недееспо[illegible] несколько патологий центральной нервной системы. Избыточное накопление спинномозговой жидкости в полостях мозга разрушало его и увеличивало голову в размерах. Спасти малыша могла только операция. Я понимал, что это риск, ведь внутриутробных нейрохирургических операций эндоскопическим путем еще не делали», - рассказал Альберт

«У ребенка стремительно начали развиваться сразу несколько патологий

21-летняя девушка была впервые беременна и быстро согласилась на операцию. Через два месяца 2 июля 2018 года через Кесарево сечение она родила мальчика. весом 2 килограмма 700 граммов. Маму и малыша выписали из больницы, чувствуют они себя хорошо. Теперь он находится под наблюдением нейрохирургов, которые считают, что дефект мозга был полностью скомпенсирован и ребёнок хорошо развивается.

«Не исключено, что в дальнейшем ему может потребоваться нейрохирургическое лечен
необходимость, операция
плановом порядке»

«Наиболее эффективно оперировать мозг не тогда, когда патология уже произошла, а когда она только формируется. То есть внутриутробно»

СРЕДНИЕ ПОКАЗАТЕЛИ РОСТА ГОЛОВЫ РЕБЁНКА

Период	Средний показатель нормы	Возможные отклонения в пределах нормы
При рождении	34-35 см	32-38 см
1 месяц	36-37 см	34-40 см
2 месяца	37-38 см	35-40 см
3 месяца	39-40 см	36-41 см
4 месяца	40-41 см	37-43 см
5 месяцев	41-42 см	38-44 см
6 месяцев	43-44 см	40-46 см
7 месяцев	44-45 см	41-47 см
8 месяцев	45 см	42-48 см
9 месяцев	45-46 см	43-49 см
10 месяцев	46-47 см	44-50 см
11 месяцев	47 см	45-50 см
12 месяцев	47-48 см	46-51 см
24 месяца	49-50 см	47-51 см
36 месяцев	50-51 см	48-52 см
48 месяцев	51 см	49-52 см

Возраст ребенка	Окружность головы, см	
	Мальчики	Девочки
Новорожденные	35	34
1 месяц	37	36
2 месяца	39	38
3 месяца	41	40
6 месяцев	44	43
9 месяцев	46	45
1 год	47	46
2 года	49	48
3 года	59	49
4 года	51	50
5 лет	51	50
6 лет	51	50
7 лет	52	51
8 лет	52	51
9 лет	52	51
10 лет	52	51
11 лет	53	52
12 лет	53	52
13 лет	53	53
14 лет	54	53
Взрослые	56	55

ДЕТСКИЙ ЦЕРЕБРАЛЬНЫЙ ПАРАЛИЧ (ДЦП)

Детский церебральный паралич (ДЦП) — заболевание, возникающее в результате поражения головного мозга в перинатальном периоде или вследствие аномалии его развития и характеризующееся нарушениями двигательных и статокинетических функций, а также психоречевыми и сенсорными расстройствами, не прогрессирующее, отчасти поддающееся функциональной компенсации и коррекции

Распространенность ДЦП в России составляет 1,6–6 на 1000 доношенных детей, 9–40 на 1000 недоношенных.

Неблагоприятные факторы, имеющие отношение к происхождению ДЦП: осложненный соматический и гинекологический анамнез у матери, патология беременности, перинатальные

ПРОЯВЛЕНИЯ

Ранними проявлениями ДЦП являются: задержка двигательного и психоречевого развития, отсутствие или задержка редукции врожденных и тонических рефлексов, а также задержка формирования установочных рефлексов, нарушения мышечного тонуса, повышение сухожильных рефлексов, появление патологических установок и синкинезий (непроизвольные мышечные сокращения)

ДИАГНОСТИКА

- Ранняя клинико-неврологическая диагностика ДЦП во многом основана на знании врачом последовательности формирования этапов нервно-психического развития ребенка первого года :
- 1 месяц — ребенок пытается удерживать голову, фиксировать взгляд, выражены врожденные рефлексы;
- 2 месяца — кратковременно удерживает голову на животе и в вертикальном положении, фиксирует взор, гулит, физиологическая астазия-абазия;
- 3 месяца — держит голову, прослеживает за предметом, ослабевает хватательный рефлекс, и пытается произвольно удерживать вложенную игрушку, на животе опирается на предплечья;
- 4 месяца — поворачивает голову в направлении звука, тянется и берет игрушку, поворачивается на бок, присаживается и сидит с поддержкой за руки, произносит гласные звуки;

- 7 и 8 месяцев — сидит самостоятельно, встает на четвереньки, пытается кратковременно стоять у опоры;
- 9 и 10 месяцев — встает на колени с поддержкой, стоит и пытается передвигаться у опоры, кратковременно стоит самостоятельно, говорит первые слова;
- 11 и 12 месяцев — ходит с поддержкой за одну ручку и пытается ходить самостоятельно, выполняет простые инструкции, говорит несколько слов, пытается самостоятельно есть ложкой.

Оценка степени задержки моторного и психоречевого развития: до 3 месяцев — легкая, 3–6 месяцев — среднетяжелая, более 6 месяцев — тяжелая.

Корректирующие коэффициенты при недоношенности: до 1 года — добавляется срок недоношенности в месяцах, с

- Для двигательного развития здорового ребенка характерна определенная последовательность, которая проявляется угасанием безусловных рефлексов, формированием установочных (выпрямляющих) рефлексов, совершенствованием реакций равновесия.
- Одним из ранних признаков ДЦП является нарушение своевременной редукции (в 2 месяца у доношенных детей, в 3–4 месяца — у недоношенных) безусловных рефлексов — ладонно-ротового, хоботкового, Моро, рефлекса опоры и автоматической походки, позотонических реакций (лабиринтного, а также шейных тонических — асимметричного и симметричного — рефлексов).
- По мере угасания безусловных рефлексов, уже с первого месяца жизни, формируются установочные рефлексы (лабиринтный установочный, цепные шейные установочные и др.), которые обеспечивают повороты и выпрямление туловища, и совершенствуются до 10–15 месяцев.

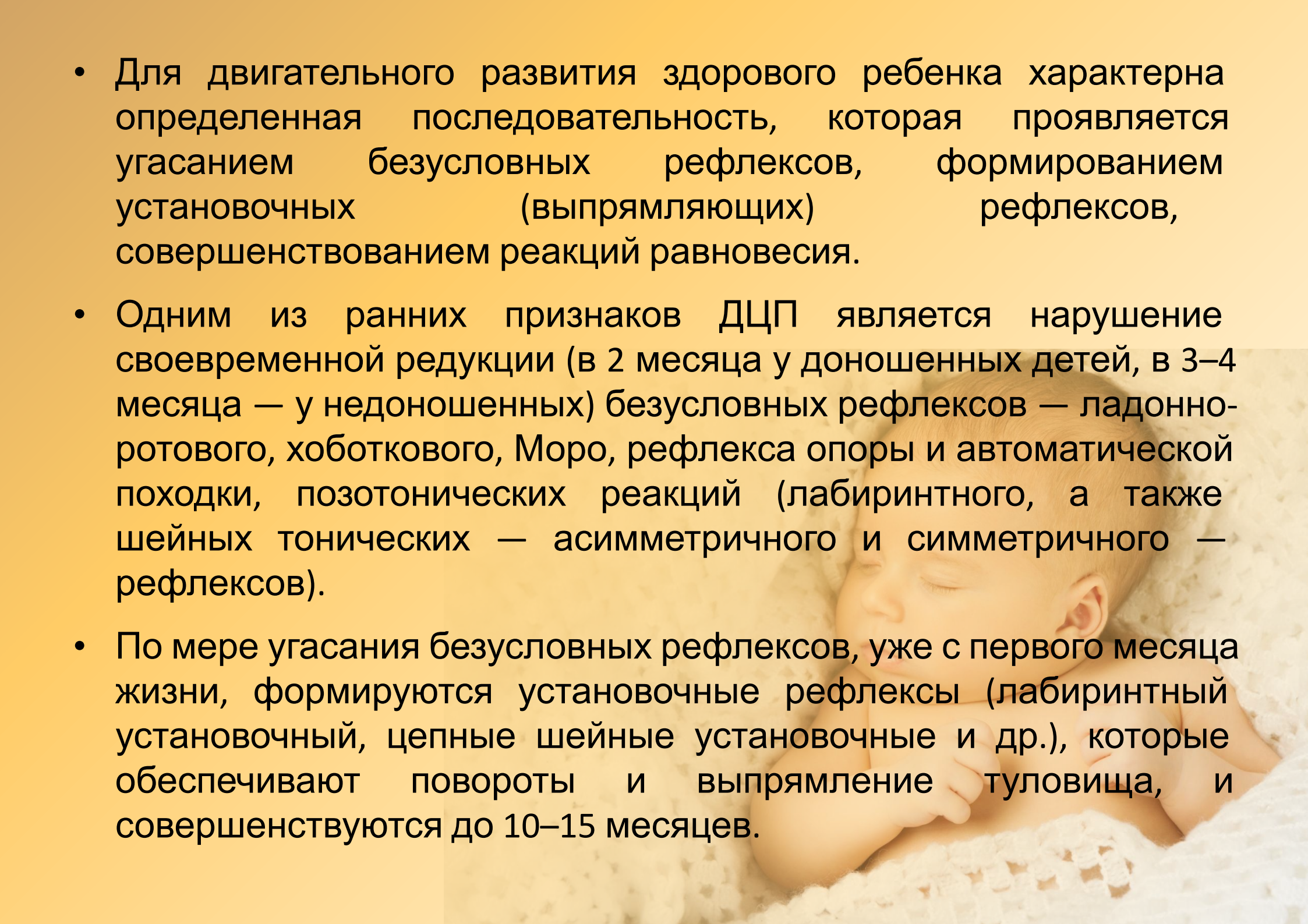

- У больных ДЦП тонические рефлексы могут сохраняться пожизненно, что тормозит формирование установочных рефлексов, произвольной двигательной активности, реакций равновесия и приводит к развитию патологического позного стереотипа.
- Нарушение мышечного тонуса является одним из ранних признаков формирующегося ДЦП. Сохраняющийся после 4 месяцев гипертонус мышц, асимметричная поза наблюдаются при последствиях перинатальных поражений центральной нервной системы (ЦНС), угрозе ДЦП (его спастических форм). Поза «распластанной лягушки» отмечается при диффузной мышечной гипотонии у недоношенных детей, при наследственных заболеваниях, перинатальных поражениях ЦНС, угрозе атонически-астатической формы ДЦП
- Таким образом, ранняя диагностика ДЦП может и должна проводиться уже на первом году жизни ребенка, что позволяет существенно снизить риск развития осложнений ДЦП и степень инвалидизации больного.

КЛИНИЧЕСКИЕ ФОРМЫ ДЕТСКОГО ЦЕРЕБРАЛЬНОГО ПАРАЛИЧА

<u>При спастической диплегии</u> в анамнезе часто встречается недоношенность (67%), в клинической картине отмечается тетрапарез (нижние конечности поражены в большей степени, чем верхние), резко повышен тонус мышц конечностей, тела, языка, высокие сухожильные рефлексы, усилены тонические рефлексы, наблюдаются патологические установки и деформации конечностей, формируется спастическая походка с перекрестом, при этом ходят самостоятельно только половина больных, с опорой — 30%, остальные передвигаются в коляске. Характерны

Гемипаретическая форма часто обусловлена родовой травмой, в клинике отмечается спастический гемипарез, при этом верхняя конечность страдает больше, чем нижняя, наблюдаются укорочения и гипотрофии пораженных конечностей, гемипаретическая походка, поза Вернике–Манна с сгибанием руки и разгибанием ноги («рука просит, нога косит»), деформации стоп и контрактуры с одной стороны высока частота

Гемипаретическая форма

Эта форма характеризуется повреждением конечностей (руки и ноги) с одной стороны тела

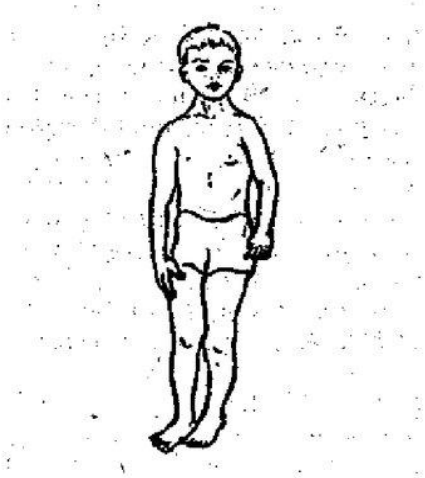

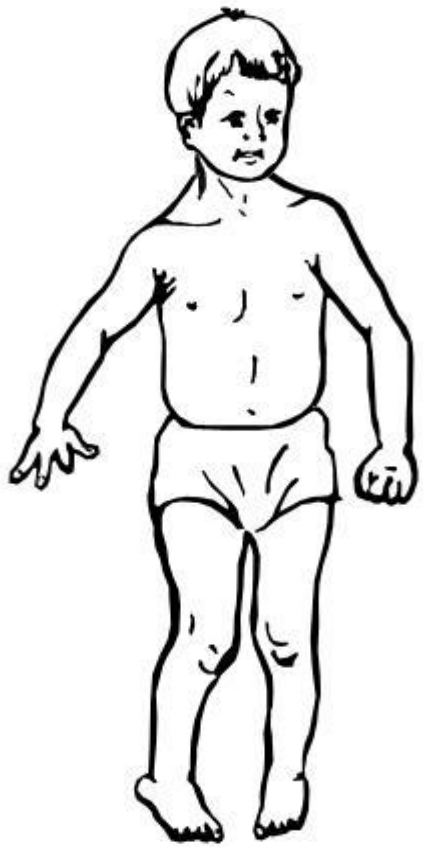

Гиперкинетическая форма часто является исходом билирубиновой энцефалопатии, ввиду ядерной желтухи, которая развивается у доношенных новорожденных при уровне билирубина в крови 428–496 мкмоль/л, у недоношенных — при 171–205 мкмоль/л. Характерны насильственные непроизвольные движения (гиперкинезы) конечностей и туловища, которые усиливаются при волнении и исчезают во сне. Гиперкинезы появляются сначала в языке (в возрасте 3–6 месяцев), далее распространяются на лицо, а затем к 2–6 годам — на туловище и конечности. Отмечаются нарушения мышечного тонуса по типу дистонии, часты вегетативные расстройства, гиперкинетическая дизартрия, нейросенсорная тугоухость (у 30–50%).

Гиперкинетическая форма

Атонически-астатическая форма характеризуется низким тонусом мышц, нарушением координации движений и равновесия, а также избыточным объемом движений в суставах конечностей. Двойная гемиплегия — самая тяжелая форма ДЦП, проявляющаяся грубыми нарушениями моторики, повышением мышечного тонуса, сухожильных рефлексов, тяжелыми нарушениями речи, психическим развитием детей

Атонически-астатическая фор

ОСЛОЖНЕНИЯ ДЦП

Наиболее значимые осложнения ДЦП: ортопедо-хирургические нарушения (дисплазия тазобедренных суставов, деформации стоп — эквинусная, вальгусная, варусная, контрактуры суставов конечностей), речевые и когнитивные расстройства в виде задержки психоречевого развития или умственной отсталости (более чем у 60%), эписиндром (у 35%), нарушения поведения, невротические расстройства (у 65% пациентов), синдром вегетативной дисфункции (более чем у 70%), астенический синдром (более чем у 85%)

РЕАБИЛИТАЦИЯ ДЦП

Ведущими принципами реабилитации ДЦП являются: раннее начало, комплексный мультидисциплинарный подход, дифференцированный характер, непрерывность, длительность, этапность, преемственность.
Восстановительное лечение больного ДЦП должно проводиться в соответствии с индивидуальной программой

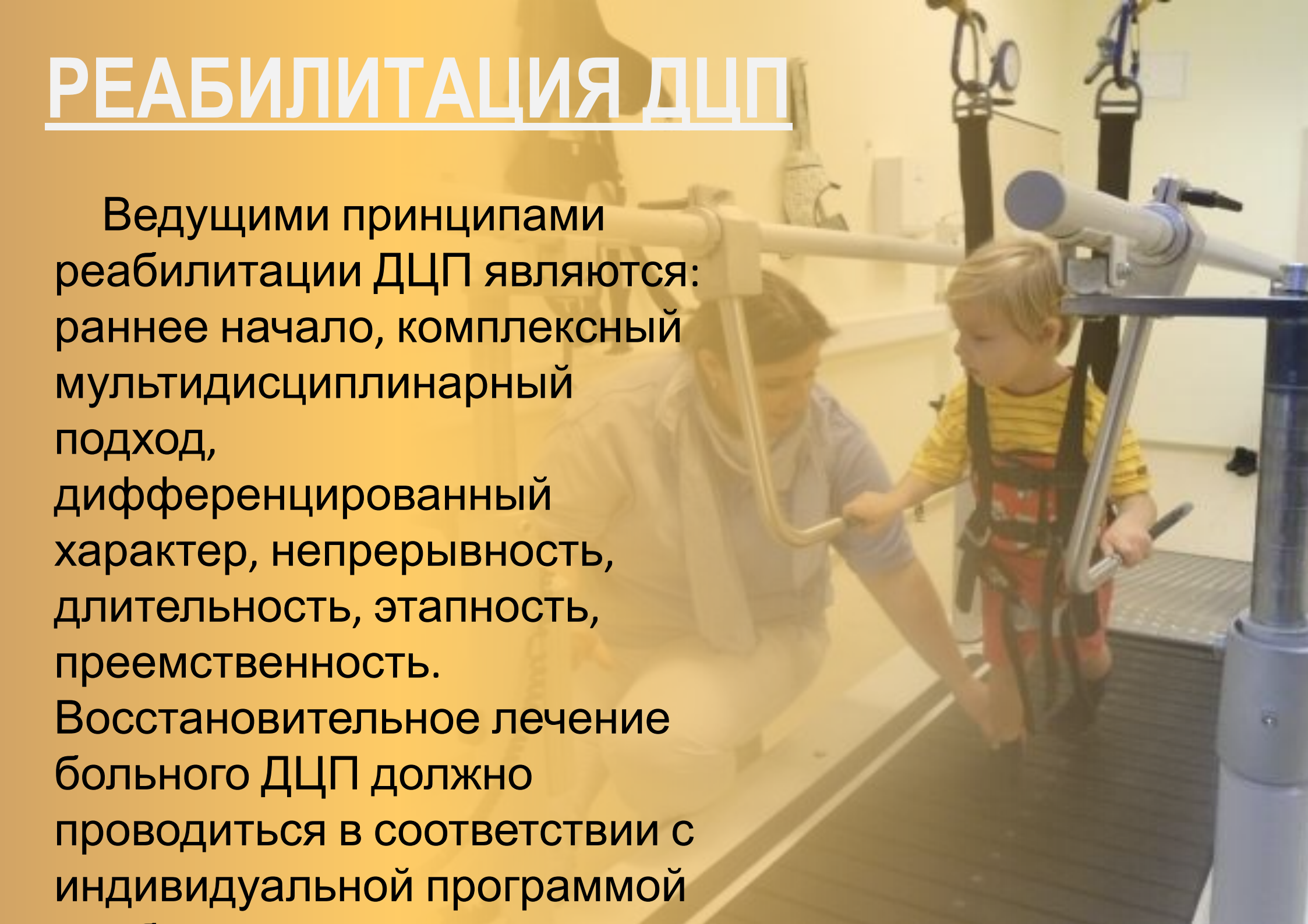

МЕДИЦИНСКАЯ РЕАБИЛИТАЦИЯ:

- Медицинская реабилитация: медикаментозная терапия, лечебная физкультура и массаж (классический, сегментарный, периостальный, соединительнотканный, круговой трофический, точечный), Войта-терапия, нейроразвивающая система Б. и К. Бобат; использование лечебно-нагрузочных костюмов («Адели», «Гравистат», «Регент», «Спираль»), пневмокостюмов («Атлант»), механотерапия (упражнения с применением тренажеров и специальных устройств, в том числе роботизированных комплексов (Lokomat и др.), физиотерапия (электротерапия, электрофорез и электромиостимуляция, магнитотерапия, парафинозокеритные аппликации, грязелечение, гидрокинезотерапия, иглорефлексотерапия), ортопедо-хирургическое и санаторно-курортное лечение.
- Психолого-педагогическая и логопедическая коррекция (психокоррекция, сенсорное воспитание,

МЕДИКАМЕНТОЗНАЯ ТЕРАПИЯ ПРИ ДЦП ВКЛЮЧАЕТ

- препараты, оказывающие нейротрофическое и ноотропное действие (Кортексин, Церебролизин, Ноотропил, Фенибут, Пантогам, Энцефабол);
- препараты, улучшающие общую церебральную гемодинамику и микроциркуляцию (Кортексин, Циннаризин, Актовегин, Трентал, Инстенон и др.);
- препараты, улучшающие метаболизм в нервной системе, репаративное и рассасывающее действие (АТФ, Элькар, Лидаза, Стекловидное тело, Деринат);
- антиконвульсанты при сочетании ДЦП с судорожным синдромом (вальпроаты — Конвулекс, Депакин и др.);
- препараты, нормализующие мышечный тонус (при гипертонусе — Мидокалм, Баклофен, препараты ботулотоксина; при гипотонии — Прозерин, Галантамин);
- препараты, уменьшающие гиперкинезы (Пантогам, Фенибут, Наком, Тиапридал);

РЕФЛЕКСЫ НОВОРОЖДЕННЫХ и МЛАДЕНЦЕВ (до года)

Наименование рефлекса	Стимулирование	Ответная реакция	Возраст появления рефлекса	Возраст исчезновения рефлекса	Причины/паталогии при аномальной ответной реакции
Поисковый (rooting)	Погладить щеку	Поворачивает голову в сторону раздражителя и может открыть рот	с рождения	3-4 месяц (м/б до 12 месяцев во сне)	Может отсутствовать во сне; ДЦП или угнетенный/вялый ребенок
Сосательный	Коснуться предметом губ или полости рта	Сосательные движения	с рождения	4 месяц (до 7-го месяца во сне)	Может плохо реагировать, если спит или удовлетворен (сытый); Если ребенок недоношенный - рефлекс может отсутствовать; угнетение ЦНС
Рефлекс шейного тонуса (поза фехтовальщика)	Ребенок лежит на спине - повернуть голову в одну сторону (влево или вправо) на 15 секунд	"Поза фехтовальщика" - рука и нога выпрямлены на стороне тела в которую повернута голова; Рука и нога на противоположной стороне тела согнуты	в период от рождения до 2-х месяцев	4-6 месяц	Если ребенок не в состоянии выйти из этого положения или рефлекс наблюдается в возрасте старше 6 месяцев есть неврологические нарушения (поражены верхние моторные нейроны)
Хватательный (Palmar Grasp - рефлекс Робинзона)	Вложите палец в лодонь малыша	Симметрично обеими ладошками сжимает свои пальцы вокруг вашего (крепко обхватывает)	с рождения	3-6 месяц	Поражение ЦНС
Шагающий	Держите ребенка под мышками вертикально (можно немного наклонить вперед), чтобы его ступня еле косалась плоской поверхности	Попеременные движения ногами, совершая некое подобие «шагов»	с рождения	2-4 месяц	В случае отсутствия: паралич ног; угнетенный/вялый ребенок; ДЦП
Моро (испуга или объятий)	Поза лежа на спине: Симуляция внезапного падения или поднятия либо хлопните недалеко от него	Симметрично руки (ладошки раскрываются), ноги и позвоночник распрямляются, а затем (спустя несколько секунд) руки обхватывают	с рождения	не позднее 4 месяцев	Ассиметрия - пралич или перелом ключицы; Отсутствие или сохраняющийся более 6 месяцев - расстройства ЦНС (мозга)
Подошвенный	Надавите пальцем у основания пальцев на стопе	Симметрично подгибаются пальчики на ногах	с рождения	4-8 месяц	ДЦП; осбруктивные поражения ЦНС
Бабинского	Проведите/погладьте подошву по направлению от пятки к пальцам	Гиперрасширение (разжимание) пальцев "веером"	с рождения	варьируется (обычно к году, может до 24 месяцев)	Поражение ЦНС; ДЦП

ОЦЕНКА УРОВНЯ РАЗВИТИЯ РЕБЕНКА

Тонкие моторные навыки

Способность схватывать и дотягиваться

Возраст 4 месяца
Держит погремушку и трясёт ею, чтобы издать звук

Возраст 5 месяцев
Дотягивается до предметов

Возраст 6 месяцев
Перекладывает предметы из руки в руку

Возраст 7 месяцев
Сосёт пальцы

Игра с кубиками

Возраст 12 месяцев
Подаёт кубик взрослому

Возраст 15 месяцев
Выстраивает башню из двух кубиков

Возраст 18 месяцев
Выстраивает башню из трёх кубиков

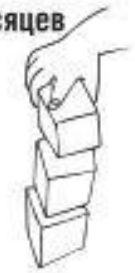

Тонкие манипуляции

Возраст 5 месяцев
Захватывает предмет всей кистью

Возраст 9 месяцев
Противопоставляет большой палец кисти, захватывая таким образом предмет

Возраст 10 месяцев
Показывает пальчиком на мелкие предметы

Возраст 12 месяцев
Захватывает предмет пальцами

Рисование

Возраст 18 месяцев
Водит карандашом по бумаге

Возраст 3 года
Рисует круг

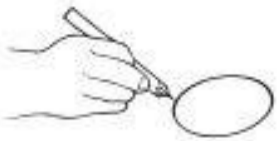

Возраст 4 года
Рисует крест

Возраст 5 лет
Рисует треугольник

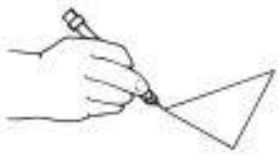

Речь и язык

Речь

Возраст 3 месяца
Отдельные звуки



Возраст 8 месяцев
Лепет из двух слогов

Возраст 12 месяцев
Два или три осмысленных слова

Возраст 18 месяцев
10 слов

Возраст 24 месяцев
Связывание двух слов

Возраст 3 года
Полноценные предложения, говорит постоянно

Развитие социальных навыков

Возраст 6 недель
Улыбается в ответ на улыбку взрослых

Возраст 16 недель
Громко смеётся

Возраст 7 месяцев
Волнуется в присутствии незнакомых людей

Возраст 9 месяцев
Играет в прятки, накрываясь покрывалом; машет ручкой на прощание

Возраст 15 месяцев
Пьёт из кружки

Возраст 18 месяцев
Самостоятельно ест ложкой

Возраст 2,5 года
(очень вариабельно)
Днём просится в туалет

Возраст 3 года
Самостоятельно одевается (кроме застёгивания пуговиц)