Анатомия и физиология зрительного нерва.

Аксоны ганглиозных клеток сетчатки объединяются и выходят из глаза , образуя зрительный нерв(II черепно-мозговой нерв n opticus), начальная часть которого называется диском. Общее количество нервных волокон ,составляющих ДЗН ,достигает 1200000, но с возрастом постепенно уменьшается.

Различают несколько анатомических частей зрительного нерва:

1 внутриглазная часть и ДЗН

2 внутриглазничная

3 внутриканальцевая

4 внутричерепная

Длина зрительного нерва от заднего полюса глазного яблока до хиазмы равняется примерно 50 мм. Глазничная часть равна 24 мм. Внутриглазной участок – 0,7-1,0 мм. Часть нерва в зрительном канале имеет длину 9 мм.

Внутриглазная часть ЗН и ДЗН

- Поверхность ЗН, обращенная в сторону стекловидного тела, называется ДЗН

Нормальное глазное дно

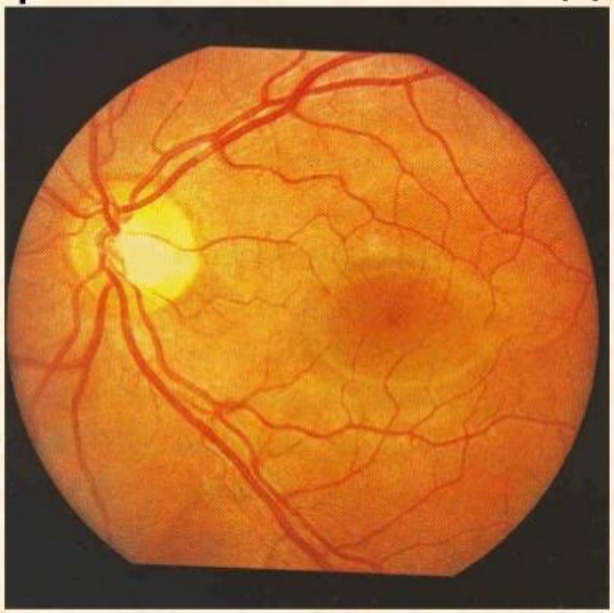

ДЗН розового цвета. Форма диска обычно овальная, но может быть и круглой. Диаметр диска 1,67 +/- 0,29 мм. Вертикальный диаметр на 9% больше ,чем горизонтальный. Площадь диска в норме колеблется от 0,86 мм2 до 5,54 мм2.

{

Локализация: несколько к носу от заднего полюса глаза(в 4 мм) и чуть ниже его. Соответственно проекции ДЗН в пространство, в височной половине поля зрения каждого глаза имеется слепое пятно.

В ДЗН различают нейроретинальный поясок и центральное углубление – физиологическую экскавацию, в которой расположен фиброглиальный тяж , содержащий центральные сосуды сетчатки. Площадь нейроретинального пояска от 0,8 до 4,66 мм2 и коррелирует с площадью диска. В нижней части –наиболее широкий, несколько уже сверху. Отношение Э/Д в среднем равняется 0,3. Разница показателя между двумя глазами не превышает 0,1



Рис. 29. Схема распределения нервных волокон (аксонов ганглиозных клеток) а сетчатке (пунктирные линии) правого глаза. *Дуговой линией* маркирован папилломакулярный пучок (по: Axenfeld Th., 1987).

zreni.ru
Всё о зрении

Аксоны ганглиозных клеток ,обеспечивающие центральное зрение, идут прямо от центральной ямки к темпоральной части ДЗН. т о формируется папилло-макулярный пучок

Аксоны ,идущие от ганглиозных клеток , расположенных назально и по периферии сетчатки,проникают в диск с назальной стороны. От периферии темпоральной части сетчатки аксоны направляются прямо в верхнюю и нижнюю части диска.

Кровеносные сосуды ЗН входят в диск центрально и затем смещаются назально.Центральная артерия сетчатки локализуется назальнее вены.

По тканевой структуре ДЗН относится к так называемым безмякотным нервным образованиям, т е сам он лишен всех мозговых оболочек, а составляющие его нервные волокна- миелиновой оболочки. Нет в нем также и олигодендроглии и микроглии. Его нейроглия состоит из астроцитов, обладающих длинными отростками, которые окружают все пучки нервных волокон. Граница между безмякотным и мякотным отделами зрительного нерва совпадает с наружной поверхностью lamina cribrosae

Во внутриглазной части ЗН и ДЗН различают следующие зоны:
1поверхностный слой нервных волокон, соответствующий уровню расположения мембраны Бруха (pars retinalis)
2преламинатрная часть , лежащая в плоскости сосудистой оболочки (pars choroidalis)
3часть ЗН ,соответствующая расположению решетчатой пластины (pars scleralis)
4ретроламинарная часть, лежащая непосредственно позади решетчатой пластины.

Внутриглазничная часть ЗН

- Ход нерва в глазнице по кривой , выпуклая поверхность которой обращена вниз и кнаружи. Наличие такого извилистого хода и обеспечивает подвижность глаза.

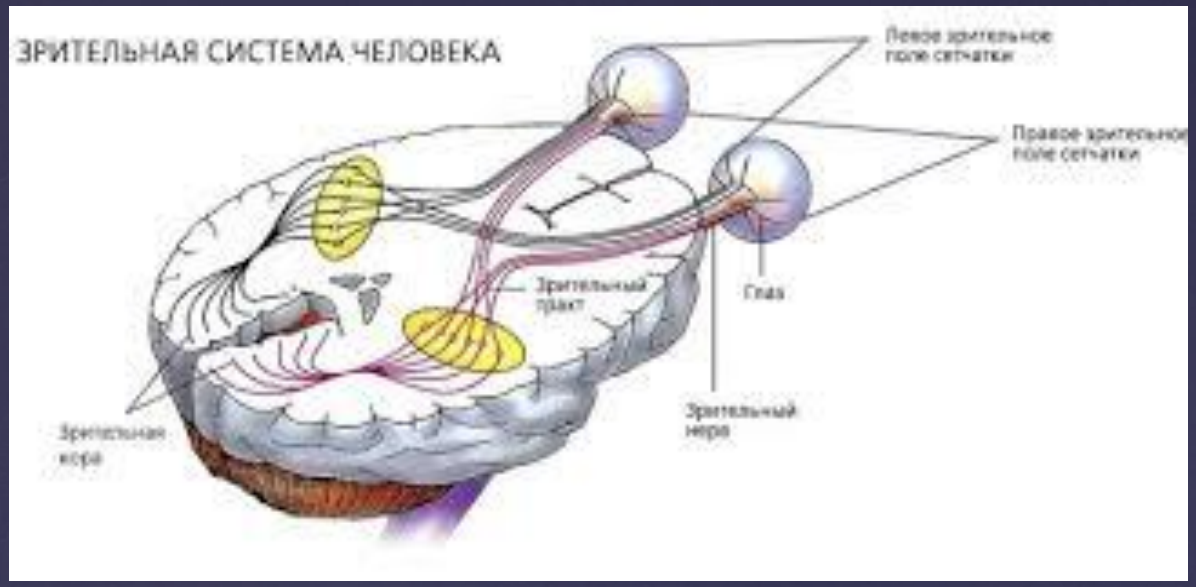

В полости черепа ЗН происходит частичный перекрест над областью турецкого седла, образуя хиазму. После перекреста зрительные волокна образуют зрительные тракты.Каждый зрительный тракт огибает с боковой стороны ножку мозга и заканчивается в первичных подкорковых центрах, котоые представлены с каждой стороны латеральным коленчатым телом.

От подкорковых центров зрения нервы веером расходятся по обе стороны височной части головного мозга- начинается центральный зрительный пусть (зрительная лучистость Грациоле) Далее волокна, несущие информацию от первичных подеорковых зрительных центров собираются вместе,чтобы пройти через внутреннюю капсулу. Заканчивается зрительный пусть в коре затылочных долей.

На значительном протяжении(от выхода из глазного яблока до входа в зрительный канал-нерв имеет три оболочки: твердую, паутинную, мягкую. Вместе с ними толщина его составляет 4-4,5 мм, без них – 3-3,5 мм. У глазного яблока твердая мозговая оболочка срастается со склерой и теноновой капсулой, а у зрительного канала – с надкостницей. Внутричерепной отрезок нерва и хиазма , находящиеся в субарахноидальной хиазматической цистерне, одеты только в мягкую оболочку.

Спасибо за внимание