

Семioticsка остроого
панкретатита

Подготовил(а): Калиев Н.

Определение

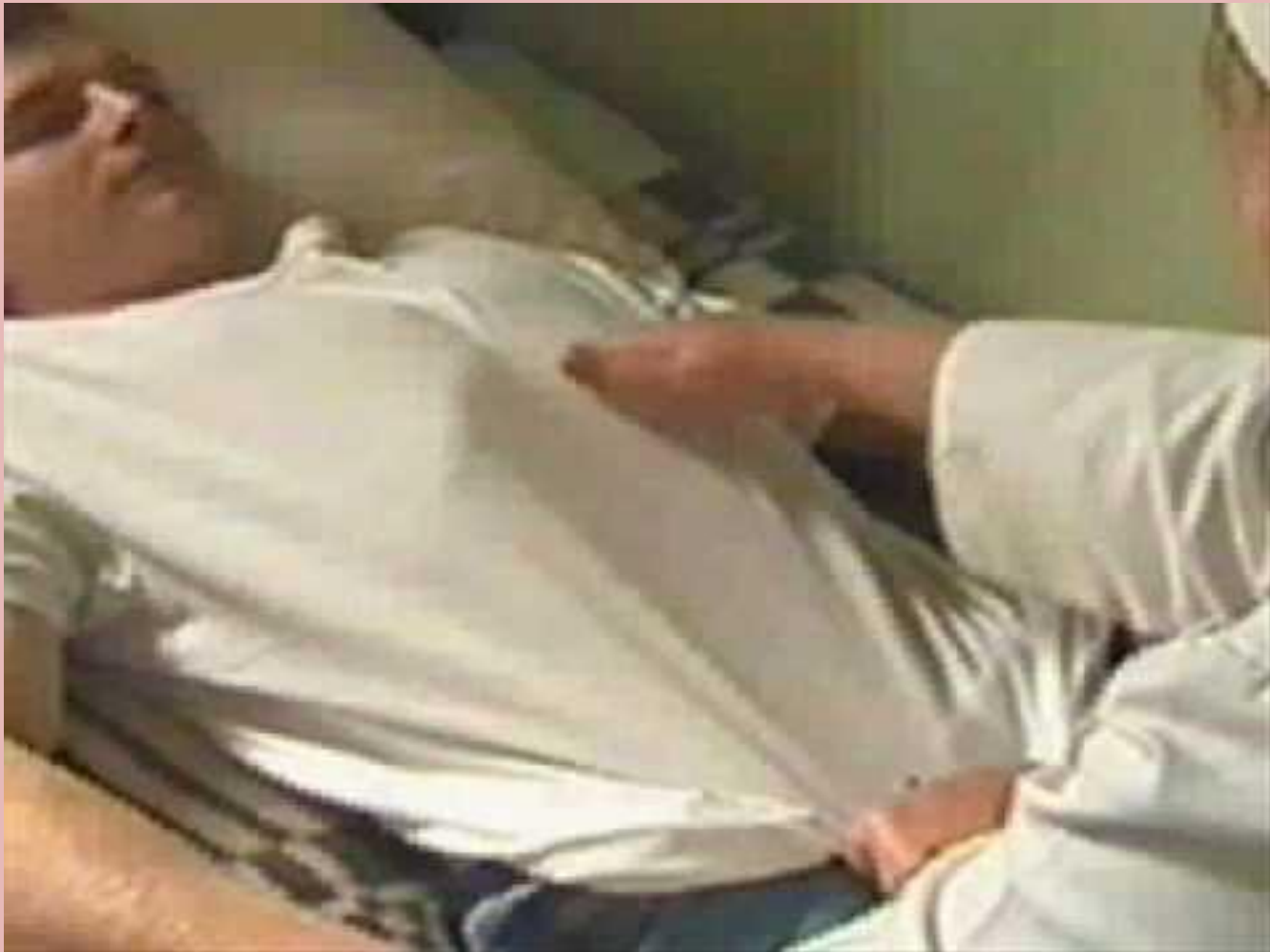- **Острый панкреатит** (лат. *pancreatitis*, от др.-греч., от др.-греч. πᾱκρεας — поджелудочная железа + *-itis* — воспаление) — остро протекающее асептическое воспаление поджелудочной железы демаркационного типа, в основе которого лежат некробиоз панкреатоцитов и ферментная аутоагрессия с последующим некрозом и дистрофией железы и присоединением вторичной гнойной инфекции.
- Летальность, несмотря на применение современных методик консервативного и оперативного лечения, высокая: общая 7—15 %, при деструктивных формах — 40—70 %.

Специфическая симптоматика

❖ Симптом Воскресенского

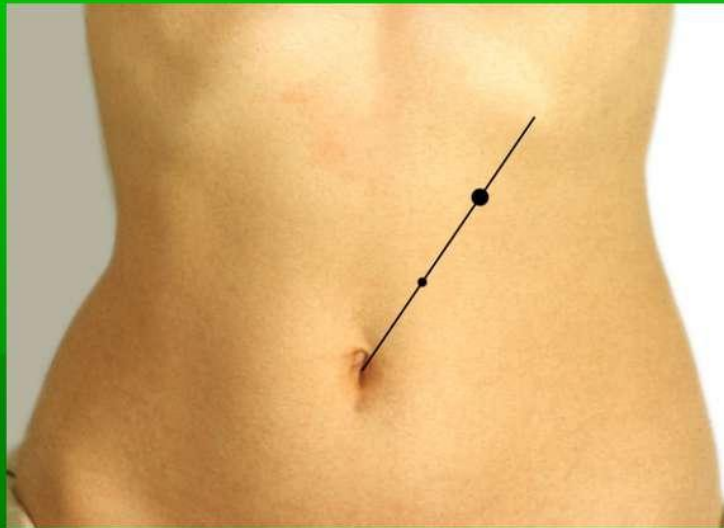
Данный авторский признак заключается в ложной нечувствительности пульсации участка брюшной аорты в точке ее пересечения с поджелудочной железой. Находится это место приблизительно на 5 см выше пупка и на 4 см левее от его середины. Причиной возникновения симптома Воскресенского является инфильтрация забрюшинного пространства. Его наличие указывает на острый панкреатит. Выявляется быстрым проведением ладонью по брюшной стенке.

Симптом Воскресенского



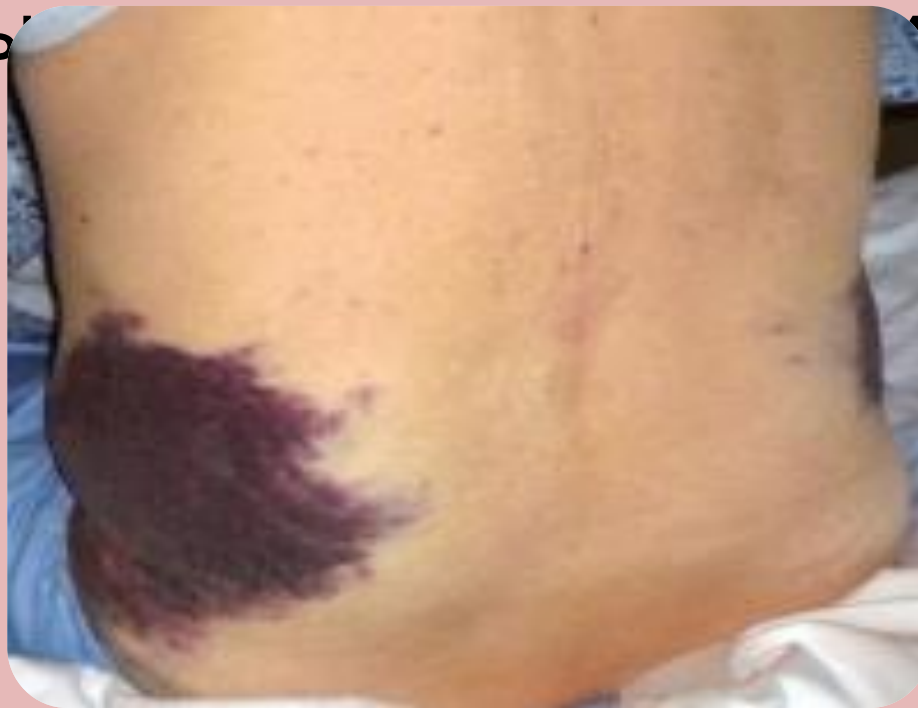- ❖ **Симптом Мейо-Робсона** у больного имеются болевые ощущения в месте проекции поджелудочной железы, то есть в левой стороне реберно-позвоночного угла. Встречается в 45% случаев.

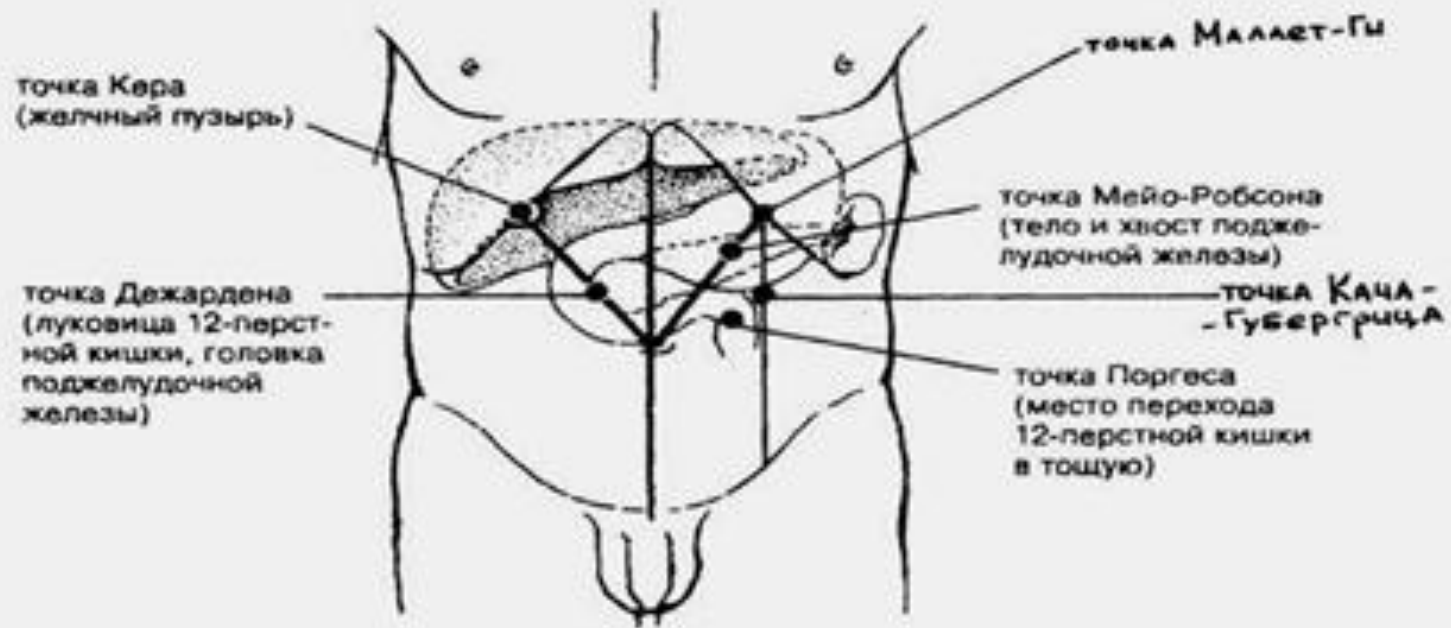
ТОЧКА МЕЙО-РОБСОНА



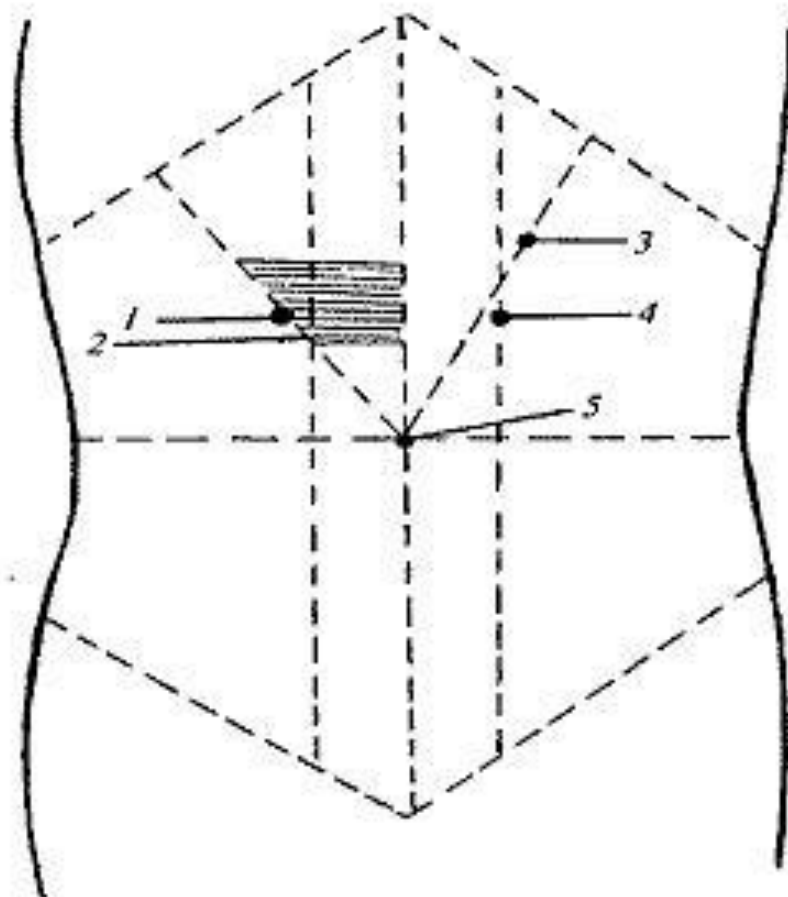
- *Симптом Керте* - болезненные ощущения и резистентность во время пальпации передней части брюшной стенки в точке на 5 см выше пупка. Чаще всего признак авторства Керте проявляется при остром панкреатите. Наблюдается примерно у 60% больных острым панкреатитом.

- ❖ **Симптом Мондора** характерен для острой формы панкреатита. Проявляется в виде цианотических пятен темно-синего цвета на лице и туловище больного. Появления таких пятен обуславливается высокой степенью гипоксемии.





Болевые точки живота спереди



Проекция болевых точек на переднюю стенку живота при заболеваниях поджелудочной железы (схема)

- 1 — точка Дежардена;*
- 2 — зона Шофарра;*
- 3 — точка Мейо-Робсона;*
- 4 — точка Кача;*
- 5 — пупок.*

- *Симптом Раздольского* выражается резкой болью при перкуссии над областью расположения поджелудочной железы. Обуславливается наличием сотрясения воспаленной брюшины.

- *Симптом Кача* проявляется наличием болезненных ощущений во время пальпации области поперечных отростков 8-11 грудных позвонков. Является частым признаком хронической формы течения болезни. При паренхиматозном панкреатите симптом Кача заключается также в наличии кожной гиперестезии (повышенной чувствительности) в зоне 8-го грудного сегмента с левой стороны.

Симптом Тужилина при хроническом панкреатите

