ФГАОУ ВО КФУ им. В.И. Вернадского Медицинская академия имени С. И. Георгиевского
кафедра микробиологии, вирусологии и иммунологии

Полиомиелит: вирус и микропатология

Горбунов А.А. - 4 курс
Научный руководитель: к. биол. н., доцент Шейко Елена Анатольевна

г.Симферополь-2021

Полиомиелит (болезнь Хайне-Медина)

рода Enterovirus семейства Picornaviridae

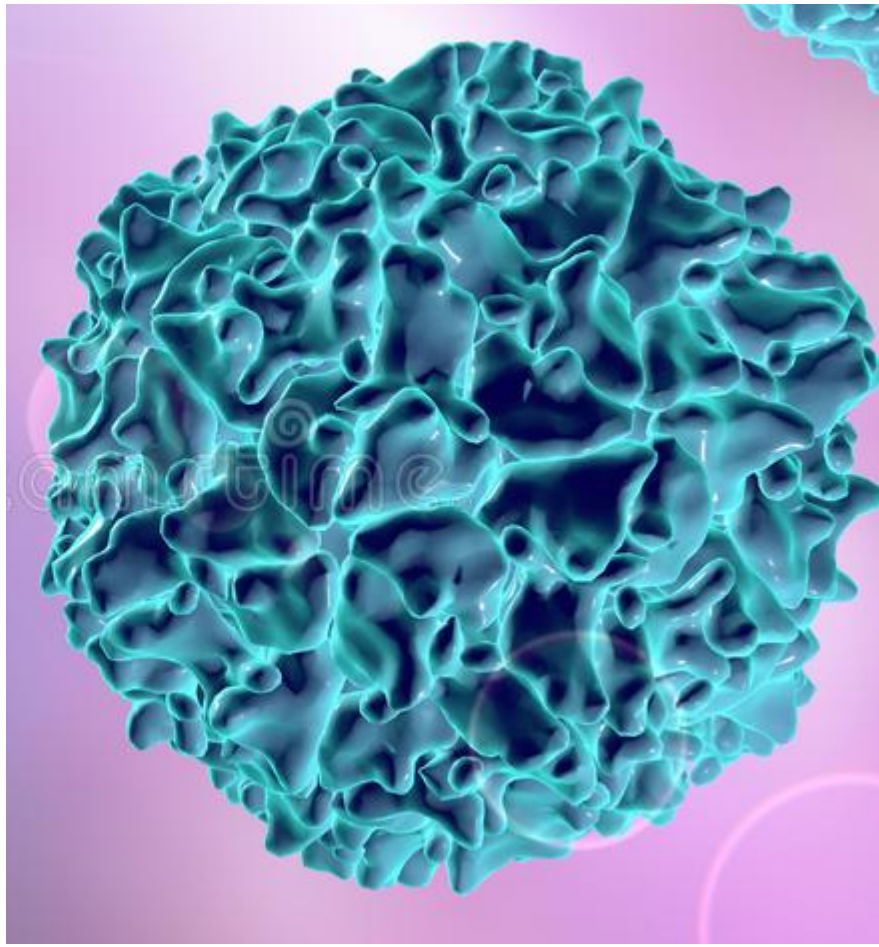

- **Возбудитель** – +sРНК вирус
- **Резервуар и переносчик** – больной человек или бактерионоситель
- **Механизм передачи:**
  - фекально-оральный: алиментарный, водный и контактно-бытовой.
    - **Входные ворота** – слизистые оболочки кишечника.
  - Воздушно-капельный(первые 2 недели)
    - **Входные ворота** – слизистые оболочки носоглотки, верхних дыхательных путей, кишечника.

Инкубационный период: от 3 до 35 дней.

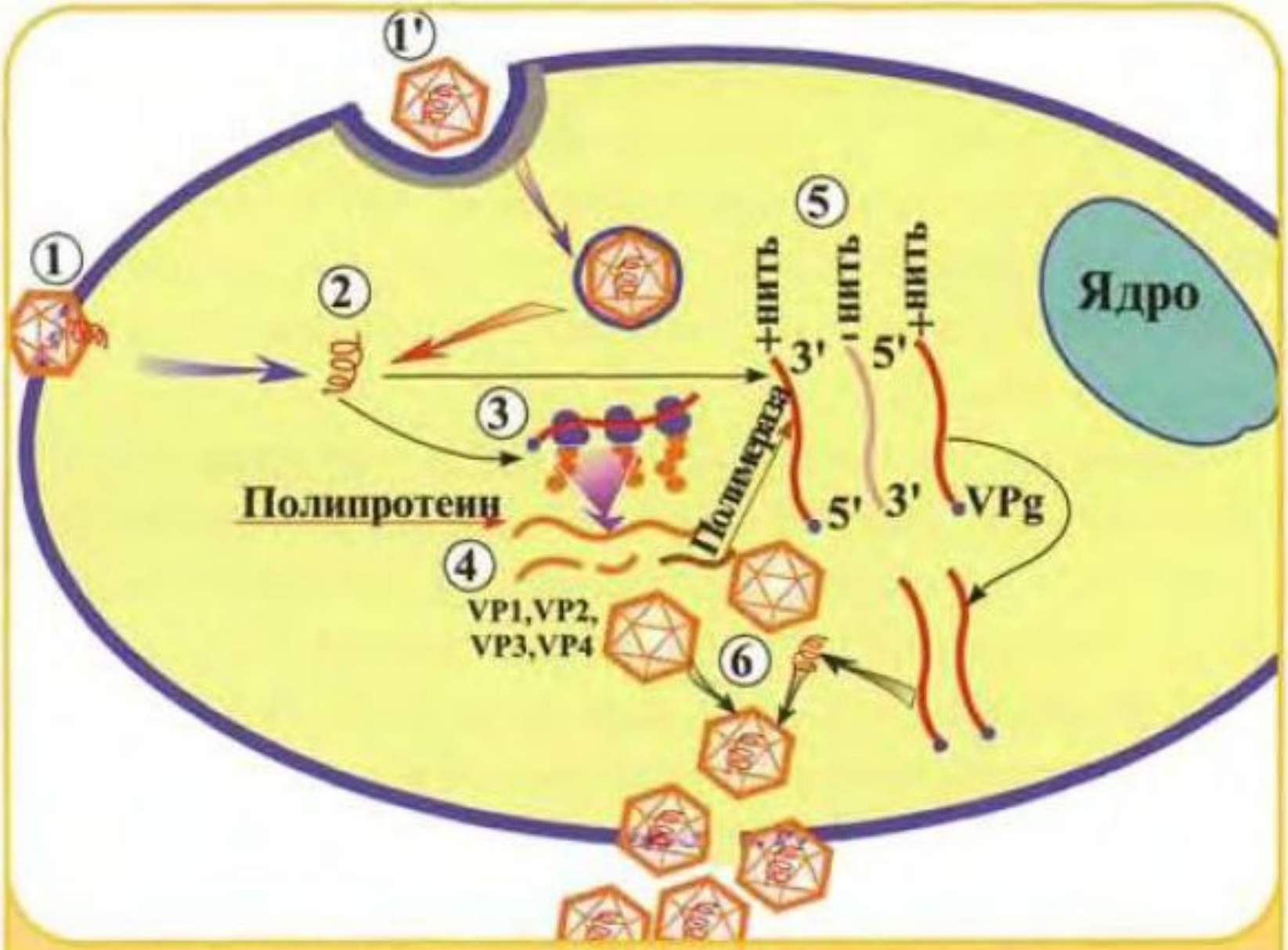

Рис. 4.42. Репродукция пикорнавирусов

Патогенез и морфология полиомиелита без поражения ЦНС

Иннапарантная форма - бессимптомное носительство.

Абортивная форма – катаральные явления, дисфункция кишечника.

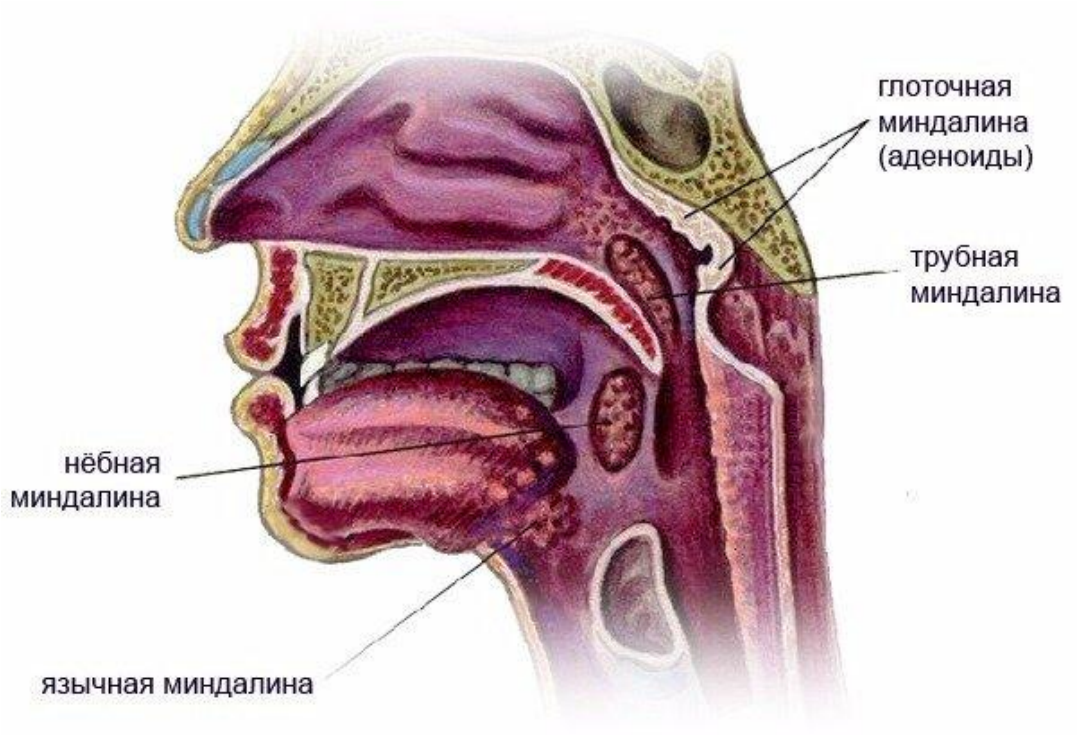

Лимфоглоточное кольцо

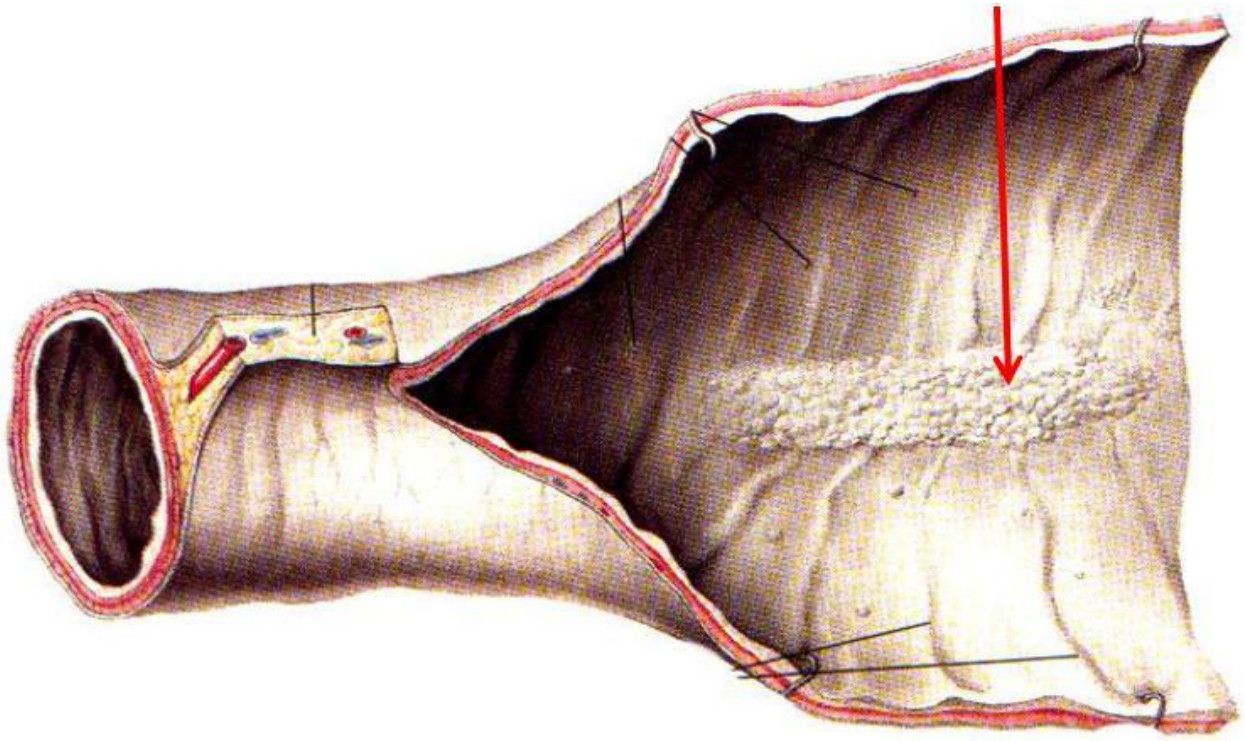

Пейеровы бляшки

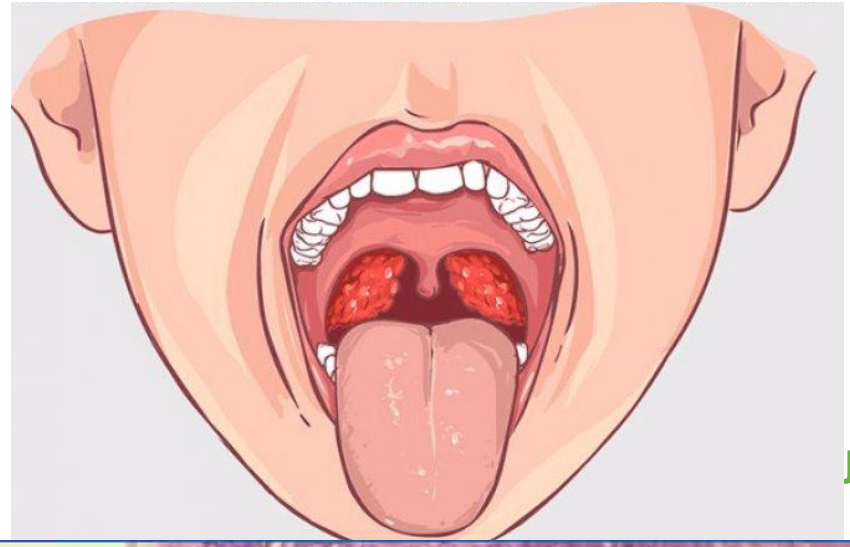

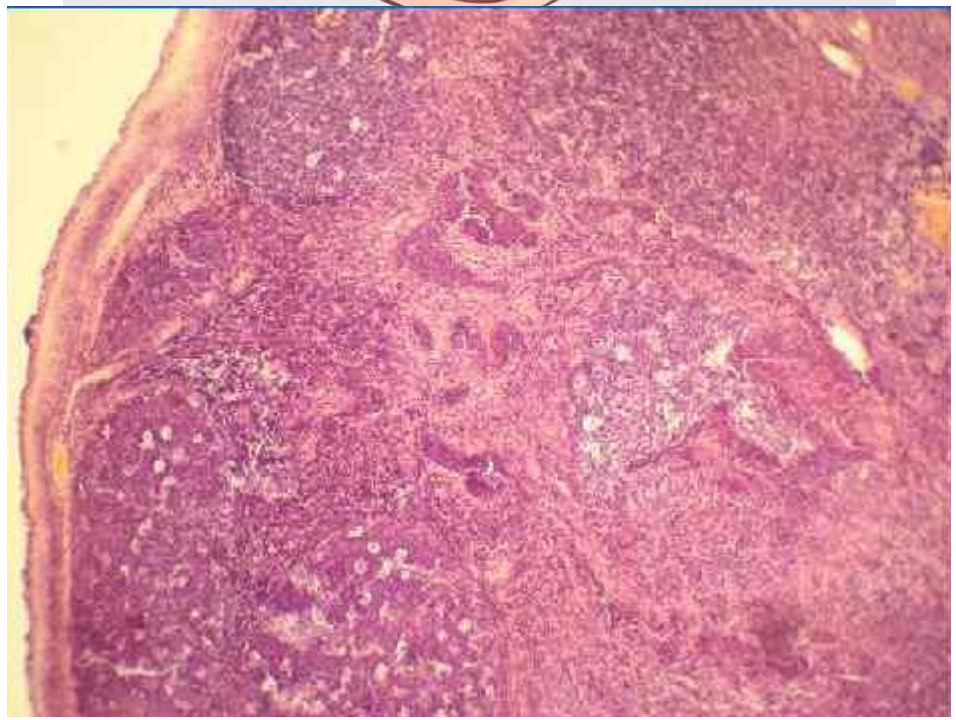

Гиперплазия лимфоидной ткани с увеличением герминативного центра

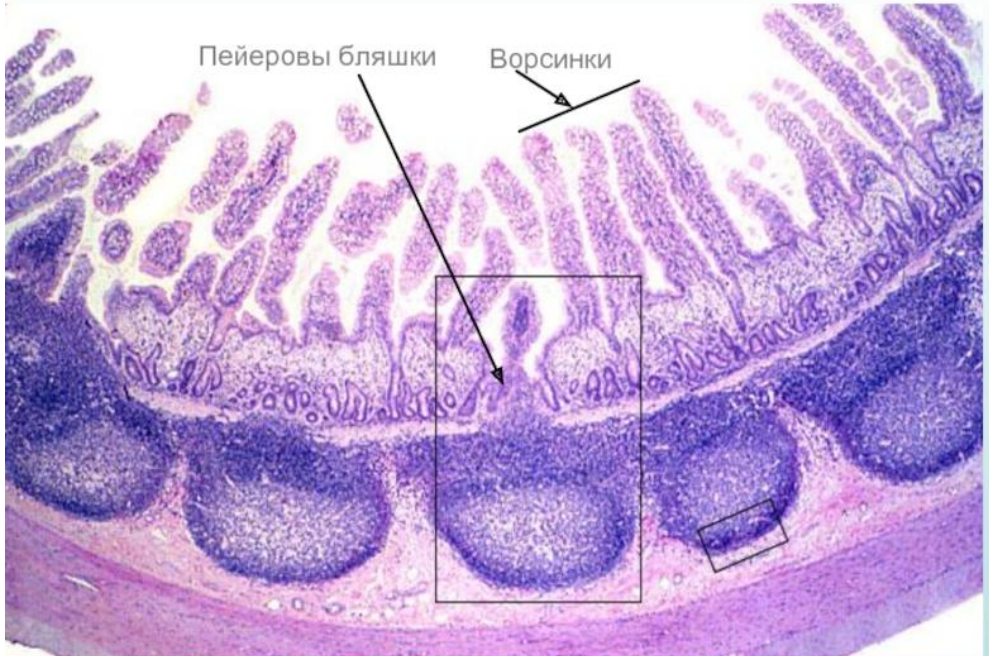

Патогенез полиомиелита с поражением ЦНС

Глоточные миндалины

Пейеровы бляшки

Кровь
Лимфа

Непаралитическая (менингиальная) форма

Паралитическая форма

1. Препаралитический период
2. Паралитический период
3. Восстановительный период
4. Резидуальный период

1. Спинальная форма
2. Бульбарная форма
3. Понтинная форма
4. Смешанная форма

Непаралитическая (менингиальная) форма

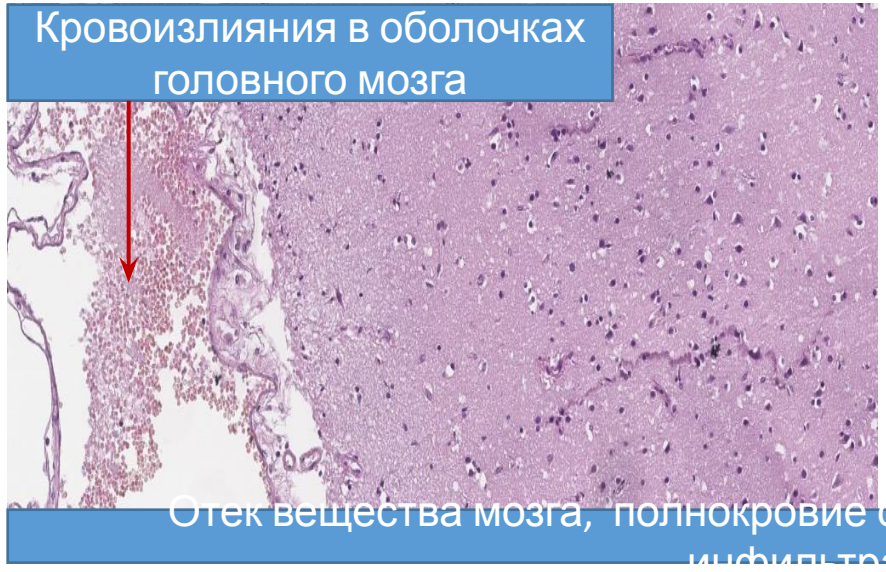

Отек вещества мозга, полнокровие сосудов, очаги лимфоцитарной инфильтрации

Паралитическая форма

Макроскопические изменения

Стертый, размытый рисунок серого вещества, черноватые участки кровоизлияния в области передних рогов

Отек мозговых оболочек

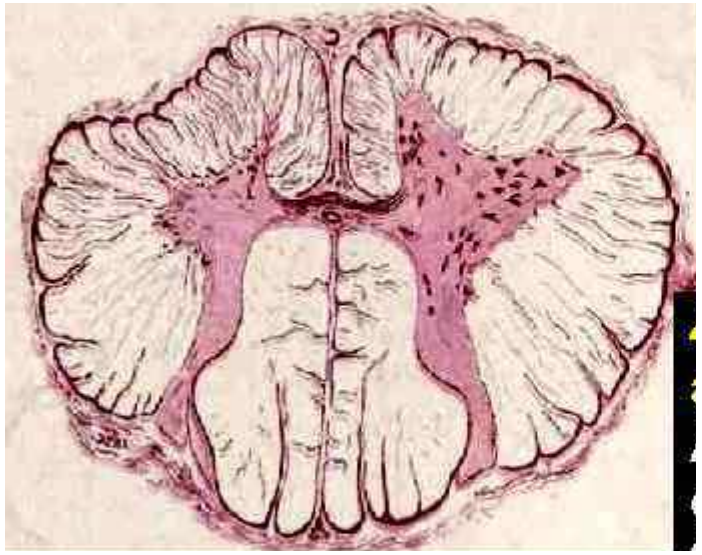

Черноватые кровоизлияния в передних рогах, мелкие западающие участки размягчения в обасти передних рогов

Периоды спинальной формы полиомиелита

- **Препаралитический (длится от 3 до 6 дней, может отсутствовать):**

  Протекает с катаральным, воспалительно-интоксикационным, болевым, менингиальным синдромами, появляется «мозговая» рвота, симптомы натяжения нервных стволов, вегетативная дисфункция, фибрилляции мышц (признак поражения больших α-мотонейронов передних рогов спинного мозга)

- **Паралитический (возникает на 2-6 дни, длится до 2 недель):**

  Типичная клиническая картина периферических параличей (поражение больших α-мотонейронов) – снижение тонуса, рефлексов, слабость мышц

- **Восстановительный (продолжается 3-6 месяцев):**

  Частичное восстановление мышечной иннервации

- **Резидуальный (при отсутствии положительной динамики в течение полугода):**

  Формирование контрактур суставов, деформаций костей, отставания

Морфологические характеристики полиомиелита

Морфология

- Тельца Каудри типа B (вирусные включения)
- Очаговая нейронофагия и глиальные узелки (рубчики) на месте погибших больших α-мотонейронов
- Лимфо-плазмоцитарные инфильтраты
- Местная атрофия скелетных мышц от денервации

Локализация:

- Спинной мозг: преимущественно в передних рогах (поражаются и другие структуры спинного мозга)
- Головной мозг: преимущественно в предцентральной извилине

Тельца Каудри типа В

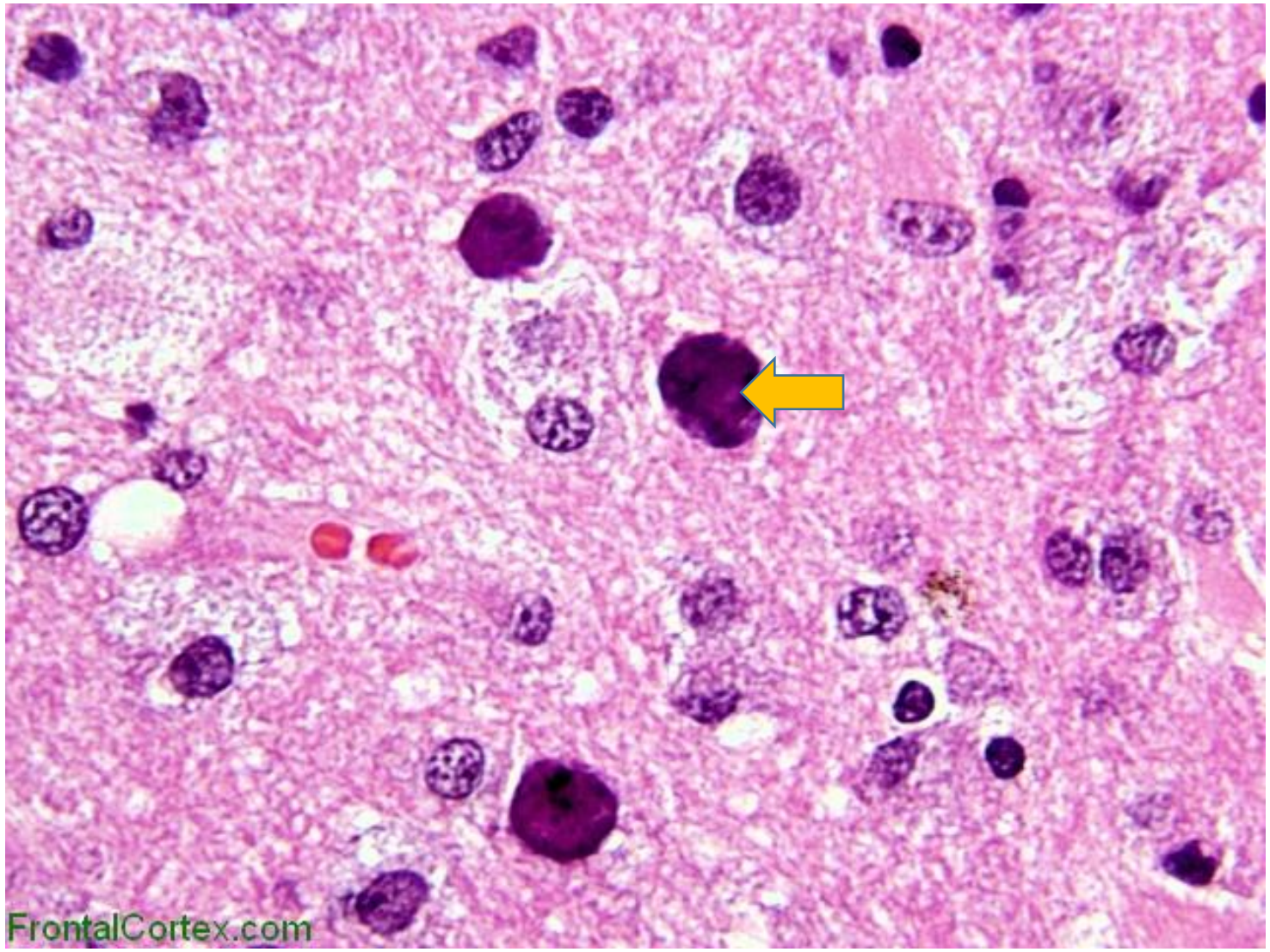

Препаралитическая стадия

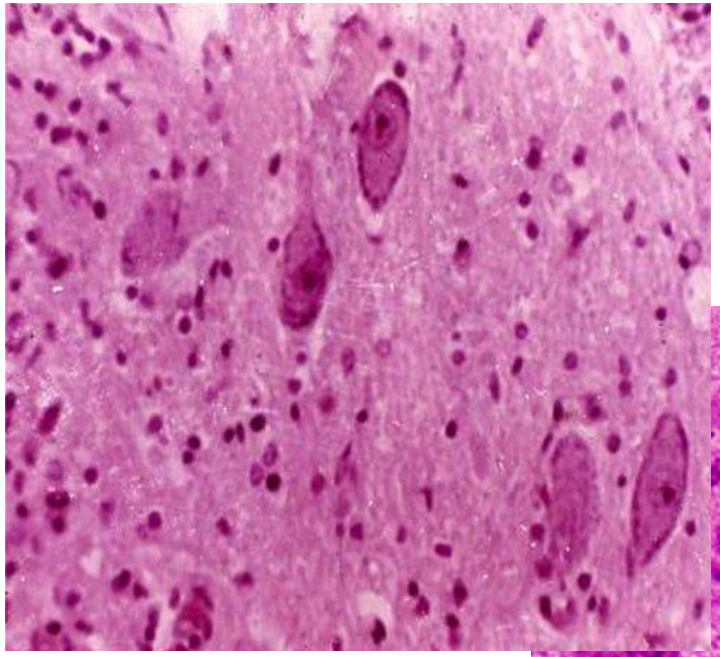

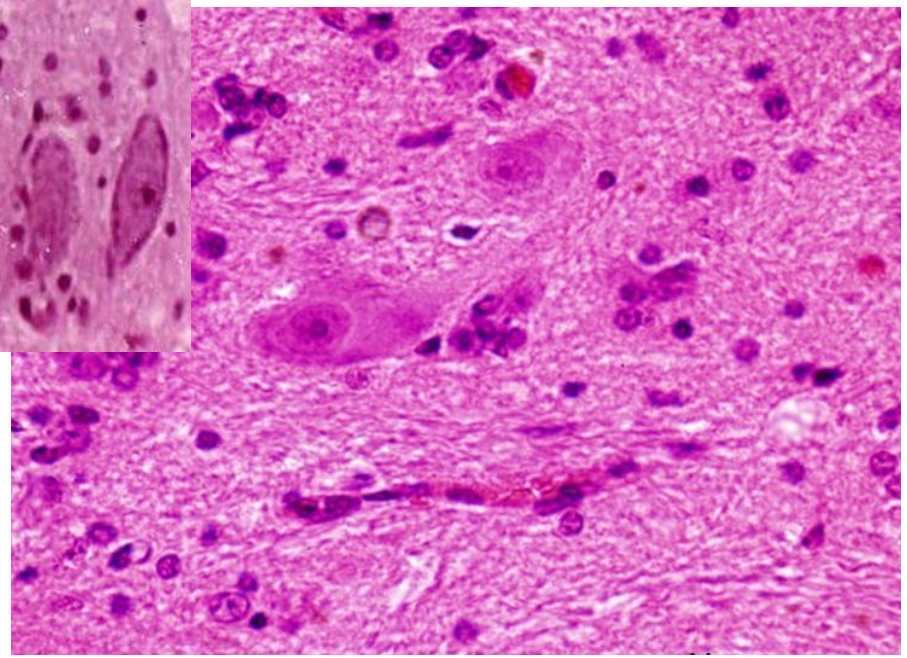

Исчезновение тигроида из крупных двигательных нейронов, цитоплазма их становится бледной, гомогенной, ядро пикнотичным

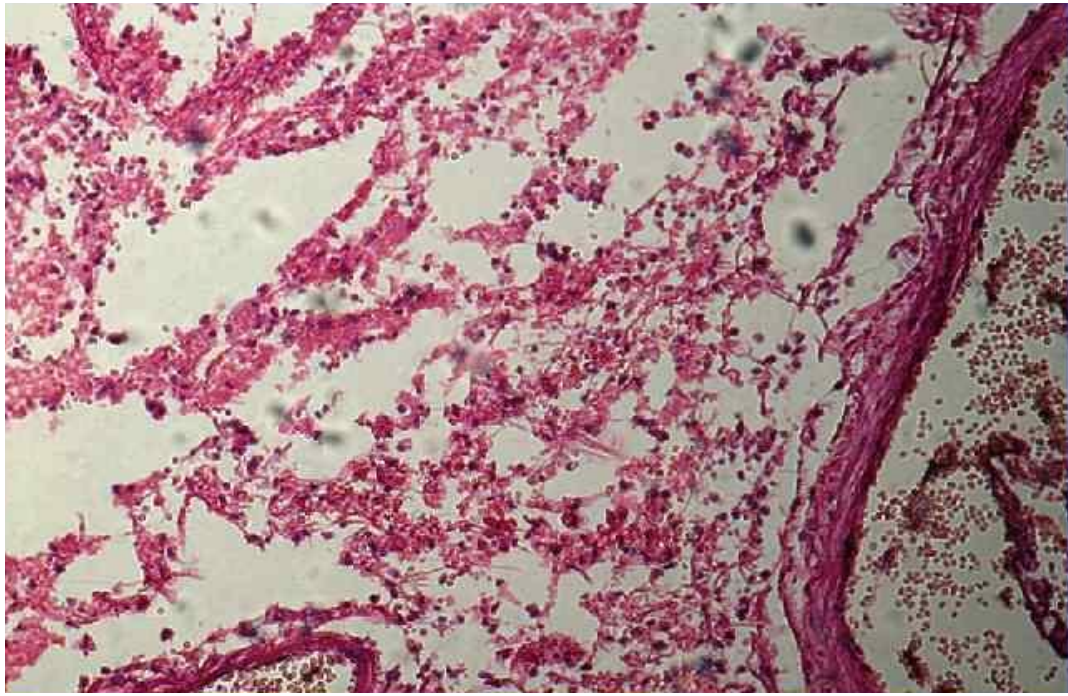

Отек мягкой мозговой оболочки

Паралитическая стадия

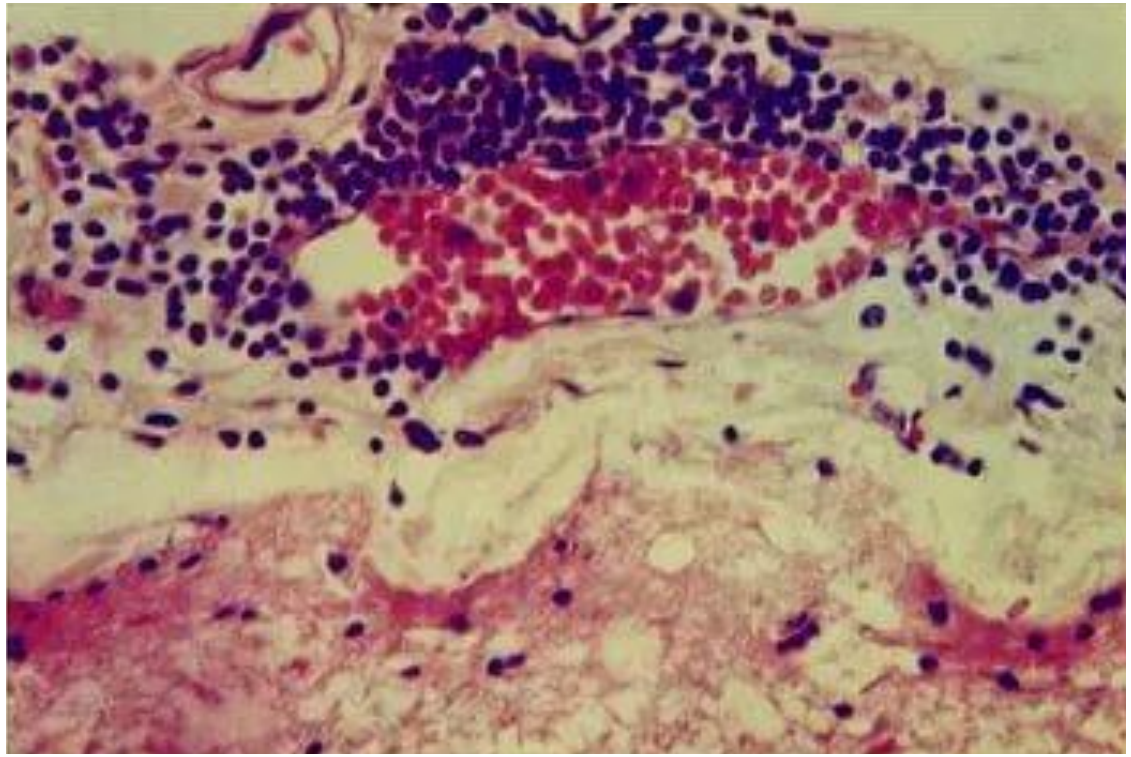

Периваскулярная лимфо-плазмоцитарная инфильтрация спинного мозга

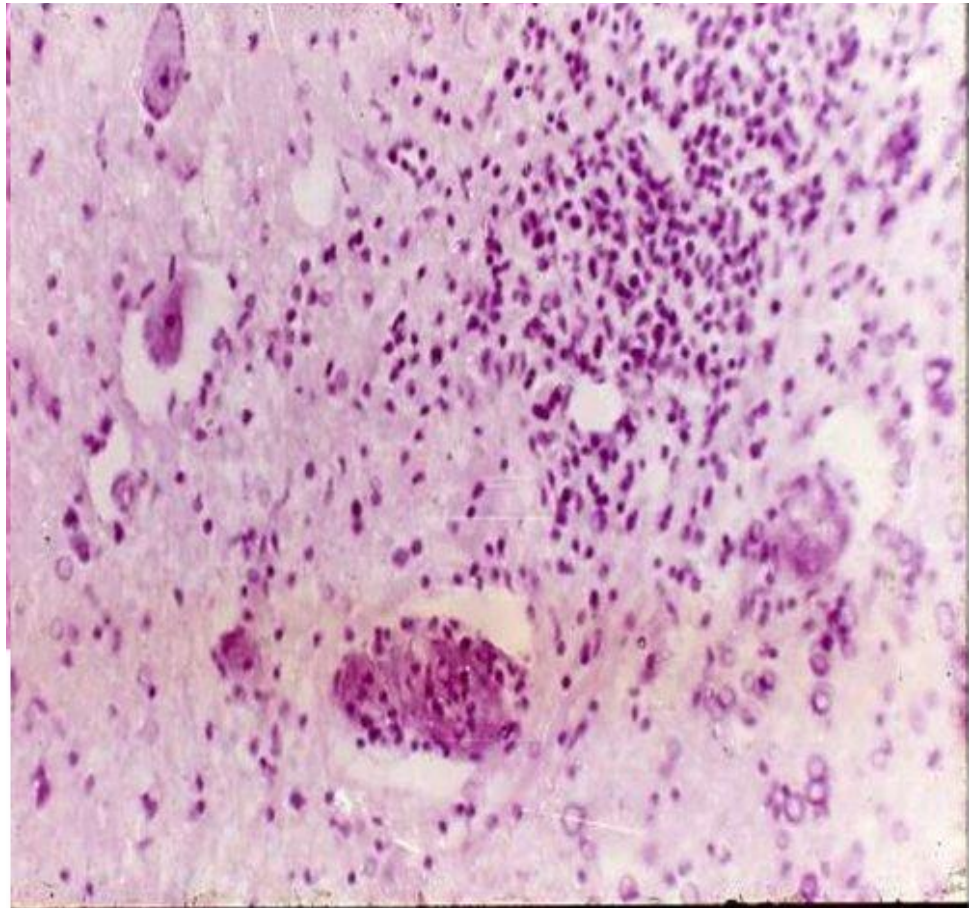

Некробиотические и некротические изменения
Лимфо-плазмоцитарная инфильтрация ткани мозга

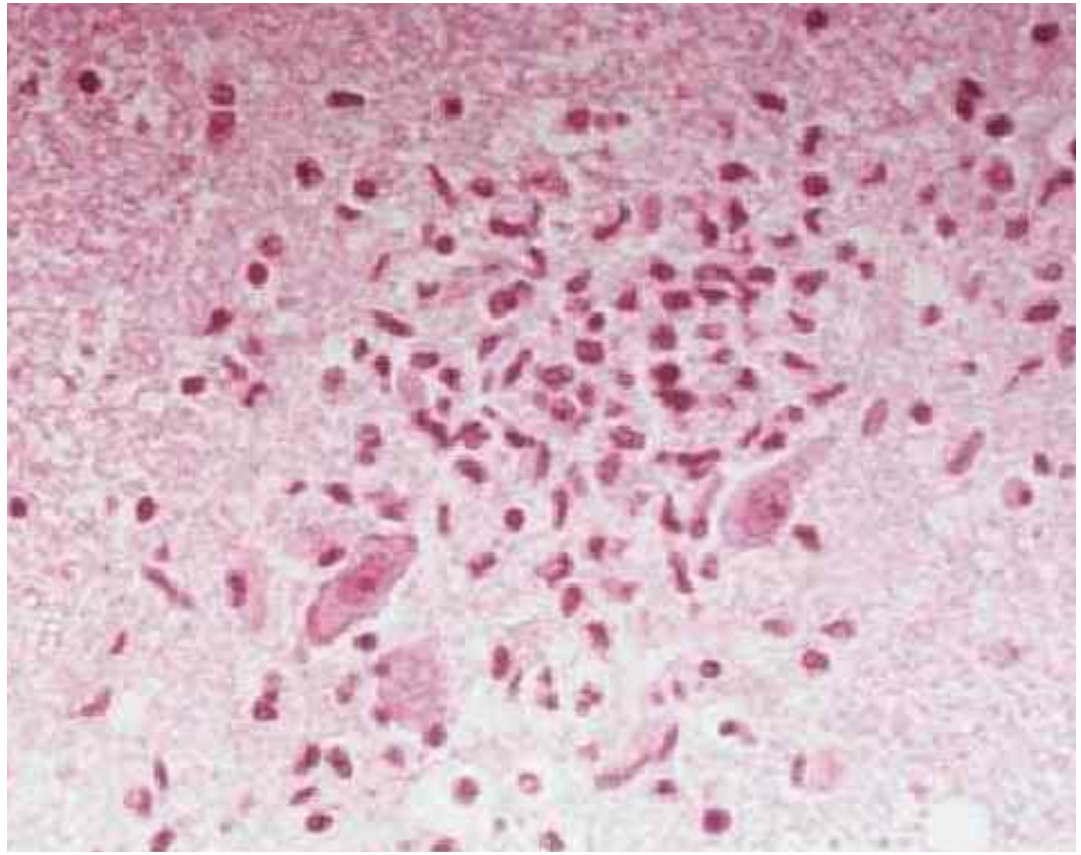

Нейронофагический узелок

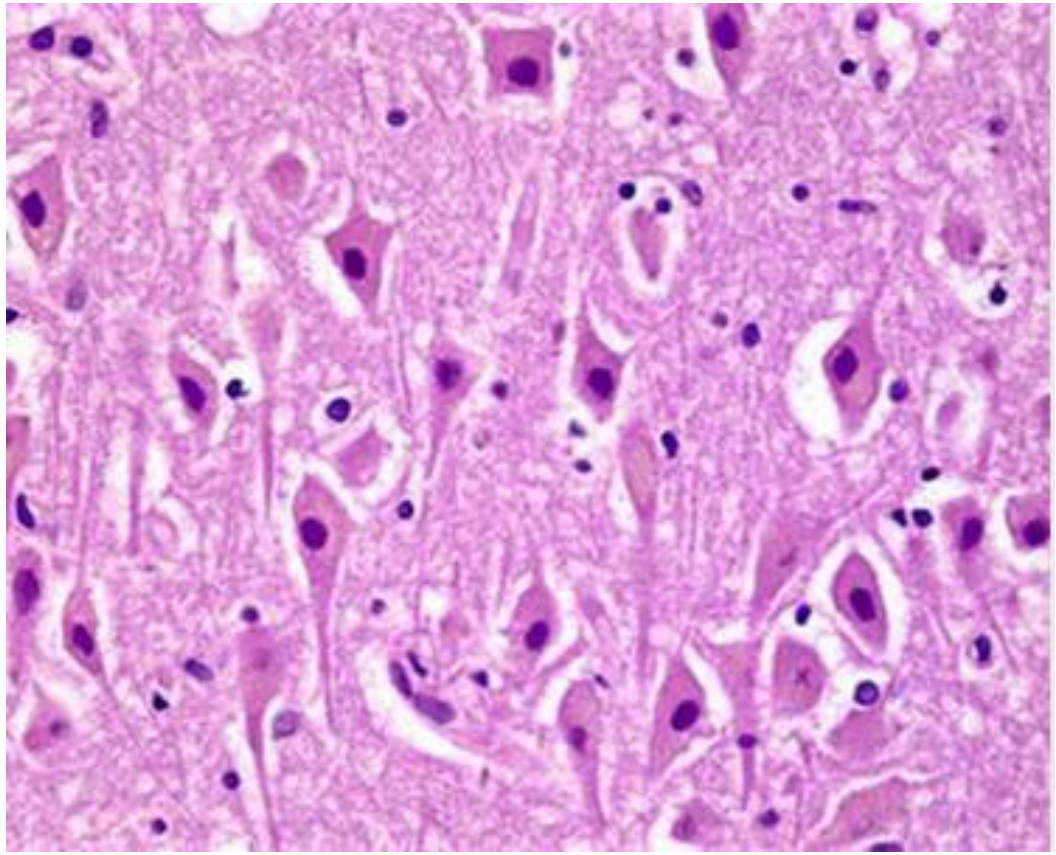

Пролиферацией нейроглии (микро-, олигодендро-, и астроцитарной глии) - Глиоз

Восстановительная и остаточная стадии

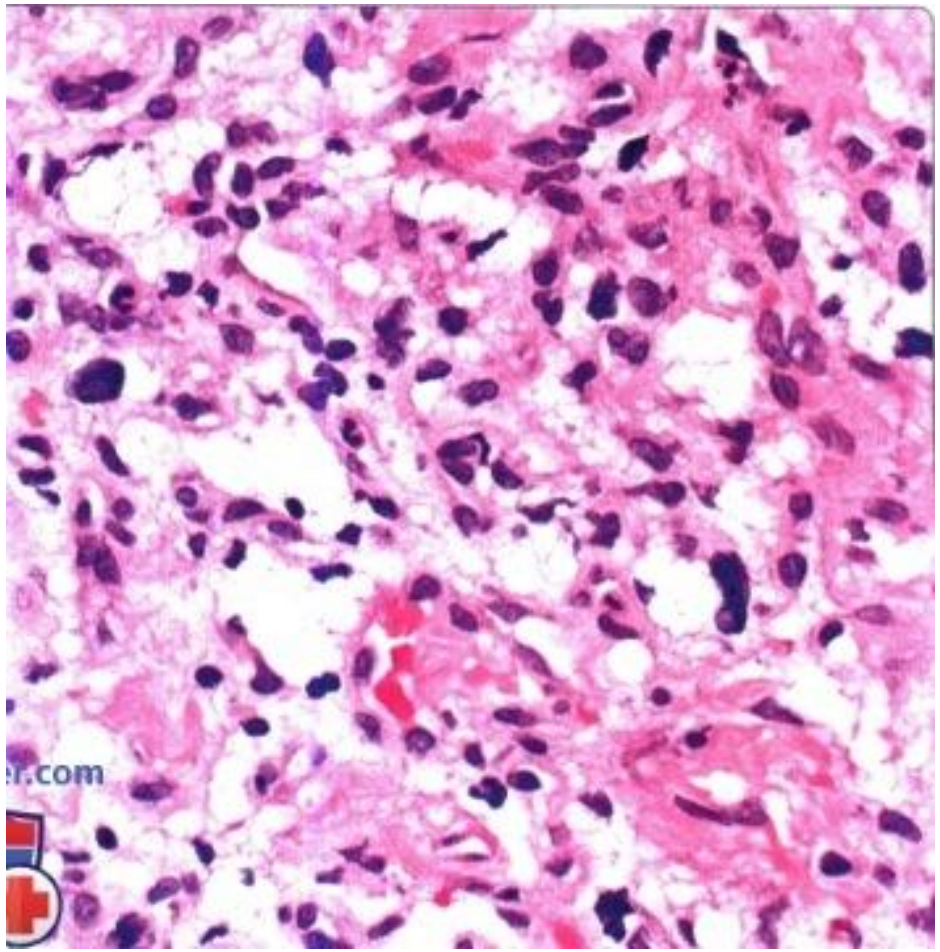

На месте очагов размягчения образуются мелкие кисты

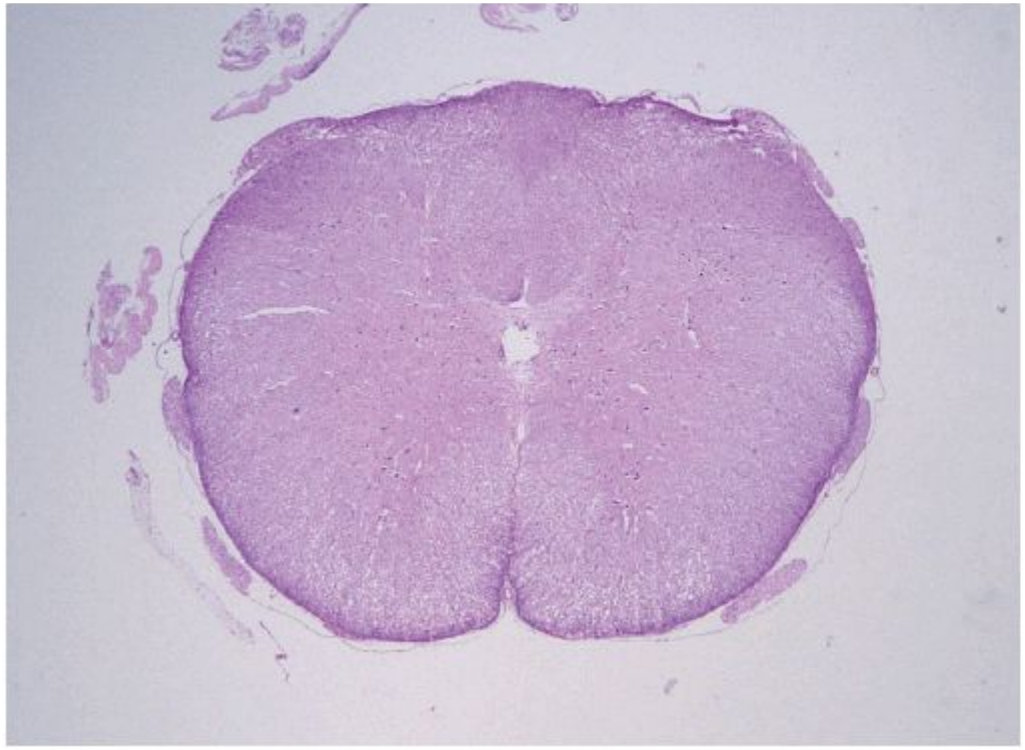

Стирание границ между серым и белым веществом СМ

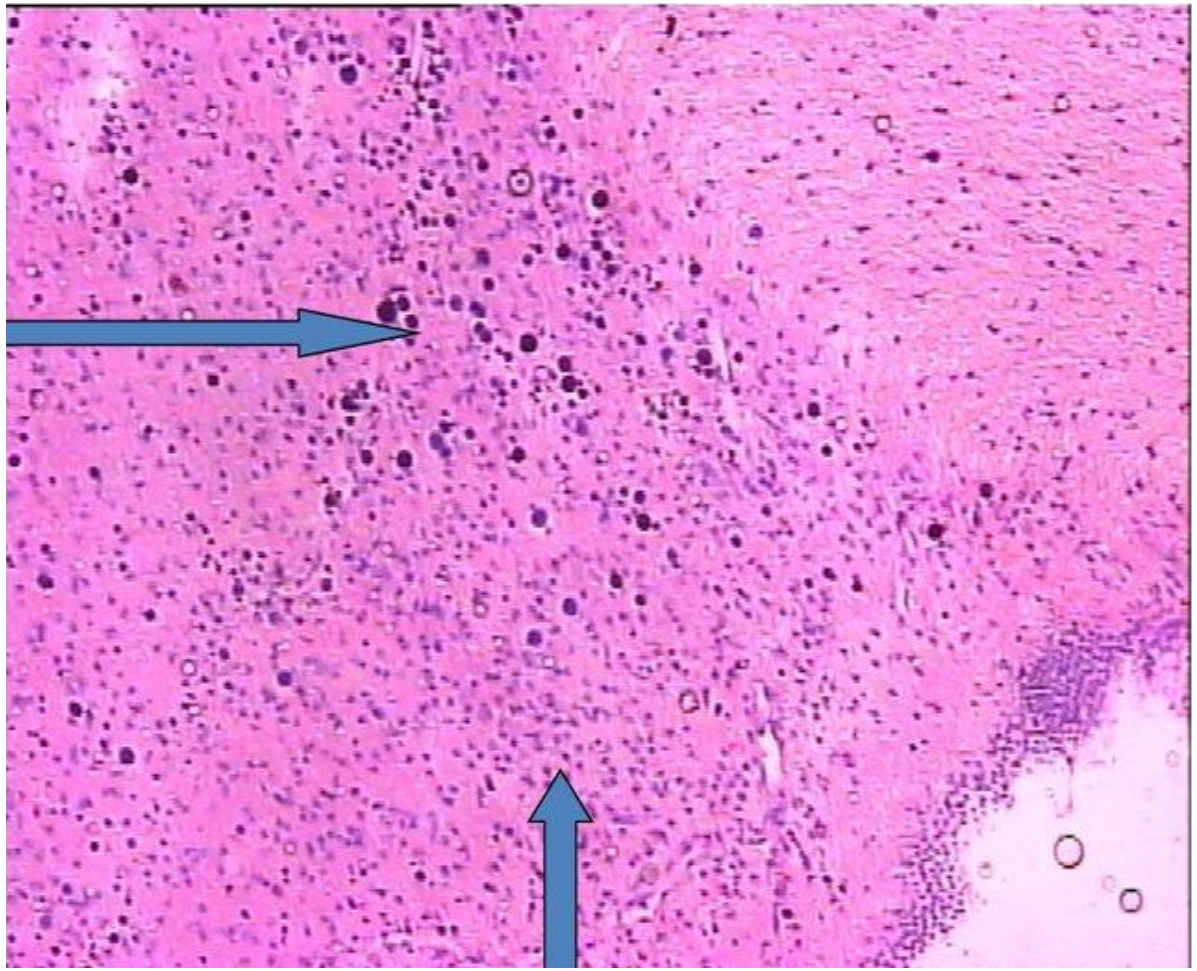

Глиоз, гематоксилиновые шары паравентрикулярного отдела

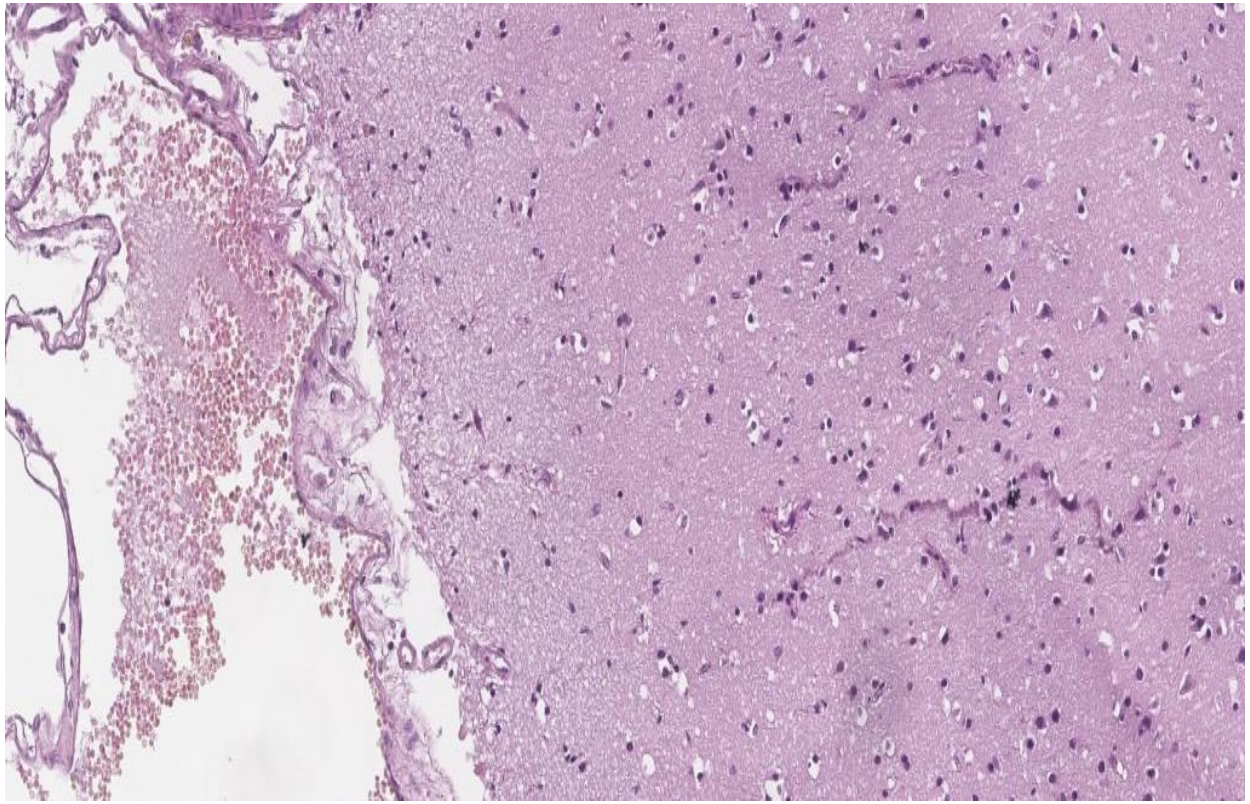

Отек вещества мозга, полнокровие сосудов, очаги лимфоцитарной инфильтрации

Осложнения полиомиелита

- Острая дыхательная недостаточность, остановка дыхания (из-за ослабленных мышц, поражения дыхательного центра)
- Пневмонии, ателектазы (гиповентиляция из-за ослабленных мышц)
- Контрактуры, искривление позвоночника
- Параличи конечностей с отставанием их роста и атрофией костной ткани.
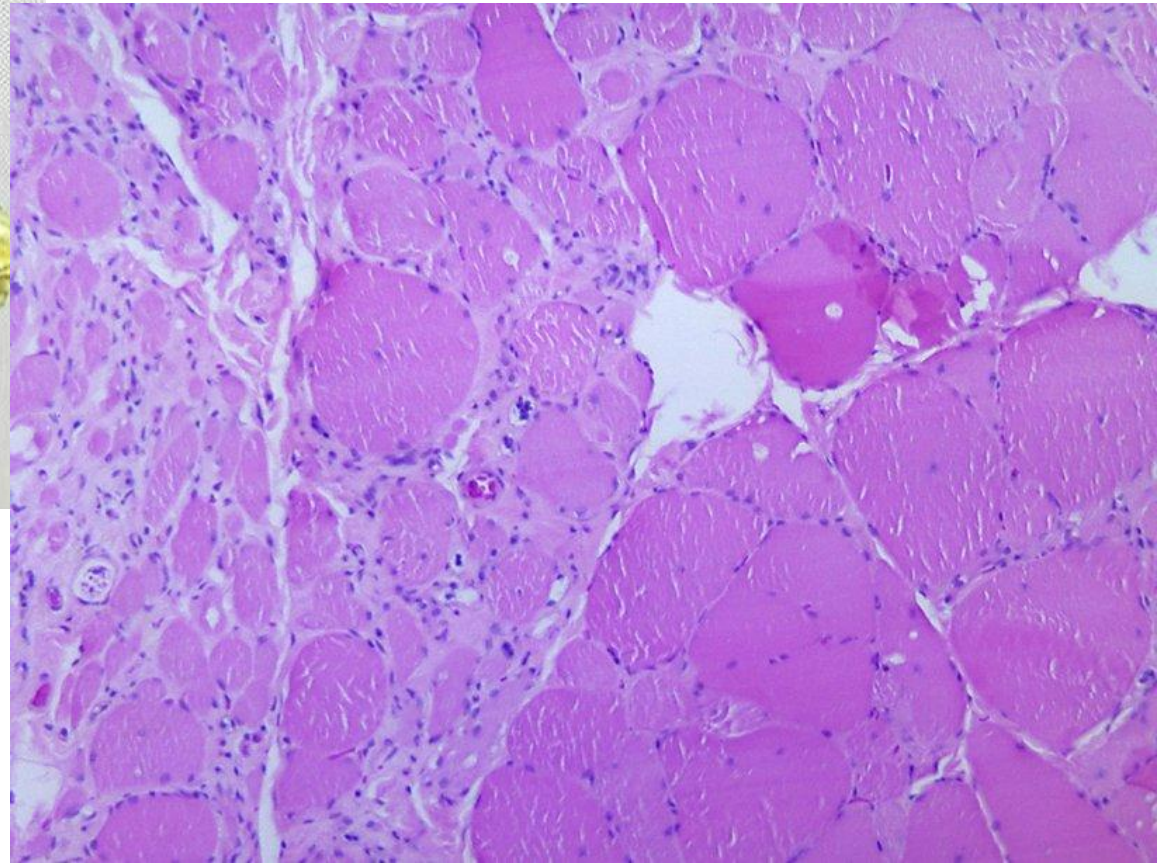
Дистрофические изменения в мышцах