# Коллагеновые волокна

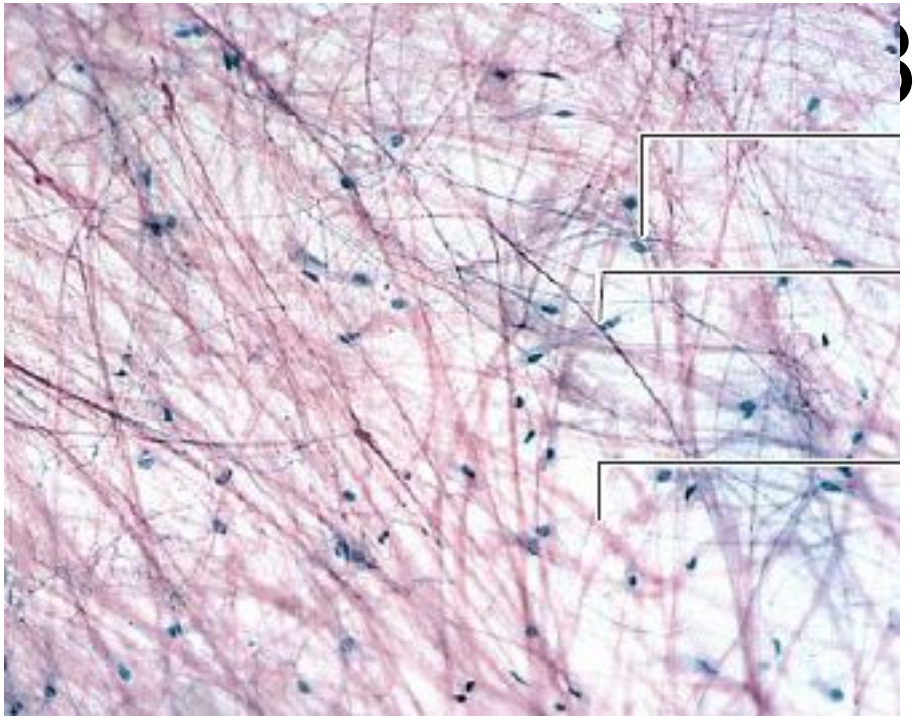

. Например: *слизистая и подслизистая желудочно-кишечного тракта*

***<u>Обильный волокна</u>***:

*- Эластичные волокна: тонкие, прямые и ветвящиеся.*

*- Коллагеновые волокна: толстые и волнистые*

*- Овальные ядра фибробластов.*

# эластичный хрящ (коллаген типа 2)

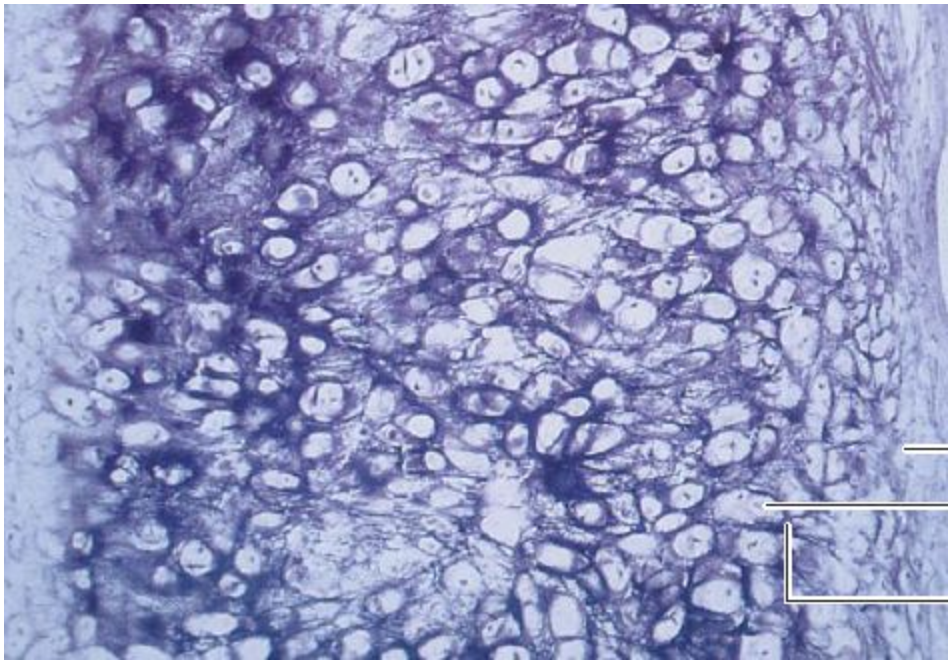

- Комплекс гольджи

26

Остеогенез

1. Хорошо васкуляризованная примитивная соединительная ткань ткань.

2 формирование костей не предшествует образование хряща.

3 агрегата мезенхимальных клеток дифференцирует сразу в остеоид-про остеобласты.

# 29

Зоны. Остеогенез
Запасная я зона
Примитивный гиалин
хрящ, ответственный за
рост в длину
кость, как эрозия и
отложение костей
заранее в эту зону.
Пролиферативная зона
Пролиферирующий
хондроциты выравниваются как
вертикально и параллельно!
столбцы.
Гипертрофическая зона
Апоптоз
хондроциты и
кальцификация
территориальная матрица.
Зона сосудистой инвазии
Кровеносные сосуды проникают
поперечный кальцинированный
септа, и нести
osteoprogenitor клеток
с ними.

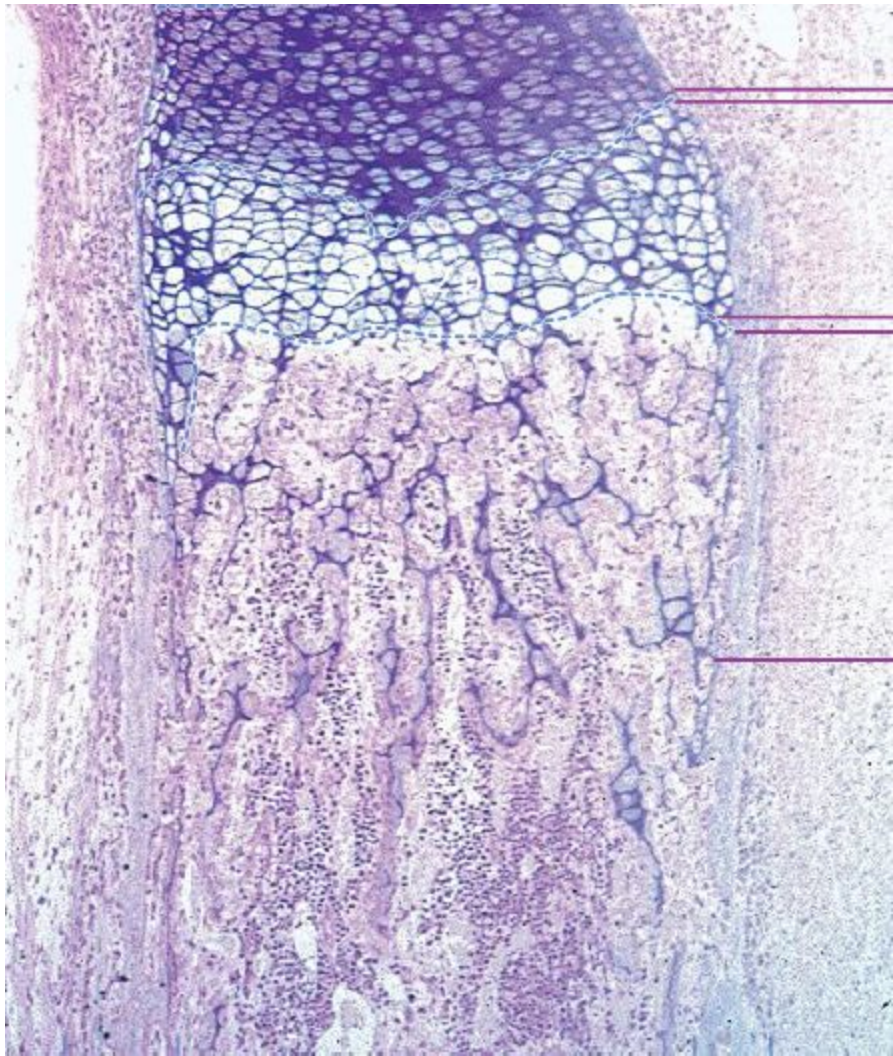

# 43

- ????????????. Кто знает напишите

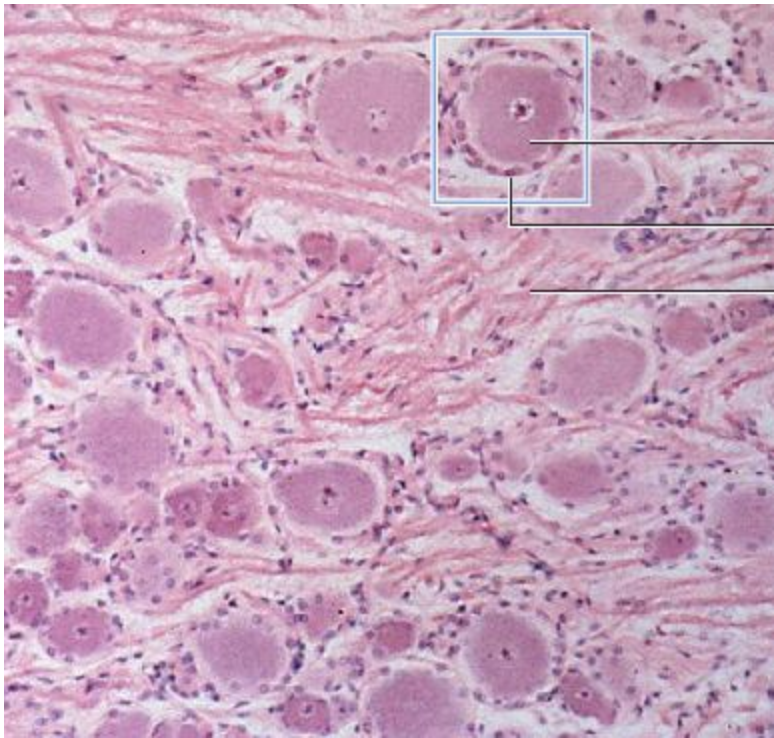

# 64

- Плоскостной препарат пигментного эпителия сетчатой оболочки. Эпителиоциты полигональной формы и интенсивно пигметированы

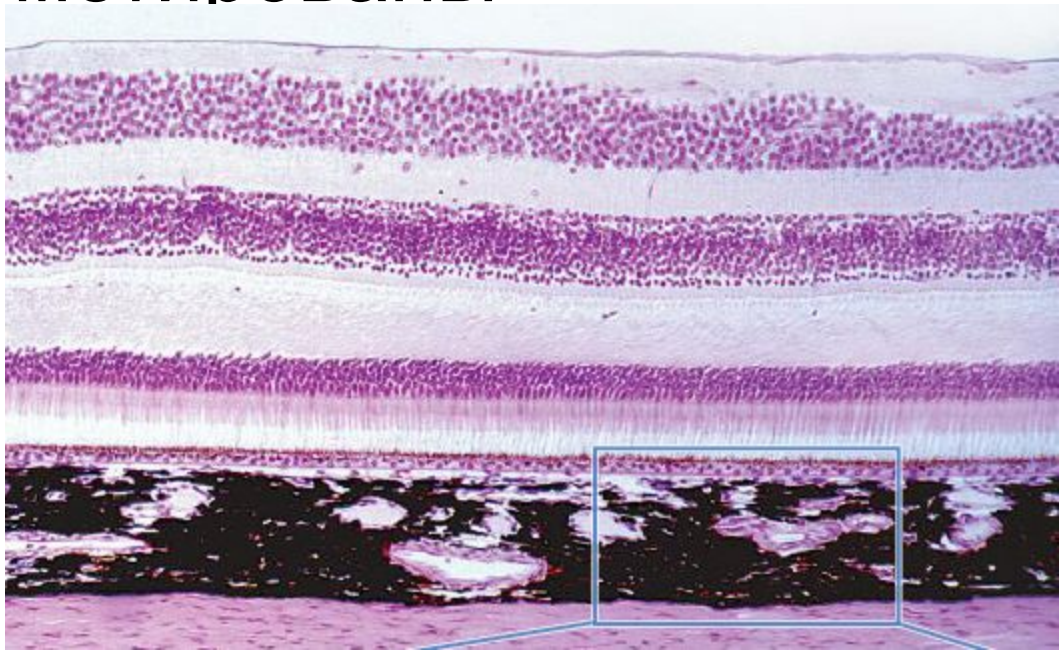

# 66

- ????
- Кто
- Знает
- Напи
- шите

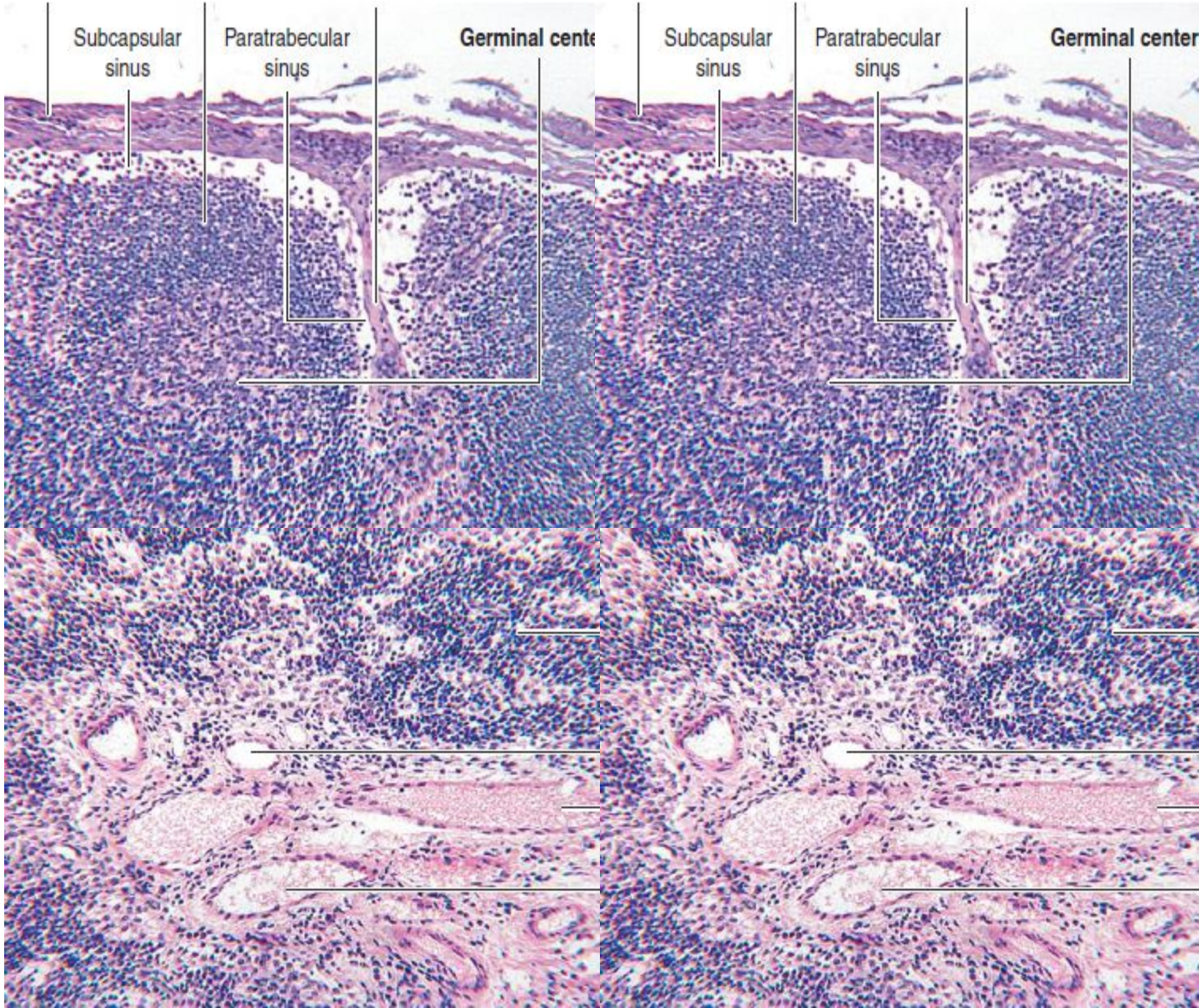

# 72

- Тимус

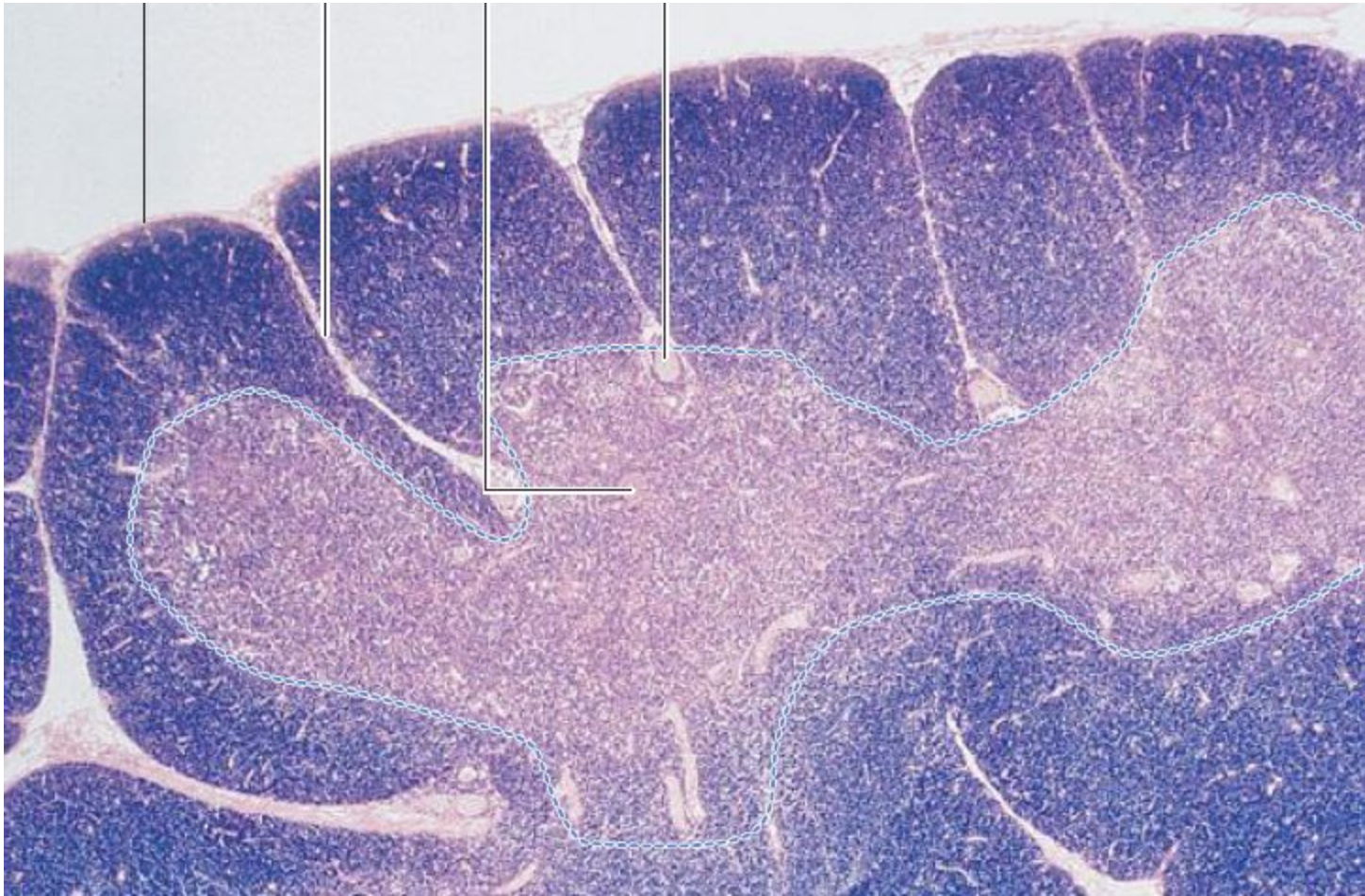

- Трабекула

# 68

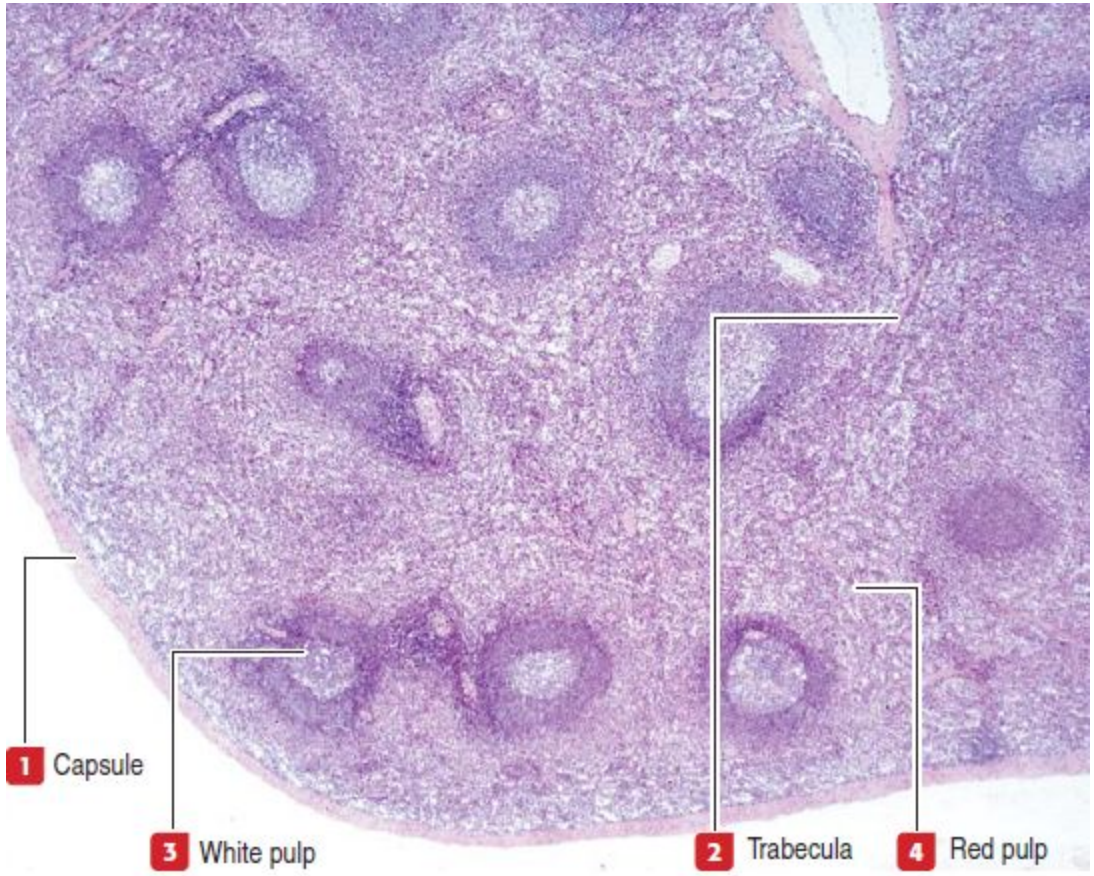


Trabecula

# 68

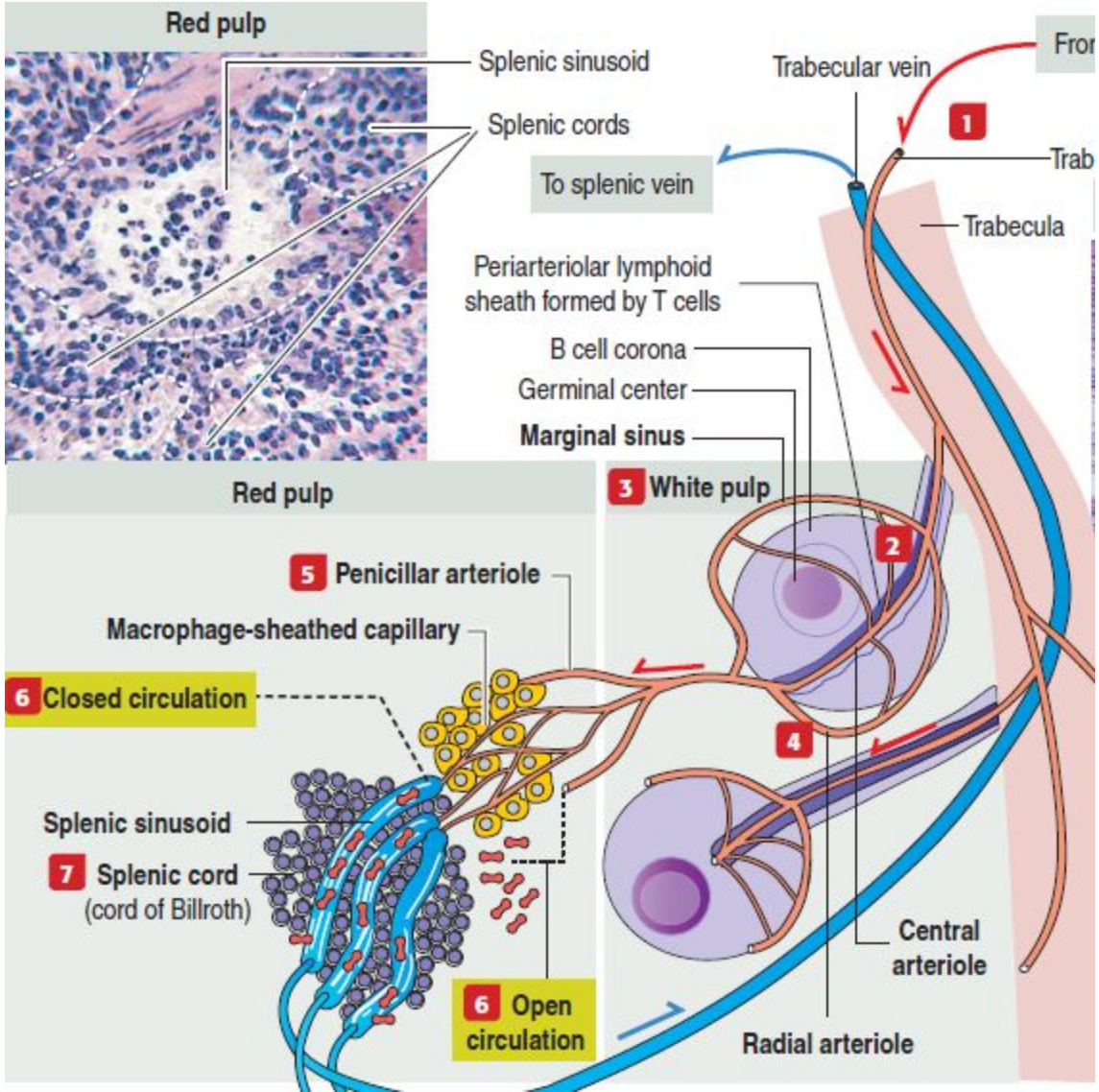
Red pulp
Splenic sinusoid
Splenic cords
Trabecular vein
Fro
1
Trab
To splenic vein
Trabecula
Periarteriolar lymphoid sheath formed by T cells
B cell corona
Germinal center
Marginal sinus
Red pulp
3 White pulp
2
5 Penicillar arteriole
Macrophage-sheathed capillary
6 Closed circulation
4
Splenic sinusoid
7 Splenic cord
(cord of Billroth)
Central arteriole
6 Open circulation
Radial arteriole

# 68

- Периартериолярные лимфоидные оболочки (PALS): Т-клетки, окружающие артериолу

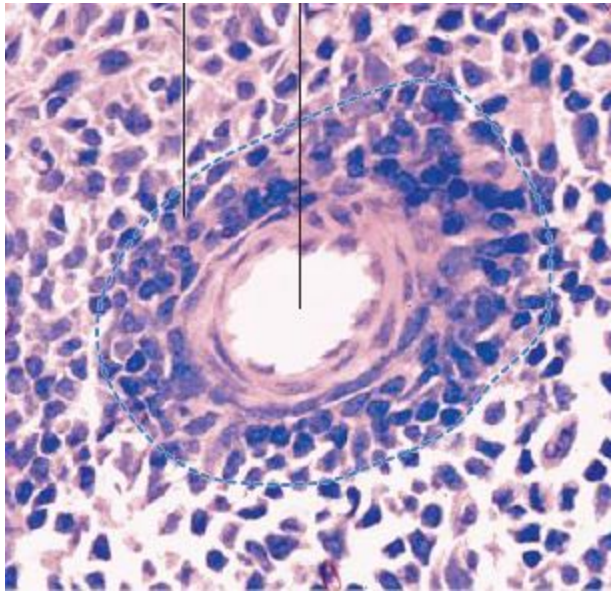

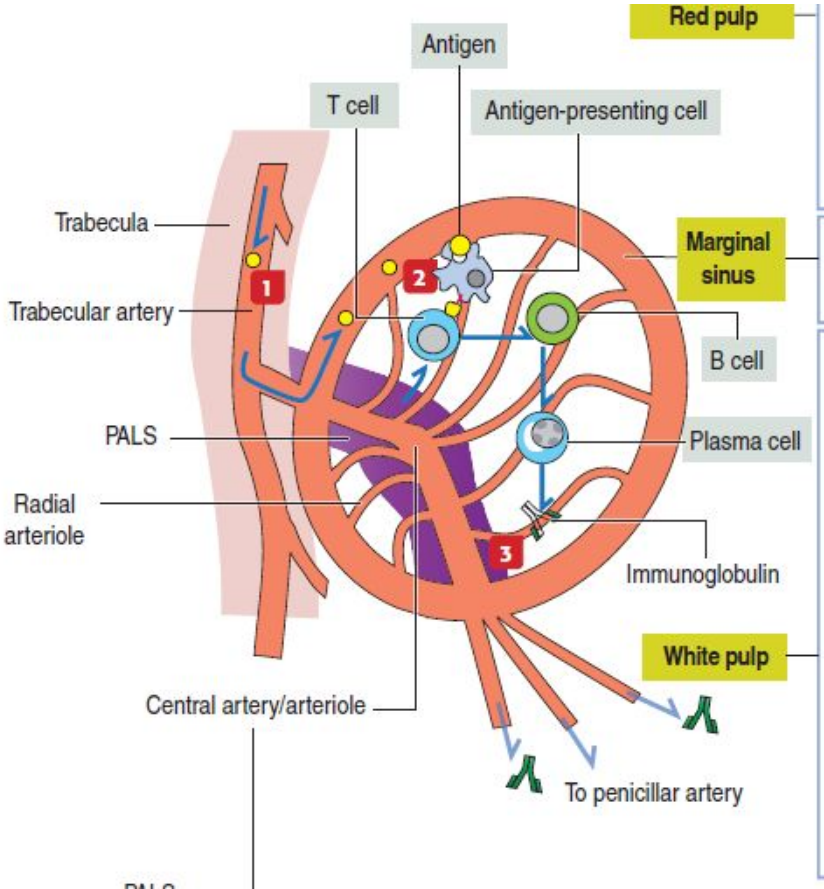

# 58

- **КОЖА С ВОЛОСОМ**

  *Окраска гематоксилин-эозином*

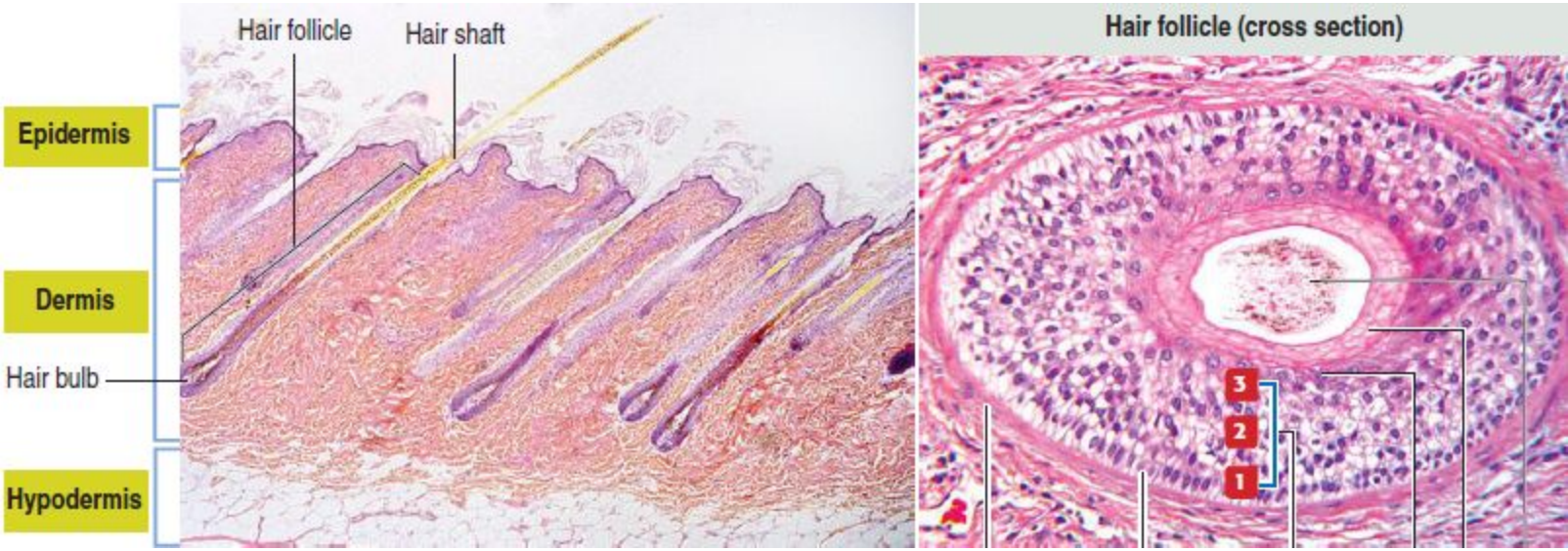

# 58

- Сальная железа

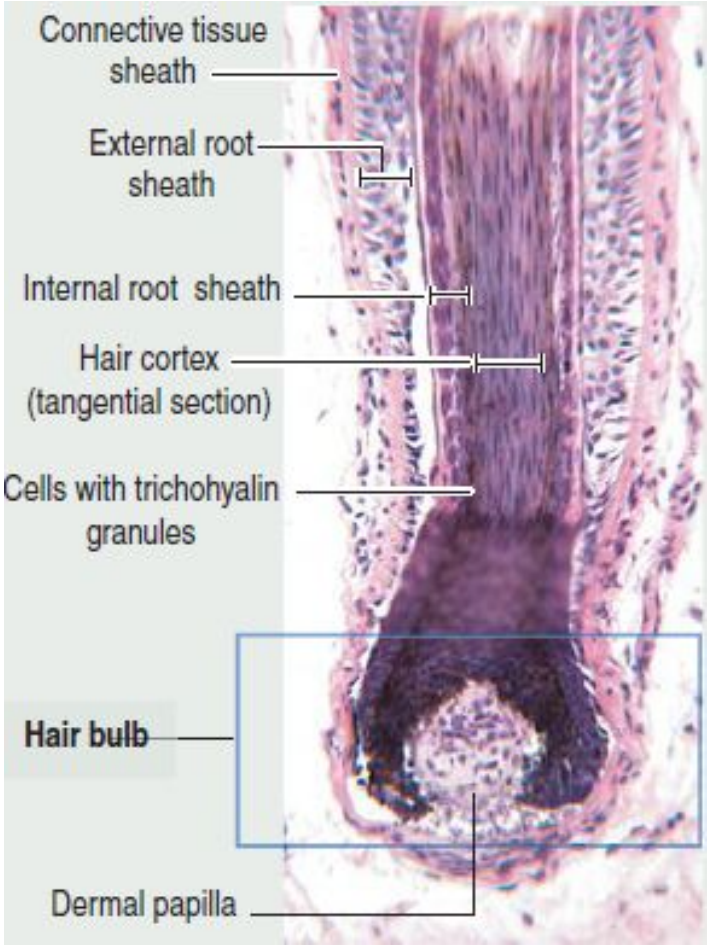

# 58

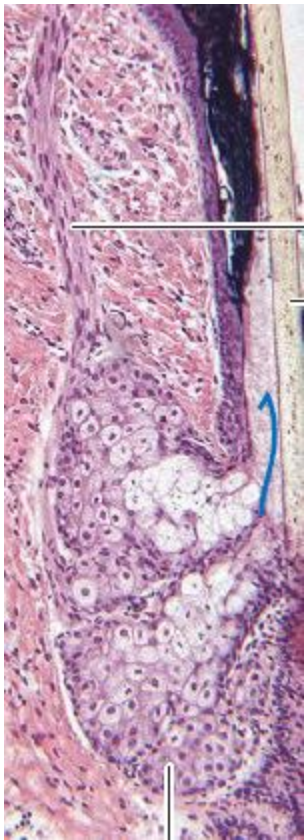

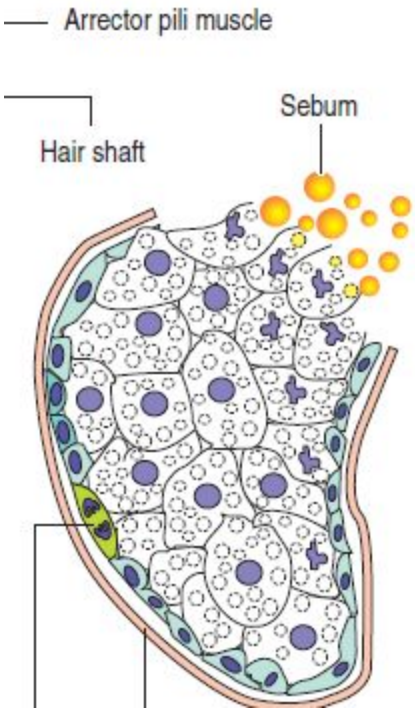


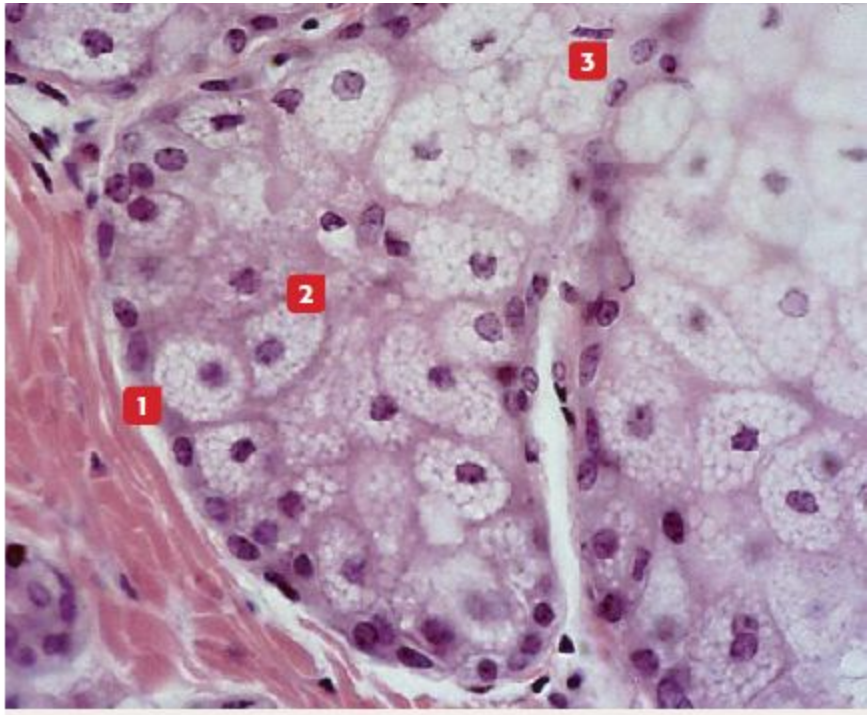

- сегментация внутри легочного бронхиального дерева

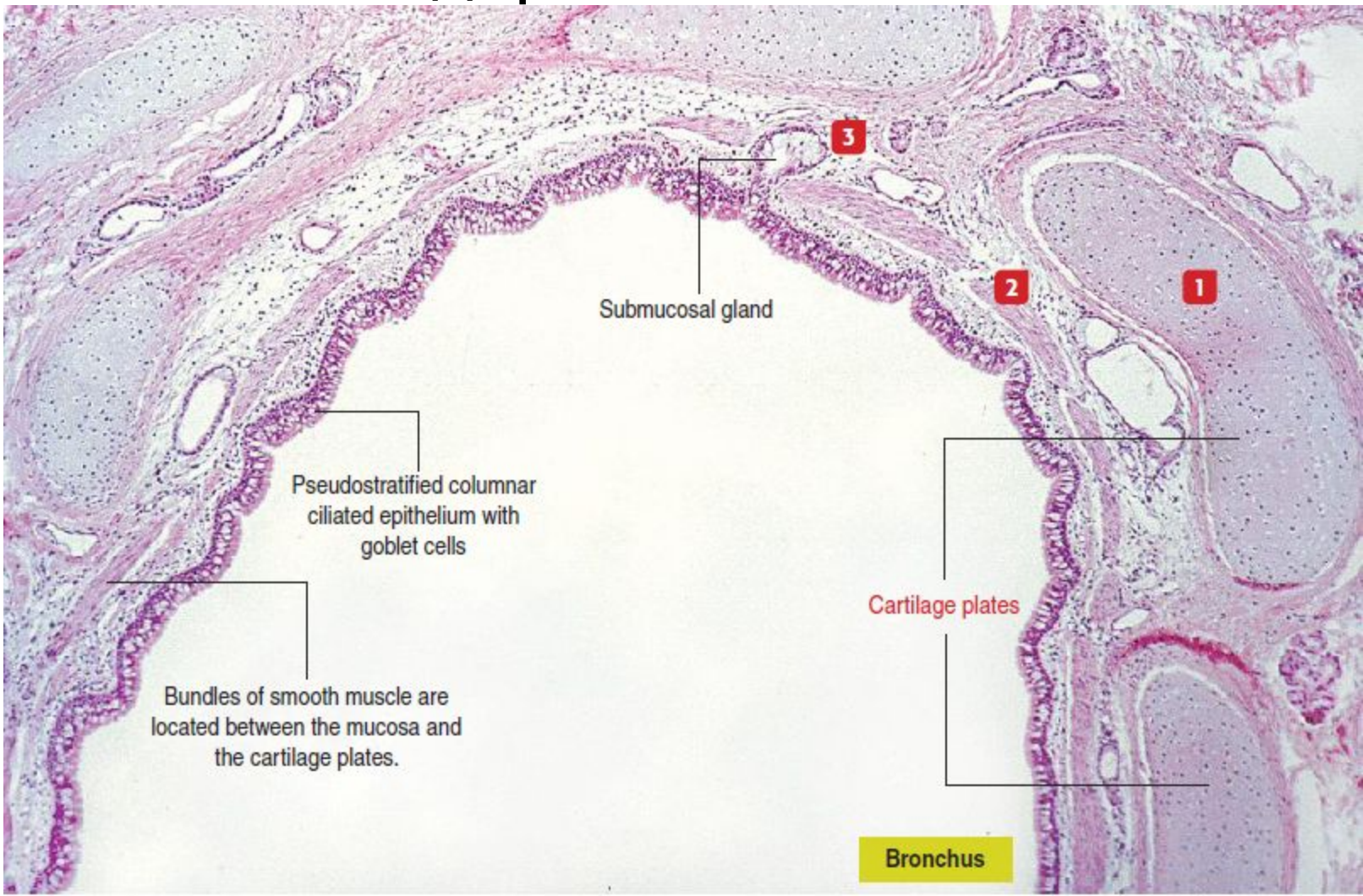

# 95

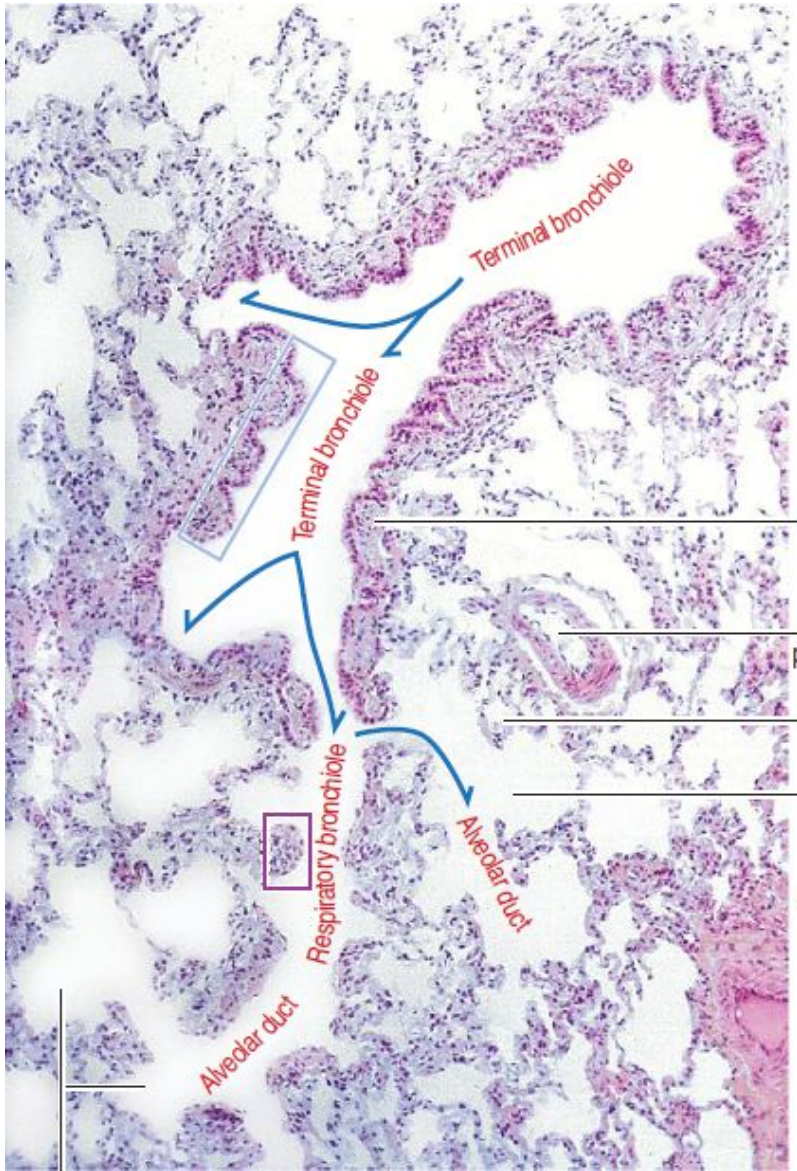
Terminal bronchiole
Terminal bronchiole
Respiratory bronchiole
Alveolar duct
Alveolar duct

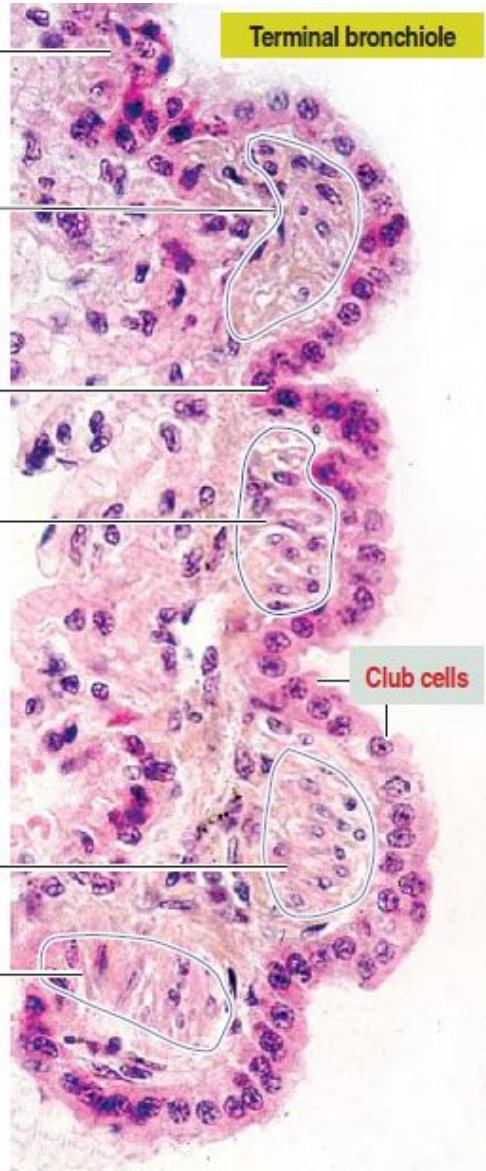
Terminal bronchiole
Elastic fibers
Smooth muscle bundle
Simple cuboidal ciliated epithelium and abundant club cells
Smooth muscle bundle
Branch of the pulmonary artery
Alveolus
Alveolar sac
Smooth muscle bundles
Club cells

- Нейроэндокринегранулярные клетки, проводящие зону, выделяют пептиды, чувствительные к гипоксии, влияют на тонус гладкой мускулатуры, гиперплазию.

95

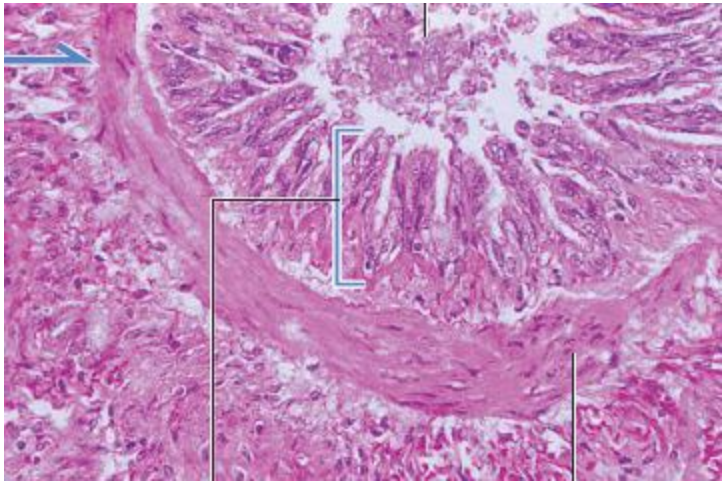

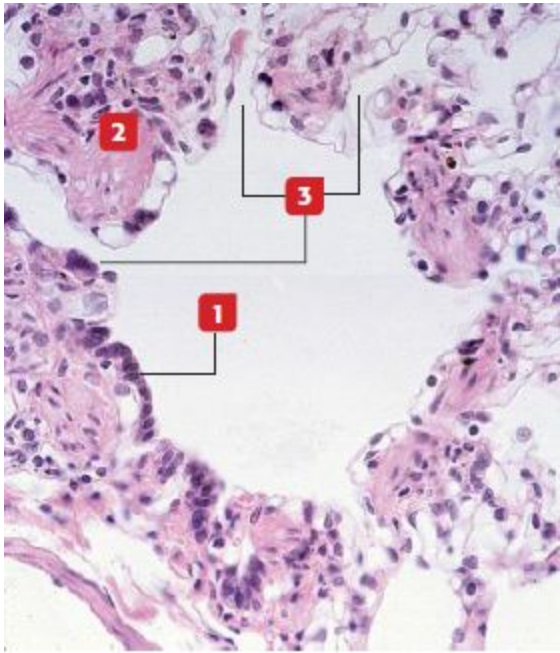

# 95

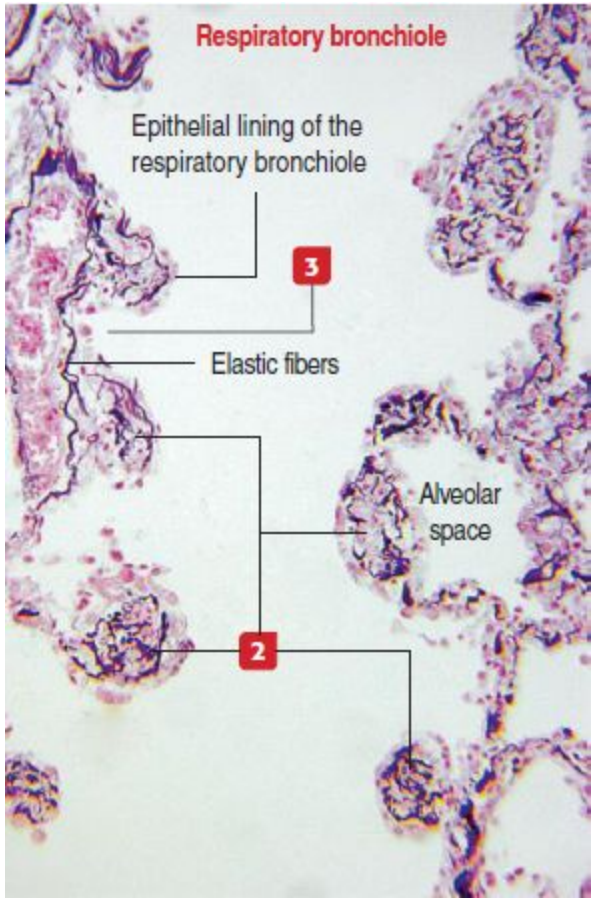
Respiratory bronchiole
Epithelial lining of the respiratory bronchiole
3
Elastic fibers
Alveolar space
2

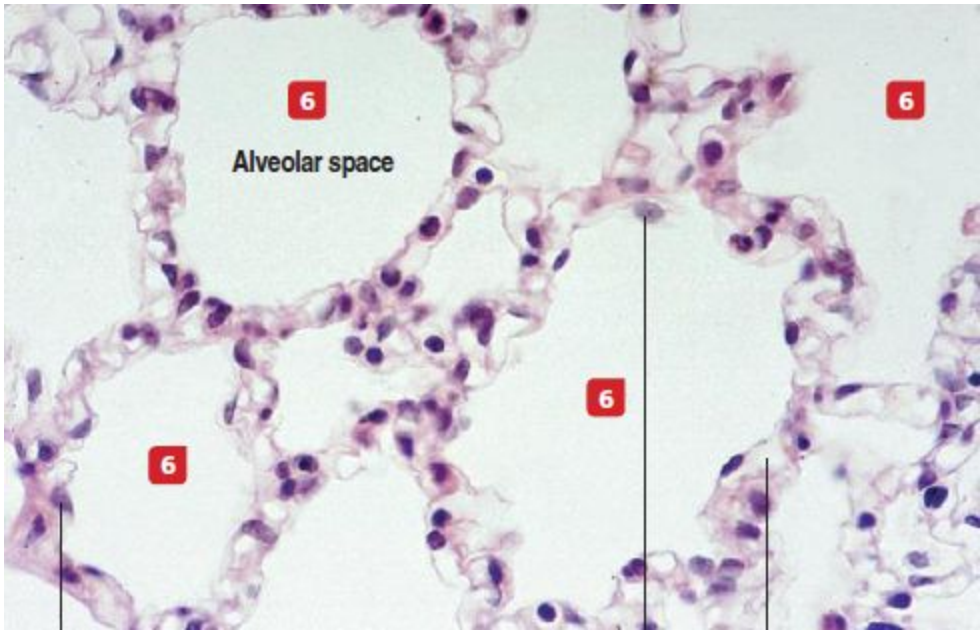
6
Alveolar space
6
6
6

- медуллярный луч
- **Почечная долька** представляет собой **кортикальную** структуру, которая может быть определена двумя различными способами (см. Рисунок 14-1): (1) почечная долька является частью коры**, обрамленной двумя смежными восходящими межлобулярными артериями** . Каждая интерлобулярная артерия порождает ряд клубочков, каждый из которых состоит из афферентного гломерулярного артериола, капиллярной сети и эфферентного гломерулярного артериола. (2) почечная долька состоит из одного **коллекторного протока** (Беллини) и окружающих нефронов, которые стекают в него. Прямые части нефронов, вместе с одиночным собирая трубопроводом, вызваны а **медуллярный луч** (Феррейна). **Медуллярный луч**-это **ось дольки**

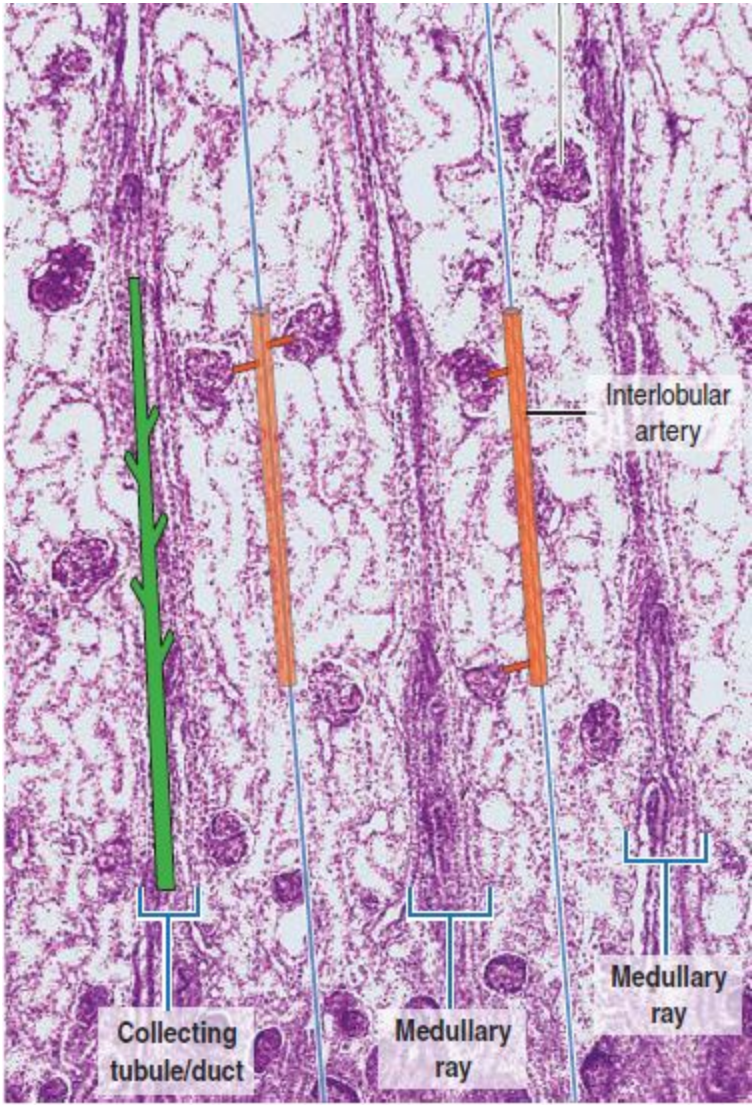

# 96

- компоненты почечной корпускулы, визуализированные методом световой и электронной микроскопии

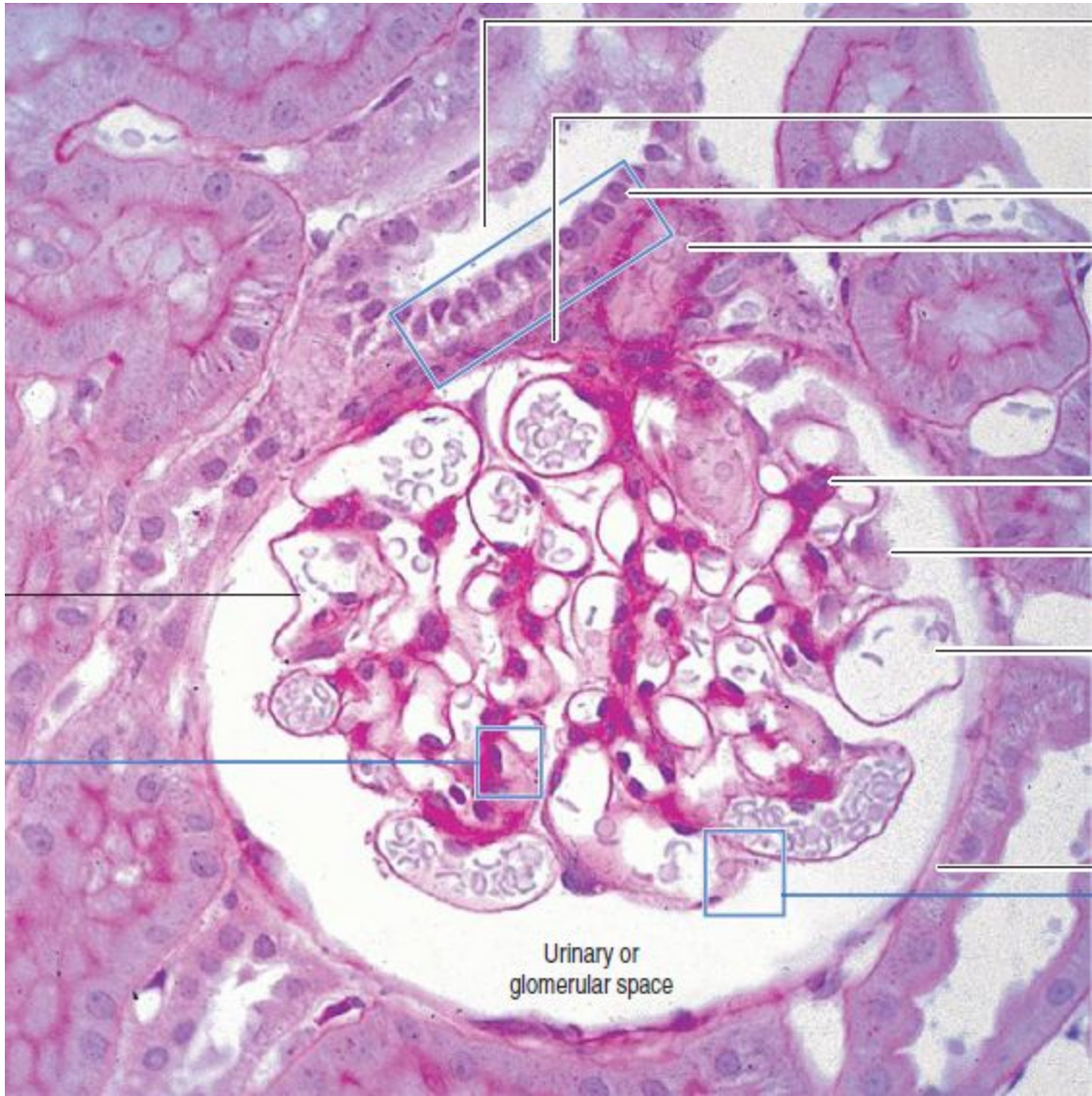

# 97

- Желчный пузырь

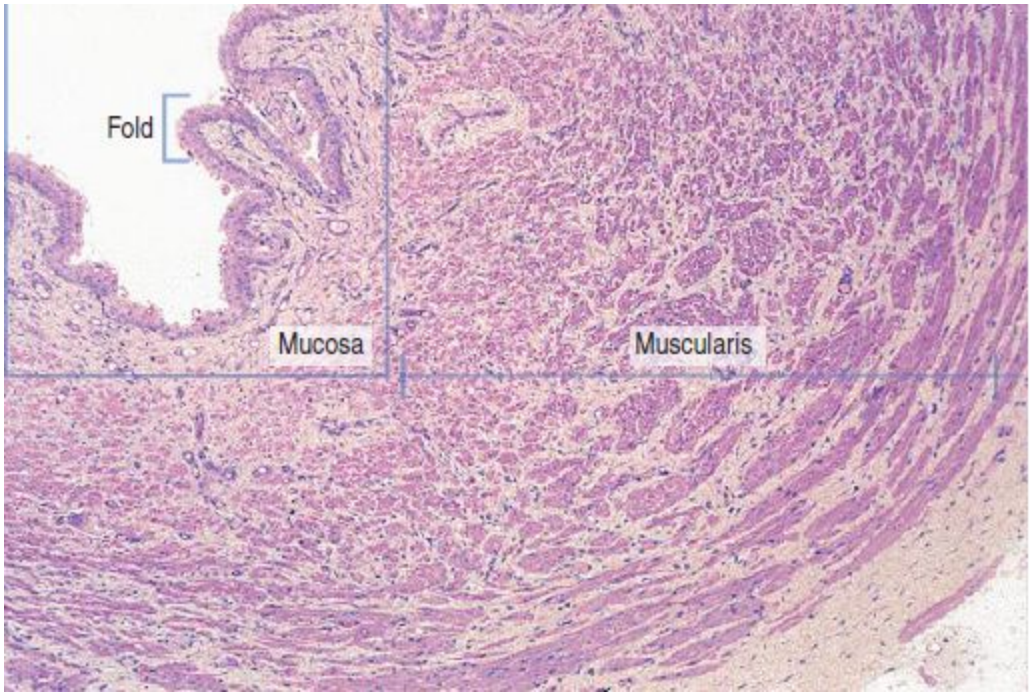

# 33

- Дорсальная поверхность языка
- 1. Жевательная Слизь: SSqK, &
- Специализированная Слизистая Сосочка Языка
- -Лиственный Слизистой Оболочки
- 2. Пластина Propia
- -Имеет seromucous желез, которые расширяют
- в мышечный слой
- 3. Мышечный слой
- -Скелетная мускулатура

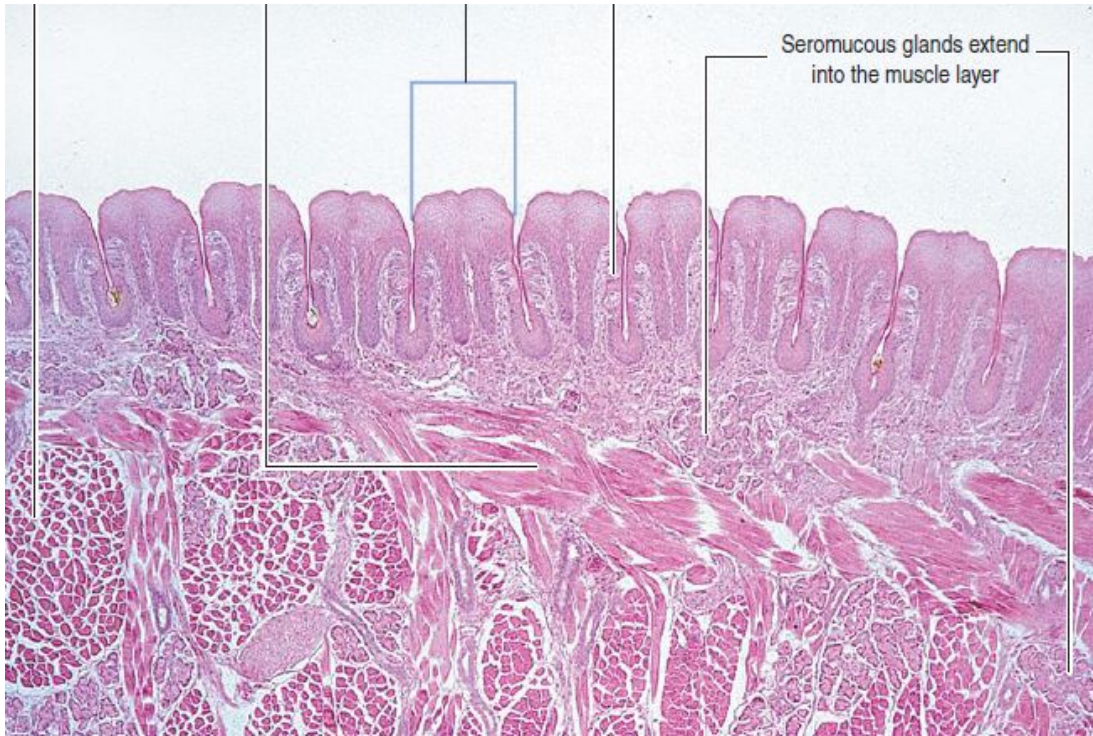

8

- Ворсинки кишечника

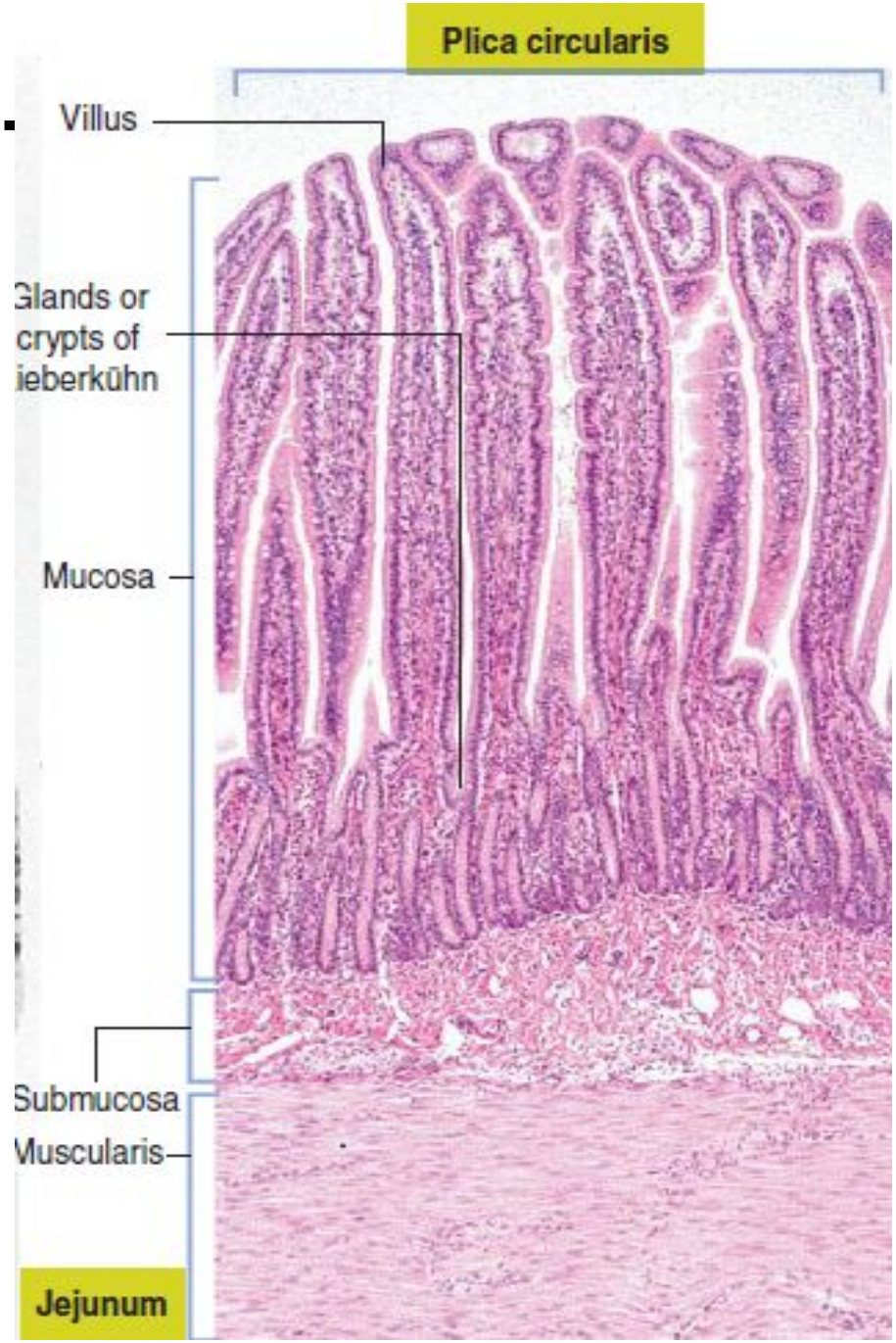

# 92

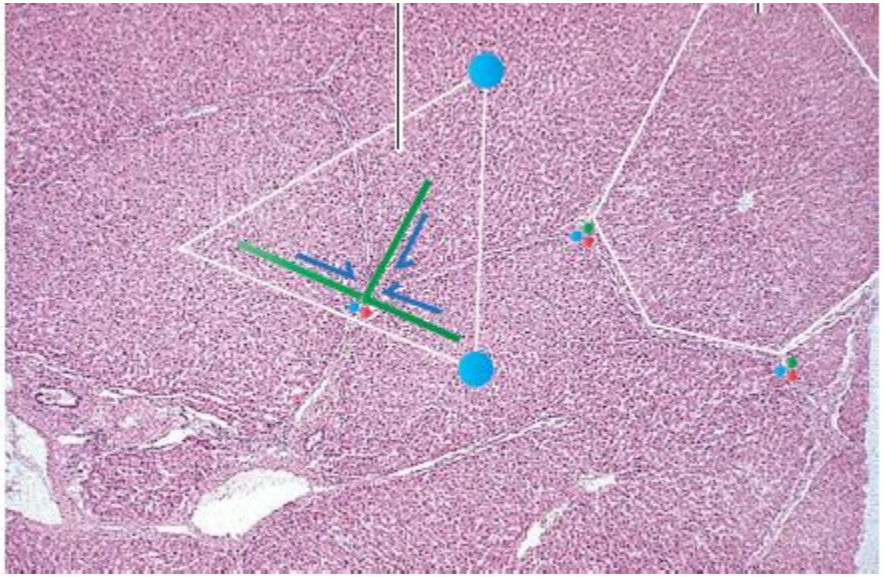

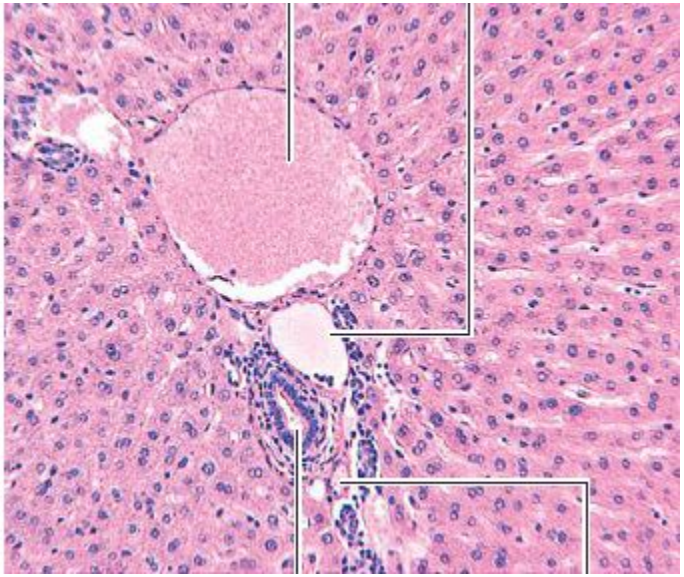

# 74

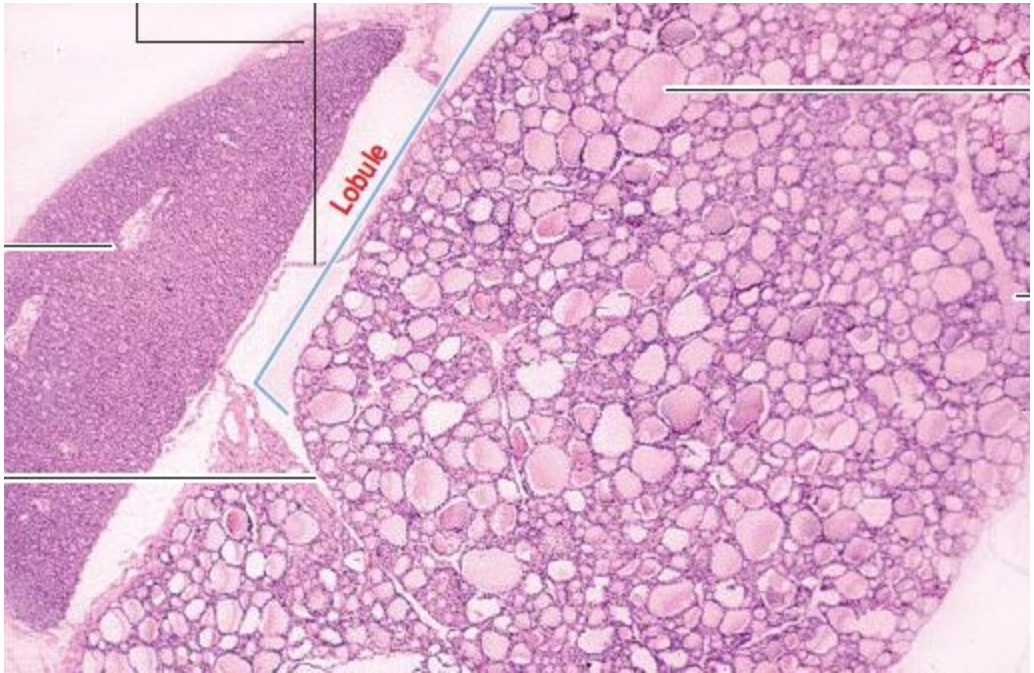

# 74

- Клетки щитовидной железы

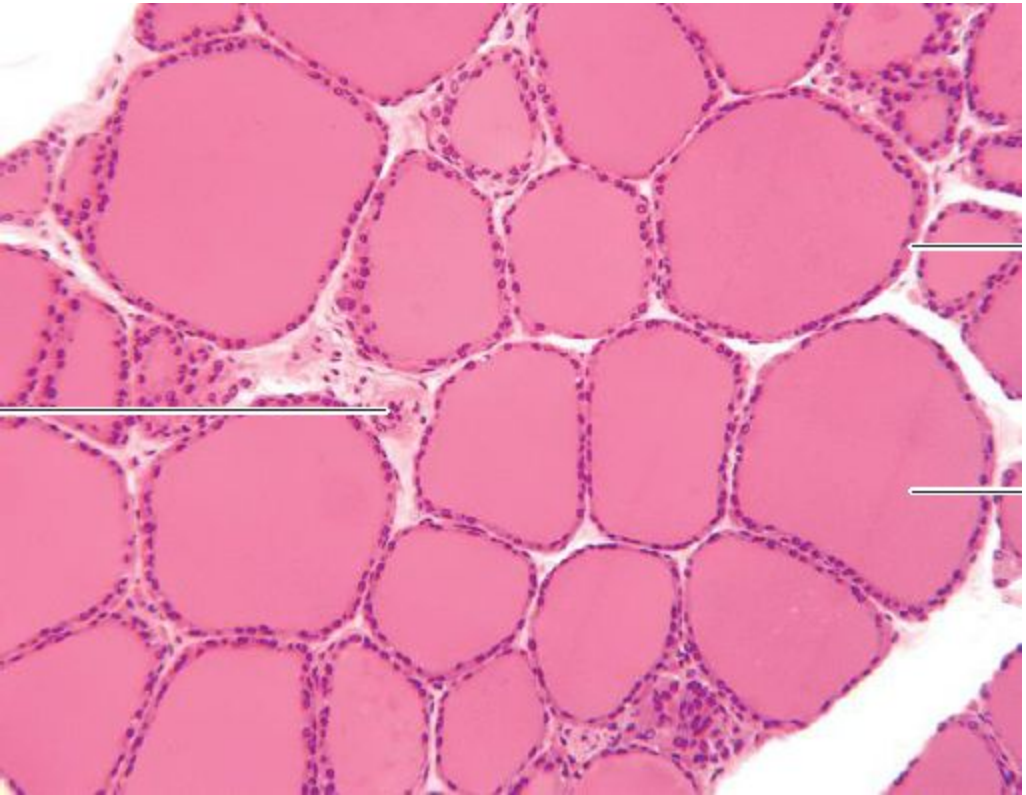

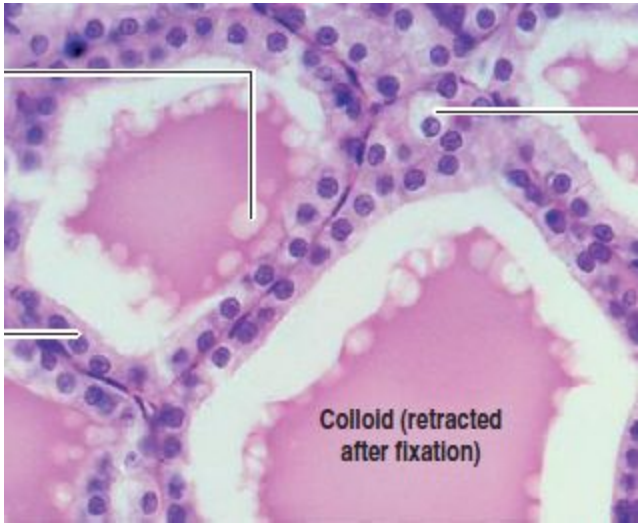

# 99

- Клетки яичка

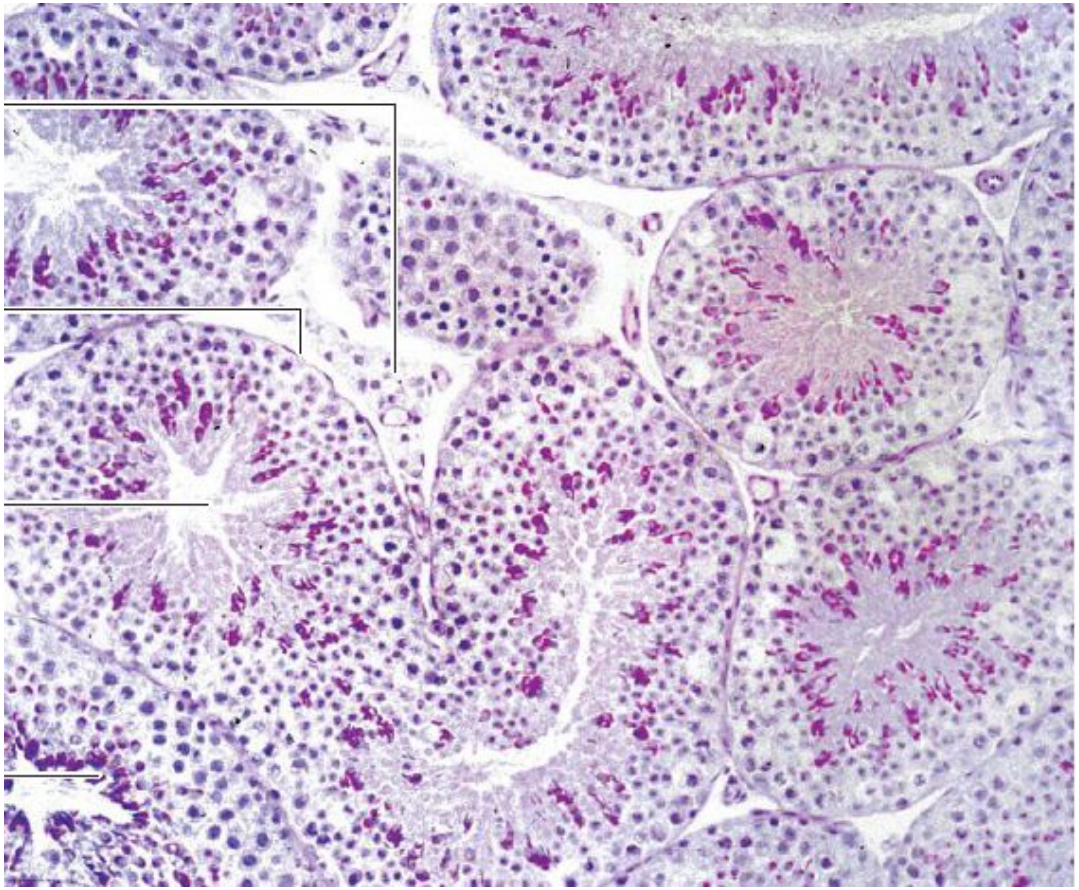

- **Сперматогония**
- Сперматогония-это диплоидные сперматогенные клетки, **непосредственно контактирующие с базальной ламиной** в базальном отсеке (рисв базальном отсеке (рис. 20-5-20-7). Они расположены под соединениями между-Sertoli клетки occluding и поэтому **вне** барьера кров-Семенников.

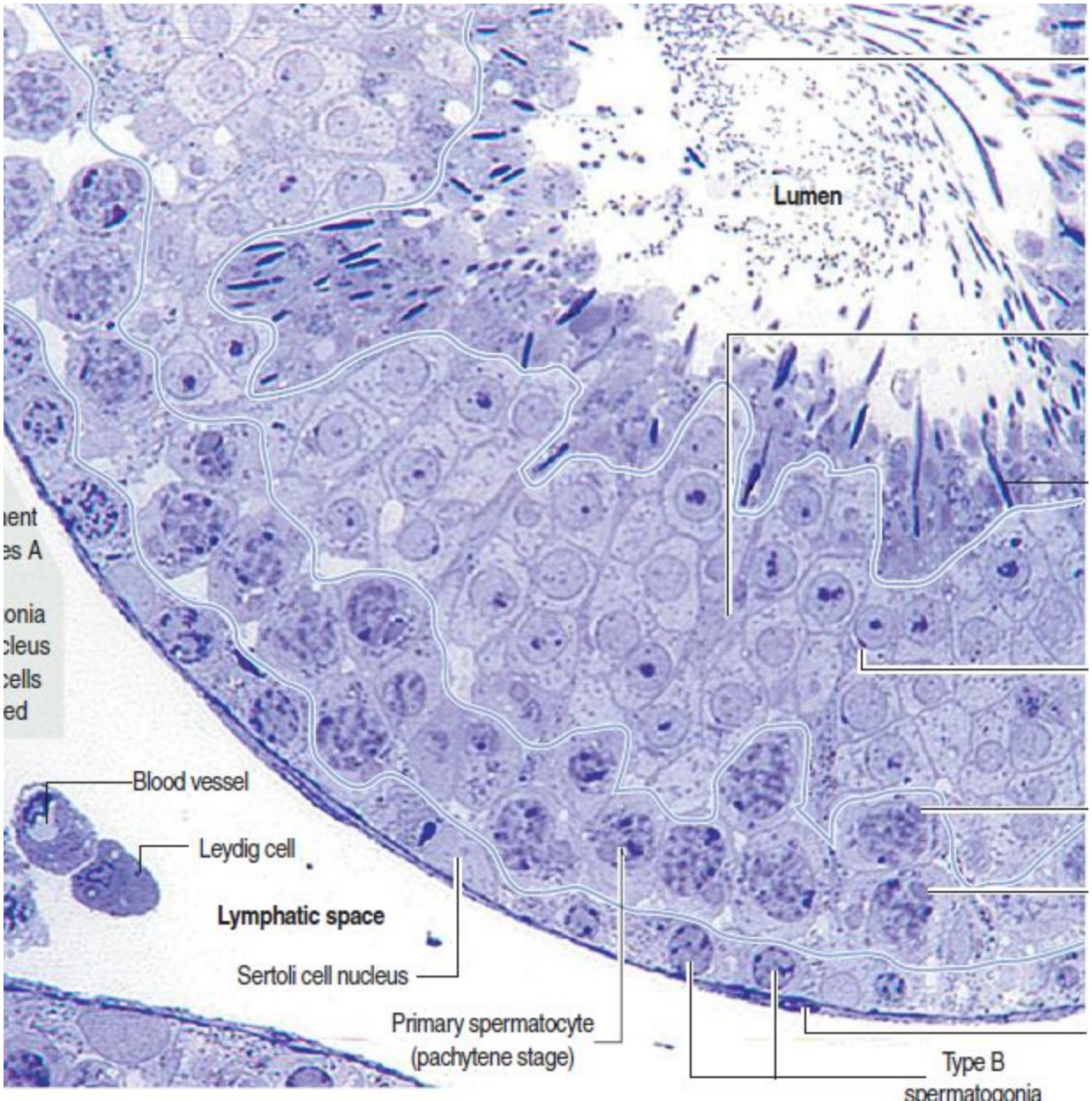

100

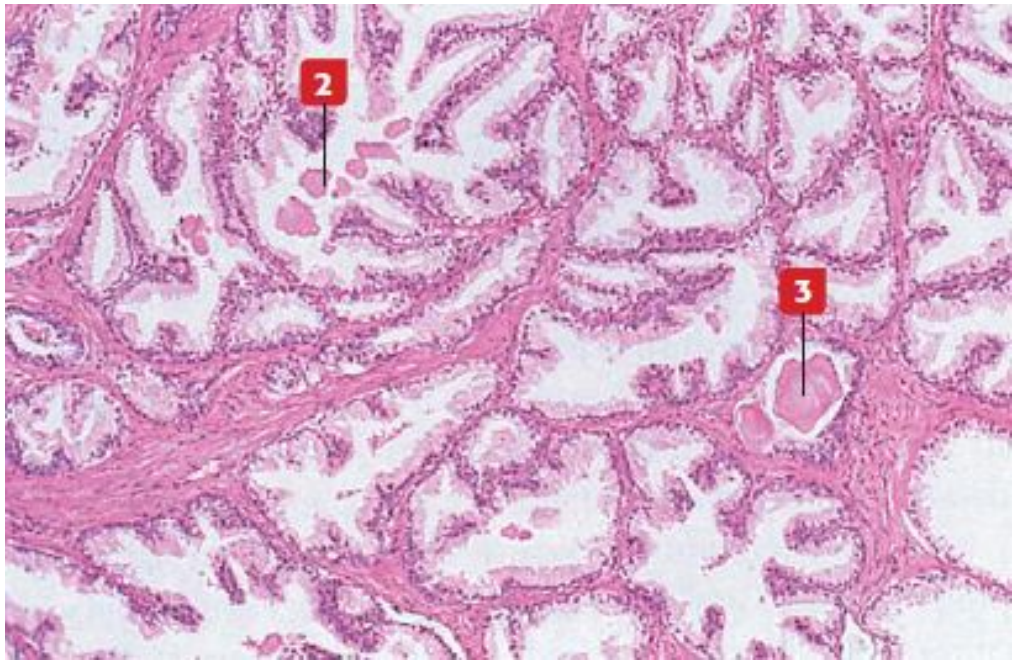

# 101

- Яичник

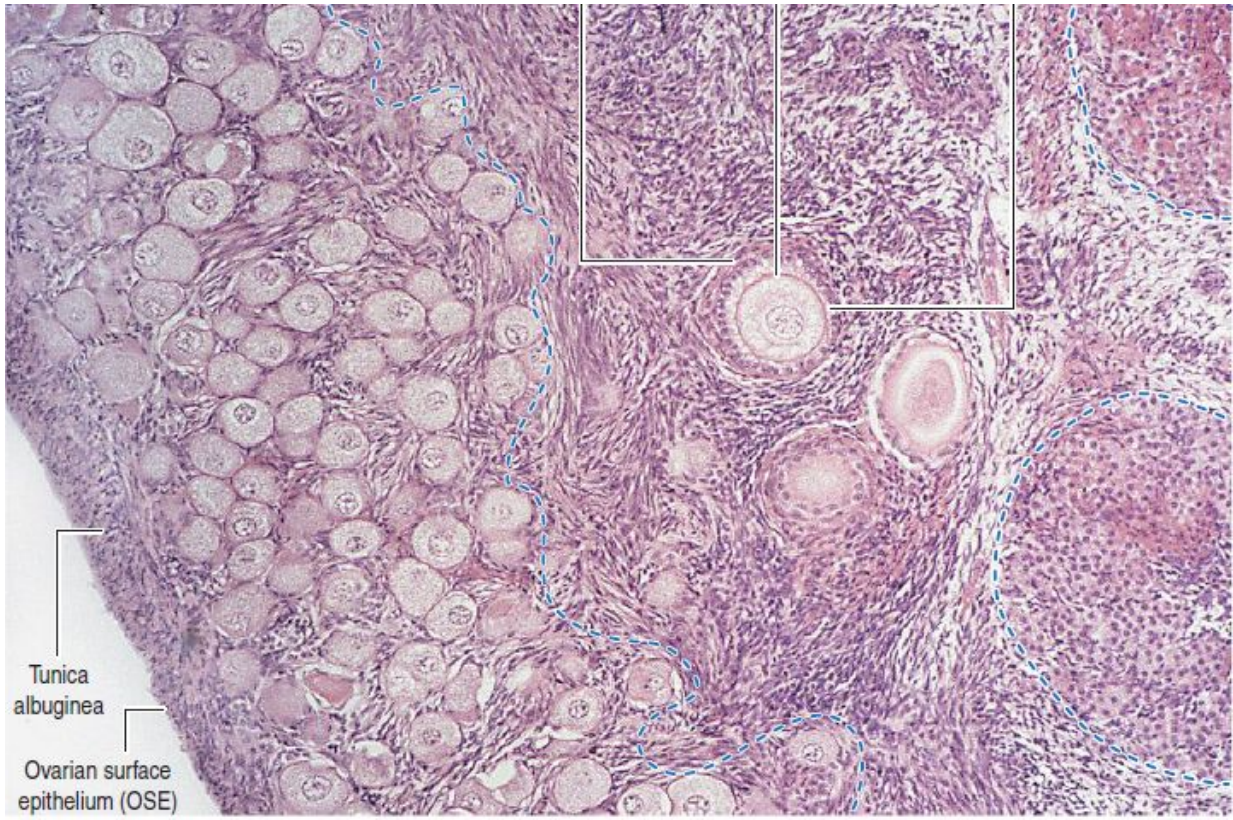

# 59

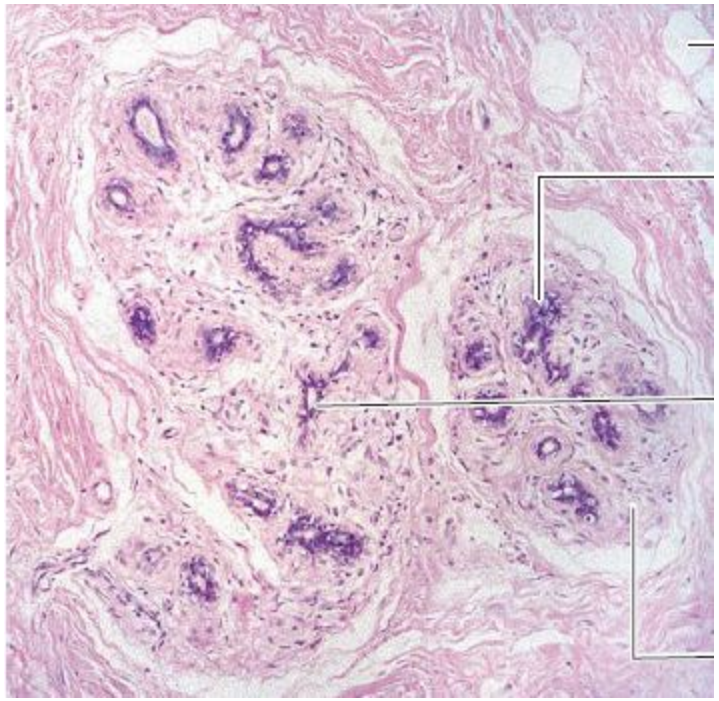

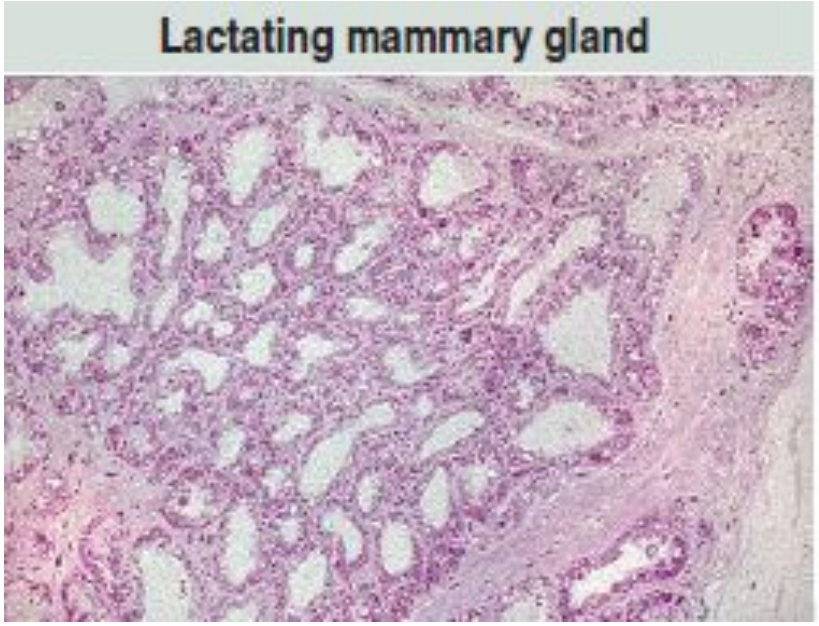

# 83

- Многослойный плоский неороговевающий эпителий
- Пищеводные слои-

- 1. Слизистая оболочка - многослойный плоский
- эпителий
- 2. Подслизистые железы
- 3. Мышечная
- 4. Adventista

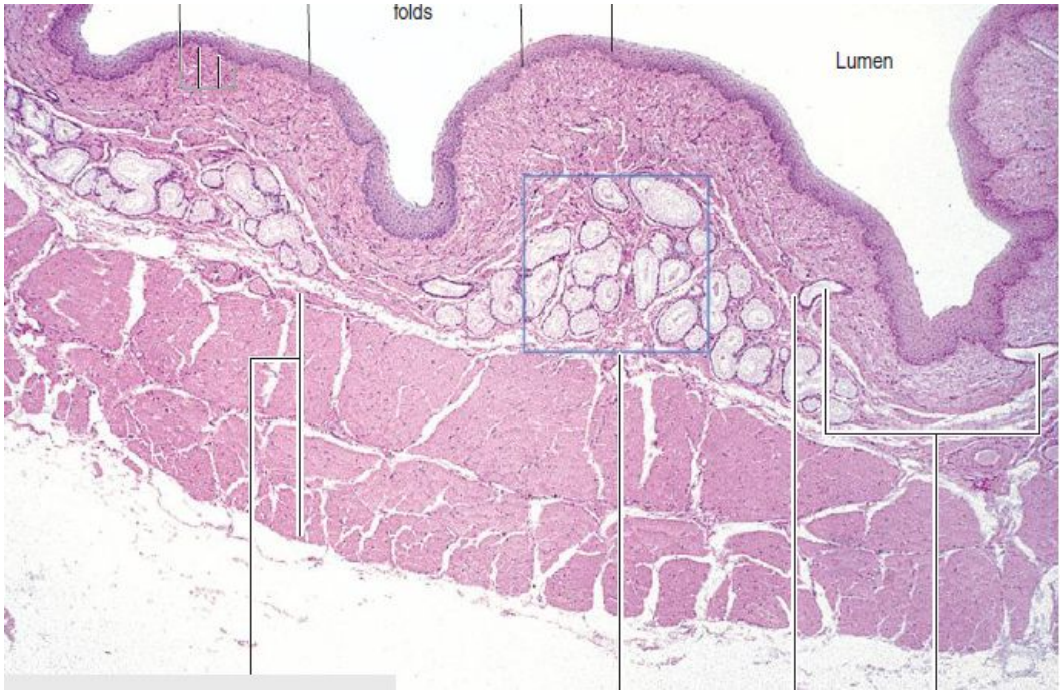

# 80

- Наружный Эмалевый Эпителий
- Внутренний Эмалевый Эпители
- Предварительно Ameloblasts
- Предварительно Odontoblasts
- Зубной
- Сосочек

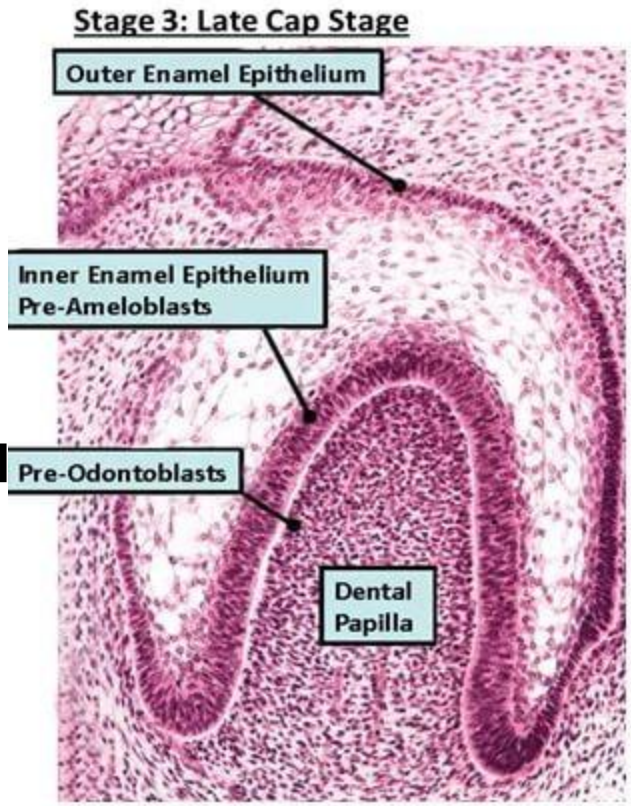


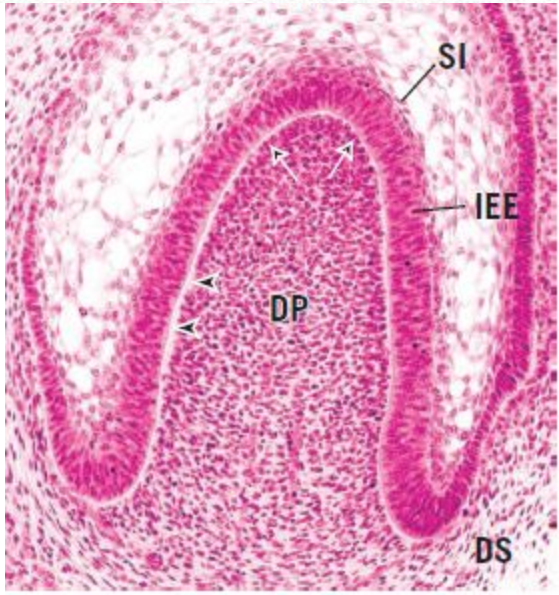

# 90

- Базофил -??

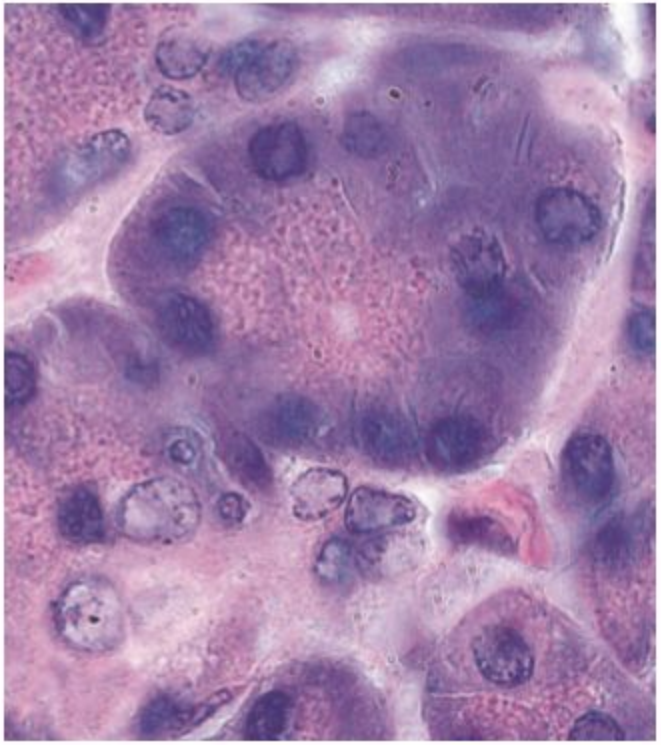

# 16

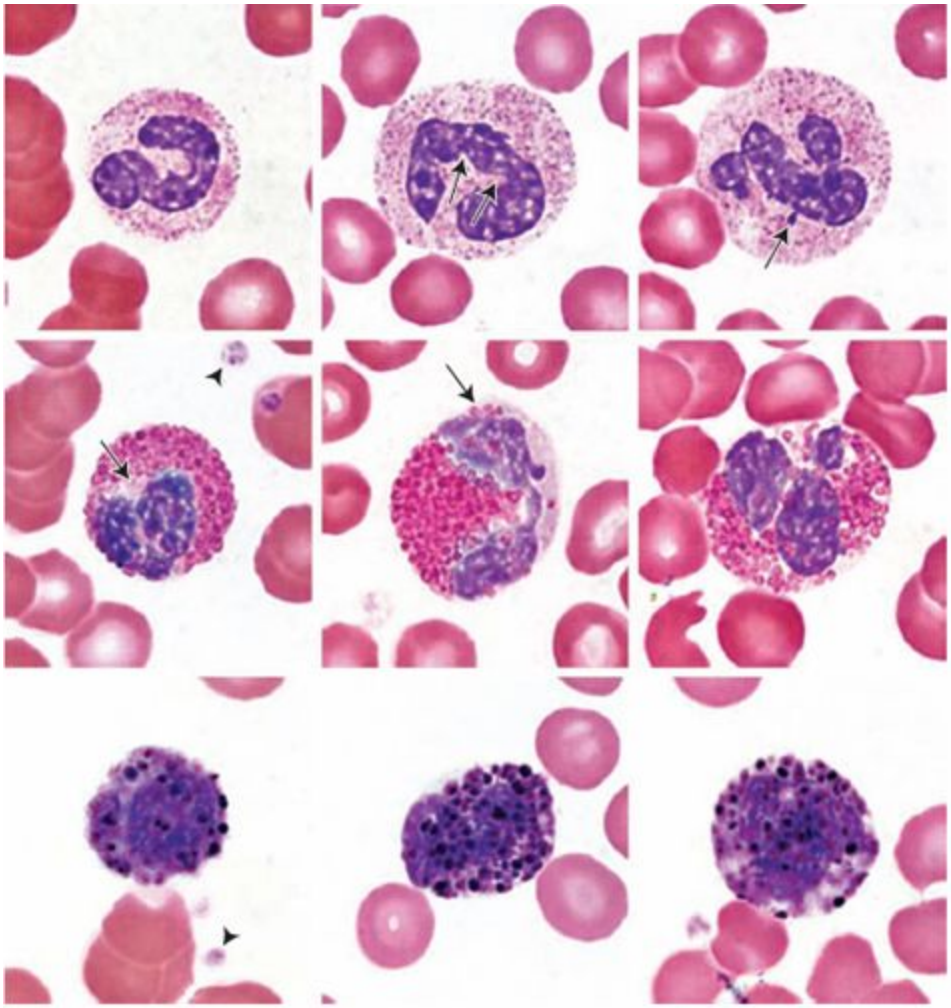

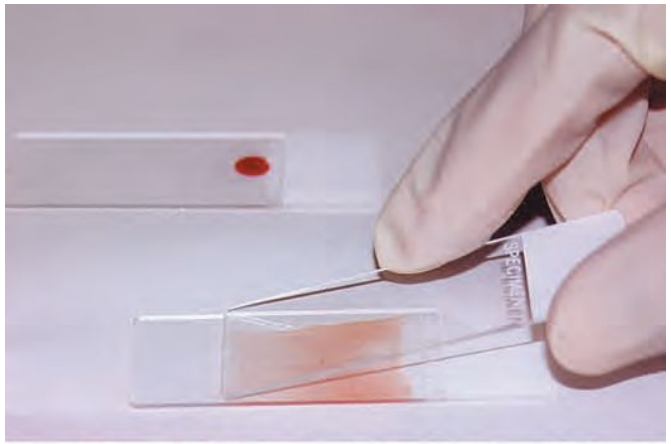

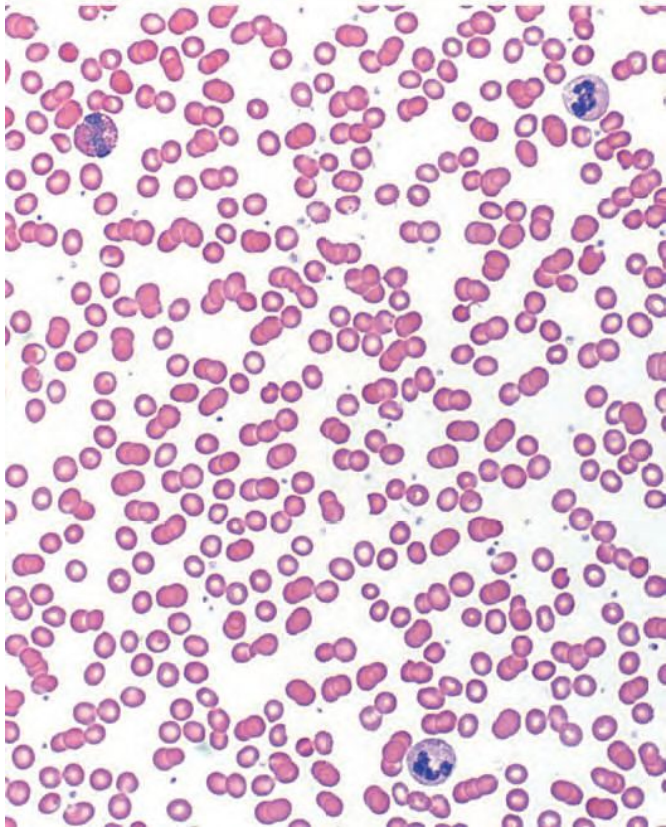

# 70

- Похожа на лимфу

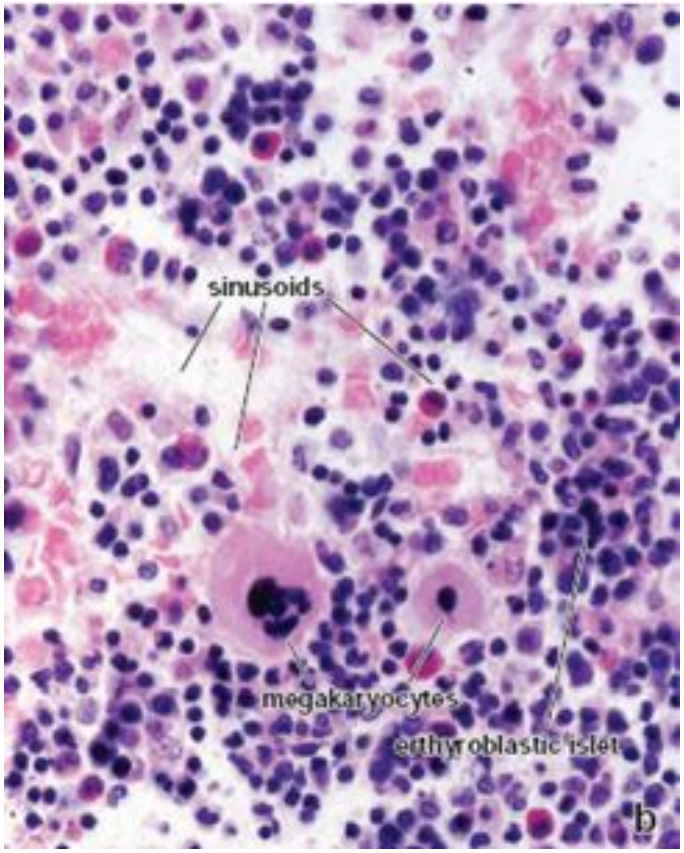

# 55

- Сердечная
- Мышечная ткань

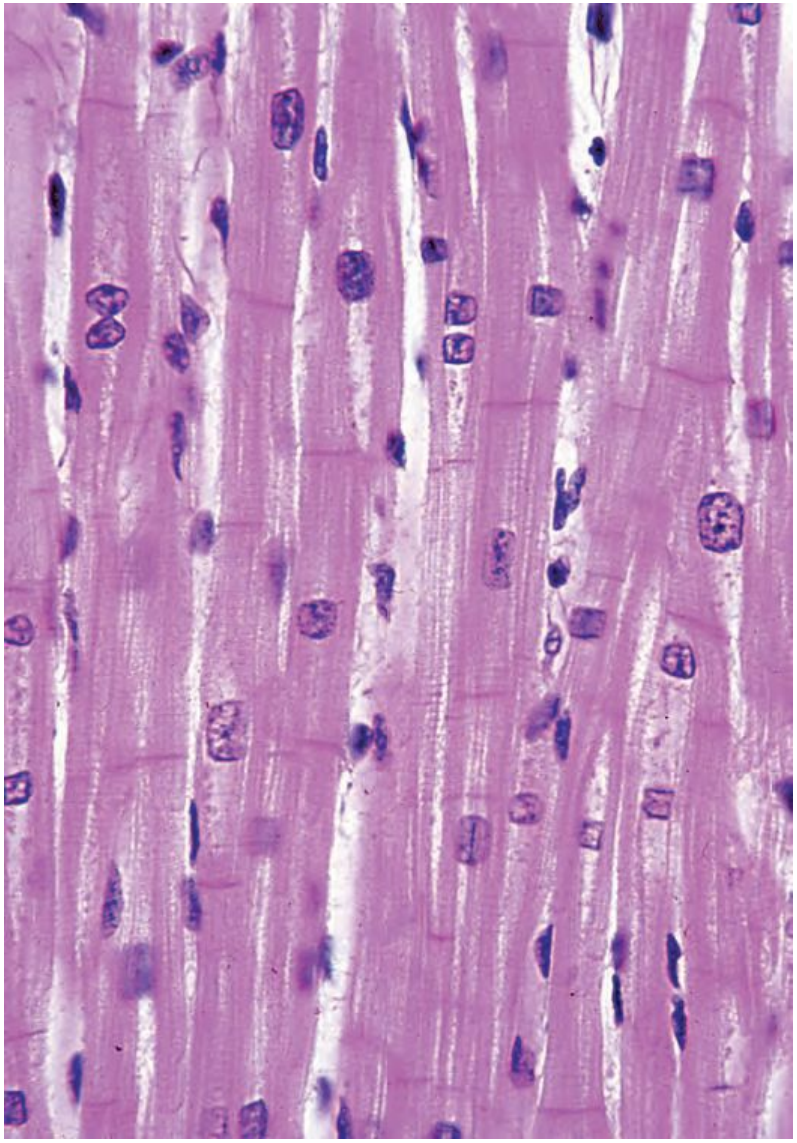

# 53

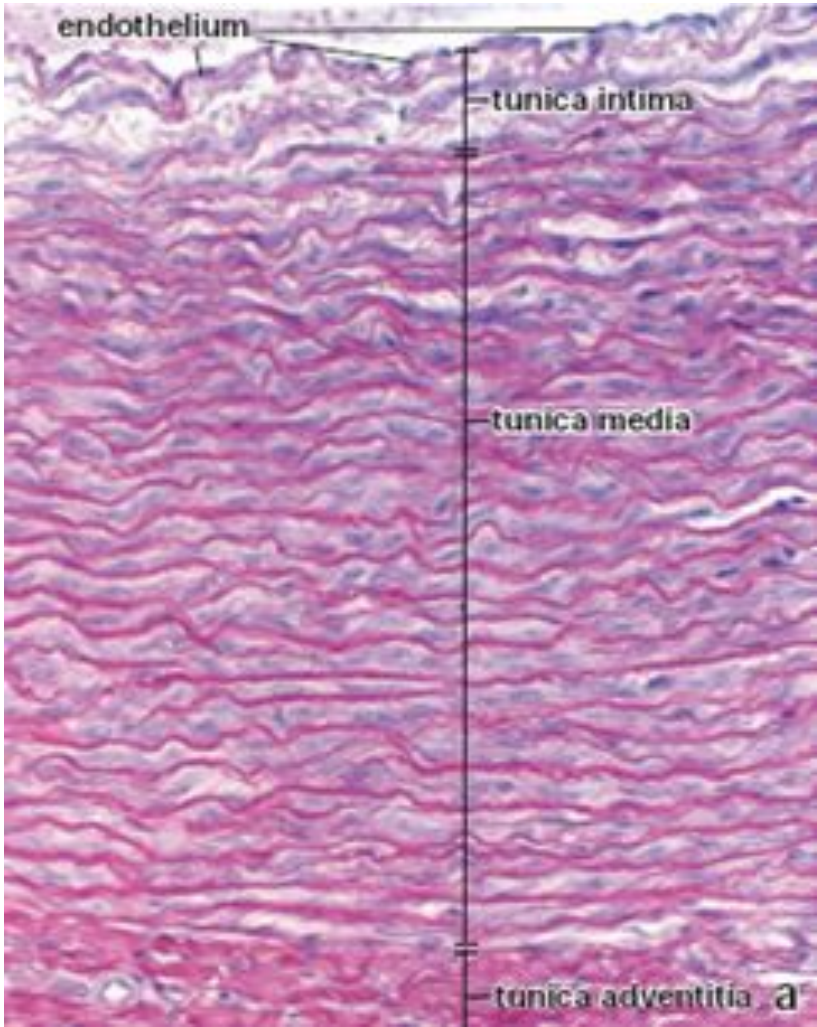
endothelium
tunica intima
tunica media
tunica adventitia
a

66

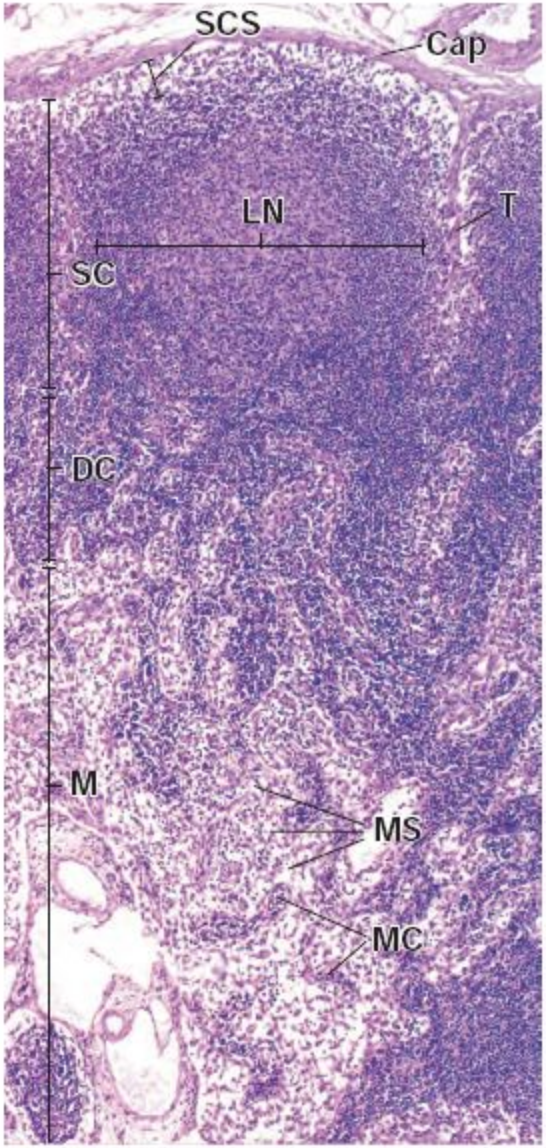

# 58

- Строение кожи и волосяных луковиц

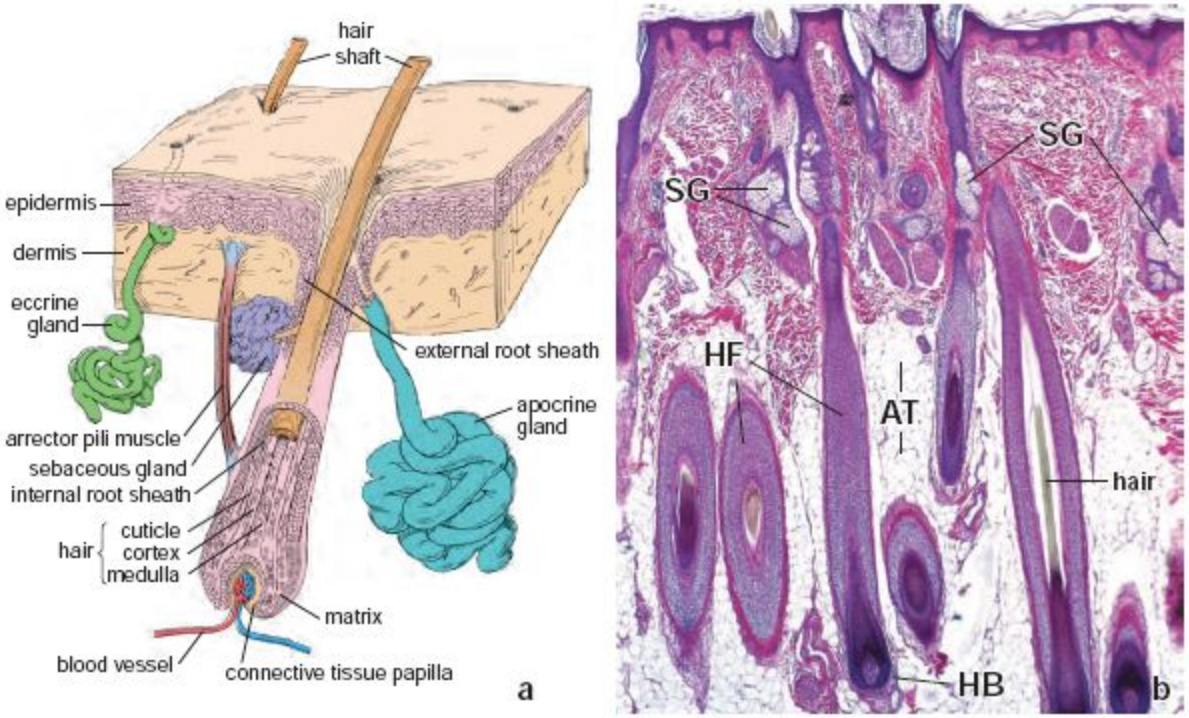

# 89

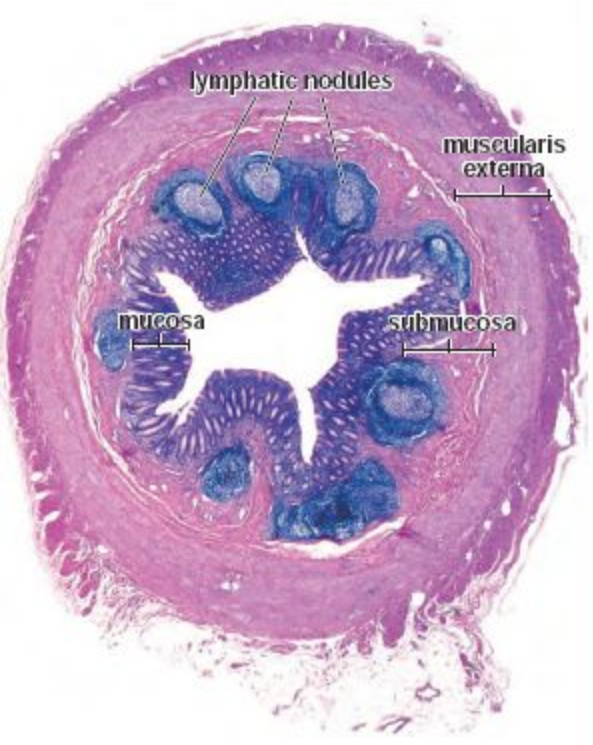
lymphatic nodules
muscularis externa
mucosa
submucosa

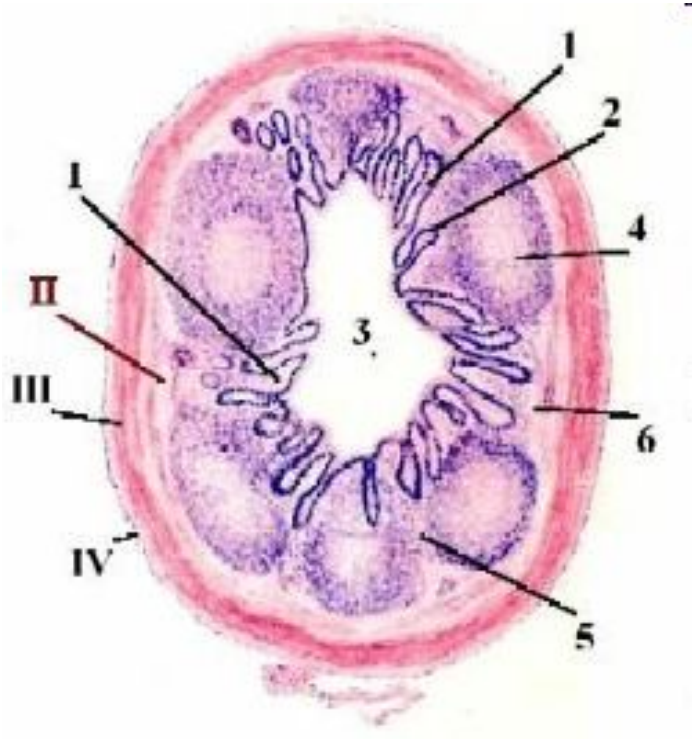
1
2
1
4
II
3
III
6
IV
5

# 96

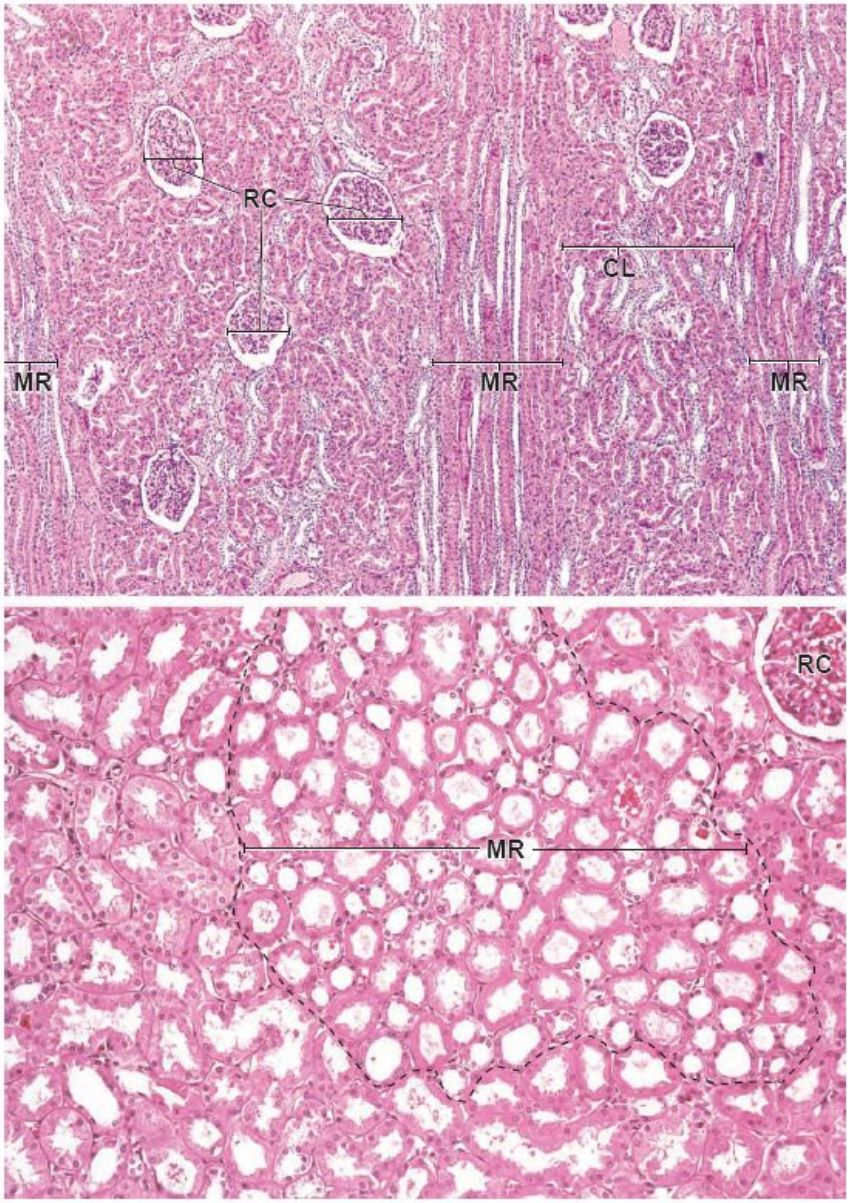

76

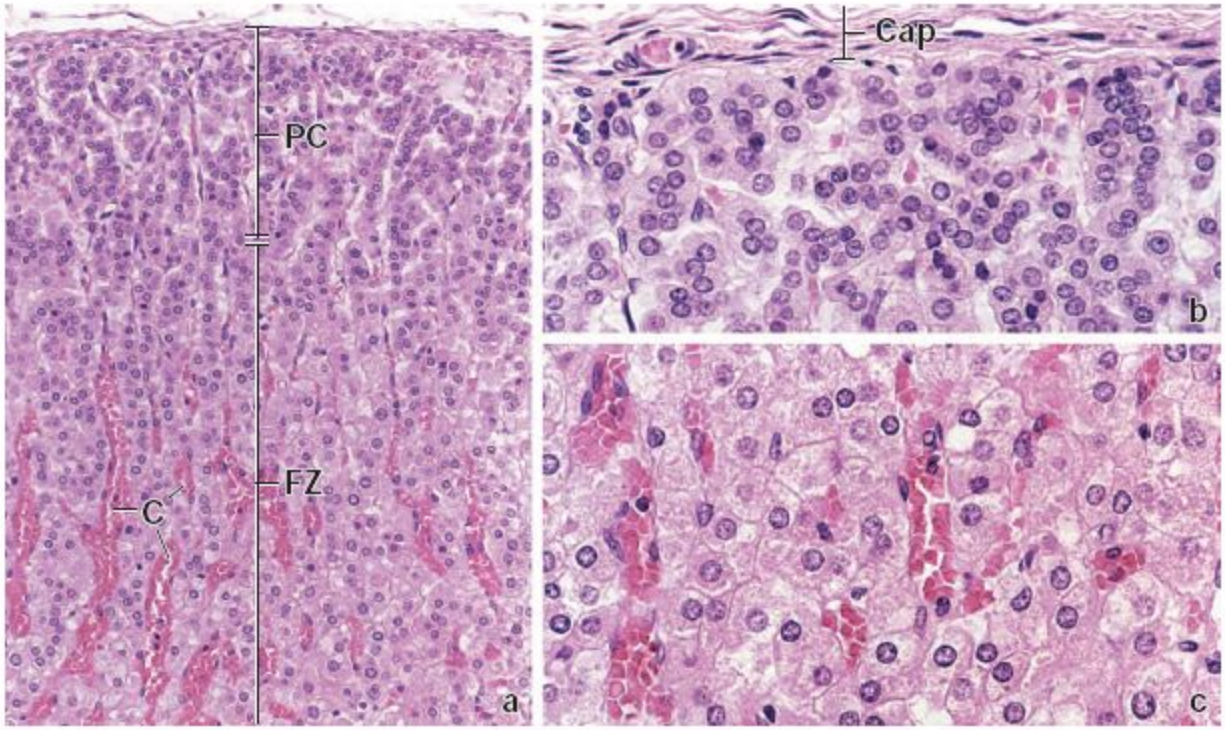

# 103

- 1. а) Матка - полый орган, в котором происходит внутриутробное развитие плода.

  б) Т.к. в данном случае перед нами - матка кошки, то на поперечном разрезе её просвет (1) - очень узкий и имеет звёздчатую форму.

  2. Стенка матки включает три оболочки:

  слизистую (эндометрий) (2),
  мышечную (миометрий) (4.А-.В
  серозную (периметрий) (6).

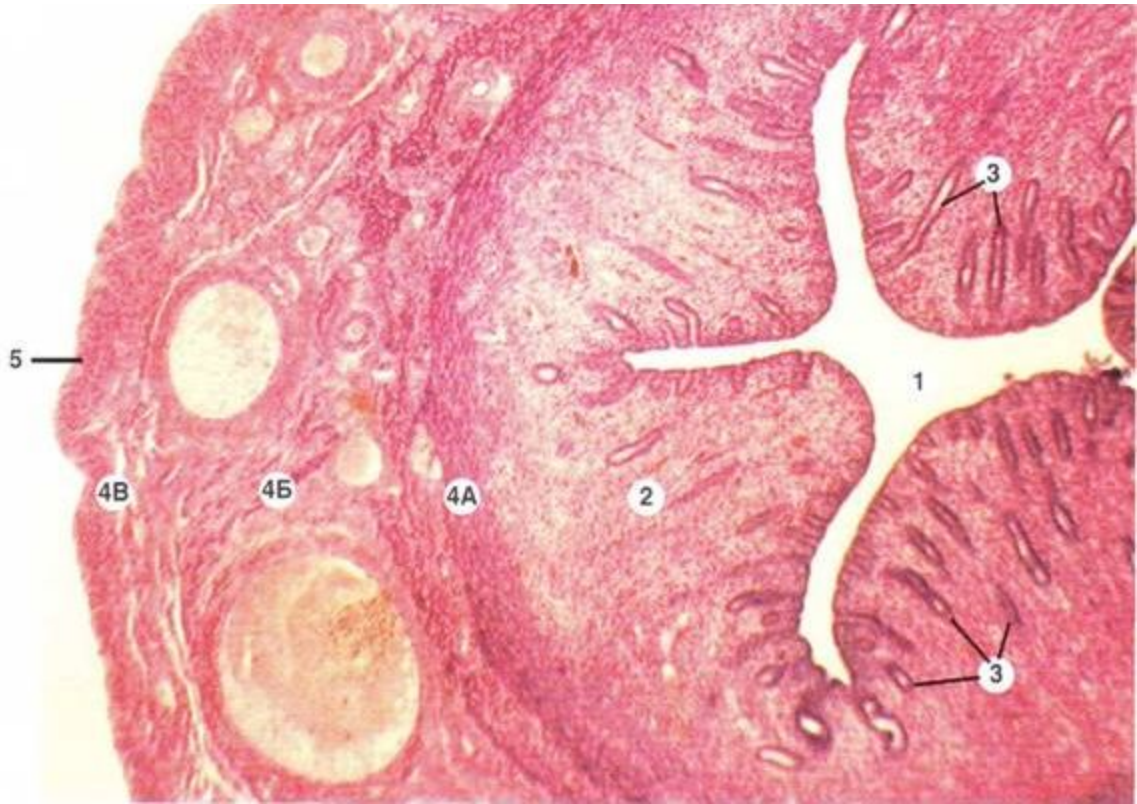

# 8

- **Поперечный срез эмбриона курицы на уровне сомитов.** В результате гаструляции сформировались зародышевые листки: эктодерма (1), энтодерма (9) и мезодерма. Клетки зародышевой мезодермы выселяются из эпибласта; формируется пресомитная мезодерма, из которой возникают сомиты (4) - симметричные парные структуры по бокам от хорды (3) и нервной трубки (2). В каждом сомите различают склеротом, дерматом и миотом; их клетки имеют свои пути миграции и служат источником для различных структур. Из мезодермы образуется ещё два крупных зачатка: нефротом (промежуточная мезодерма) (5) и латеральная мезодерма, которая расщеплена на окружающие целом (8) дорсальный (6) и вентральный (7) листки. Окраска гематоксилином и эозином.

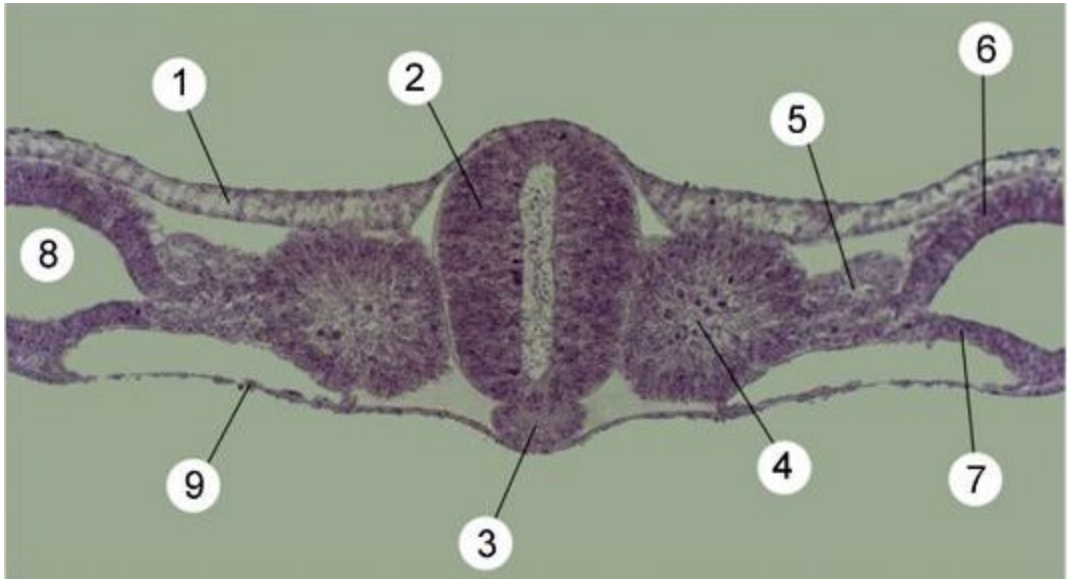

# 4

- Гликоген печени

- В данном случае использованный метод выявляет в цитоплазме гепатоцитов многочисленные глыбки гликогена (1), окрашенные в ярко-красный цвет. б) Ядра (2) клеток имеют фиолетовый цвет. 3.

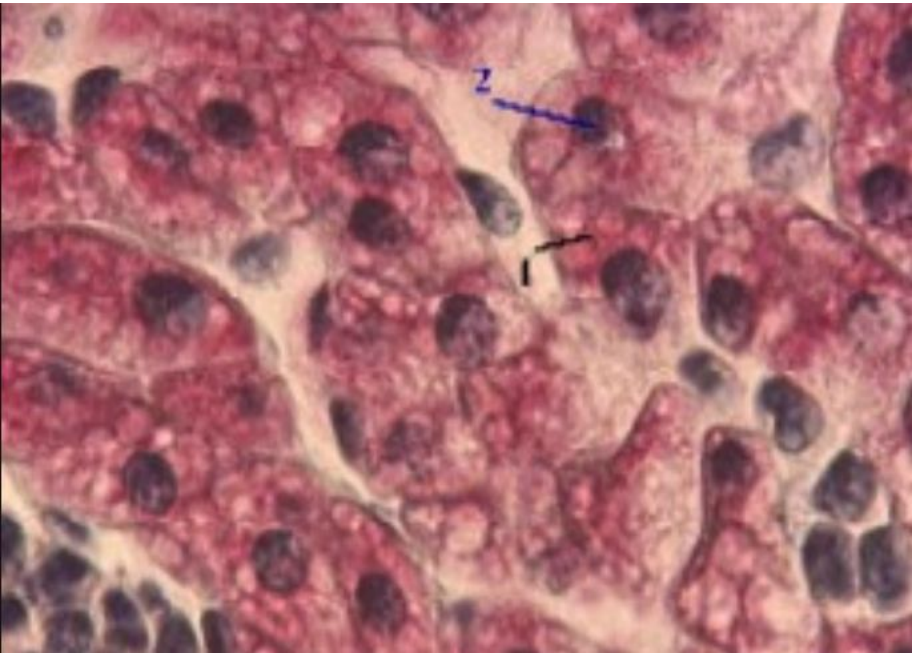


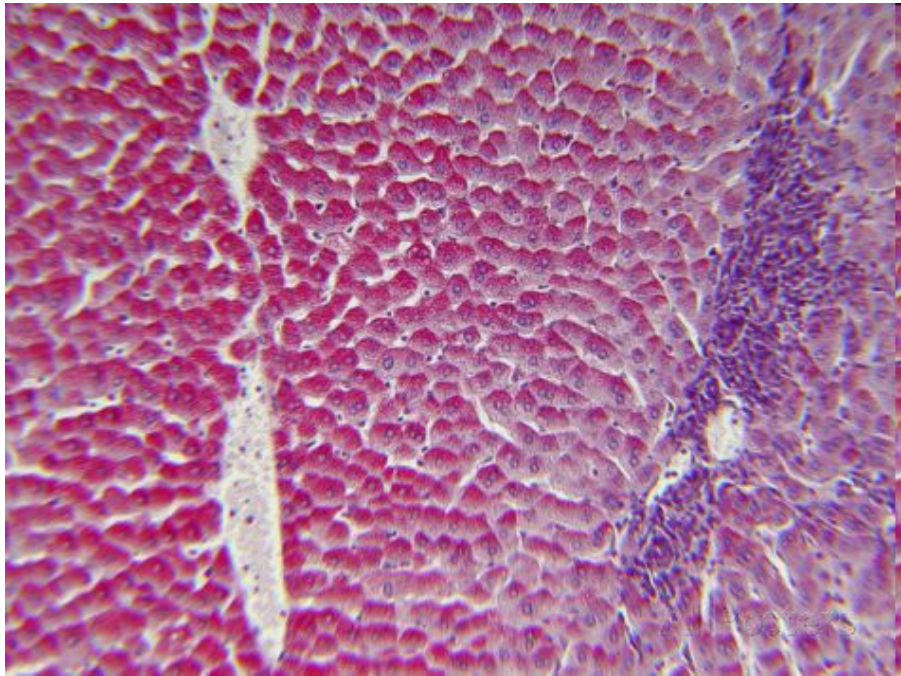

# 37

1
2
1

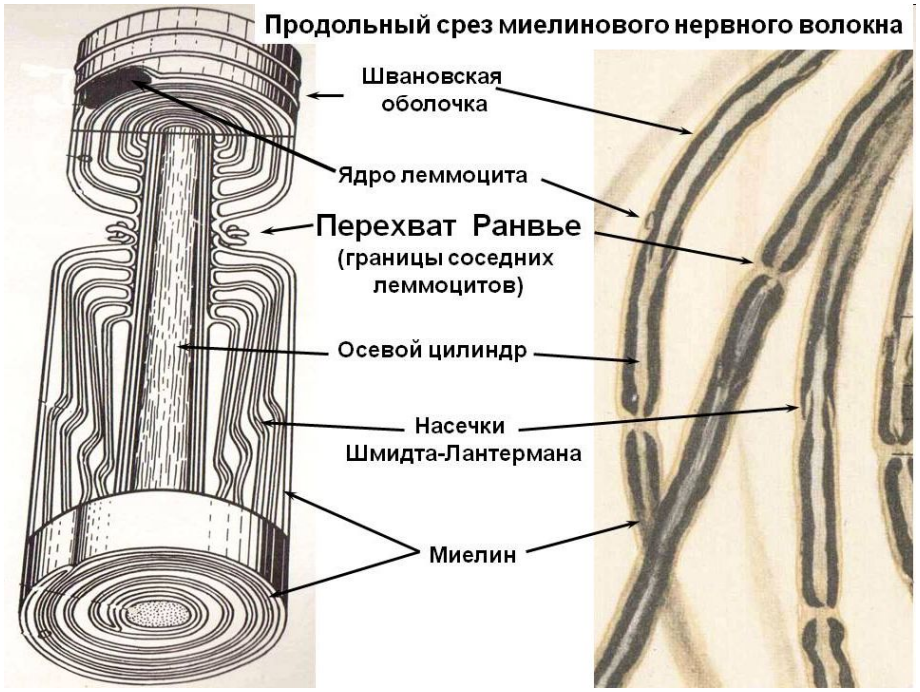
Продольный срез миелинового нервного волокна
Швановская оболочка
Ядро леммоцита
Перехват Ранвье
(границы соседних леммоцитов)
Осевой цилиндр
Насечки Шмидта-Лантермана
Миелин

# 37

- Миелиновые волокна

# 38

- **астроцитарная глия в коре больших полушарий. Импрегнация азотнокислым серебром.**

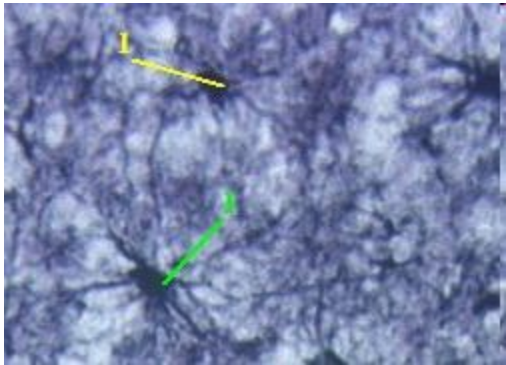

# 43

- **Рис. 121. Чувствительный ганглий спинномозгового нерва**

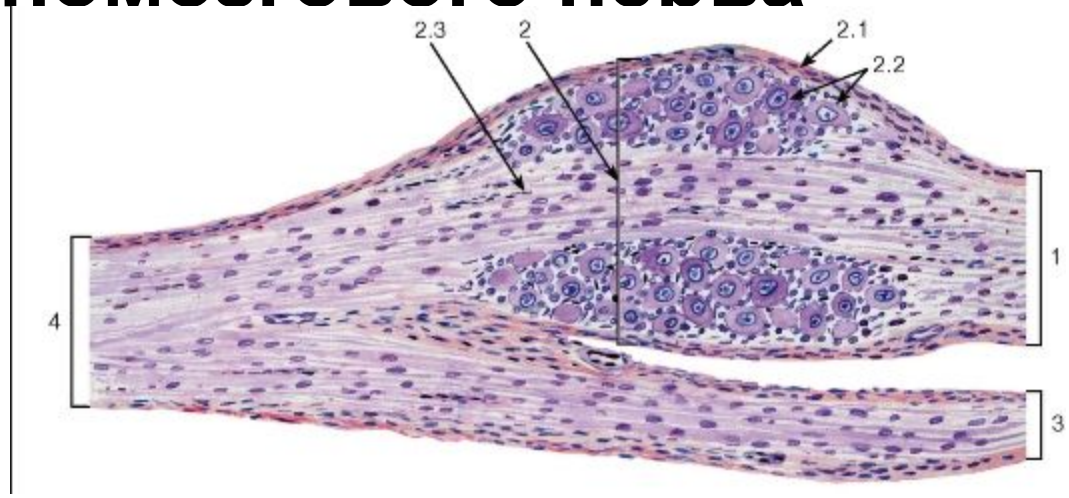

- **Эфферентное звено** образовано *мультиполярными* или *биполярными нейронами,* тела которых (3.1) лежат в автономных ганглиях (3.2). Аксоны этих клеток являются постганглионарными волокнами (3.3). В составе нервных стволов и их ветвей они направляются к клеткам рабочих органов - гладким мышцам, железам, сердцу, образуя на них окончания (3.4). В вегетативных ганглиях помимо «длинноаксонных» эфферентных нейронов - клеток I типа Догеля (ДI), имеются «равноотростчатые» афферентные нейроны - клетки II типа Догеля (ДII), которые входят в качестве рецепторного звена в состав местных рефлекторных дуг, и ассоциативные клетки III типа Догеля (ДIII) - мелкие вставочные нейроны

# 45

## Поперечный срез нерва

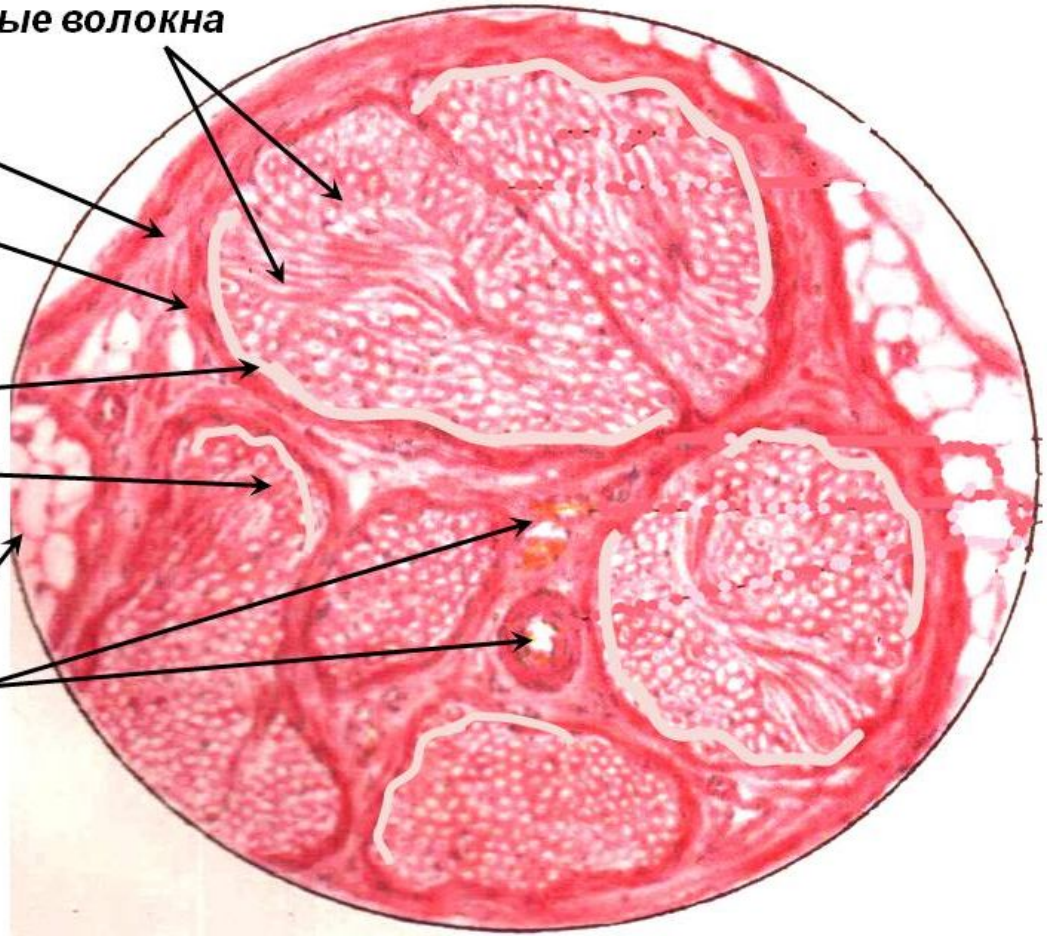

- Молекулярный
- Ганглионарный
- Зернистый

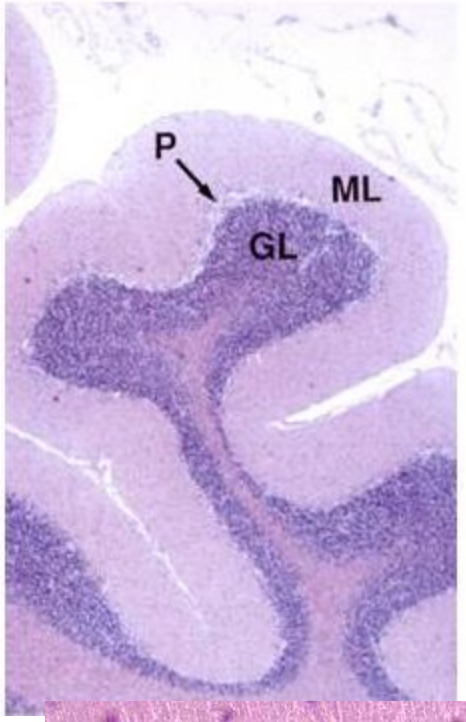


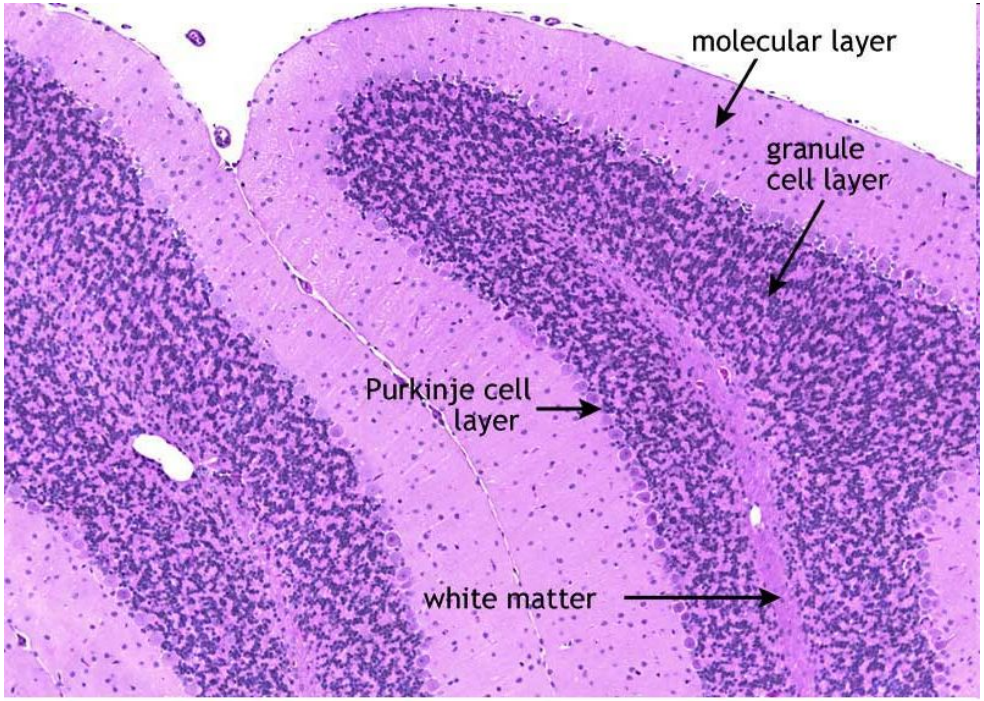


© Deltagen Inc.

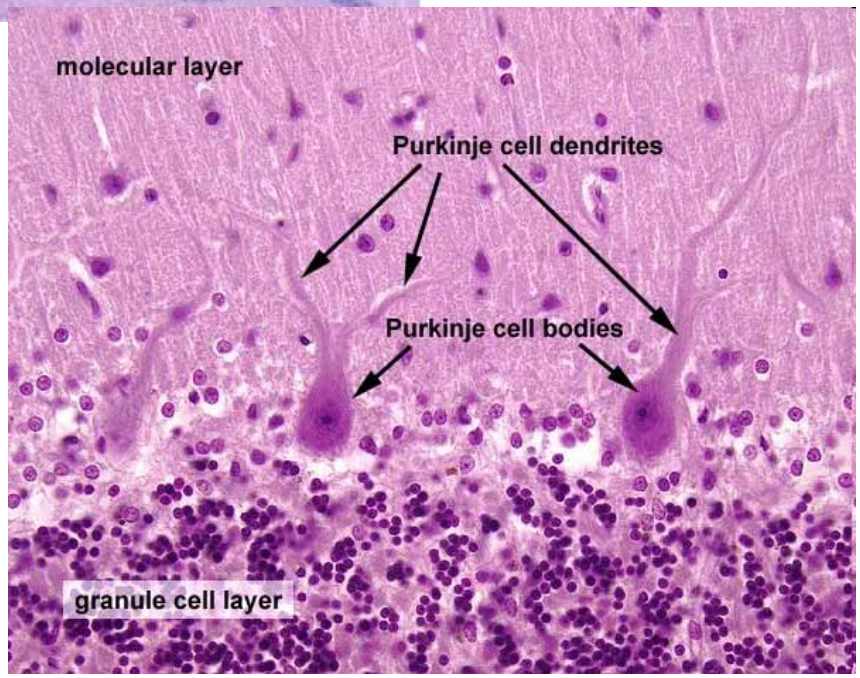

# 48

- КОРА БОЛЬШИХ ПОЛУШАРИЙ
- ГОЛОВНОГО МОЗГА

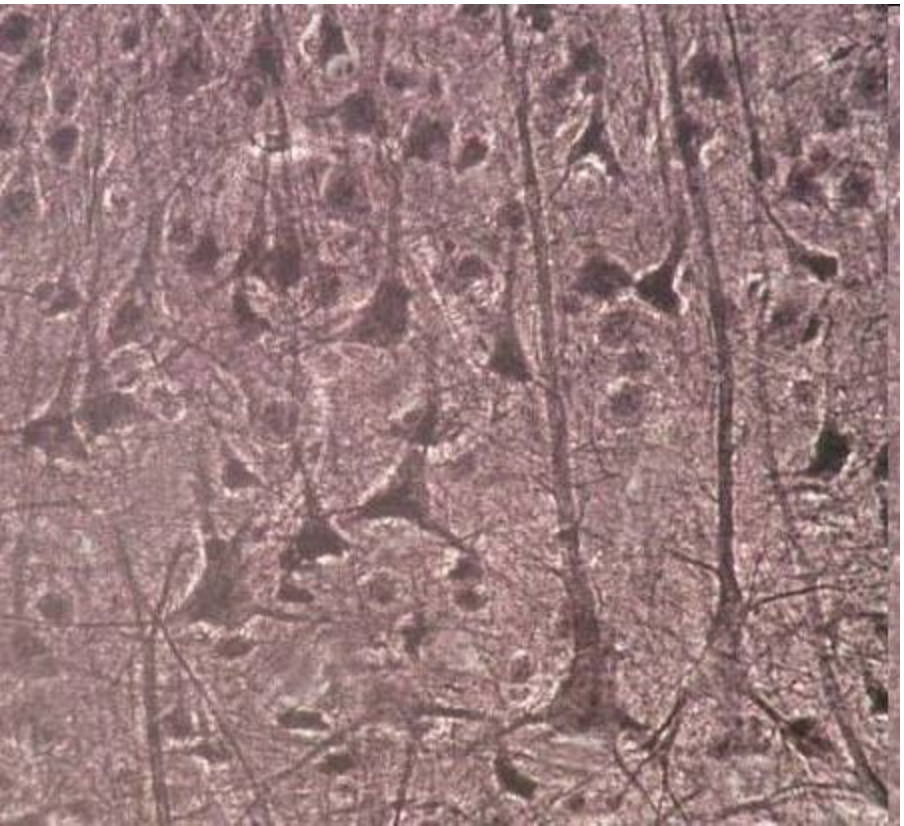

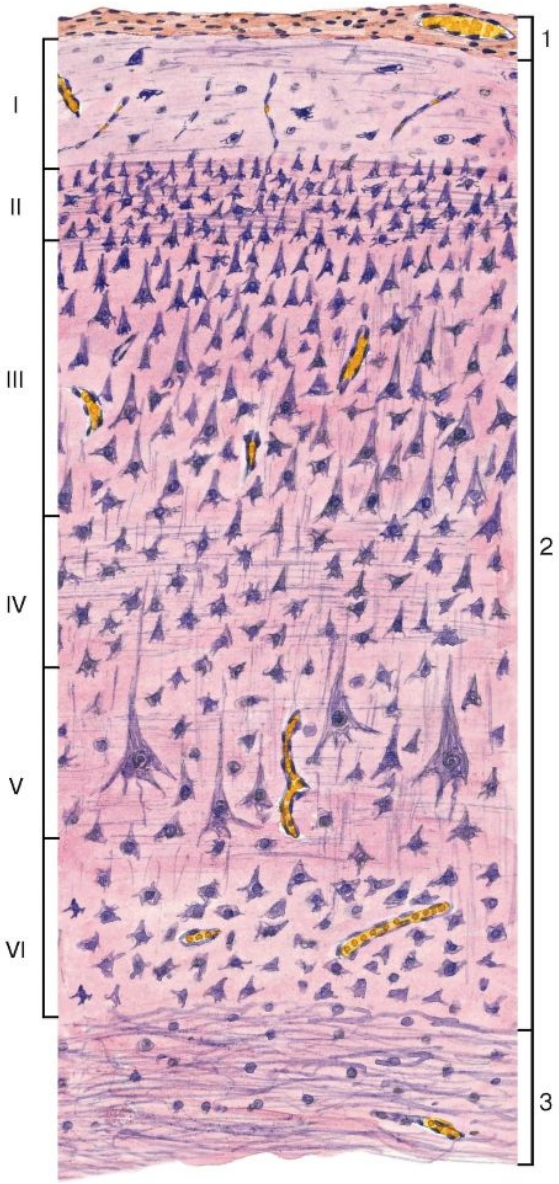

# 54

- Гладкие мышцы

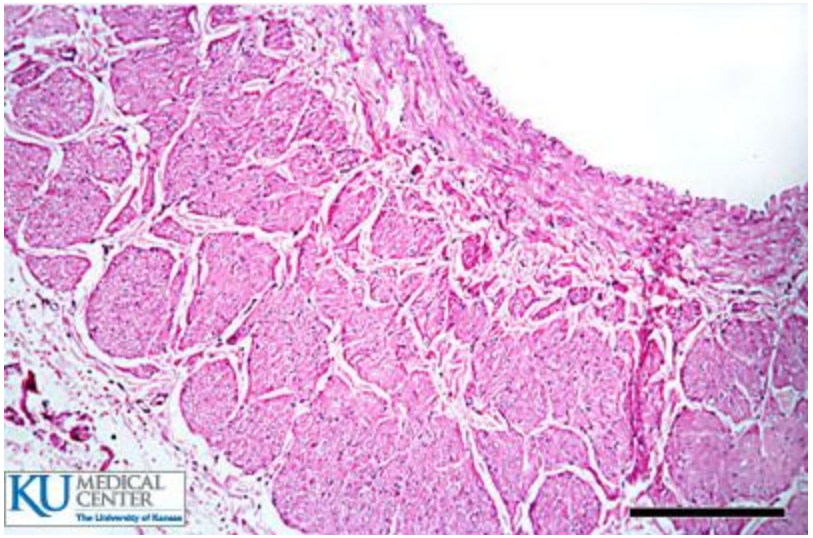


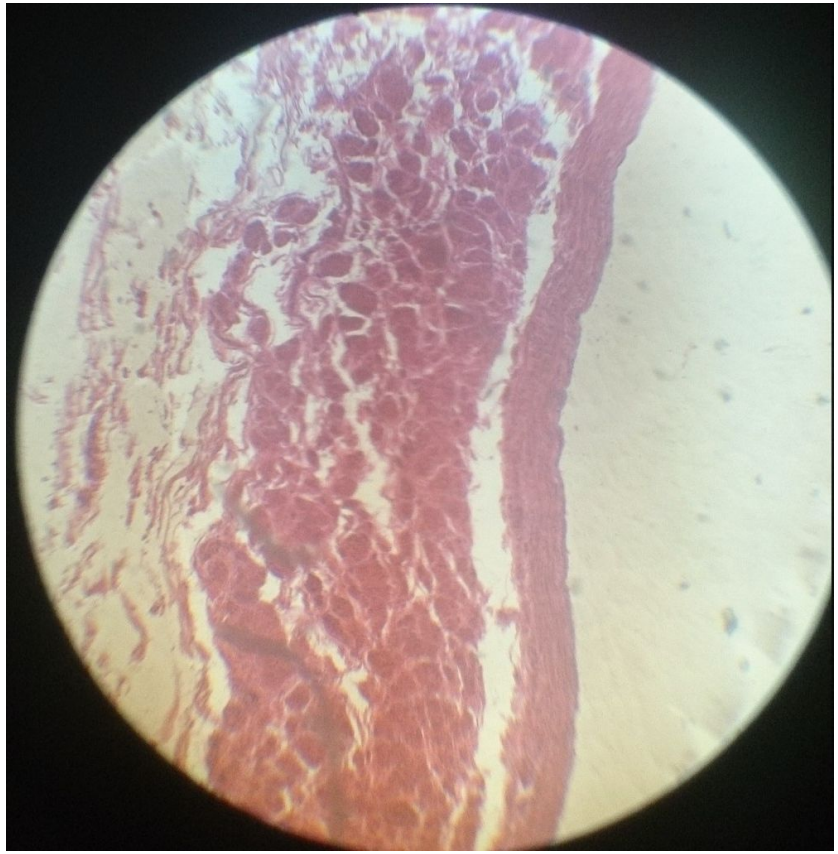

# 75/1

- Показано нормальное микроскопическое появление аденогипофиза. Аденогипофиз содержит три основных типа клеток: **ацидофилы, базофилы и хромофобы** . Пятнать переменн, и правильно определить специфическое секретирование инкрети, immunohistochemical пятнать необходим. Упрощенная классификация следующим образом:

  розовые **ацидофилы**

  темные пурпурные **базофилы**

  бледный пятнать **chromophobes.**

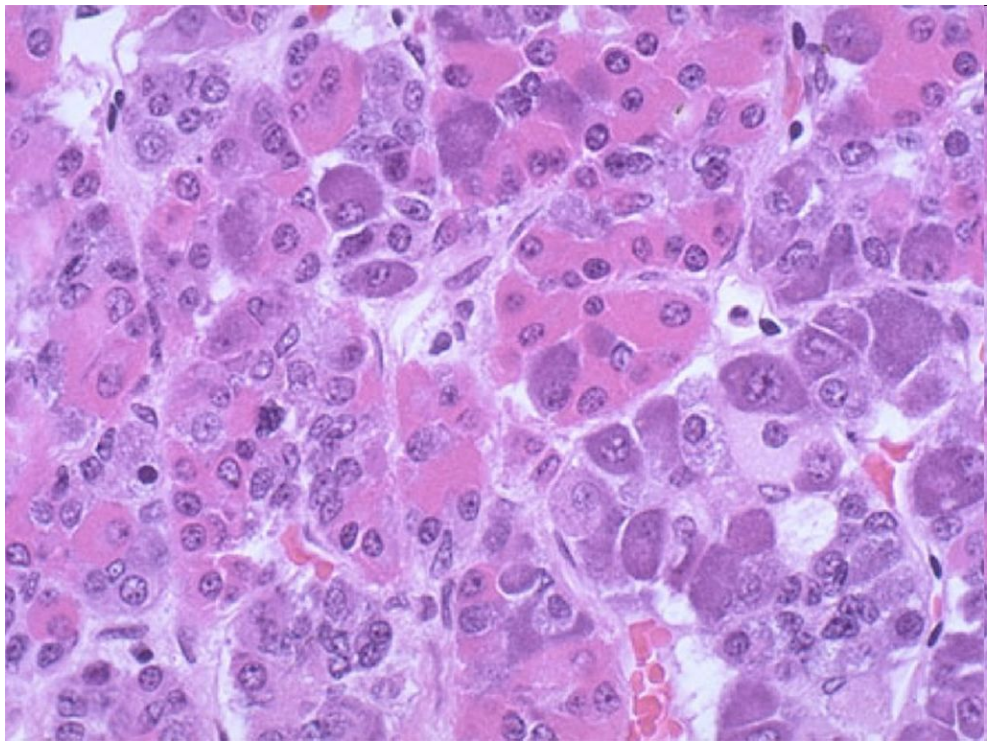

# 76

- Надпочечник. Окраска железный гематоксилин 1 – соединительнотканная капсула 2 – клубочковая зона коры надпочечника 3 – пучковая зона коры надпочечника 4 – сетчатая зона коры надпочечника 5 – мозговое вещество 2-4 корковое вещество

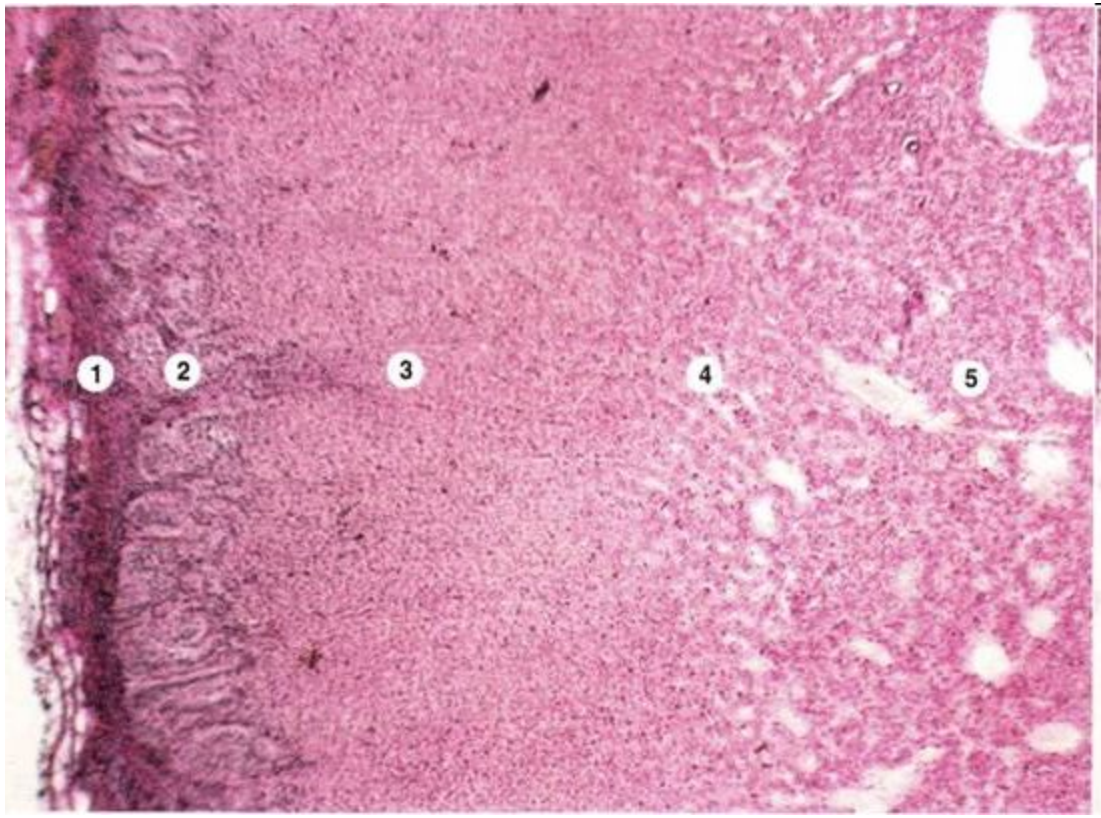

# 55

- **Среднее увеличение.**
- сократительные кардиомиоциты проводящие кардиомиоциты субэндокардиальный слой гладкие миоциты мышечно-эластического слоя субэндотелиальный слой эндотелий

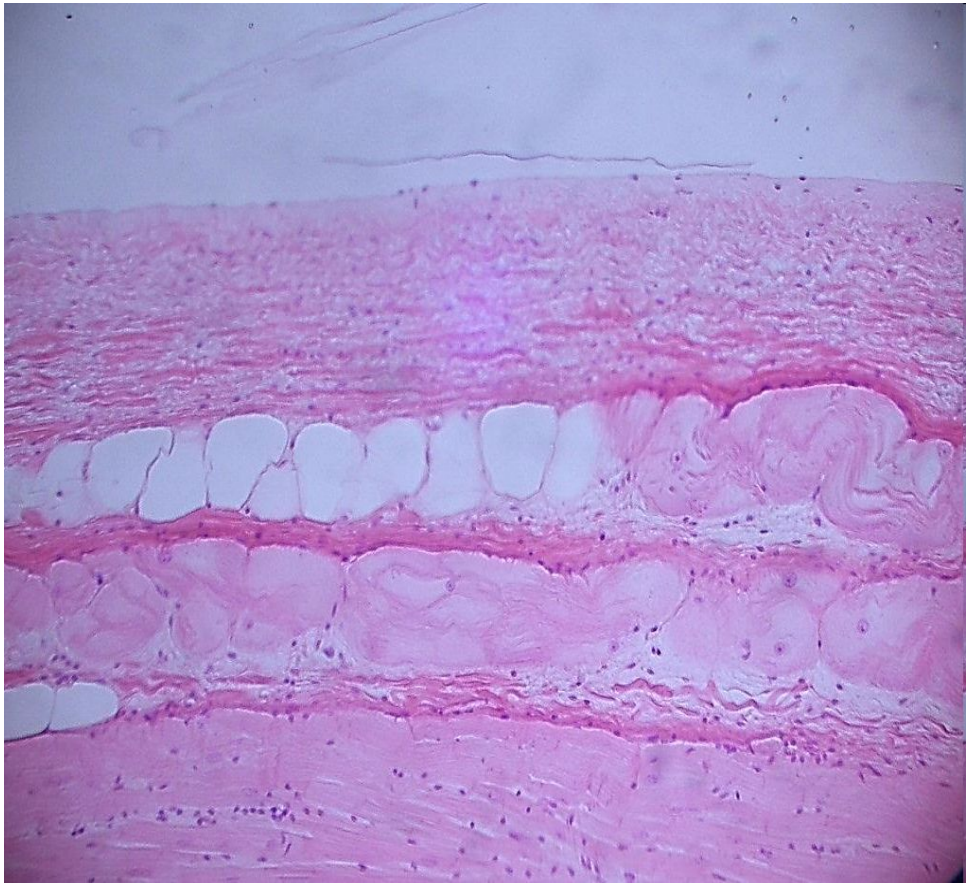

# 84

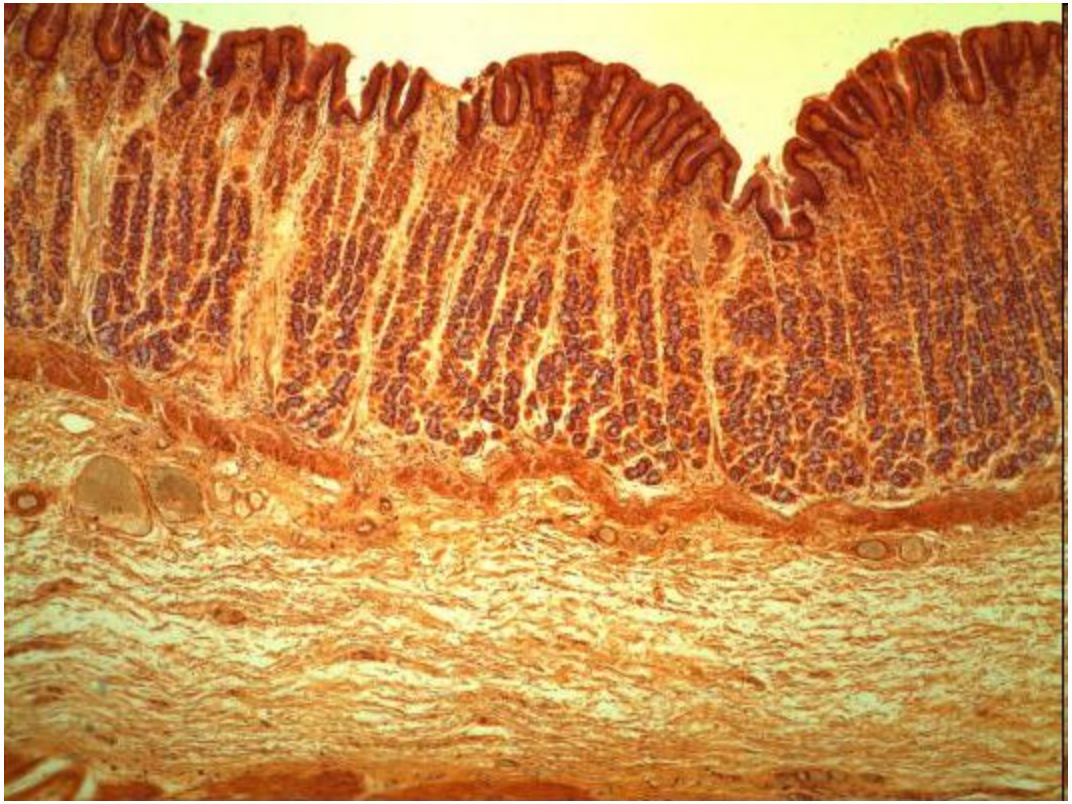

- Окраска: конго рот - гематоксилин; увеличение - малое, большое.
- При малом увеличении рассмотреть рельеф внутренней поверхности желудка, определить границы оболочек и входящих в нее слоев. Найти слизистую оболочку и в ней желудочные ямки, образованные впячиванием эпителия в собственную пластинку слизистой. При большом увеличении рассмотреть однослойныйпризматический железистый эпителий, выстилающий слизистую оболочку; собственную пластинку слизистой, представленной рыхлой соединительной тканью. Железы по строению простые трубчатые неразветвленные, Эндокринные клетки в этой окраске не видны. Мышечная пластинка слизистой состоит из трех слоев гладкомышечной ткани: внутренний и наружный - циркулярные, средний - продольный.Подслизистая основа представлена рыхлой волокнистой соединительной тканью, здесь можно увидеть кровеносные сосуды и нервное подслизистое вплетение(Мейснера). Складки желудка образованы с участием подслизистой основы.Мышечная оболочка состоит из трех слоев гладкомышечной ткани - внутреннегокосого, среднего - циркулярного, и наружного - продольного. Между слоями мышц видны прослойки рыхлой волокнистой соединительной ткани, кровеносные сосуды и межмышечные нервные ганглии (Ауэрбаха).Серозная оболочка представлена рыхлой волокнистой соединительной тканью с сосудами и пучками нервных волокон и снаружи покрыта мезотелием - однослойным плоским эпителием.

# 85

# 85

- Двенадцатиперстная кишка.
- Окраска: гесатоксилин-эозин;увеличение - малое, большое.
- При малом увеличении рассмотреть все четыре оболочки. Обратить внимание на рельеф слизистой, в котором различают ворсины и крипты. При большом увеличении рассмотреть строение ворсин - это пальцевидные выпячивания эпителия и собственной пластинки слизистой в просвет кишки. Эпителий ворсинодослойный призматический каемчатый, каемка расположена на апикальной стороне клеток в виде оксифильной полоски. Клетки призматической формы голубоватого цвета, среди них встречаются светлой окраски - бокаловидные клетки. Строма ворсин состоит из рыхлой волокнистой соединительной ткани и единичных гладких миоцитов. Крипты - вдавления эпителия в собственную пластинку слизистой, по строению соответствуют простым трубчатым железам, выстланы тем же эпителием. В собственной пластинке слизистой на границе с мышечной пластинкой встречаются одиночные лимфатические фолликулы. Мышечная пластинка слизистой оболочки состоит их двух слоев гладкомышечных клеток: внутренний - циркулярный, наружный продольный.
- Вподслизистой основе на фоне рыхлой волокнистой соединительной ткни расположены концевые отделы дуоденальных желез, которые содержат клетки двух типов:светло-розовые- слизисты и фиолетовые - белковые.Выводные протоки дуоденальных желез открываются в дно крипт или у основания ворсин.
- Вмышечной оболочке различают два слоя гладких мышц: внутренний - циркулярный, наружный - продольный. В межмышечной соединительной ткани расположены сосуды и нервные сплетения Ауэрбаха.
- Наружная оболочка -серозная.

# 86

- **ДВЕНАДЦАТИПЕРСТНАЯ КИШКА**
  *Окраска гематоксилин-эозином*

1 - слизистая оболочка
2 - подслизистая оболочка
3 - мышечная оболочка
4 - серозная оболочка
5 - ворсинка
6 - железы (крипты) собственной пласти
слизистой оболочки
7 - железы подслизистой оболочки

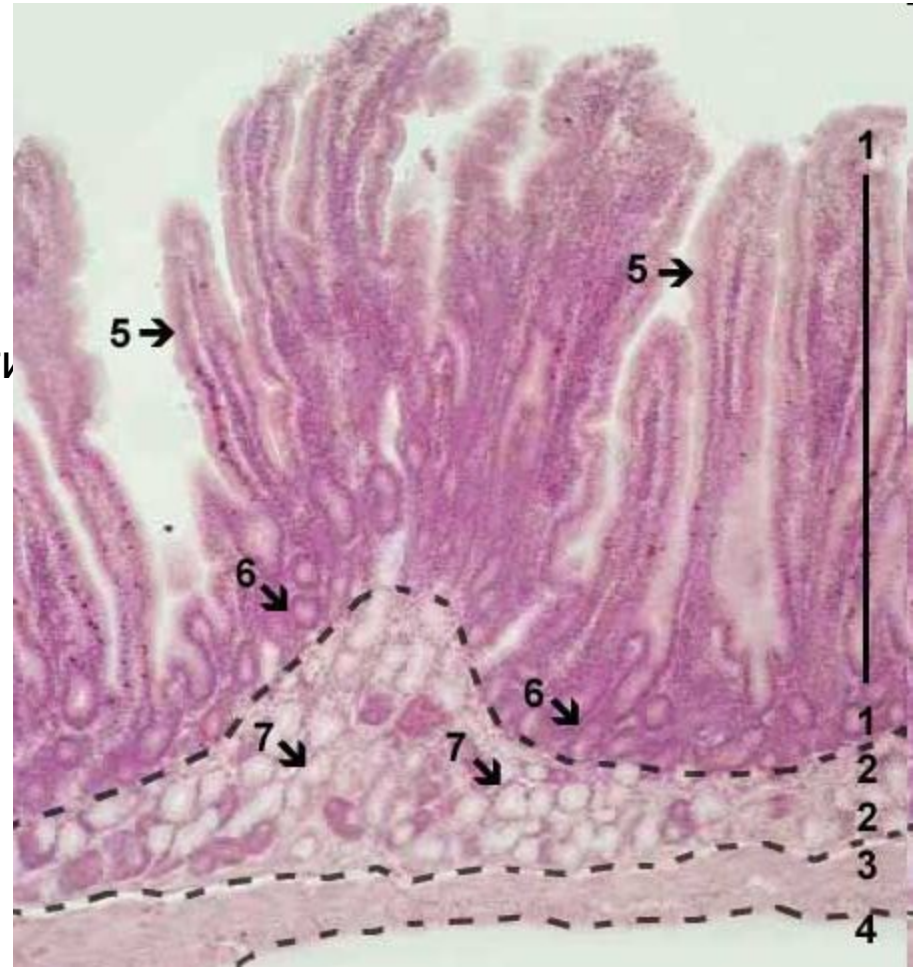

87

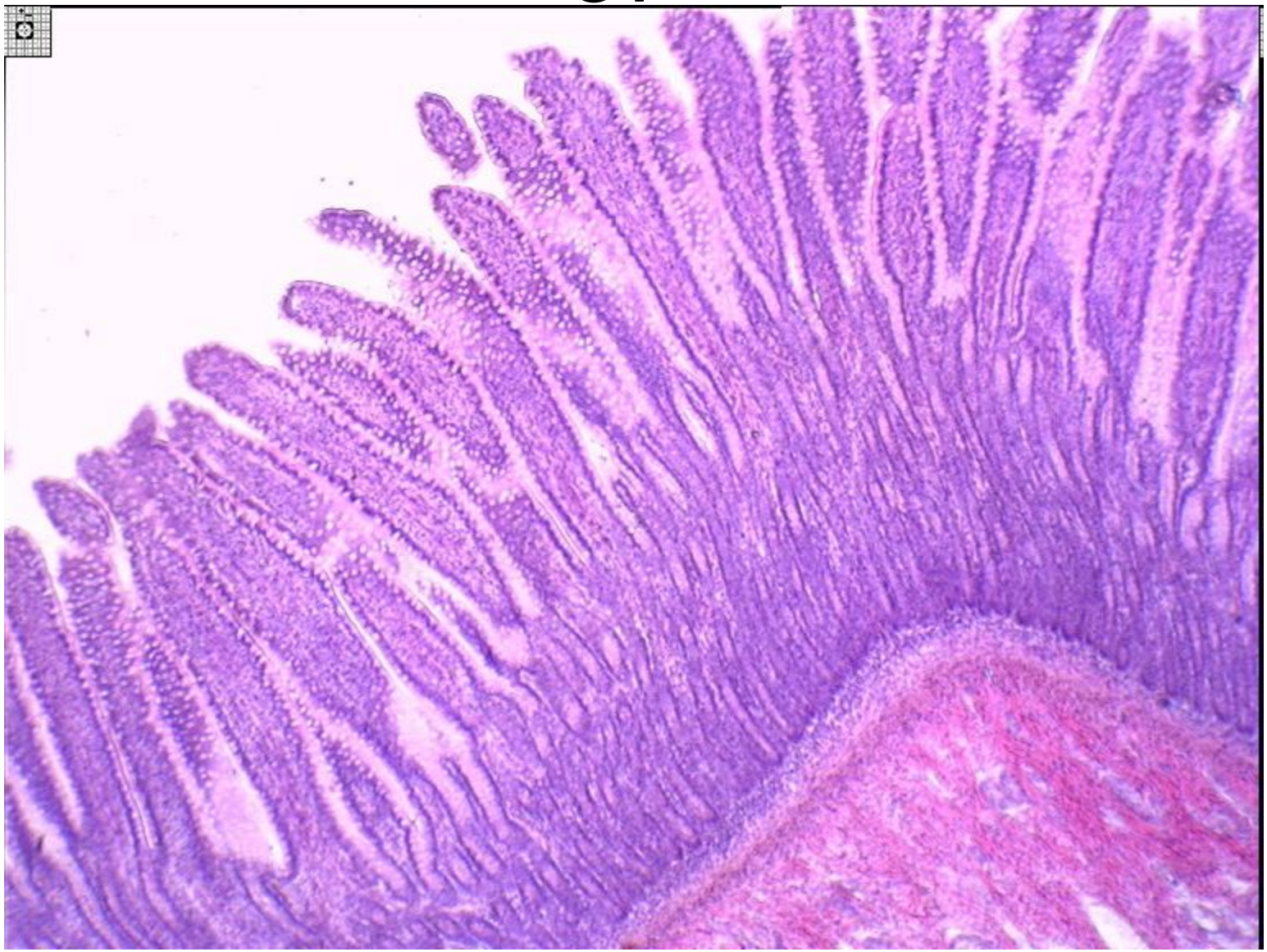

1А - КИШЕЧНЫЕ ВОРСИНКИ: выпячивания слизистой оболочки. В их образовании принимают участие все спои данной оболочки:
1В — однослойный цилиндрический каемчатый эпителий, имеющий
1Г — оксифильную каемку на апикальной поверхности;
2 — собственная пластинка (рыхлая волокнистая соединительная ткань): образует строму ворсинок;
3А — отдельные гладкие миоциты (представители мышечной пластинки).
1Б — КИШЕЧНЫЕ КРИПТЫ: группами (по 5-10 крипт) открываются в просветы между ворсинками. В отличие от желудочных желез, среди эпитепиоцитов крипт секреторными являются не все, а лишь относительно немногие клетки.
3 — мышечная пластинка слизистой оболочки: основная ее часть расположена под криптами. — подслизистая основа

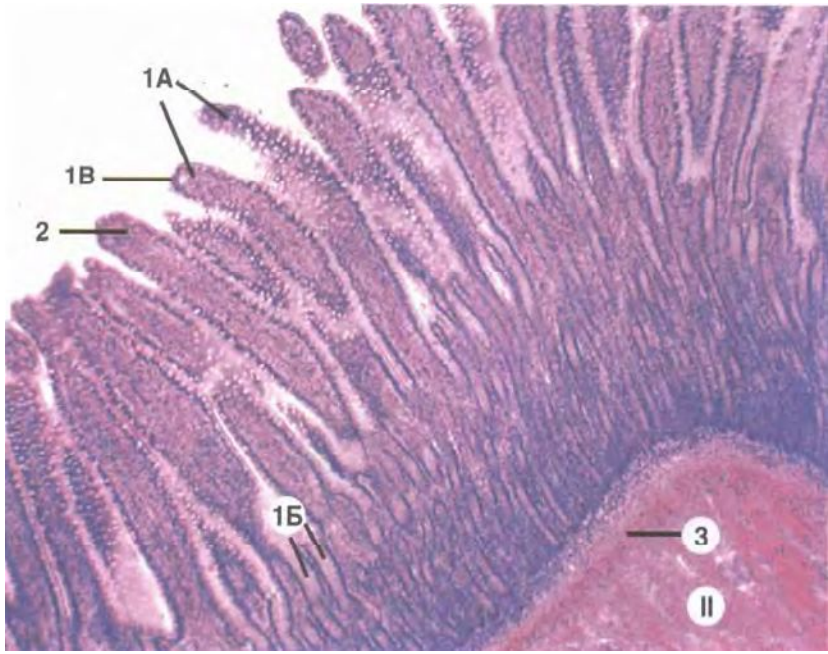

# 88

- **Толстая кишка.** Поверхность слизистой оболочки и стенка крипт (1) выстланы однослойным цилиндрическим каёмча- тым эпителием с многочисленными бокаловидными клетками. Мышечный слой слизистой оболочки (2) состоит из внутреннего циркулярного и наружного продольного подслоёв гладкомышечных клеток. В собственном слое слизистой оболочки видно скопление лимфоидной ткани в виде солитарного фолликула (3). Окраска гематоксилином и эозином.

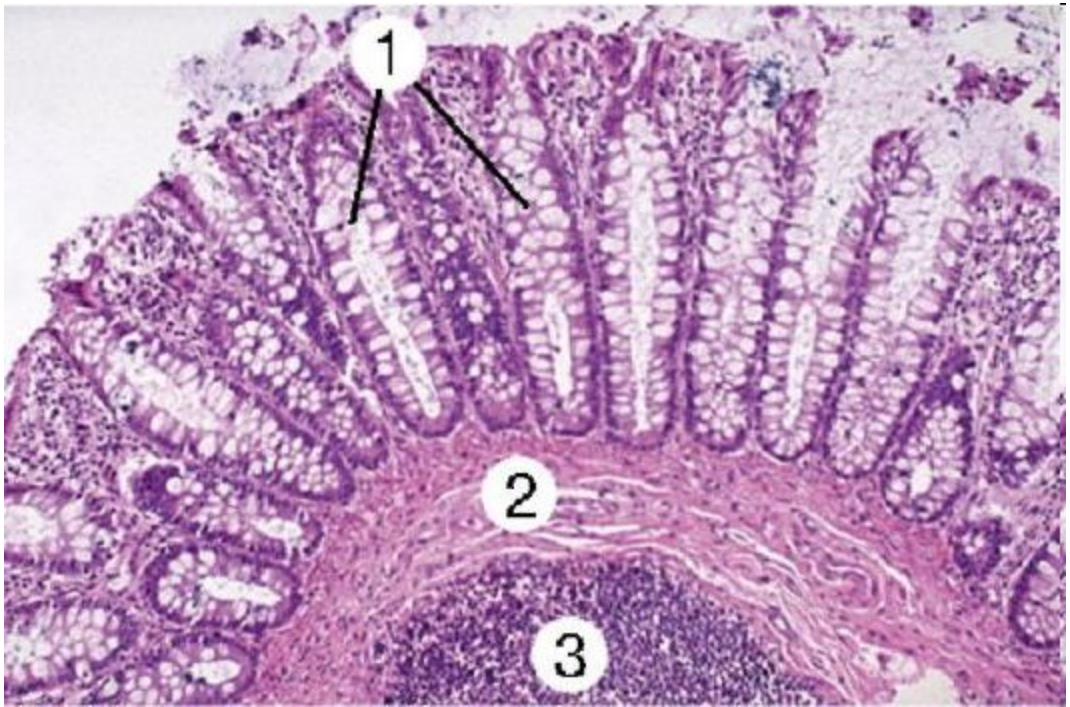

# 51

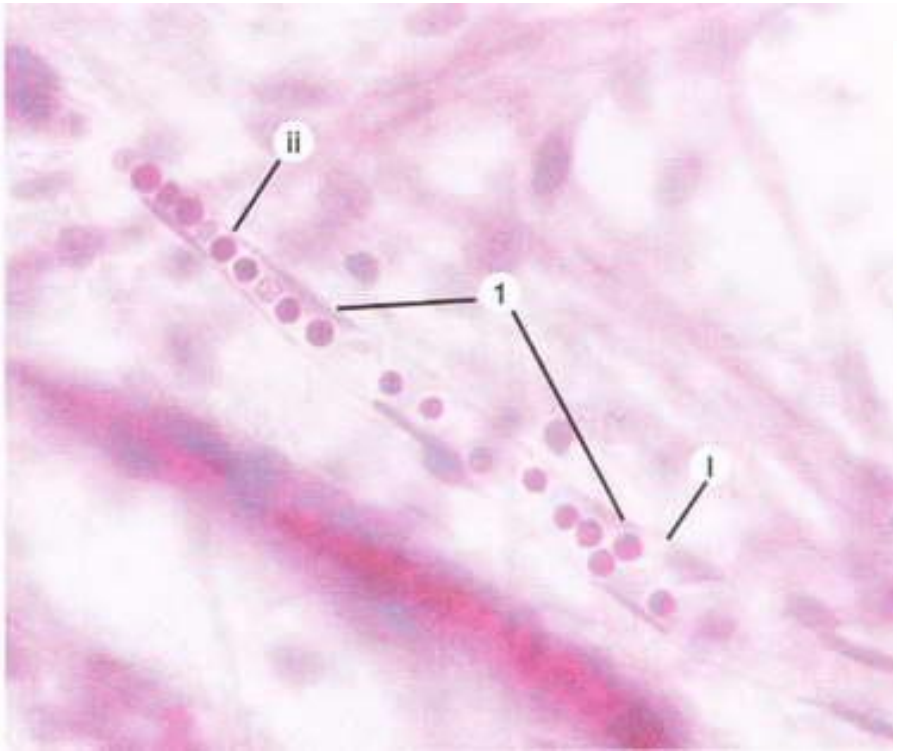


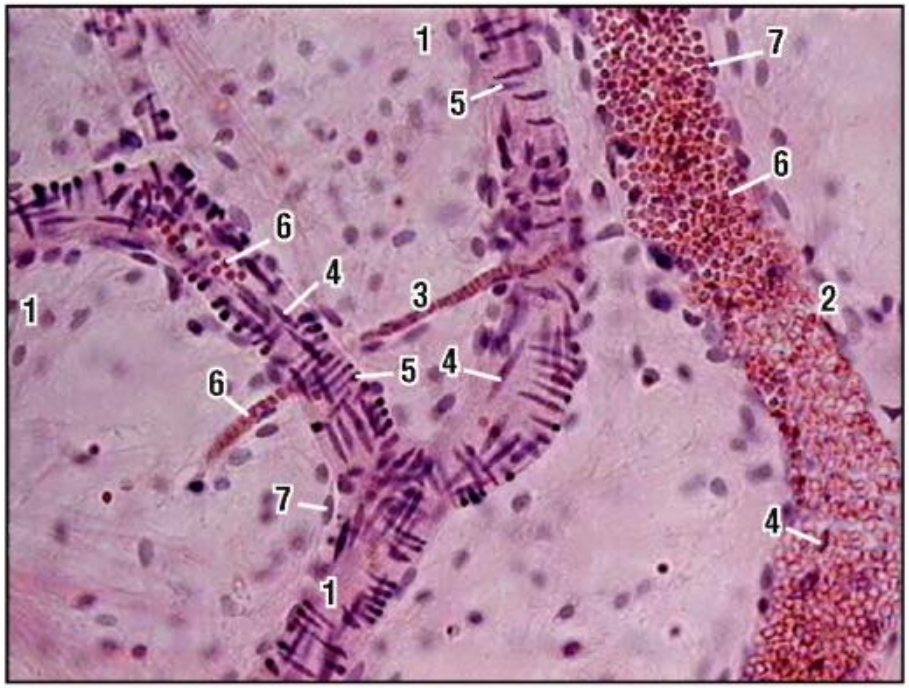

# 51

Сосуды микроциркуляторного русла

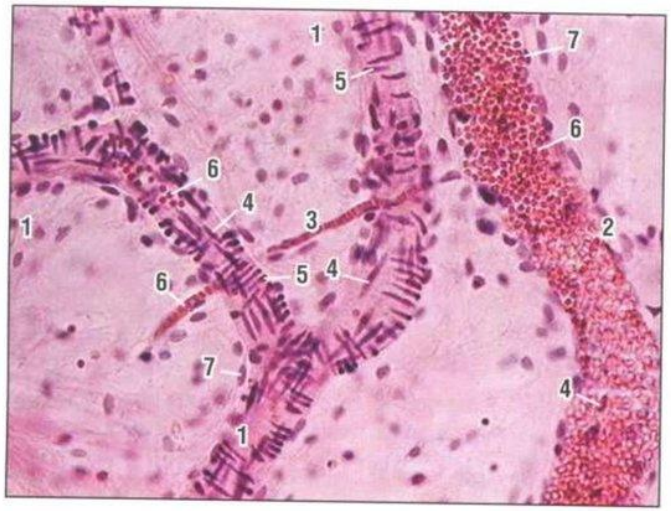


**Артериолы, капилляры, венулы. Мягкая мозговая оболочка (окраска гематоксилином и эозином):** 1 — артериолы; 2 — венула; 3 — капилляр; 4 — ядра эндотелиоцитов; 5 — ядра гладких миоцитов; 6 — эритроциты; 7 — элементы наружной оболочки