САРКОМА МАТКИ

Что такое саркома?

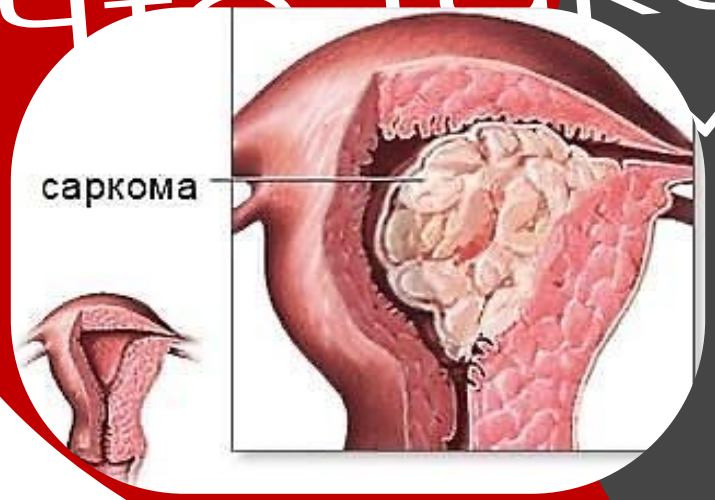

- Саркома матки - злокачественная неэпителиальная опухоль высокой степени злокачественности, которая развивается из клеток производных мезодермы.
- Саркомы матки – наиболее «агрессивные» опухоли в онкогинекологии.
- От РТМ саркомы отличаются стремительным прогрессированием с более частыми рецидивами - 13-30% и множественными до 50% метастазами.

Эпидемиология

- Саркома матки является малораспространенным заболеванием:
  - 1% случаев гинекологических заболеваний
  - 5% из всех опухолей матки.
- Чаще всего саркомы встречаются в *постменопаузальном* периоде, но также описаны случаи выявления опухоли у молодых женщин и даже у подростков.
- Средний возраст больных саркомами – 50 лет.

Факторы риска

- избыточный вес
- гиподинамия
- эндокринологические расстройства
- гипертоническая болезнь
- поздние менархе
- предшествующая миома матки
- негроидная раса
- генетическая предрасположенность к саркоме
- облучение при лечении рака шейки матки
- заместительная почечная терапия способна

увеличить риск возникновения сарком

Формы

- Саркома матки относится к мезенхимальным опухолям

1. Злокачественные **смешанные** эпителиальные и мезенхимальные опухоли:

- аденосаркома
- карциносаркома

2. Злокачественные **мезенхимальные** опухоли:

- лейомиосаркома:
  - эпителиоидная лейомиосаркома,
  - миксоидная лейомиосаркома;
- эндометриальная стромальная саркома низкой степени злокачественности;
- эндометриальная стромальная саркома высокой степени злокачественности;
- недифференцированная саркома.

Классификация сарком матки FIGO, ISGyP и GCIG

Лейомиосаркомы и эндометриальные стромальные саркомы

I Опухоль в пределах матки
- **IA** менее 5 см
- **IB** более 5 см

II Опухоль находится за пределами матки, но в пределах малого таза
- **IIA** вовлечение придатков матки
- **IIB** вовлечение тканей малого таза

III Опухоль инвазирует брюшную полость
- **IIIA** один очаг
- **IIIB** более одного очага
- **IIIC** метастазы в тазовые и/или парааортальные лимфоузлы

IV – IVA Опухоль инвазирует мочевой пузырь и/или прямую кишку

IV B Распространенные метастазы

Аденосаркомы

I Опухоль в пределах матки
- **IA** опухоль в пределах эндометрия/эндоцервикса без инвазии миометрия
- **IB** инвазия в миометрий менее 50%
- **IC** инвазия в миометрий более 50%

II Опухоль распространяется в малый таз
- **IIA** вовлечение придатков матки
- **IIB** опухоль распространяется на ткани малого таза

III Опухоль инвазирует ткани брюшной полости
- **IIIA** один очаг
- **IIIB** более одного очага
- **IIIC** метастазы в тазовые и/или парааортальные лимфоузлы
- **IVB** распространенные метастазы

Карциносаркомы

Таблица 1. Стадии РТМ и карциносаркомы матки по системе TNM (8-й пересмотр, 2017) и классификации FIGO (2009)

TNM	FIGO	Описание
TX		Невозможно оценить состояние первичной опухоли
T0		Первичная опухоль отсутствует
Tis		Рак *in situ*
T1a	IA	Опухоль в пределах эндометрия или опухоль с инвазией менее половины толщины миометрия
T1b	IB	Опухоль с инвазией более половины толщины миометрия
T2	II	Опухоль распространяется на строму шейки матки, но не выходит за пределы матки
T3a	IIIA	Прорастание серозной оболочки матки, поражение маточных труб или яичников (непосредственный переход опухоли или метастазы)
T3b	IIIB	Поражение влагалища или параметриев (непосредственный переход опухоли или метастазы)
T4	IVA	Прорастание слизистой оболочки мочевого пузыря или толстой кишки
NX		Оценить состояние регионарных лимфатических узлов невозможно
N0		Метастазов в регионарных лимфатических узлах (тазовых или парааортальных) нет
	IIIC	Метастазы в регионарных лимфатических узлах (тазовых или парааортальных)
N1	IIIC1	Метастазы в тазовых лимфатических узлах
N2	IIIC2	Метастазы в парааортальных лимфатических узлах
M0		Отдаленных метастазов нет
M1	IV	Отдаленные метастазы (в том числе метастазы в паховых лимфатических узлах и лимфатических узлах в пределах брюшной полости, кроме тазовых или парааортальных лимфатических узлов; за исключением метастазов во влагалище, придатках матки и по тазовой брюшине)

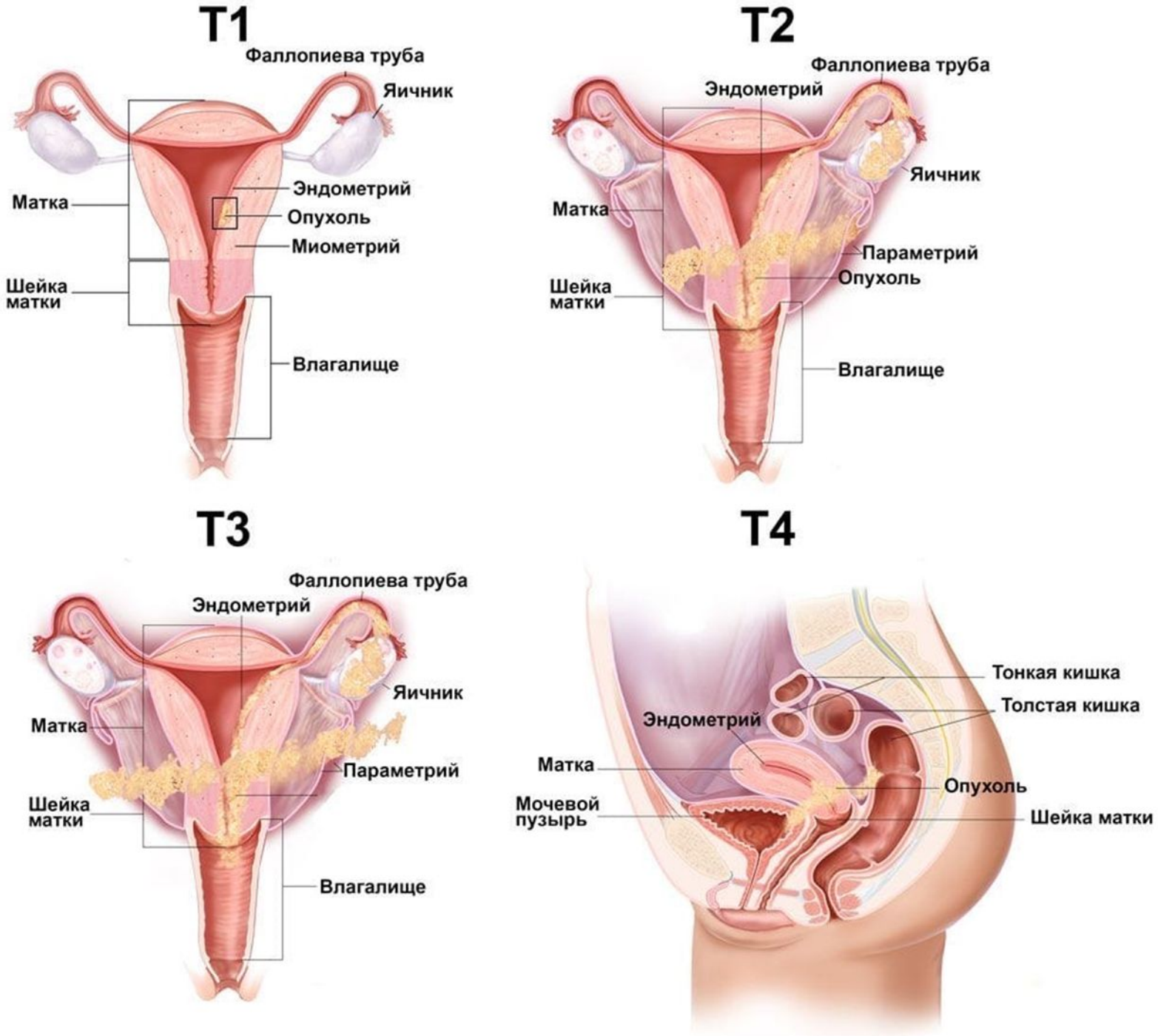
T1
Фаллопиева труба
Яичник
Эндометрий
Матка
Опухоль
Миометрий
Шейка матки
Влагалище
T2
Фаллопиева труба
Эндометрий
Яичник
Матка
Параметрий
Опухоль
Шейка матки
Влагалище
T3
Фаллопиева труба
Эндометрий
Яичник
Матка
Параметрий
Шейка матки
Влагалище
T4
Тонкая кишка
Толстая кишка
Эндометрий
Матка
Опухоль
Мочевой пузырь
Шейка матки

Общепринятая гистологическая классификация сарком матки

Саркомы матки		
	Гомологичные	*Гетерологичные*
Чистые	Лейомиосаркома	Рабдомиосаркома
	Эндометриальная стромальная саркома	Хондросаркома
	Эндолимфатический стромальный миоз	Эндолимфатический стромальный миоз
	Ангиосаркома	
Смешанные	Карциносаркома	Смешанная мезодермальная опухоль

Клинико-морфологическая характеристика форм

Лейомиосаркомы - 55%,
карциносаркомы - 30%,
эндометриальные стромальные саркомы - 15%.

1. **Лейомиосаркомы** происходят из клеток с гладкомышечной дифференцировкой. Представляют собой одиночные интрамуральные образования с нечеткими границами, около 8 см в диаметре. На разрезе - серо-желтая или розовая структура с четко наблюдаемыми зонами кровоизлияний и некрозов.

Лейомиосаркомы могут распространяться локально и регионально, проникая в область таза и вызывая симптомы со стороны ЖКТ и мочевыводящей системы. Также они могут развиваться путем гематогенной диссеминации, чаще всего диссеминируя в легкие.

Клинико-морфологическая характеристика отдельных форм

2. **Эндометриальная стромальная саркома** – злокачественная опухоль, состоящая из неопластических клеток, напоминающих строму эндометрия в фазе пролиферации.

- Выявляется в пре- или перименопаузальном периоде.
- Наиболее частыми жалобами являются боли в животе, маточное кровотечение, дисменорея; при этом приблизительно у четверти пациенток эндометриальная стромальная саркома протекает *бессимптомно*.

Клинико-морфологическая характеристика отдельных форм

Эндометриальные стромальные саркомы разделяют на:

1. ЭСС низкой степени злокачественности:

- рецидивы развиваются у большинства больных

- миома отмечалась в 58% случаев, нарушения углеводного и жирового обмена - у 32% пациентов

2. ЭСС высокой степени злокачественности:

- протекает агрессивнее: клетки характеризуются более выраженной атипией

Недифференцированная саркома матки - опухолевые клетки утратили свою специфическую дифференцировку, гистологическое сходство со стромой отсутствует.

Смешанные саркомы:

3. **Карциносаркома матки** - опухоль содержит как мезенхимальный (саркоматозный), так и эпителиальный (канцероматозный) компонент.

4. **Аденосаркома** - категорически редко встречающийся подтип саркомы тела матки.

- является смешанной опухолью, состоящей из низкодифференцированной саркомы и железистого эпителия;
- макроскопически имеет форму полипа, растущего в полость матки; на разрезе - кисты, заполненные жидкостью, с участками геморрагий и некроза;
- типичные симптомы: вагинальные кровотечения, увеличение матки и наличие опухолевой ткани, выступающей из наружного маточного зева.

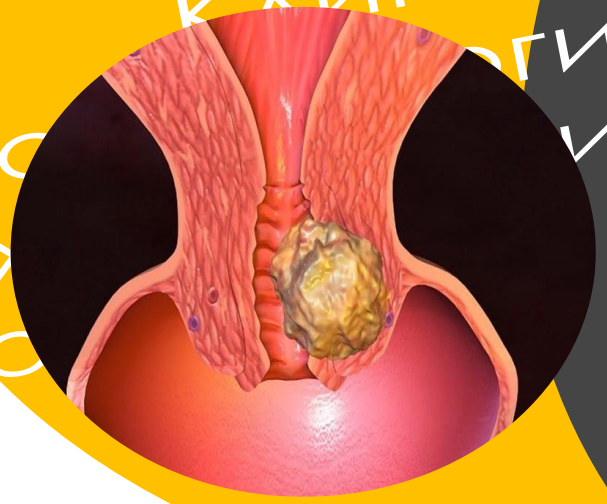

Клинико-морфологическая характеристика форм

Клиническая картина

Основным клиническим проявлением саркомы тела матки являются ациклические маточные кровотечения в репродуктивном периоде или кровотечения в период постменопаузы.

- иногда саркомы тела матки протекают *бессимптомно;*
- увеличиваются размеры матки

Развитие опухолевого процесса может сопровождаться общими симптомами:

- слабость;
- потеря массы тела;
- длительно текущий анемический синдром;
- длительный субфебрилитет

Диагностика

Критерии установления диагноза заболевания или состояния:

1. Данные анамнеза;
2. Данные физикального обследования;
3. Данные патолого-анатомического исследования биопсийного и/или операционного

1. Жалобы и анамнез

- рост опухоли в менопаузе;
- ациклические маточные кровотечения или кровянистые выделения в пре- и постменопаузе в сочетании с увеличением размеров матки;
- кахексия, анемия не связанная с маточным кровотечением, нарастающая слабость.

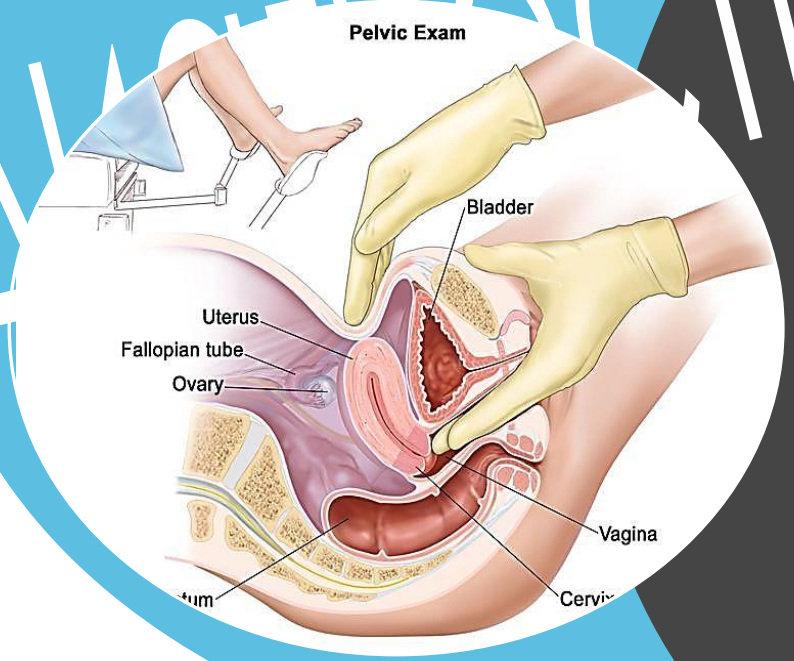

2. Физикальное обследование

- физикальный осмотр;
- гинекологическое исследование с визуальным осмотром слизистой оболочки шейки матки и влагалища;
- бимануальное гинекологическое исследование пальпация лимфатических узлов.

Лабораторные диагностические исследования

- у большинства пациенток с саркомой матки увеличены СОЭ и ЛДГ.

3.Инструментальные диагностические исследования

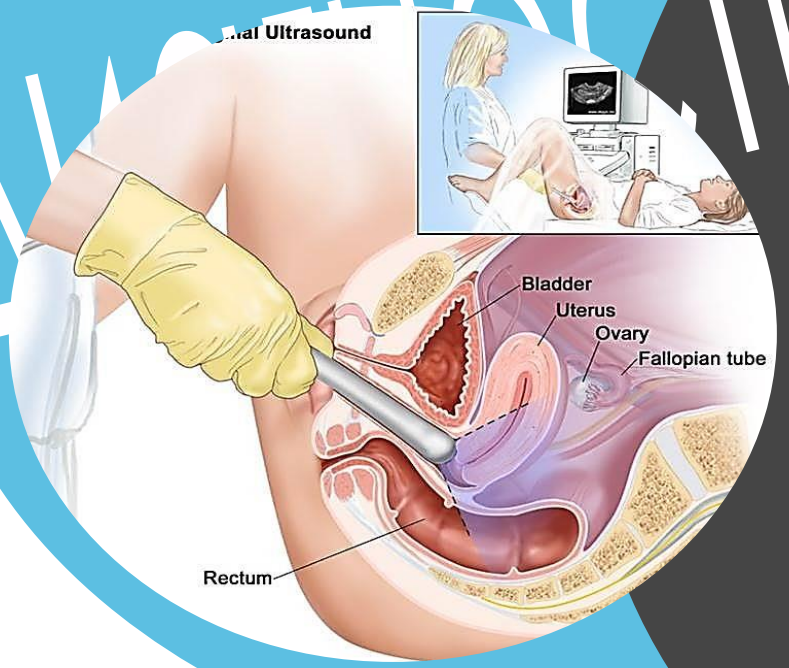

1) Трансвагинальное **УЗИ** органов малого таза (комплексное) с **допплерографией** для установления антиоархитектоники опухолевого процесса.

- неоднородная эхогенность;
- узловая трансформация матки;
- дольчатое строение;
- участки с нарушением питания и некрозом в узлах.

2) **МРТ** *органов малого таза* с внутривенным контрастированием.

- при подозрении на поражение *паренхиматозных органов и лимфатических узлов* - МРТ *органов брюшной полости и забрюшинного* пространства.

Диагностика

3) **КТ** *органов грудной клетки* с в/в контрастированием - при *метастатическом поражении легких и средостения*.

4) **Аспирационная биопсия** тканей матки или **раздельное диагностическое выскабливание** полости матки с гистероскопией или без - *цитологическое* исследование биопсийного материала.

4. Иные диагностические исследования

Гистопатологический анализ является *«золотым стандартом»* для диагностики саркомы матки. Гистологически саркома матки характеризуется коагуляционным некрозом и атипией клеток.

Окончательный диагноз устанавливают после гистологического исследования удалённой опухоли.

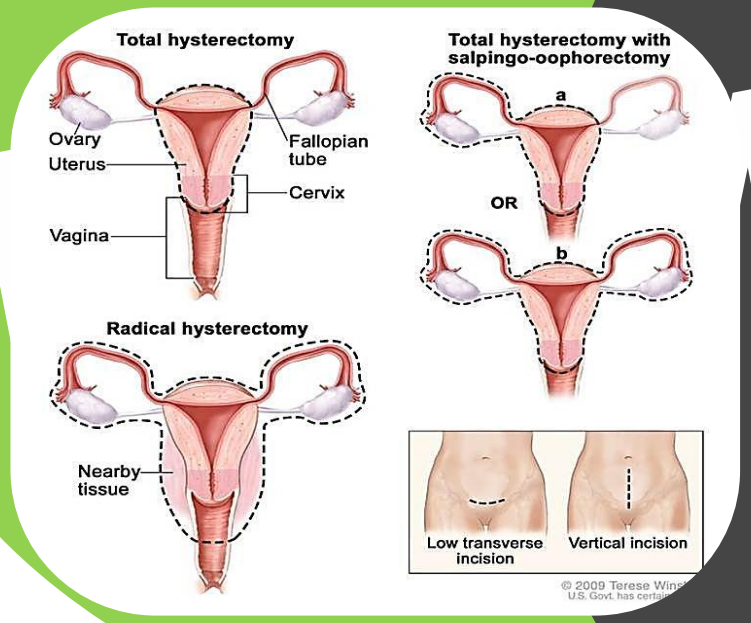

1. Хирургическое лечение – является основой терапии: *экстирпация матки с ее придатками.*

2. Адъювантное лечение - терапия после проведения радикальной операции, направленная на уничтожение отдаленных микрометастазов с целью увеличения безрецидивной и общей выживаемости больных.

3. Лучевая терапия.

4. Лекарственное лечение (химиотерапия, гормонотерапия).

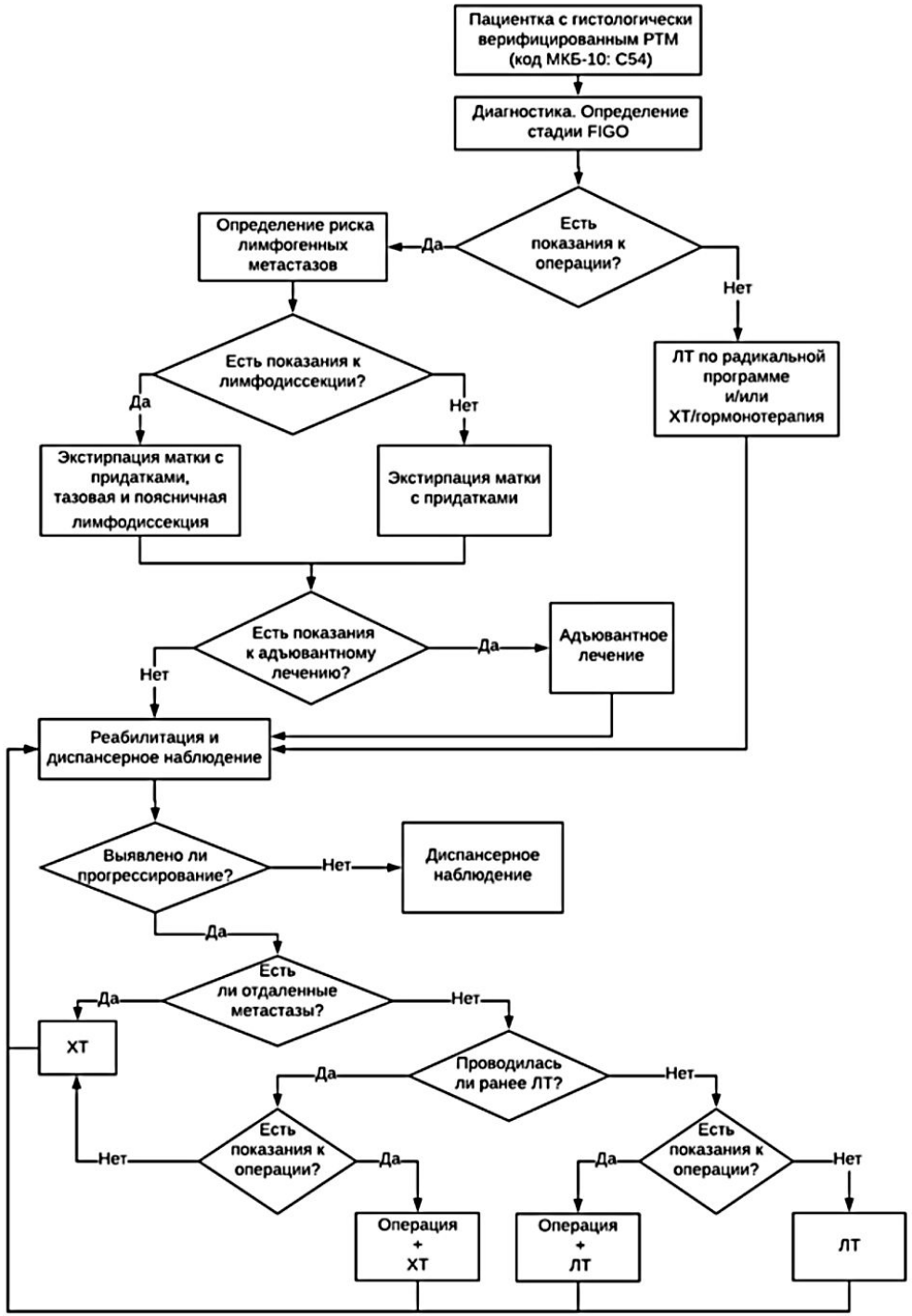
Пациентка с гистологически верифицированным РТМ (код МКБ-10: С54)
Диагностика. Определение стадии FIGO
Есть показания к операции?
Да
Нет
Определение риска лимфогенных метастазов
ЛТ по радикальной программе и/или ХТ/гормонотерапия
Есть показания к лимфодиссекции?
Да
Нет
Экстирпация матки с придатками, тазовая и поясничная лимфодиссекция
Экстирпация матки с придатками
Есть показания к адъювантному лечению?
Да
Нет
Адъювантное лечение
Реабилитация и диспансерное наблюдение
Выявлено ли прогрессирование?
Нет
Диспансерное наблюдение
Да
Есть ли отдаленные метастазы?
Да
Нет
ХТ
Проводилась ли ранее ЛТ?
Да
Нет
Есть показания к операции?
Нет
Да
Есть показания к операции?
Да
Нет
Операция + ХТ
Операция + ЛТ
ЛТ

Хирургическое лечение

Тотальная гистерэктомия с билатеральной аднексэктомией, лимфодиссекция

1. Лейомиосаркома: если яичники не имеют признаков изменений, то их сохраняют (репродуктивный период, опухоль на ранней стадии); лимфаденэктомия не проводится.

2. Карциносаркома: лимфаденэктомия (тазовая и/или парааортальная).
Адъювантная лучевая терапия: местный контроль заболевания, также эффективна химиотерапия.

3. Эндометриальная стромальная саркома: показано удаление яичников, т.к. доказано *влияние гормонального статуса* на развитие опухоли; лимфаденэктомия обычно не проводится.
При *распространенных и метастатических* формах показано гормональное лечение.

4. Аденосаркома: целесообразность лимфаденэктомии и роль адъювантной терапии пока не изучена до конца.
При *диссеминированных* формах – показано химиотерапевтическое лечение (комбинация фосфамида с доксирубицином).

Адъювантное лечение

- терапия после проведения радикальной операции

Проведение адъювантной лучевой терапии (брахитерапия) целесообразно при *карциносаркомах*, что позволяет обеспечить профилактику местных рецидивов заболевания, также рекомендована *адъювантная химиотерапия*.

Адъювантная лучевая терапия не влияет на увеличение общей и безрецидивной выживаемости при *лейомиосаркоме и эндометриальной стромальной саркоме*.

- Адъювантную ЛТ начинают не позднее 60 дней от момента хирургического вмешательства или при выявлении клинических проявлений прогрессирования заболевания.

- При ЛТ проводят брахитерапию с облучением верхних 2/3 влагалища на глубину 0,5 см от слизистой. В России принято использование радиоактивных источников ^{60}Co и ^{192}Ir.

Лучевая терапия

(без предшествующего оперативного лечения)

ЛТ применяется только при *смешанных* опухолях матки - преимущественно при *карциносаркоме*.

Предусматривается дистанционная лучевая терапия и/или брахитерапия. Применяется конформная ЛТ с предварительной топометрией с помощью КТ или МРТ.

Брахитерапия включает в себя облучение матки, планируемый объем облучения должен включать в себя первичную опухоль, параметральную область, верхнюю треть влагалища и лимфатические узлы.

Таблица.
Влияние гистотипов сарком тела матки на выбор метода лечения

Морфологическая структура	Число наблюдений	Виды лечения		
		Хирургическое	Комбинированное	Комплексное
Карциносаркома	25(39%)	3(12%)	6(24%)	16(64%)
Лейомиосаркома	23(36%)	5(22%)	6(26%)	12(52%)
Эндометриальная стромальная саркома	13(20%)	3(23%)	5(38,5%)	5(38,5%)
Рабдомиосаркома	3(5%)	-	-	3(100%)
Всего:	64(100%)	11(17%)	17(27%)	36(56%)

Лекарственное лечение

- **Химиотерапия**

Химиотерапия, при наличии показаний, после хирургического вмешательства или при выявлении клинических симптомов прогрессирования начинают не позднее чем через 60 дней.

Химиотерапия рекомендуется при *лейомиосаркоме, эндометриальной стромальной саркоме* матки высокой степени злокачественности и *недифференцированной саркоме* матки всех стадий.

Рекомендовано применение сочетанной химиотерапии:

- доцетаксел/гемцитабин
- доксорубицин/ифосфамид

В целом, реакция на химиотерапию оставляет желать лучшего

Лекарственное лечение

- **Гормональная терапия**

Гормональная терапия рекомендуется при *диссеминированных* формах у пациентов со стромальной саркомой (Н3) эндометрия.

Прогестины часто являются эффективными. Гормональная терапия включает:

- медроксипрогестерона ацетат
- мегестрола ацетат (в РФ не зарегистрирован)
- ингибиторы ароматазы
- агонисты гонадотропин-высвобождающего гормона (ГнВГ).

Таблица 9. Рекомендуемые режимы лекарственной терапии сарком матки

Показания	Режим
Лейомиосаркома матки	
Адъювантная ХТ (4–6 курсов)	**Доксорубицин** 60 мг/м², **дакарбазин** 750 мг/м², растворённый вместе с доксорубицином, в/в 96-часовая инфузия каждые 3 нед. **Доксорубицин** 30 мг/м² в/в в 1–3-й дни каждые 3 нед. или 60–75 мг/м² в/в в 1-й день каждые 3 нед.[1] Гемцитабин 900 мг/м² в/в 90-минутная инфузия в 1-й и 8-й дни и доцетаксел 100 мг/м² в/в в 8-й день каждые 3 нед. + Г-КСФ (**филграстим** 5 мкг/кг п/к в 9–15-й дни или до восстановления уровня нейтрофилов) [2,3]
Диссеминированные опухоли (6 курсов или до прогрессирования)	**Доксорубицин** 60 мг/м², **дакарбазин** 750 мг/м², растворённый вместе с доксорубицином, в/в 96-часовая инфузия каждые 3 нед.[4] **Доксорубицин** 90 мг/м², **дакарбазин** 900 мг/м², растворённый вместе с доксорубицином, в/в 96-часовая инфузия каждые 3–4 нед.[5] **Доксорубицин** 30 мг/м² в/в в 1–3-й дни каждые 3 нед. или 60–75 мг/м² в/в в 1-й день каждые 3 нед.[1] Гемцитабин 900 мг/м² в/в 90-минутная инфузия в 1-й и 8-й дни и доцетаксел 100 мг/м² в/в в 8-й день каждые 3 нед. + Г-КСФ (**филграстим** 5 мкг/кг п/к в 9–15-й дни или до восстановления уровня нейтрофилов) [2,3] (предпочтительный режим)
Терапия 2-й линии	Пазопаниб 800 мг внутрь ежедневно Трабектедин 1,5 мг/м² в/в 24-часовая инфузия каждые 3 нед. Темозоломид 180 мг/м² внутрь в 1–5-й дни каждые 4 нед или 50–75 мг/м² внутрь ежедневно в течение 6 нед., перерыв между курсами 2 нед.
Диссеминированные эндометриальные стромальные саркомы матки низкой степени злокачественности[6]	
ГТ 1-й линии	Мегестрола ацетат 160 мг внутрь 2 раза в сутки Медроксипрогестерона ацетат 500 мг внутрь 1 раз в сутки
ГТ 2-й линии	Летрозол 2,5 мг/сут внутрь ежедневно Анастрозол 1 мг/сут внутрь ежедневно Эксеместан 25 мг/сут внутрь ежедневно
ГТ 3-й линии[7]	Гозерелин 3,6 мг в/м 1 раз в 28 дней Бусерелин 3,75 мг в/м 1 раз в 28 дней Лейпрорелин 3,75 мг в/м 1 раз в 28 дней
Эндометриальная стромальная саркома матки высокой степени злокачественности и недифференцированная саркома матки[8]	
ХТ 1-й линии	**Доксорубицин** 30 мг/м² в/в в 1–3-й дни каждые 3 нед или 60–75 мг/м² в/в в 1-й день каждые 3 нед.[1] **Ифосфамид** 1500 мг/м²/сут. в/в в 1–5-й дни (+ уромитексан из расчёта 100% от дозы ифосфамида в/в одновременно с ним) каждые 3 нед. Гемцитабин 1200 мг/м² в/в в течение более 120 мин. в 1-й и 8-й дни каждые 3 нед. **Доксорубицин** 50 мг/м² в/в в 1-й день и **ифосфамид** 5000 мг/м²/сут. в/в 24-часовая инфузия в 1-й день (+ уромитексан 100% от дозы ифосфамида в/в одновременно с ним) каждые 3 нед.[9] **Доксорубицин** 75 мг/м² в/в 72-часовая инфузия и **ифосфамид** 2500 мг/м²/сут. в/в 3-часовая инфузия в 1–4-й дни (+ уромитексан 100% от дозы ифосфамида в/в каждый день одновременно с ним) каждые 3 нед. +Г-КСФ (**филграстим** 5 мкг/кг п/к в 5–15-й дни или до восстановления числа нейтрофилов) [2,10] Гемцитабин 900 мг/м² в/в в виде 90-минутной инфузии в 1-й и 8-й дни и доцетаксел 100 мг/м² в/в в 8-й день каждые 3 нед. + Г-КСФ (**филграстим** 5 мкг/кг п/к в 9–15-й дни или до восстановления уровня нейтрофилов) [1,2]
Лекарственное лечение 2-й линии	Пазопаниб 800 мг внутрь ежедневно

Лечение прогрессирования

При рецидиве *в культе влагалища* после сочетанной ЛТ рекомендуется удаление опухоли или проведение внутритканевой ЛТ под контролем методов визуализации. При отсутствии условий для проведения хирургического лечения и ЛТ возможна ХТ.

При рецидивах и метастазах ЭСС применяют и хирургическое, и лучевое, и цитостатическое лечение. Выбор метода лечения индивидуален.

При рецидивах ЭСС с Н3 эффективна ЛТ и гормонотерапия прогестагенами.

Лечение рецидивов сарком матки индивидуально с включением антрациклинов, ифосфамида, цисплатина, таксанов, гемцитабина, трабектидина, липосомального доксорубицина.

Профилактика

Рекомендуется следующий алгоритм наблюдения за пациентками:

- физикальное обследование, в том числе гинекологический осмотр;
- цитологическое исследование микропрепаратов соскобов с тканей (культи) влагалища у необлученных пациентов или при подозрении на рецидив;
- рентгенография органов грудной клетки 1 раз в год;
- УЗИ органов малого таза, брюшной полости и забрюшинного пространства;
- МРТ и КТ органов малого таза по показаниям.

Рецидивирование

Высокая степень злокачественности: средняя 5-летняя выживаемость - 31-64%

Самым важный прогностический фактор - стадия заболевания

1. Лейомиосаркома - прогноз обычно неблагоприятный.

- риски рецидива от 53% до 71%; первые метастазы появляются у 40% пациенток в легких
- средняя 5-летняя выживаемость - 15-25%

2. Эндометриальная стромальная саркома низкой степени злокачественности - вялотекущий, скрытый характер течения; благоприятный прогноз; метастазы и рецидивы возникают спустя много лет.

- риск рецидива – 36-56%; у 40-50% метастазы развиваются в брюшной полости или малом тазу
- 5-летняя выживаемость: I и II стадия - 90%, III, IV стадии - 50%.

Рецидивирование

Прогноз

Высокая степень злокачественности: средняя 5-летняя выживаемость - 31-64%

Самым важный прогностический фактор - стадия заболевания

3. Карциносаркомы - очень агрессивные опухоли.

- рецидивы выявляются у 50% пациенток, перенесших хирургическое лечение и адъювантную терапию
- средняя 5-летняя выживаемость - 30%, I стадией - 50%
- прогноз зависит от соотношения карциноматозного и саркоматозного элементов, глубины инвазии в миометрий и вовлечения лимфатических узлов.

4. Аденосаркомы - самый благоприятный прогноз.

- смертность составляет 25%
- рецидивы обычно возникают за счет мезенхимального компонента
- отдаленные метастазы возникают в 5% случаев.

Заключение

- Саркомы матки – редко встречающаяся патология с неблагоприятным прогнозом.
- Заболевание является актуальной проблемой современной онкогинекологии – недостаточно изучен патогенез, соответственно, затруднены вопросы уточняющей диагностики и лечения.
- Смертность остается высокой.
- Также серьезный клинический интерес имеет вопрос сохранения фертильности.
- Необходимо улучшить систему своевременных профилактических медицинских осмотров и просветительской деятельности в вопросах онкогинекологии среди населения.