КТ при черепно-мозговой травме

Кафедра нервных и нейрохирургических болезней
Подготовил студент пятого курса
Юрченко Александр

Когда назначить КТ головного мозга после травмы головы?

CANADIAN CT HEAD RULE

CT HEAD IS REQUIRED FOR MINOR HEAD INJURY PATIENTS WITH ANY ONE FINDINGS OF THESE:

Canadian Head CT Rules
GCS <15 at 2 hrs after injury
Suspected open/depressed skull fracture
Sign of basal skull fracture
Vomitting ≥ 2 episodes
Age ≥ 65 years
Amnesia before impact ≥ 30 min
Dangerous mechanism

RULE NOT APPLICABLE IF:
- NON TRAUMA CASES
- GCS <13
- AGE <16
- OPEN SKULL FRACTURE
- BLEEDING DISORDER

Как читать КТ?

EASY MNEMONICS

"BLOOD CAN BE VERY BAD"

HTTPS://WWW.NYP.ORG

BONE
CISTERN
BRAIN
VENTRICLE
BLOOD

BONE

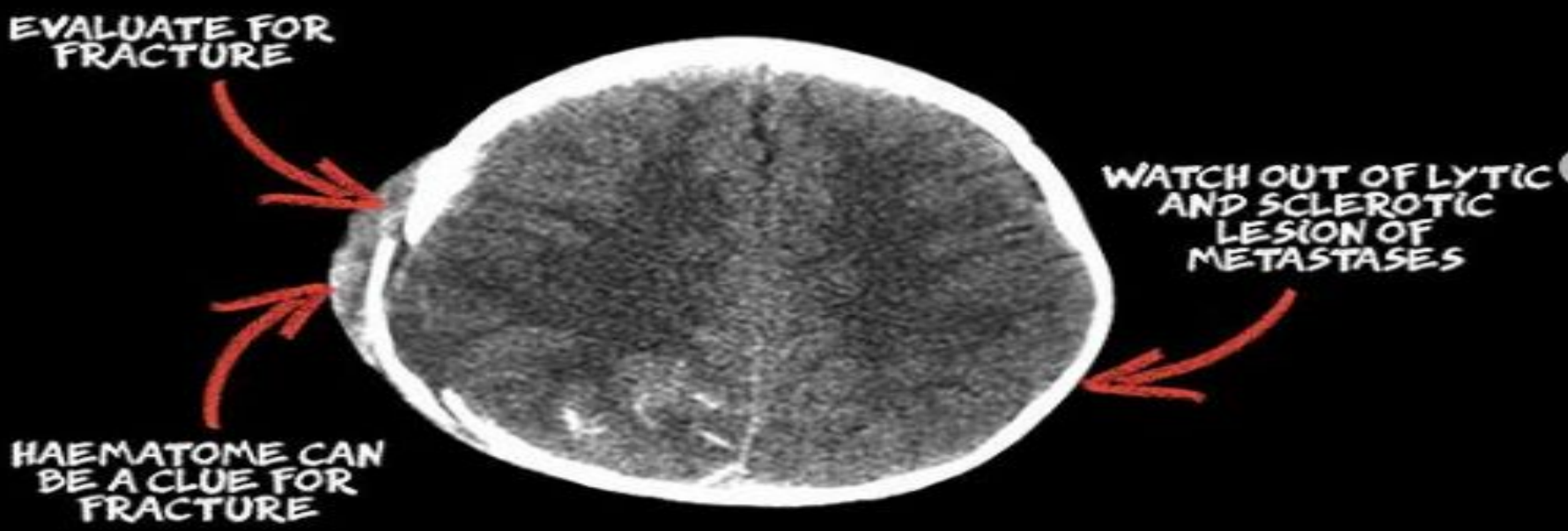
EVALUATE FOR FRACTURE
WATCH OUT OF LYTIC AND SCLEROTIC LESION OF METASTASES
HAEMATOME CAN BE A CLUE FOR FRACTURE

CISTERN

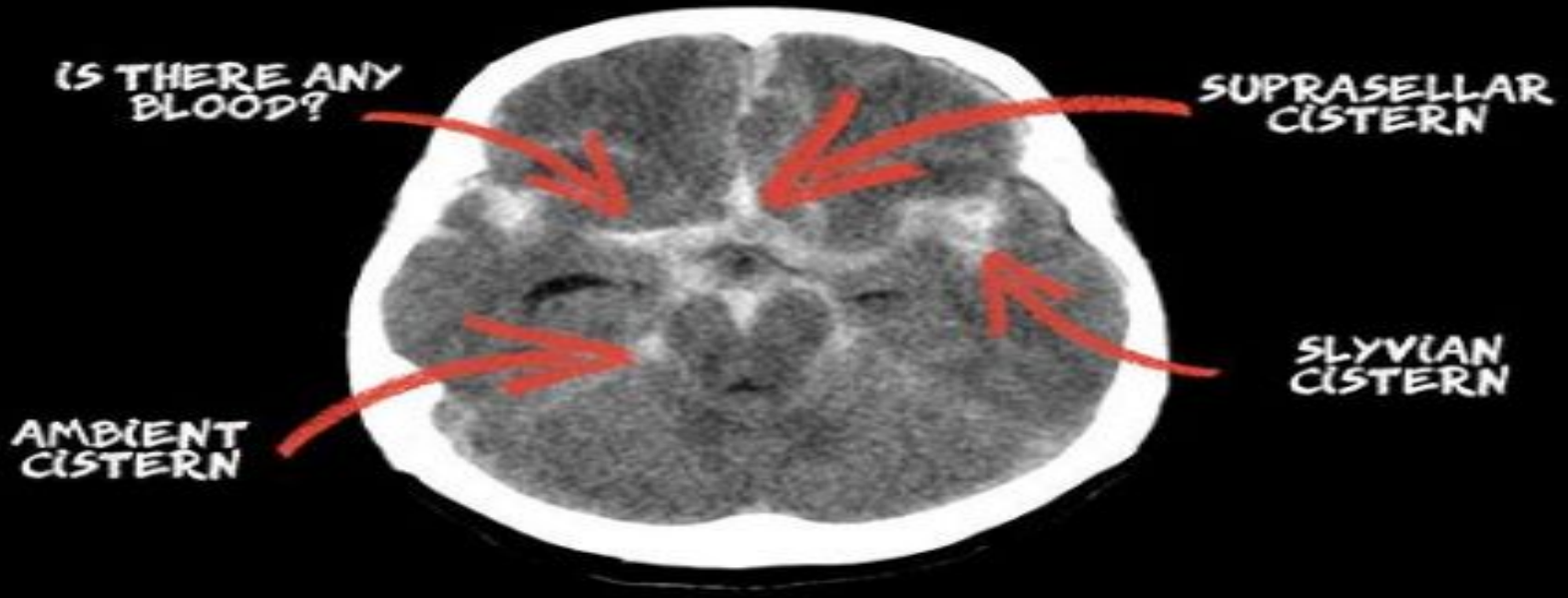
IS THERE ANY BLOOD?
SUPRASELLAR CISTERN
SLYVIAN CISTERN
AMBIENT CISTERN

BRAIN

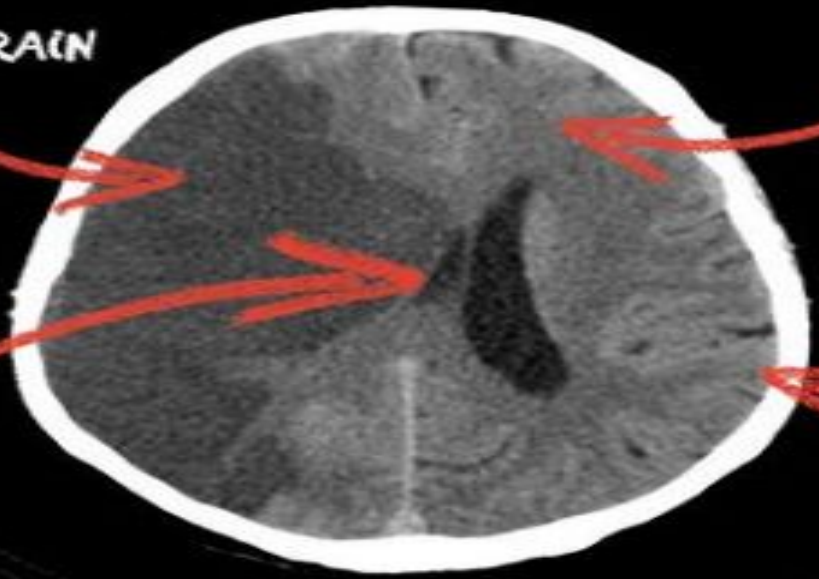

ANY HYPER OR HYPODENSITY OF BRAIN PARENCHYME?

ANY LOSS OF GREY-WHITE DIFFERENTIATION?

ARE SULCI & GYRI SYMMETRICAL ON BOTH HEMISPHERE?

ANY MIDLINE SHIFT?

VENTRICLE

ANY ENLARGEMENT OR COMPRESSION?

IS THERE ANY BLOOD?

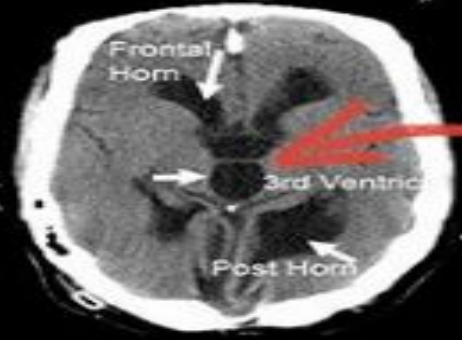

CHECK FROM LATERAL VENTRICLE TO 4TH VENTRICLE

BLOOD

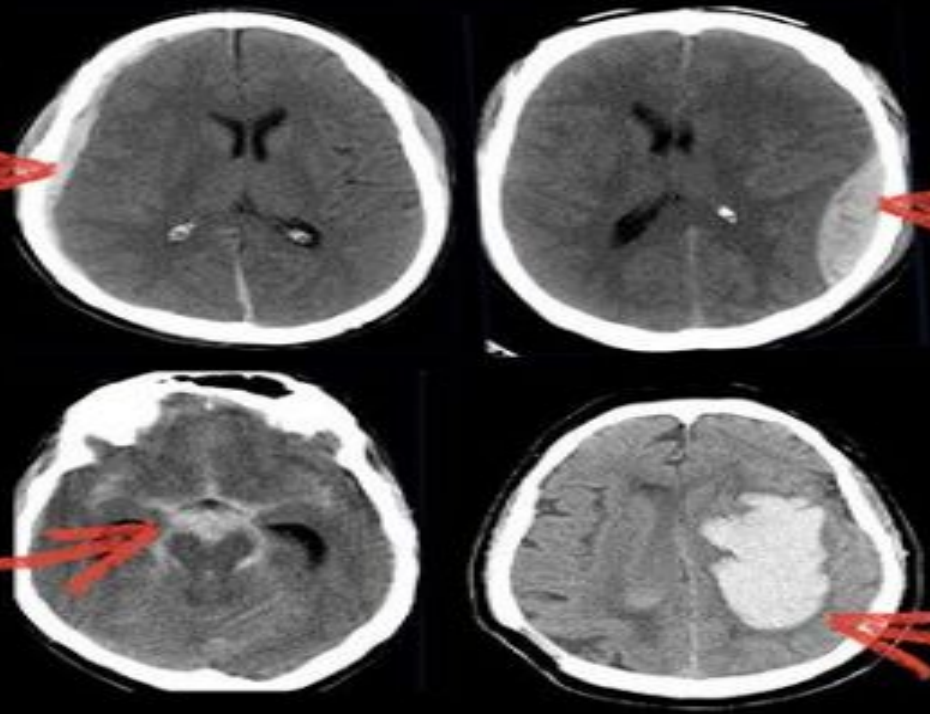
SUBDURAL HEMORRHAGE
EPIDURAL HEMORRHAGE
SUBARACHNOID HEMORRHAGE
INTRACEREBRAL HEMORRHAGE

Extra-axial collections

HAEMORRHAGES

Subarachnoid

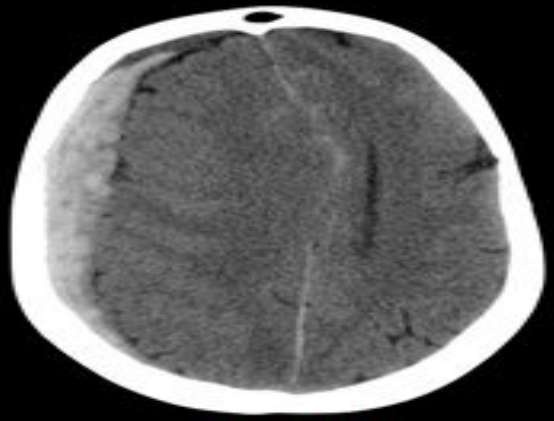

Subdural

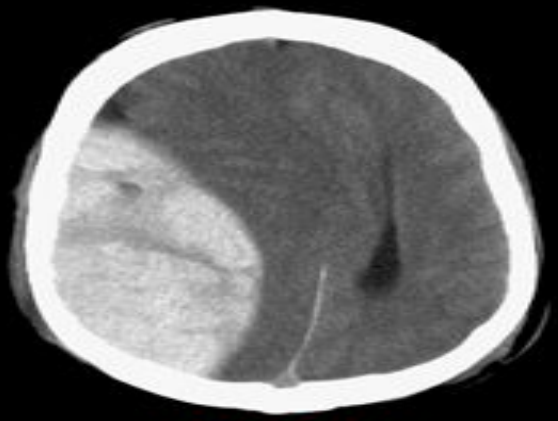

Extradural

AIR

Pneumocephalus

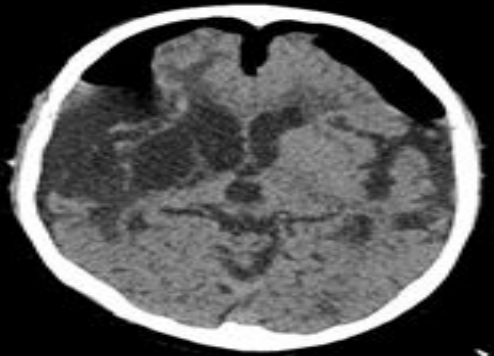

CSF

Subdural hygroma

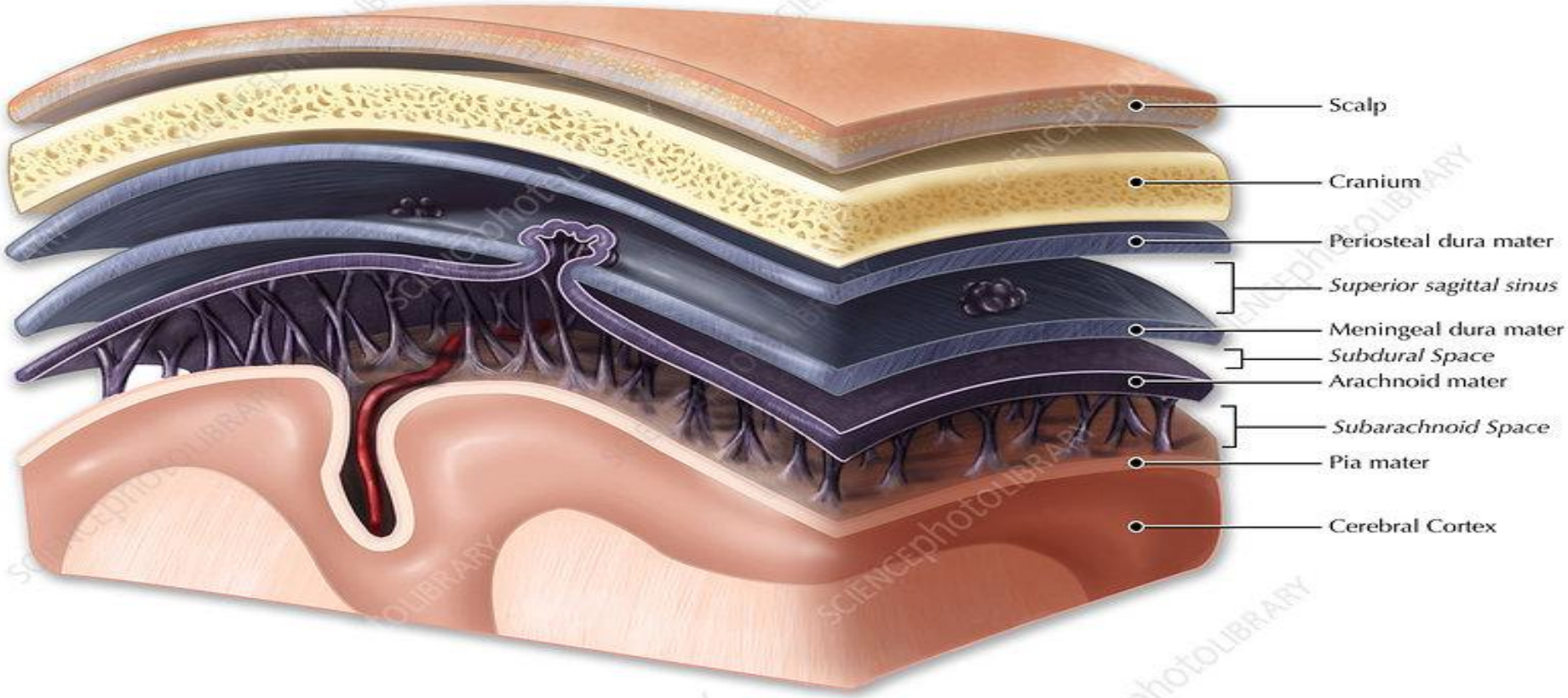
Scalp
Cranium
Periosteal dura mater
Superior sagittal sinus
Meningeal dura mater
Subdural Space
Arachnoid mater
Subarachnoid Space
Pia mater
Cerebral Cortex

Extradural haemorrhage (arterial)

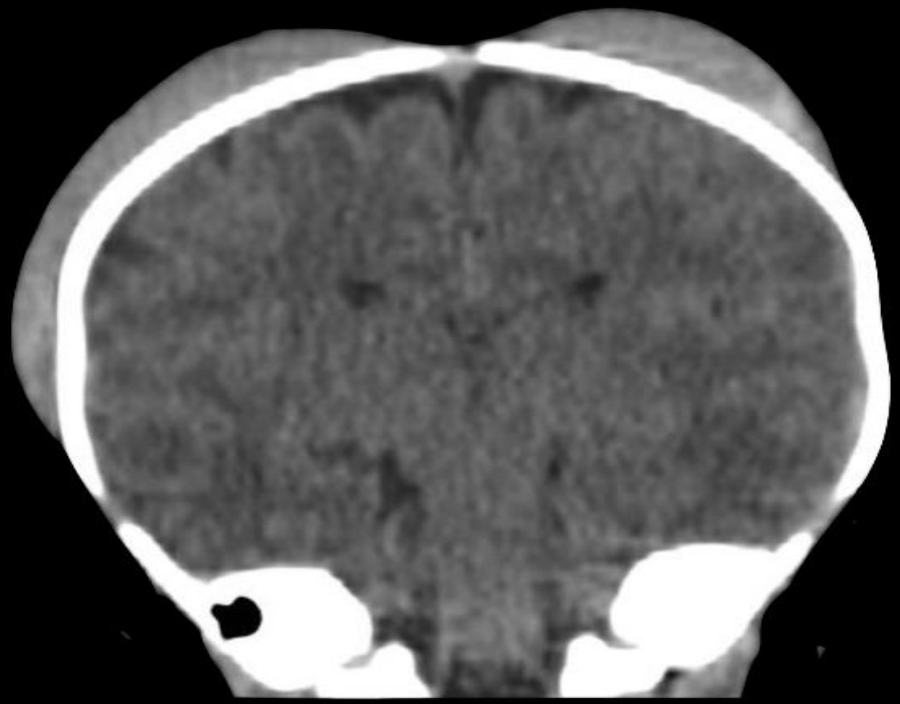

Cephalohaematoma

Extradural haematoma

Эпидуральная гематома

- скопление крови, которое образуется между внутренней поверхностью черепа и внешним слоем твердой мозговой оболочки (эндостальным слоем).
- Обычно гематома связана с травмой головы в анамнезе и с переломом черепа.
- Источник кровотечения обычно артериальный, чаще всего из разрыва средней менингеальной артерии (75%).

- ЭДГ обычно имеют двояковыпуклую форму и могут вызвать массовый эффект с дислокацией мозга.

- Когда сгусток крови эвакуируется быстро (или лечится консервативно, если он небольшой), прогноз ЭДГ обычно хороший.

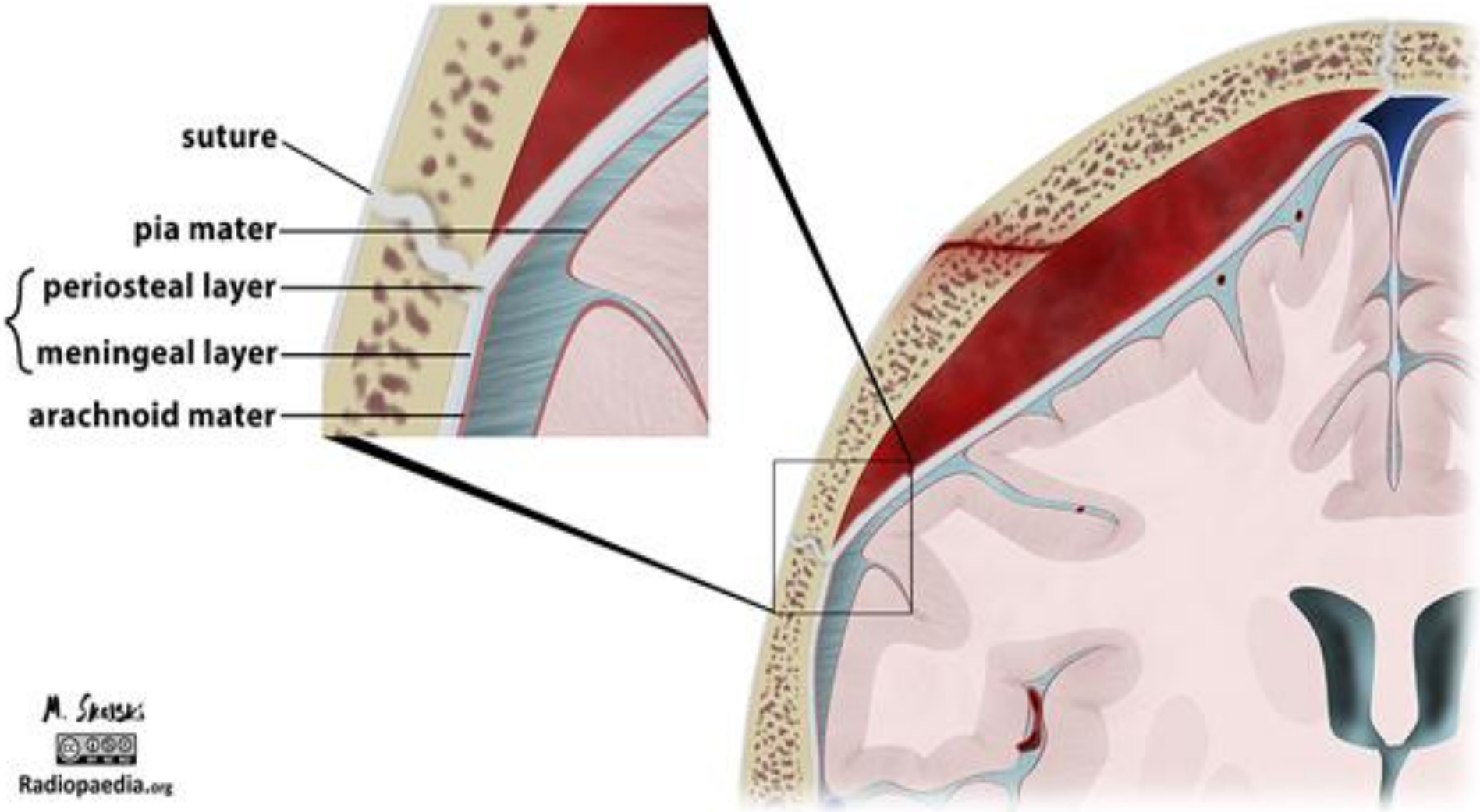
suture
pia mater
periosteal layer
meningeal layer
arachnoid mater
M. Skalski
Radiopaedia.org

Локализация

- ЭДГ обычно односторонние более чем в 95% случаев.

> 95% супратенториальные:

- височно-теменные: 60%
- лобная: 20%
- теменно-затылочный: 20%

<5% расположены инфратенториально в задней черепной ямке

- Обычно они ограничиваются черепными швами, но не венозными синусами.
- К сожалению, эти правила не являются 100%, и нередко ЭДГ пересекают швы. Это происходит при:
- перелом черепа по шву
- шовный диастаз
- вершинные экстрадуральные гематомы, обычно из-за венозного экстрадурального кровотечения, часто пересекают среднюю линию, поднимая верхний сагиттальный синус

- Когда во время КТ происходит острое кровотечение, несвернувшаяся свежая кровь обычно менее плотная, и может быть определён признак «водоворота» (**swirl sign**) .

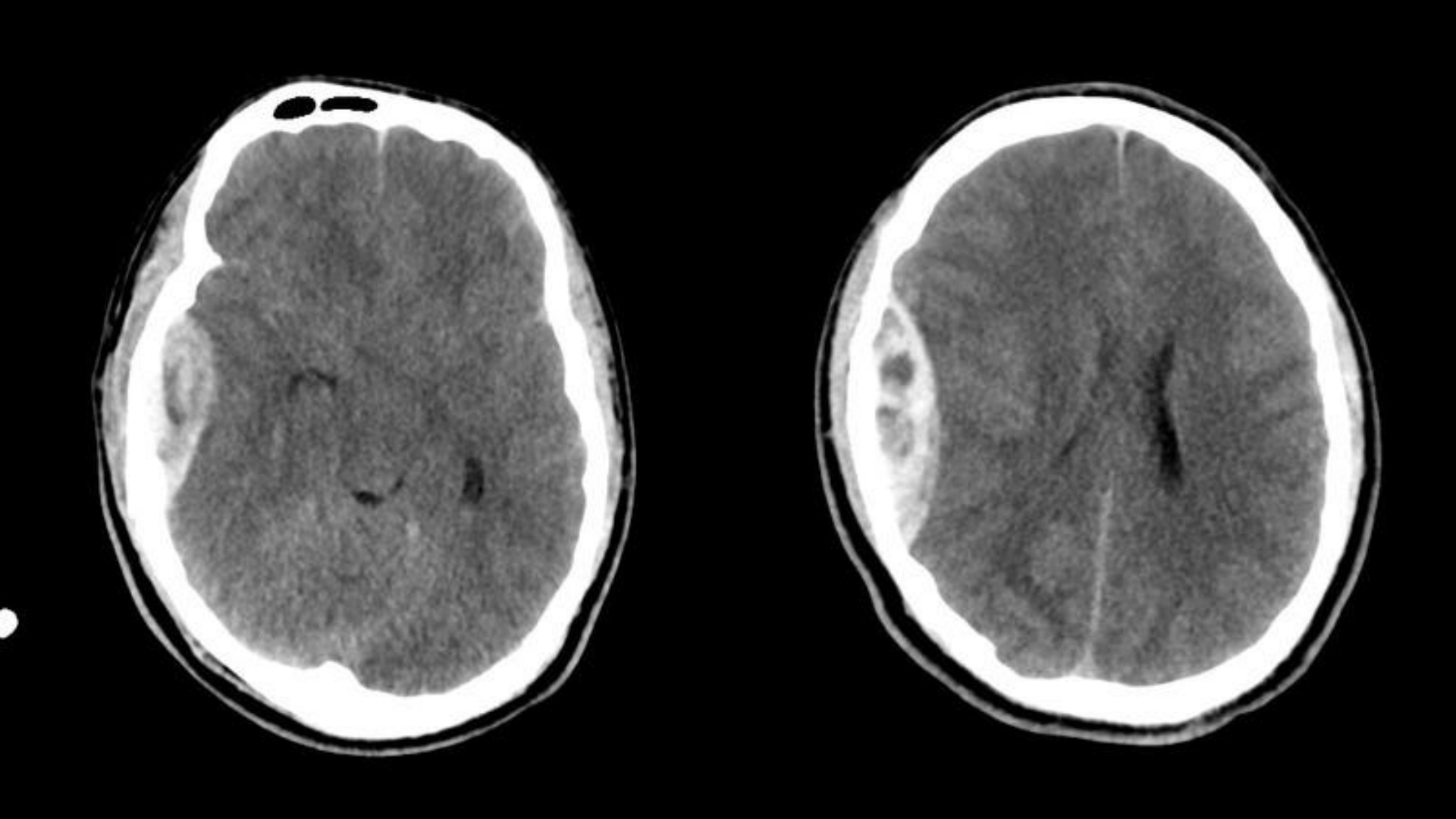

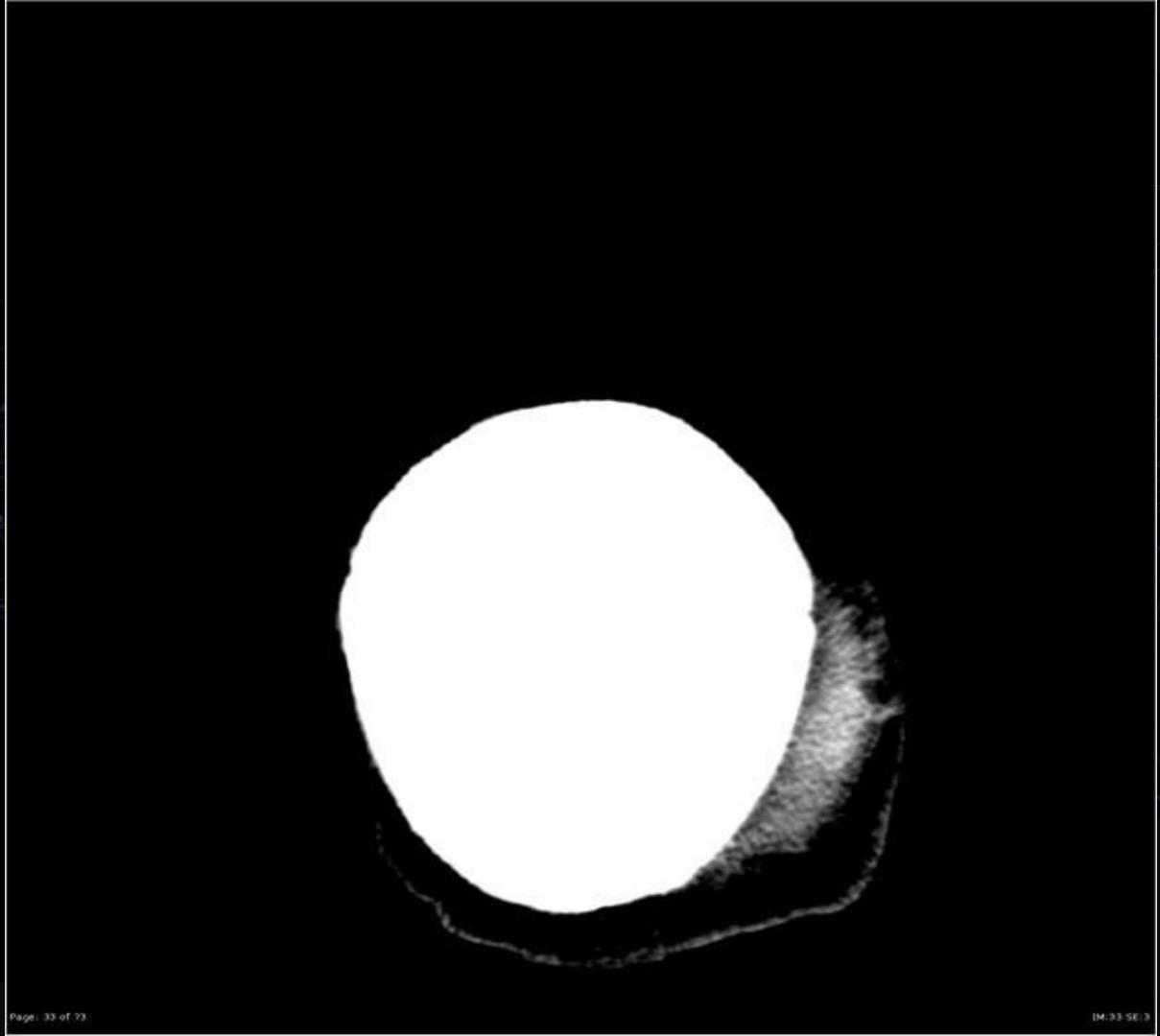
Page: 33 of 73
IM:33 SE:3

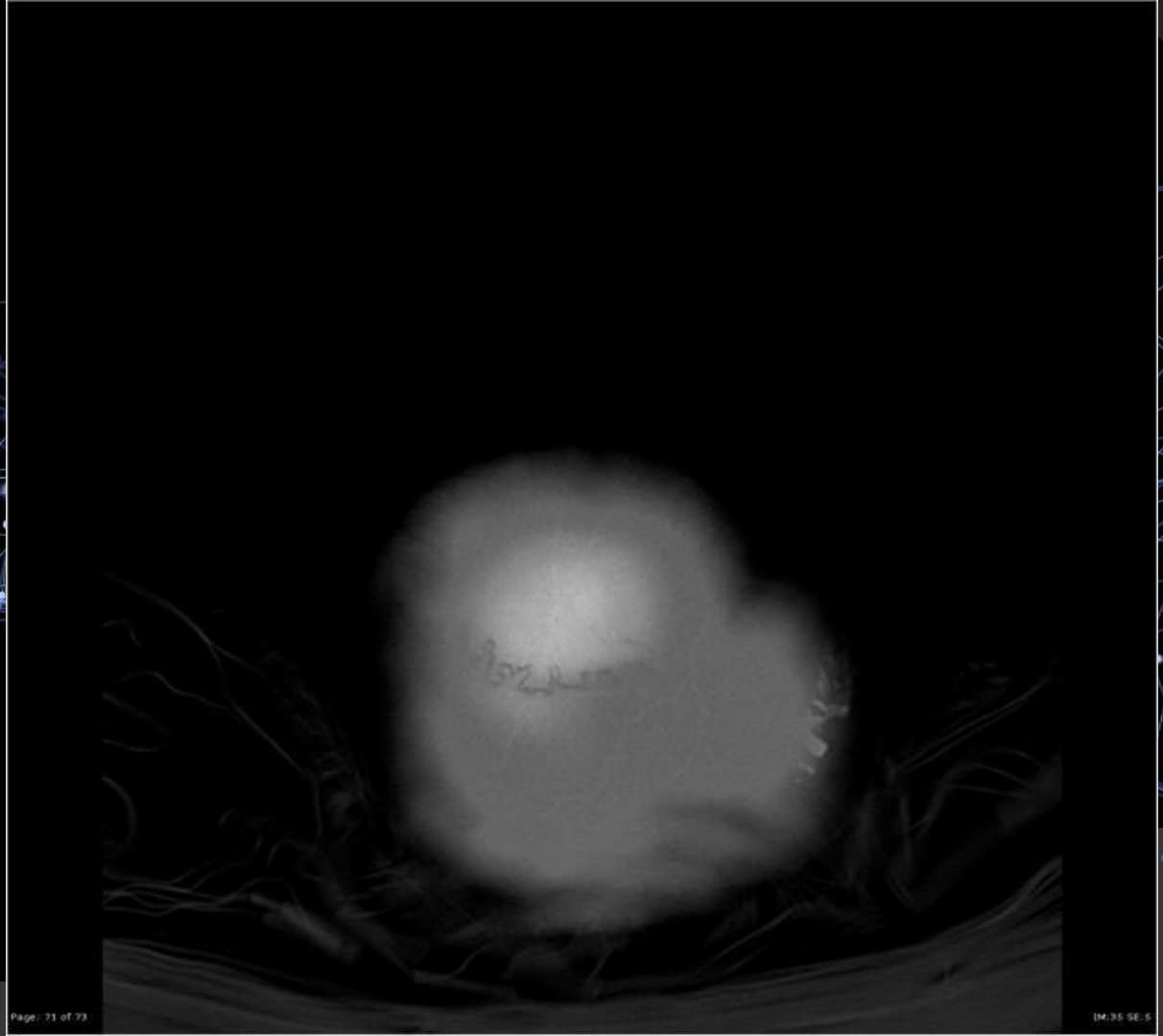
Page: 71 of 73
IM:35 SE:5

Extradural haemorrhage (venous)

- Венозные ЭДГ представляют собой относительно редкий подтип эпидуральных кровоизлиний, отличающийся от артериальных не только этиологией, но также локализацией и прогнозом.

- Они возникают в результате повреждения синусов твердой мозговой оболочки и часто приводят к смещению синуса от подлежащей кости.

Локализация

- Для венозного Эпидурального кровотечения характерны три локализации:

- вертекс
- Передняя часть средней черепной ямки
- задняя черепная ямка

Vertex

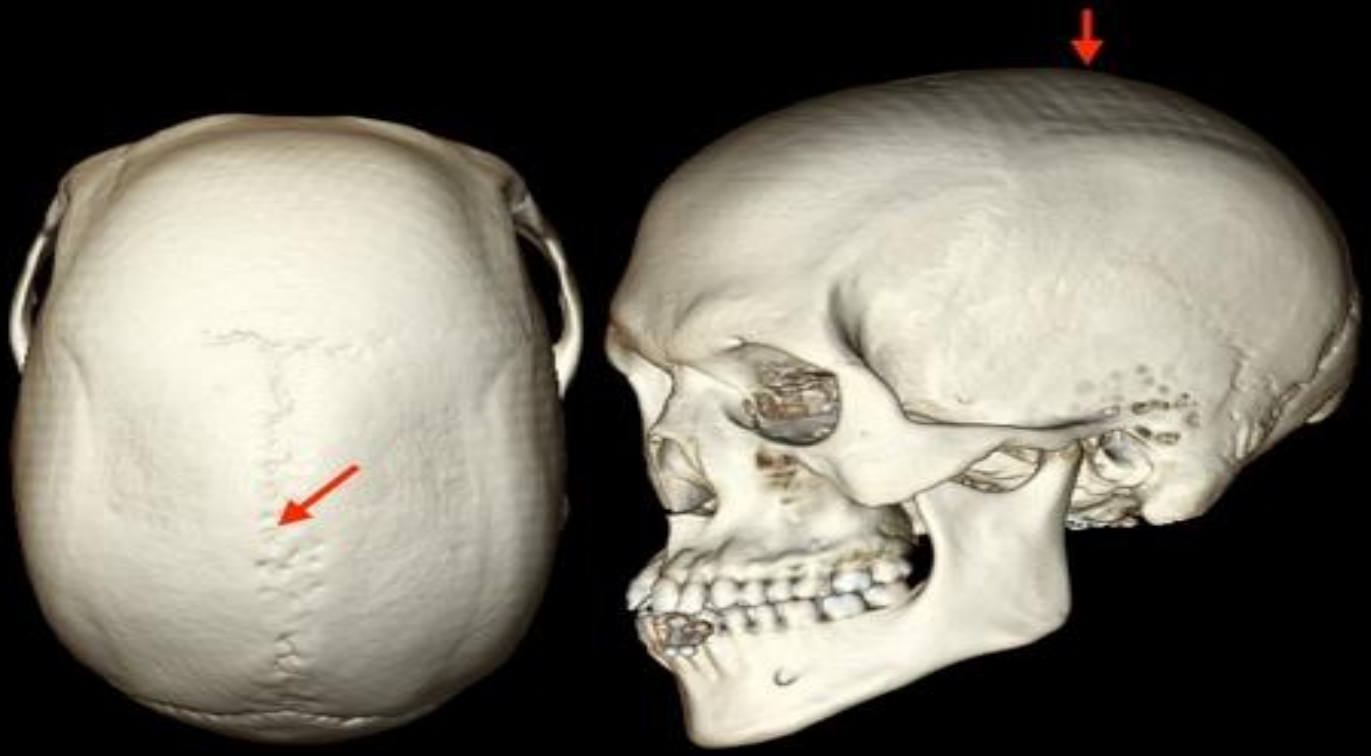

Craig Hacking
2015 CC-BY-SA-NC
Radiopaedia.org

Vertex

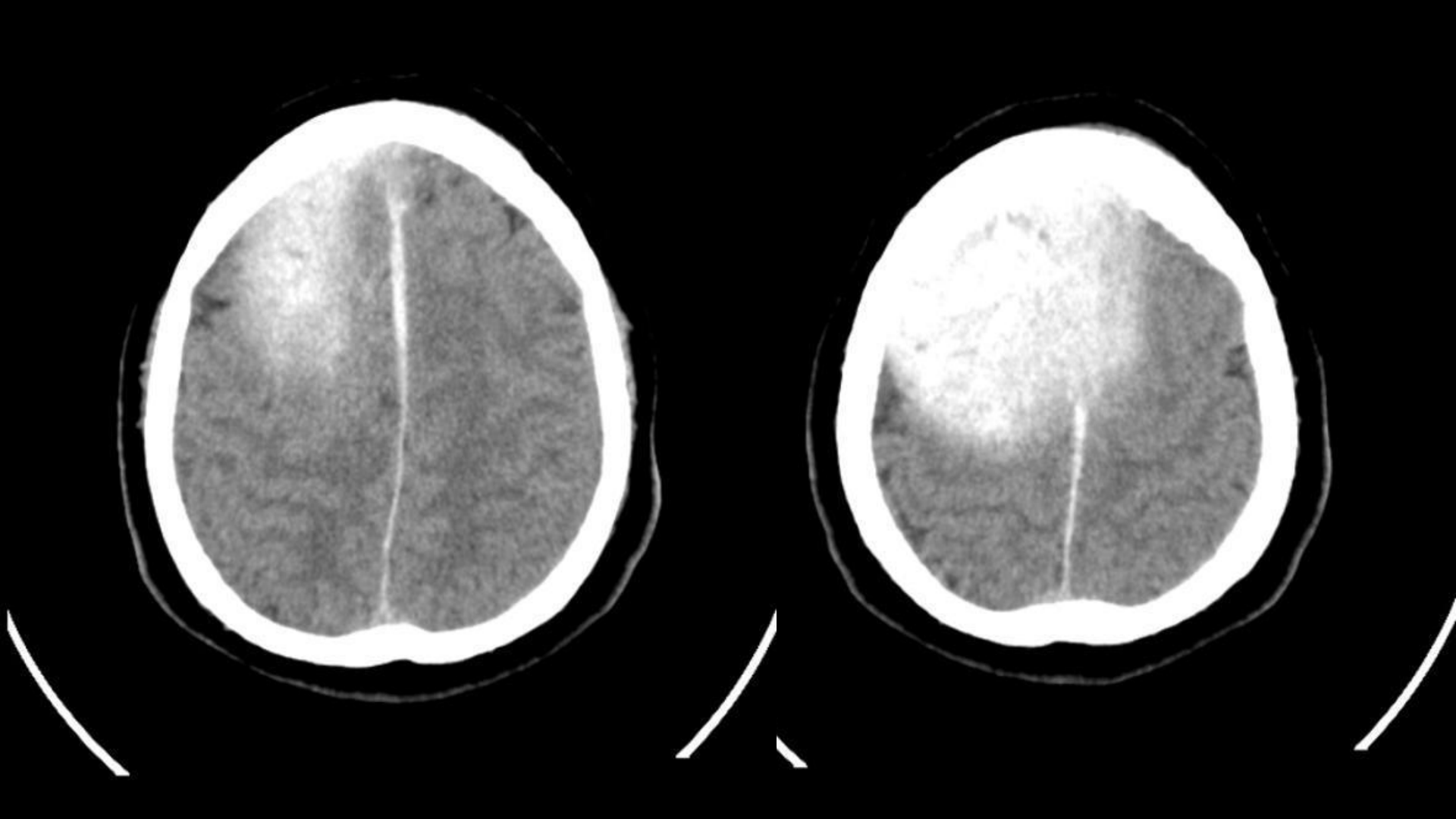

- A long linear fracture at the vertex of the skull involves the sagittal suture. Below this, there is a large biconvex collection of blood displacing the superior sagittal sinus inferiorly and compressing the underlying parenchyma

Передняя часть средней черепной ямки

- возникают при повреждении клиновидно-теменного синуса, который проходит вдоль верхнего края большого крыла клиновидной кости.
- не вызывают смещения относительно средней линии или дислокации мозга, редко увеличиваются в размере, и обычно лечатся консервативно



A small lentiform extradural collection is seen filling the anterior aspect of the left middle cranial fossa. It is associated with a fracture of the greater wing of sphenoid passing through the expected location of the sphenoparietal sinus

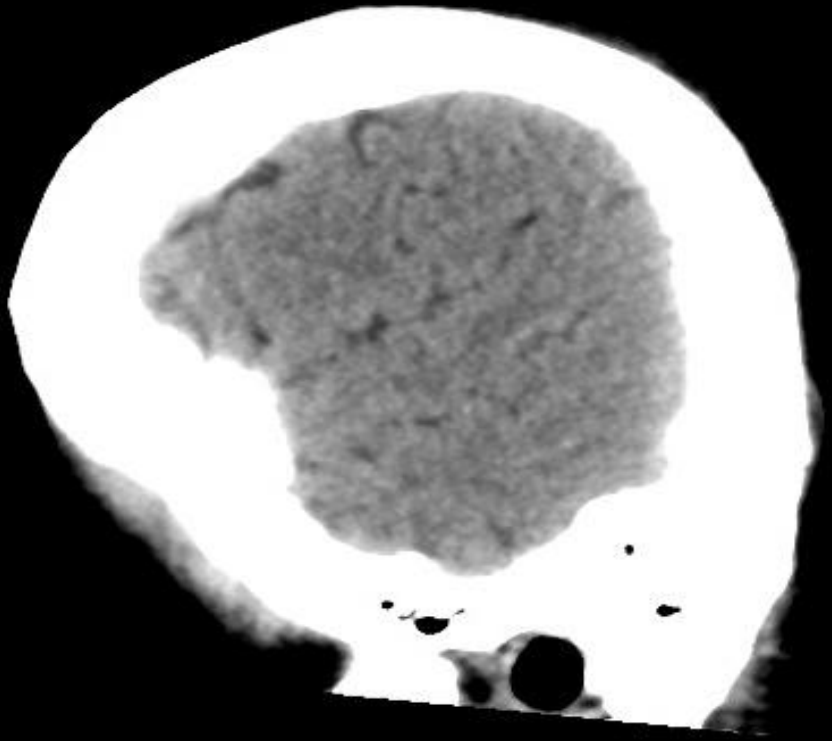

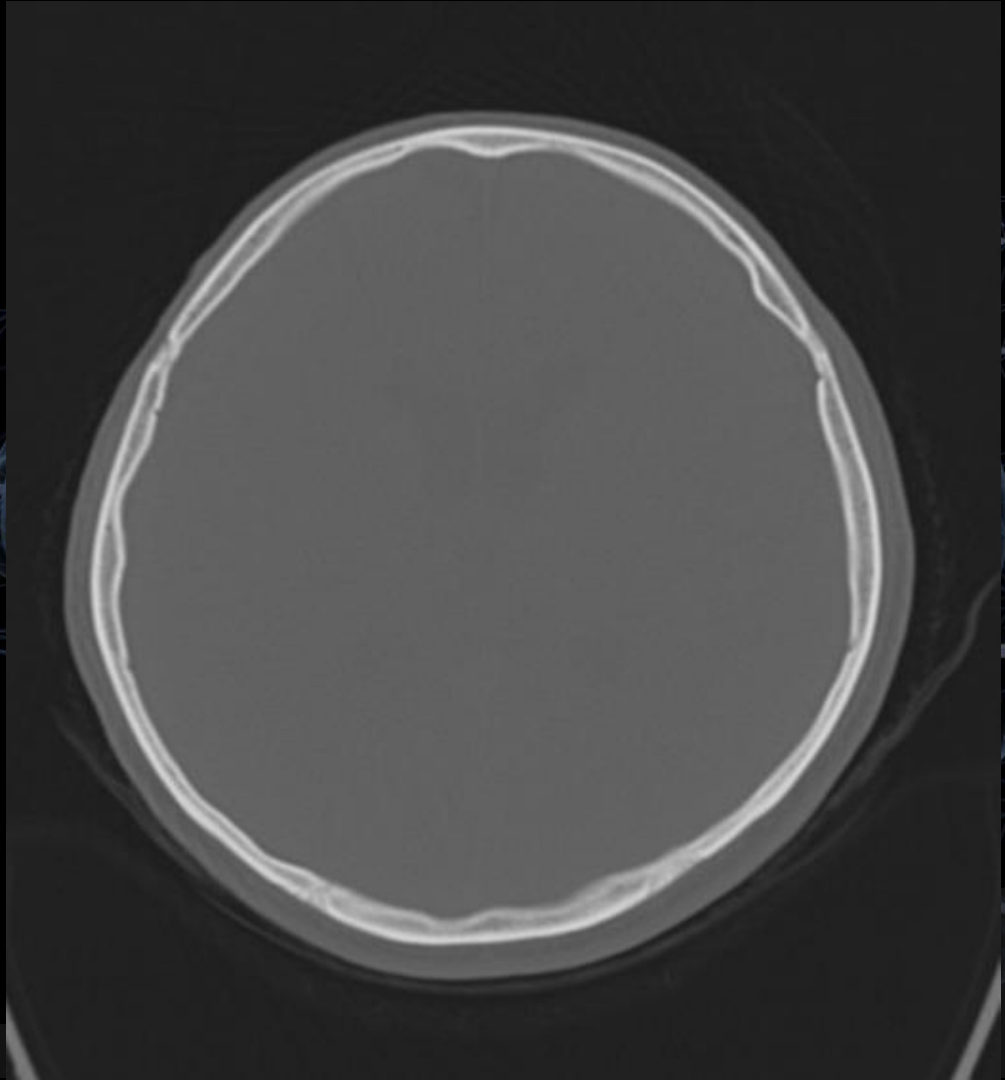

Задняя черепная ямка

- кровотечение происходит из поперечного синуса, который может быть приподнят от подлежащей кости

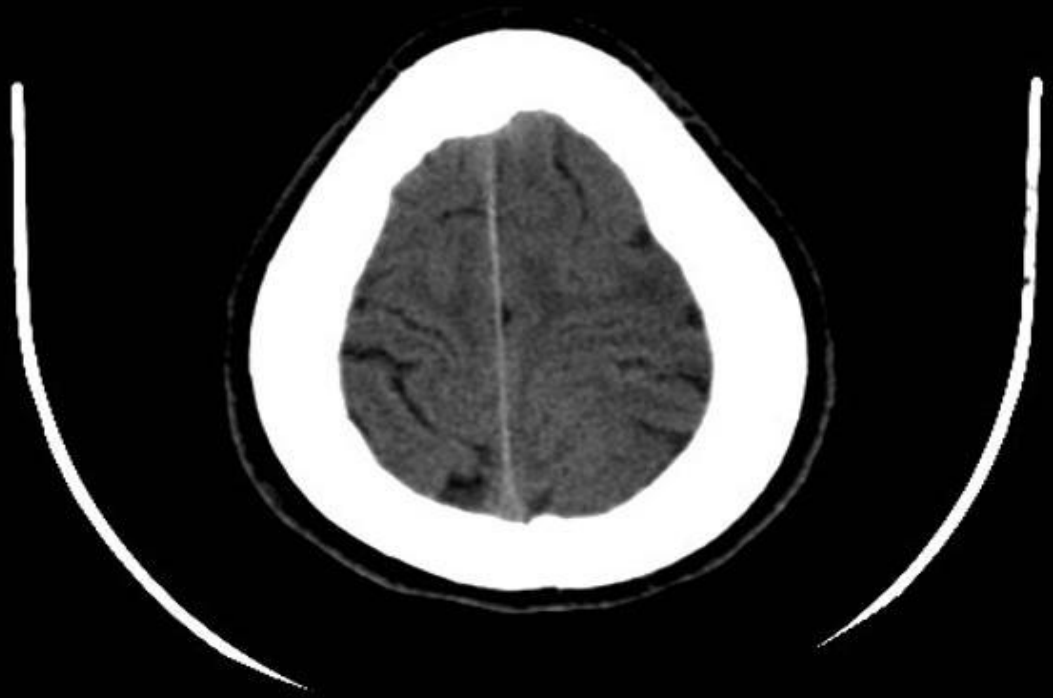

An extradural haematoma on the inner surface of the occipital bone crosses from below to above the tentorium and displaces the left transverse sinus anteriorly

Субдуральная гематома

- скопление крови в субдуральном пространстве (между твердой и паутинной мозговой оболочкой)

Этиология:

- младенцы: неслучайные травмы
- молодые люди: автомобильные аварии, сосудистые поражения
- пожилые: падения (хотя в анамнезе может отсутствовать определенная травма)
- Иногда наблюдаются на фоне основного нарушения свертываемости крови (например, прием антикоагулянтов, тромбоцитопения) или структурных аномалий (например, дуральная артериовенозная фистула).

Они присутствуют в ~ 15% (от 10 до 20%) всех случаев травм головы и являются причиной смерти в 30% случаев.

Subdural hemorrhage

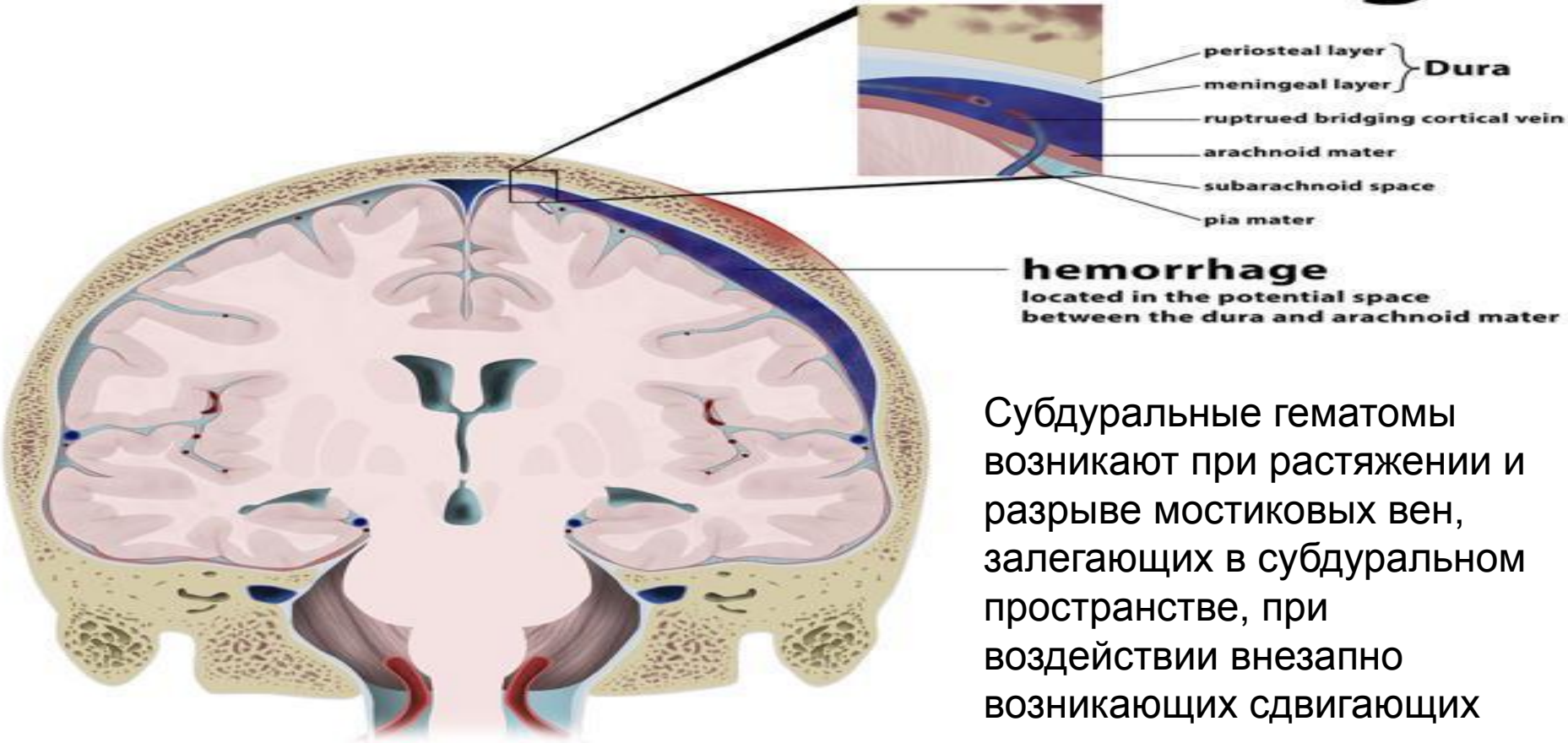

Субдуральные гематомы возникают при растяжении и разрыве мостиковых вен, залегающих в субдуральном пространстве, при воздействии внезапно возникающих сдвигающих сил при травме

- Как правило они имеют лентовидную форму или форму полумесяца, и я вляются более протяженными чем эпидуральные гематомы. В отличие от эпидуральной гематомы, субдуральные гематомы не ограничиваются швами черепа, но ограничиваются серпом мозга и наметом мозжечка.

- У взрослых 85% субдуральных гематом являются односторонними. У детей раннего возраста 75-85% являются двусторонними. Типичные места локализации субдуральных гематом лобно-теменные области и средняя черепная ямка.

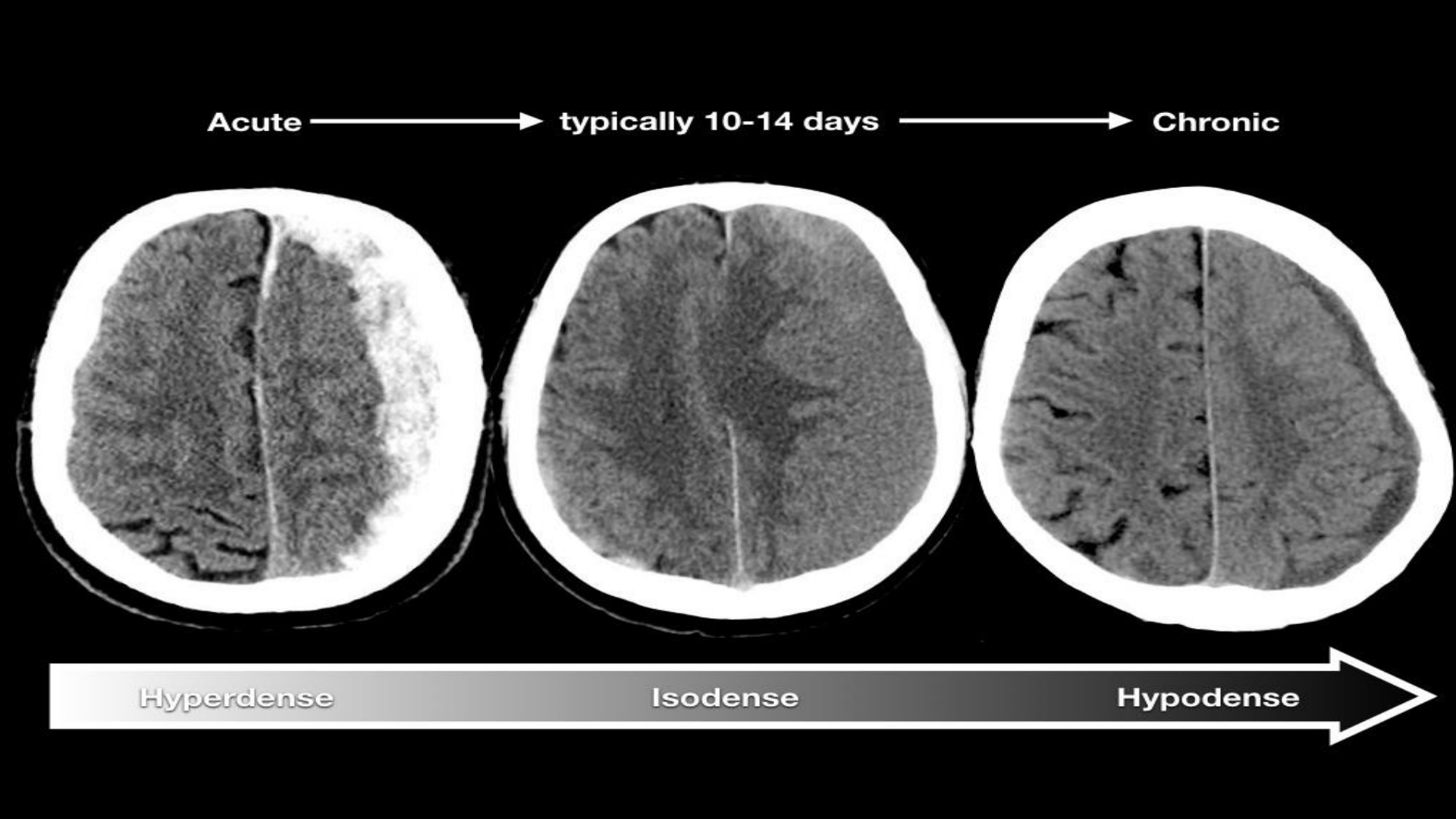
Acute
typically 10-14 days
Chronic
Hyperdense
Isodense
Hypodense



A relatively thin, but extensive subdural haematoma extends over the convexity of the whole right hemisphere resulting in significant mass effect

RAYOS PEDIA

HEMATOMA

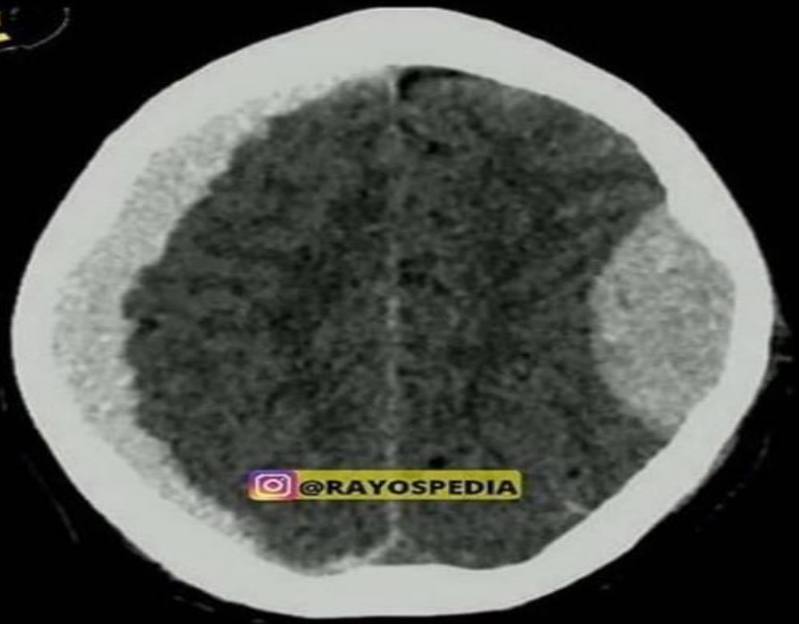

SUBDURAL

EPIDURAL

Как рассчитать объём гематомы?

BRODERICK FORMULA

$$\frac{(A \times B \times C)}{2} \times \text{SLICE THICKNESS (CM)}$$

KLEINMAN JT, HILLIS AE, JORDAN LC. ABC/2: ESTIMATING INTRACEREBRAL HAEMORRHAGE VOLUME AND TOTAL BRAIN VOLUME, AND PREDICTING OUTCOME IN CHILDREN. DEV MED CHILD NEUROL. 2011;53(3):281-284. DOI:10.1111/j.1469-8749.2010.03798.x

BRODERICK FORMULA

ASSUME THE SLICE THICKNESS: 5 MM (0,5 CM)

SLICE WITH HEMORRHAGE: 10 SLICES

PICK A SLICE WITH PRESUMABLY THE LARGEST AREA OF HEMORRHAGE.

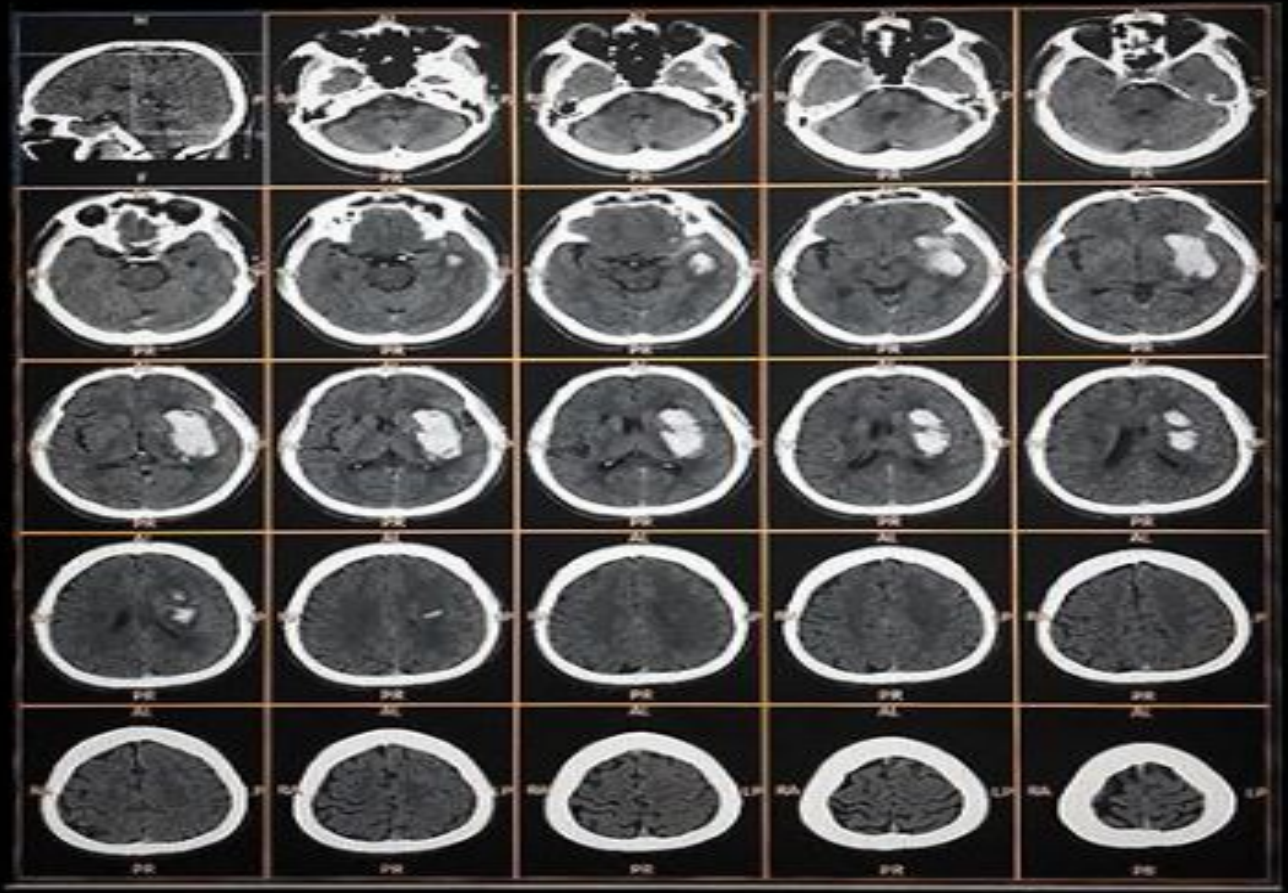

jeffreyforaldy

BRODERICK FORMULA

A: MAX LENGTH (5,93 CM)
B: MAX WIDTH (2,8 CM)
C: SLICE WITH HEMORRHAGES (10)

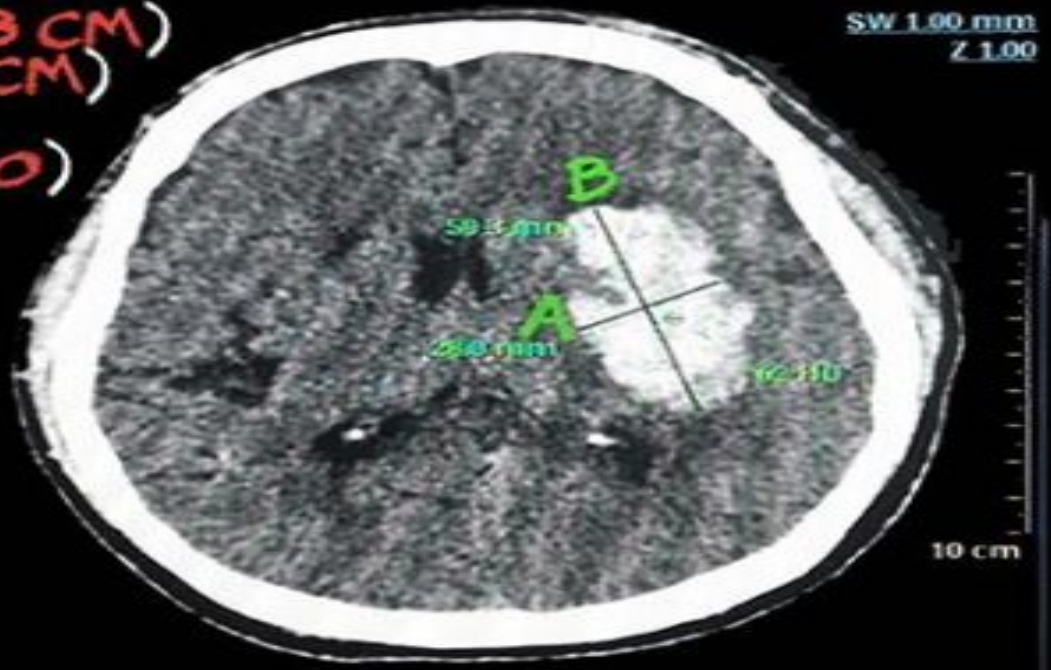

BRODERICK FORMULA

EQUATION:

$$\frac{(A \times B \times C)}{2} \times \text{SLICE THICKNESS (CM)}$$

$$\frac{(5{,}9 \times 2{,}8 \times 10)}{2} \times 0{,}5$$

$$= 41{,}3 \text{ CC}$$

Субарахноидальное кровоизлияние

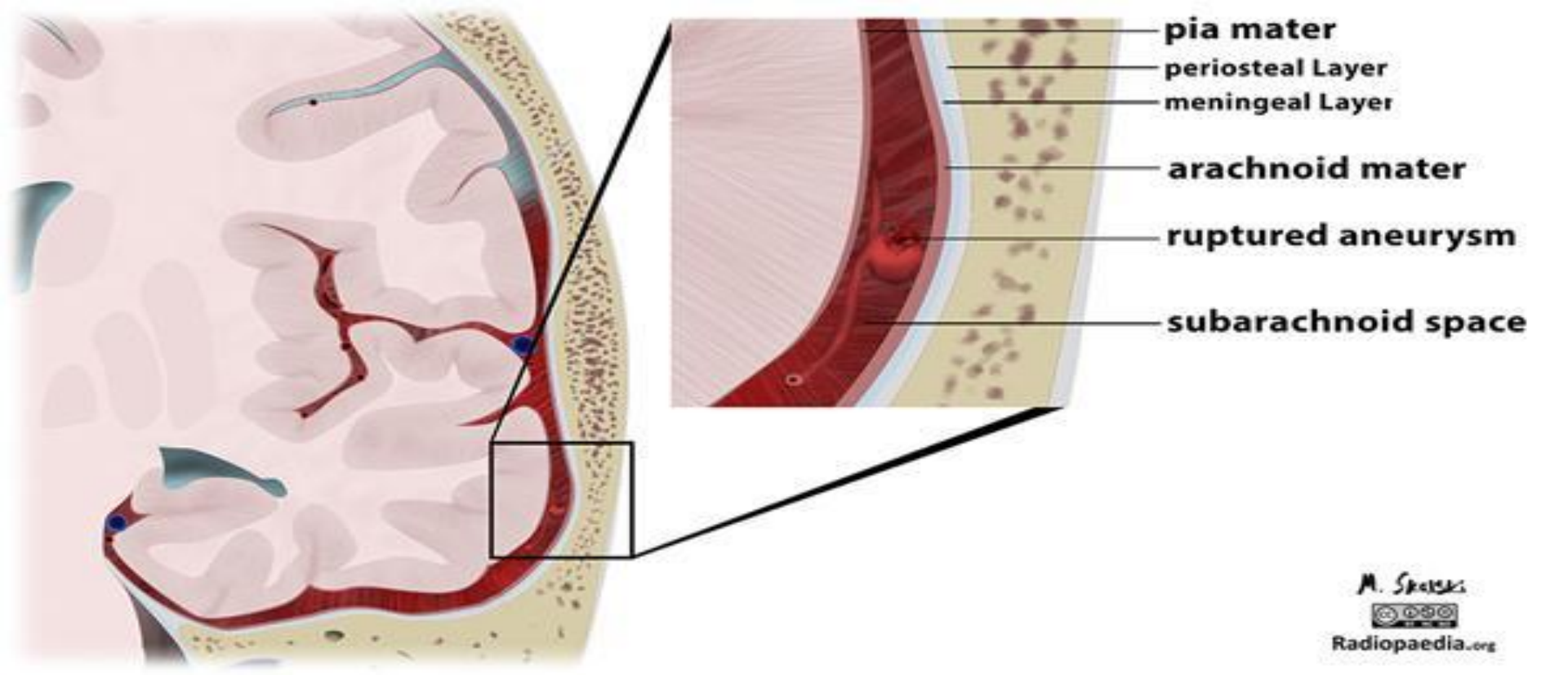

Травматическое субарахноидальное кровоизлияние

- Травматическое субарахноидальное кровоизлияние чаще всего встречается в бороздах полушарий головного мозга, а не в Сильвиевой щели и цистернах основания.
- Травматическое субарахноидальное кровоизлияние так же часто визуализируется в непосредственной близости к перелому черепа и зоне ушиба головного мозга

- Распределение крови, особенно если оно тесно связано с ушибами головного мозга, может указывать на травматическую этиологию, в то время как обширная кровь вокруг Виллизиева круга требует визуализации артерий для исключения аневризмы.

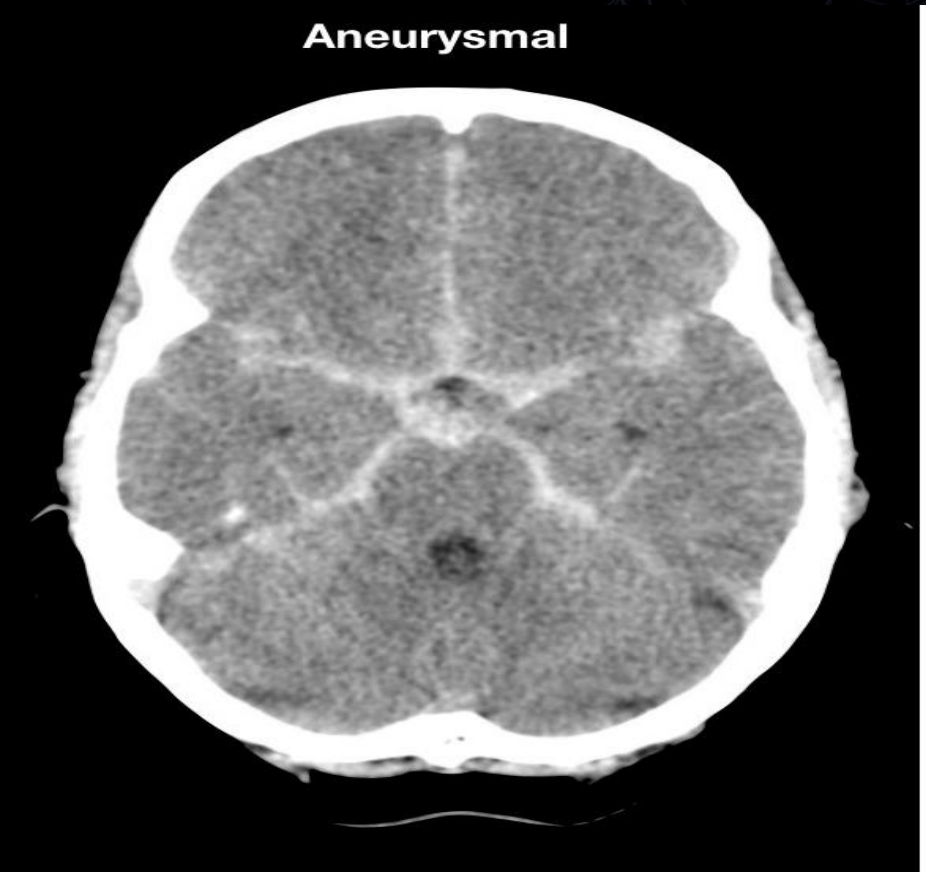

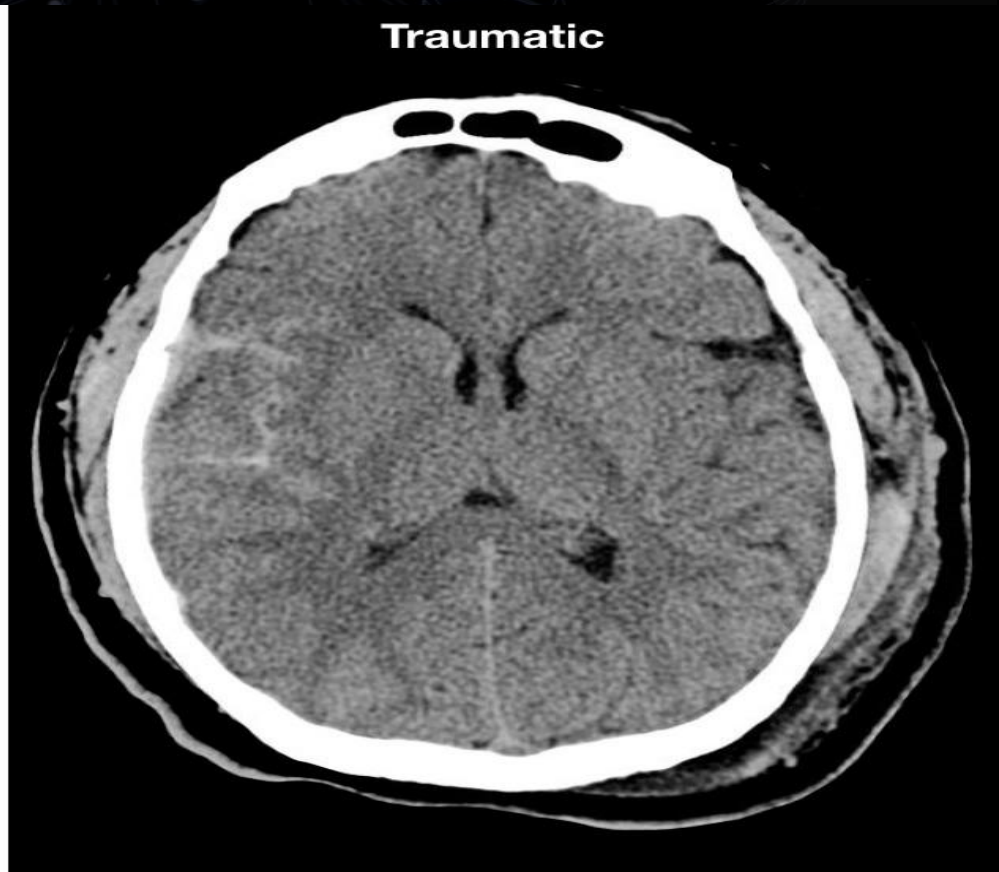

TRAUMATIC SUBARACHNOID HEMORRHAGE

TRAUMATIC SUBARACHNOID HEMORRHAGE

TRAUMATIC SUBARACHNOID HEMORRHAGE

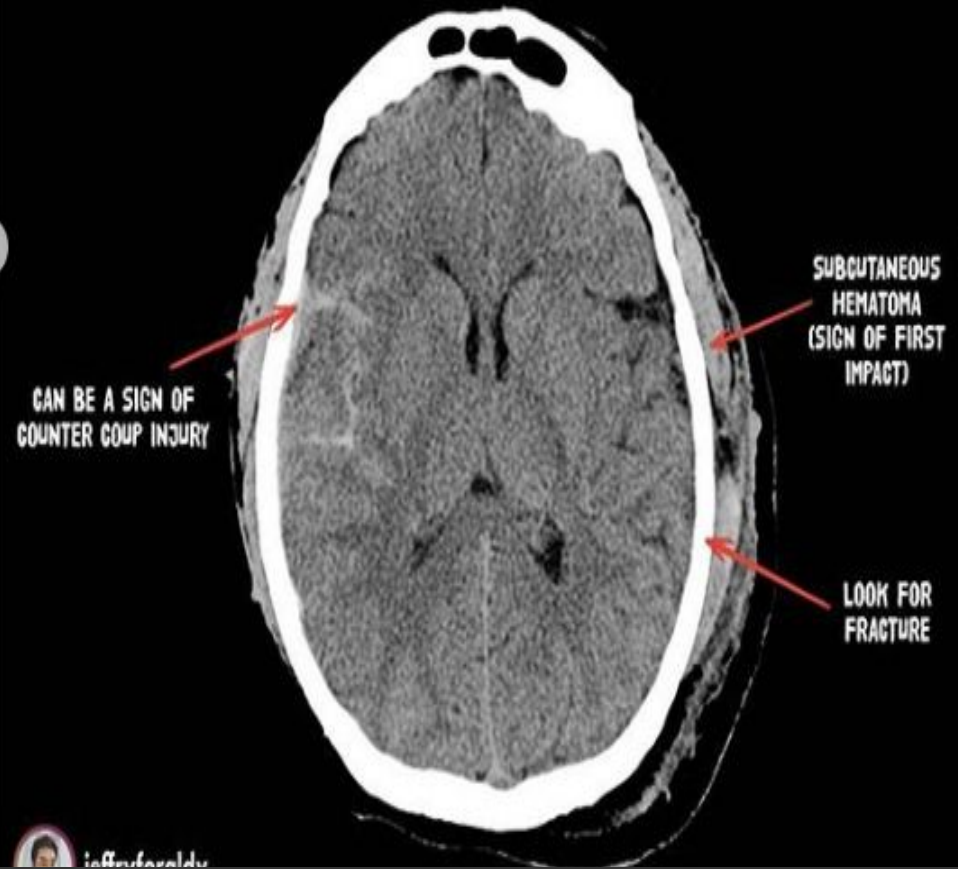

TRAUMATIC SUBARACHNOID HEMORRHAGE

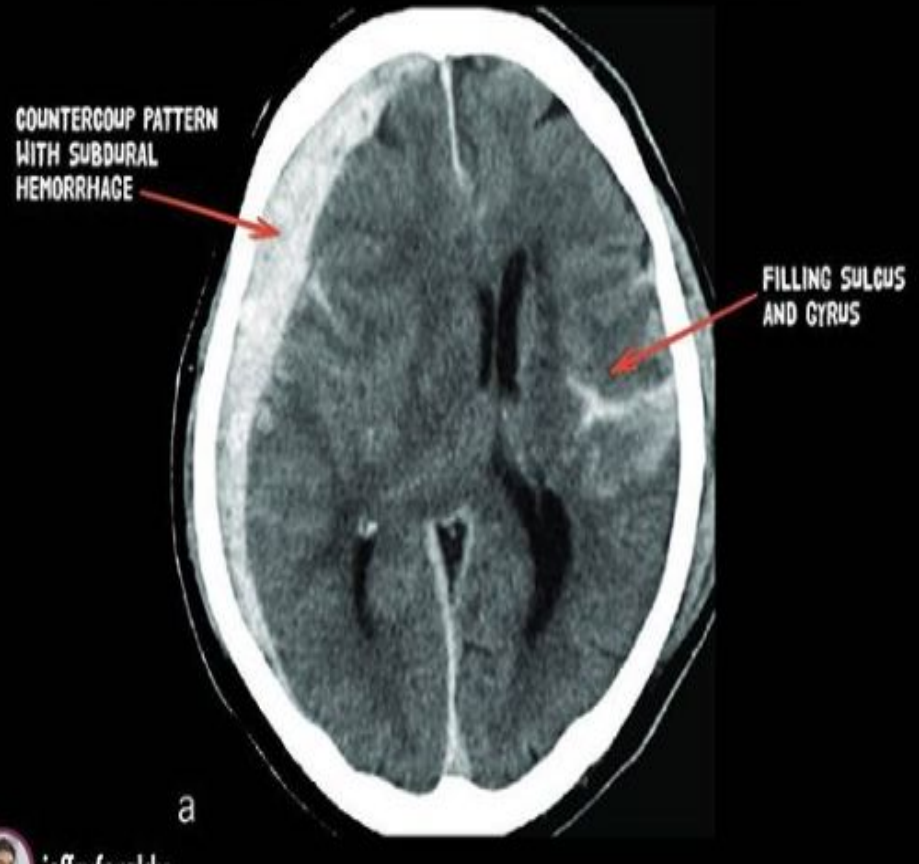

- Различить аневризматическое субарахноидальное кровоизлияние и травматическое САК не всегда возможно, и в действительности травма может быть спровоцирована спонтанным разрывом аневризмы (например, во время вождения автомобиля)

Субдуральная гигрома

Субдуральной гигромой называется скопление жидкости в субдуральном пространстве.

- Как правило, субдуральные гигромы локализуются супратенториально по конвексу; появление в задней черепной ямке встречается редко.

Этиология:

- идиопатическая: в педиатрии
- травма: вторичное повреждение паутинной оболочки
- послеоперационные, напр. удаление гематомы, дренирование желудочков
- спонтанная внутричерепная гипотензия

КТ/МРТ

- Серповидная зона интенсивностью сигнала соответствующая спинно-мозговой жидкости, не распространяющаяся в борозды. При контрастном усилении могут визуализироваться проходящие через нее сосуды (cortical vein sign).

cortical vein sign

Пневмоцефалия

- **Пневмоцефалия** означает интракраниальное наличие газа и, в подавляющем большинстве случаев, газом является воздух. Данный термин используется при наличии газа в любом внутричерепном компартменте;
- обычно является следствием травмы или осложнением хирургического вмешательства.

Клинические проявления

- В подавляющем большинстве случаев **пневмоцефалия** протекает бессимптомно.
- **Напряженная пневмоцефалия**, при которой интракраниальное распространение газа из-за эффекта «воздушного клапана» приводит к масс-эффекту, может стать причиной головных болей и симптомов повышенного внутричерепного давления.
- У некоторых пациентов возможно наличие так называемого гидроаэрического шума («шум плеска Гиппократа» — шум при движении головы, эквивалентный таковому при пилорическом стенозе). Его может услышать врач при исследовании при помощи стетоскопа (7%).

Этиология

- механическая травма (наиболее часто)
- инструментальное повреждение при нейрохирургических операциях, также при наружном дренировании боковых желудочков, при хирургических операциях на синусах, при перидуральной анестезии;

после супратенториальной краниотомии в редких случаях пневмоцефалия может персистировать на протяжении трех недель, однако, позже этого срока ее быть не должно;

- баротравма
- отогенная пневмоцефалия
- менингит вследствие проникновения газообразующих бактерий (редко)
- использование закиси азота в качестве анестетика (NO растворяется в крови и попадает в субдуральное пространство, расширяя ранее существовавший газовый объем) – когда наркоз не прекращён до зашивания ТМО

- Лечение зависит от этиологии, и в большинстве случаев оно не требуется, поскольку газ постепенно резорбируется самостоятельно. Это наблюдается в случае послеоперационной пневмоцефалии, типичной находкой у пациентов после краниотомии.

- В тех случаях, когда пневмоцефалия является результатом утечки ликвора, необходимо определить место утечки и хирургически исправить дефект

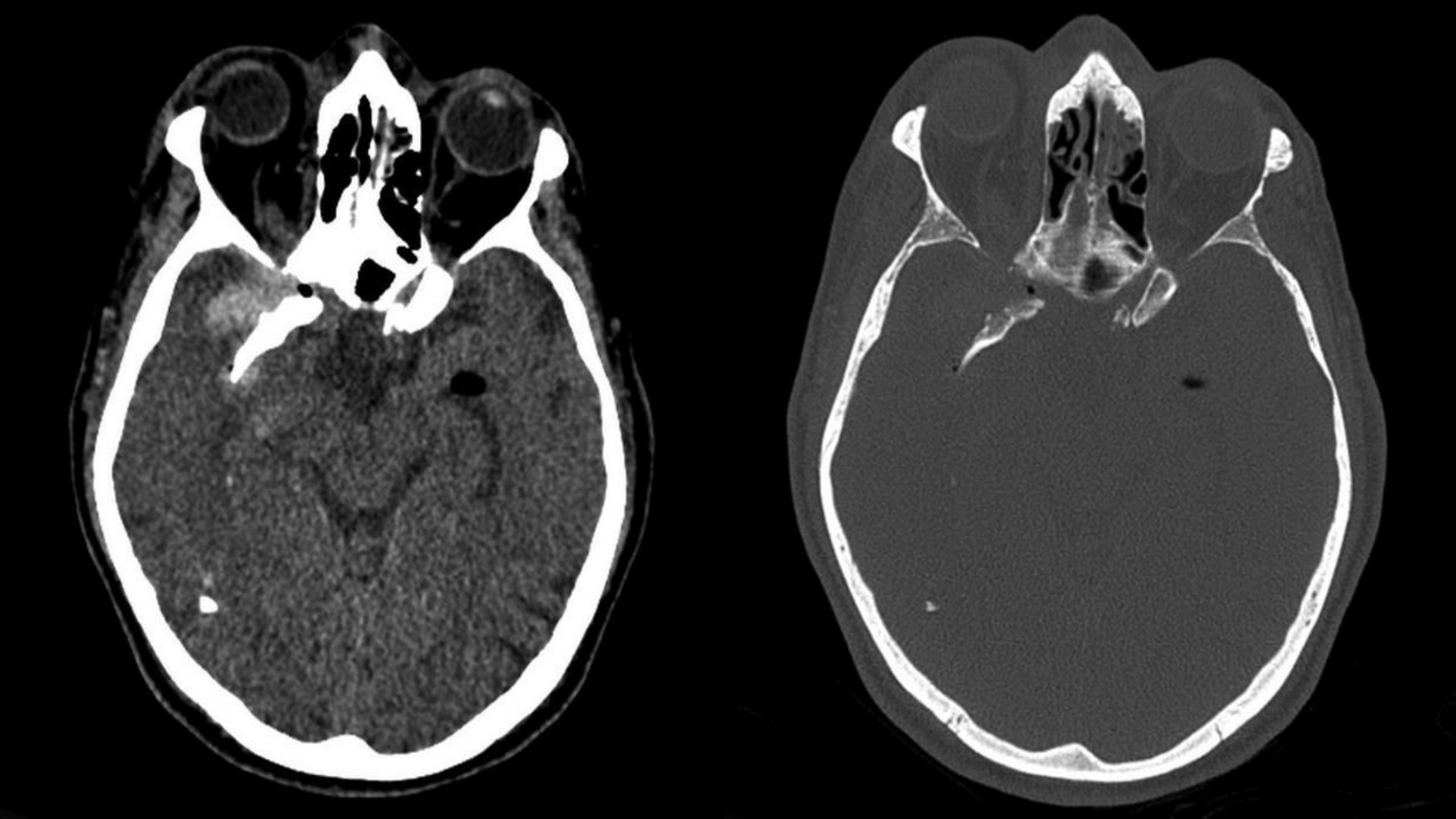

Напряженная пневмоцефалия

- Напряженная пневмоцефалия - это неотложная нейрохирургическая ситуация, которая возникает, когда субдуральный воздух вызывает масс-эффект на подлежащую паренхиму головного мозга, часто по клапанному механизму, вызывающего одностороннее попадание воздуха в субдуральное пространство.
- Лечение - хирургическая декомпрессия.

Mount Fuji sign

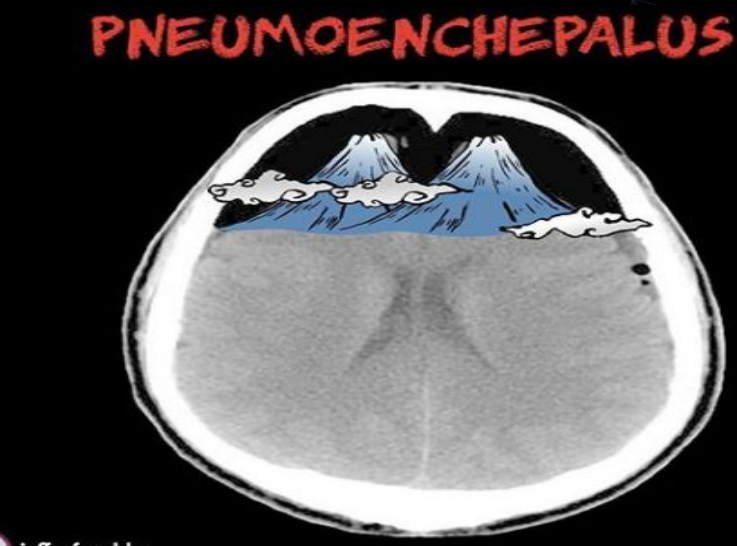

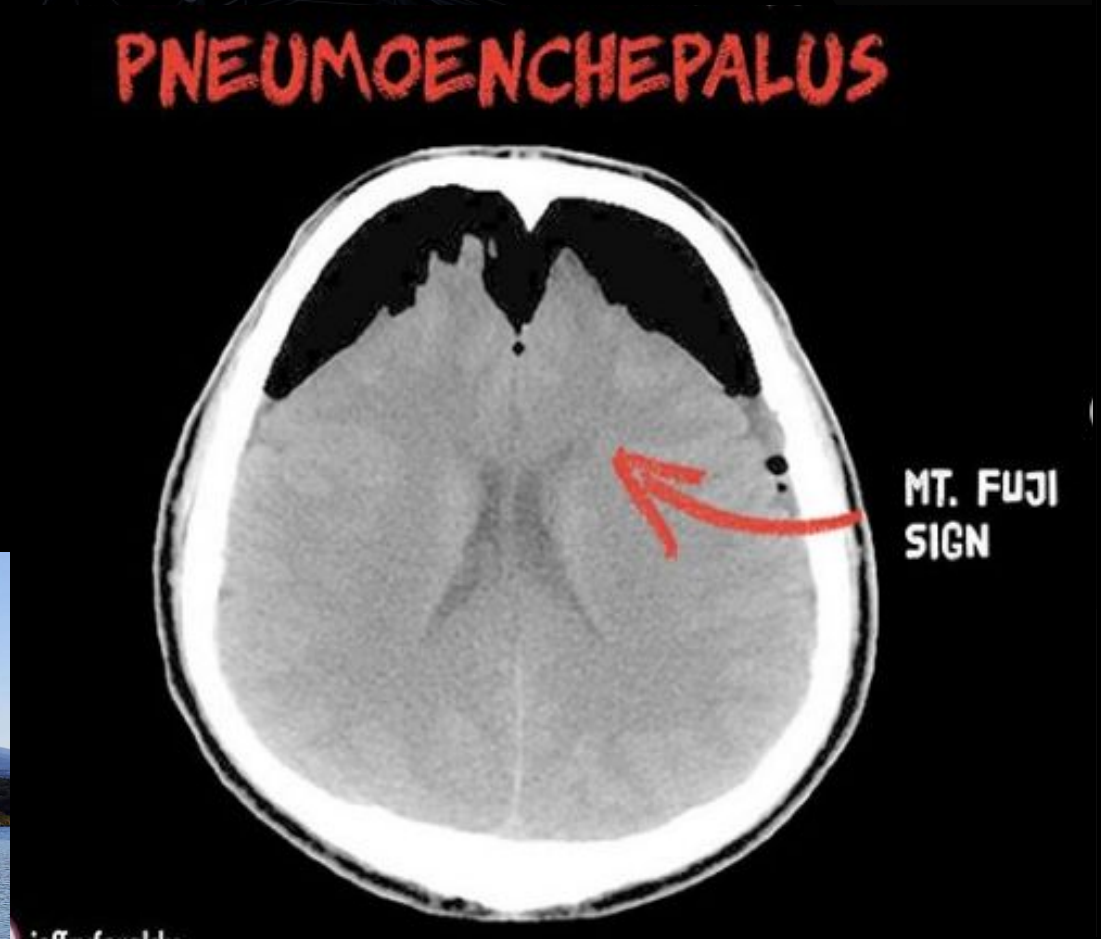

Millennium Falcon Sign

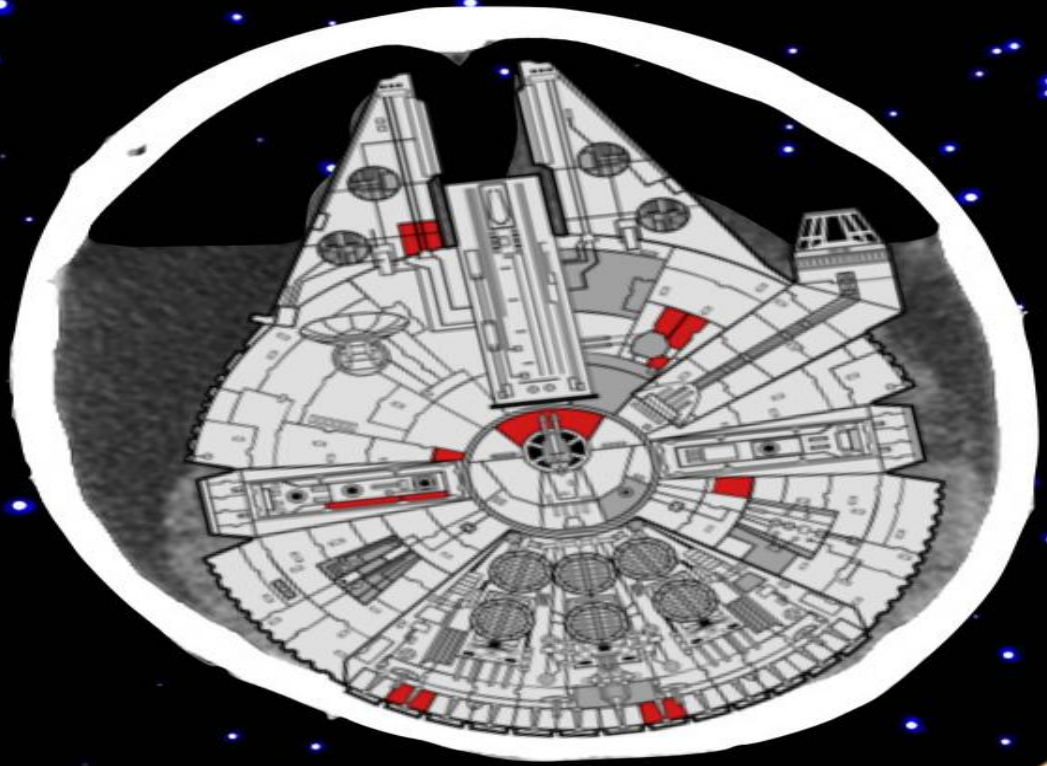

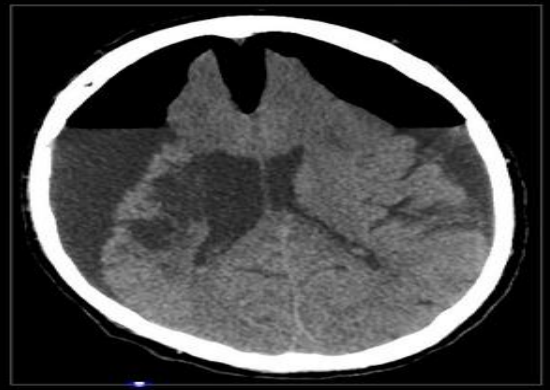

TENSION PNEUMO-CEPHALUS

Acute → 7 days later

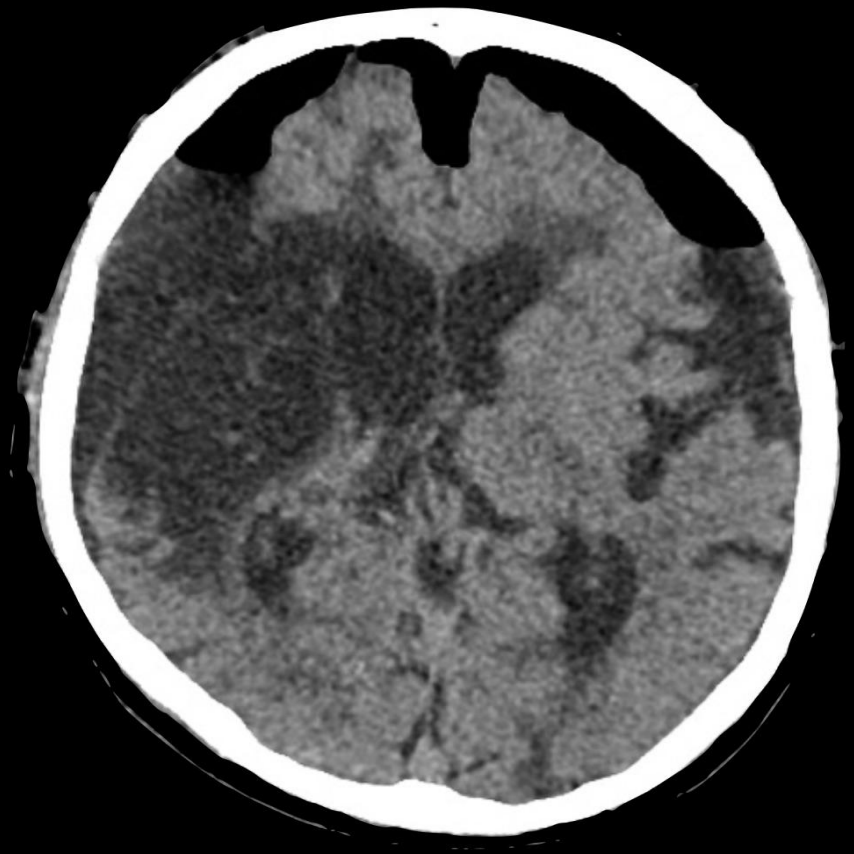

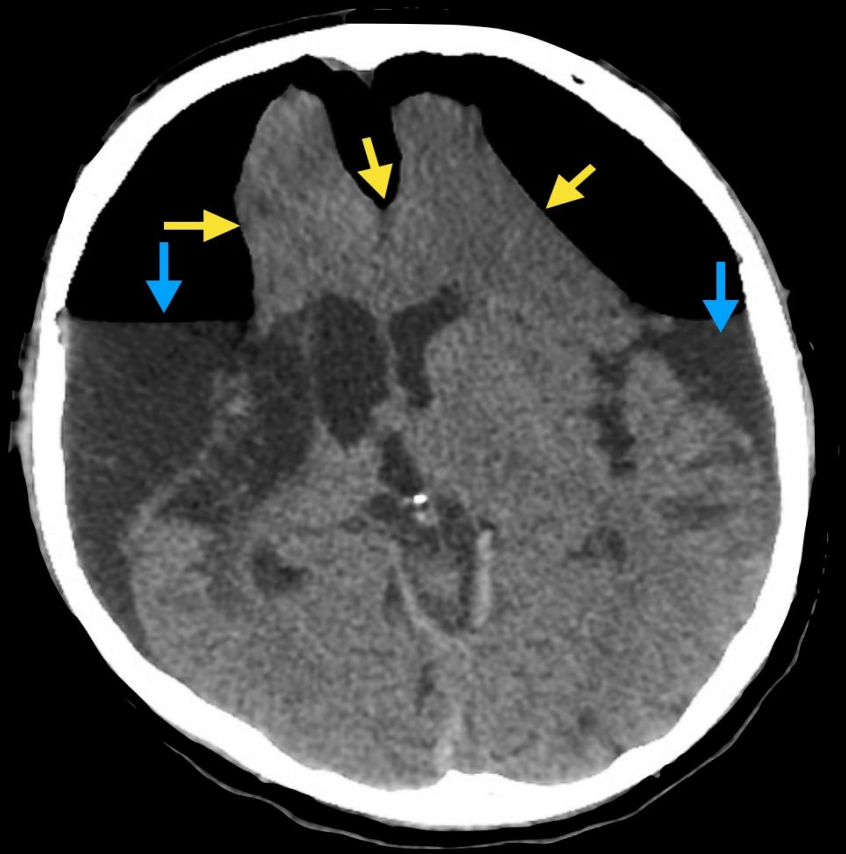

Parenchymal abnormalities

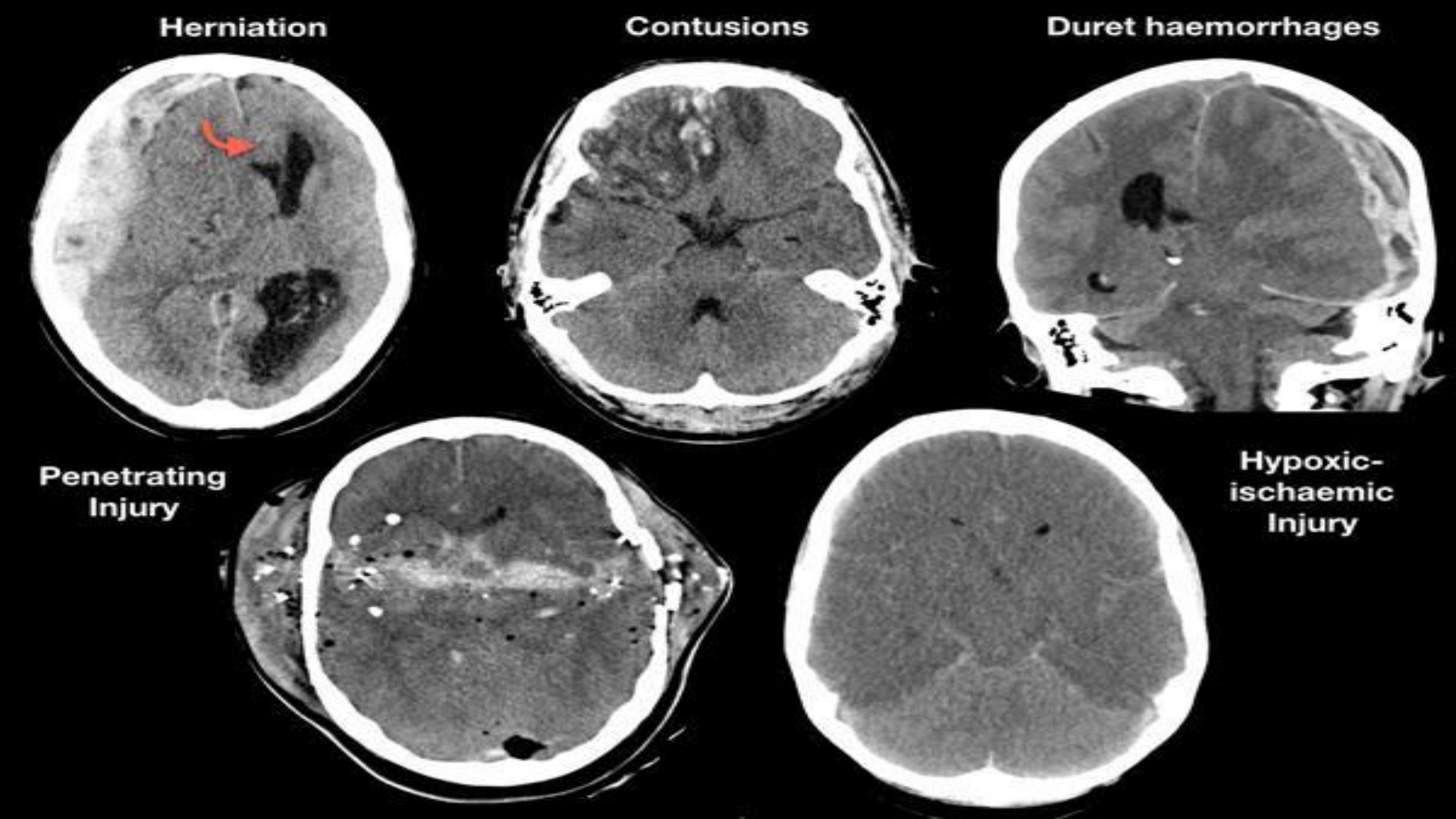
Herniation
Contusions
Duret haemorrhages
Penetrating Injury
Hypoxic-ischaemic Injury

Ушибы головного мозга

- **Геморрагический ушиб головного мозга** - вид интракраниального (внутричерепного) кровоизлияния часто встречающийся при выраженной черепно-мозговой травме.

- Ушибы головного мозга могут встречаться в любой части головного мозга, но чаще имеют склонность к определенным локализациям, обусловленным направлением удара и внутренней формой полости черепа:
- дно передней черепной ямки
- полюс височной доли
- зона удара и противоудара

- Чувствительность к обнаружению внутримозгового кровоизлияния на КТ практически 100%.

- Ушибы различаются по размеру и могут проявляться в виде небольших петехиальных очагов повышенной плотности / кровоизлияний в серое и подкорковое белое вещество или в виде большого коркового / подкоркового кровотечения.

- Как правило, они созревают в течение нескольких недель: в начале появляются лишь как геморрагические очаги, в последующем, как очаги с развитием перифокального отека, затем постепенно угасают, оставляя после себя более или менее отграниченные зоны глиоза.

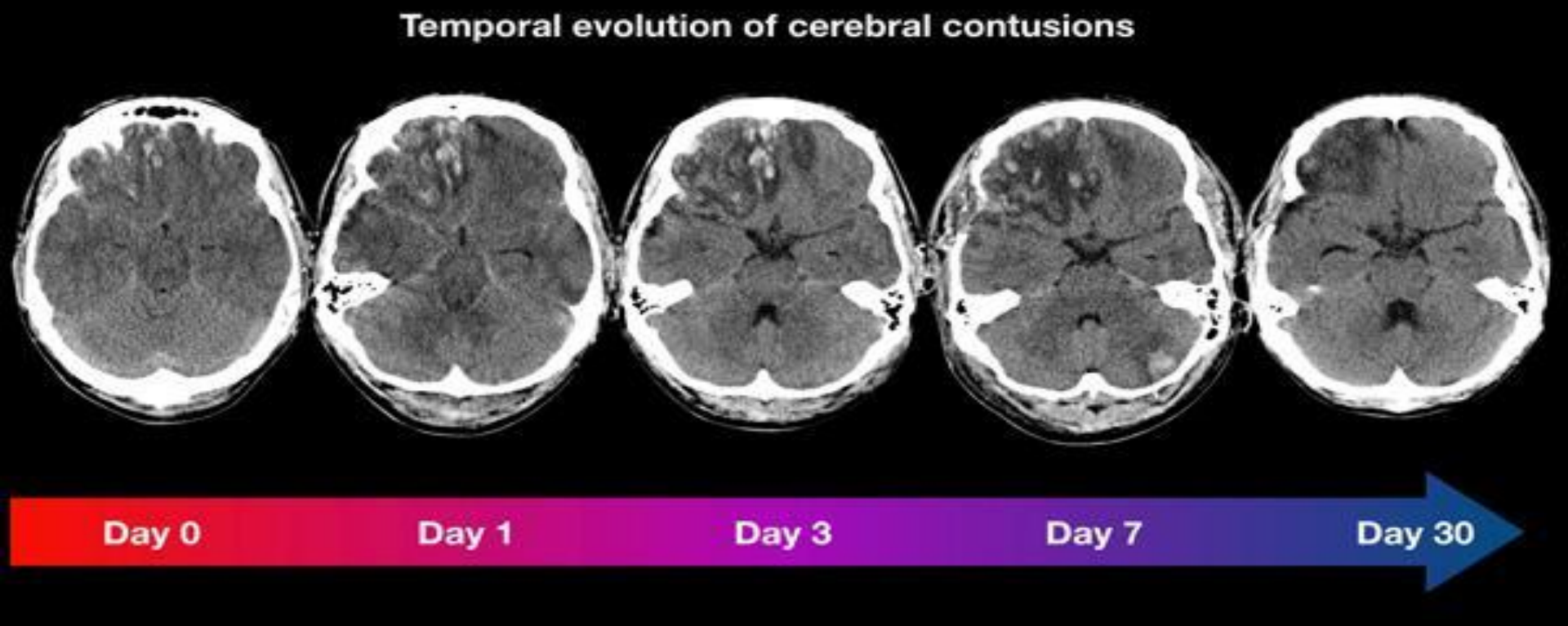

Coup-contrecoup injury

дарно-противоударная травма)

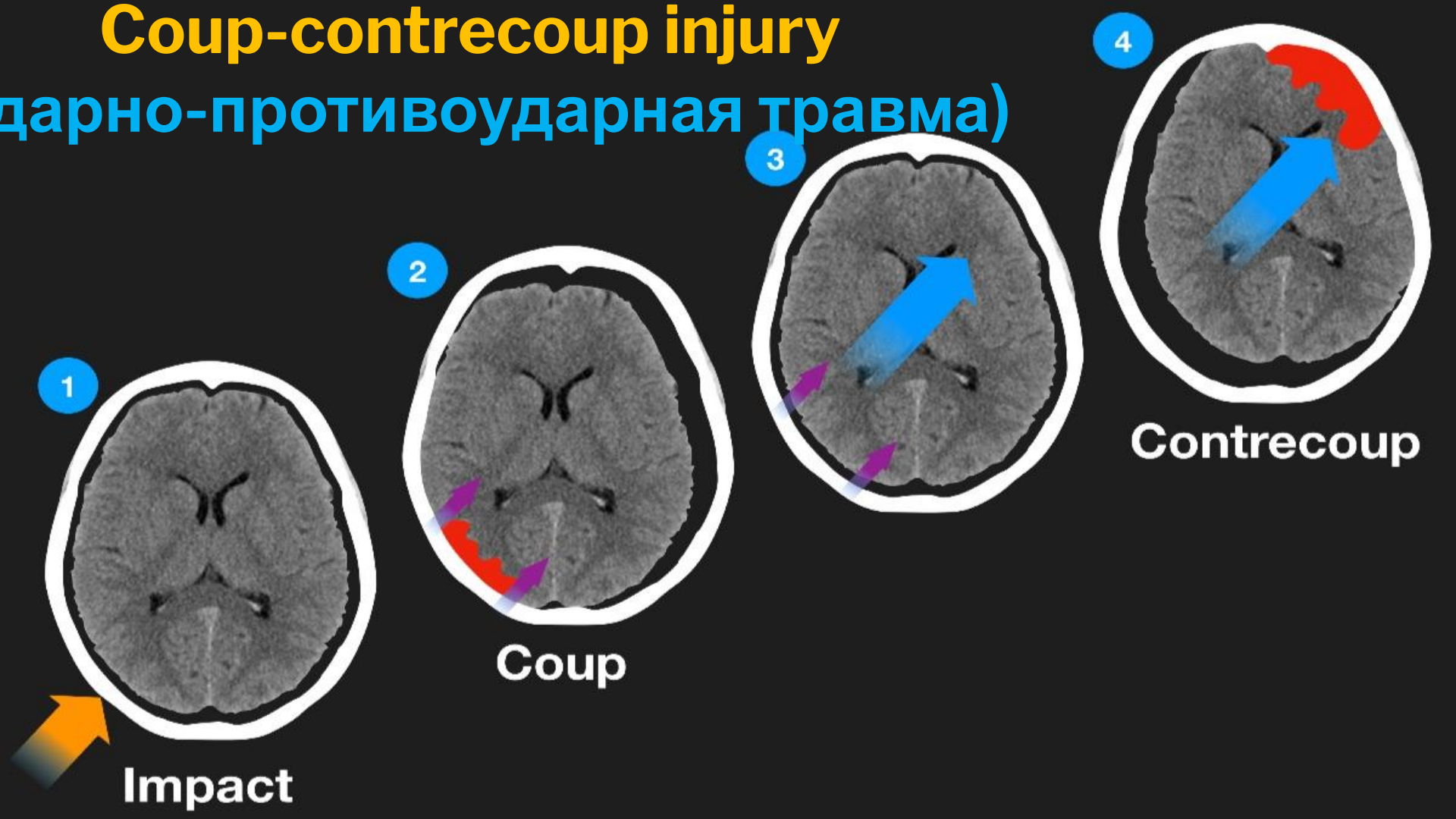

- При ударе сначала ускоряется череп, и в этот момент часть мозга, находящаяся в непосредственной близости от точки удара, может быть повреждена, поскольку она буквально сталкивается с движущимся черепом - часто это называют прямой травмой. После начинает ускоряться головной мозг, перемещаясь вместе с черепом. После того, как череп останавливается, снова происходит удар внутренней поверхностью мозга.
- Часто всего в таком случае происходит повреждение нижней поверхности лобных долей и височные полюса

CONTRECOUP BRAIN INJURY

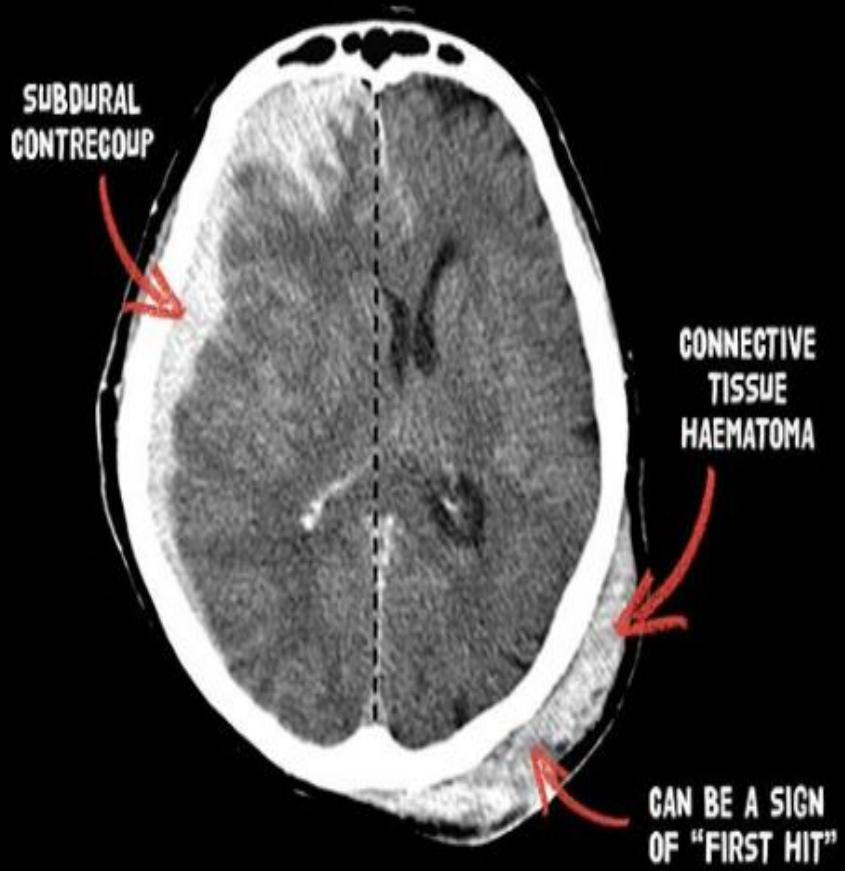

CONTRECOUP BRAIN INJURY

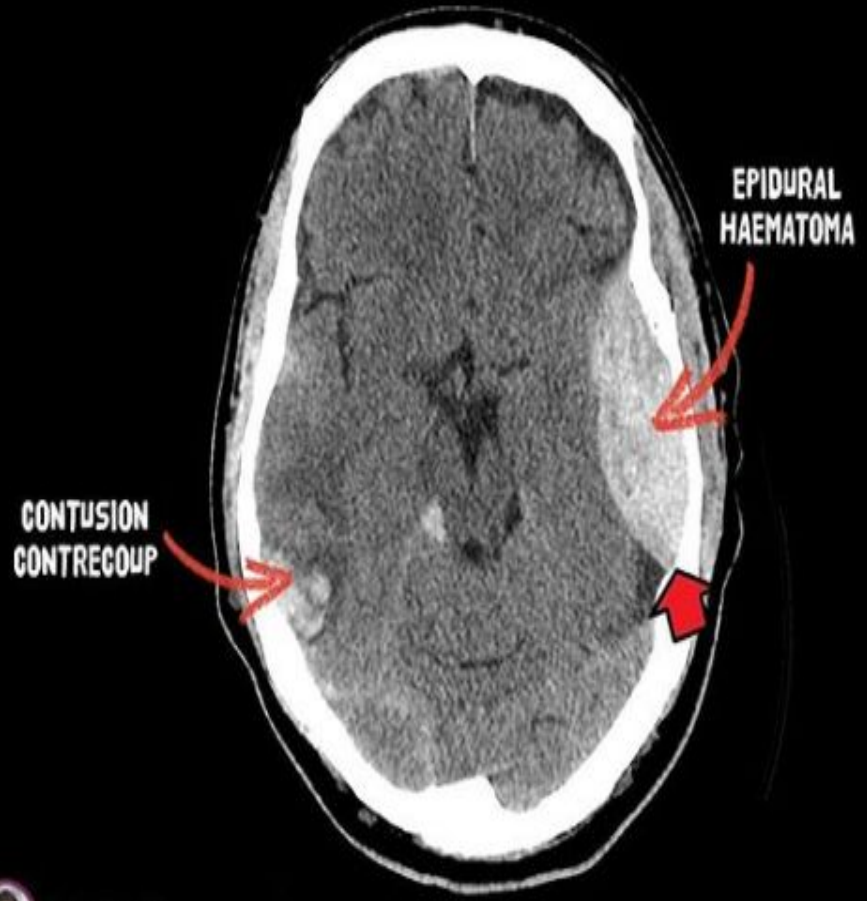

Типы дислокаций мозга

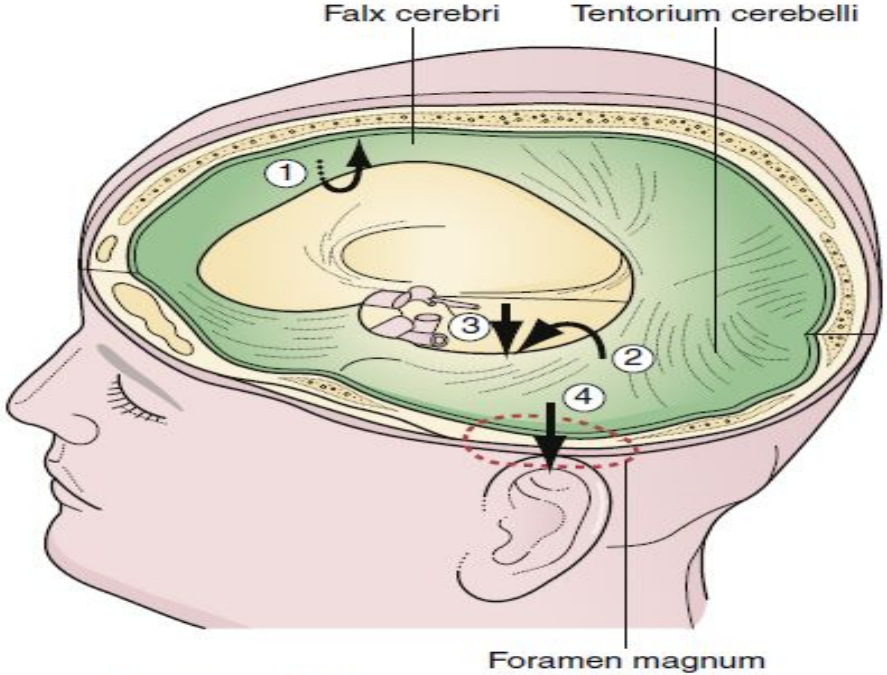

1 – Cingulate herniation

2 – Tentorial (uncal) herniation

3 – Central herniation

4 – Tonsillar herniation

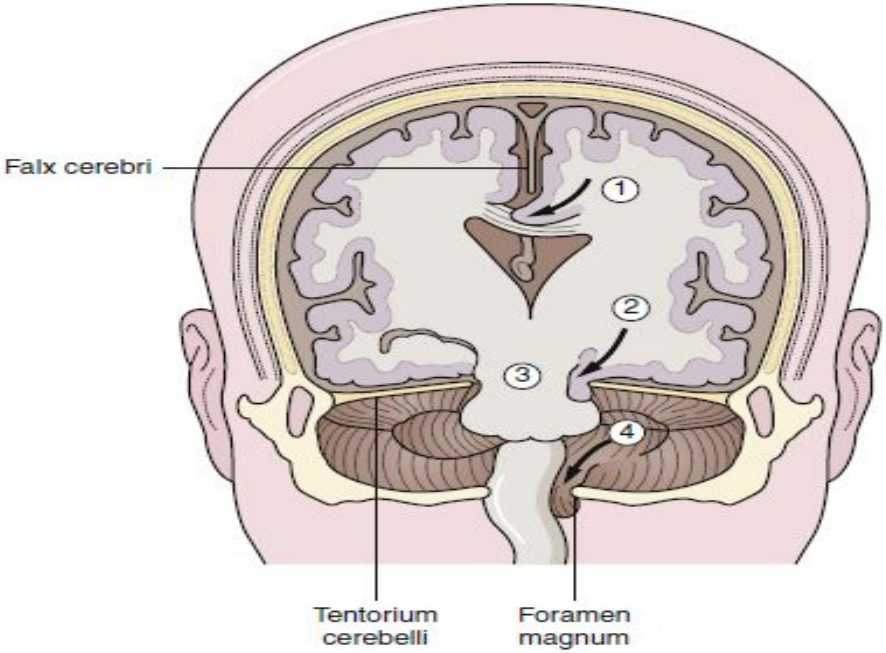

1 – Cingulate herniation

2 – Tentorial (uncal) herniation

3 – Central herniation

4 – Tonsillar herniation

- **Дислокация мозга** — смещение одних структур мозга относительно других.
- При повышении давления в определённом отделе мозга и черепной коробки происходят процессы смещения частей головного мозга в пределах субарахноидального пространства.

Виды дислокации мозга:

- дислокация под серповидный отросток (латеральная дислокация)
- дислокация на уровне крыла клиновидной кости: восходящая и нисходящая
- транстенториальное вклинение (аксиальная дислокация)
  - ✔ нисходящее: височно-тенториальное вклинение
  - ✔ восходящее: мозжечково-тенториальное вклинение
- наружная дислокация
- парадоксальная дислокация

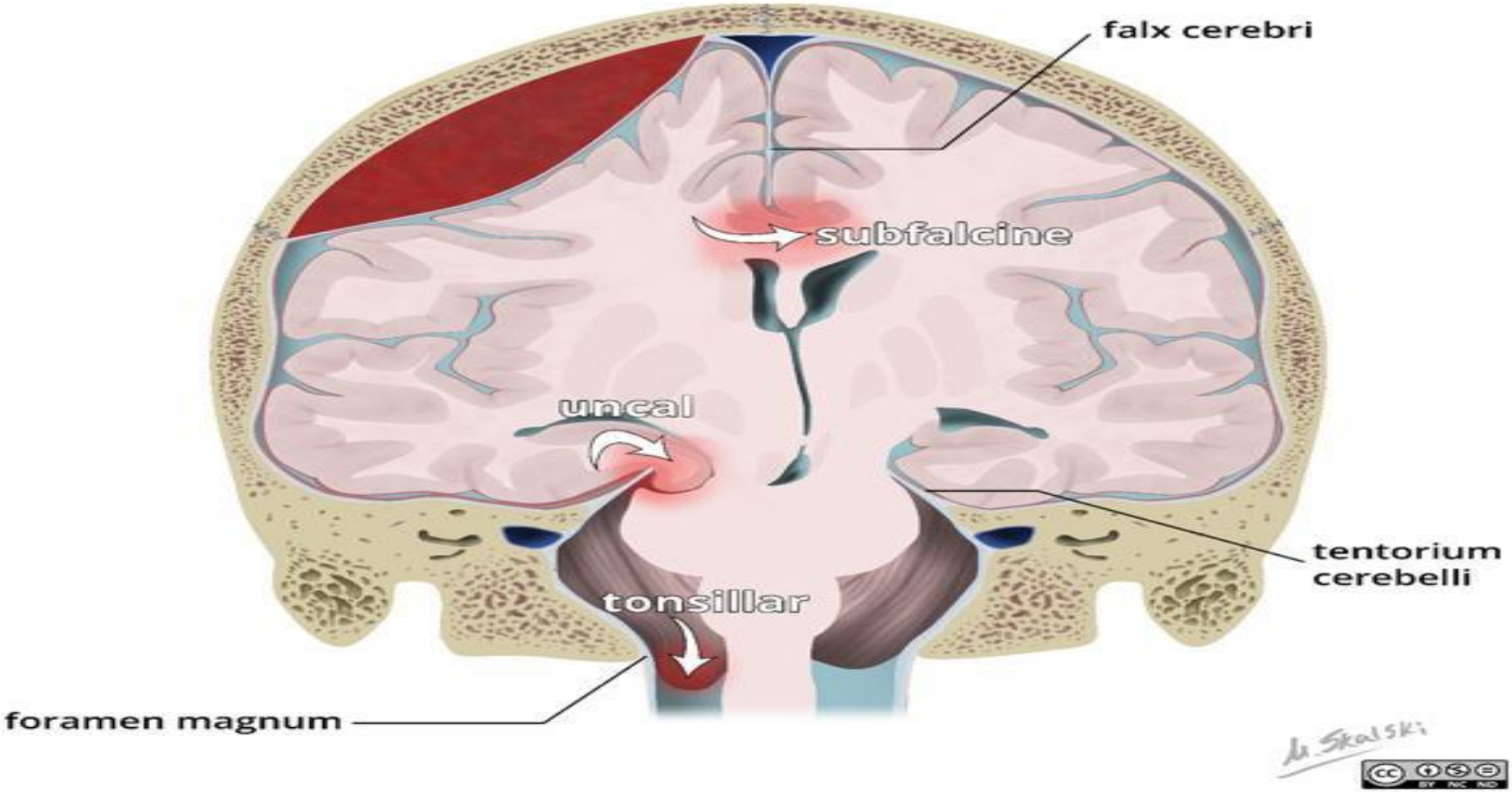
falx cerebri
subfalcine
uncal
tentorium cerebelli
tonsillar
foramen magnum
M. Skalski

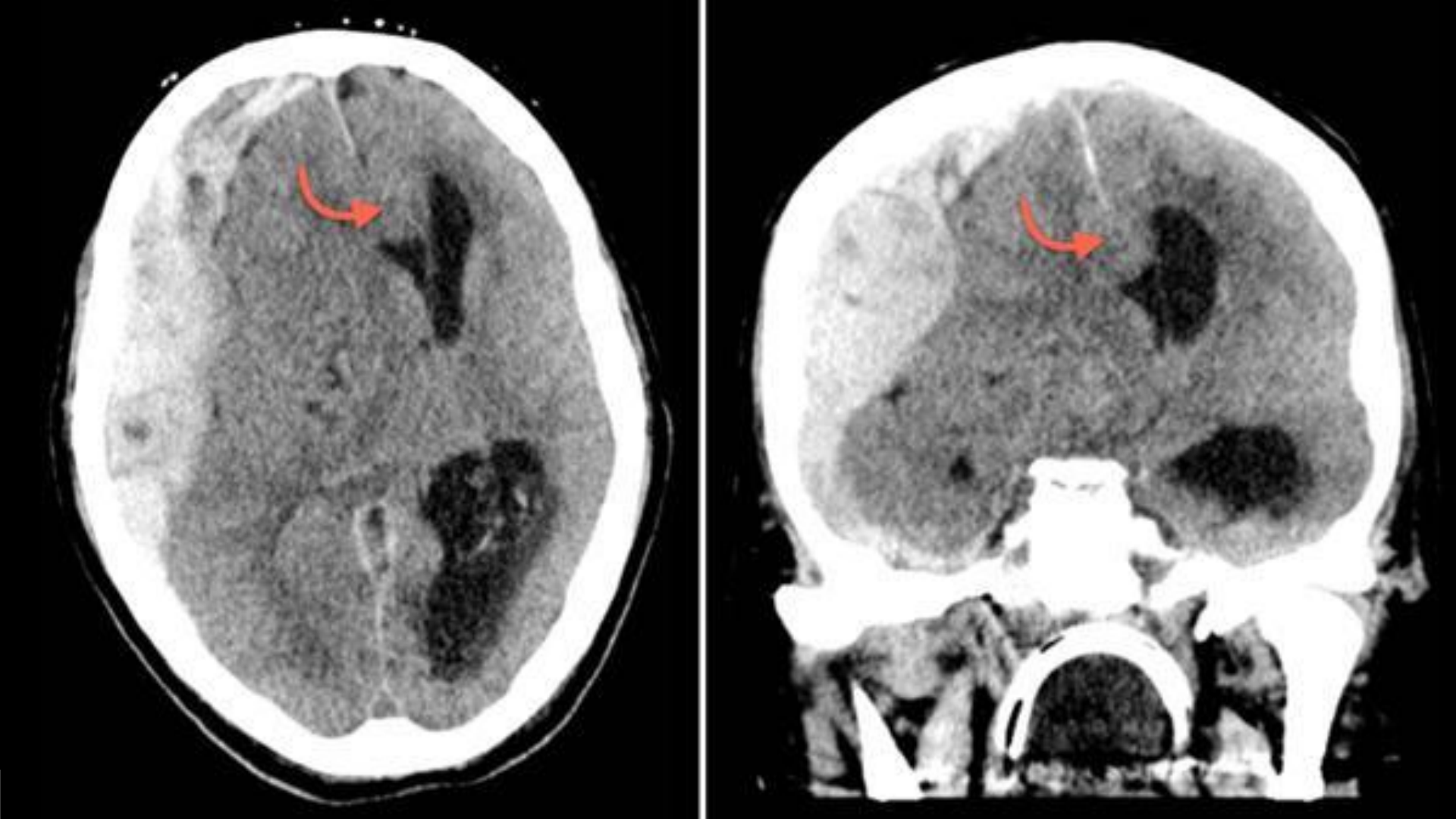

Kernohan phenomenon

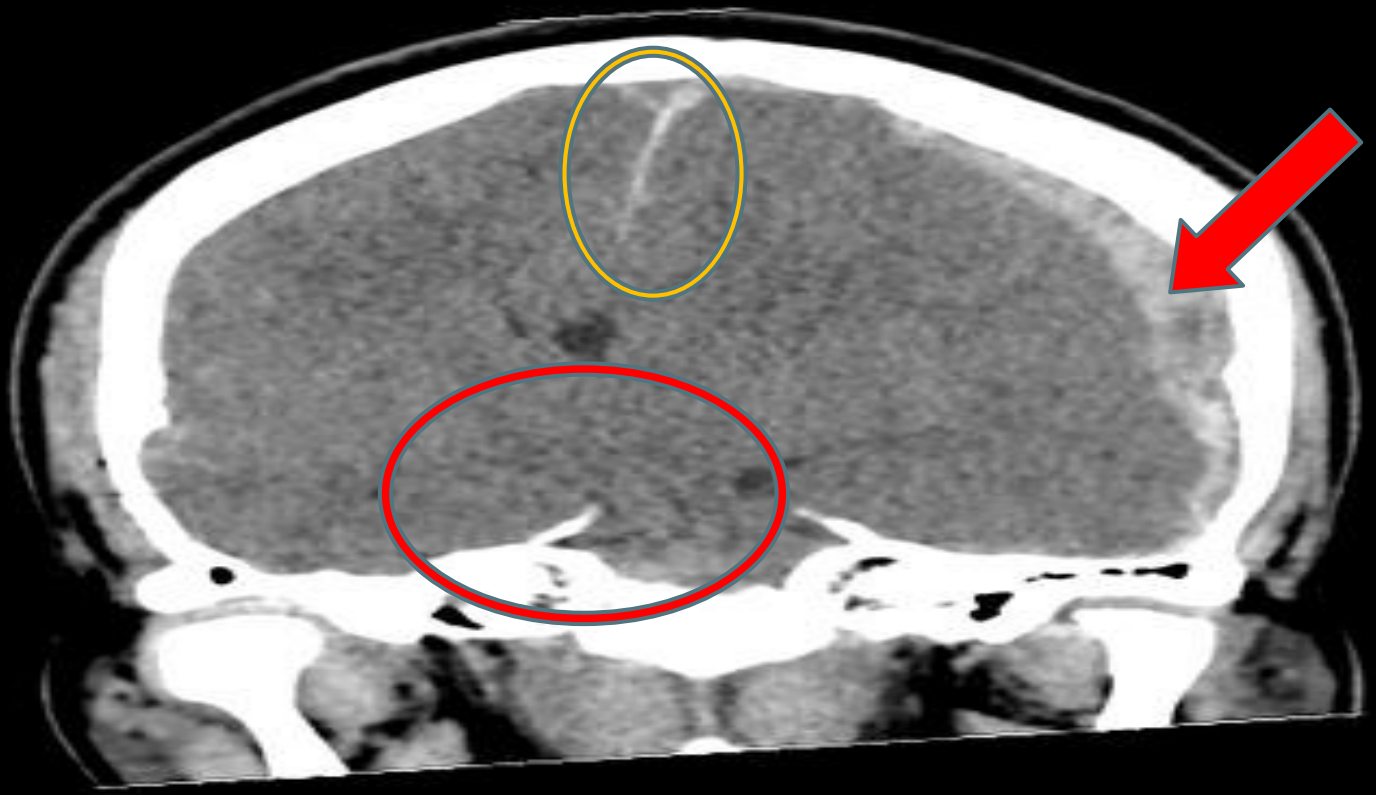

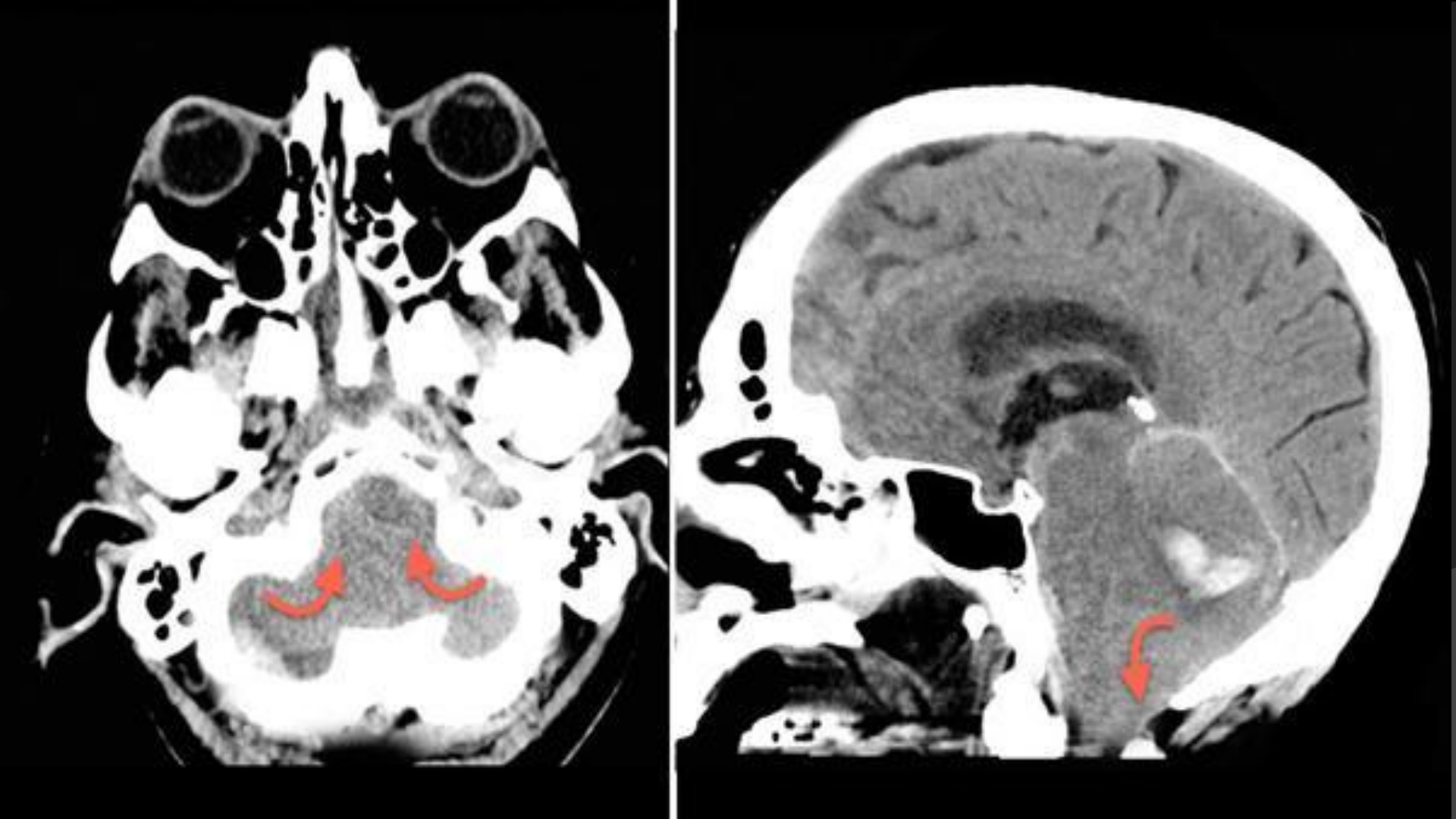

Diffuse axonal injury

Диффузное аксональное повреждение (ДАП)

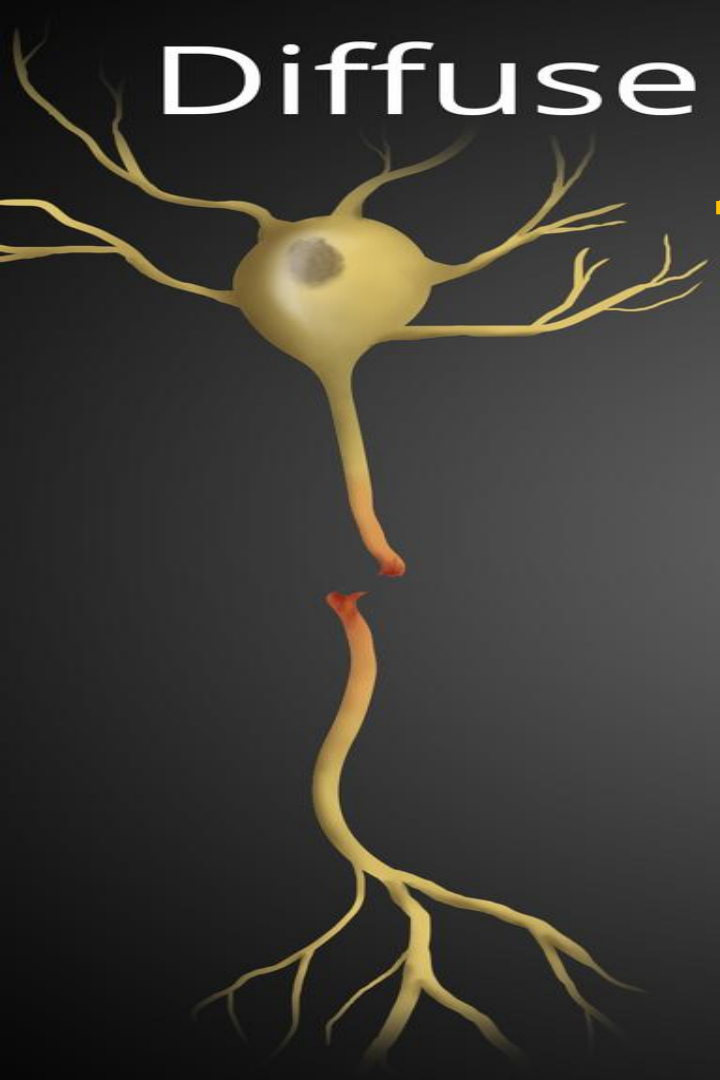

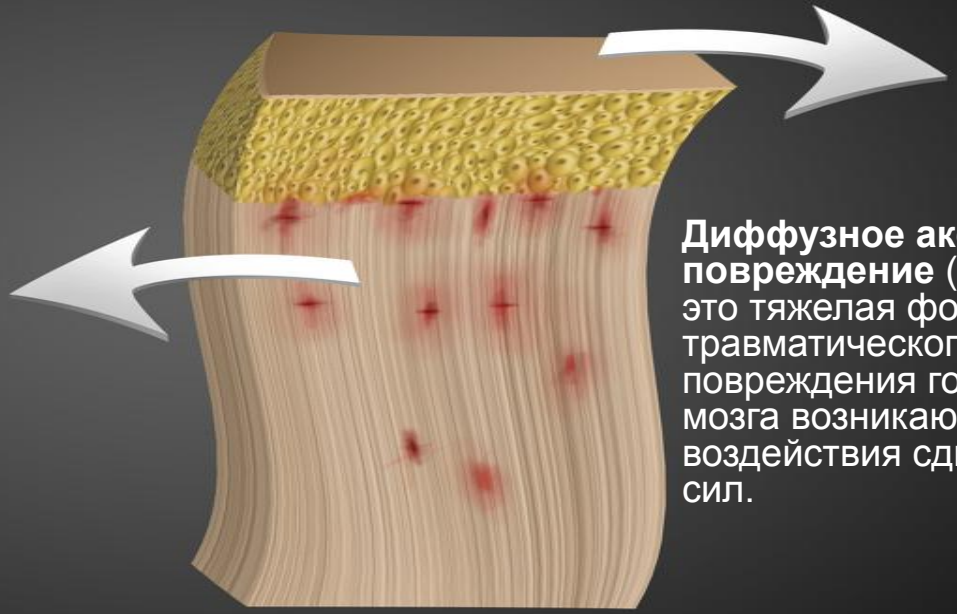

Диффузное аксональное повреждение (**ДАП**) - это тяжелая форма травматического повреждения головного мозга возникающая за счет воздействия сдвигающих сил.

M. Skalski

CC BY NC ND

Из-за разной плотности (относительная масса в единице объема) белого и серого вещества сдвиг происходит преимущественно в аксонах на границе серого и белого вещества, это и отражает название патологии. В большинстве случаев эти силы приводят и к повреждению клеток, что проявляется отеком. Но полный разрыв аксонов происходит только в тяжелых случаях.

Клиническая картина

- Пациенты с диффузным аксональным повреждением в момент происшествия, как правило, теряют сознание. Посттравматическая кома может длится значительное время и часто является проявлением сопутствующих визуализируемых повреждений (напр. ушиб головного мозга).
- Часто диагноз ДАП начинается рассматривается с момента когда, вопреки ожиданиям, у пациента не исчезают признаки неврологического дефицита.

Диагностика

- Диффузное аксональное повреждение характеризуется множественными фокусами повреждения с типичным распределением, как правило на границе серого и белого вещества, в мозолистом теле, а в тяжелых случаях в стволе головного мозга
- Бесконтрастная компьютерная томография головного мозга является рутинной процедурой у пациентов с черепно-мозговой травмой. К сожалению, КТ не чувствительна в диагностике скрытого диффузного аксонального повреждения, а пациенты с относительно нормальной КТ картиной могут иметь выраженный необъяснимый КТ картиной неврологический дефицит

Классификация ДАП (Adams, 1989)

- Grade I – повреждение на границе серого-белого в-ва полушарий (чаще всего: парасагиттальные области лобных долей, перивентрикулярные височные доли)
- Grade II - вовлекает мозолистое тело в дополнение к локализации I степени (чаще всего: задняя часть тела и валик, но прогрессирует кпереди по мере увеличения тяжести травмы) (20%)
- Grade III - вовлекает ствол мозга в дополнение к локациям I и II степени (чаще всего: ростральная часть среднего мозга, верхние ножки мозжечка, кортикоспинальные тракты)

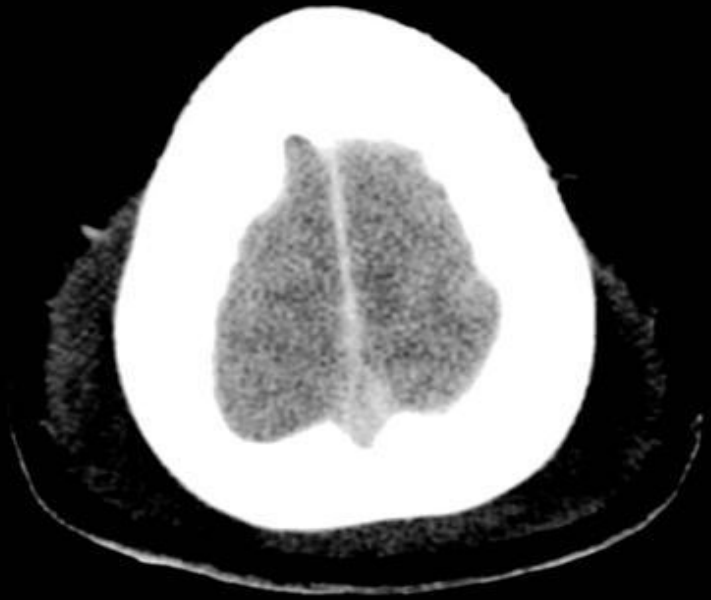

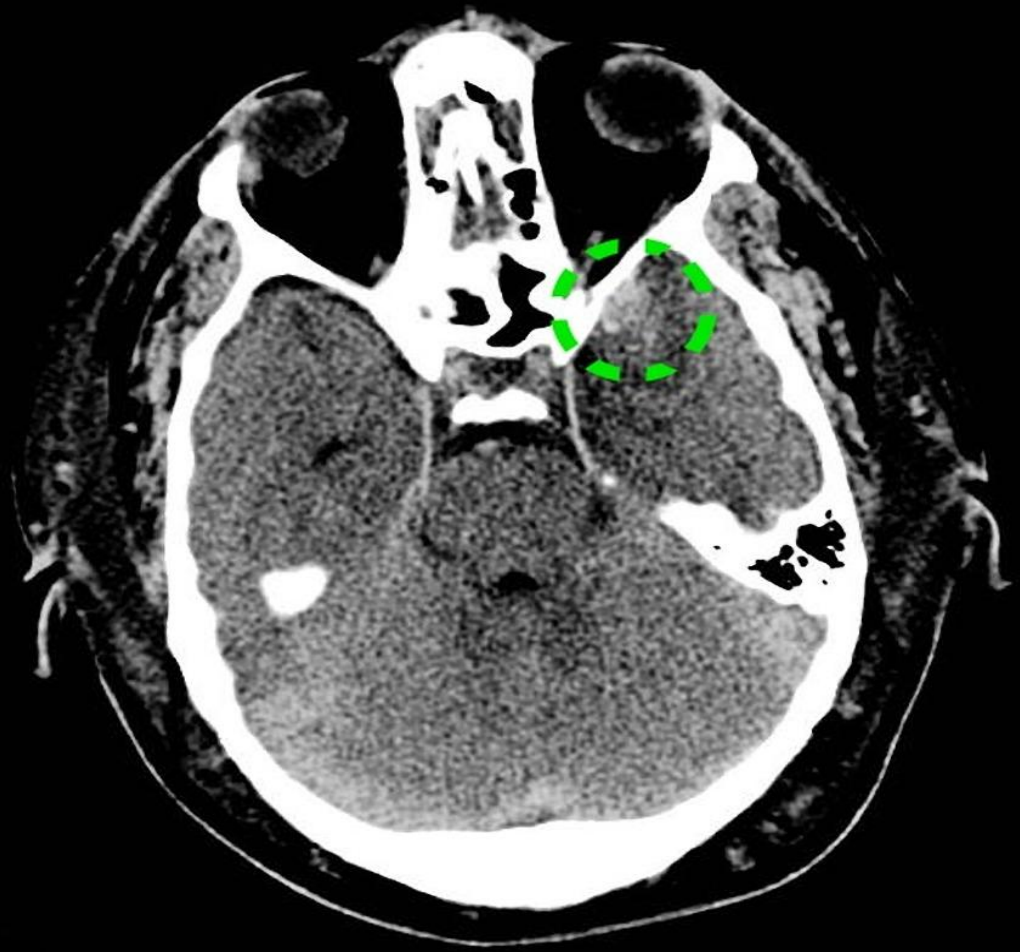

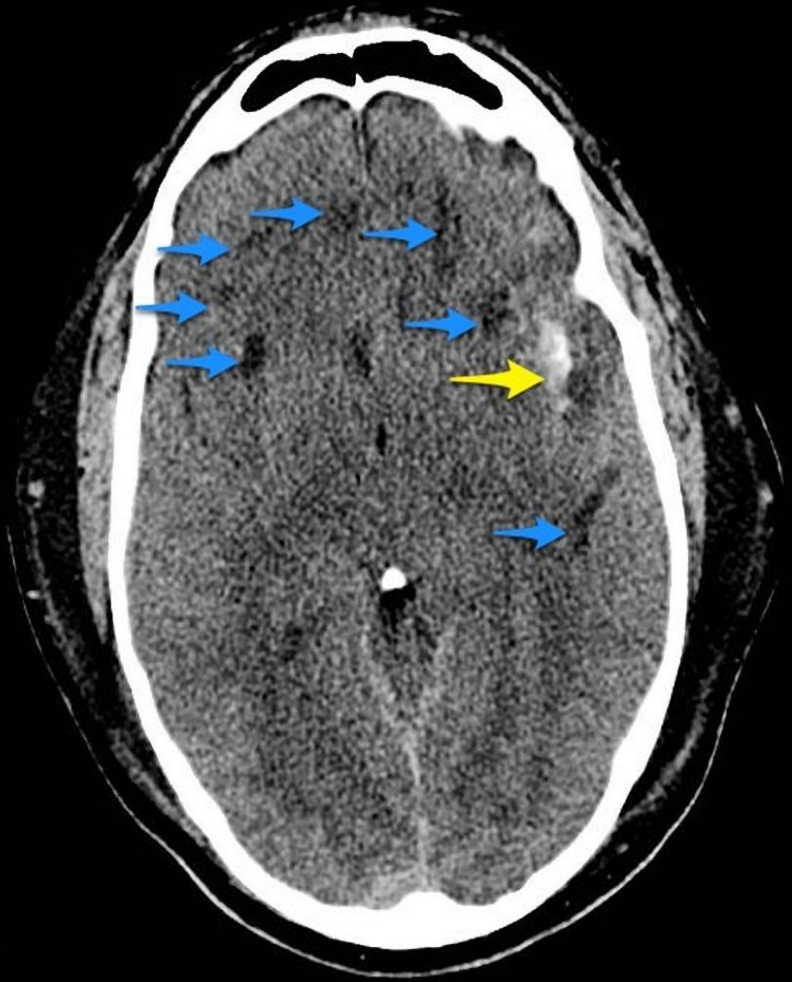

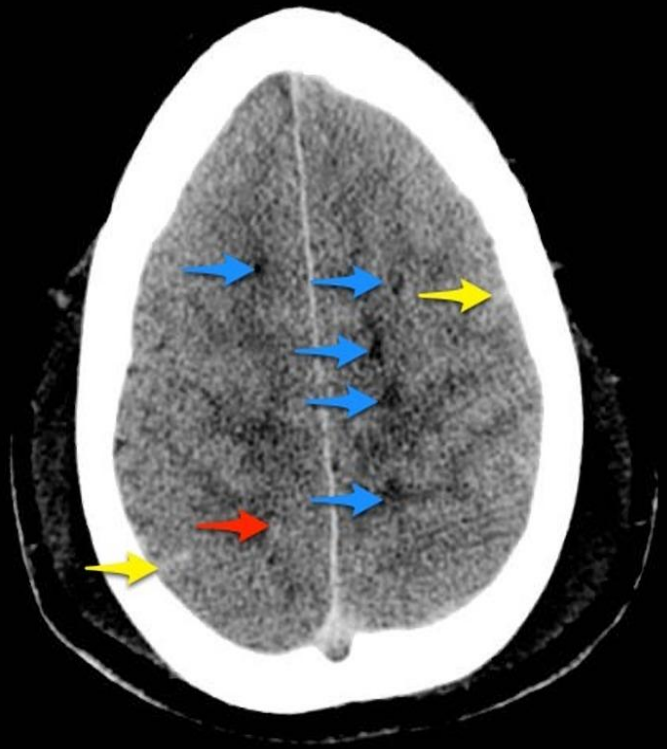

Кровоизлияние Дюре

- **Кровоизлияния Дюре** – кровоизлияния (единичные или множественные) в продолговатом мозге или мосте у пациентов с транстенториальным вклинением

- Повышение супратенториального давления приводит к тому, что ствол мозга и медиальные части височных долей сдавливаются по направлению к тенториальному отверстию. В результате подобного смещения происходит повреждение перфорирующих ветвей базилярной артерии и/или дренирующих вен, что приводит к паренхимальному кровоизлиянию. Обычно наблюдаются у пациентов с тяжелой степенью вклинения в течение 12-24 часов до смерти

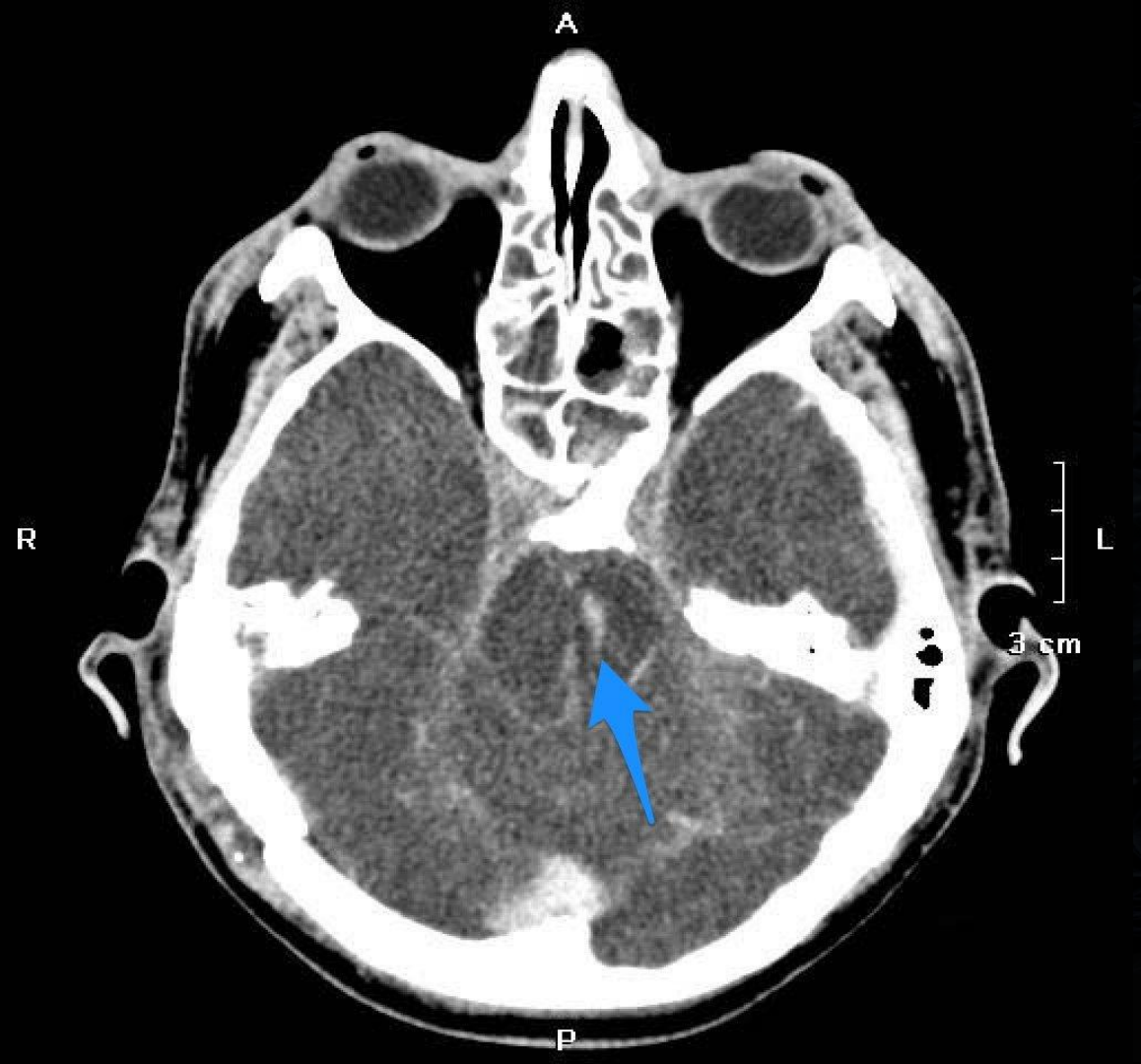

- Классический вид кровоизлияния Дюре - одиночное маленькое круглое кровоизлияние, расположенное по средней линии продолговатого мозга или моста возле понтомезэнцефалического соединения. Однако часто эти кровоизлияния могут быть множественными или даже распространяться на ножки мозжечка.
- Обычно является смертельным в большинстве случаев, хотя в редких случаях сообщалось о благоприятных исходах.

Thanks for attention!