Patient data

Пациент (Patient): Валькова Юлия Вячеславовна

Возраст (Date of birth): 25 лет (19.09.1995 г.р.)

Жалобы (Chief complains): Неровные зубы

Проведение диагностики: Октябрь 2020

dr. Kovalevskiy

Pre-treatment facial photo

dr. Kovalevskiy

Pre-treatment facial photo



NK dr. Kovalevskiy

Pre-treatment facial photo

dr. Kovalevskiy

Pre-treatment facial photo

dr. Kovalevskiy

Full face *photos*





Lip incompetent / Расслабленные губы	**1-2 mm**
Incisors exposure rest lip / Экспозиция при расслабленных губах	**3-4 mm**
Incisors exposure full smile / Экспозиция резцов при улыбке	**9-10 mm**
Gingival exposure at full smile / Экспозиция десны во время улыбки	**1-2 mm**
Upper midline / Смещение центра	**0 mm**
Asymmetry, «Williams syndrome» / Асимметрия, «синдром Виллиамса»	**-**
Cant of the occlusal plane / Наклон окклюзионной плоскости	**-**
Smile symmetry / Симметрия улыбки	**Symmetric**

dr. Kovalevskiy

Pre-treatment facial photo

dr. Kovalevskiy

Face profile photos

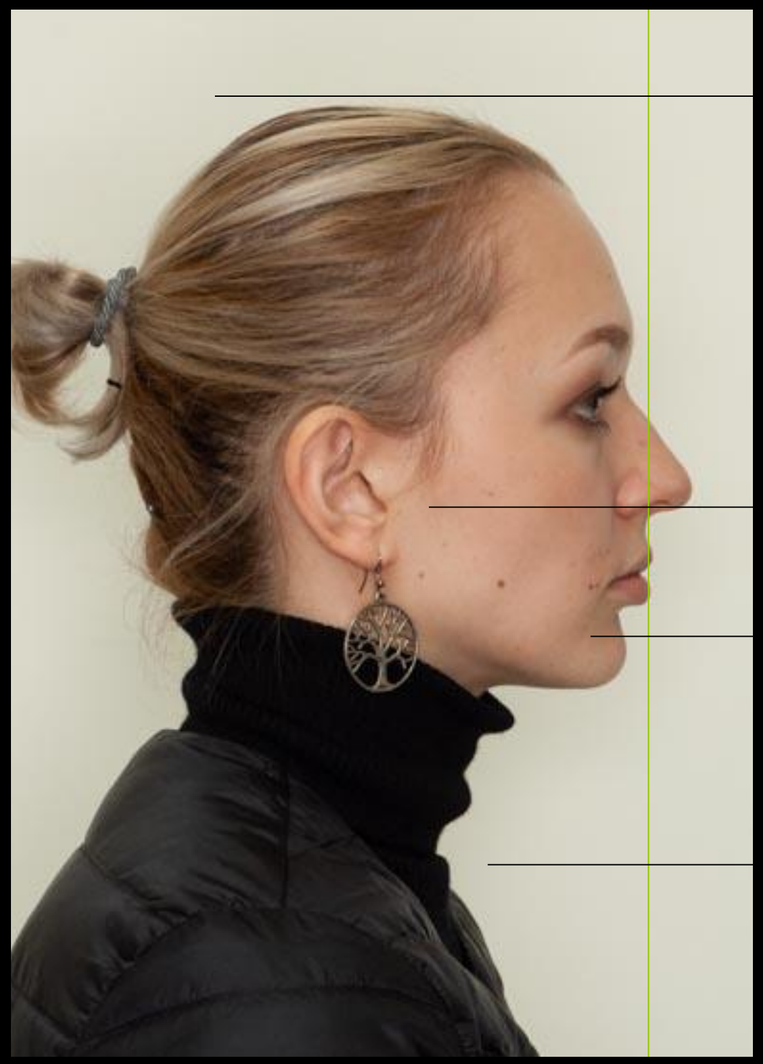



Upper lip length and thickness /
Длина и толщина верхней губы **Normal**

Upper incisor inclination /
Наклон верхних зубов **Normal**

Chin projection /
Проекция подбородка **Normal**

Convex / straight / concave profile
Выпуклый */ прямой / вогнутый профиль*

Upper lip support – **Normal** / decrease / protrusive
Поддержка в.губы – ***нормальная*** */ уменьшена / протрузия*

Угол gl-sn-pog
Выпуклый профиль 165.2°
Угол c-sn-UL
99.7° (норма: 85° - 105°)

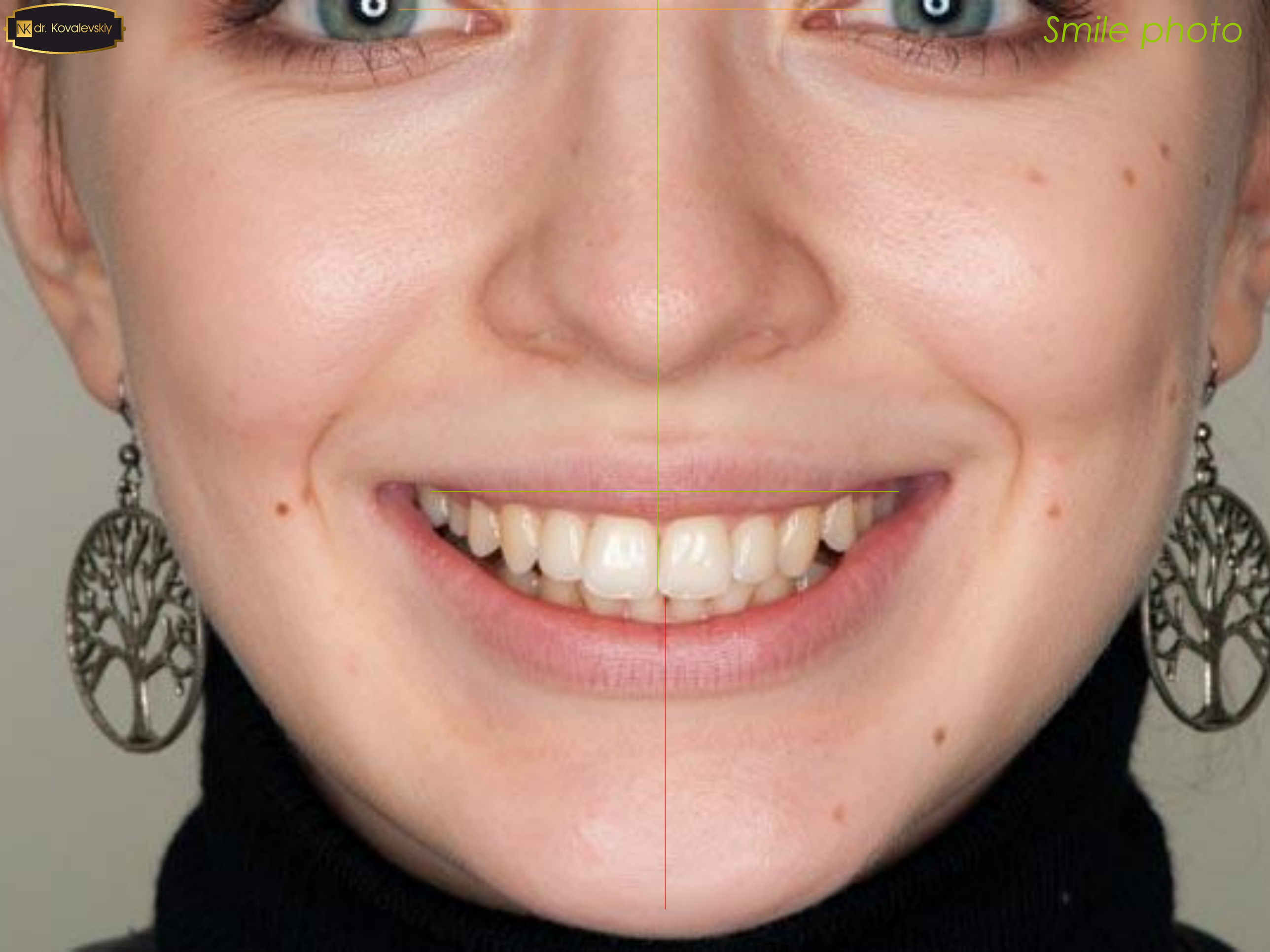
NK dr. Kovalevskiy
Smile photo

NK dr. Kovalevskiy
Lip photo

dr. Kovalevskiy
Lip photo

Face framework

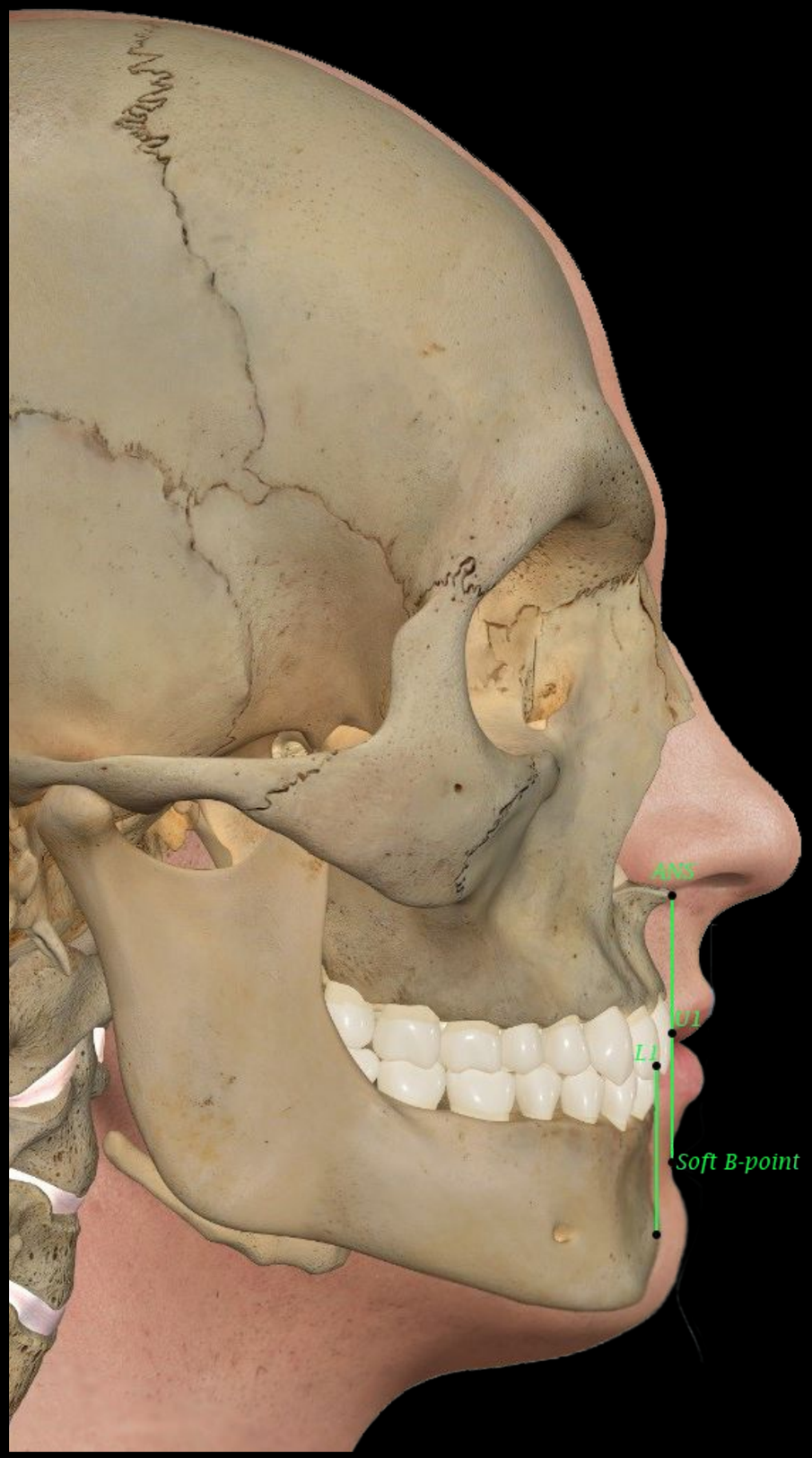

Face framework

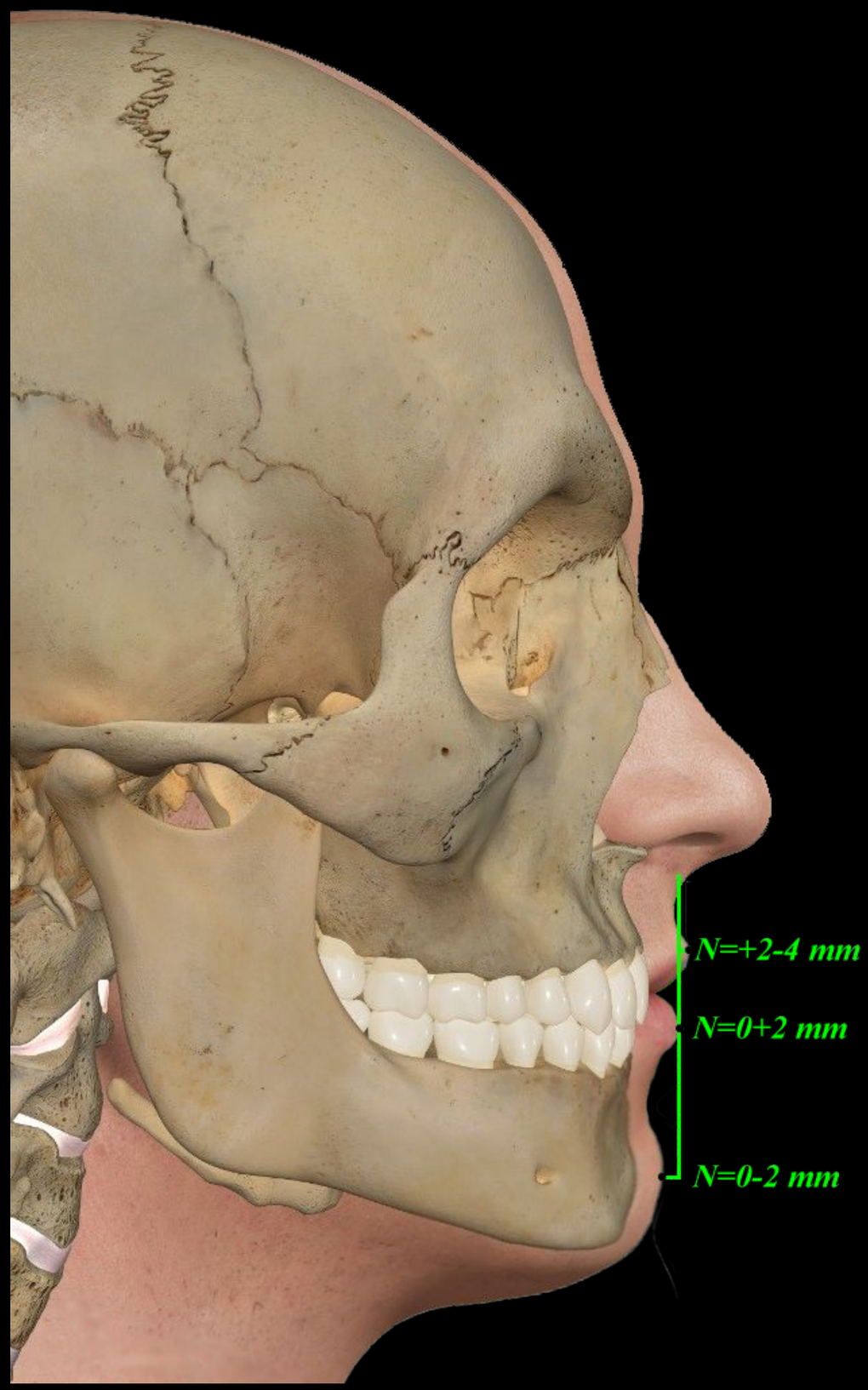

dr. Kovalevskiy

Pre-treatment intraoral photo

dr. Kovalevskiy

Pre-treatment intraoral photo

Терапевтические проблемы:

Несостоятельные пломбы:
47

Ортопедические проблемы:

Ортодонтические проблемы:

Скученность зубов на нижней челюсти

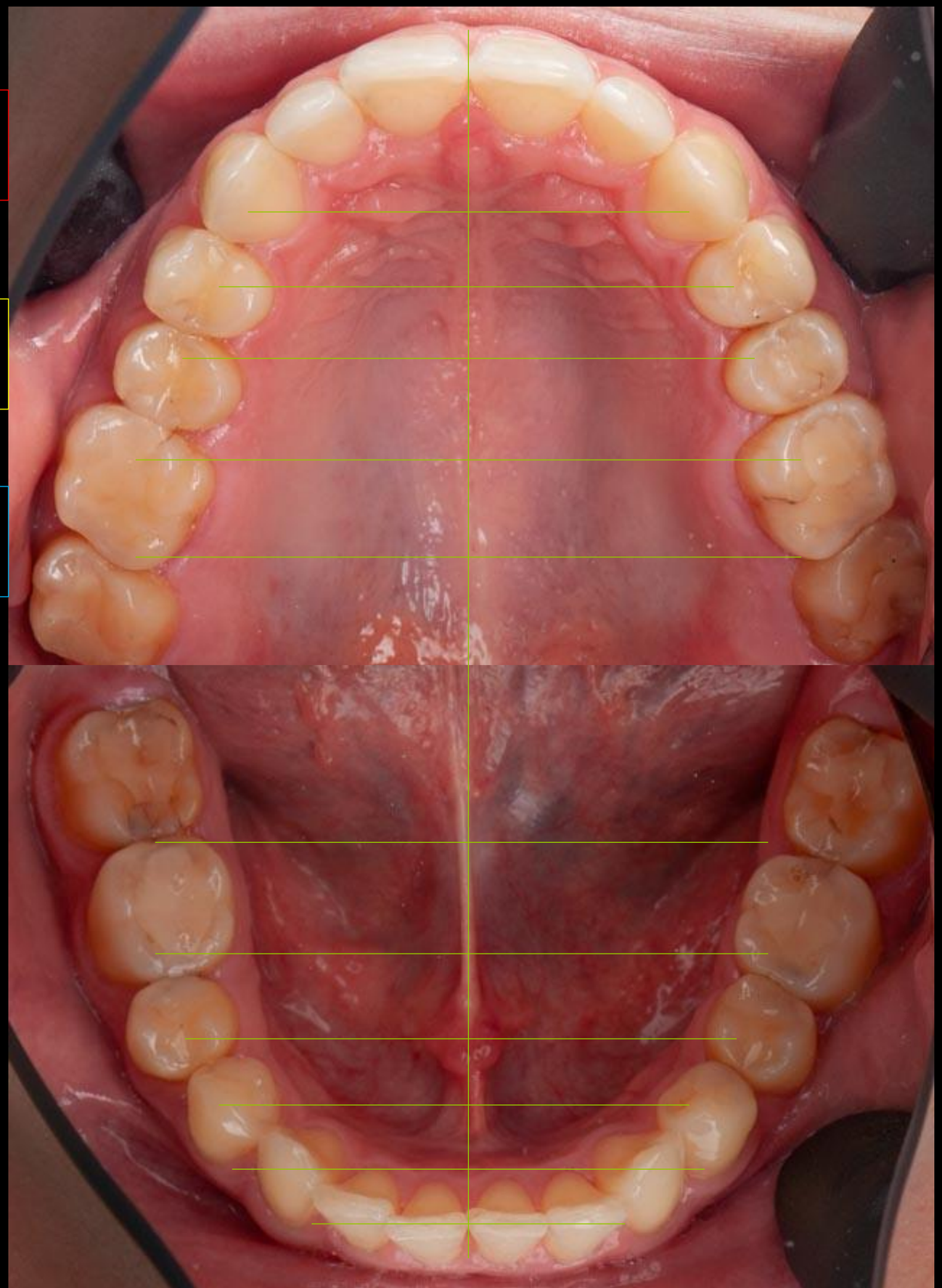

CBCT reformatted panoramic image

dr. Kovalevskiy

CBCT slices

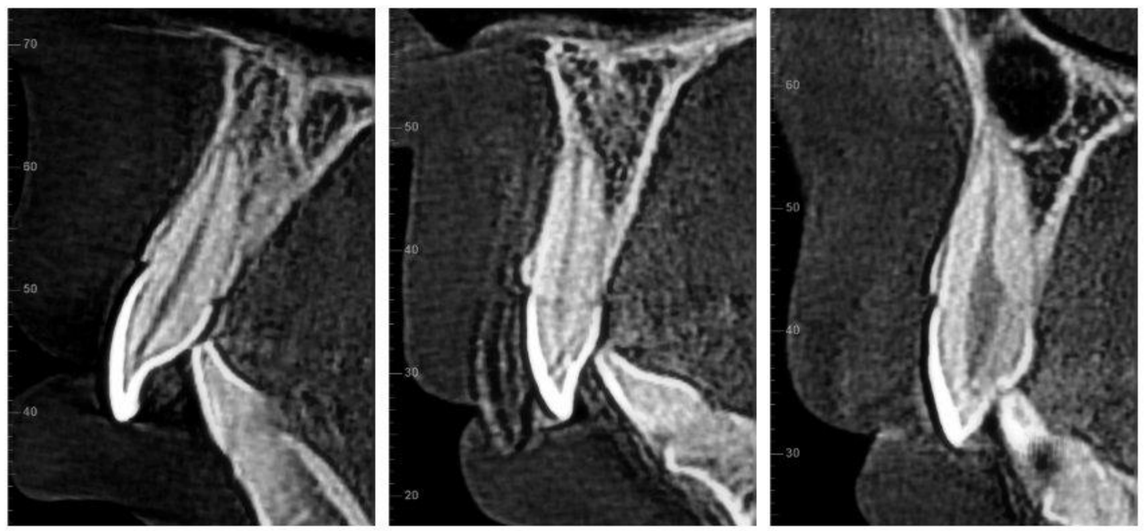

U1R	U2R	U3R
U1L	U2L	U3L

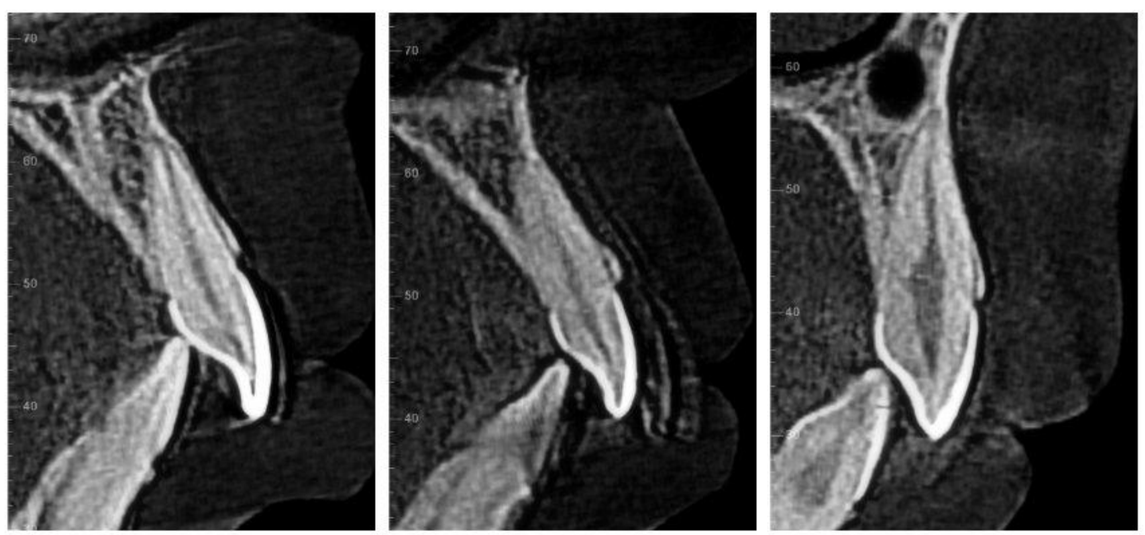

Расположение верхних резцов в кости:

Ретрузионное

dr. Kovalevskiy

CBCT slices

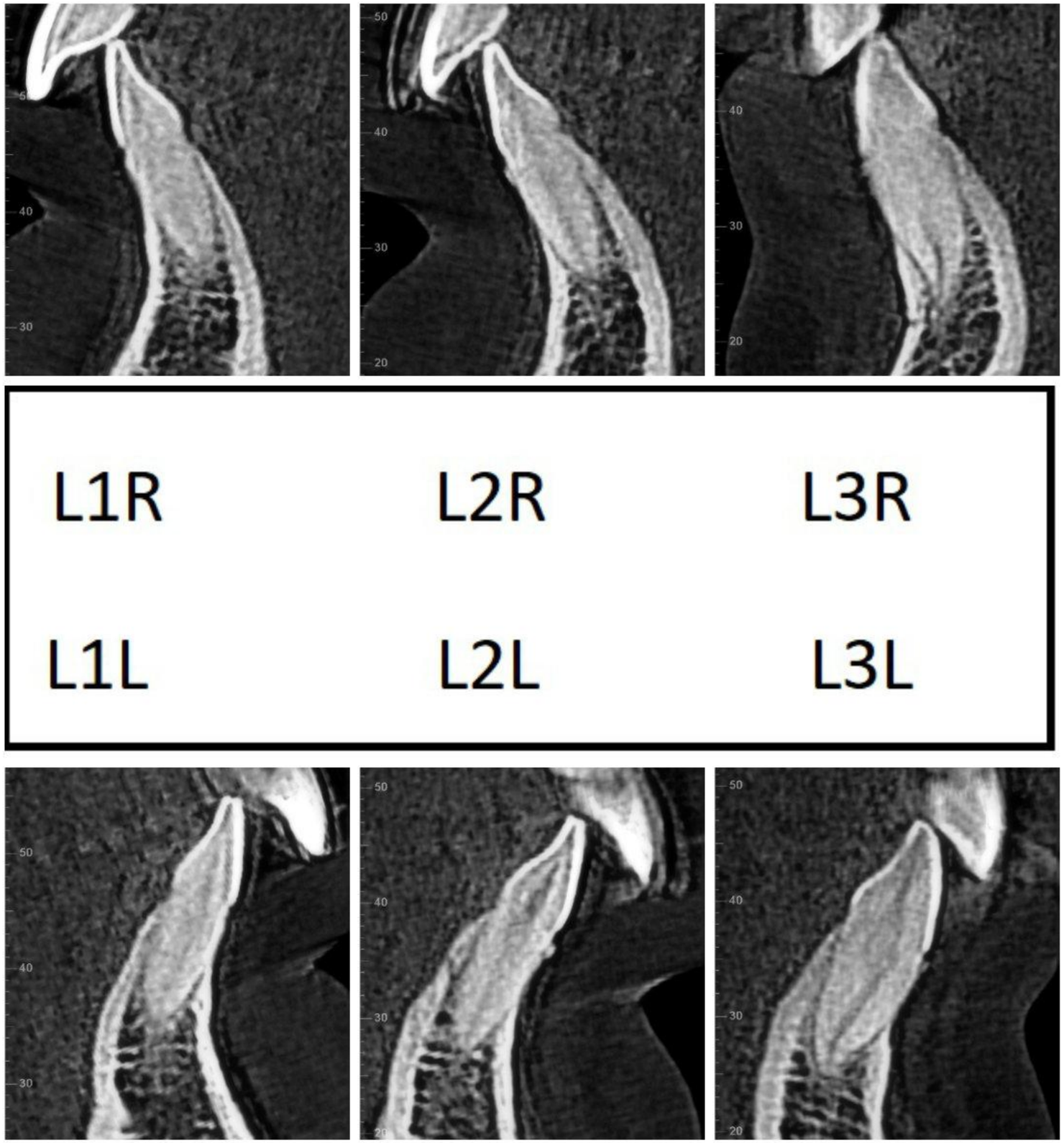

dr. Kovalevskiy

CBCT slices

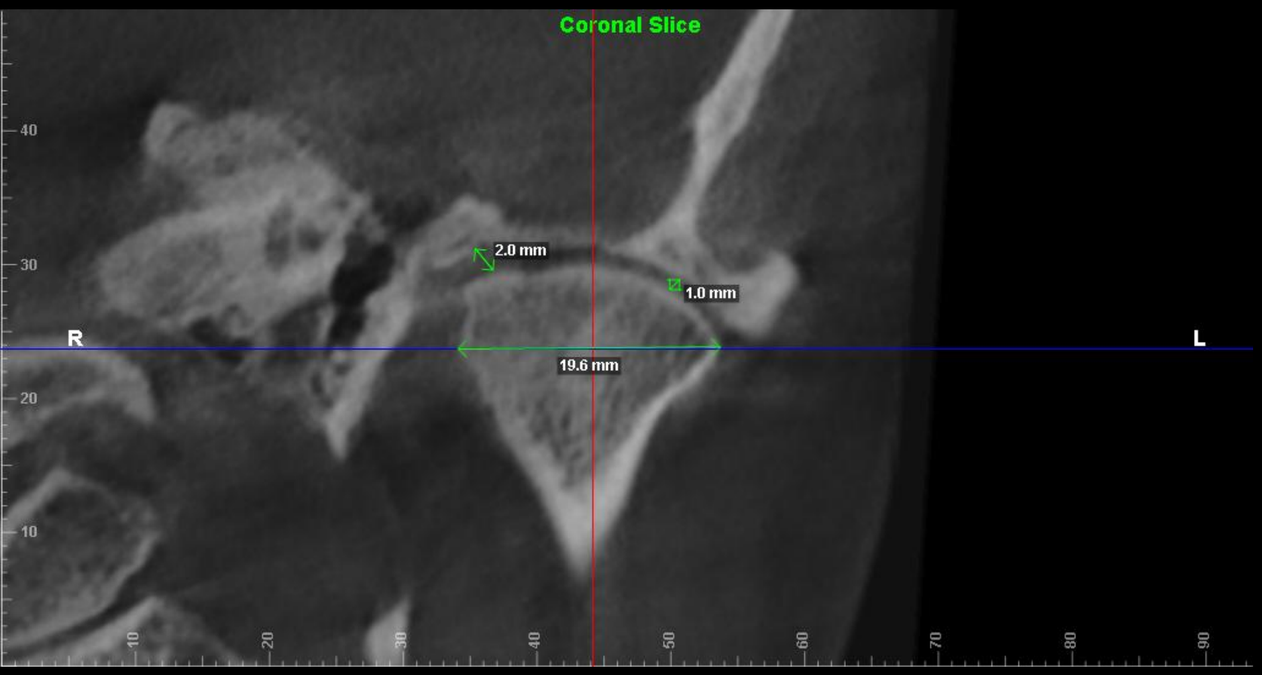

CBCT slices

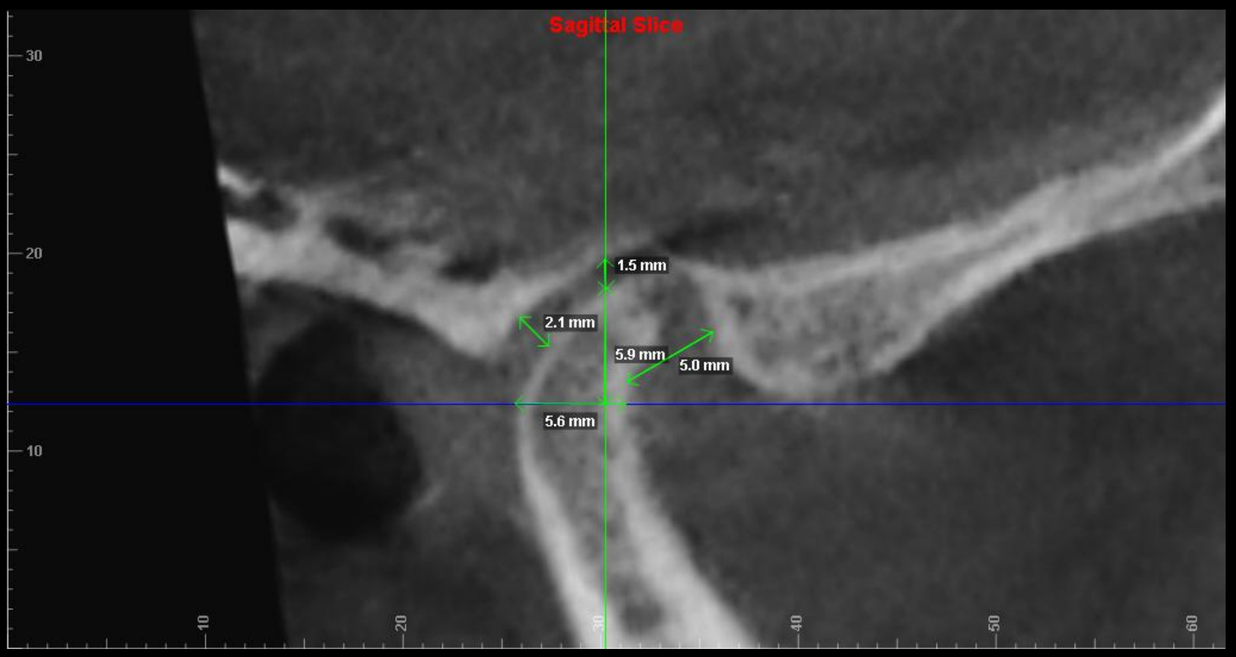
Sagittal Slice
1.5 mm
2.1 mm
5.9 mm
5.0 mm
5.6 mm

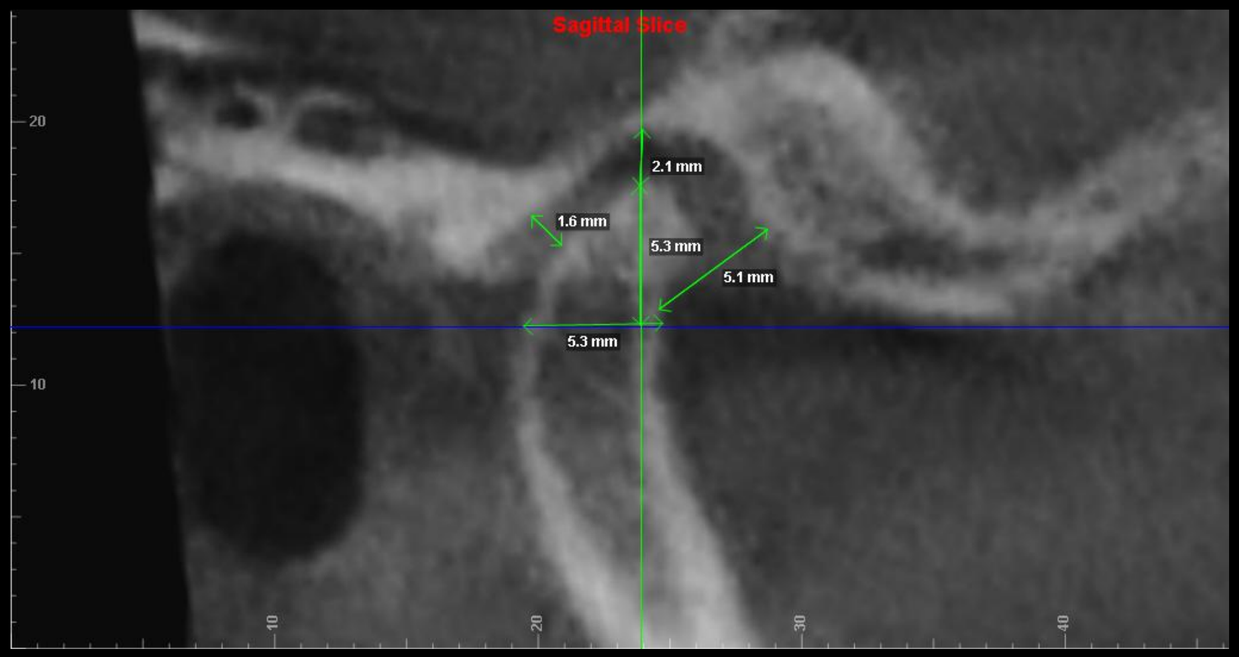
Sagittal Slice
2.1 mm
1.6 mm
5.3 mm
5.1 mm
5.3 mm

dr. Kovalevskiy

CBCT slices

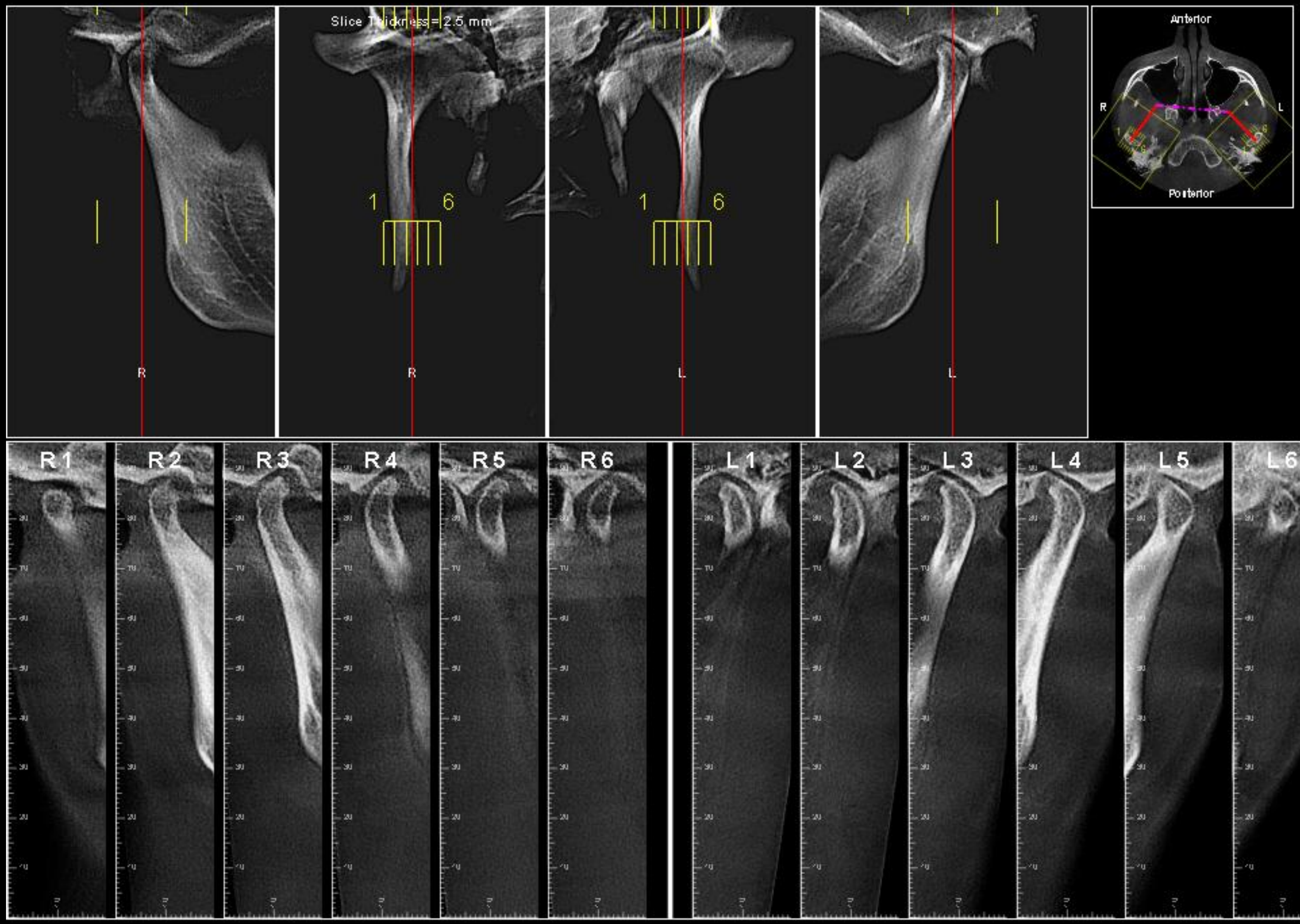

dr. Kovalevskiy

CBCT slices

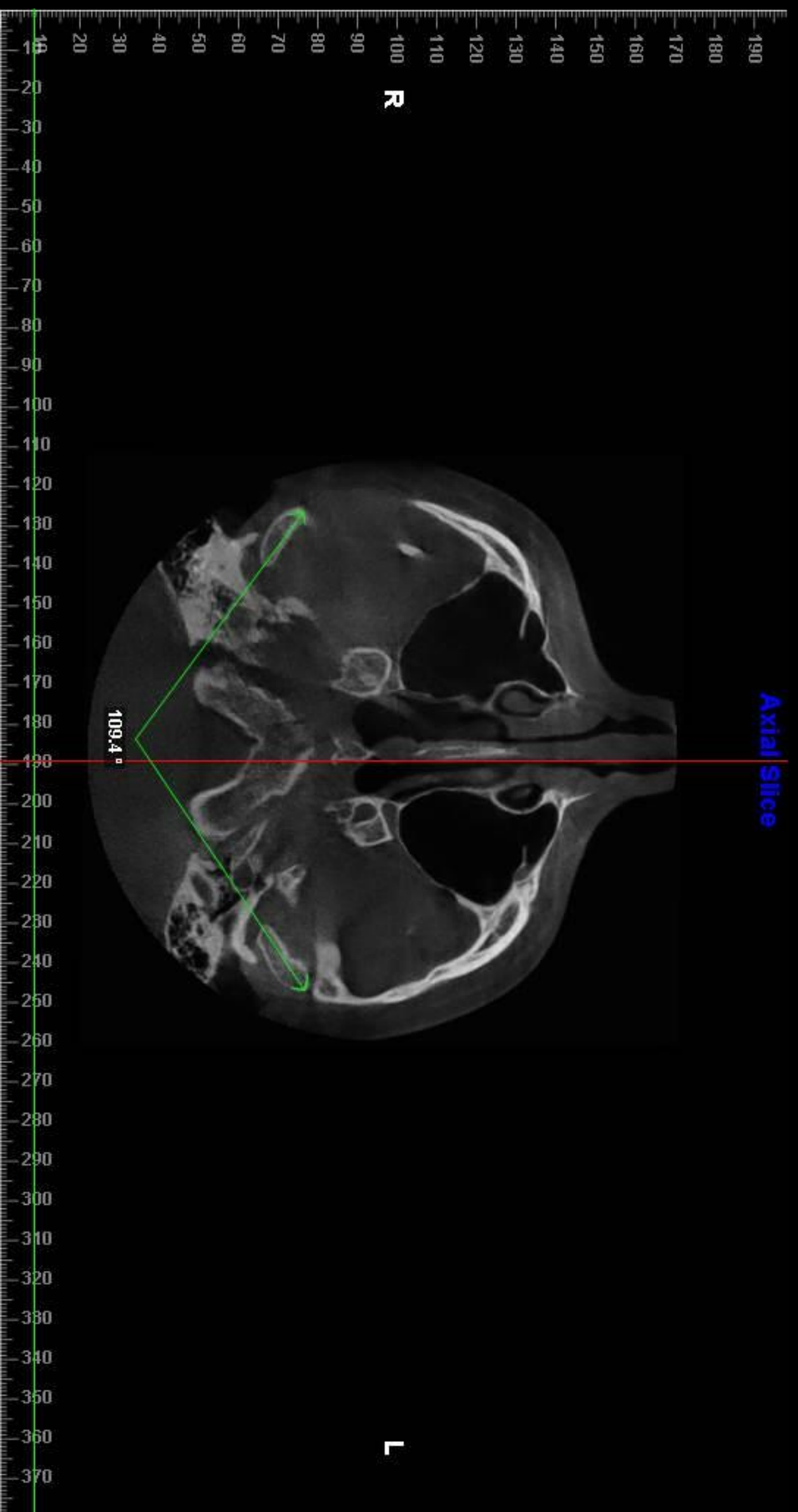

CBCT slices

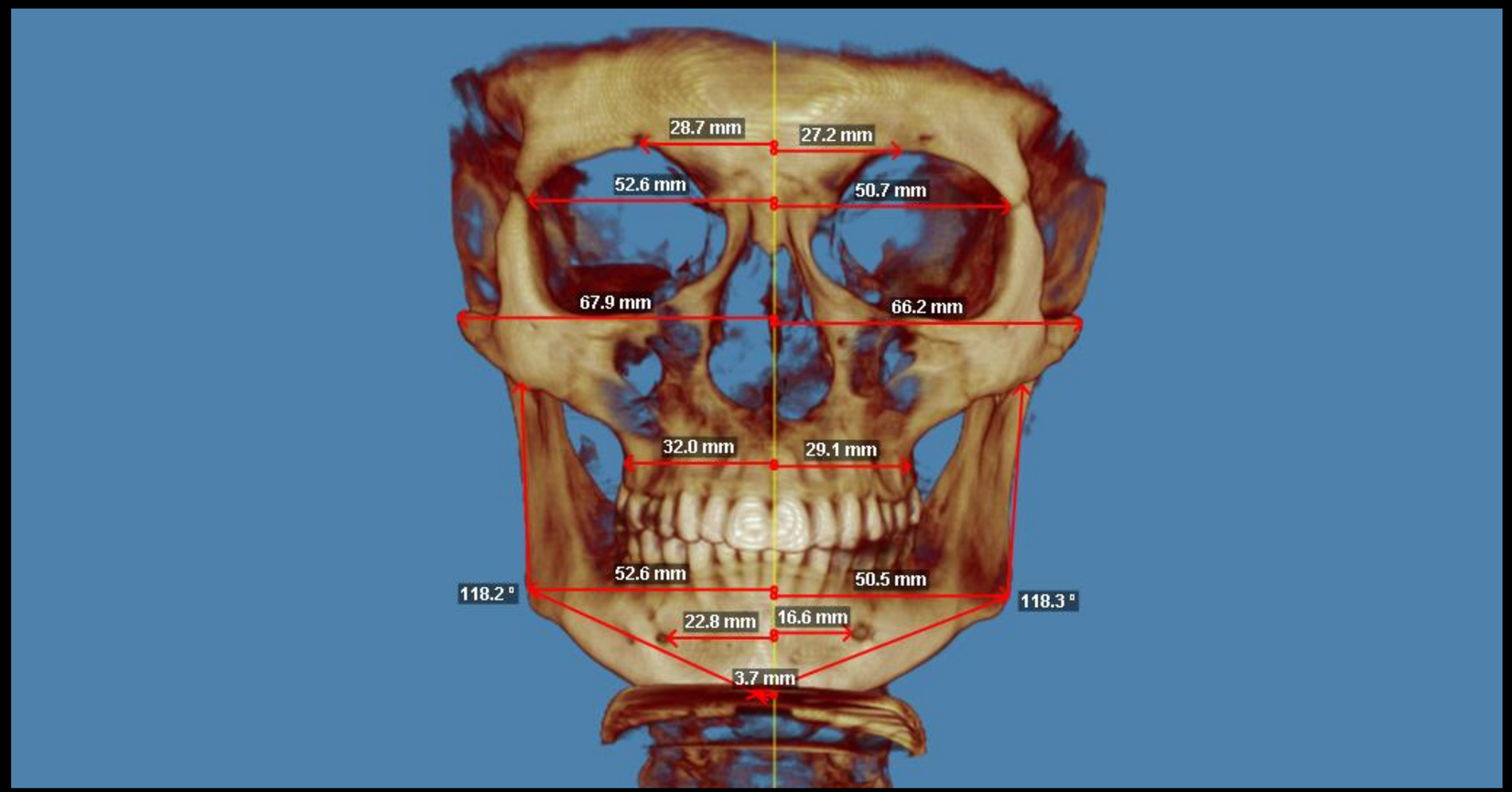
28.7 mm
27.2 mm
52.6 mm
50.7 mm
67.9 mm
66.2 mm
32.0 mm
29.1 mm
52.6 mm
50.5 mm
118.2 °
118.3 °
22.8 mm
16.6 mm
3.7 mm

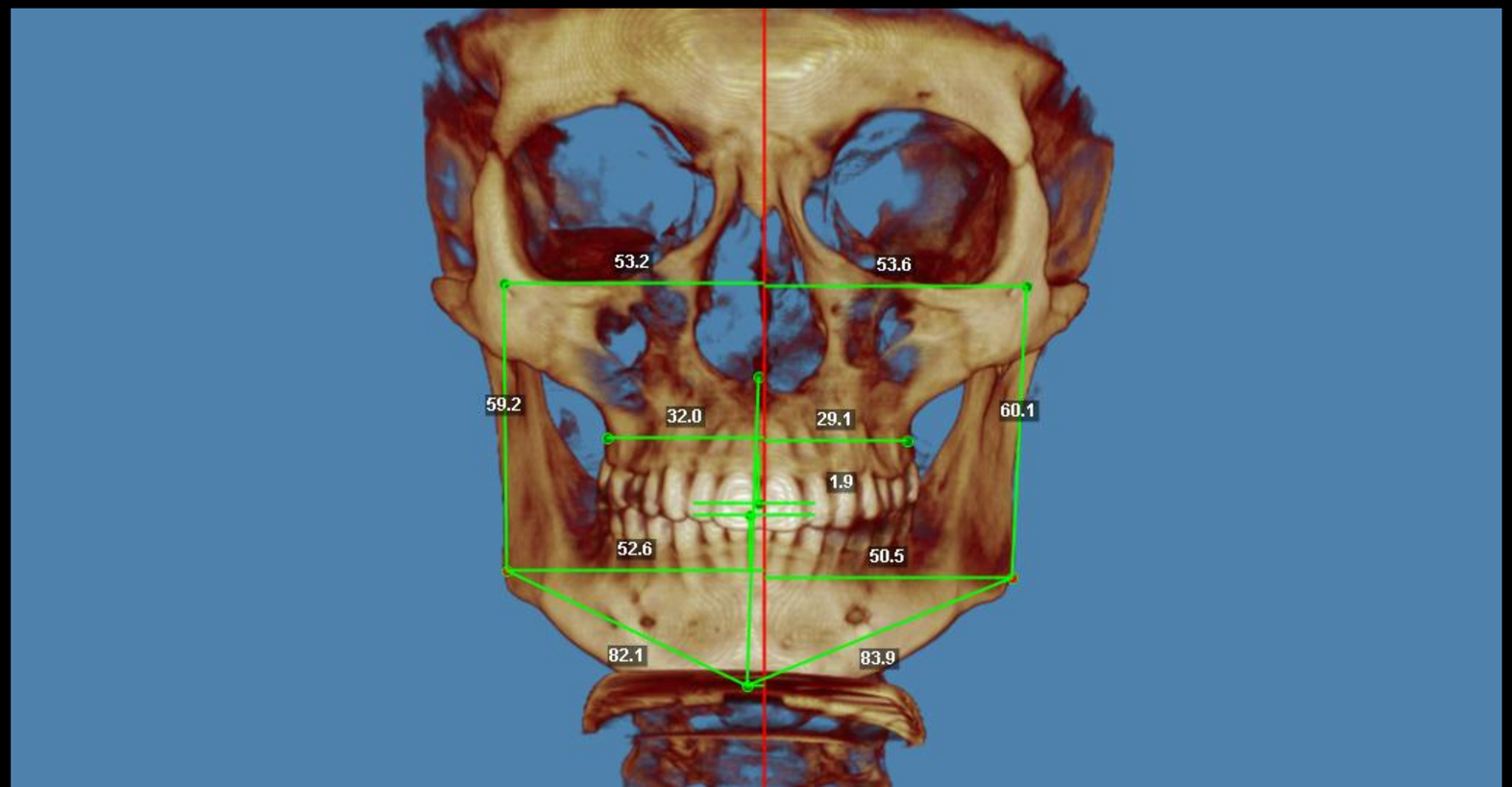
53.2
53.6
59.2
60.1
32.0
29.1
1.9
52.6
50.5
82.1
83.9

dr. Kovalevskiy

CBCT slices

NK dr. Kovalevskiy

Cephalometric Analysis

Headfilm (lateral)

Headfilm (lateral)

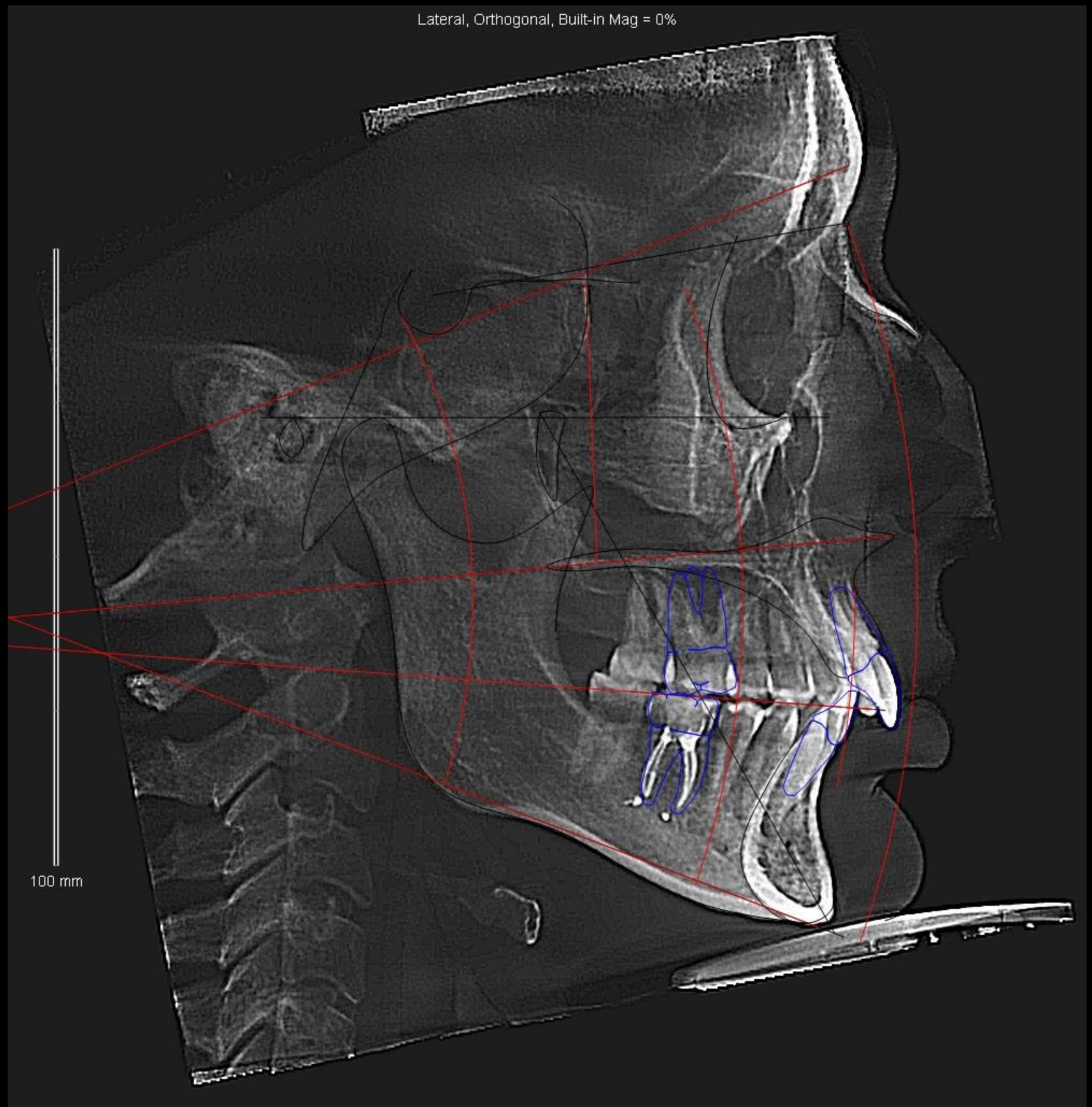

Diagnosis

Заключение:

Скелетные параметры:
Межапикальный угол (<ANB) 3.7 deg , что указывает на скелетный I класс.
Параметр Wits 2.8 мм (N = 0.4+ 2.5) указывает на расположение апикальных базисов верхней и нижней челюсти в сагиттальном направлении и говорит за скелетный I I класс.
Угол Beta
26.3 deg N = 31.0 4 deg с оответствует соотношению челюстей по скелетному I I классу.
Соотношение челюстей по методике Sassouni говорит за скелетный I класс с тенденцией к о II му классу базальная дуга проходит кпереди от точки B на 2,4 мм .
Высота нижней трети лица по Ricketts < ANS Xi Pm 42.3 deg N = 4 deg) в норме для данного типа роста челюстей.
Отношение высоты лица (NMe) к ширине лица Zy Zy) в норме , что говорит за мезоцефалический тип строения черепа.
Параметр APDI , указывающий на дисплазию развития челюстей в сагиттальной плоскости, равен 75.6 deg при норме 81.4 + 5 deg , что г оворит за скелетный I I класс.
Вертикальное соотношение лица (N ANS ANS Gn) гармоничное 0. 79 при N = 0.8 0.09.
Идеальная высота лица для пациентки составляет 44.5 deg

Размер и положение верхней челюсти:

Размер основания верхней челюсти (A PNS) по сагиттали в норме.
Ширина основания верхней (J J) челюсти в тр ансверзальной пл оскости в норме : справа расстояние до срединной плоскости составляет 32 мм, слева 29.1 мм. N = 30.0 1.5.
Нормопозиция верхней челюсти в сагиттальной плоскости относительно переднего основания черепа SNA 81.3 deg , N = 82 3 и относительно передней лицевой референтной плоскости.
Смещение относительно срединной плоскости черепа точки A на 1 мм вправо
Ротация о снования верхней челюсти (J J) в трансверзальной плоскости отсутствует.
Инклинация в вертикальной плоскости составляет < PP SN = 4.7 deg при норме N=8 3 deg , что является антеинклинацией

Размер и положение нижней челюсти:

Размер тела нижней челюсти (Go Me) в норме : справа 82.1 мм, слева 83.9 мм. N= 82.0+ 5мм.

Длина тела нижней челюсти справа на 1.8 мм меньше, чем слева.
Размер ветви нижней челюсти (Co Go) увеличен : справа 59.2 мм, слева 60. 1 мм. N = 55 3 мм.
Гониальный угол (< Ar Go Me : справа 1 18.2 deg и слева 1 18.3 deg
Нормопозиция нижней челюсти в сагиттальной плоскости относительно переднего основания черепа <SNB 77.6 deg при норме 80.0+ 3 deg и относительно передней лицевой референтной плоскости.
Инклинация в вертикальной плоскости составляет < MP-SN = 30.9 deg при норме — 32.0 +\- 4 deg , что является нормой .
Смещение подбородка относительно срединной плоскости черепа на 3.7 мм вправо .
Положение резцов и моляров:
Межрезцовый угол : 124.7 deg (R) , 129.8 deg (L)

Diagnosis

Skeletal:
Class II

Dental:
Class II

Ретроположение нижней челюсти
MLD

Ретрузия верхних резцов
Скученность зубов во фронатльном отделе нижней челюсти

Treatment Plan

План лечения 1 (максимальный):

Брекет-система на верхний и нижний зубной ряд:
Пассивное самолигирование

* Рекомендована последующая гингивопластика на верхней челюсти

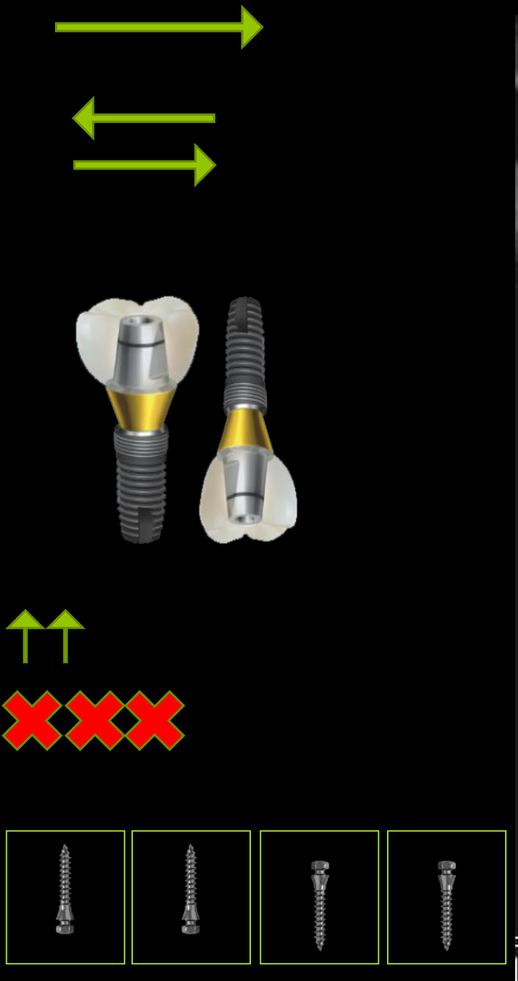

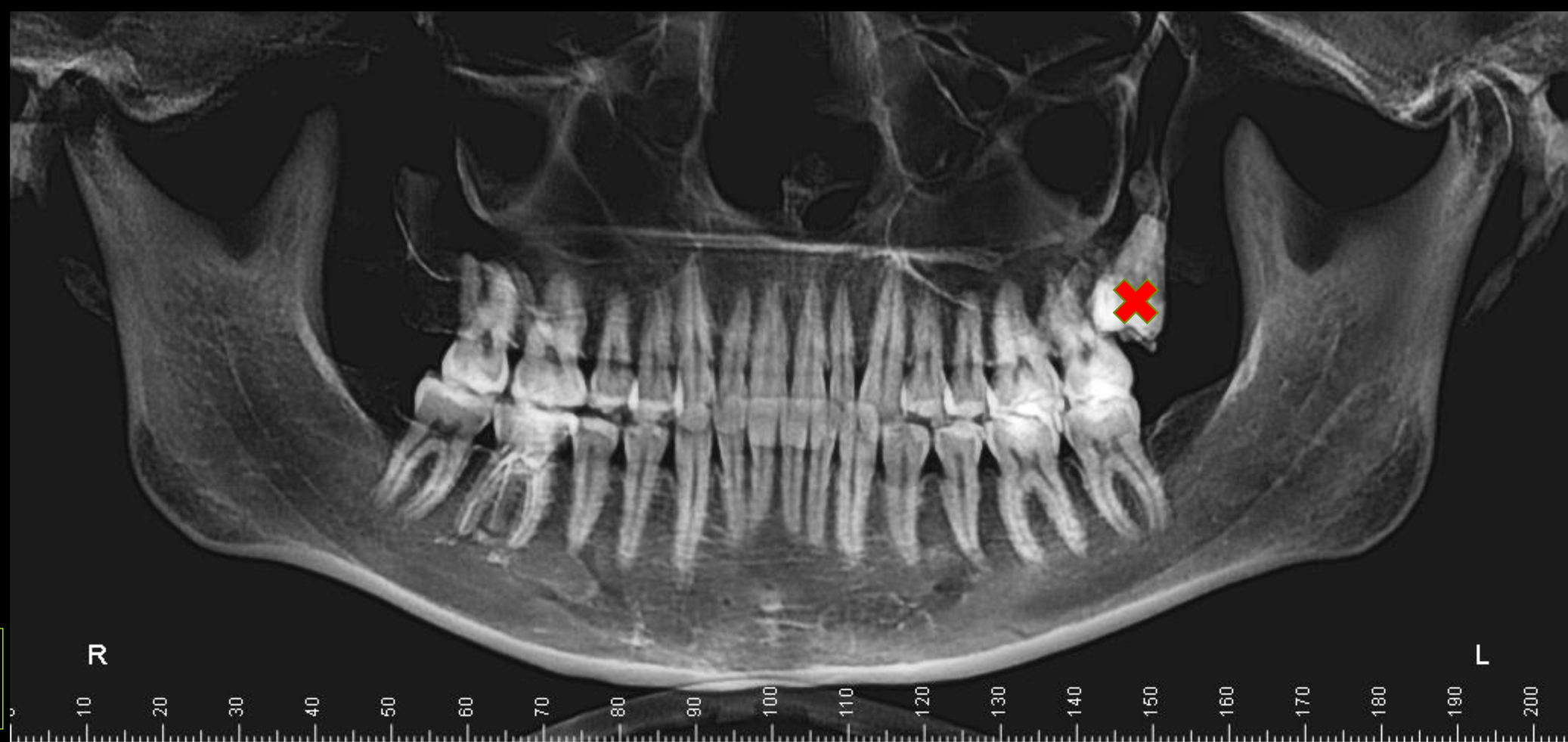

Treatment Plan

План лечения 2 (минимальный):

Лечение на системе элайнеров

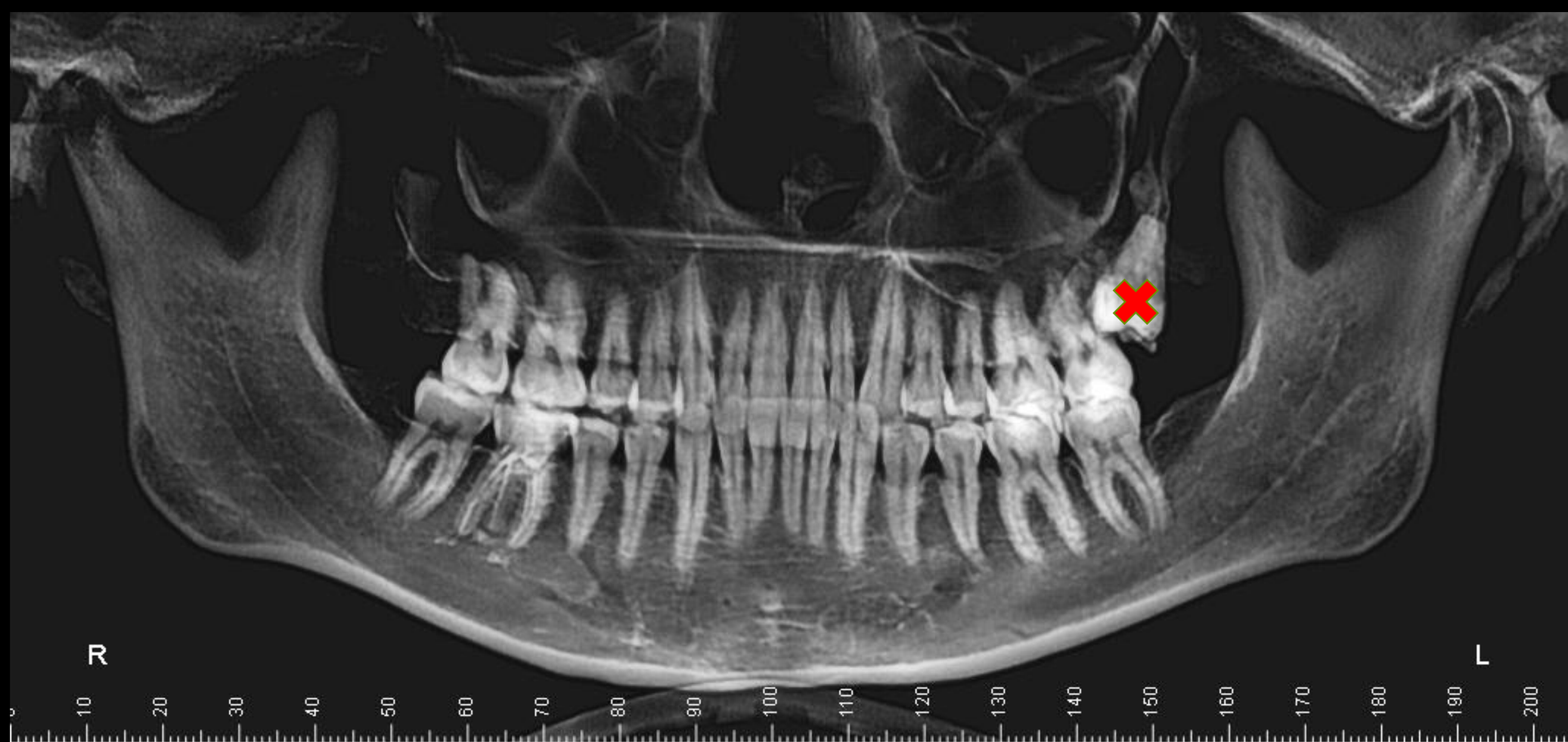

dr. Kovalevskiy
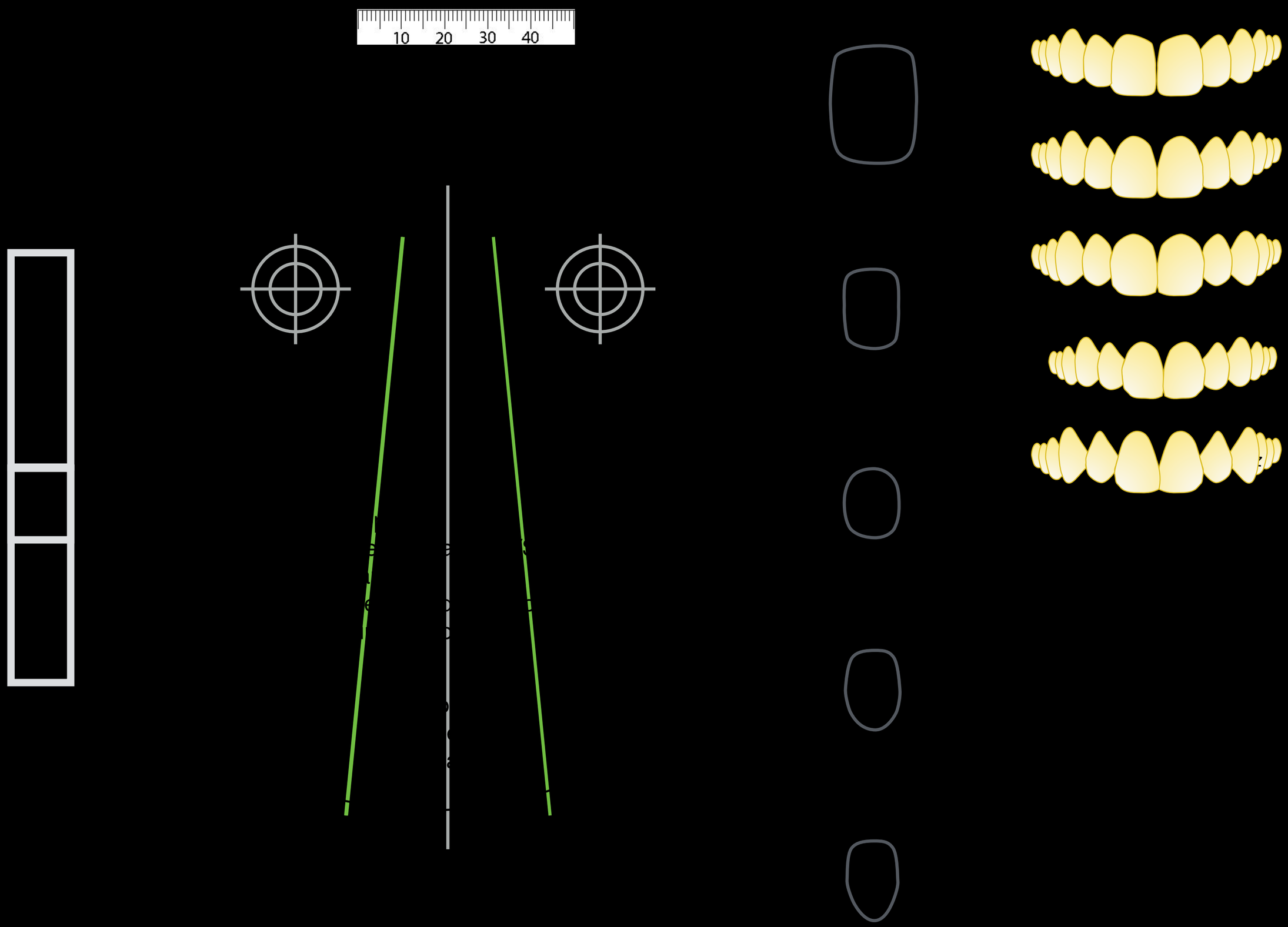
Digital Smile Design