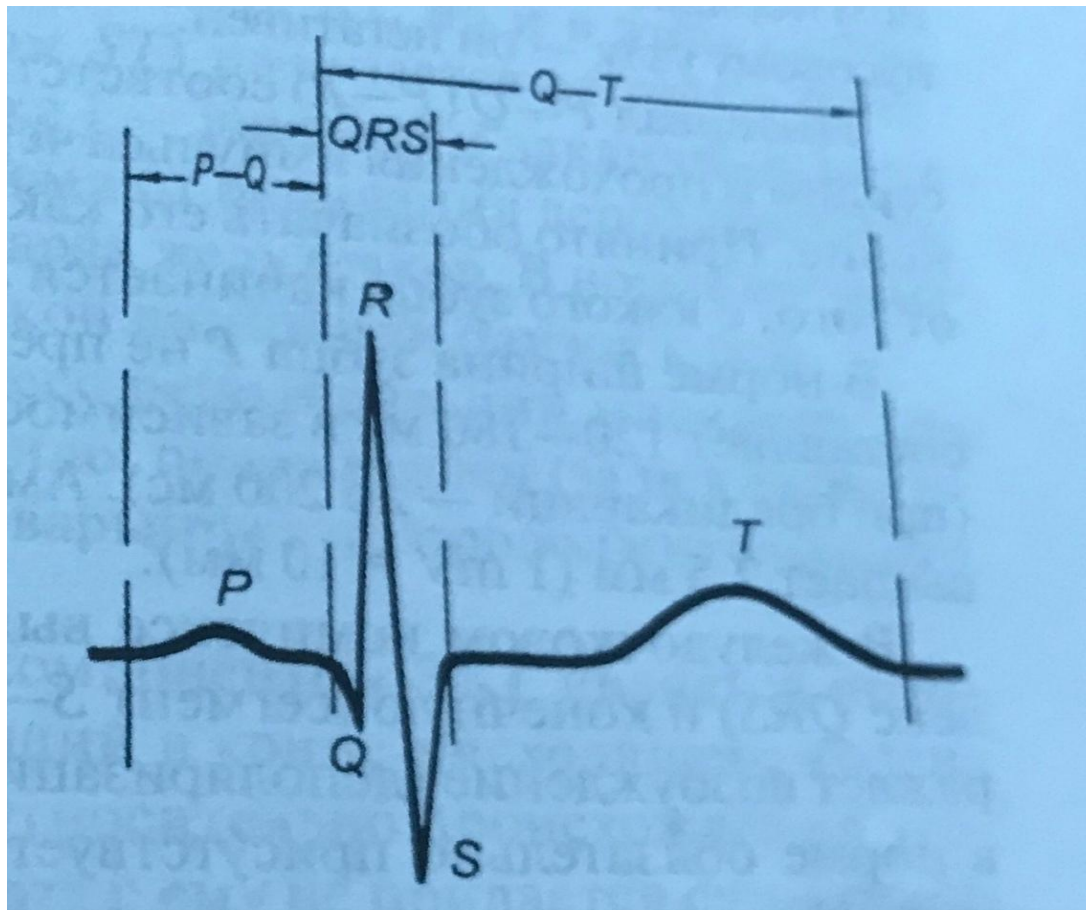
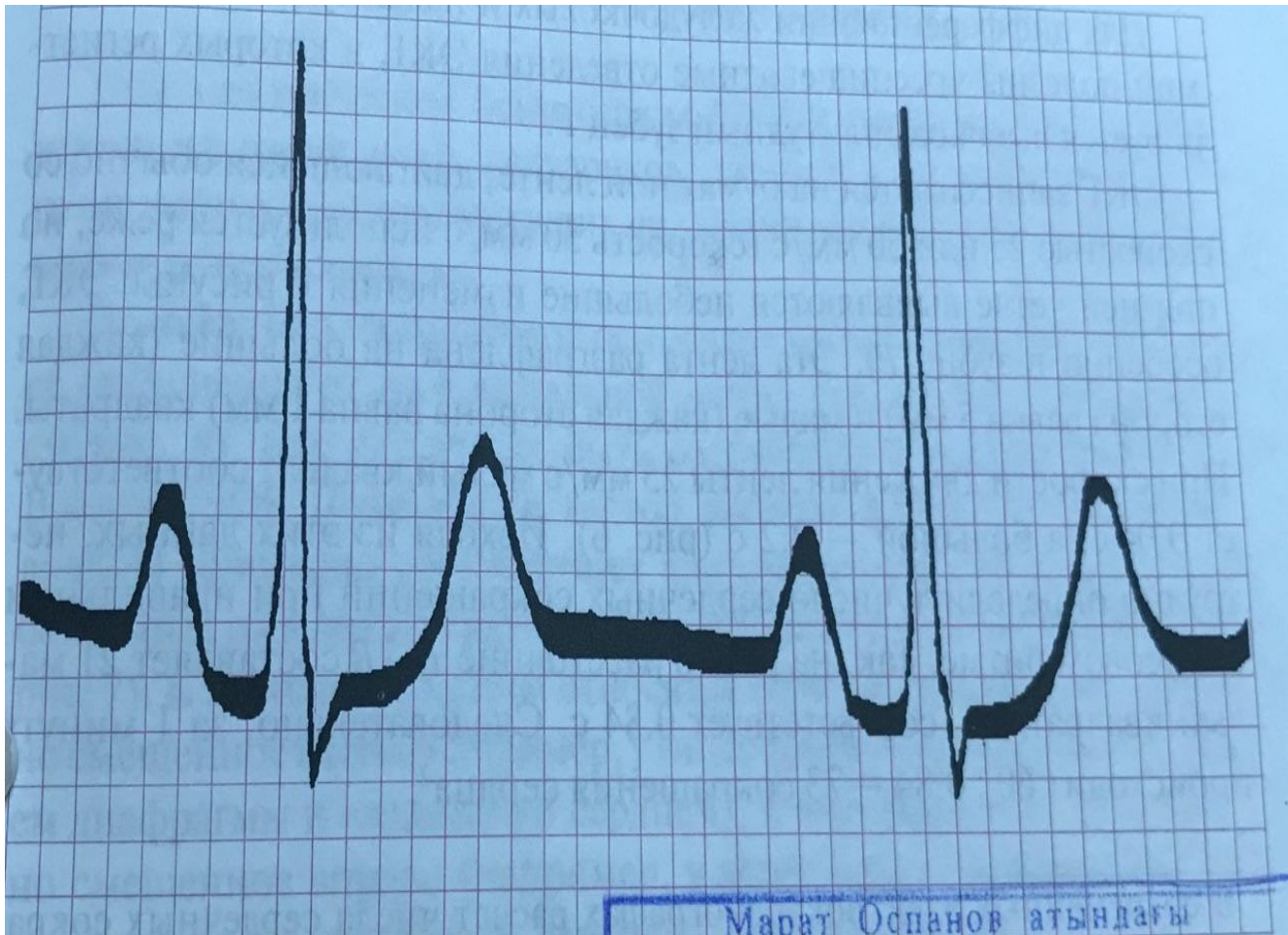

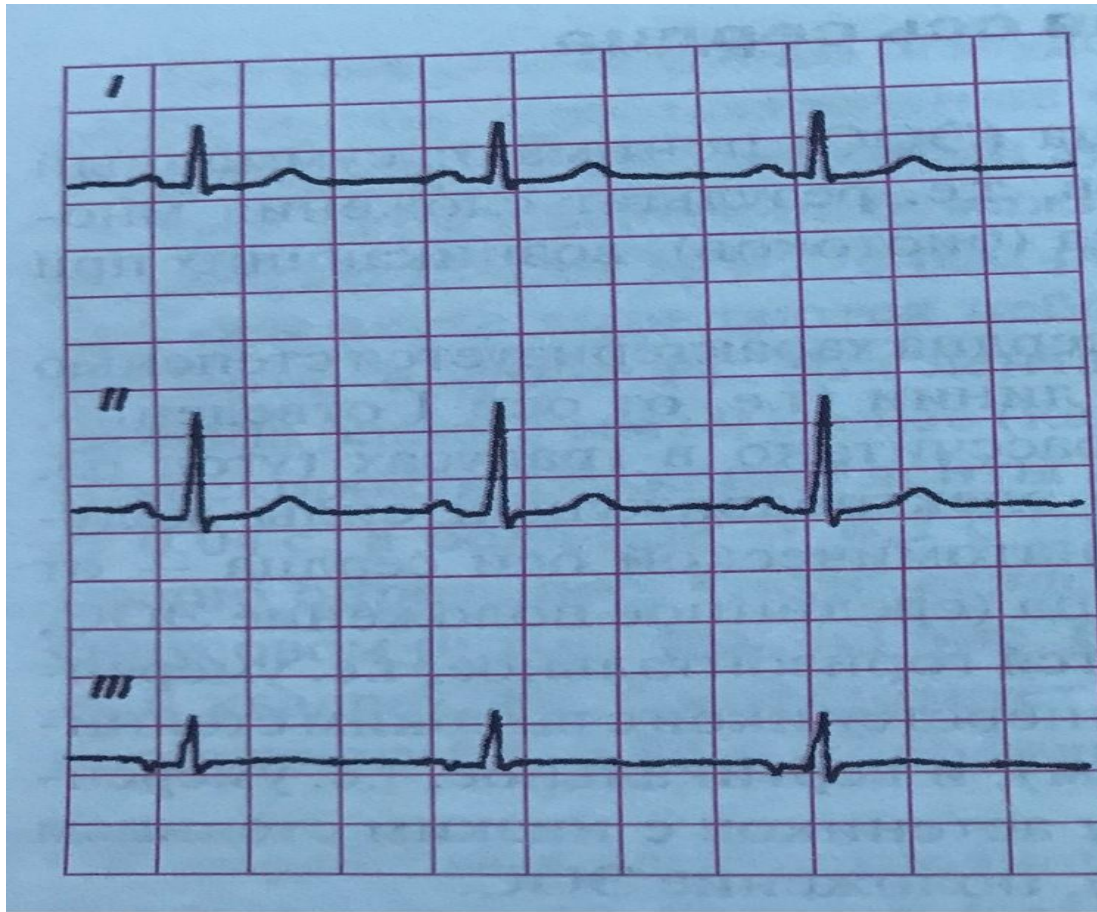
Балуангалиева Бакытнур 618 гр



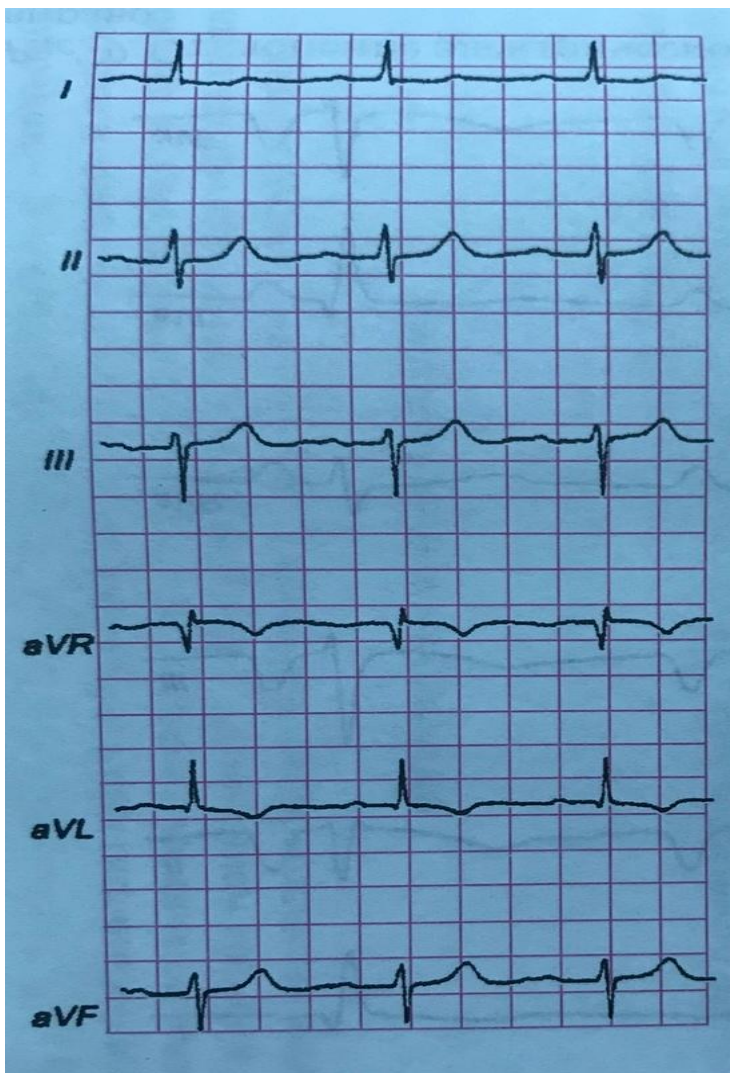
Экг тішелері мен
аралықтары



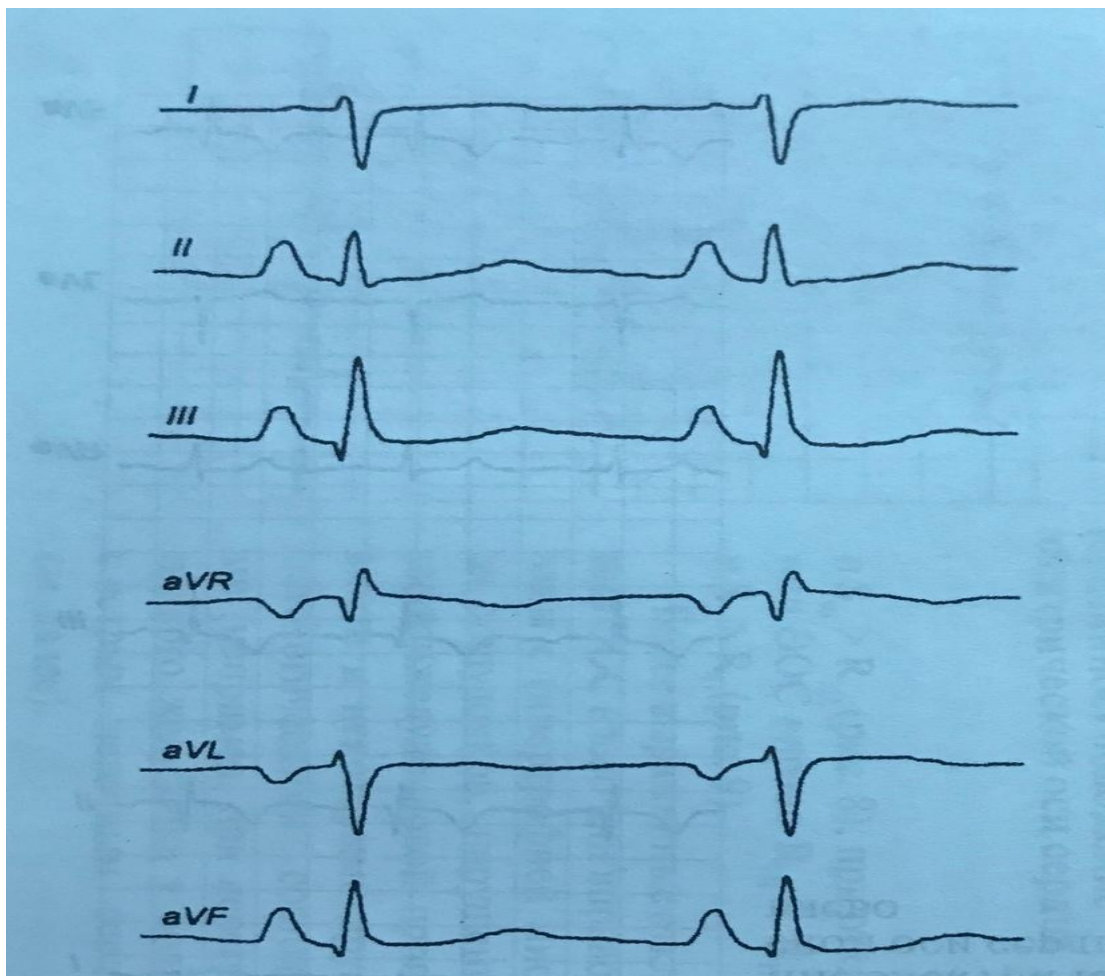
Жүрек жиілігі
көрінісі



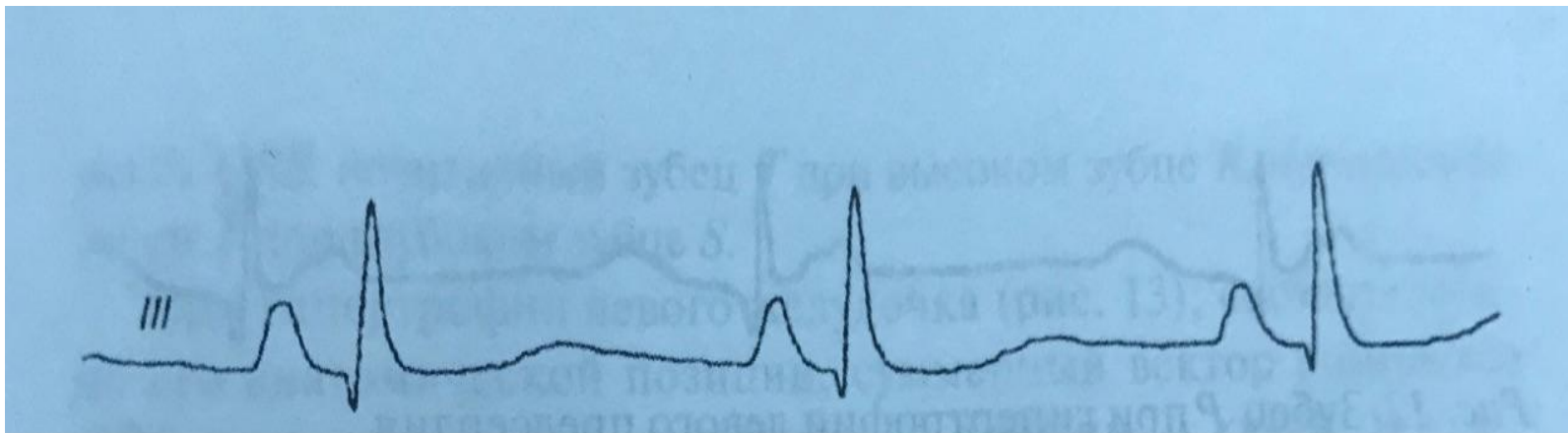
Жүректің электрлік осінің қалыпты көрінісі



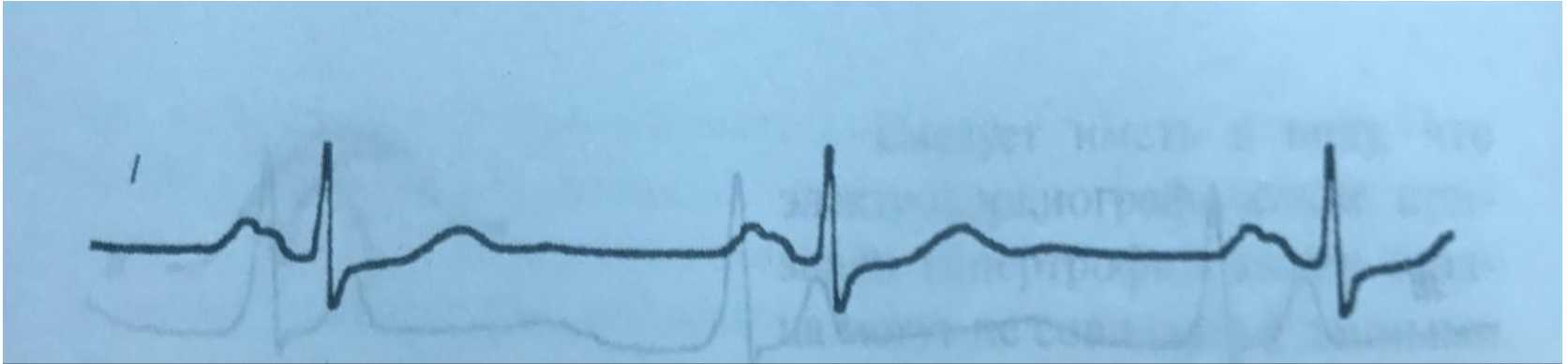
Жүректің электр осінің солға
ығысуы



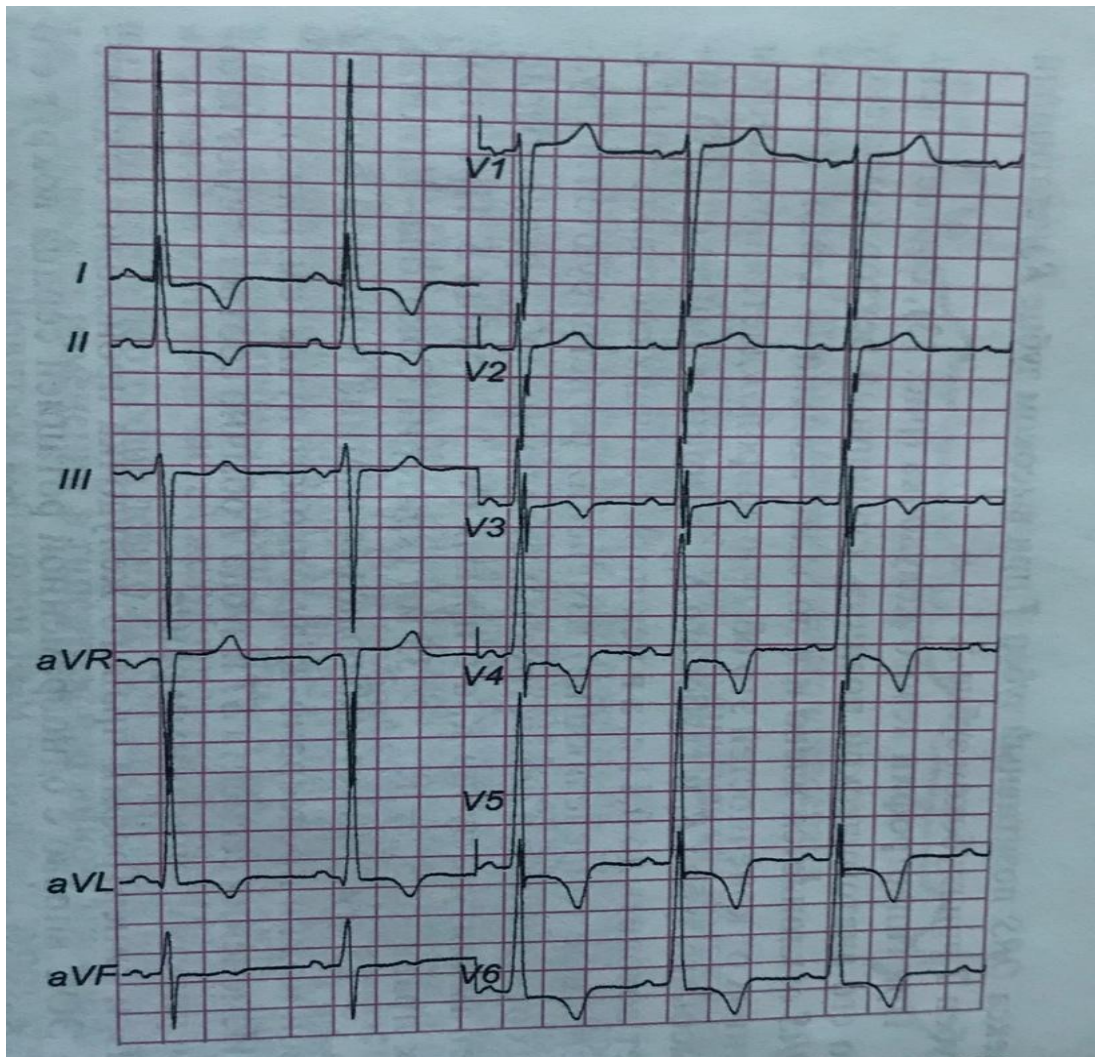
Жүректің электр осінің оңға
ығысуы



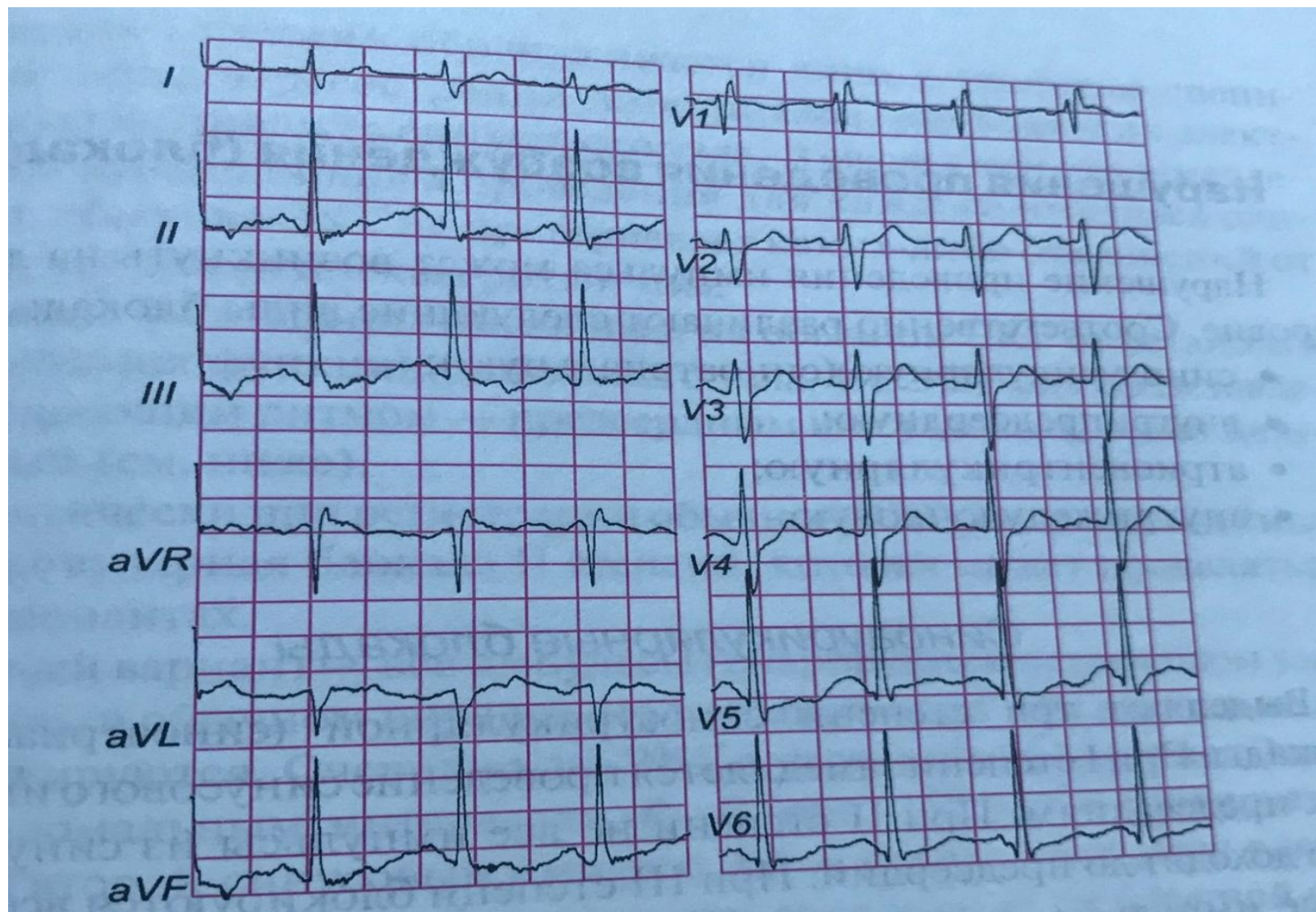
Оң жақ жүрекше гипертрофиясы кезіндегі Р тісшесі



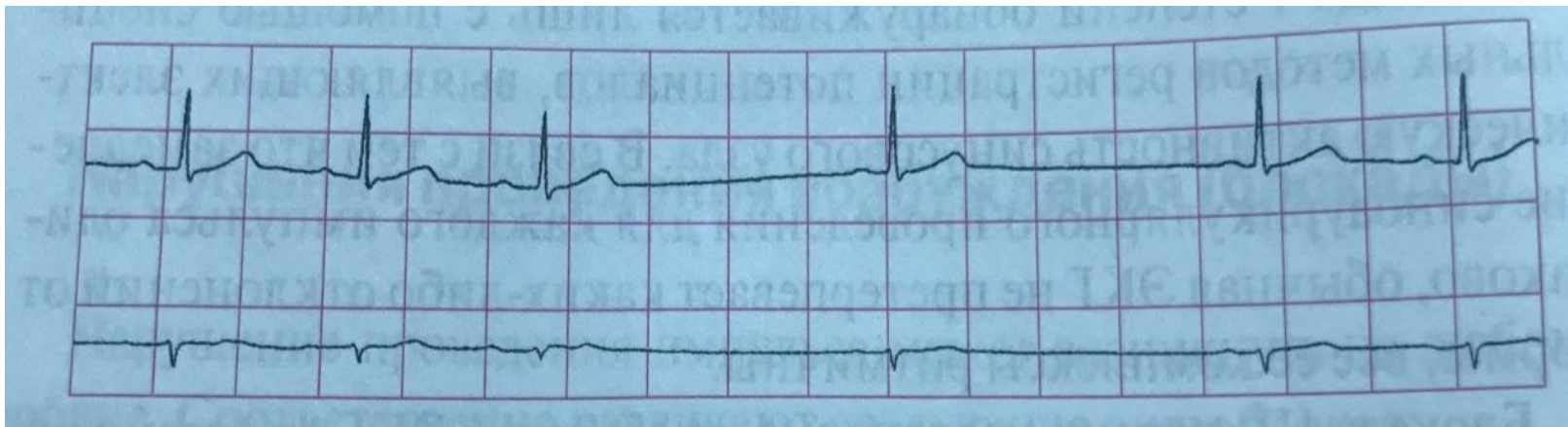
Сол жақ жүрекше гипертрофиясы кезіндегі Р тісшесі



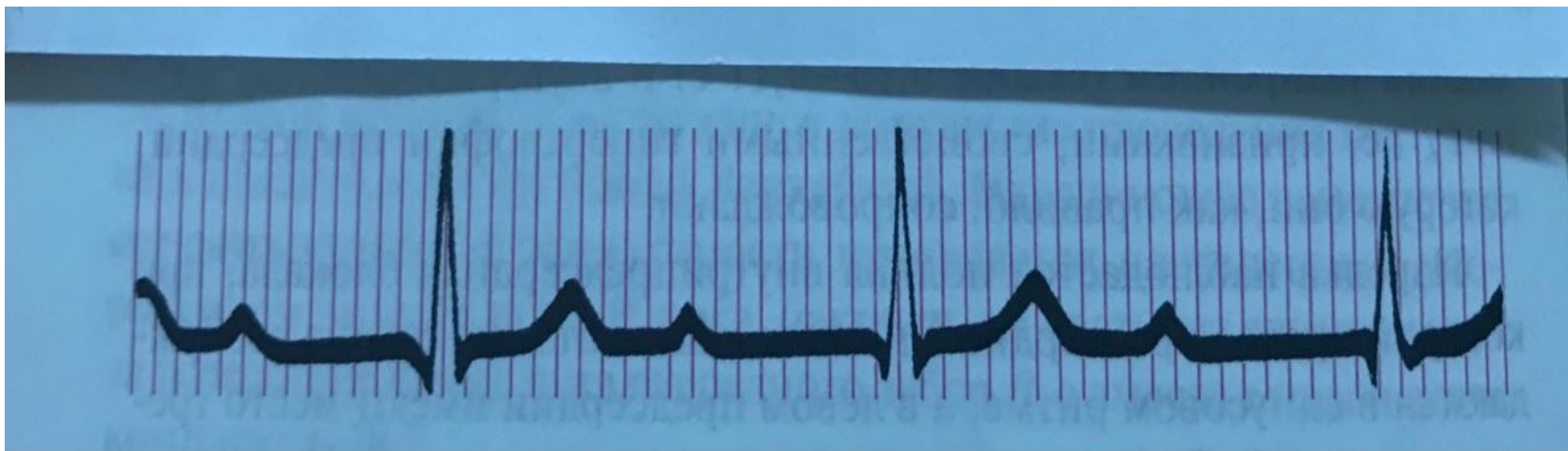
Сол жақ қарынша гипертрофиясы кезіндегі
Экг



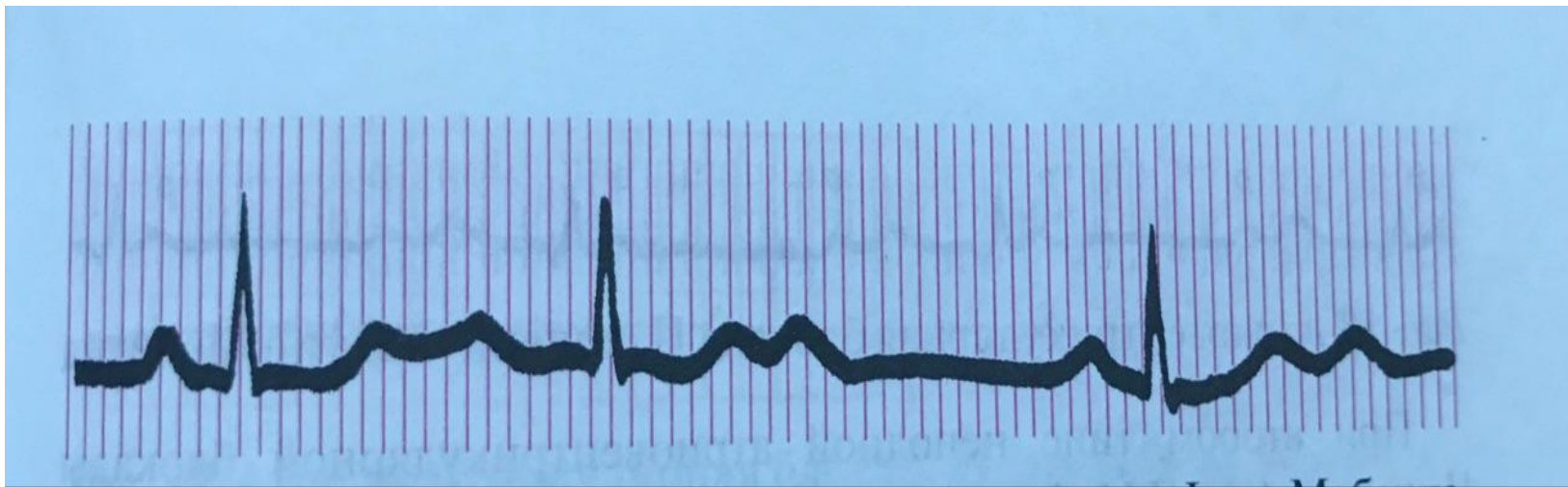
Оң қарыншаның гипертрофиясы кезіндегі
Экг



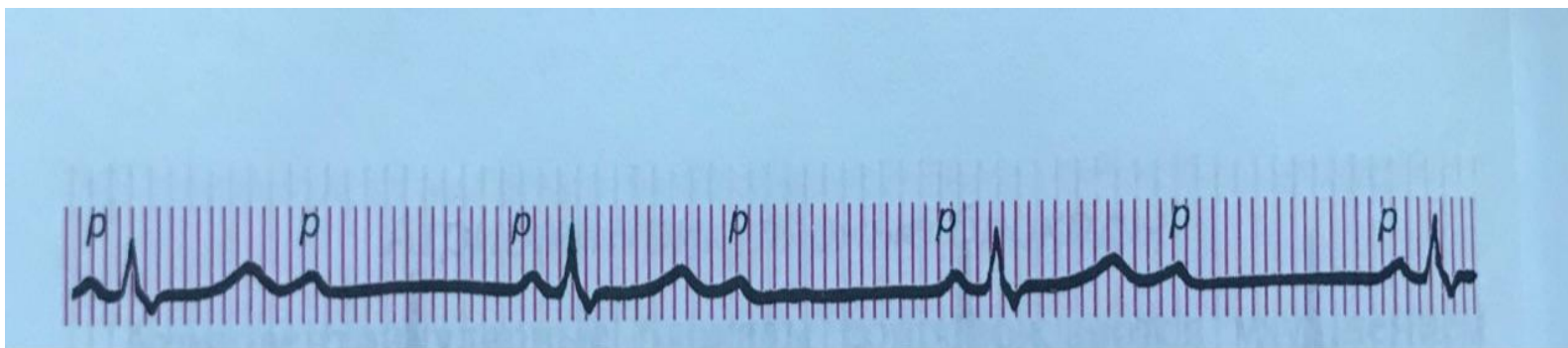
Синоартериялды
блокада



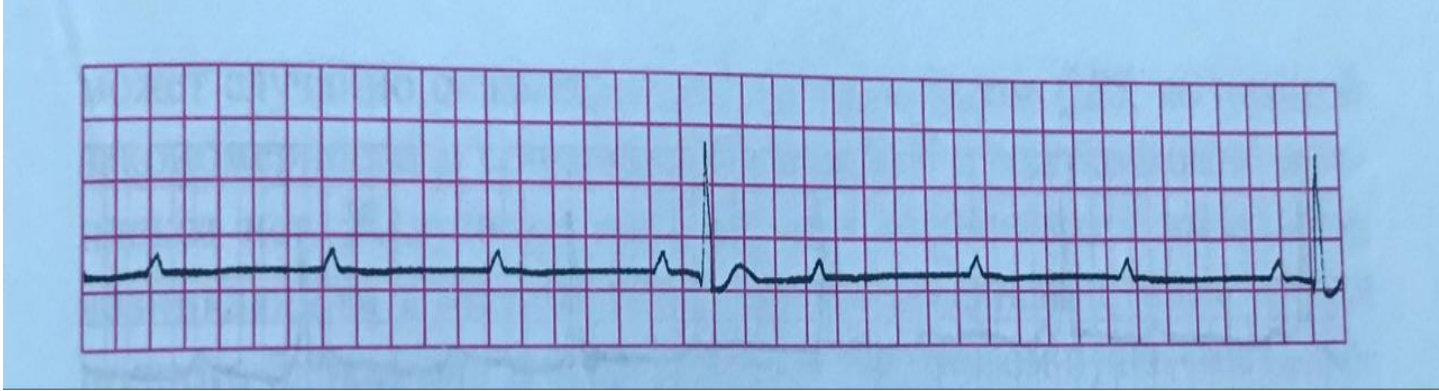
I дәрежелі атриовентрикулярлы
блокада



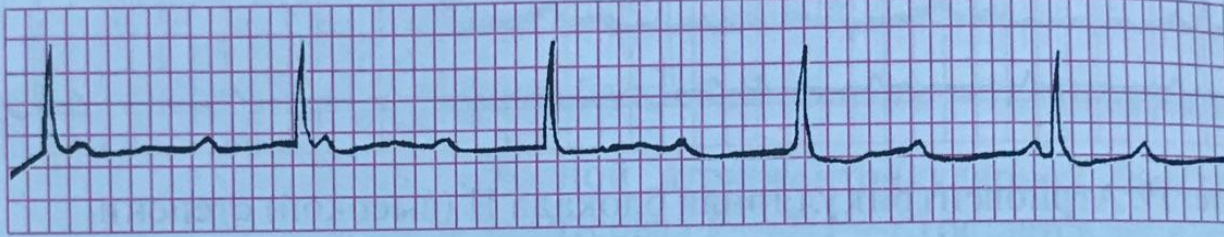II дәрежелі атриоventрикулярлы блокада – Мобитц 1 түрі



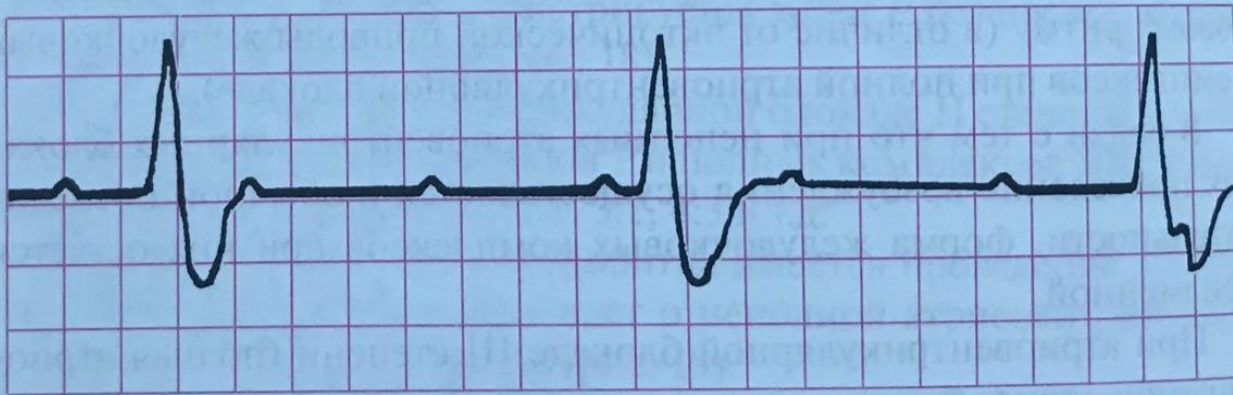
II дәрежелі атриовентрикулярлы блокада – Мобитц 2 түрі



II дәрежелі атриовентрикулярлы
блокада



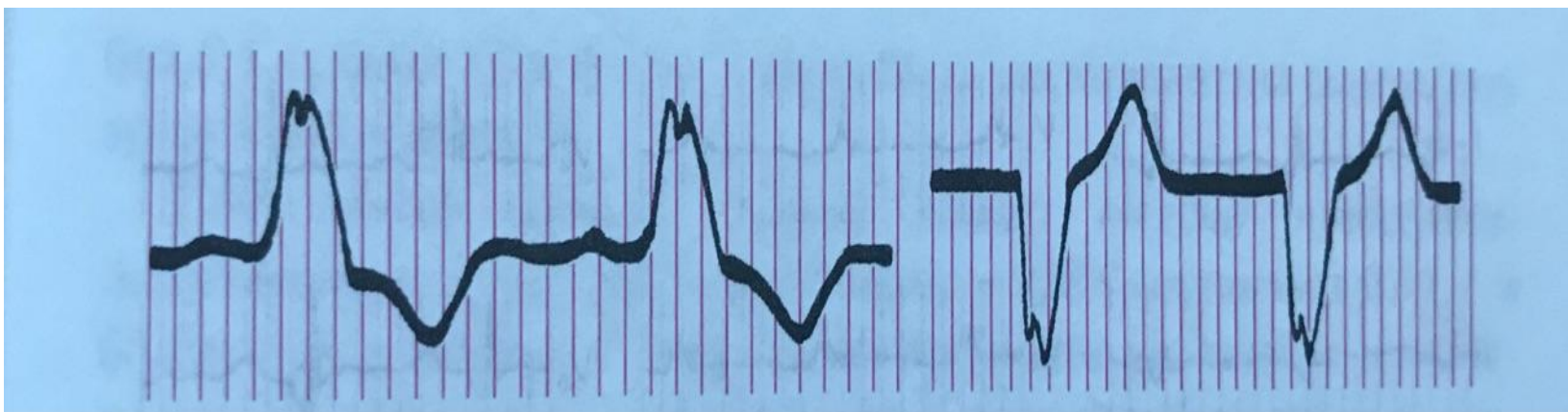
а



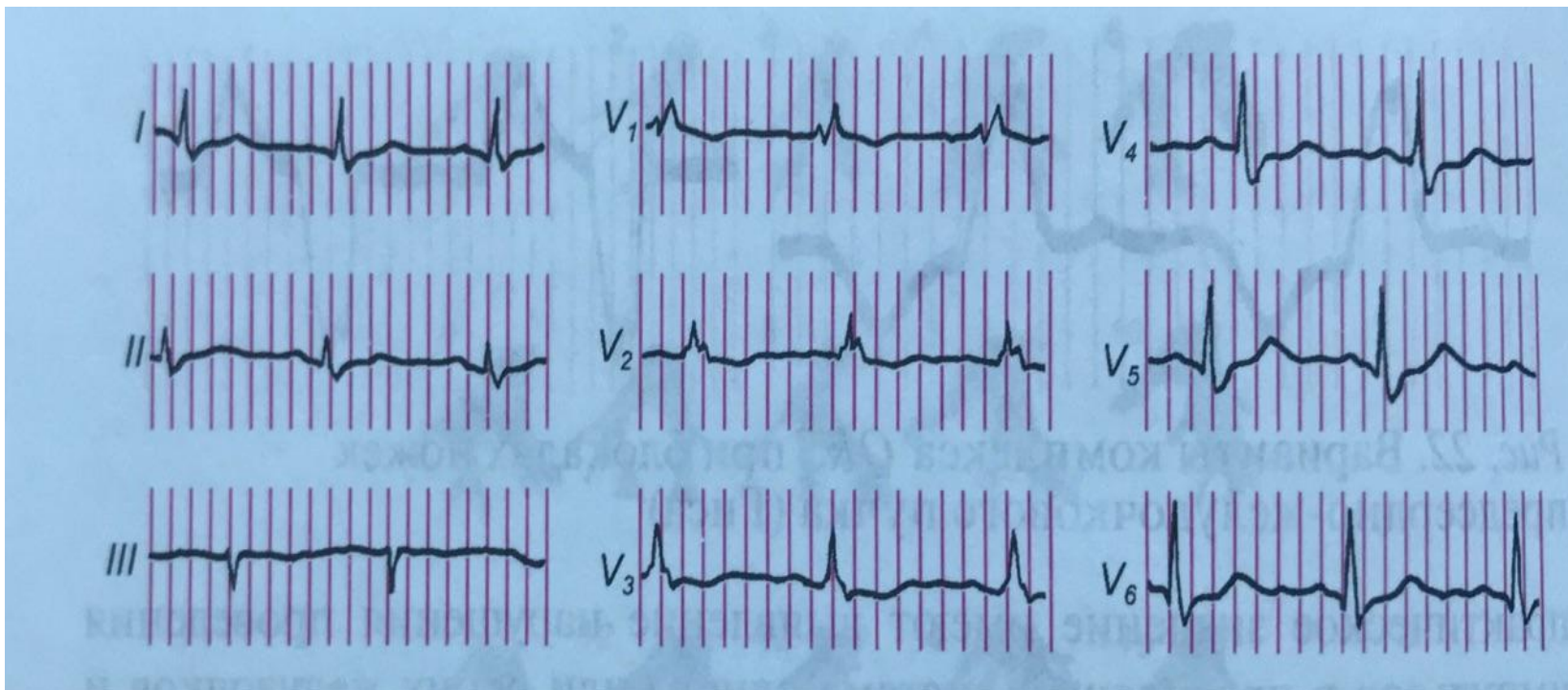
б

III дәрежелі атриовентрикулярлы
блокада

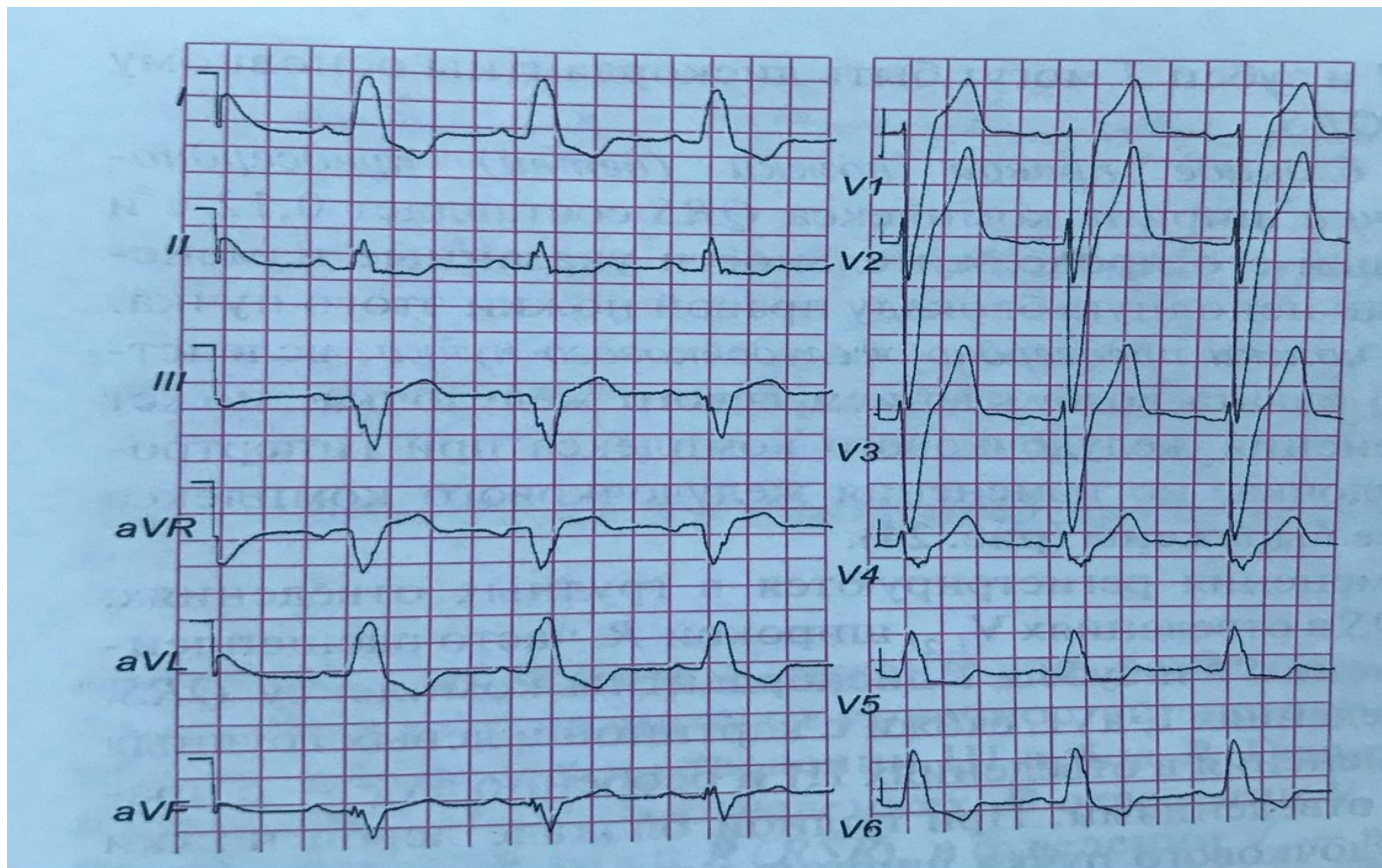
а – проксималды түрі; б – дистальды түрі



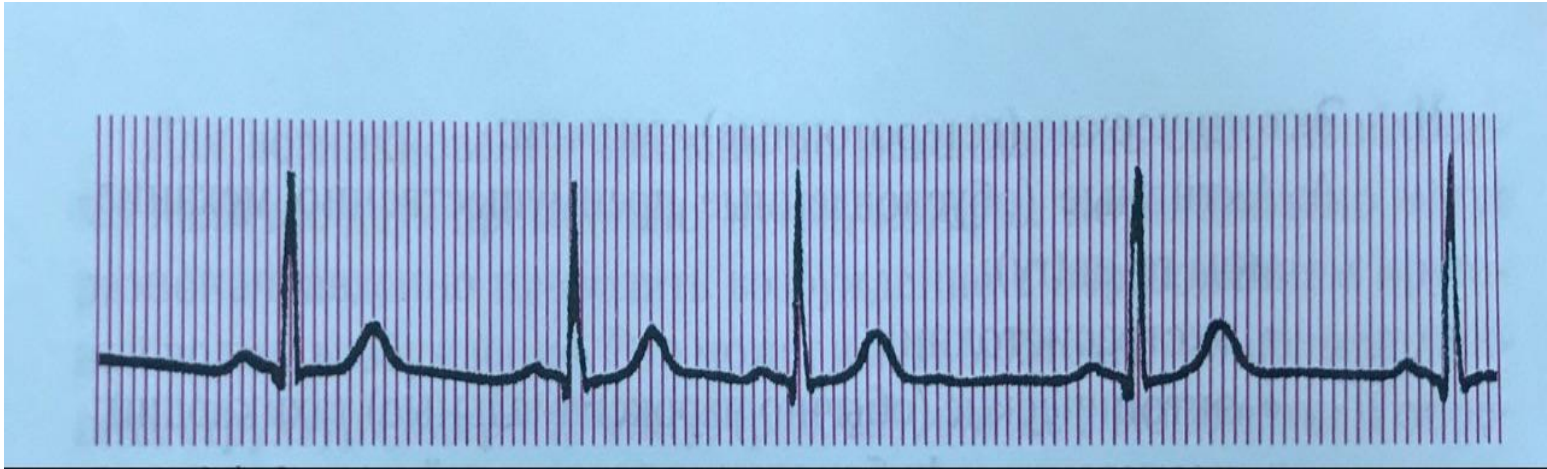
Жүрекше-қарынша будасының блокадасында QRS комплексінің көрінісі



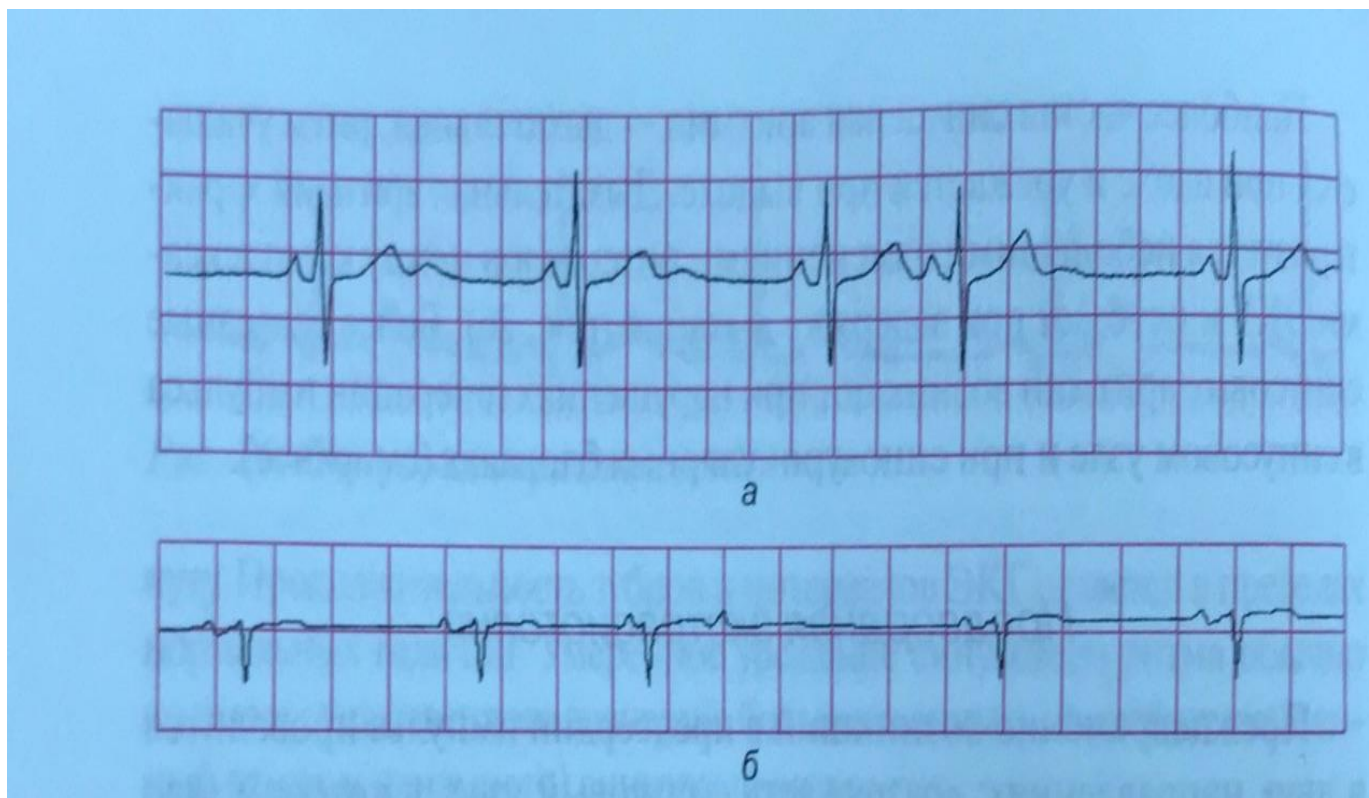
Жүрекше-қарынша будасының оң аяқшасының
блокадасы



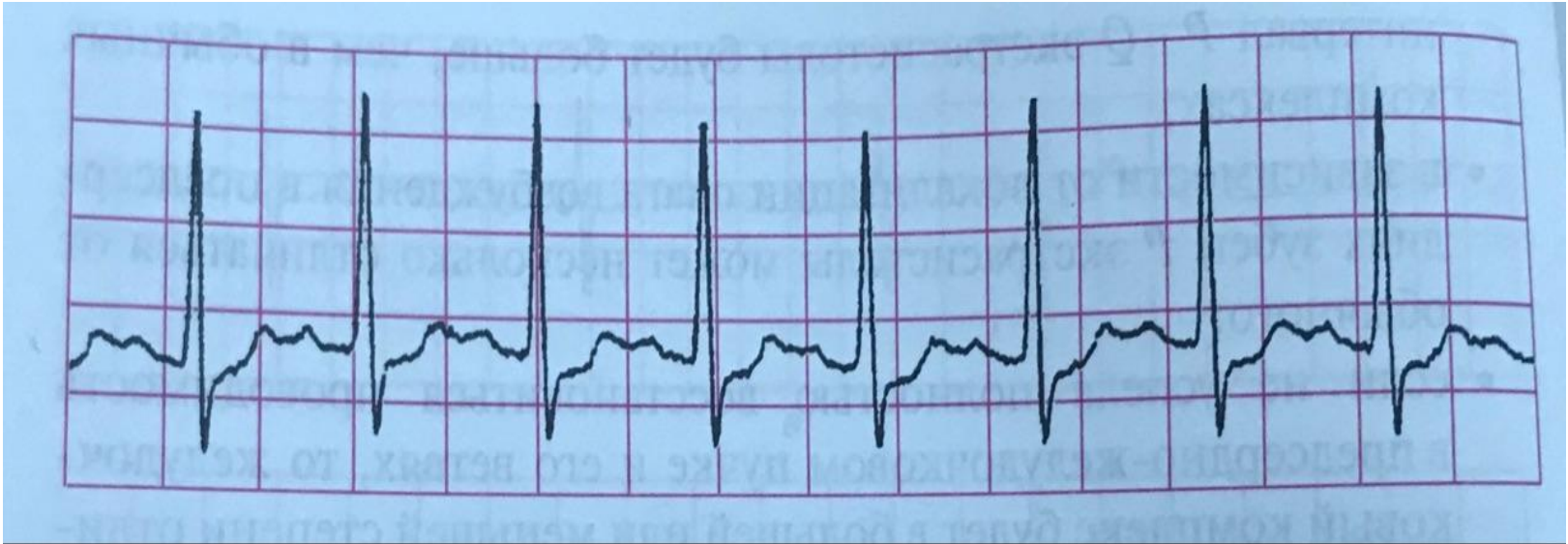
Жүрекше-қарынша будасының сол аяқшасының блокадасы



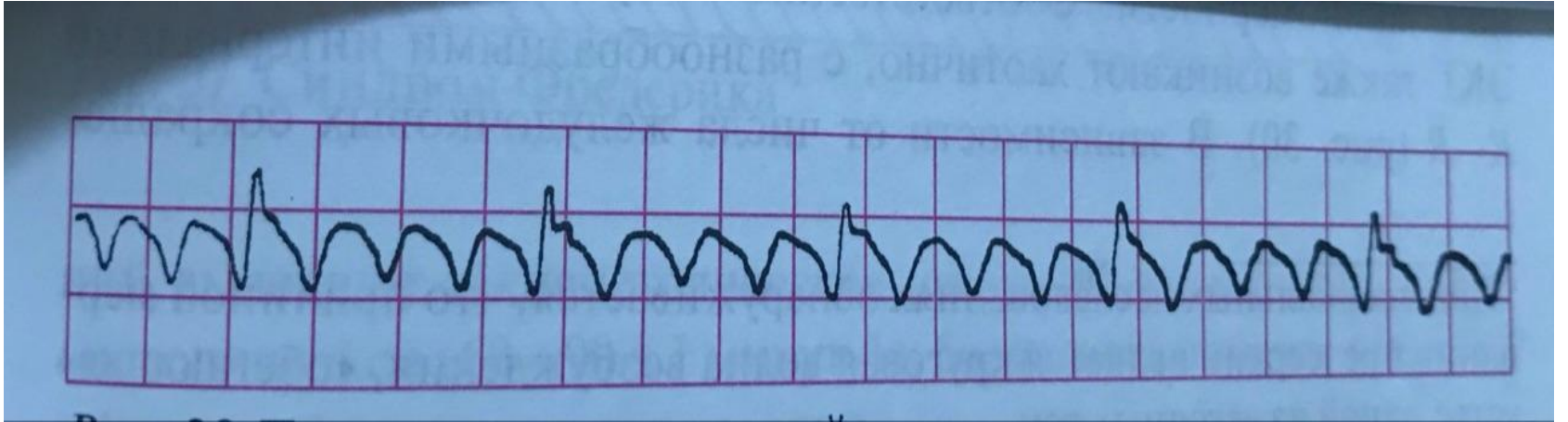
Синусты
аритмия



Жүрекше экстрасистолиясы(а)
Оқшауланған жүрекше
экстрасистолиясы(б)



Жүрекше пароксизмальды
тахикардия



Жүрекшелер
дірілі