

# ЗУБЕЦ ОСБОРНА

---

Атлас електрокардиограмм

ЭКГ принадлежат сайту  
<http://cardiodreamteam.com>

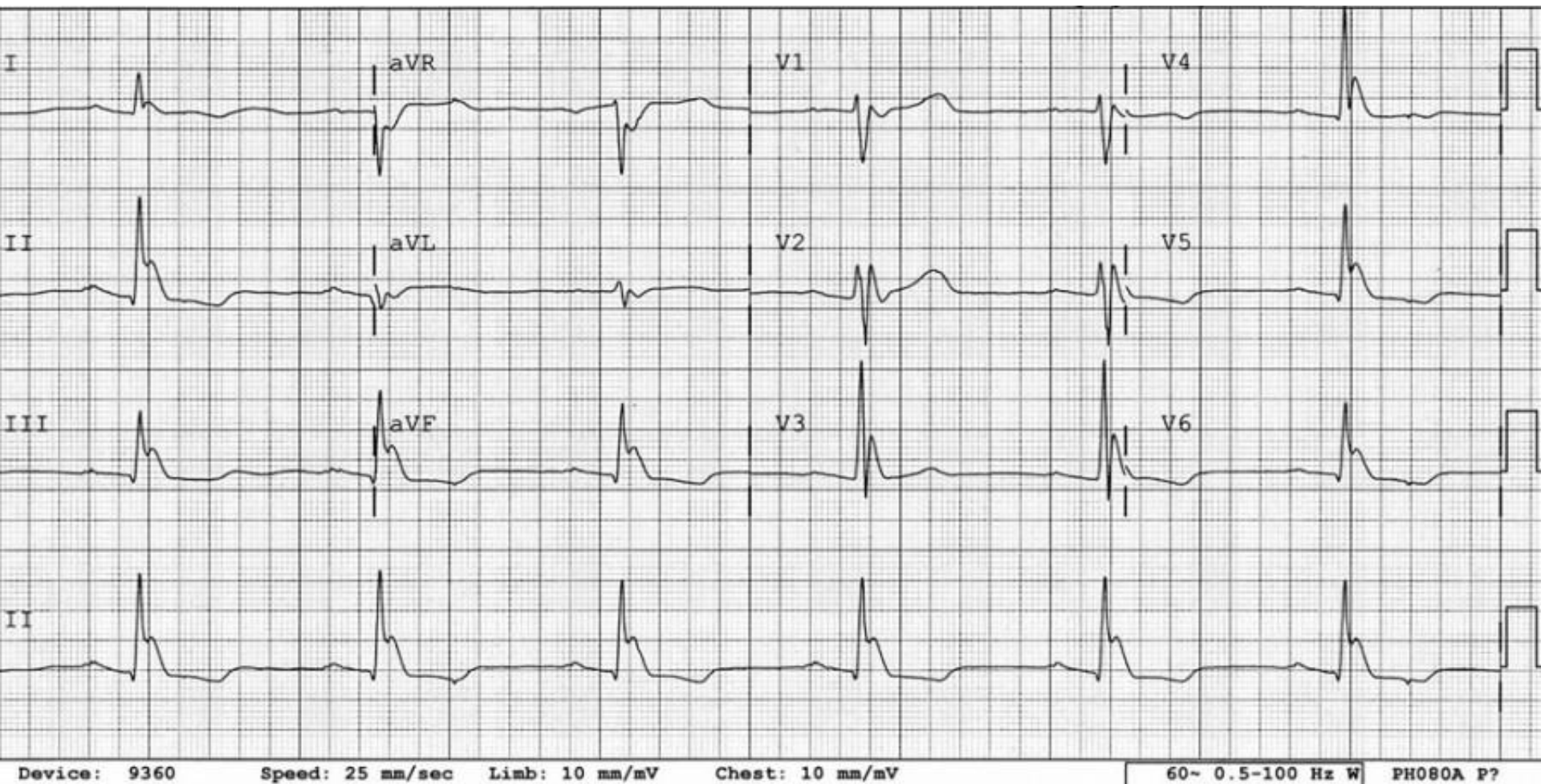
Автор Косолапов Ю.А.  
вдохновитель Лиманкина И. Н. (Прима Осборна)

Презентацию допустимо использовать только в виртуальном мире

# Определение

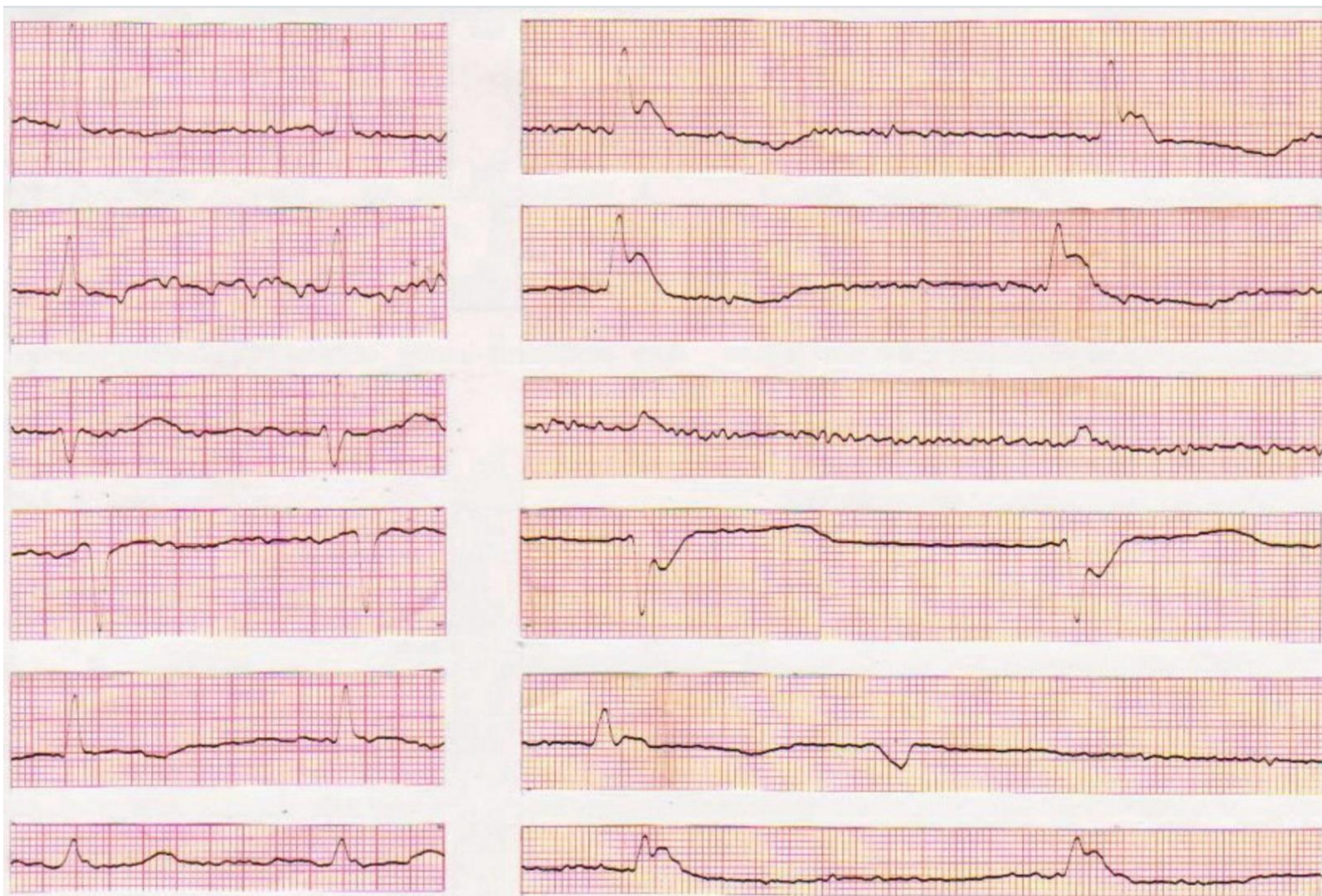
- Зубец Осборна - хорошо выраженный поздний положительный зубец, следующий за QRS, либо зазубренность на нисходящем колене зубца R, маленький добавочный зубец r (r') Начальная часть сегмента ST расположена высоко (имеется подъем точки J ), что отражает нарушения ранней реполяризации желудочков в виде «купола», «горба верблюда», «крючка для шляпы» и т. д.
- зубец Осборна характерен для гипотермии, глубокой комы любой причины
- Наличие зубца Осборна плохой прогностический признак

# Классика жанра. ЭКГ с Medscape



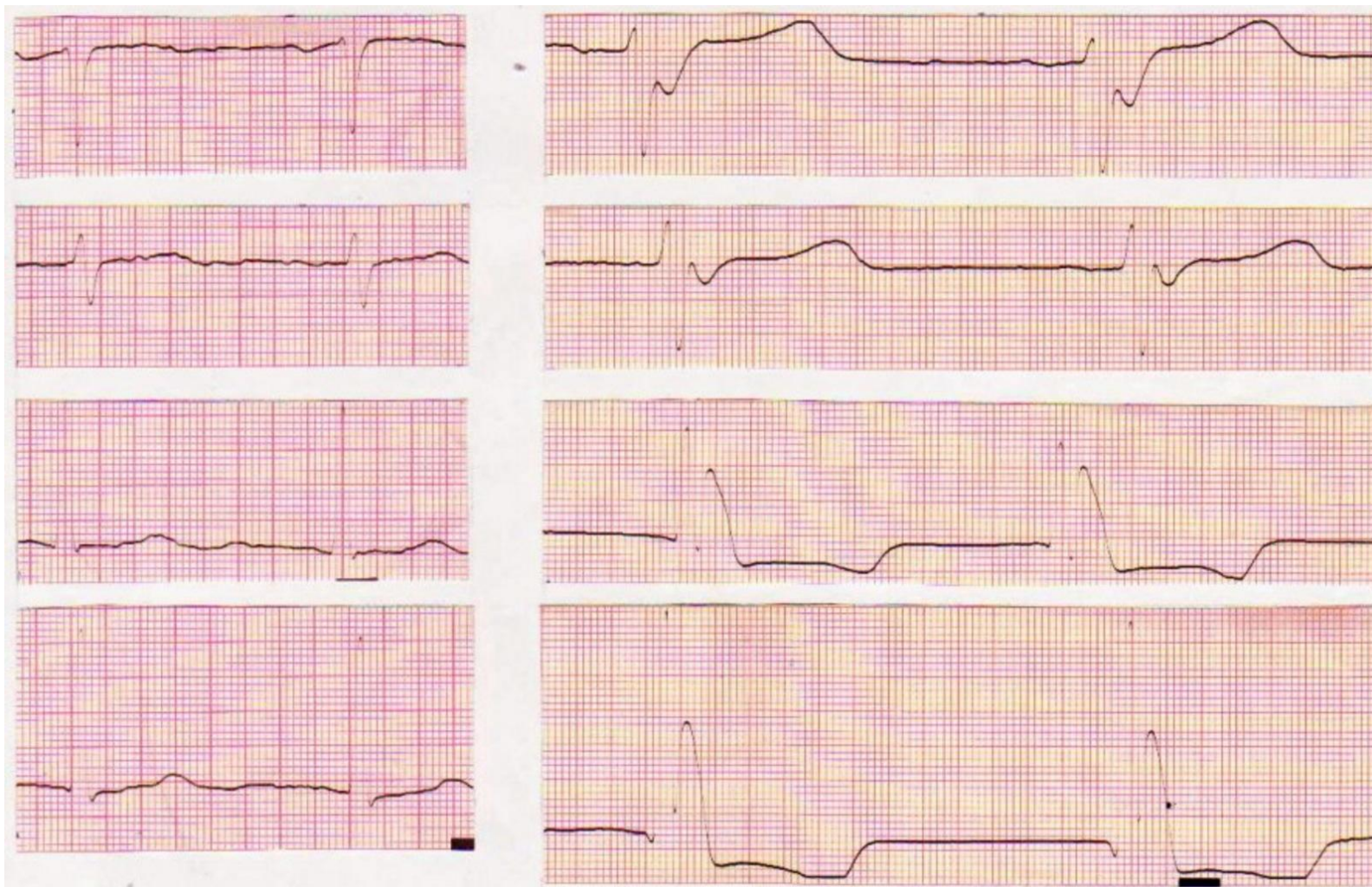


Ж, 75 лет. Слева исходная ЭКГ. t- 32



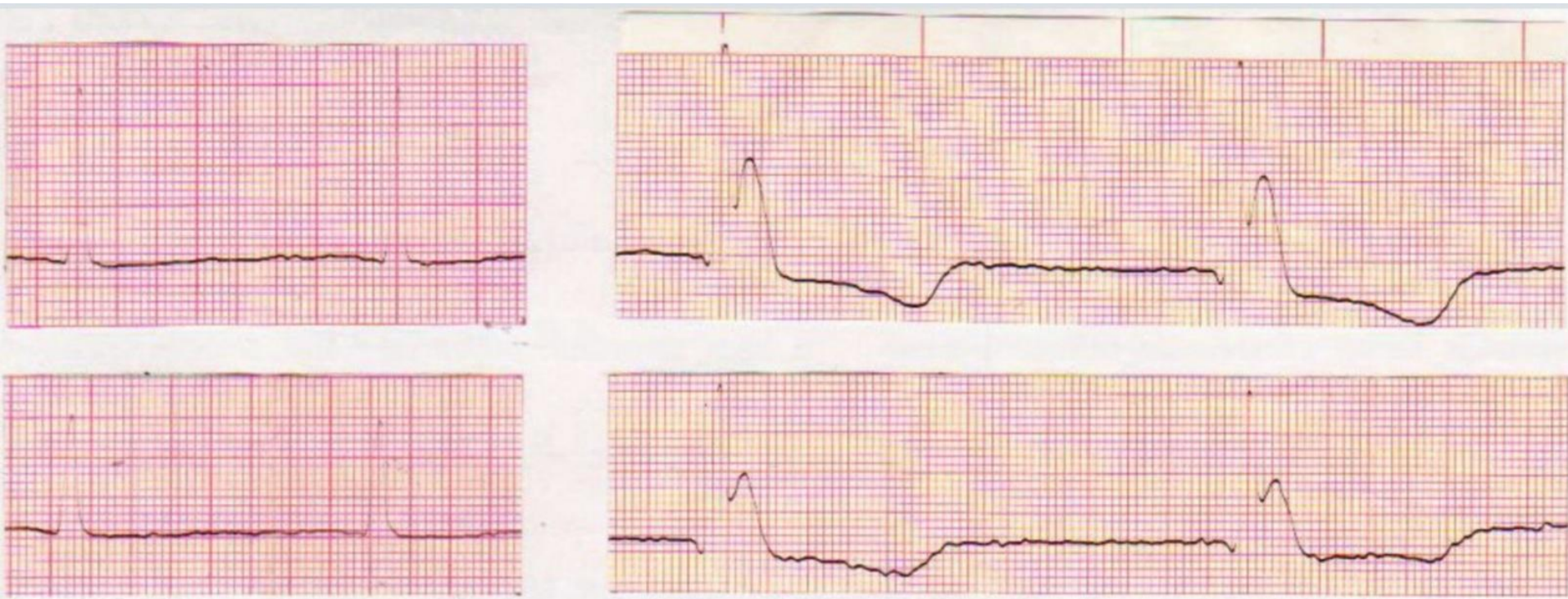


Ж, 75 лет. Слева исходная ЭКГ. t- 32

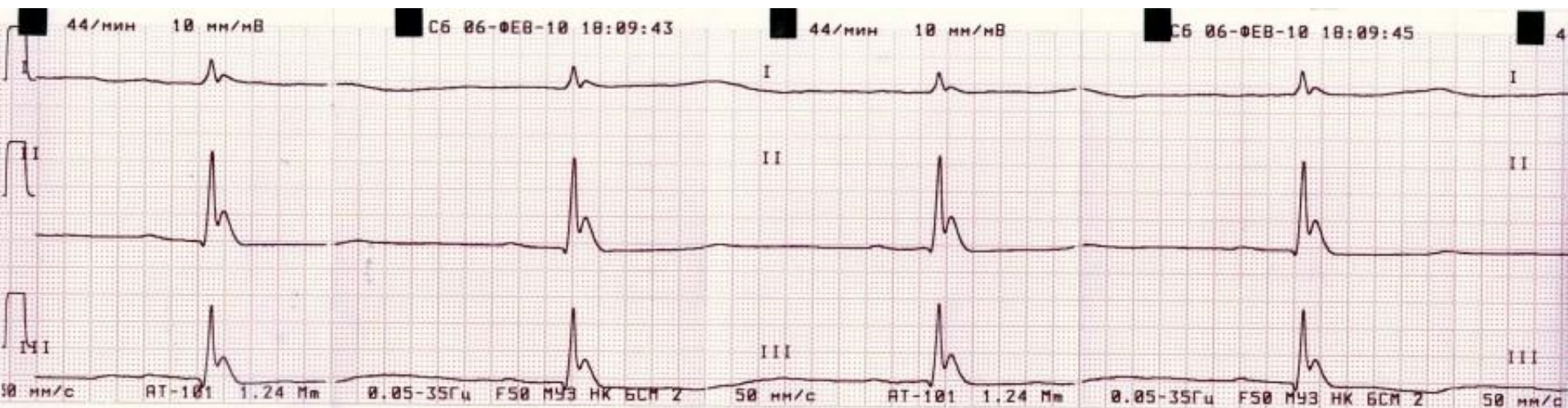




Ж, 75 лет. Слева исходная ЭКГ. t- 32

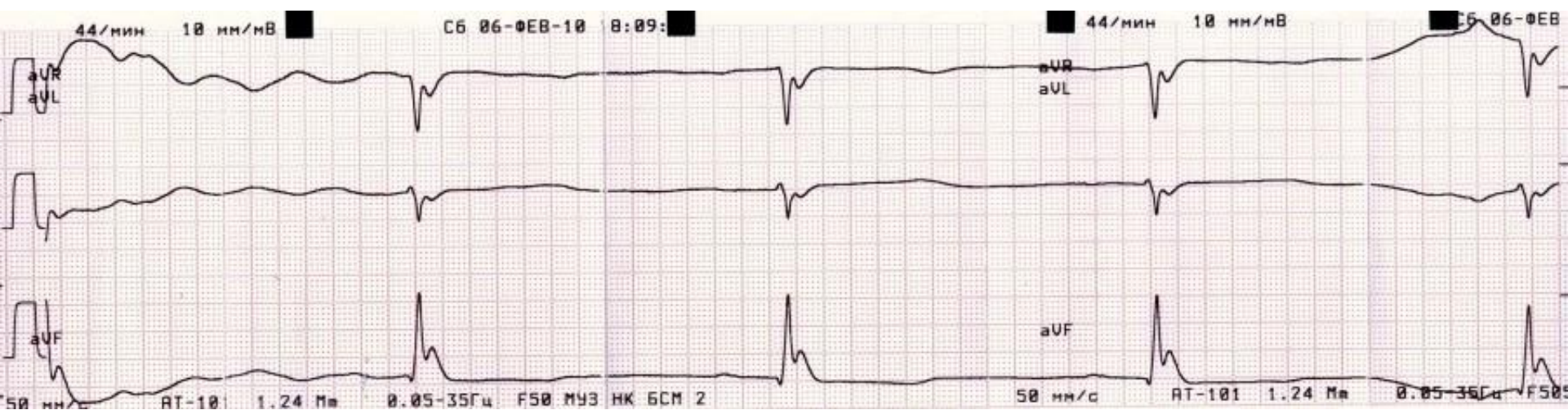


# М, 15. Тяжелая ЧМТ. ЭКГ №1

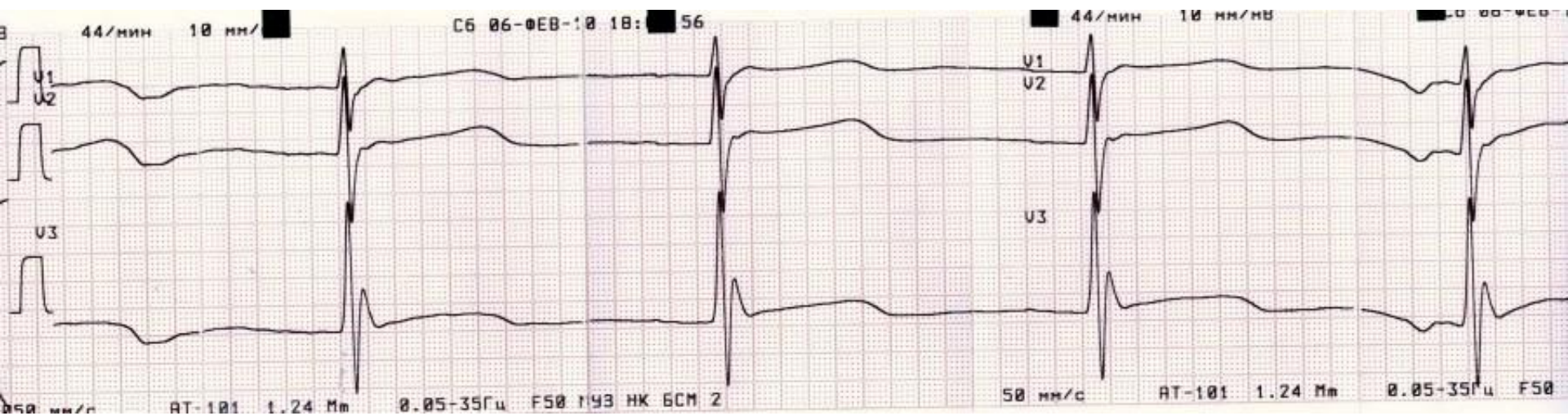




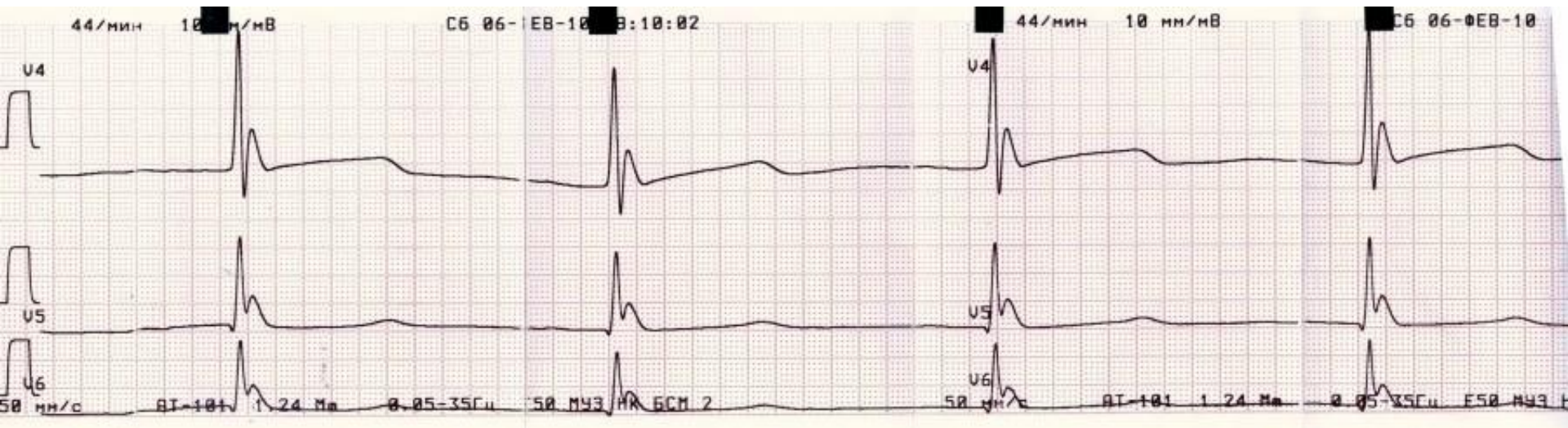
# М, 15. Тяжелая ЧМТ. ЭКГ №1



# М, 15. Тяжелая ЧМТ. ЭКГ №1

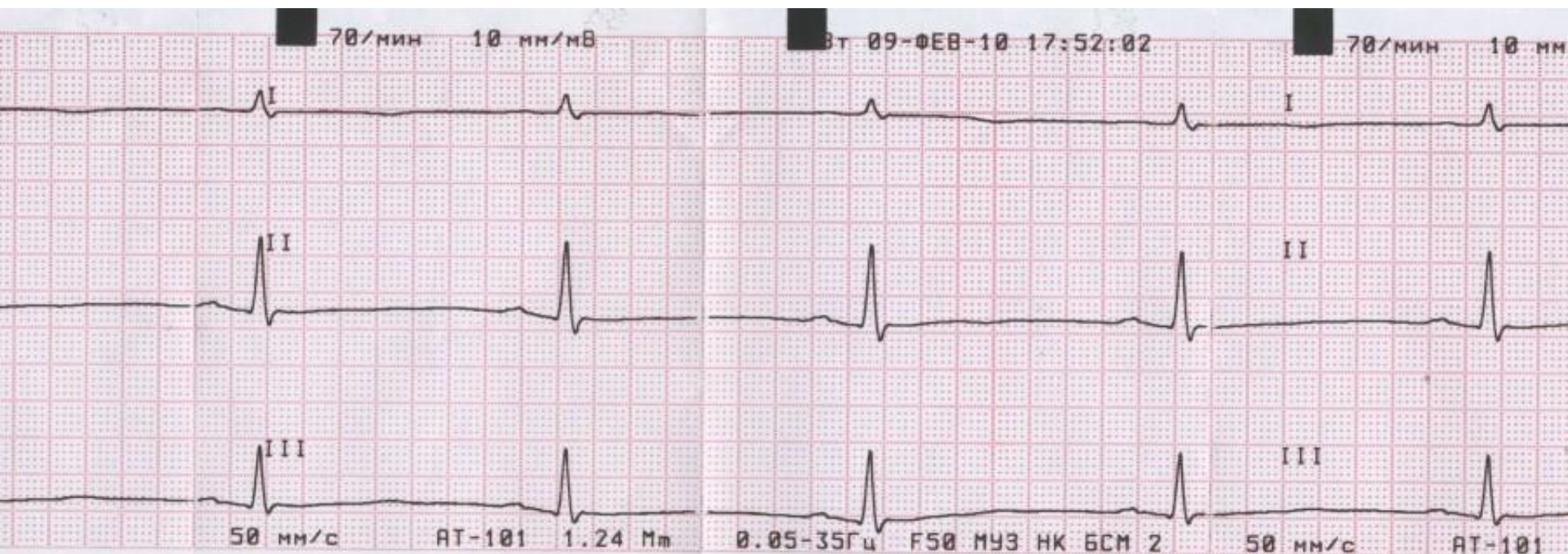


# М, 15. Тяжелая ЧМТ. ЭКГ №1

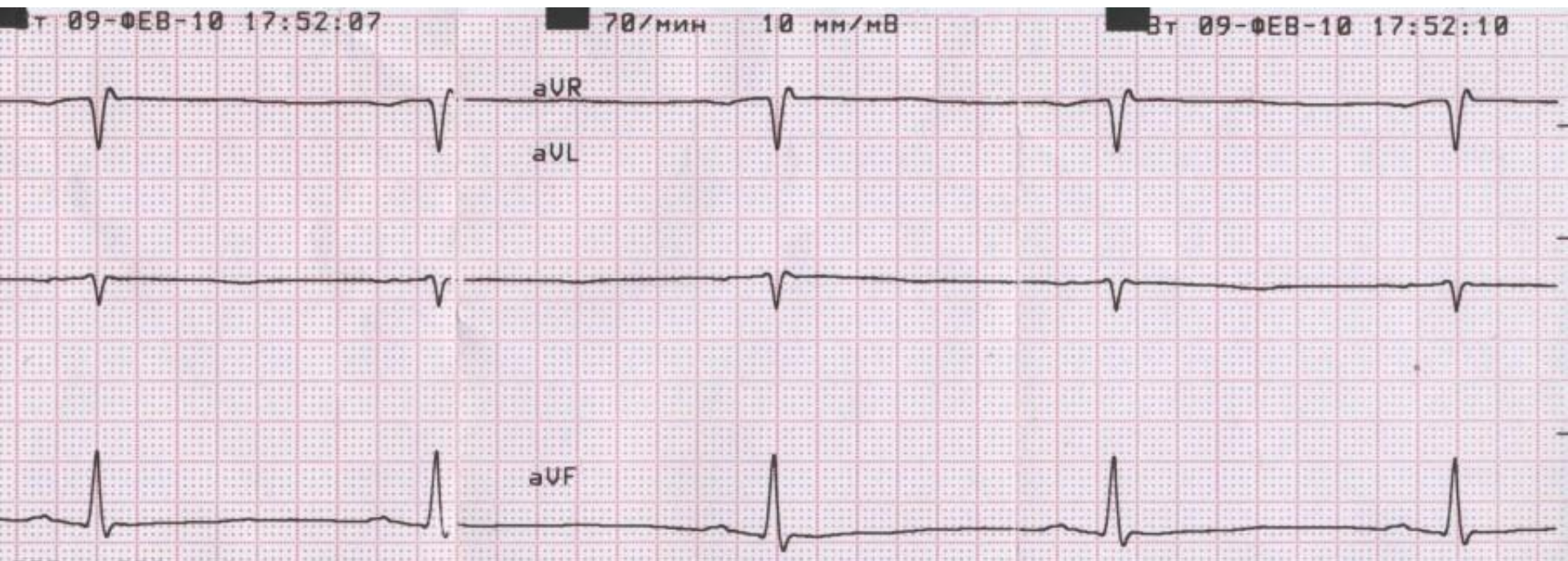




# М, 15. Тяжелая ЧМТ. ЭКГ №2. Уменьшение признака

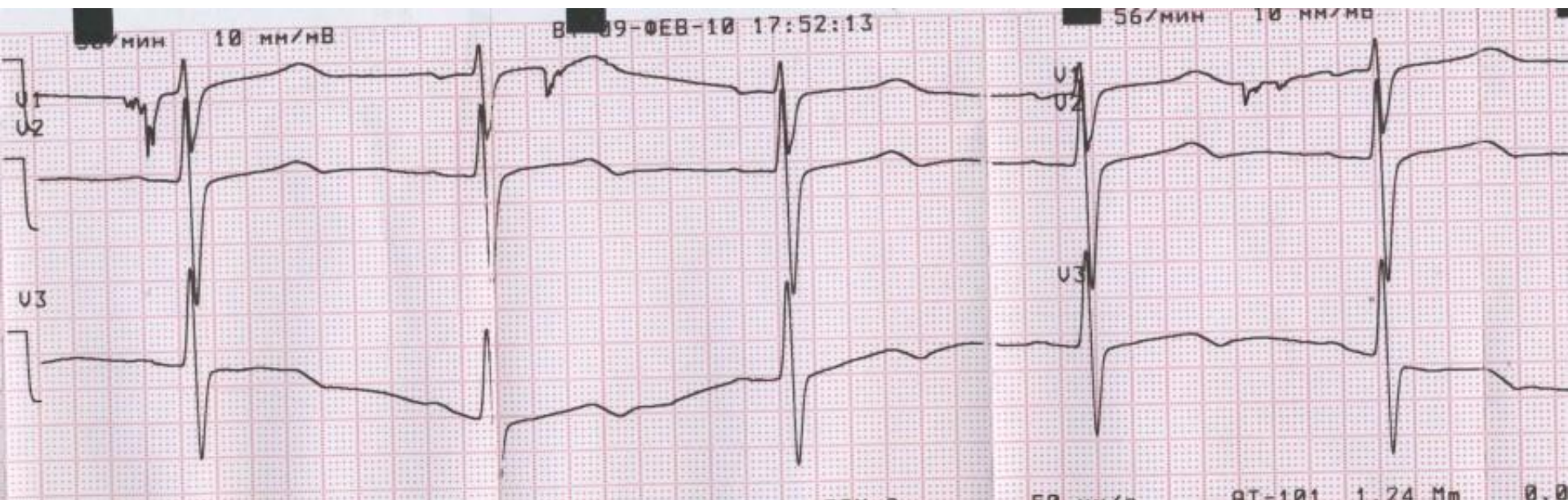


# М, 15. Тяжелая ЧМТ. ЭКГ №2. Уменьшение признака



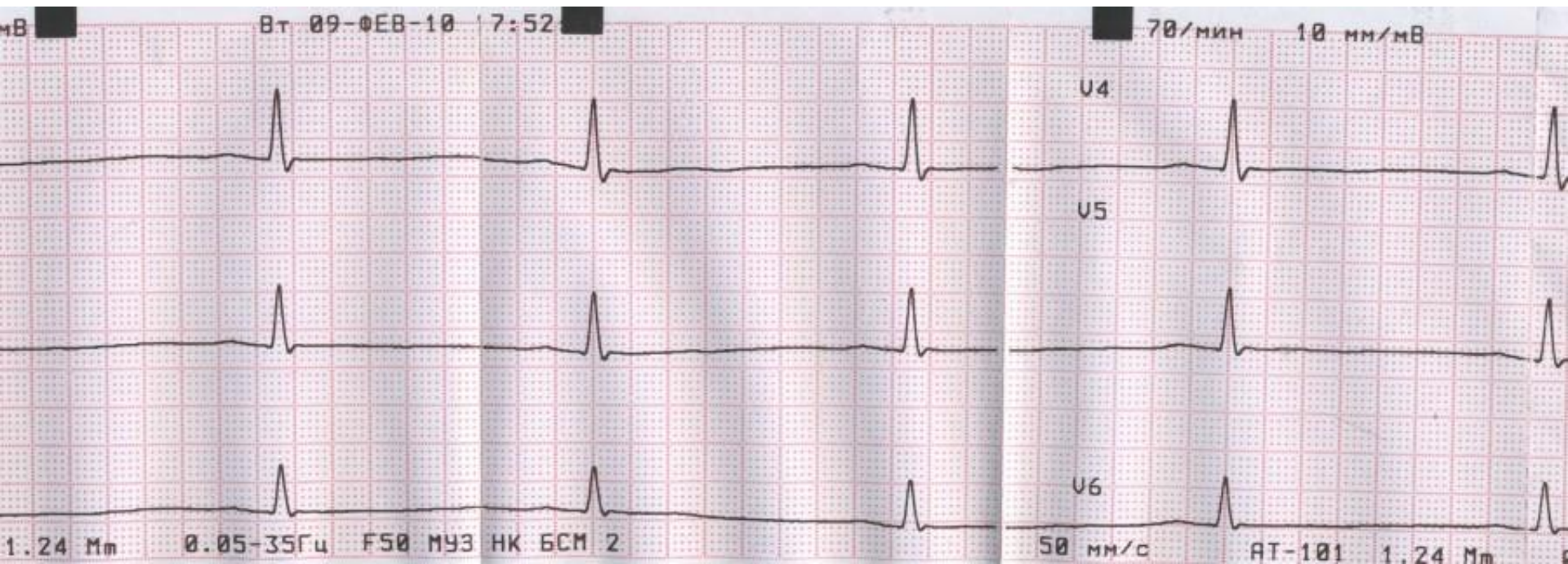


# М, 15. Тяжелая ЧМТ. ЭКГ №2. Уменьшение признака

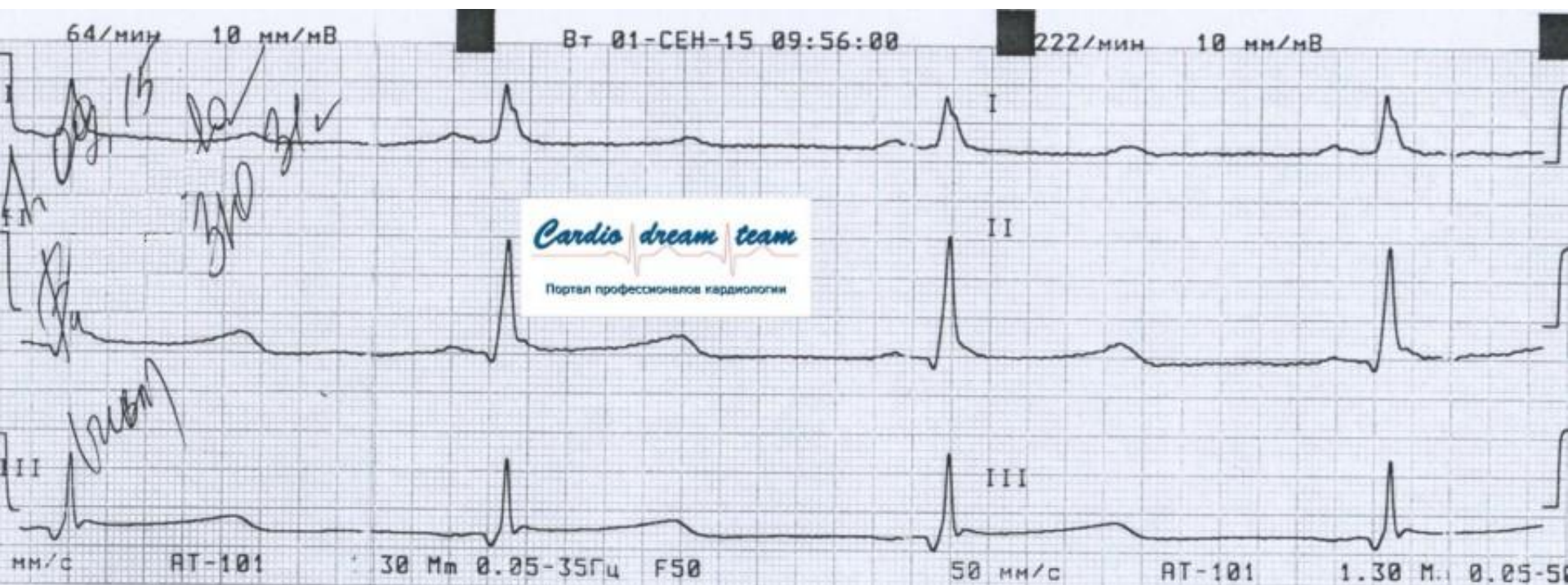




# М, 15. Тяжелая ЧМТ. ЭКГ №2. Уменьшение признака

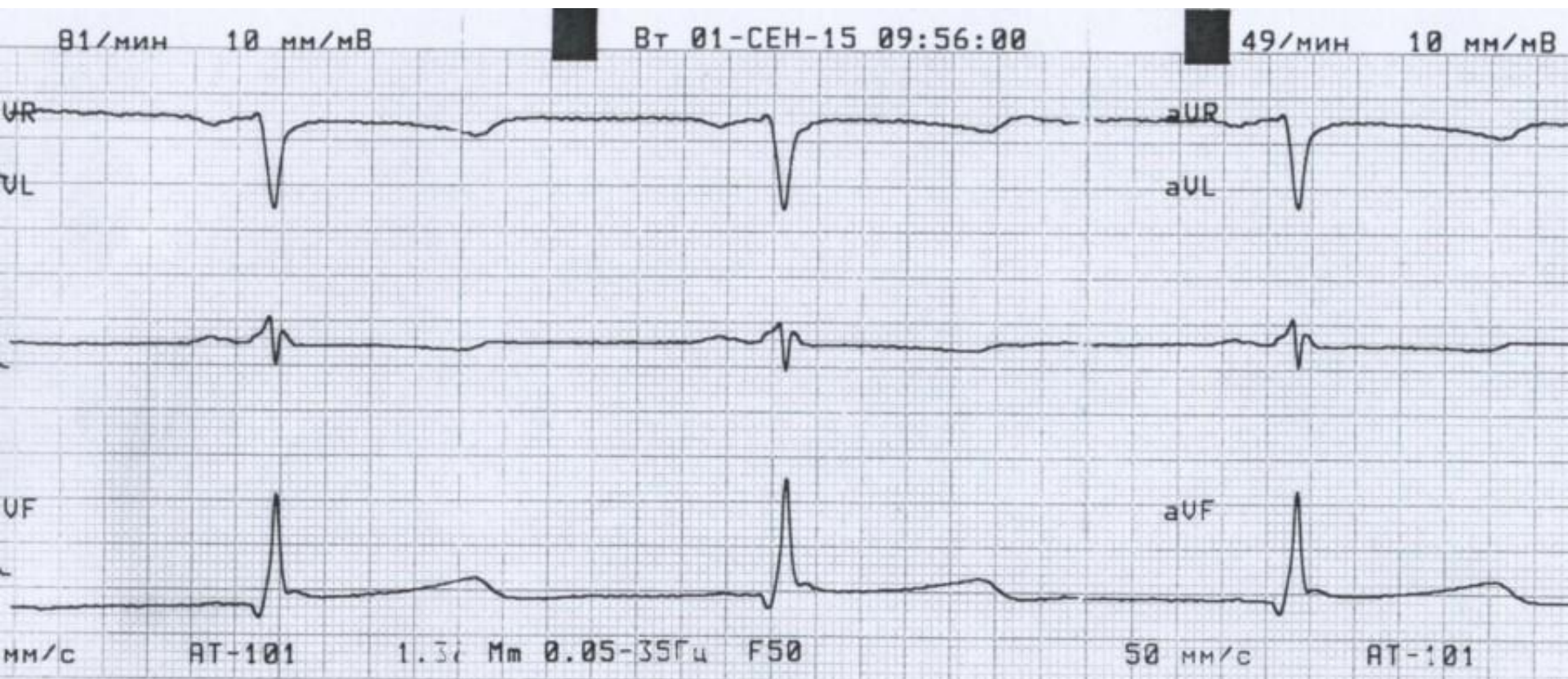


# Ж, 31. Догоспитальная смерть. Постгипоксическая кома. t - 34



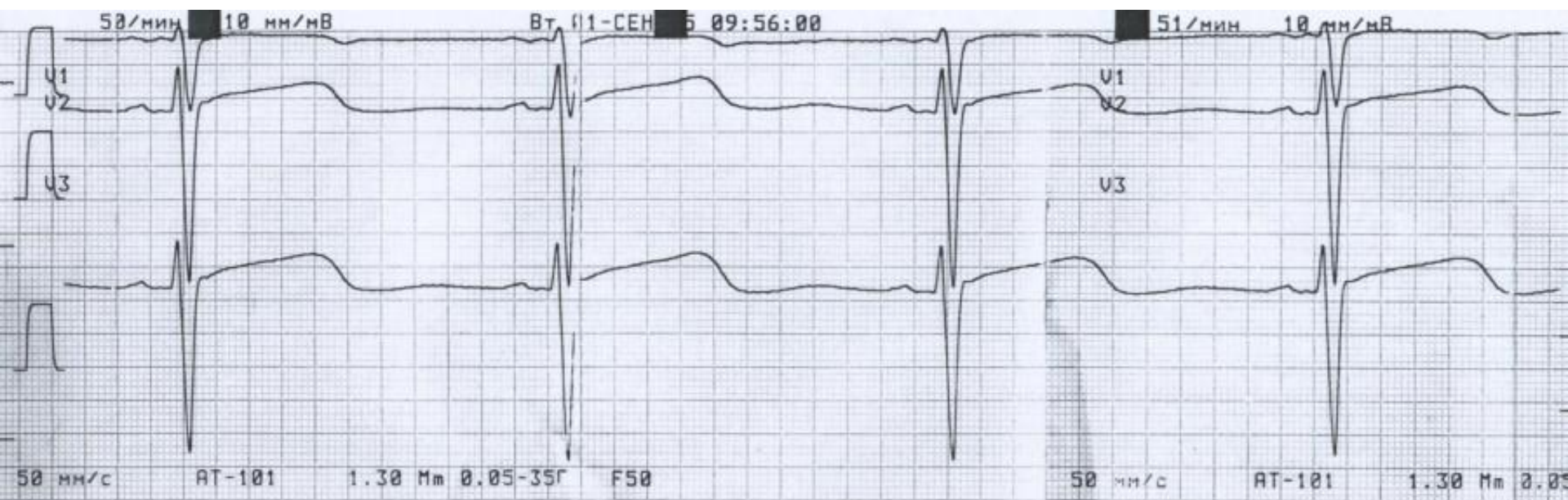


# Ж, 31. Догоспитальная смерть. Постгипоксическая кома. t - 34

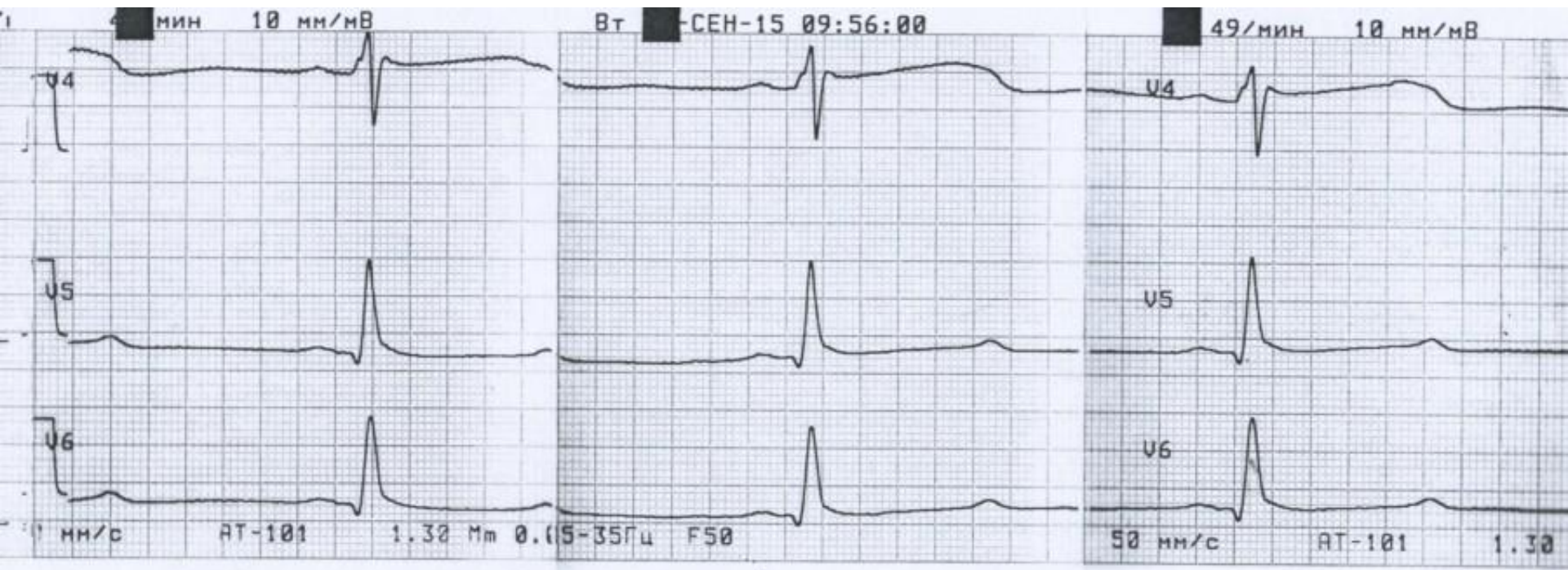




# Ж, 31. Догоспитальная смерть. Постгипоксическая кома. t - 34



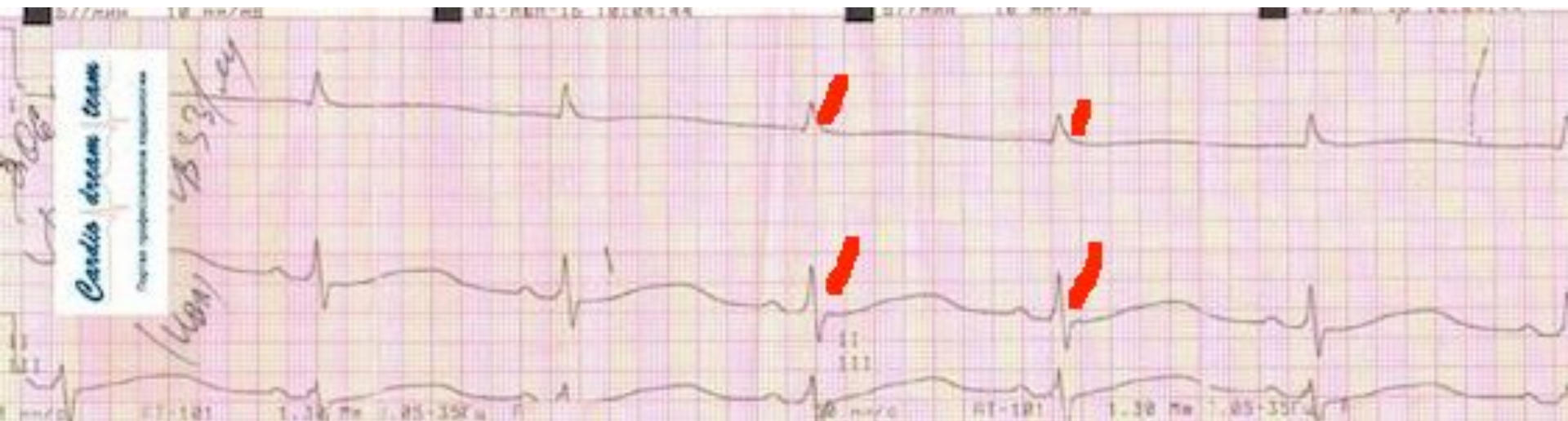# Ж, 31. Догоспитальная смерть. Постгипоксическая кома. t - 34



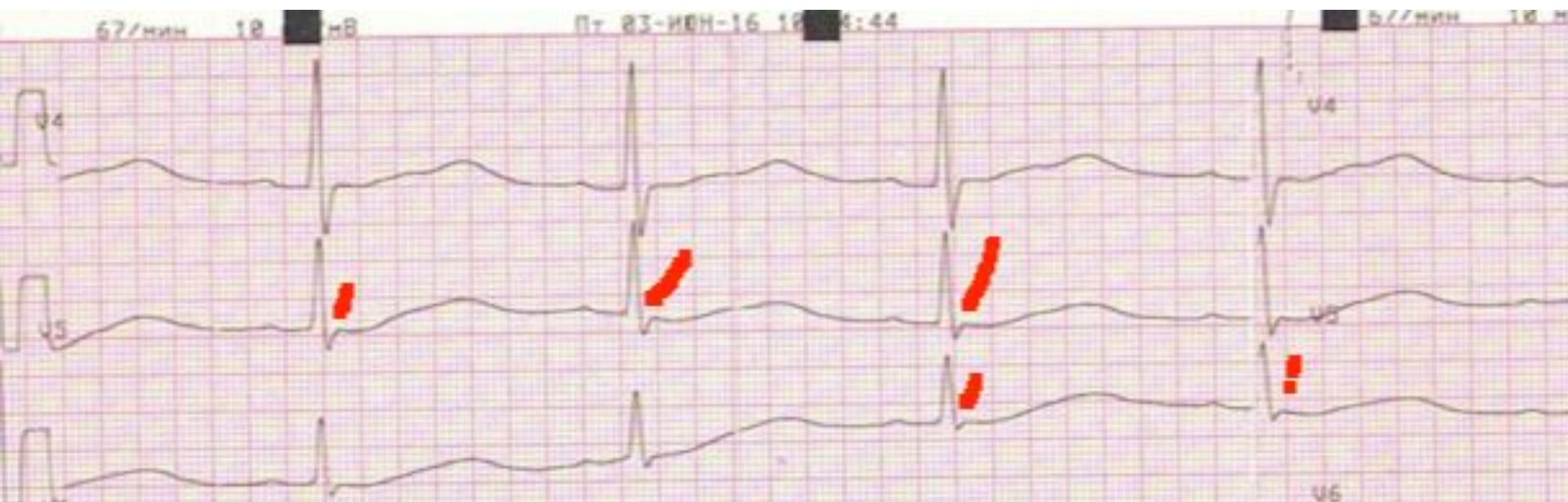- М, 33. Внезапная догоспитальная смерть. Постгипоксическая кома 3. Гипотермии нет. Осборн совсем маленький, но это он.



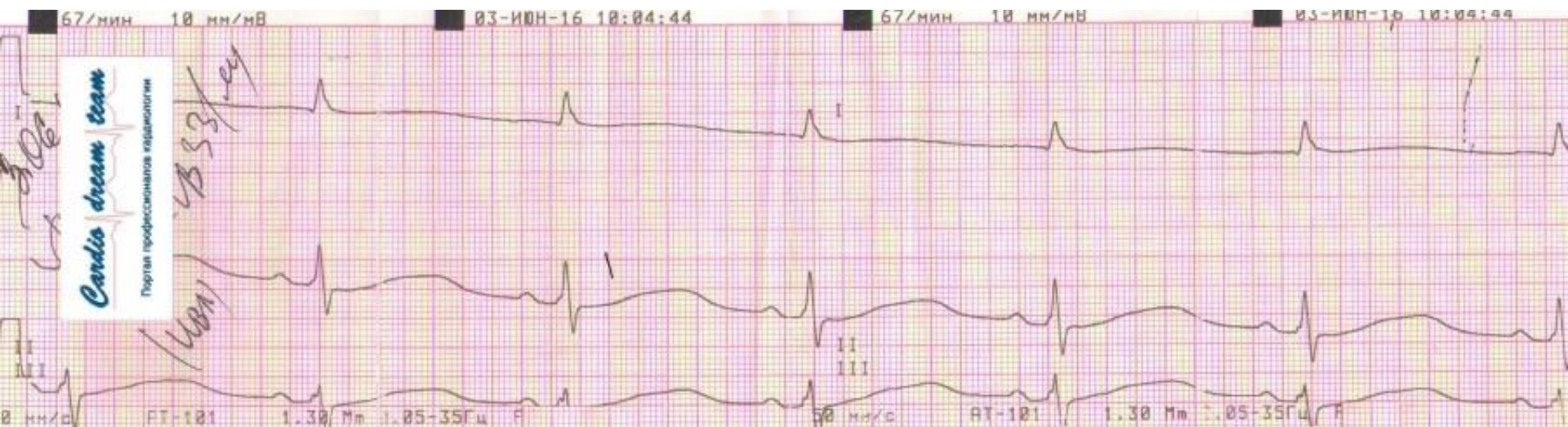
# М 33. Кома 3. Осборн слабо выражен



# М 33. Кома 3. Осборн слабо выражен

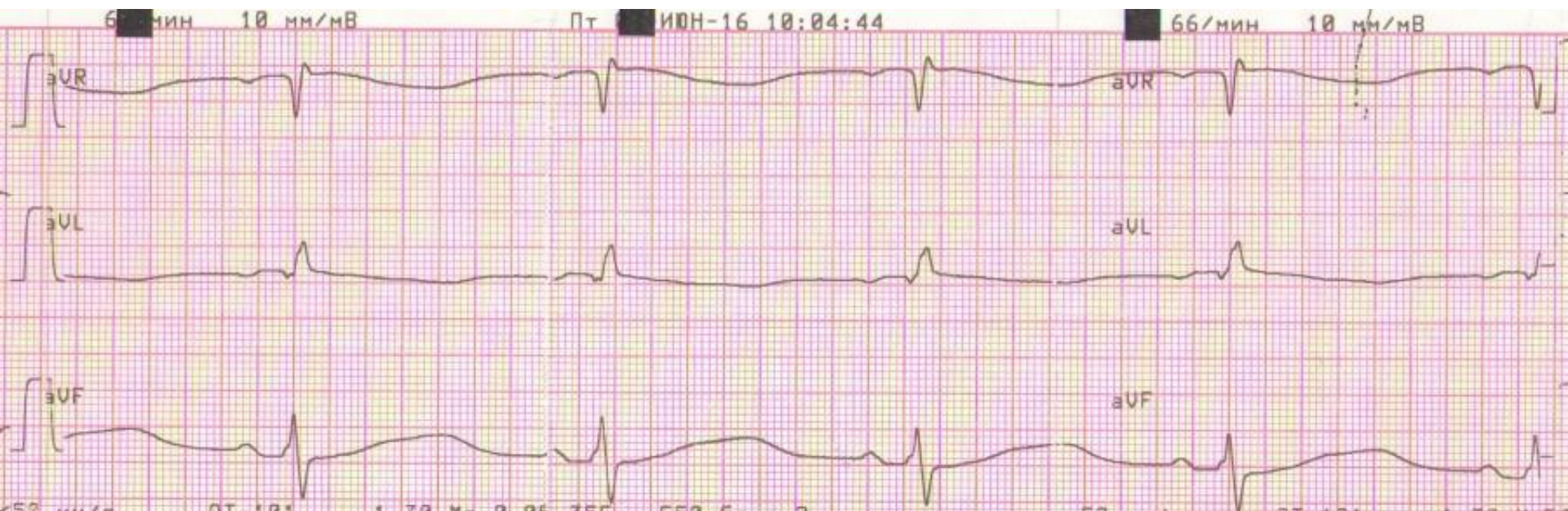


# М 33. Кома 3. Осборн слабо выражен.

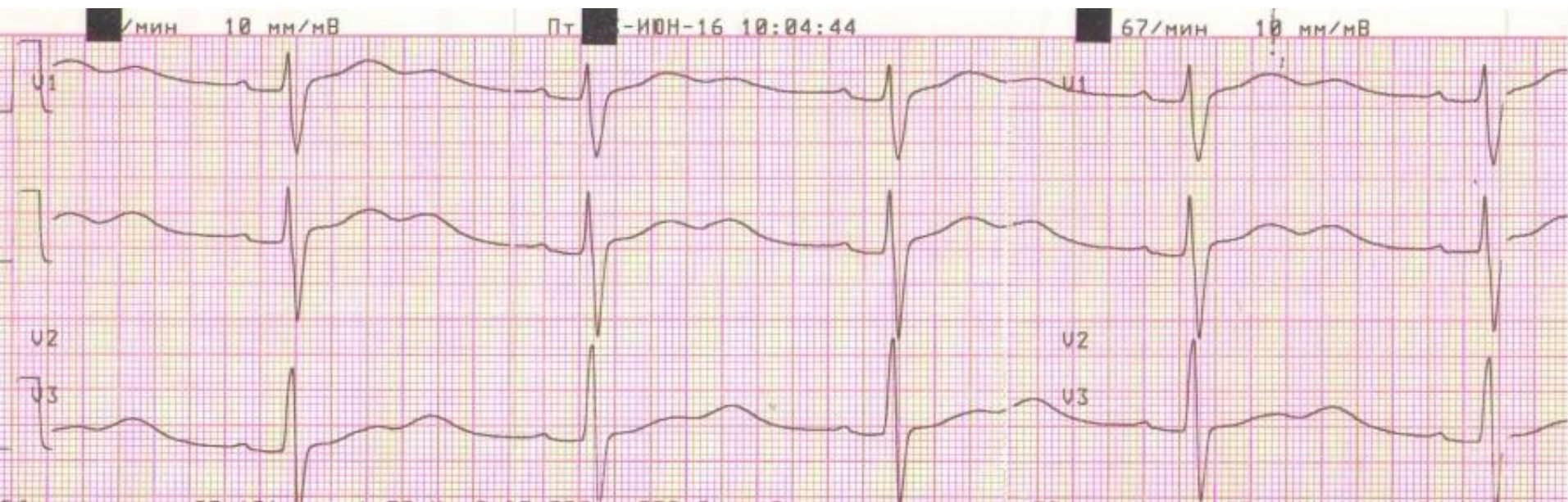




# М 33. Кома 3. Осборн слабо выражен

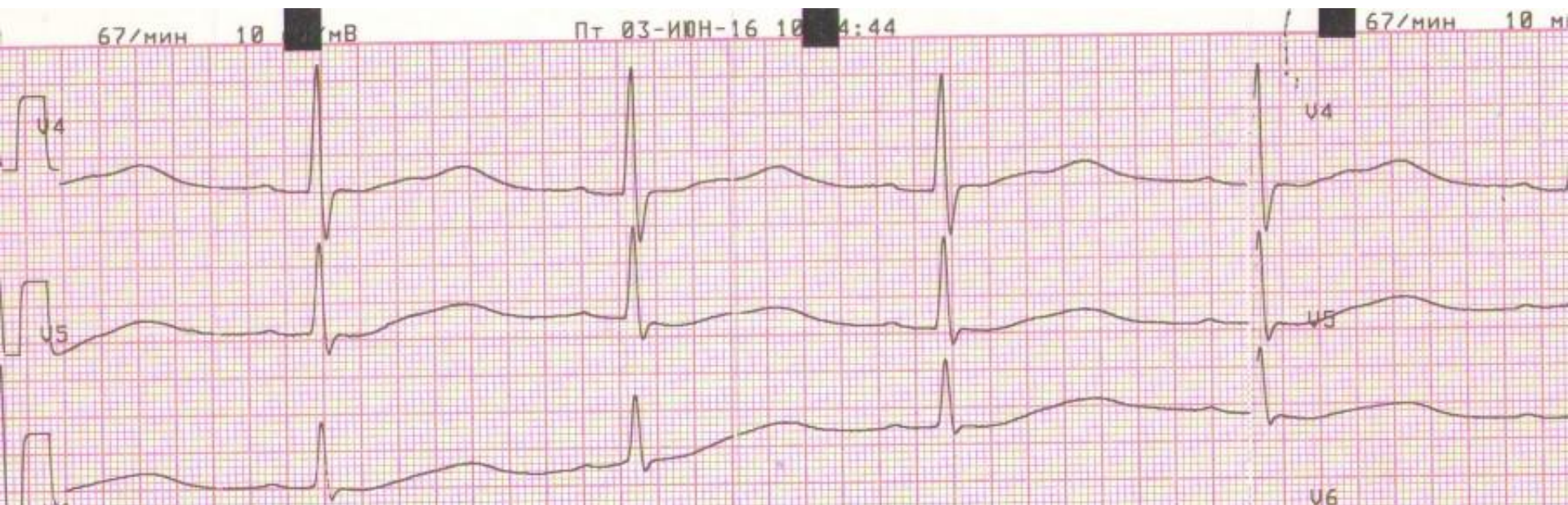


# М 33. Кома 3. Осборн слабо выражен





# М 33. Кома 3. Осборн слабо выражен





Госпиталь ослабленных сердец  
<https://vk.com/club84409679>

*Cardio dream team*



Портал профессионалов кардиологии