Кировская государственная медицинская академия
Кафедра офтальмологии

ТРАВМЫ ОРГАНА ЗРЕНИЯ

Травма – повреждение тканей организма человека или животного с нарушением их целостности и функции, вызванное внешним воздействием, главным образом механическим и термическим

Травматизм – совокупность вновь возникших травм в определенных группах населения

- Производственный (промышленный, сельскохозяйственный);
- Бытовой;
- Транспортный;
- Военный;
- Детский;
- Спортивный;
- Криминальный.

Классификация глазной травмы:

- По поражающему фактору:

- пулевые;
- Осколочные;
- Холодное оружие;
- Тупые предметы;
- Ударная волна;
- Пламя;
- Химические вещества;
- Прочие;
- Комбинации факторов.

Классификация глазной травмы:

- По локализации:

Изолированные:

- Повреждения придаточного аппарата;
- Повреждения глазного яблока

. Лимбальные;

. Склеральные;

.Роговично-лимбальные;

. Роговично-склеральные;

.Роговичные.

- Повреждения орбиты;
- Сочетания.

Сочетанные.

Классификация глазной травмы:

- По характеру повреждения:
  - Открытые ранения;
  - Закрытые травмы;
  - Термические ожоги;
  - Химические ожоги;
  - Прочие.

Классификация глазной травмы:

- По степени тяжести:
- Легкой степени: снижение зрения до 0,5.
- Средней степени тяжести: снижение зрения до 0,2, изменения со стороны внутренних оболочек и содержимого глазного яблока.
- Тяжелые: острота зрения меньше 0,2, выраженные поражения внутренних оболочек и содержимого глазного яблока.
- Крайне тяжелые: разрушения глазного яблока, сочетанные травмы.

Травмы глазницы:

- Контузии;
- Открытые повреждения мягких тканей;
- Переломы костных стенок;
- Инородные тела орбиты.

Травмы глазницы:

В зависимости от тяжести **переломов глазницы** их ***симптомы*** различны: боли, затуманивание зрения в результате шока, диплопия, которая возникает почти незамедлительно и может продолжаться долго. При переломах наблюдаются также отек и гематома век, сужение глазной щели, ограничение подвижности глазного яблока, энофтальм (или экзофтальм), птоз, подкожная эмфизема, при возникновении которой отмечается крепитация при пальпации.

Травма глазницы, травматический вывих глаза

Травмы глазницы:

При травмах глазницы целесообразно проводить комплексное обследование пострадавшего: тщательное изучение механизма травмы; исследование органа зрения и проходимости слезных путей; выполнение рентгенограмм синусов и орбит в специальных проекциях при всех ранениях лица с учетом клинических данных; томографическое исследование; консультации специалистов (нейрохирург, отоларинголог и т.д.).

Повреждение наружной стенки орбиты

Повреждение нижней стенки орбиты

Травмы глазницы:

Переломы костных стенок глазницы

При переломах **верхней** стенки глазницы общее состояние больных тяжелое или средней тяжести. У пострадавших выявляют ригидность затылочных мышц, симптомы Кернига, Гордона, Бабинского, асимметрию рефлексов.Больные предъявляют жалобы на снижение зрения, диплопию. Изменения со стороны глаз: экзофтальм, офтальмоплегия, птоз,гематома век и коньюнктивы, расширение зрачка, вялые зрачковые реакции, побледнение диска зрительного нерва или его отек, что вызвано сдавлением сосудисто-нервного пучка ретробульбарной гематомой и фрагментами костей. В последующем развивается первичная атрофия зрительного нерва.

Вопрос о показаниях к операции решают совместно с нейрохирургом.

Травмы глазницы:

Переломы костных стенок глазницы

При переломах **наружной** стенки глазницы отмечаются западение и сглаженность контуров наружной стенки глазницы, крепитация костных фрагментов. У некоторых больных глазное яблоко смещается кнутри.

Больные с переломами наружной стенки глазницы жалуются на боль, чувство онемения в области латеральной стенки глазницы. У больных может быть затруднено открывание рта. Выявляется асимметрия лица, обусловленная гематомой, отеком тканей и смещением костных фрагментов в области наружной стенки глазницы.

Лечение переломов наружной стенки глазницы при смещении костных фрагментов проводят совместно со стоматологом.

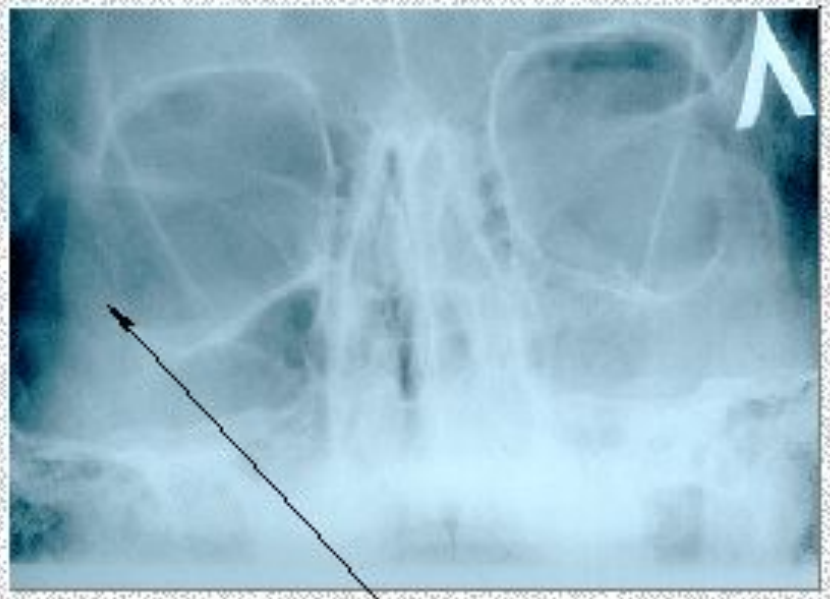

Повреждение наружной стенки орбиты

Травмы глазницы:

Переломы костных стенок глазницы

При переломах **внутренней** стенки глазницы повреждаются внутренняя связка век и слезные канальцы, могут отмечаться экзофтальм и частичная офтальмоплегия, наблюдаются гематома век и крепитация в области век. Возможно развитие эмфиземы глазницы. Орбитальная эмфизема характеризуется экзофтальмом, ограничением подвижности глазного яблока и припухлостью век.

Вопрос о необходимости оперативного вмешательства решают совместно с отоларингологом.

Эмфизема

Травмы глазницы:

Переломы костных стенок глазницы

Больные с переломами **нижней** стенки глазницы жалуются на двоение в глазах. При этом у них выражены гематома век, энофтальм, ограничение подвижности глаза кверху, а также снижение чувствительности кожи в области нижнего века и щеки.

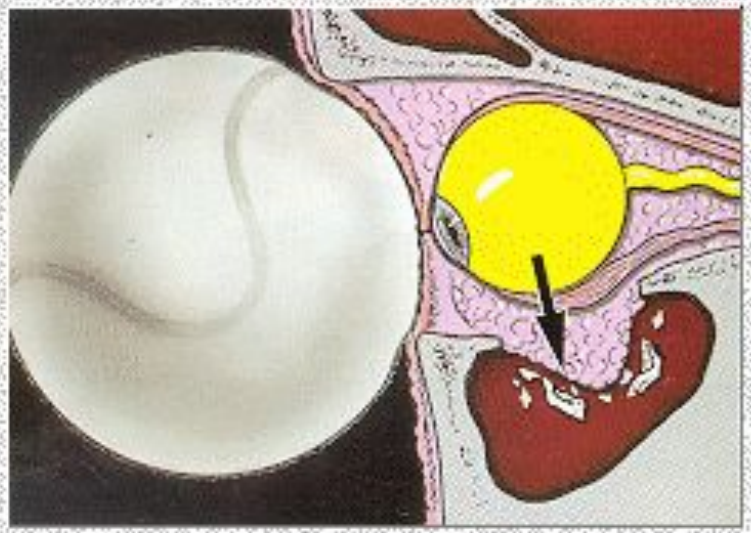

Механизм повреждения нижней стенки глазницы

Эндофтальм, ограничение подвижности глаза кверху

Лечение: хирургическое, осуществляют совместно с отоларингологом.

Травмы глазницы:

Повреждения зрительного нерва

Повреждения зрительного нерва возможны вследствие кровоизлияний в орбиту и особенно в межвлагалищное пространство. Иногда нерв страдает от сдавливания его осколками или костными отломками. Наблюдаются надрывы, разрывы и отрывы зрительного нерва.

При полном или частичном вырывании зрительного нерва вместе с соском из склерального кольца наступает слепота. В момент ушиба или ранения появляется широкий зрачок, не реагирующий на прямое действие света.

При осмотре глазного дна на месте соска определяется дефект ткани (дыра). Через 2-4 недели отмечаются атрофия соска зрительного нерва, сужение артерий и расширение вен.

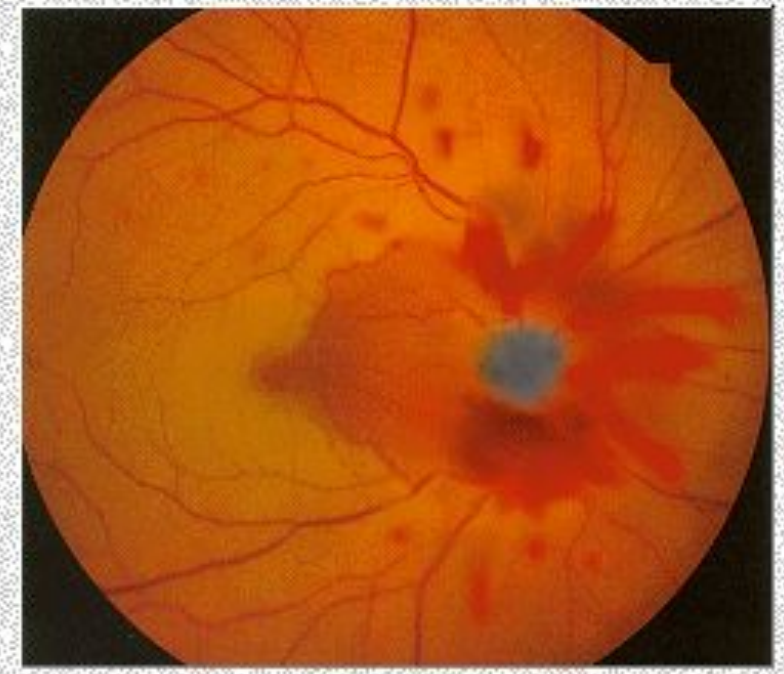

Отрыв зрительного нерва. Кровоизлияние в сетчатку.

Травмы глазницы:

Контузии мягких тканей

Больные с контузиями глазницы жалуются на тошноту, рвоту. У них выявляют гематому век, субконъюнктивальное кровоизлияние, ограничение подвижности глазного яблока, экзофтальм, снижение зрения или полную его потерю.

После контузий мягких тканей глазницы могут возникнуть вторичный менингит и абсцесс головного мозга, что связано с проникновением инфекции из нагноившейся гематомы глазницы в полость черепа.

Консервативное лечение контузий мягких тканей глазницы

Строгий постельный режим, местно холод, внутривенное вливание 10% раствора хлорида натрия (30 мл). Для уменьшения проницаемости сосудов назначают рутин (0,05-0,1 г) с аскорбиновой кислотой внутрь 2 - 3 раза в

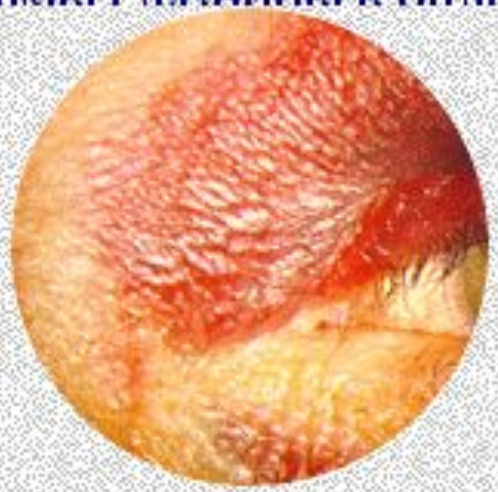

Гематома века

Травмы глазницы:

Перелом основания черепа

Симптом "очков".

При переломах основания черепа появляется симптом "очков", поражаются глазодвигательные нервы. Отмечается истечение ликвора и детрита из ушей и носа. Необходимо рентгенологическое исследование.

Симптом очков

Травмы глазницы:

Ранения мягких тканей

Раны мягких тканей глазницы могут быть рваными, резаными и колотыми.

Особенностями рваных ран являются выпадение жировой клетчатки, повреждение наружных мышц глаза, ранение слезной железы; могут отмечаться опущение верхнего века, офтальмоплегия, экзофтальм. У ряда больных обширные ранения глазницы сочетаются с травмой мягких тканей головы и околоносовых пазух. В таких случаях

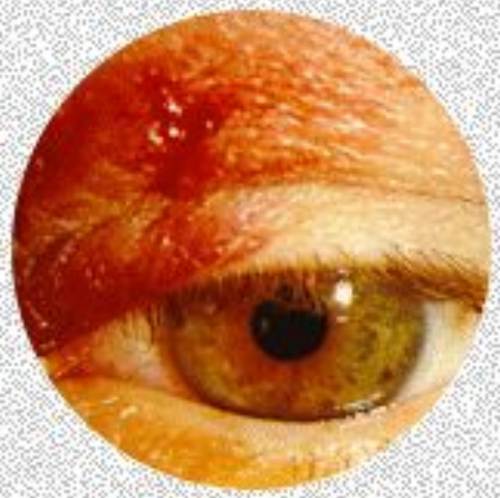

Колотая рана верхнего века

Повреждения роговицы

Ранения глазного яблока разделяют на непрободные и прободные в зависимости от того, всю или не всю толщу стенки глаза прошел ранящий предмет.

Различают два вида непрободных ранений: истинно непрободные и эрозии.

Непрободные ранения роговицы без внедрения инородых тел встречаются реже. В их диагностике может применяться раствор флюоресцеина. Для ускорения эпителизации инстилллируют в конъюнктивальный мешок 1%-ный р-р гидрокислоты кислина и закладывают за веки антибактериальную

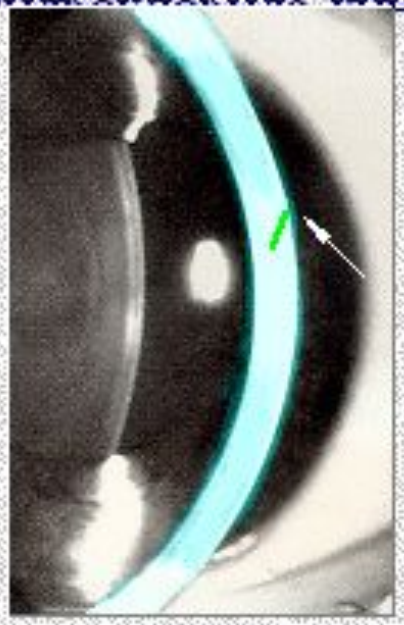

Прокрашивание непрободного ранения роговицы флюоресцеином

Повреждения роговицы

Эрозии роговицы могут быть различными - от небольшого участка до обширного, занимающего 1/4 часть роговицы и более. Эрозия роговицы сопровождается неприятными субъективными ощущениями: сильной резью в глазу, светобоязнью, слезотечением и блефароспазмом.

Прогноз при дефектах эпителия в общем благоприятен, т.к. эрозия довольно быстро выполняется. Для предупреждения инфекционного осложнения необходимо инстиллировать в конъюнктивальный мешок 30%-ный р-р альбуцида или 1%-ный р-р хинина, закладывать за веки синтомициновую (5%), стрептоцидовую (5%) мазь и наложить повязку. Иногда

Эрозии роговицы, окрашенные флюоресцеином

Повреждения роговицы

Довольно часто на роговицу попадают инородные тела. При инородных телах, расположенных поверхностно, отмечаются резкая светобоязнь, слезотечение, перикорнеальная инъекция. Инородное тело удаляется при помощи копьевидной иглы после предварительной анестезии 0,5%-ным р-ром дикаина. После удаления инородного тела в глаз закапывают 30%-ный р-р альбуцида, закладывают за веки мазь (синтомициновую 5% или стрептоцидовую) и накладывают на несколько часов повязку.

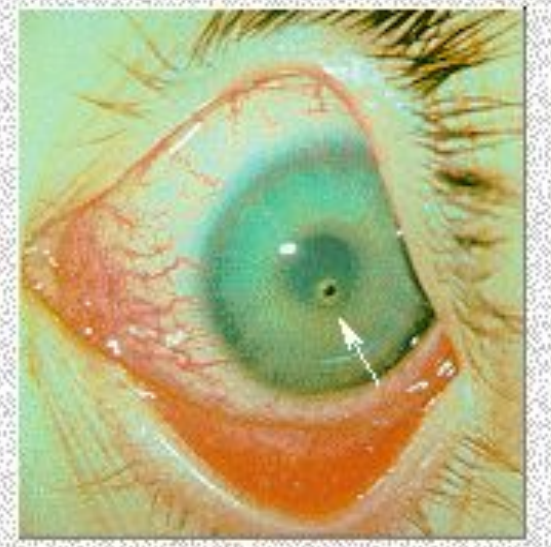

Инородное тело роговицы, диффузный отек роговицы

Инородное тело роговицы

Повреждения роговицы

При внедрении в роговицу множества инородных тел (военная травма, взрывы) не следует стремиться к полному их удалению, так как это связано с большой травмой для роговичной ткани. Удаляют в один или несколько приемов только инородные тела, выступающие над поверхностью роговой оболочки.

Множественные инородные тела роговицы и конъюнктивы (порох)

Повреждения слезных канальцев

Ранения слезных канальцев встречаются при отрыве века в области внутреннего угла глаза, при ушибах острыми и тупыми предметами.
Для сохранения функции слезных канальцев рекомендуется раннее хирургическое вмешательство (наложение швов с введением в каналец).

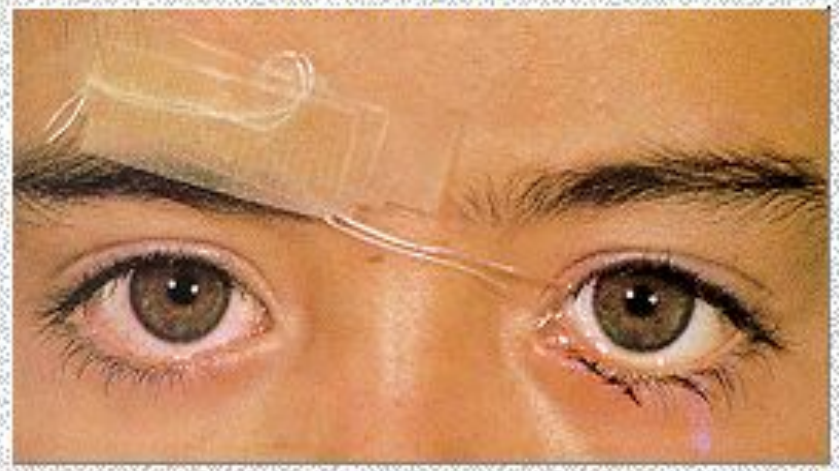

Повреждения конъюнктивы

Ранения слизистой могут наблюдаться в виде ран размером 2 - 3 мм нередко с кровоизлиянием вокруг. Достаточно в течение нескольких дней впускать в конъюнктивальный мешок 5 раз в день 30 %-ный р-р альбуцида или фурациллиновые капли (1:5000). Иногда повреждение конъюнктивы сопровождается внедрением инородных тел. Инородные тела подлежат удалению. С этой целью можно использовать иглу для удаления инородных

Ранение конъюнктивы

Инородное тело конъюнктивы

Проникающие ранения глазного яблока:

- Абсолютные признаки:

-рана фиброзной оболочки;

- Выпадение оболочек в рану;
- Выпадение стекловидного тела;
- Пузырек воздуха в стекловидном теле;
- Наличие раневого канала в хрусталике;
- Инородное тело внутри глаза;
- Травматическая колобома радужки.

- Относительные признаки:

- неравномерная, мелкая, глубокая передняя камера;
- Кровоизлияния в полости глаза или в оболочки;
- Сегментарное помутнение хрусталика;
- Выраженная гипотония глаза.

Проникающие раны роговой оболочки

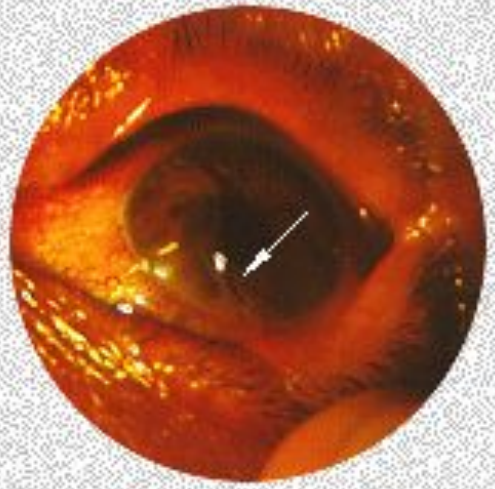

Проникающие ранения склеры

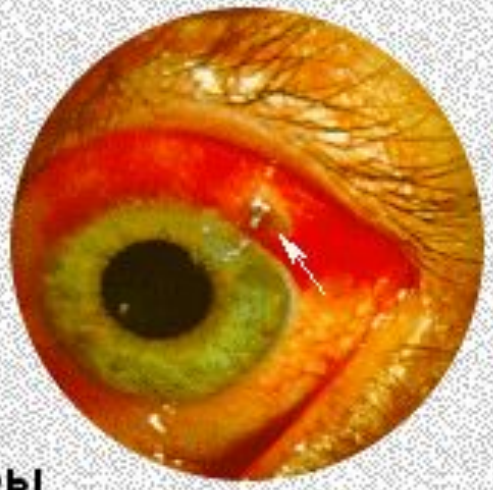

Колотые раны склеры

Зияющая рана склеры, выпадение сосудистого тракта, деформация зрачка

Выпадение внутренних оболочек глаза

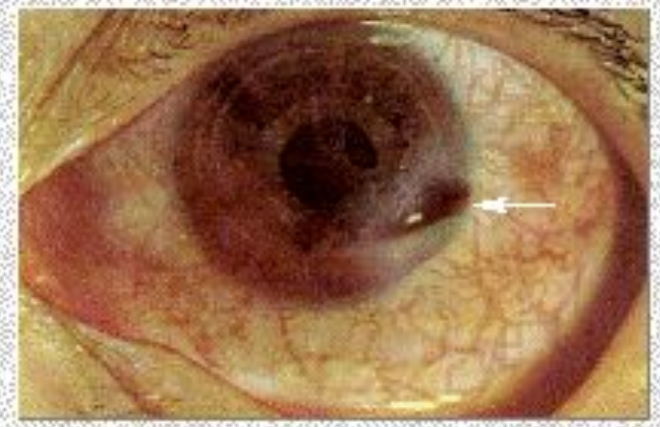

Проникающая рана роговицы

выпадение радужки

Проникающая рана лимба

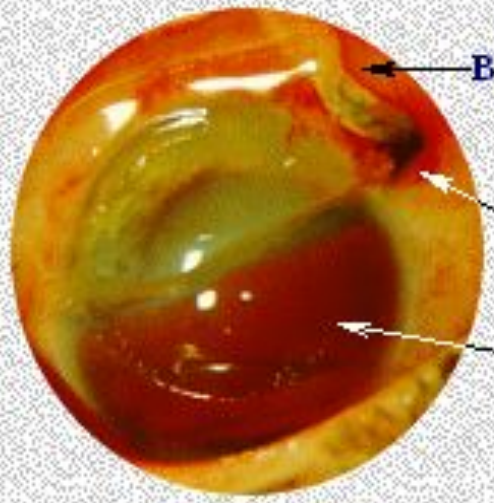

выпадение стекловидного тела

выпадение хориоидеи

гифема

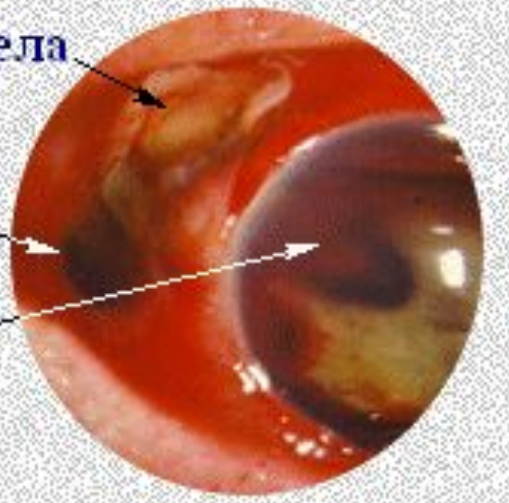

Проникающая рана склеры

Проникающая рана склеры

Инородные тела в полости глаза

Инородные тела в передней камере глаза

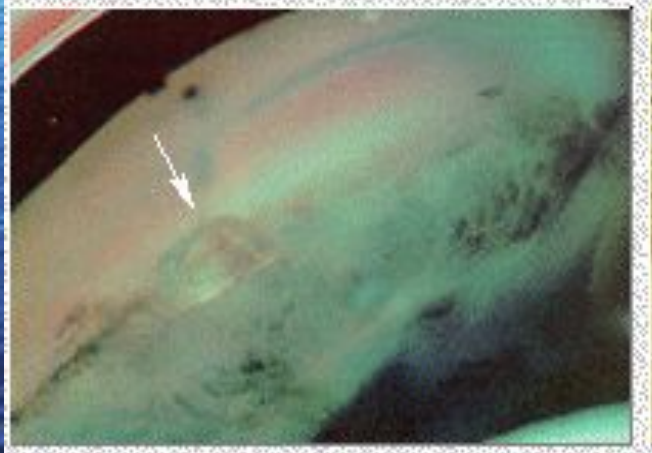

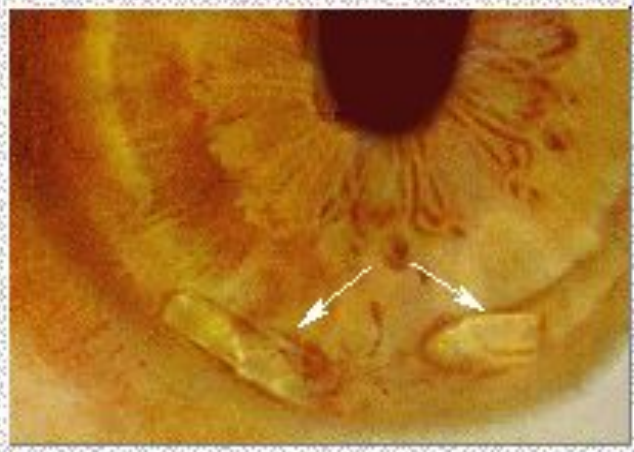

Инородные тела в полости глаза

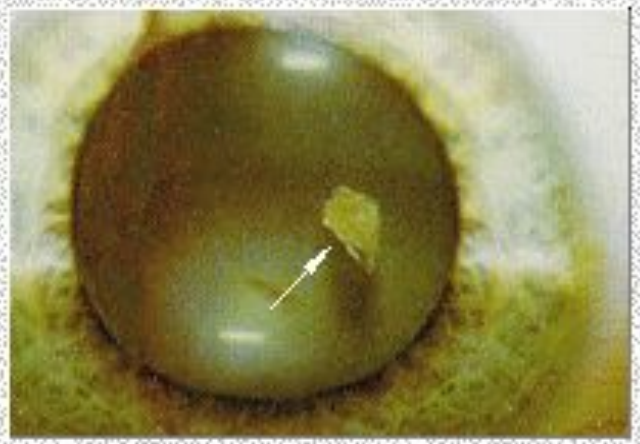

Инородные тела на хрусталике

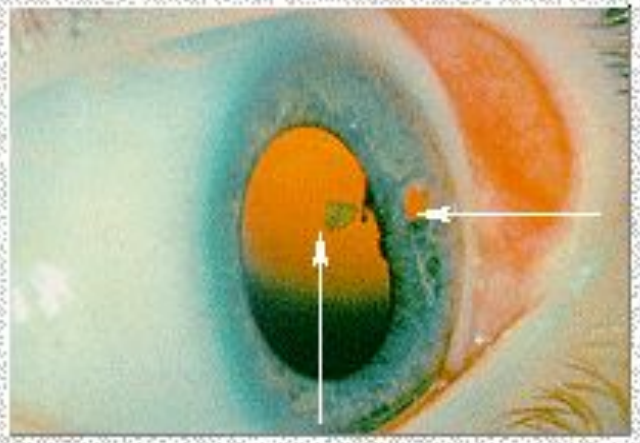

колобома радужки

Инородное тело в хрусталике

Инородные тела в полости глаза

Инородные тела на сетчатке

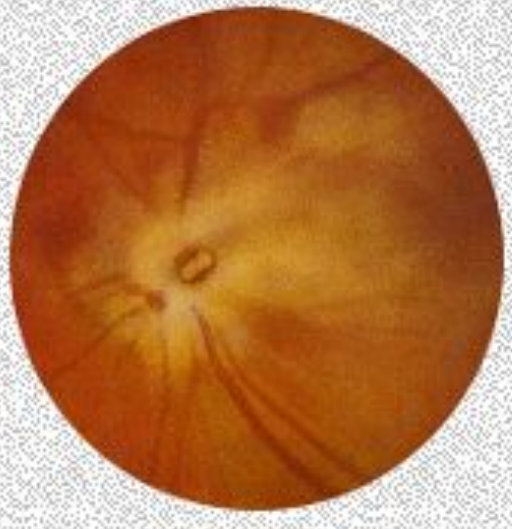

Инородное тело на диске зрительного нерва, окруженное фибрином

Инкапсулированное инородное тело на диске зрительного нерва

Сквозные ранения глазного яблока

Двойное прободение

Основной чертой сквозного ранения является наличие в глазном яблоке входного и выходного раневого отверстий, нанесенных одним предметом. При этом отмечаются экзофтальм с ограничением подвижности глаза, выраженные боли при движениях глаз, резкое снижение остроты зрения, помутнения хрусталика, гифемы и гемофтальм, выпадение радужки, иридоциклит, внутриглазная инфекция, отслойка сетчатки.



Схема сквозного ранения глаза

Разрушения глазного яблока

Разрушение глаза

Под разрушением глазного яблока следует понимать такое состояние, когда глаз изорван и потерял свою форму.

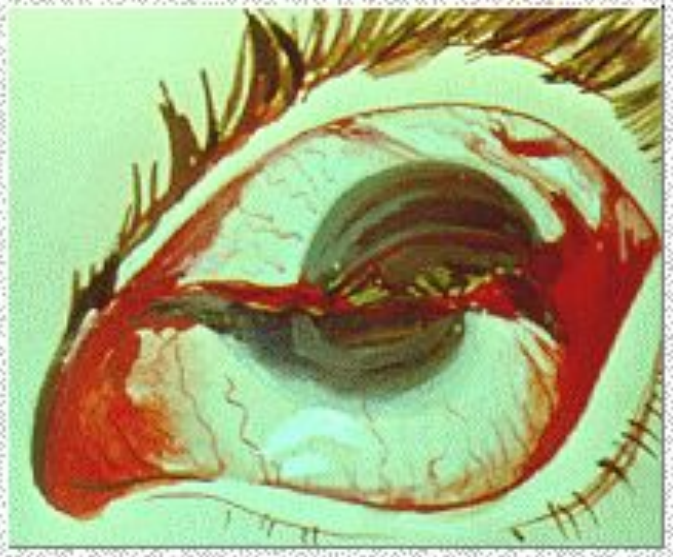

Схема разрушения глазного яблока

Рваная рана склеры с выпадением оболочек

Обычно в полости такого глаза почти отсутствует стекловидное тело и в отверстия разорванной белковой оболочки выпадают обрывки сосудистого тракта. Если роговица сохранена, то она оказывается уплощенной, инфильтрированной, сероватого цвета.

Профилактика инфекции

- Нельзя промывать струйно, т.к. можно дополнительно травмировать выпавшие оболочки
- Инстилляция антибактериальных препаратов
- Введение антибиотиков субконъюнктивально или парабульбарно
- Введение антибиотиков внутривенно
- Противостолбнячные мероприятия
- Наложение бинокулярной повязки и транспортировка в специализированное учреждение

Диагностика внутриглазных инородных тел

I **Клинические методы**

- метод бокового освещения, биомикроскопия
- исследование в проходящем свете

II **Ультразвуковая диагностика**

III **Рентгенодиагностика**

Рентгенодиагностика

Этапы рентгенодиагностики :

Обнаруживающий, прицельный снимок орбиты

Локализованный с индикатором Комберга-Балтина

Уточняющий

Рентгенодиагностика

Обнаруживающий, прицельный снимок орбиты (прямая и боковая проекции)

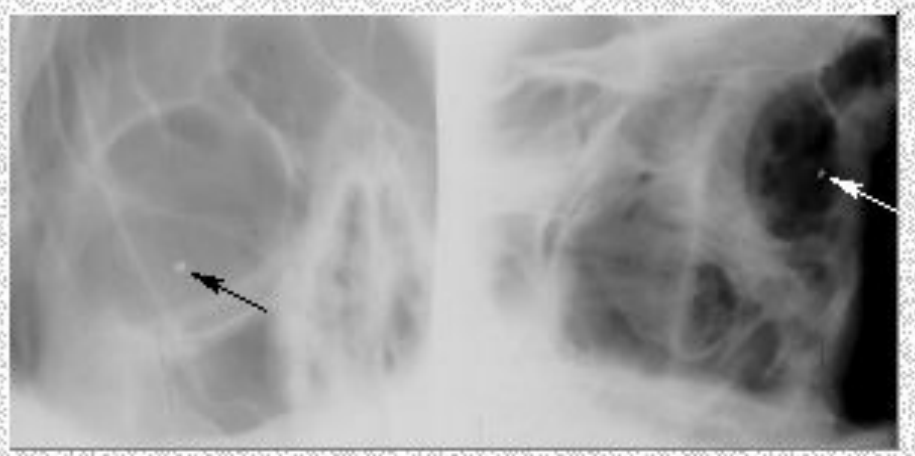

Инородные тела в проекциях орбиты

Рентгенодиагностика

Локализационный с индикатором Комберга-Балтина

Индикатор Комберга-Балтина

Стекло в полости глаза

Свинцовые метки

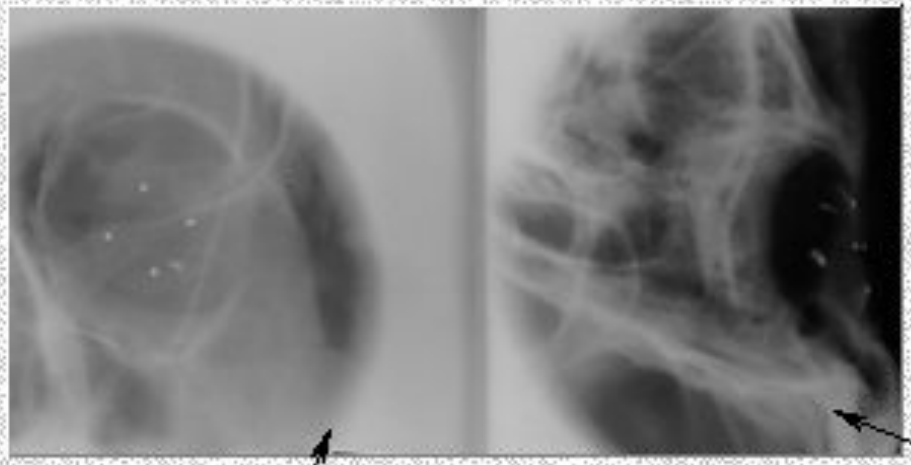

Прямая проекция характеризует меридиан залегания осколка

Боковая проекция характеризует глубину залегания осколка

Пути извлечения инородных тел

При локализации осколка в передней камере, радужке, хрусталике, прибегают к так называемому переднему пути: осколок извлекают через разрез в области лимба.

Если осколок располагается в оболочках глаза или пристеночно, к нему подходят диасклеральным путем - разрезом по месту залегания. Инструмент продвигают к осколку, расположенному в оболочках заднего полюса, сквозь стекловидное тело под визуальным контролем через зрачок, т.е. трансвитреальным путем. С целью профилактики отслойки сетчатки и кровоизлияний производят барьерную лазеркоагуляцию (при прозрачных оптических средах).

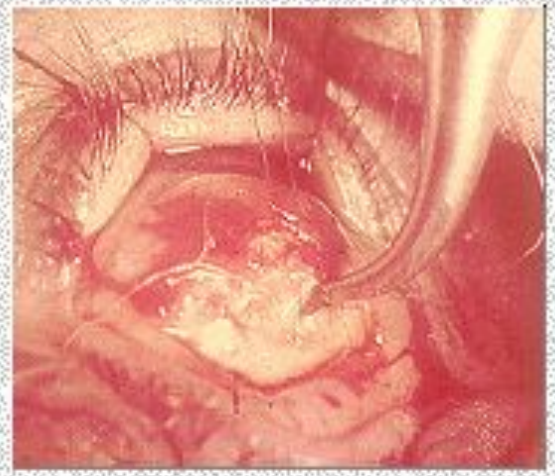

Диасклеральный путь удаления

Осколок, извлеченный из глаза

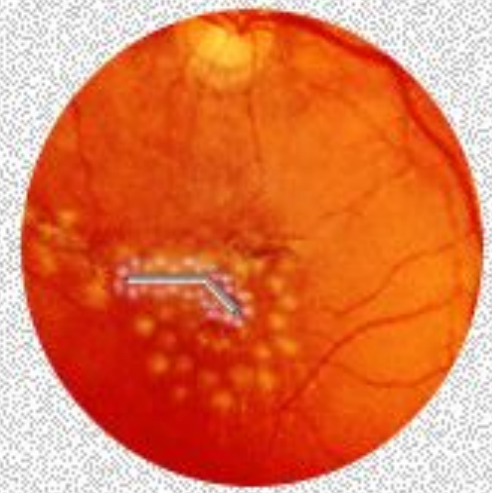

Барьерная лазеркоагуляция вокруг осколка

Осложнения раневого процесса

Внутриглазная инфекция:	
при прободных ранениях на промпредприятиях	7-30%
при сельско-хозяйственных травмах	25-50%
Травматическая катаракта	23,2-53%
Посттравматическая глаукома	6,2%
Травматическая отслойка сетчатки	5,9-47,2%
Симпатическая офтальмия	0,2-2%
Посттравматическая субатрофия	6,3-18%

Течение прободных и сквозных ранений

Инфицированные ранения

Наиболее тяжелыми осложнениями прободных ранений являются гнойная инфильтрация краев роговичной раны, гнойный иридоциклит, эндофтальмит или панофтальмит.

Травматический иридоциклит

Для иридоциклита характерны признаки: боли в глазу и в соответствующей половине головы, перикорнеальная инъекция, боли при пальпации в области цилиарного тела, преципитаты, явления экссудации, образование синехий, колебания внутриглазного давления.

Травматический иридоциклит протекает в виде фибринозного, серозного или смешанного серозно-фибринозного воспаления.

Гнойный иридоциклит, гипопион

Внутриглазная инфекция

Эндофтальмит проявляется сильными болями в глазу и в соответствующей половине головы, резким снижением зрения до светоощущения или полной слепоты, умеренным отеком век и слизистой, иногда гипопионом или фибринозным экссудатом в передней камере. В начальном периоде эндофтальмита видны плавающие помутнения в стекловидном теле, в дальнейшем помутнения становятся интенсивными и иногда принимают вид желтовато-зеленоватой массы. В глубине глаза образуется абсцесс, который обусловливает желтоватое свечение в области

Начинающийся эндофтальмит

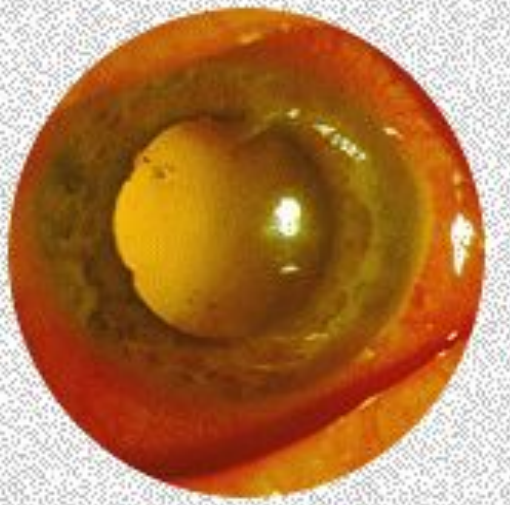

Эндофтальмит

Внутриглазная инфекция

Если гнойная инфильтрация проникает во все ткани глаза, развивается **панофтальмит**. Воспалительные явления при этом сильно обостряются: увеличивается отек век, хемоз конъюнктивы глазного яблока, роговица становится отечно-мутной, передняя камера заполняется гипопионом. Воспалительный отек распространяется на орбитальную клетчатку и выпячивает глазное яблоко (экзофтальм), которое становится почти неподвижным. Одновременно отмечаются повышение температуры, сильные боли в области пораженного глаза, иногда рвота. Развитие эндофтальмита или панофтальмита обычно наступает в течение 2 - 3 дней после ранения.

Панофтальмит

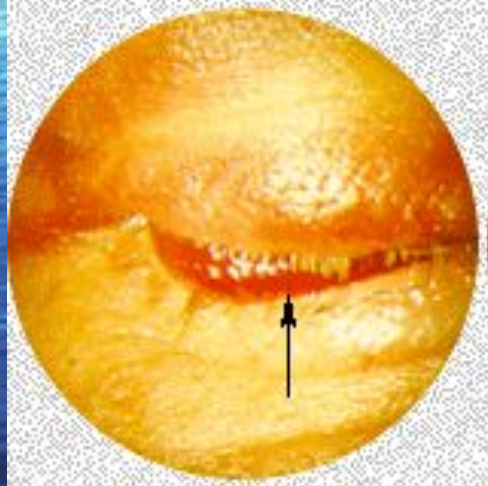

хемоз

гной в стекловидном теле

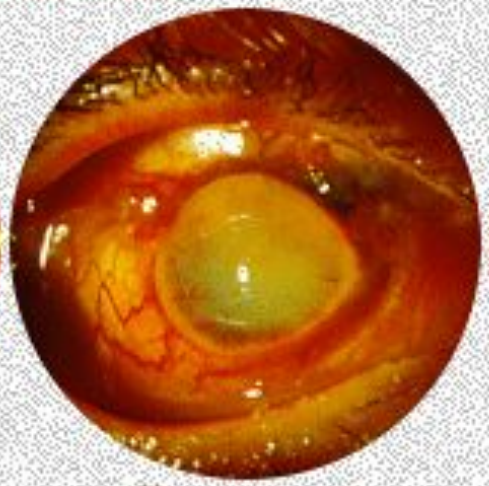

гнойное расплавление роговицы

выход гноя через рану склеры

Лечение внутриглазной раневой инфекции

Терапевтическое лечение внутриглазной инфекции. С помощью применения антибиотиков, вводимых под конъюнктиву, методом электрофореза или непосредственно в переднюю камеру глазного яблока часто удается ликвидировать инфекцию. Эндофтальмит нередко заканчивается функциональной и анатомической гибелью глаза. При прогрессировании эндофтальмита и переходе его в панофтальмит целью лечебных мероприятий является профилактика менингита.

При эндофтальмите проводят комплексное лечение: антибиотики, сульфаниламидные препараты, противовоспалительная терапия с помощью кортикостероидов, неспецифическая рассасывающая, дезинтоксикационная и общеукрепляющая терапия: аутогемо- и лактотерапия, фибринолизин, пирогенал, глюкоза, хлорид натрия, витамины.

Хирургическое лечение эндофтальмита заключается в энуклеации. При панофтальмите от энуклеации следует воздержаться, так как после этой операции возможно развитие гнойного менингита со смертельным исходом, поэтому при панофтальмите применяется эвисцерация.

Посттравматические рубцовые изменения

Рубцы роговицы

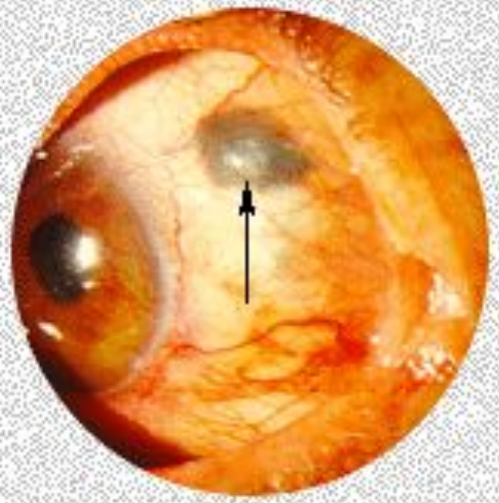

Стафилома склеры

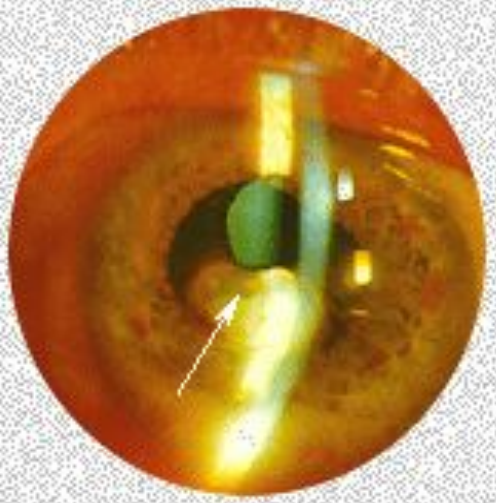

Посттравматическая киста радужки

Лечение: Реконструктивные операции, кератопластика (послойная, сквозная), склеропластика.

Посттравматическая глаукома

Развитие ранней посттравматической глаукомы связывают с отеком корнеосклеральных трабекул. Особую группу составляют больные с бельмами роговицы, осложненными вторичной пост-травматической глаукомой. Ведущей причиной возникновения глаукомы являются пост-травматические изменения переднего отрезка глаза.

Многие авторы выделяют глаукому, связанную со смещением хрусталика, - факотопическую глаукому.

Причиной факогенной глаукомы являются: выхождение хрусталиковых масс в переднюю камеру с последующим набуханием их и развитием травматического иридоциклита.

Рубцы роговицы

Лечение: хирургическое.

Травматическая катаракта

В зависимости от локализации и размера повреждения развивается частичная или полная катаракта. Вещество хрусталика подвергается действию водянистой влаги, хрусталиковые массы быстро набухают и часто выпадают в переднюю камеру, где постепенно рассасываются. Бурно протекающий процесс набухания хрусталика вызывает резкое повышение внутриглазного давления.

Свободные хрусталиковые массы в передней камере и токсины продуктов их распада могут послужить причиной возникновения факогенетического ирита или эндофтальмита.

Травматическая катаракта

Посттравматические изменения стекл. тела

При проникающих ранениях с выпадением стекловидного тела в процессе реконструктивных операций также приходится производить иссечение, замещение или вправление выпавшего стекловидного тела. ***Хирургия*** стекловидного тела включает в себя рассечение шварт и тяжей, имплантацию заменителей для пломбирования изнутри газом отслоенной сетчатки.

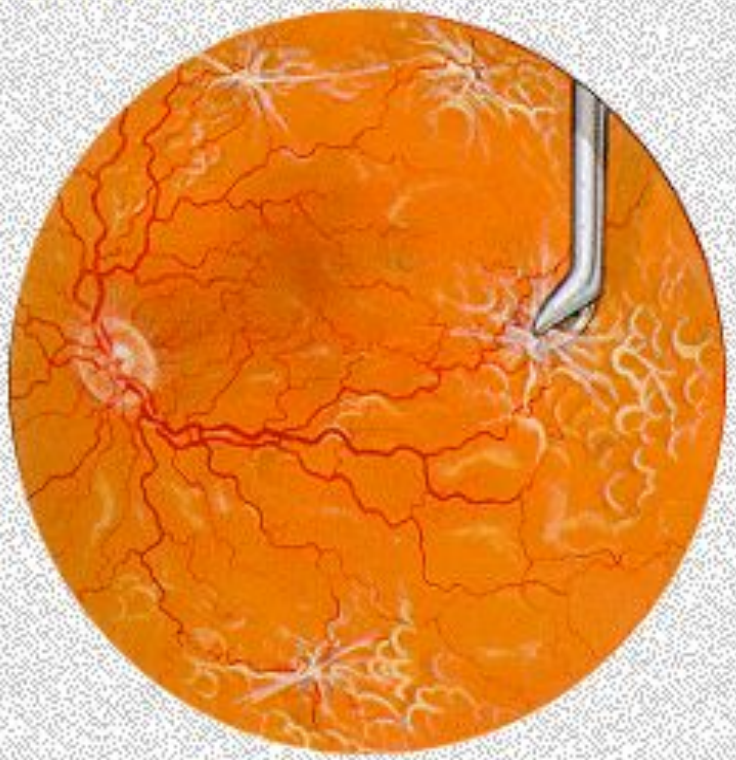

Рассечение шварт

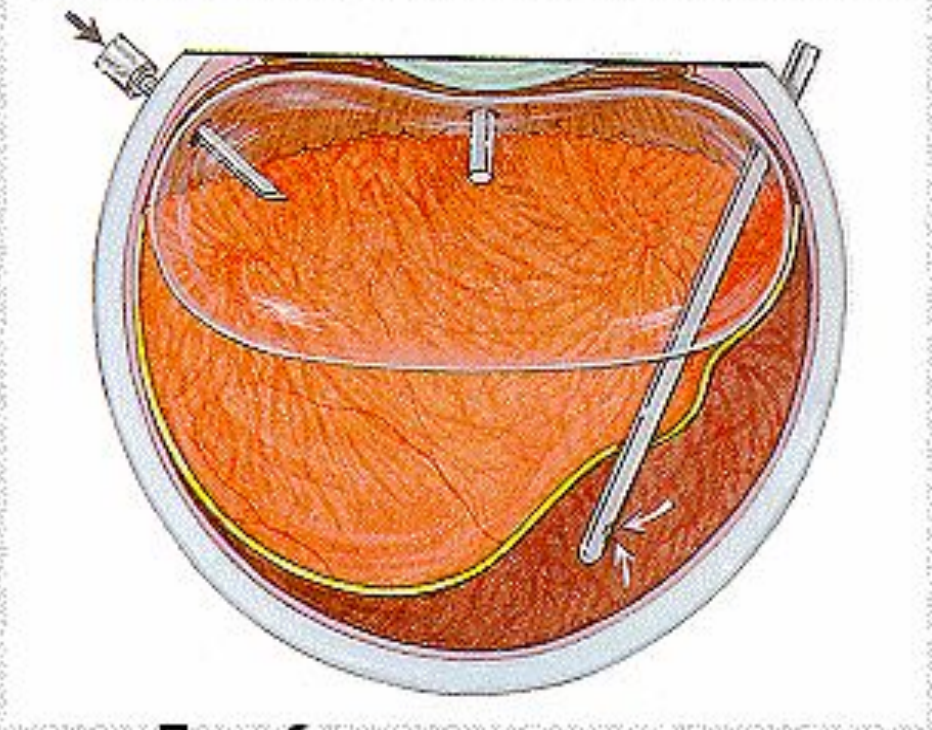

Пломбирование изнутри газом отслоенной сетчатки

Посттравматические гифема и гемофтальм

Травматические гифема и гемофтальм со второго - третьего дня начинают распадаться. Длительно существующая гифема осложняется имбибицией роговицы кровью. Шварто образование начинается с 6 - 10-го дня.

При проникающих ранениях, сопровождающихся внутриглазными кровоизлияниями, рекомендуются активная рассасывающая и осмотерапия. Ферменты(фибринолизин, тромболизин, папаин , трипсин, хемотрипсин) применяют в виде капель , субконьюнктивальных и внутримышечных инъекций. Папаин рекомендуется применять в виде инъекций под

Имбибиция роговицы кровью

Шварта стекловидного тела

Травматическая отслойка сетчатки

Определяющую роль в патогенезе травматической отслойки сетчатки отводится тракции сетчатки сокращающимися витреоретинальными шварами, тракции в ране.

Лечение: хирургическое - ушивание склеры, меридиональное вдавление, цирклаж, пломбирование склеры.

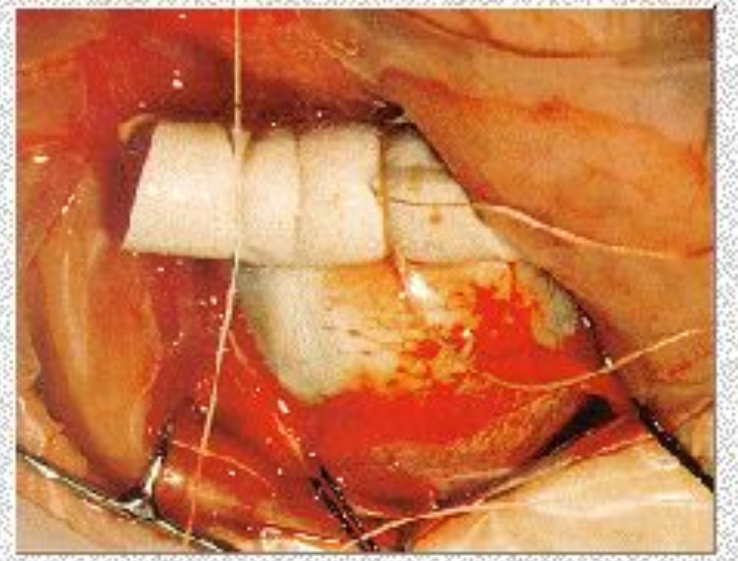

Цирклаж

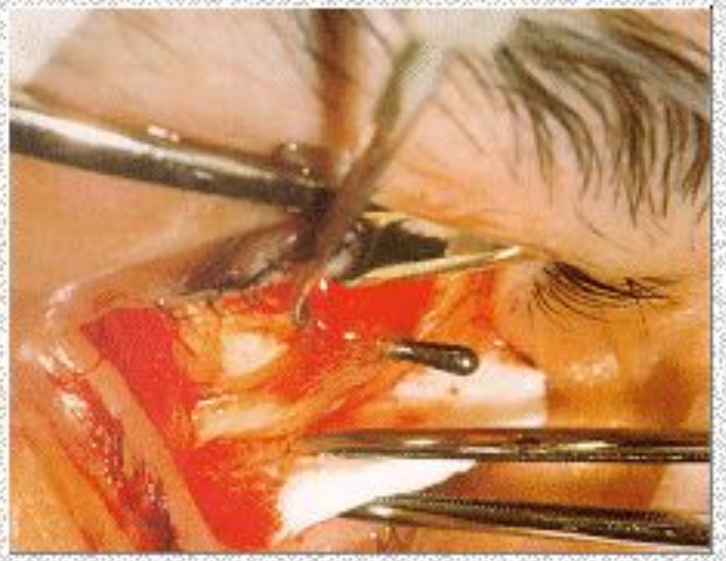

Пломбирование склеры

Симпатическая офтальмия

Симпатическая офтальмия может возникнуть в любое время после проникающего повреждения: от 2 недель до десятков лет, но чаще - через 1 - 2 месяца.Доказана ведущая роль аутоиммунного генеза симпатической офтальмии.

Клинически симпатическое воспаление на парном, неповрежденном глазу может проявляться в виде серозного, фибринозно-пластического иридоциклита или в смешанной форме - иридоциклит в сочетании с нейроретинитом. Описаны и задние формы увеита в виде хориоидита, диффузные формы которого могут осложниться отслойкой сетчатки.

И р и д о ц и к л и т

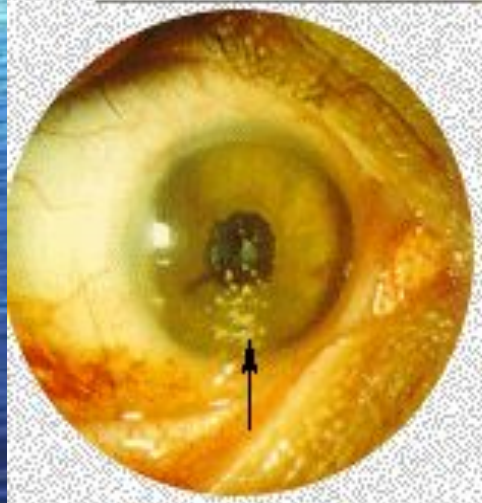

Преципитаты

Задние синехии

Гипопион

Нейроретинит

Симпатическая офтальмия

Лечение: При появлении первых признаков начинающегося симпатического воспаления важным является вопрос, удалять или не удалять травмированный глаз. Если травмированный глаз ослеп или бесперспективен для зрения, то его следует удалять сразу после появления первых признаков симпатического воспаления.

При наличии предметного зрения независимо от тяжести воспалительного процесса энуклеацию, как правило, не производят. Назначают активное местное и общее лечение глюкокортикостероидами (ГКС), длительность которого определяется клиническим эффектом.

Местно больным на фоне мидриатиков и дезинфицирующих средств назначают частые (6-8 раз в день) инстилляции 0,1%-ного р-ра дексаметазона или 1%-ного р-ра гидрокортизона, дексазон под конъюнктиву и парабульбарно 8-12 раз, электрофорез с преднизолоном по эндоназальной методике (15-20 сеансов) .

Симпатическая офтальмия

Энуклеацию глазного яблока разделяют по срокам на раннюю и позднюю. Раннюю (первичную) энуклеацию предлагают производить при разрушении глазного яблока. Позднюю энуклеацию осуществляют при картине травматического иридоциклита, внутриглазной инфекции (эндофтальмите), вторичной глаукомы, субатрофии и атрофии глазного яблока, при признаках симпатического воспаления.

Субатрофия глазного яблока

Субатрофия правого глаза

Основным клиническим признаком субатрофии глаза является гипотония, которой способствуют отслойка сосудистой оболочки и ресничного тела, нарушение кровообращения в увеальном тракте, вялотекущий иридоциклит и атрофия

При ультразвуковом исследовании выявляются грубые изменения всех оболочек глаза и тотальная отслойка сетчатки, уменьшение передне-задней оси глаза.

Субатрофия левого глаза

Сидероз глаза

При длительном нахождении инородного тела происходят изменения в оболочках глаза: сидероз и халькоз.

- Сидероз. Осколки железа и стали вызывают небольшие воспалительные явления. В дальнейшем возможно развитие сидероза, который может повлечь за собой развитие иридоциклита, повышение внутриглазного давления, отслойку сетчатки, появление интенсивных помутнений в стекловидном теле.

Отложение окислов железа

Признаки сидероза: зеленовато-желтый или ржавый цвет радужки; реакция зрачка на свет вялая; может наблюдаться мидриаз; под передней капсулой хрусталика отложения (пятна) ржаво-бурого цвета, легкое желтоватое окрашивание роговицы. На периферии сетчатой оболочки отложения пигмента; одновременно отмечаются сужение поля зрения, падение остроты зрения и понижение адаптации.

Халькоз глаза

- **Халькоз (омеднение глаза)**

Внутриглазные осколки, содержащие медь и латунь, нередко вызывают тяжелое асептическое воспаление с обильной экссудацией. Симптомы халькоза глаза: зеленоватое окрашивание роговицы и радужки, подвывих хрусталика, в области желтого пятна золотисто-желтые отложения, образующие фигуры венчика, и изолированные блестящие оранжево-красные пятна по ходу крупных вен.

Импрегнация тканей глаза медью сопровождается вспышками иридоциклита, вторичной глаукомой, образованием соединительнотканных шварт, которые приводят к отслойке сетчатки и к атрофии глазного яблока.

Контузии глазного яблока:

- По механизму удара:
- прямая;
- Непрямая (повреждающий агент не касается глаза).
- По степени тяжести:
- легкая: подкожные и/или с/к кровоизлияния, рвано-ушибленные раны кожи, кольцо Фоссиуса, эрозия роговицы.
- Средняя: повреждение или отек роговицы, надрыв в поверхностных/глубоких слоях оболочек глаза, гифема, парез внутриглазных мышц, отек сетчатки(Берлиновское помутнение)
- Тяжелая: снижение остроты зрения на 50%, обширное повреждение век, гематокорнеа, разрыв фиброзной оболочки глаза, повреждения хрусталика, гемофтальм, кровоизлияния во внутренние оболочки глаза, повреждения ЗН, переломы костных стенок орбиты.
- Особо тяжелая степень: полная утрата зрения, размножжение глазного яблока, отрыв ЗН.

Контузии роговицы

Контузии роговицы

При травме роговица становится диффузно-мутной, иногда поверхность ее шероховатая, в различных слоях появляются помутнения в виде полосок, штрихов, пятен; резко понижается чувствительность.

Отек роговой оболочки

Контузии склеры

Контузии склеры могут сопровождаться надрывами, трещинами на внутренней поверхности склеры, не захватывающими всей толщины ткани. При большой силе удара происходит разрыв склеры, но при этом конъюнктива глазного яблока обычно растягивается и сохраняется в целости. Это приводит к образованию субконъюнктивального разрыва белковой оболочки, который может сопровождаться выпадением под слизистую радужки, цилиарного тела, стекловидного тела, а иногда и хрусталика. Обычно отмечаются гифема и гемофтальм; при этом

Выпих хрусталика под конъюнктиву

Гифема и гемофтальм

Контузии радужки

Контузии радужки

При легком ударе отмечается сужение зрачка как результат раздражения волокон сфинктера, ухудшение зрения вдаль, что связано с травматическим спазмом цилиарной мышцы. При более сильном ударе наблюдается парез аккомодации. При повышении давления в передней камере могут произойти надрыв зрачкового края радужки в одном или нескольких местах и отрыв радужки у корня (**иридодиализ**); при этом отмечается кровоизлияние в переднюю камеру. При длительном нахождении крови в передней камере отмечается изменение цвета радужной оболочки от зеленого до бурого.

Тяжелые контузии глаза могут вызвать полный отрыв радужной оболочки.

Травматический мидриаз

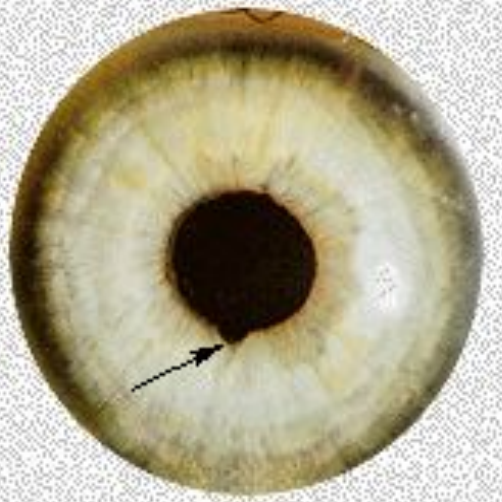

Надрыв зрачкового края

Контузии радужки

Гифема

Гифема

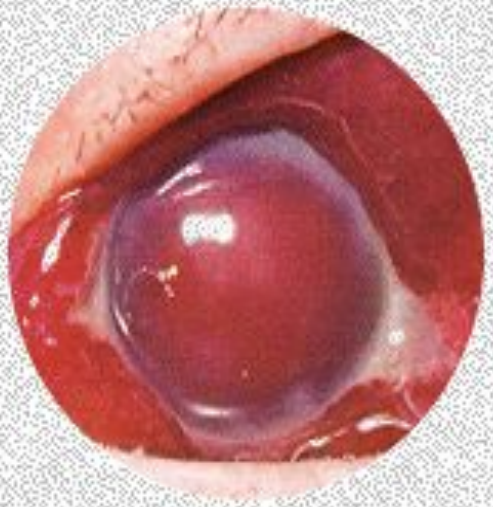

Гифема

Иридодиализ

Иридодиализ (гониоскопия)

цилиарное тело

Контузии цилиарного тела

О контузиях цилиарного тела свидетельствуют цилиарные боли, выраженная перикорнеальная инъекция, кровоизлияния в стекловидное тело, особенно в передний отдел его, спазм или паралич цилиарной мышцы глаза, что ведет к нарушению аккомодации. При контузиях цилиарного тела может наблюдаться стойкая гипотония глаза. Вследствие длительного понижения внутриглазного давления может развиться отслойка сетчатки; глаз уменьшается, слепнет. Иногда возникает повышение внутриглазного давления. В некоторых случаях развивается травматический иридоциклит.

Контузии хрусталика

Контузии хрусталика

Изменения в хрусталике при тупой травме проявляются в виде его смещения (вывих, подвывих), а также различной степени помутнений, которые могут возникать непосредственно после травмы или в более поздние сроки.

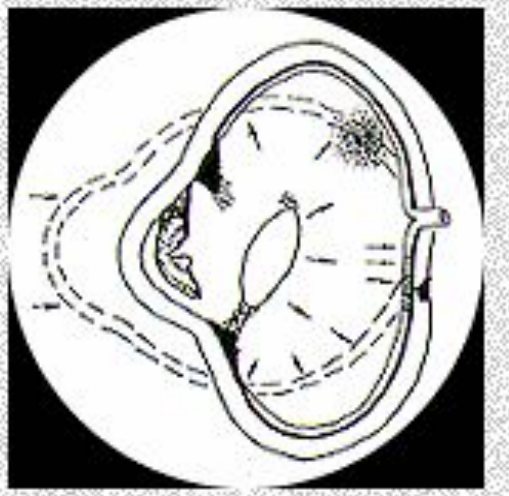

Механизм отрыва хрусталика

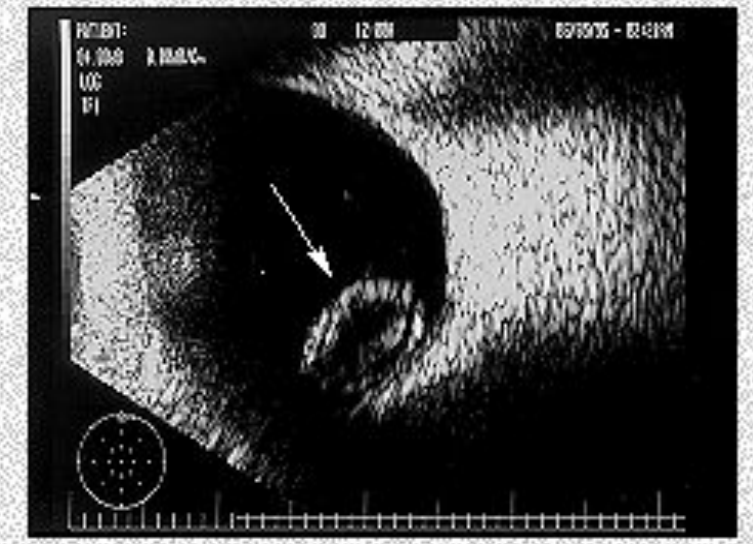

Вывих хрусталика в стекловидное тело

При вывихе хрусталика в переднюю камеру показано удаление его,т.к.в 100% случаев развивается вторичная глаукома. Если подвывих хрусталика сопровождается повышением внутриглазного давления, необходимо его удалить. Удаление хрусталика из стекловидного тела не всегда удается, поэтому к такой операции следует прибегать в случаях, когда вывих хрусталика вызывает развитие циклита или

Контузии стекловидного тела

Самым частым последствием повреждения стекловидного тела при тупой травме глазного яблока являются кровоизлияния различной степени. Они бывают незначительными в виде нитей, паутинок, рассасывающихся в течение нескольких дней, и массивными, когда заполняют все стекловидное тело (гемофтальм).

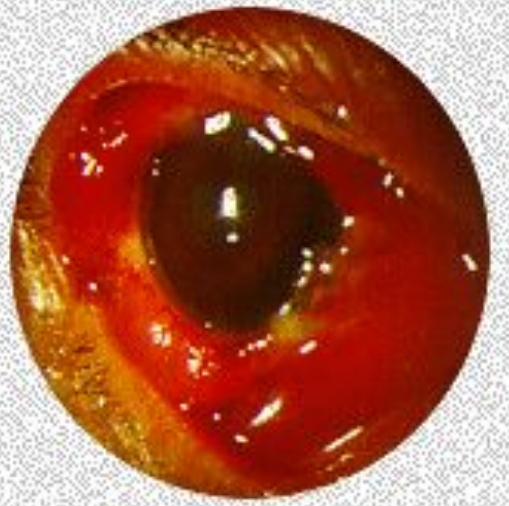

Субконъюнктивальное кровоизлияние, гифема, гемофтальм

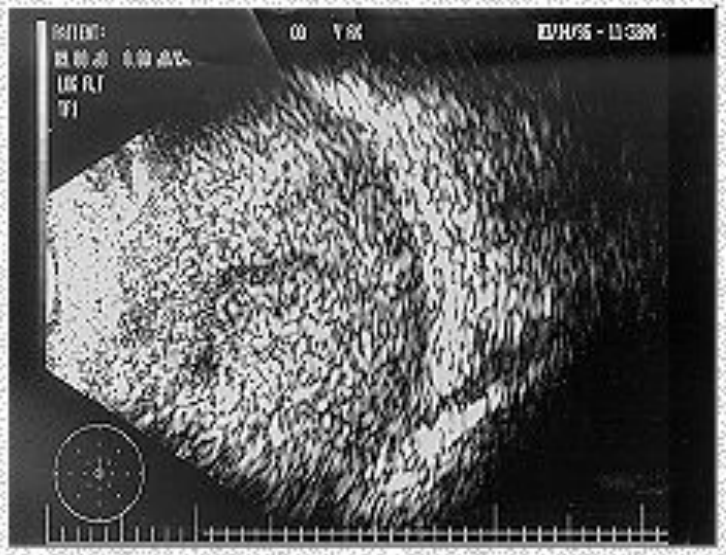

Гемофтальм

Дно глаза становится невидимым, отмечается резкое снижение зрения вплоть до полной слепоты.

Массовые кровоизлияния в стекловидное тело влекут за собой повышение внутриглазного давления.

Контузии стекловидного тела

В результате гемофтальма и частых кровоизлияний возможно образование соединительнотканных шварт, которые могут явиться причиной отслойки сетчатки.

При кровоизлияниях в стекловидное тело нельзя ограничиваться только местным лечением (дионин в каплях) , для ускорения рассасывания крови необходимо раннее проведение общих мероприятий в виде стимулирующей терапии (переливание крови, тканевая терапия, электрофорез с йодистым калием, аппликация озокерита, парафина, оксигенотерапия, витрэктомия).

Соединительнотканные шварты стекловидного тела

Тракционная отслойка сетчатки

Контузии хориоидеи

Контузии сосудистой оболочки

Травмы сосудистой оболочки часто сопровождаются ограниченными или обширными кровоизлияниями в тканях сосудистой оболочки и в супрахориоидальном пространстве, возможна отслойка сосудистой оболочки, а также разрывы.

В области сквозных разрывов хориоидеи развиваются мощные шварты или бугристые массы зеленовато-серого цвета с желтоватым оттенком, проминирующие в стекловидное тело и иногда симулирующие

Разрыв сосудистой оболочки

Контузии сетчатки

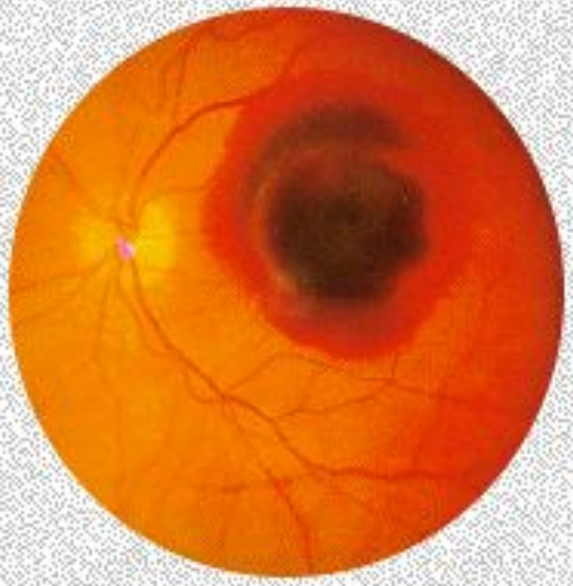

Кровоизлияния в сетчатку

Кровоизлияния в сетчатку

При контузии сетчатки наблюдаются кровоизлияния в сетчатку, которые являются следствием разрывов или надрывов сосудистой стенки или изменений ее проницаемости. Ретинальные геморрагии могут быть разбросаны по всему глазному дну или располагаются в каком-либо его участке, в большинстве случаев по ходу сосудов, и имеют различную величину - от точечных до значительных размеров.

Контузии сетчатки

В участке, противоположном месту удара развивается отек сетчатки (берлиновское помутнение). Помутнение рассасывается, оставив после себя нежные атрофические очаги и скопления мелкого пигмента.

При тупых повреждениях глазного яблока встречаются разрывы и отрывы сетчатки.

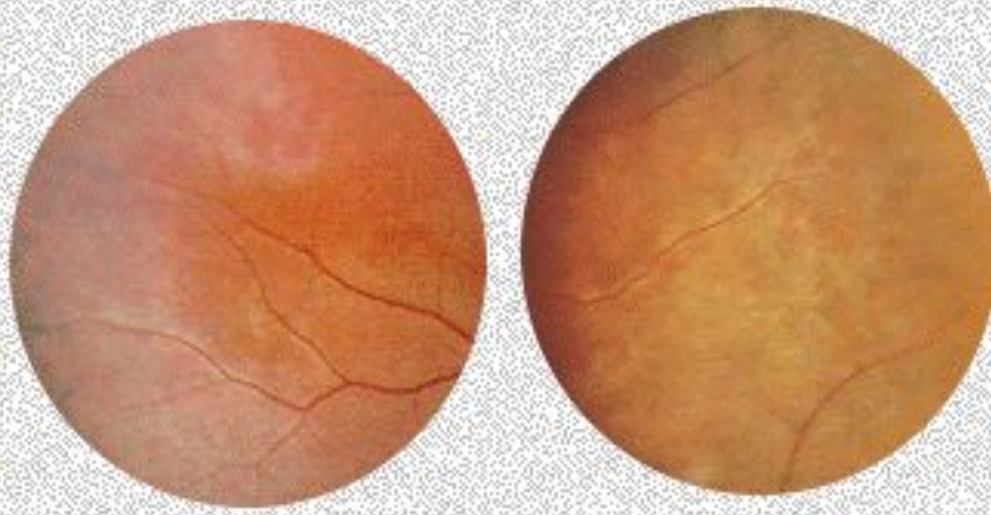

Берлиновское помутнение

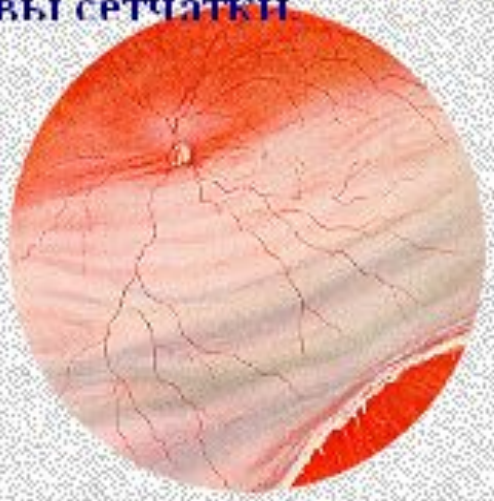

Отслойка сетчатки

Размеры разрывов бывают самые разнообразные - от очень маленьких до нескольких диаметров соска зрительного нерва.

В области желтого пятна отмечаются отек, дырчатый дефект, кровоизлияния, цистоидная дегенерация.

Исходы контузии глаза

Фиброз сетчатки после кровоизлияния и отека

Атрофия диска зрительного нерва

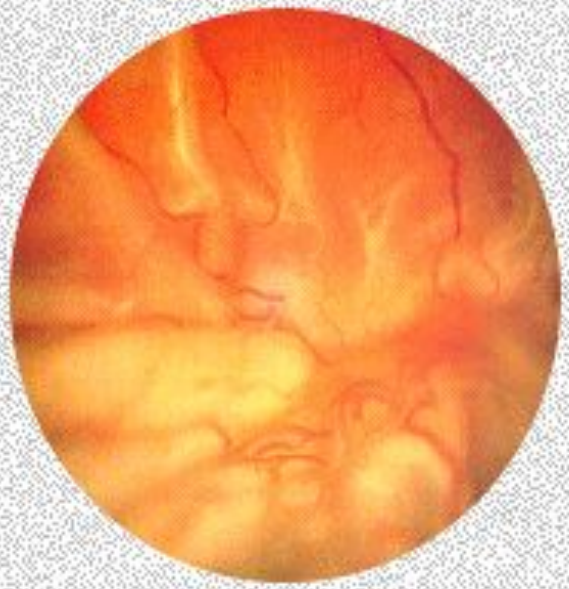

Тракционная отслойка сетчатки

Осложнения контузии глаза

Постконтузионная глаукома

- Развитие ранней посттравматической глаукомы связывают с отеком корнеосклеральных трабекул.

- Полагают, что тупая травма глаза сопровождается развитием гипертензии - реактивной гипертонии глаза, которая является результатом сосудисто-нервных изменений рефлекторного характера.

Лечение: хирургическое.

Лечение контузий глаза

- Восстановление саморегулирующих факторов (постельный режим, седативные препараты)
- Дегидратационная терапия
- Сосудоукрепляющие средства
- Противовоспалительные средства
- Рассасывающие средства (через 3-4 дня после травмы)
- Срочные хирургические операции при разрывах склеры и вывихе хрусталика в переднюю камеру. Остальные операции через 3-4 недели после относительной стабилизации посттравматического процесса.

Ожоги глаз:

- Классификация: химический, термический, термохимический, лучевой.
- Общие особенности: прогрессирование и после удаления повреждающего агента, склонность к рецидивам увеитов, тенденция к образованию синехий, спаек, патологической обширной васкуляризации.
- Стадии ожоговой болезни:

- I стадия: до 2 суток, некроз поврежденных тканей, отек
- II стадия: от 2 до 18 суток, выраженные трофические расстройства
- III стадия: до 2-3 месяцев, выраженная васкуляризация вседствии гипоксии тканей
- IV стадия: до нескольких лет, рубцевание с

Классификация ожогов

В.В. Волков - 5 степеней

При постановке диагноза отдельно выделяют степени ожогов век, конъюнктивы и роговицы

Эрозия роговицы, прокрашенная флюоресцеином

Эрозия роговицы

I степень

По тяжести поражения легчайшие.

При ожогах I степени (легкие ожоги) отмечаются легкая гиперемия и припухлость пораженного участка кожи, гиперемия обожженной конъюнктивы век, сводов и глазного яблока, поверхностное нежное помутнение эпителия роговицы, эрозии его.

Классификация ожогов

II степень

При ожогах II степени (ожоги средней тяжести) на припухшей и гиперемированной коже век наблюдается образование пузырей. Для слизистой характерны ее отек, поверхностный некроз с образованием легко снимаемых беловатых пленок. Роговица серовато-мутная, поврежден не только эпителий, но и поверхностные слои собственной ткани роговицы. Флюоресцеином прокрашивается вся поверхность роговицы.

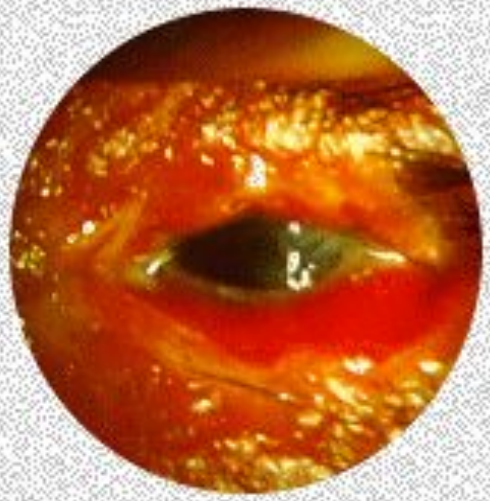

Отек и деформация век

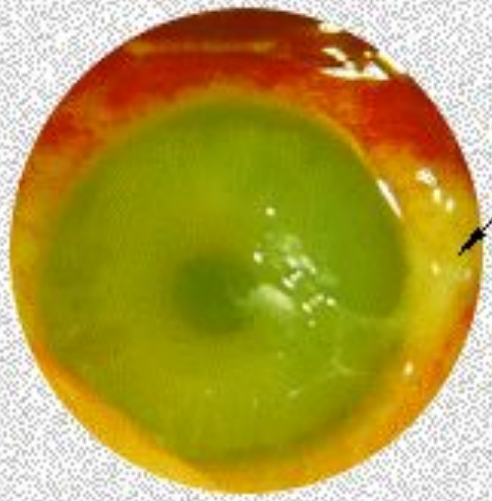

фибринозные пленки на конъюнктиве

Повреждение поверхностных слоев роговицы, виден рисунок радужки

Лечение консервативное в стационаре 7-10 дней. Последствия в исходе не

Классификация ожогов

III а степень

На веках появляется поверхностный некроз дермы (струп).

Выявляются бледность конъюнктивы, хемоз (хороший прогностический синдром, т.е. сосуды склеры не повреждены).

Роговица становится мутной за счет поражения глубоких слоев (матовое стекло). Виден контур зрачка, но рисунок радужки не определяется. Чувствительность роговицы сохранена.

Хемоз конъюнктивы, отторжение поверхностных слоев роговицы

Классификация ожогов

III б степень

Глубокий некроз всей толщи кожи век (глубокий струп).

На конъюнктиве определяются глубокий некроз и частичное отторжение, хемоза нет (плохой прогностический синдром).

Роговица становится матовой, чувствительность ее отсутствует, следовательно, страдает трофика.

Ожог тяжелый. Лечение в условиях стационара. Регенерация 2 - 2,5 месяца. В исходе грубая рубцовая деформация век, бельмо, симблефарон, , может быть вторичная глаукома. Зрение страдает значительно.



Некроз век

Под конъюнктиву введена аутокровь

Классификация ожогов

IV степень Особо тяжелый

Повреждаются все слои век (демаркационная линия),веки могут отторгнуться; может быть сращение глазной щели (анкилоблефарон). Конъюнктива некротизируется и отторгается, возможно расплавление обожженной склеры.

На роговице некроз всех слоев(фарфоровая пластинка).Возможны распад и истончение роговицы, истечение содержимого глазного яблока и в последующем атрофия глазного яблока.

При ожоге Ш а, Ш б и IV ст в процесс вовлекаются глубокие среды глаза.

Послеожоговая деформация век

Исходы ожогов

Бельмо роговицы

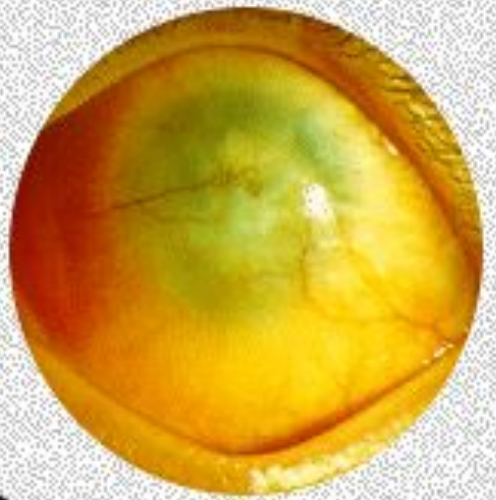

Васкуляризированное бельмо роговицы

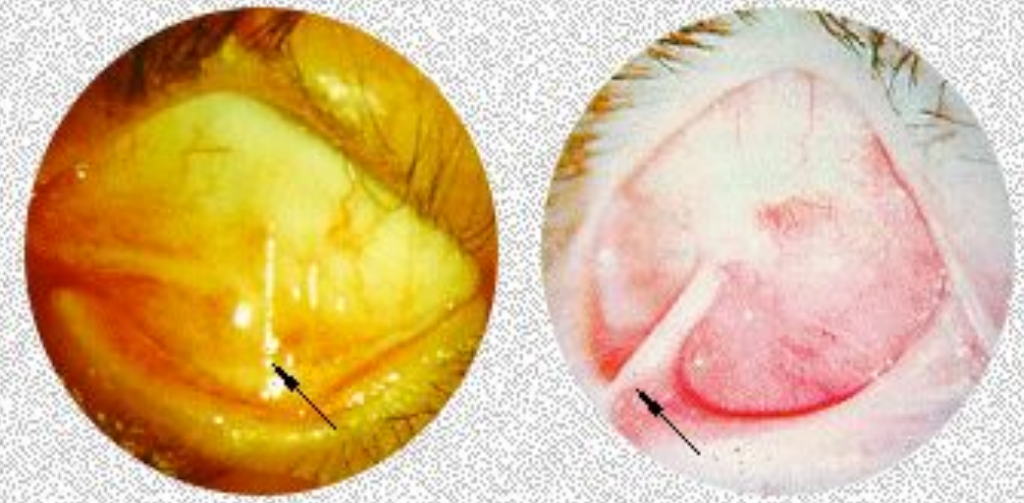

Симблефарон

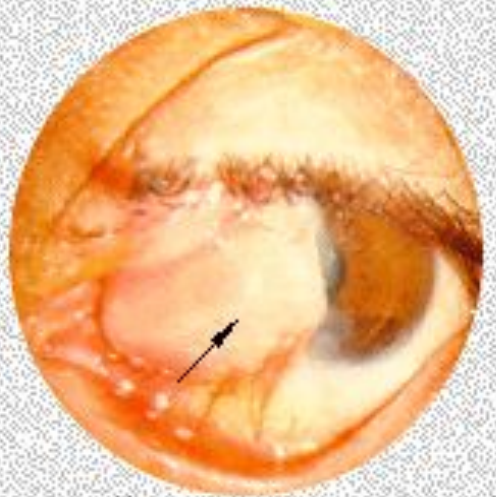

Ложный послеожоговый птеригиум

Операция при бельмах роговицы



Кератопротез

Имплантированный в роговицу кератопротез

Внешний вид глаза с кератопротезом

Ожоги

При попадании в конъюнктивальный мешок обломков или пыли чернильного карандаша отмечается окрашивание слизистой в интенсивно фиолетовый цвет, роговица становится мутной, белесовато-молочной с легким фиолетовым оттенком. Если не оказана своевременная помощь, то краска пропитывает глубокие слои роговицы. Окрашенные ткани подвергаются некрозу, что приводит к образованию глубоких язв. При внедрении чернильного карандаша в глазницу наблюдается некроз тканей орбиты.

Необходимо удалить из конъюнктивального мешка осколки чернильного карандаша и обильно промыть глаз свежеприготовленным 5%-ным р-ром таннина, ввести под конъюнктиву 5%-ный р-р аскорбиновой кислоты.

При попадании в конъюнктивальный мешок извести выворачивают веки и тщательно очищают слизистую от частиц

Лечение ожогов

Первой заботой врача при химических ожогах является удаление остатков обжигающего вещества из конъюнктивального мешка. Необходимо немедленно приступить к обильному, в течение 5 - 10 минут, промыванию глаз водой, а затем дополнительно промыть их слабым раствором нейтрализатора: при ожогах щелочью - 2%-ным р-ром борной кислоты или 0,1% - ным р-ром борной кислоты, а при ожогах кислотами - 2%-ным р-ром соды или раствором лимоннокислого натрия (чайная ложка на стакан воды). Исключение составляет карболовая кислота, для нейтрализации которой лучше использовать 3%-ный р-р глицерина. При ожогах вводится противостолбнячная сыворотка (1500АЕ). При промывании конъюнктивальной полости необходимо **вывернуть веки**.

Варианты вывертывания век

Лечение ожогов:

- I стадия: Промывание конъюнктивальной полости, а/б, противовоспалительные препараты, мидриатики, кератопротекторы, экстренная хирургия;
- II стадия: +иммуномодуляторы, антигипоксанты, метаболические препараты.
- III стадия: при необходимости гипотензивные препараты.
- IV стадия: глюкокортикостероиды, восстановительная хирургия.

Термические ожоги

Термические ожоги глаза и его придатков могут быть вызваны расплавленным металлом, паром, кипящей водой или жиром, пламенем, пороховыми газами.

Термические ожоги глазного яблока и его придатков часто комбинируются с обширными ожогами лица.

Ожоги конъюнктивы и роговицы могут осложняться иритом, иридоциклитом, вторичной глаукомой. Развитие гнойной инфекции иногда вызывает изъязвление и прободение роговой оболочки, возникновение эндофтальмита или панофтальмита.

При ожогах кожи век и лица рекомендуют покрывать пораженную поверхность густым слоем 30%-ной мази альбуцида 3-4 раза в день. Для предупреждения развития грубых рубцов, которые деформируют и нарушают функцию век, производят раннюю пересадку кожи.

Отморожения

Отморожение глазного яблока и его придатков - явление редкое. Богатое кровоснабжение век, закрытое положение глаз являются хорошей защитой при резком понижении температуры.

Встречается у сотрудников антарктических экспедиций, при морозе, сопровождаемом сильным ветром.

Лечебные мероприятия (общие и местные) такие же, как и при лечении отморожений кожных поверхностей.

Лучевые поражения глаз

Лучевые поражения (ophthalmia electrica) обычно развиваются спустя несколько часов после работы с сильным источником света, богатом ультрафиолетовыми лучами (киносъемка, электросварка, работа с кварцевой лампой), могут наблюдаться у полярных путешественников и альпинистов(снеговая слепота).У больного развиваются светобоязнь, слезотечение, появляются ощущения инородного тела в глазах, сильные боли в надбровных областях. Конъюнктива век и глазного яблока становится резко гиперемированной, отмечается поражение роговицы в виде точечных эрозий и пузырьков. Больные жалуются на общее недомогание, бессонницу. Через 10-12 часов в конъюнктивальном мешке появляется слизисто-гнойное отделяемое, и болевые ощущения при этом уменьшаются. Спустя 2-3 дня все явления исчезают.

Рекомендуется инстиллировать 0,5%-ный р-р дикаина,эпителизирующие препараты и применять холодные примочки на веки из 2%-ного р-ра борной кислоты.