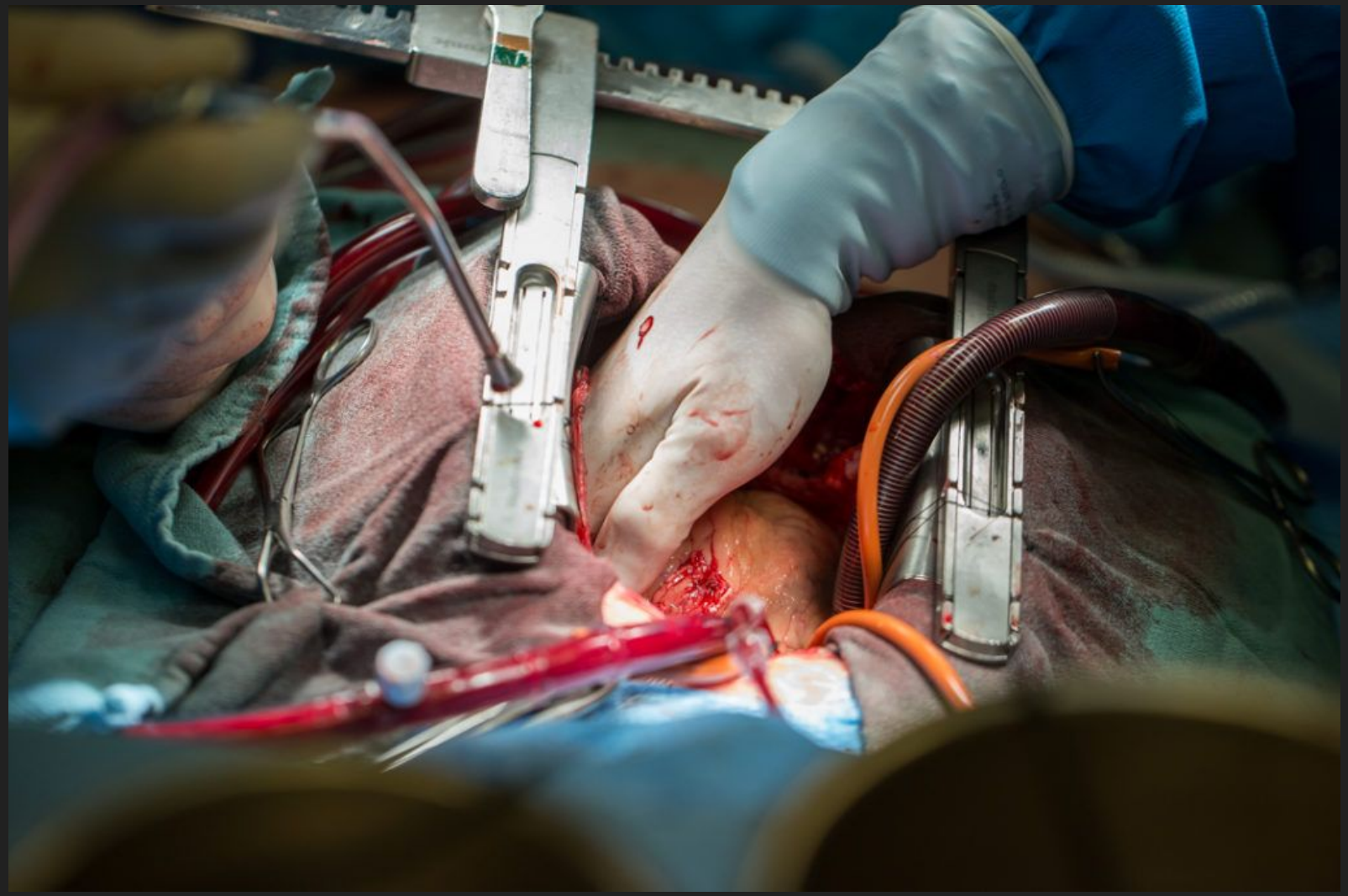

# Основы кардиохирургии

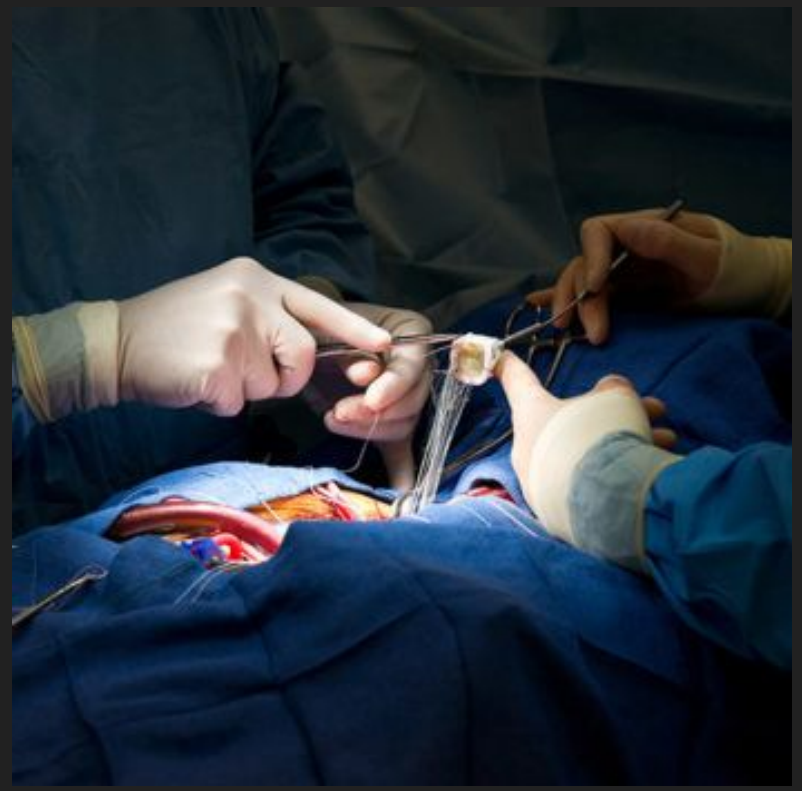

Чудин В.А.

- **1896** г.- первое успешное ушивание раны правого желудочка

**Ludwig Wilhelm Carl Rehn** (April 13, 1849 – May 29, 1930)

- “Хирург, который попытался бы сделать операция на сердце, потерял бы всякое уважение своих коллег” ***(1883, Teodore Billroth)***

- “Хирургия сердца достигла вероятно пределов, установленных природой для хирургии вообще: ни новые методы, ни новые открытия не в состоянии побороть те природные изъяны, что несет в себе пораженное сердце” ***(1896, Stephan Paget)***

- **1923** г. - Первая закрытая митральная комиссуротомия

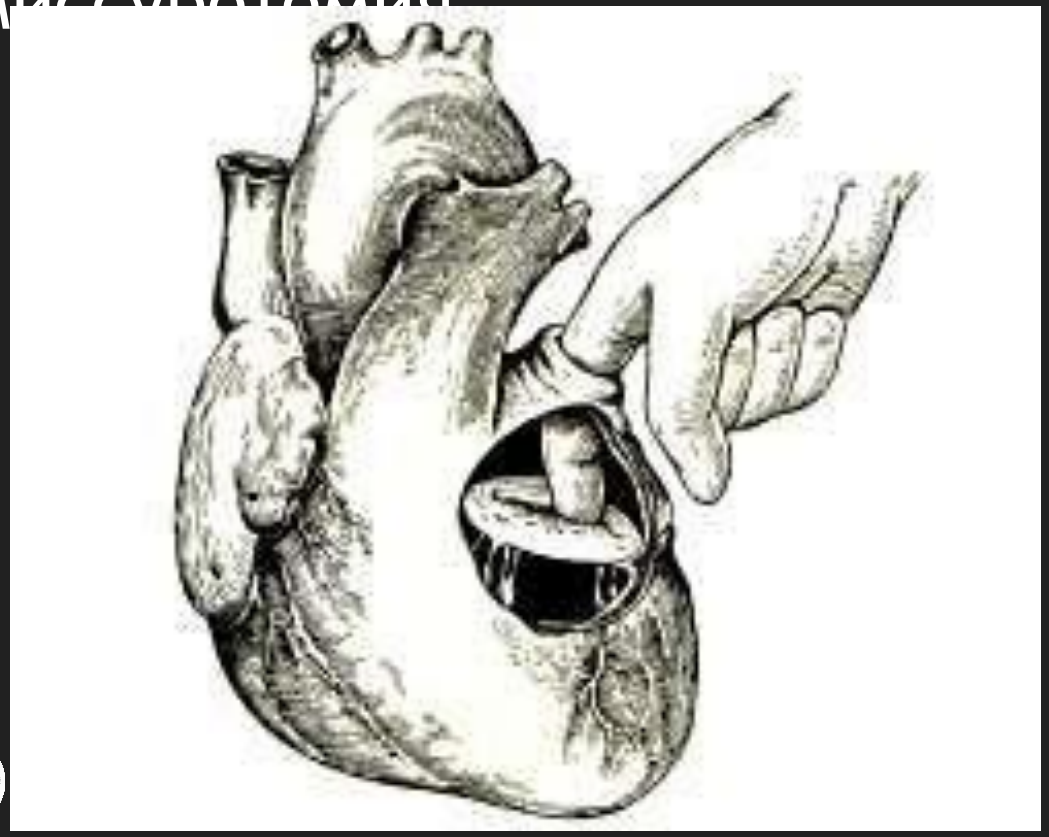

**Elliott Cutler** (July 30, 1888 – August 16, 1947)

- **1938** г.-впервые перевязал открытый артериальный проток

**Robert Edward Gross** (July 2, 1905 - October 11, 1988)



- В конце 40-х гг. для удлинения сроков безопасной остановки кровообращения предлагает использовать метод гипотермии
- Разработка первых ЭКС

**Wilfred Gordon Bigelow**(June 18, 1913 - March 27, 2005)

- **6 мая 1953** г. – впервые выполнил ушивание ДМПП с использованием искусственного кровообращения



**John Gibbon**(September 29, 1903 - February 5, 1973)

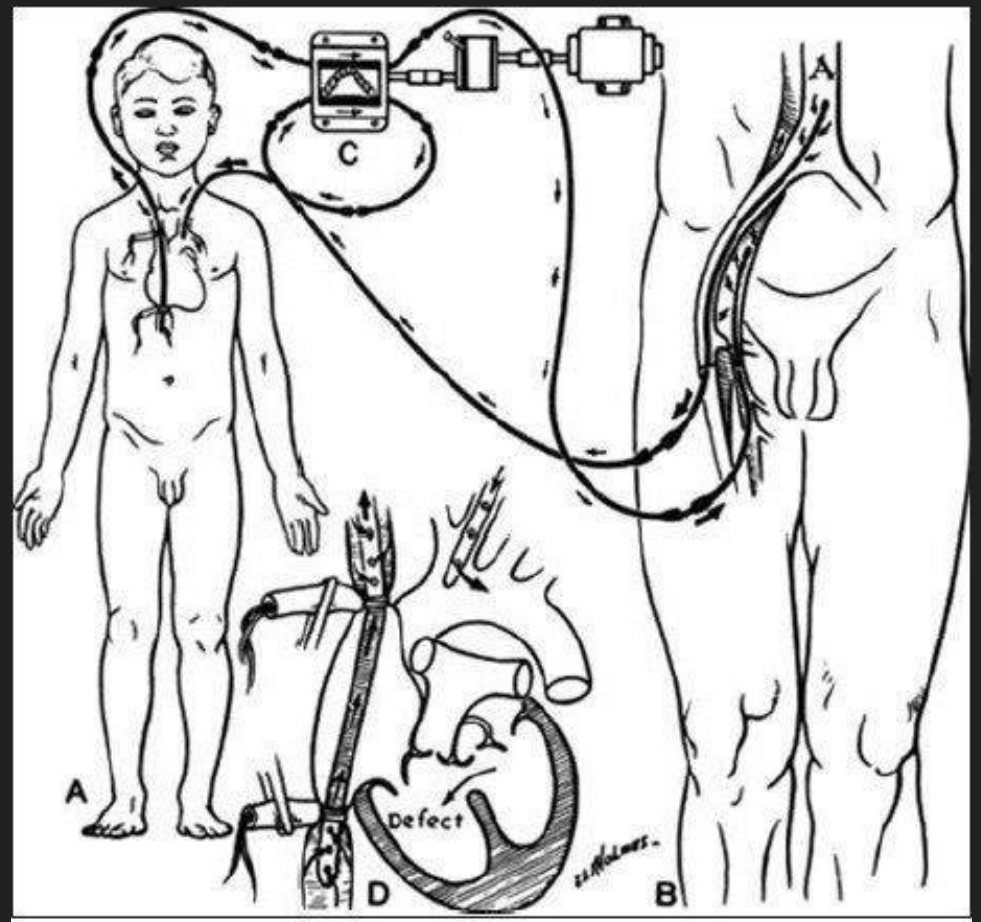


*Illustration of controlled cross-circulation as described by Walton Lillehei in 1954.*

**Clarence Walton Lillehei**(October 23, 1918 - July 5, 1999)

*«Если предыдущая эра была эрой победы над инфекцией, а нынешняя - это эра генетического инженеринга, то период с 1945 по 1975 г. был эрой сердечно-сосудистой хирургии. Последнее завершилось внедрением созидательных знаний огромного масштаба в историю медицины. Этот хирургический взрыв, безусловно, автоматически стимулировал развитие многих смежных дисциплин, как то: кардиология, анестезиология, радиология, гематология и другие науки, включая целые массивы технологий и биоинжеиеринга». (W. Bigelow)*

## *Blalock-Taussig shunt*

On November 29, 1944, Drs. **Blalock** and **Taussig** decided to proceed with the anastomosis, or joining, of the subclavian artery to the pulmonary artery in a cyanotic child

**Alfred Blalock**
(April 5, 1899 - September 15, 1964)

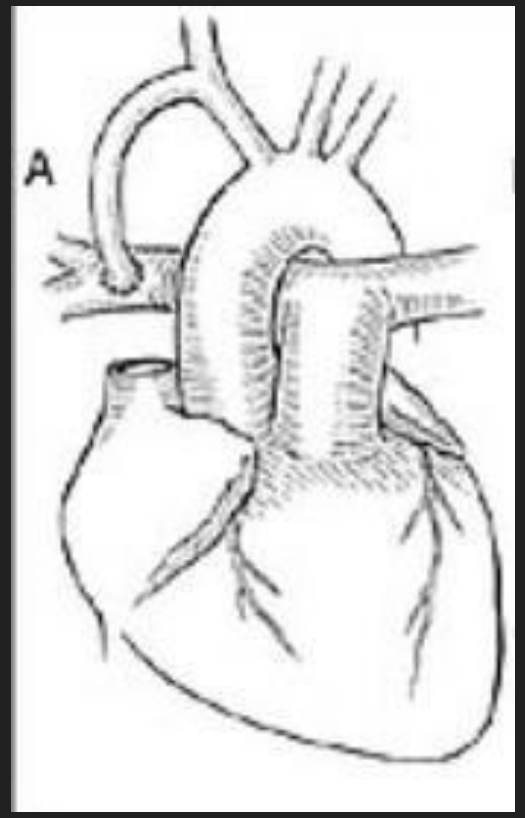

**Helen B. Taussig**
(May 24, 1898 – May 20, 1986)

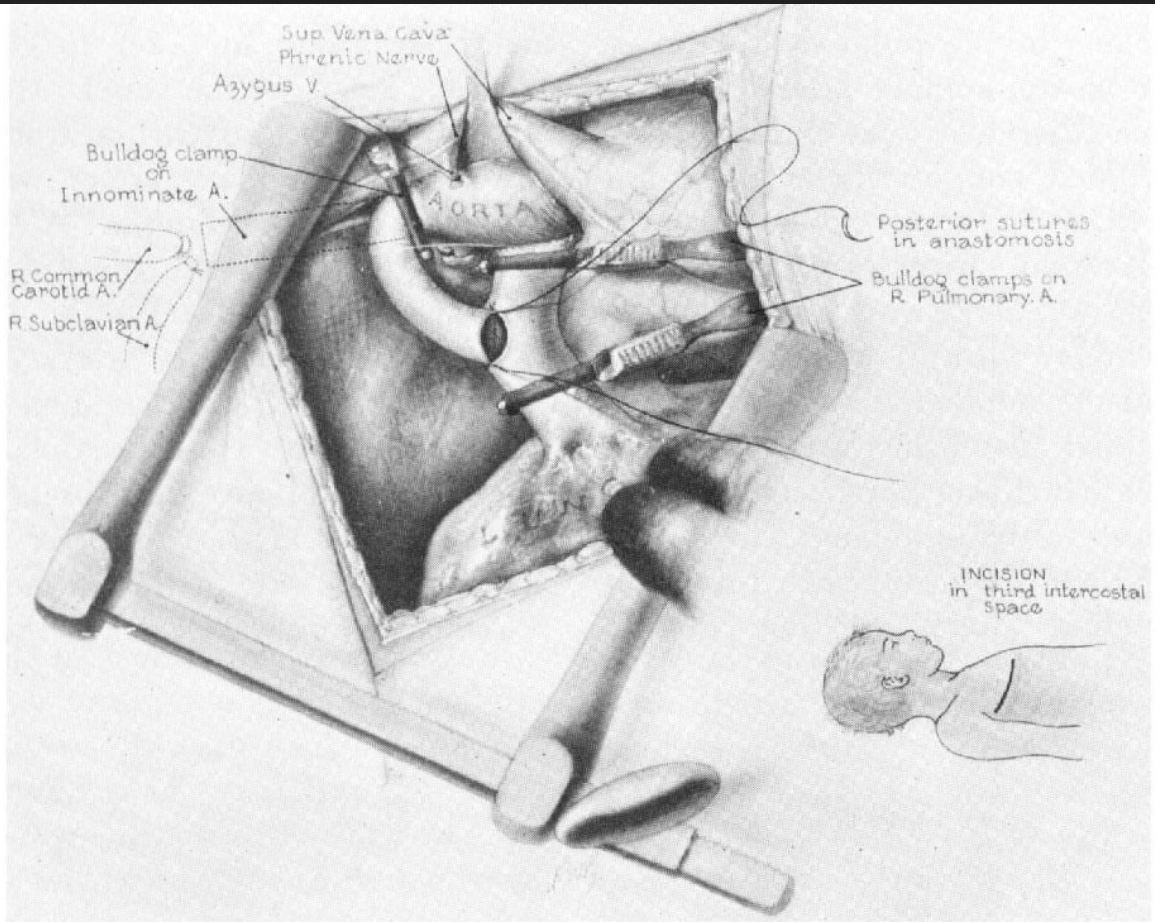


FIG. 1. General exposure of the operative field on the right side. The end of the innominate artery is being anastomosed to the side of the right pulmonary artery. The posterior row of sutures is complete. The anterior row has not been inserted.



**Vivien T. Thomas** (August 29, 1910 - November 26, 1985)

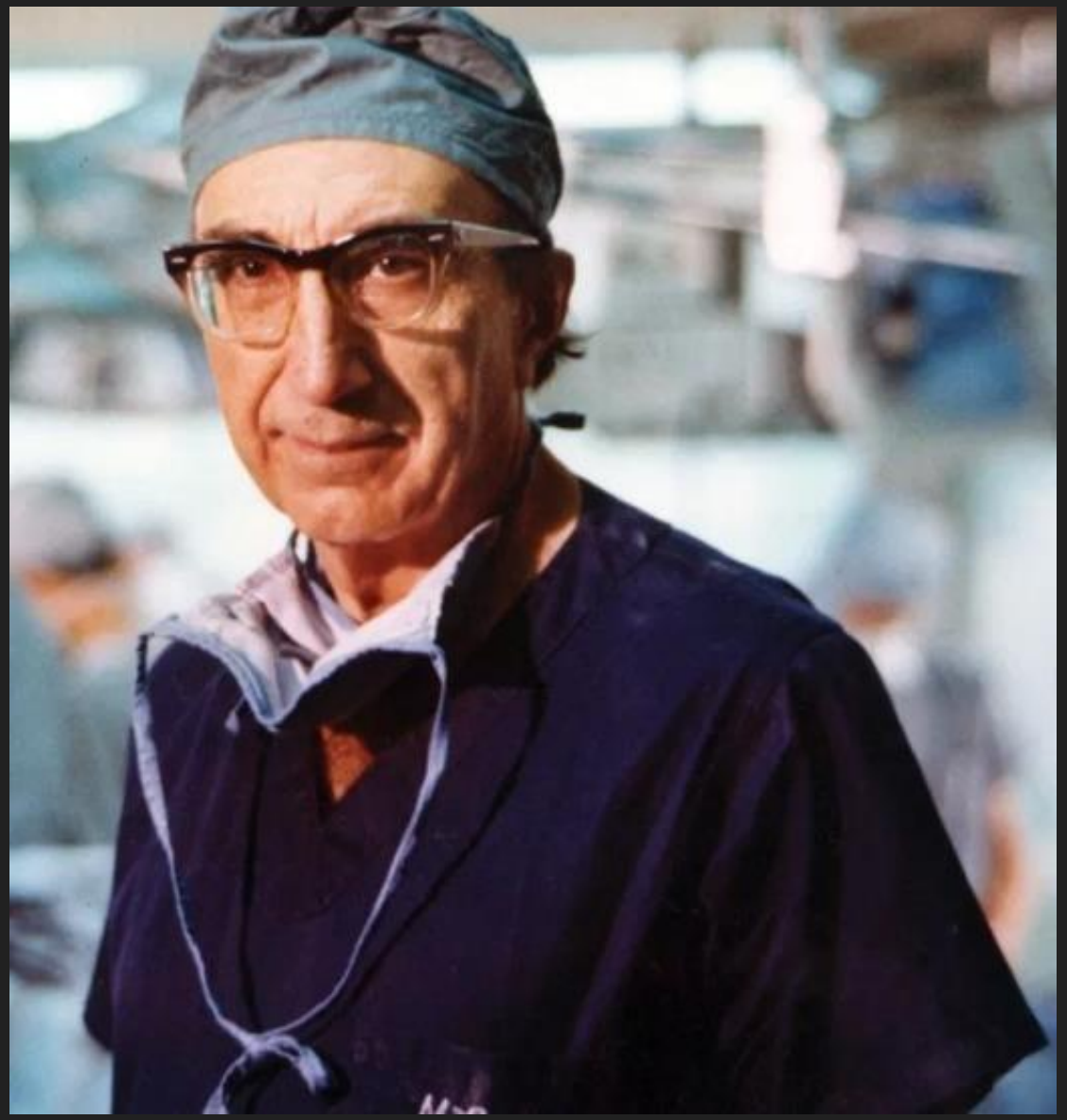

- в **1953** году он выполняет успешную операцию каротидной эндартерэктомии
- **1966** г. применяет частичное искусственное сердце — левожелудочковый обход
- Одним из первых начинает применять дакроновые протезы
- Разработал операцию бифуркационного аортобедренного шунтирования
- Первое супракоронарное протезирование восходящей аорты у пациента 50 лет выполнили Cooley и DeBakey **24 августа 1956** г.
- Первое успешное протезирование дуги аорты гомографтом по поводу веретеновидной аневризмы выполнили в **1957** г. M.E. DeBakey, E.S. Crawford, D.A. Cooley и G.C. Morris, Jr

**Michael Ellis DeBakey** (September 7, 1908 – July 11, 2008)

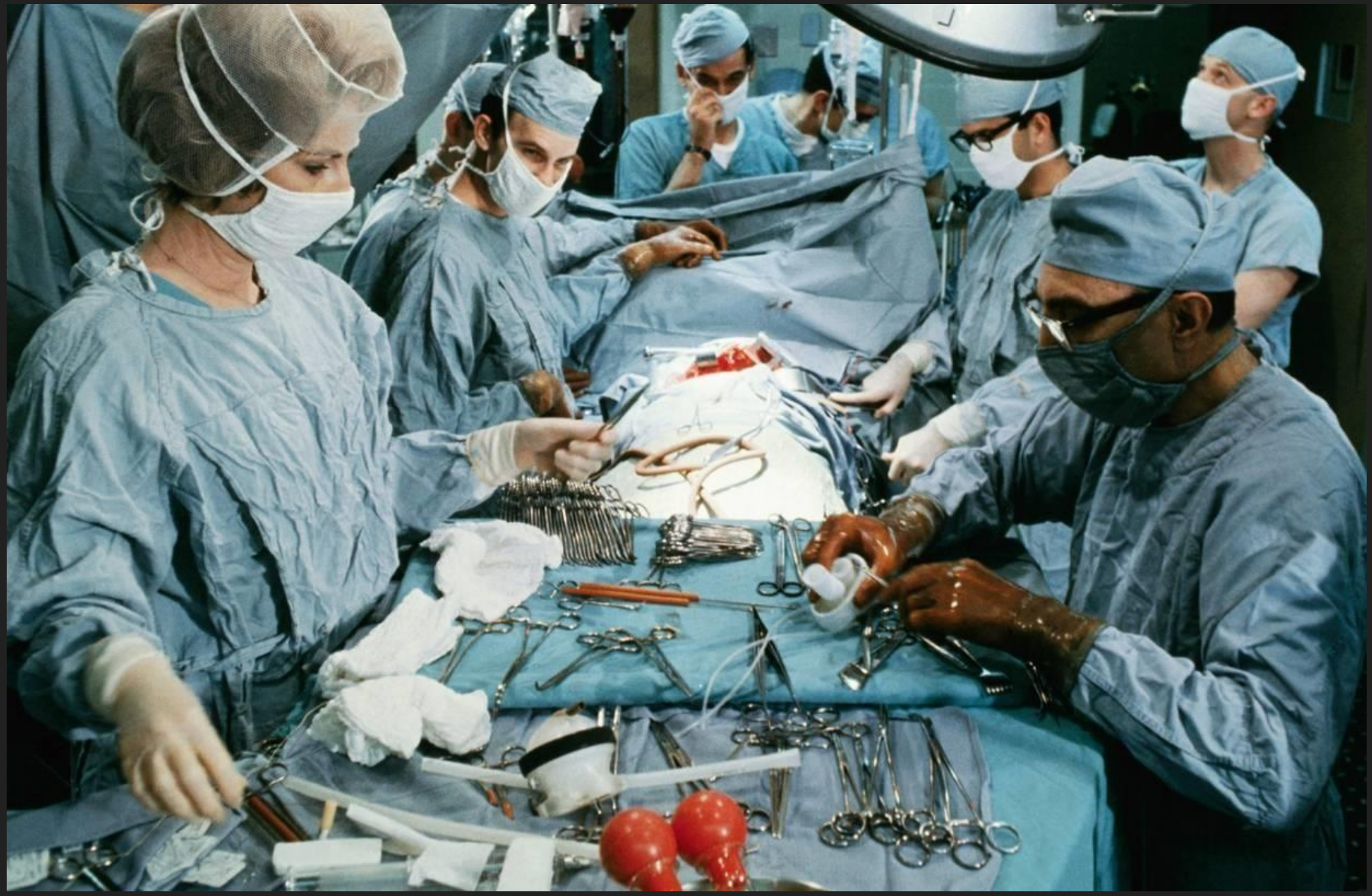

- В **1969** году провёл первую успешную операцию по пересадке искусственного сердца
- **12 июля 1951** г. выполнил первую операция по поводу аневризмы дуги аорты

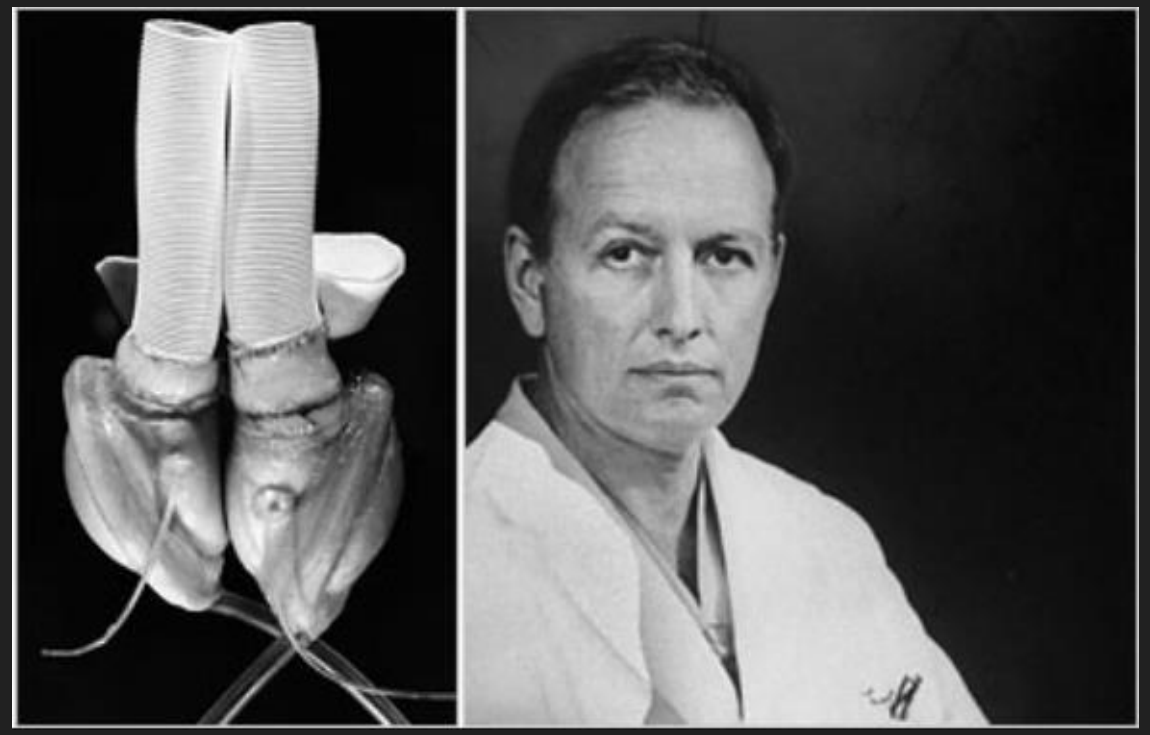

**Denton Arthur Cooley** (August 22, 1920 – November 18, 2016)

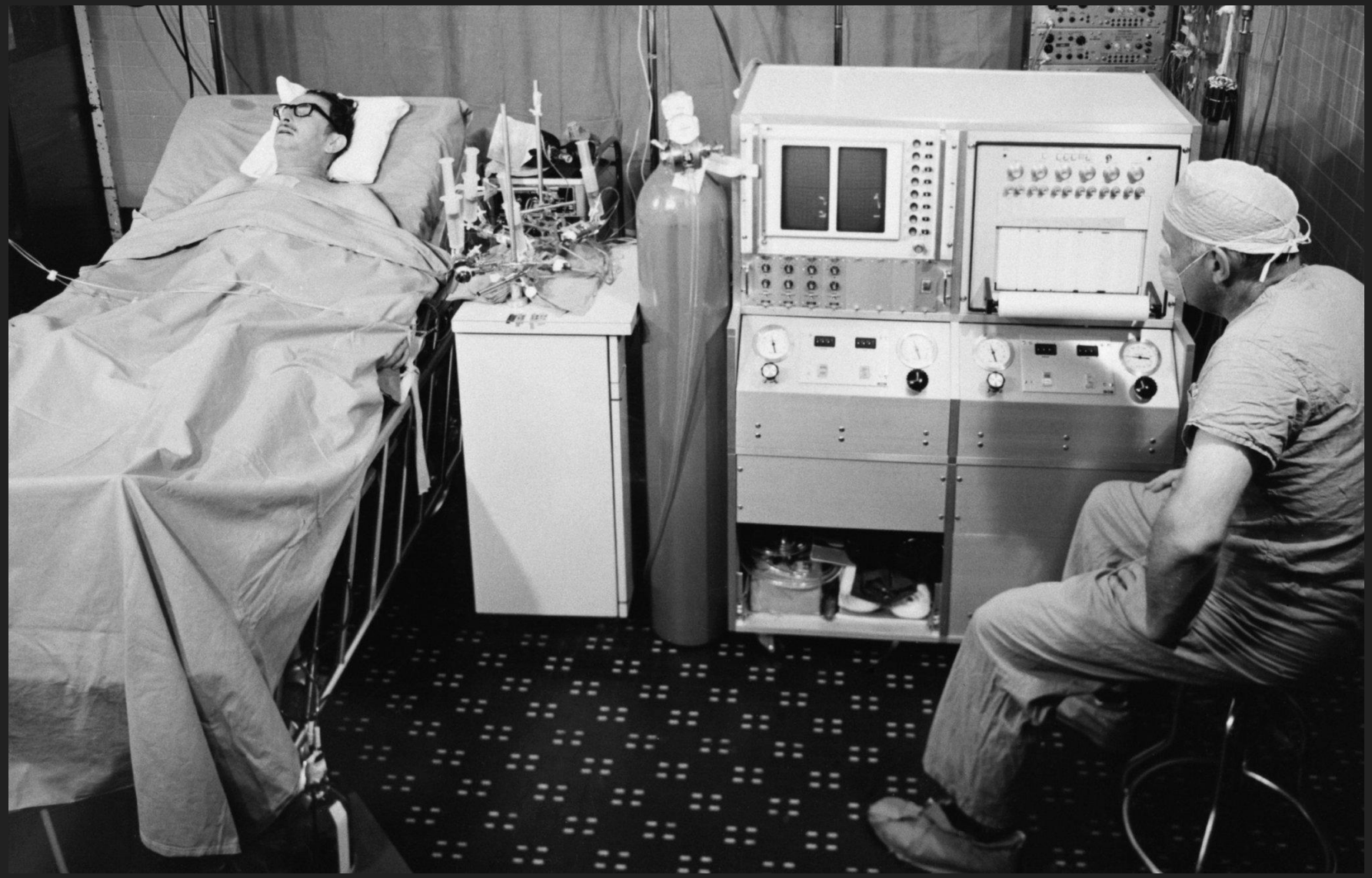

Haskell Karp, the recipient of the first completely artificial heart, resting in his recovery room after the surgery, performed by Dr. Denton Cooley, in 1969. A biomedical engineer, John Jurgens, is at right. Mr. Karp lived three days with the device

**Werner Forssmann** (29 August 1904 - 1 June 1979)

- 1929 г. – первая катетеризация сердца человека

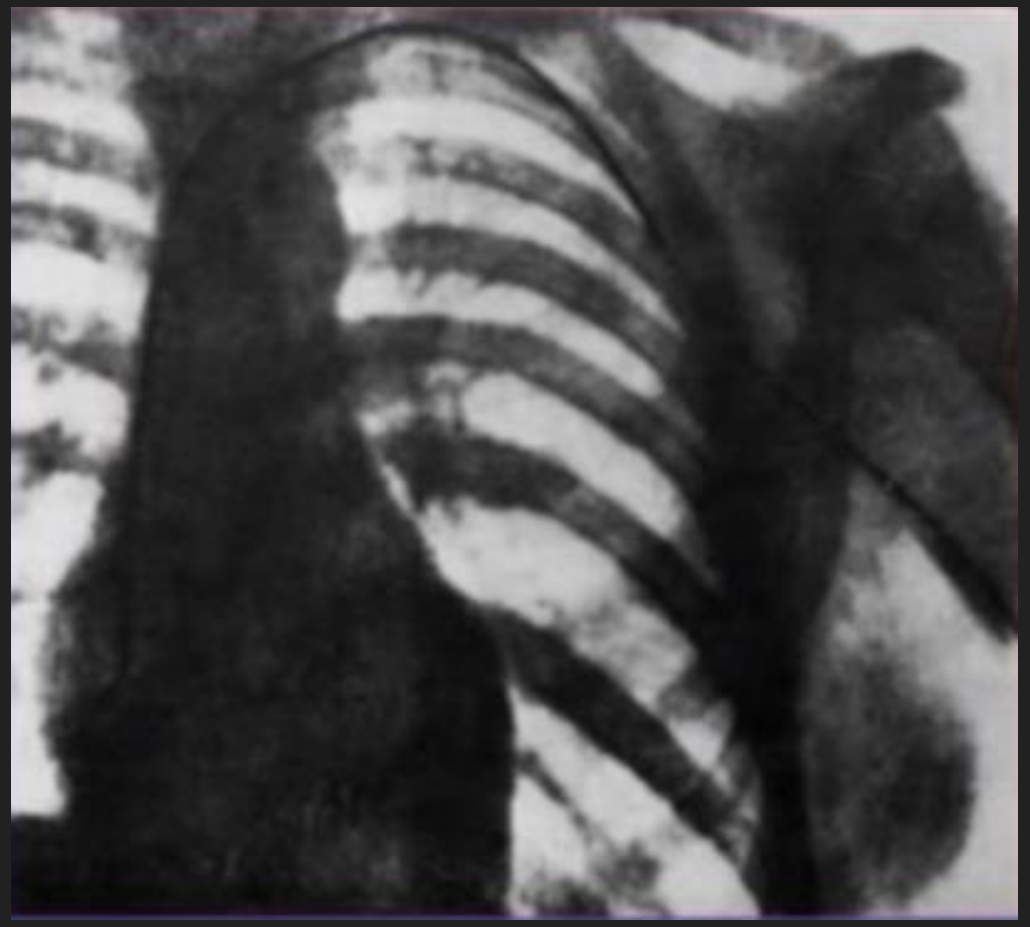



André Frédéric Cournand

Werner Forssmann

Prize share: 1/3

Dickinson W. Richards

The Nobel Prize in Physiology or Medicine 1956 was awarded jointly to André Frédéric Cournand, Werner Forssmann and Dickinson W. Richards *"for their discoveries concerning heart catheterization and pathological changes in the circulatory system"*.

*“Сердечный катетер оказался тем самым ключом в замке на пути к изучению сердца. Нам оставалось лишь повернуть его” (Andre Cournand)*

И. И. Дженелидзе

**1911 г.** – операция на восходящей аорте (ушивание раны)

1911г-ушивание раны сердца

Труд “Раны сердца и их хирургическое лечение”

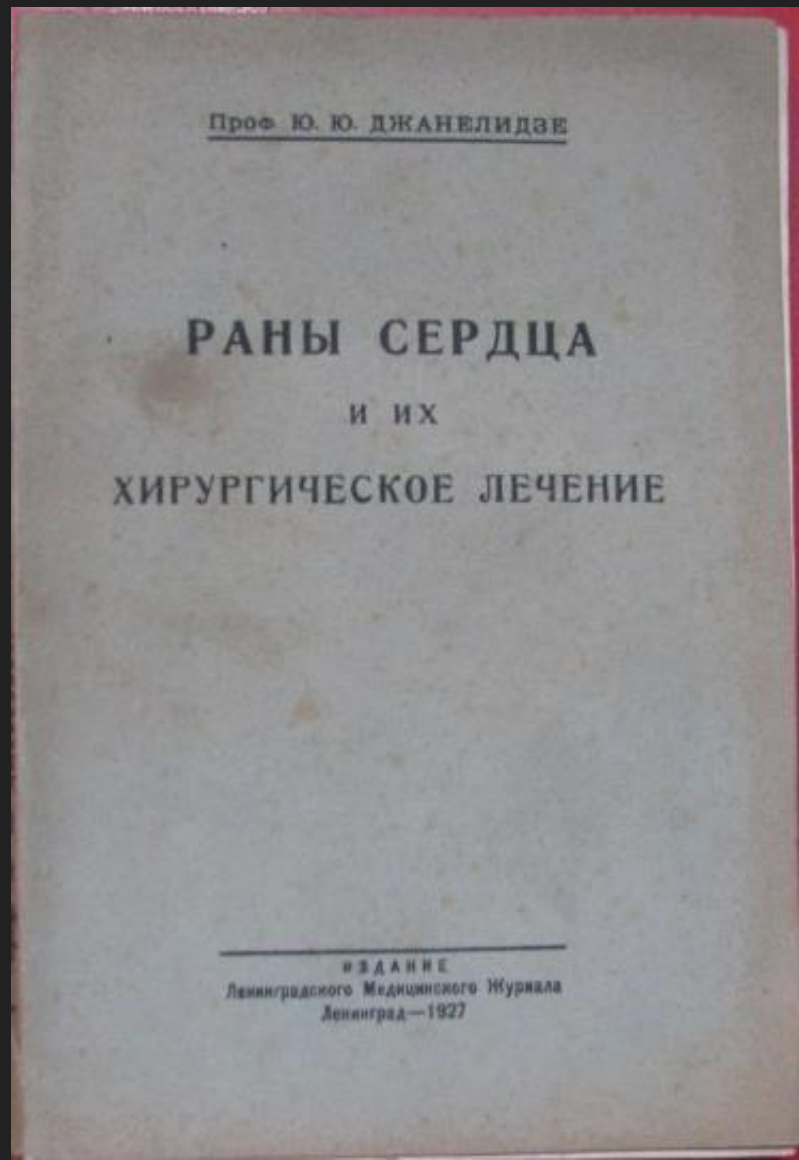

Проф. Ю. Ю. ДЖАНЕЛИДЗЕ

РАНЫ СЕРДЦА

и их

ХИРУРГИЧЕСКОЕ ЛЕЧЕНИЕ

ИЗДАНИЕ
Ленинградского Медицинского Журнала
Ленинград—1927



С.С. Брюхоненко

- 1926 году в сотрудничестве создал «аутожектор», который состоял из двух механически управляемых насосов с системой клапанов.
- Оксигенатор- удалённые лёгкие донорского животного.



В.П. Демихов

- 1937 г. — первое в мире искусственное сердце
- 1946 г. — первая в мире гетеротопическая пересадка сердца в грудную полость;
- 1946 г. — первая в мире пересадка комплекса сердце-легкие
- 1947 г. — первая в мире пересадка изолированного легкого
- 1948 г. — первая в мире пересадка печени
- 1951 г. — первая в мире ортотопическая пересадка сердца без использования искусственного кровообращения
- 1952 г. — первое в мире маммарно-коронарное шунтирование (1988 год — Государственная премия СССР
- 1954 г. — пересадка второй головы собаке

# Анатомия сердца

**Что нужно знать?**

- Полость перикарда
- ПП
- ЛП
- ЛЖ
- ПЖ
- МЖП
- МПП
- Клапанный аппарат
- Корень аорты
- Мышечный аппарат и фиброзный скелет
- Кровоснабжение сердца

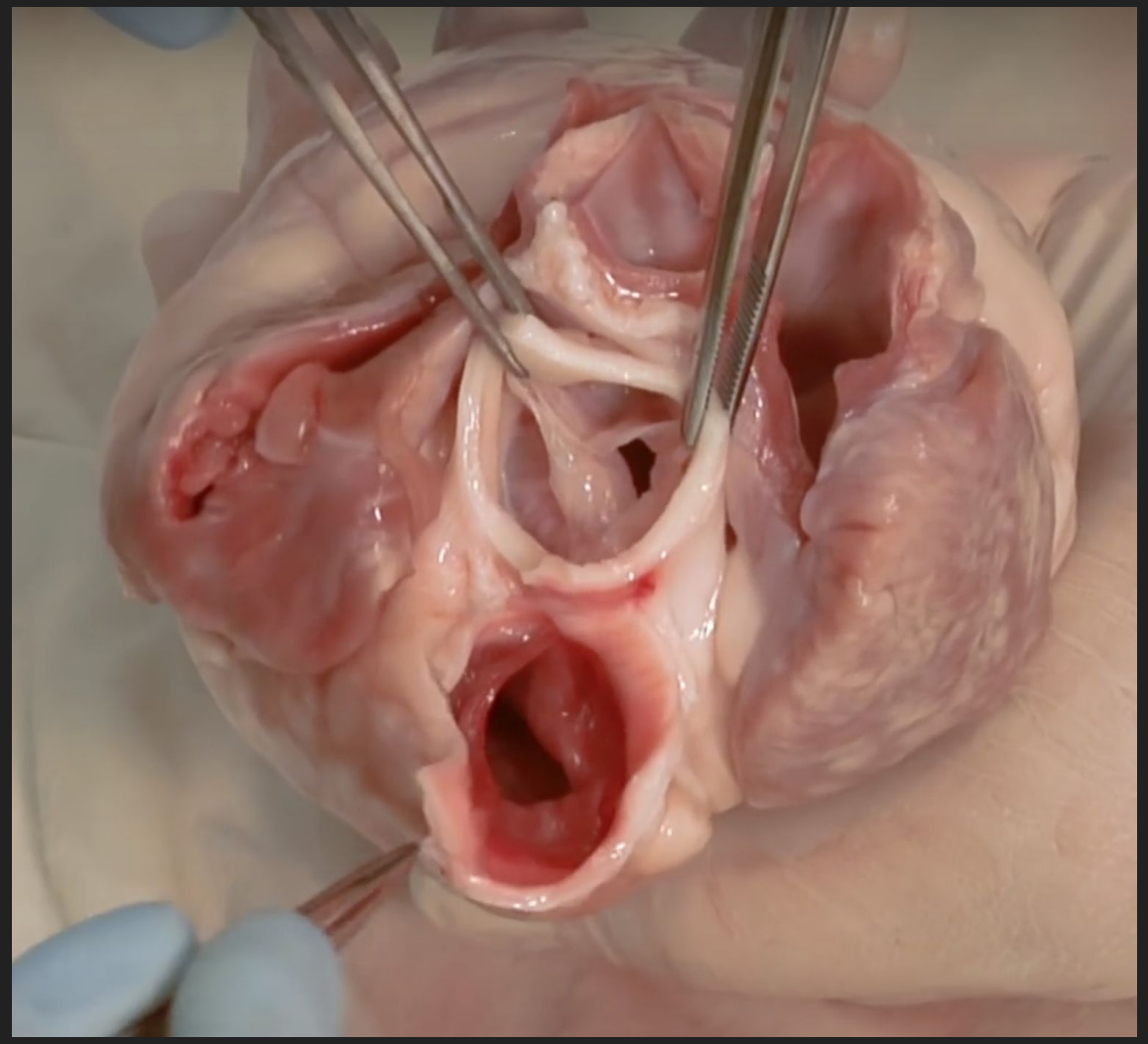

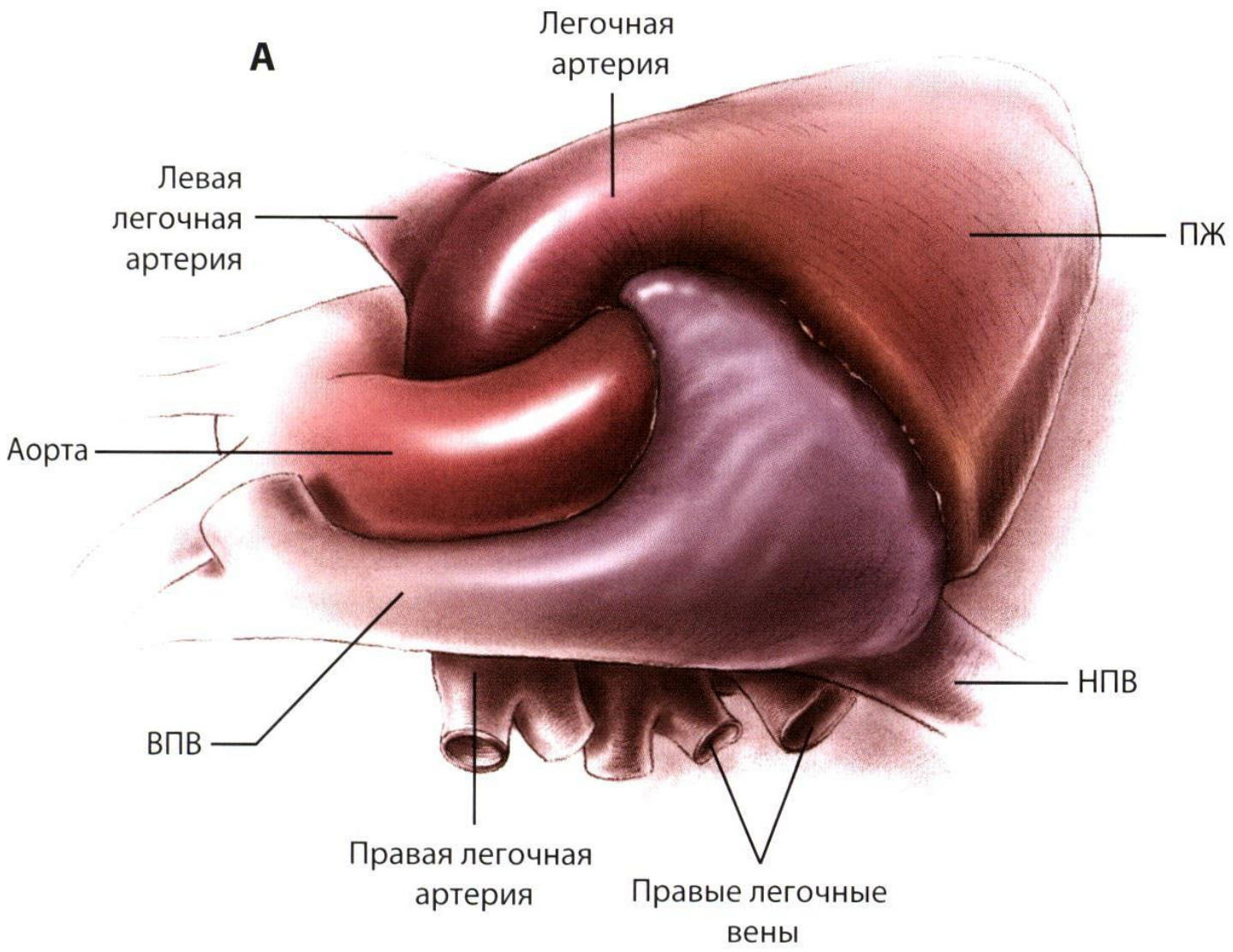
А
Легочная артерия
Левая легочная артерия
ПЖ
Аорта
НПВ
ВПВ
Правая легочная артерия
Правые легочные вены

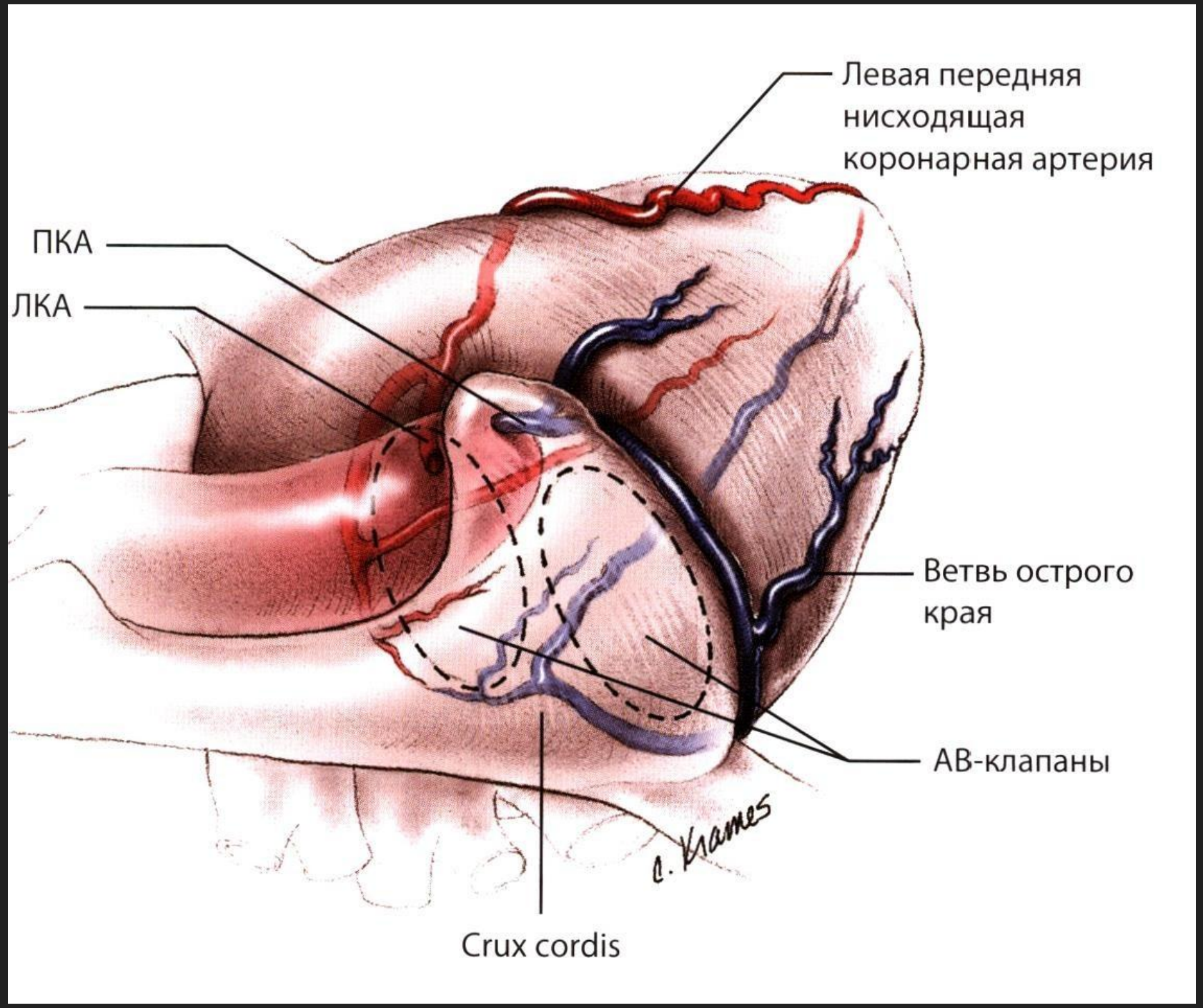
Левая передняя
нисходящая
коронарная артерия
ПКА
ЛКА
Ветвь острого
края
АВ-клапаны
Crux cordis
a. Kramer

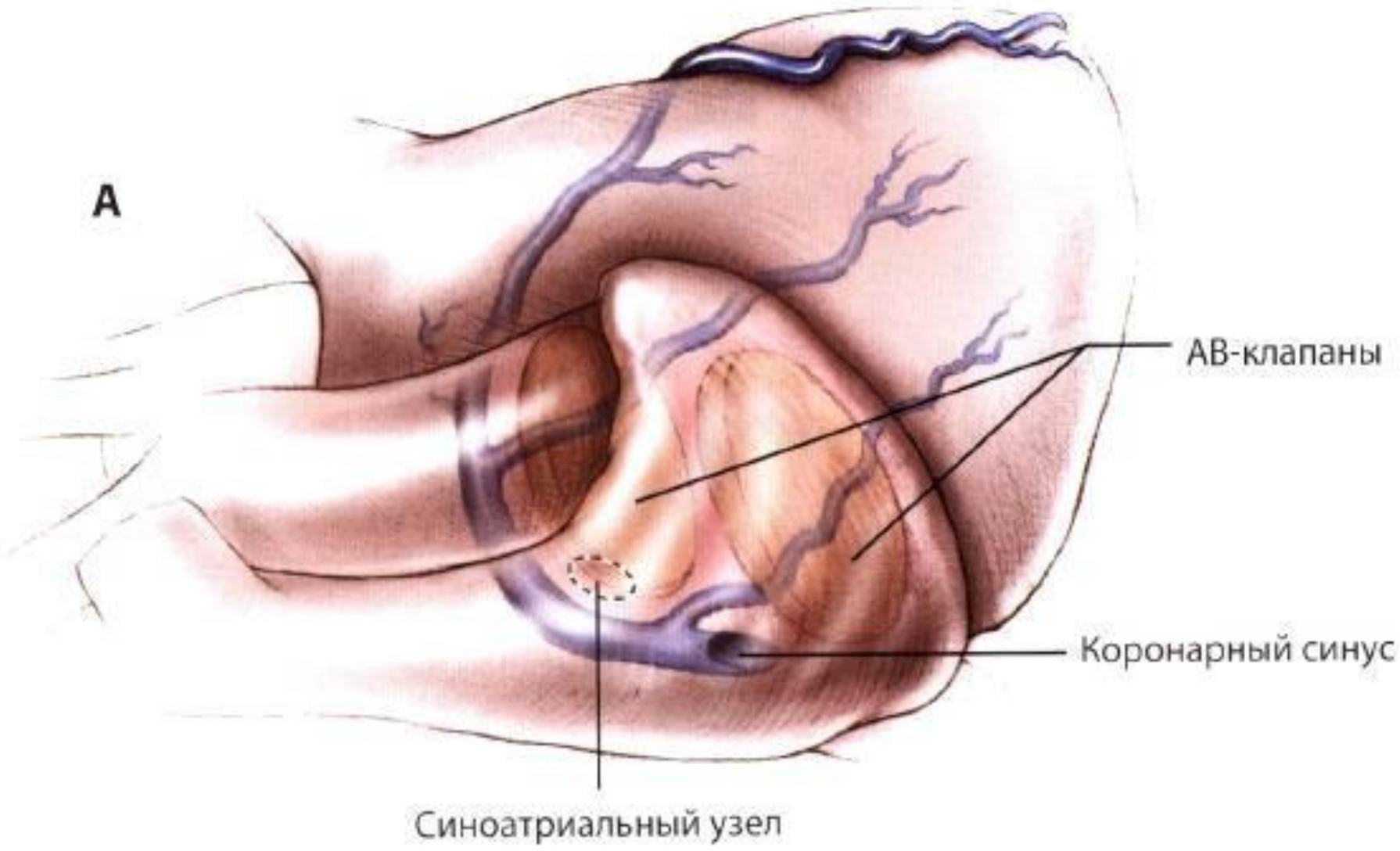
A
АВ-клапаны
Коронарный синус
Синоатриальный узел

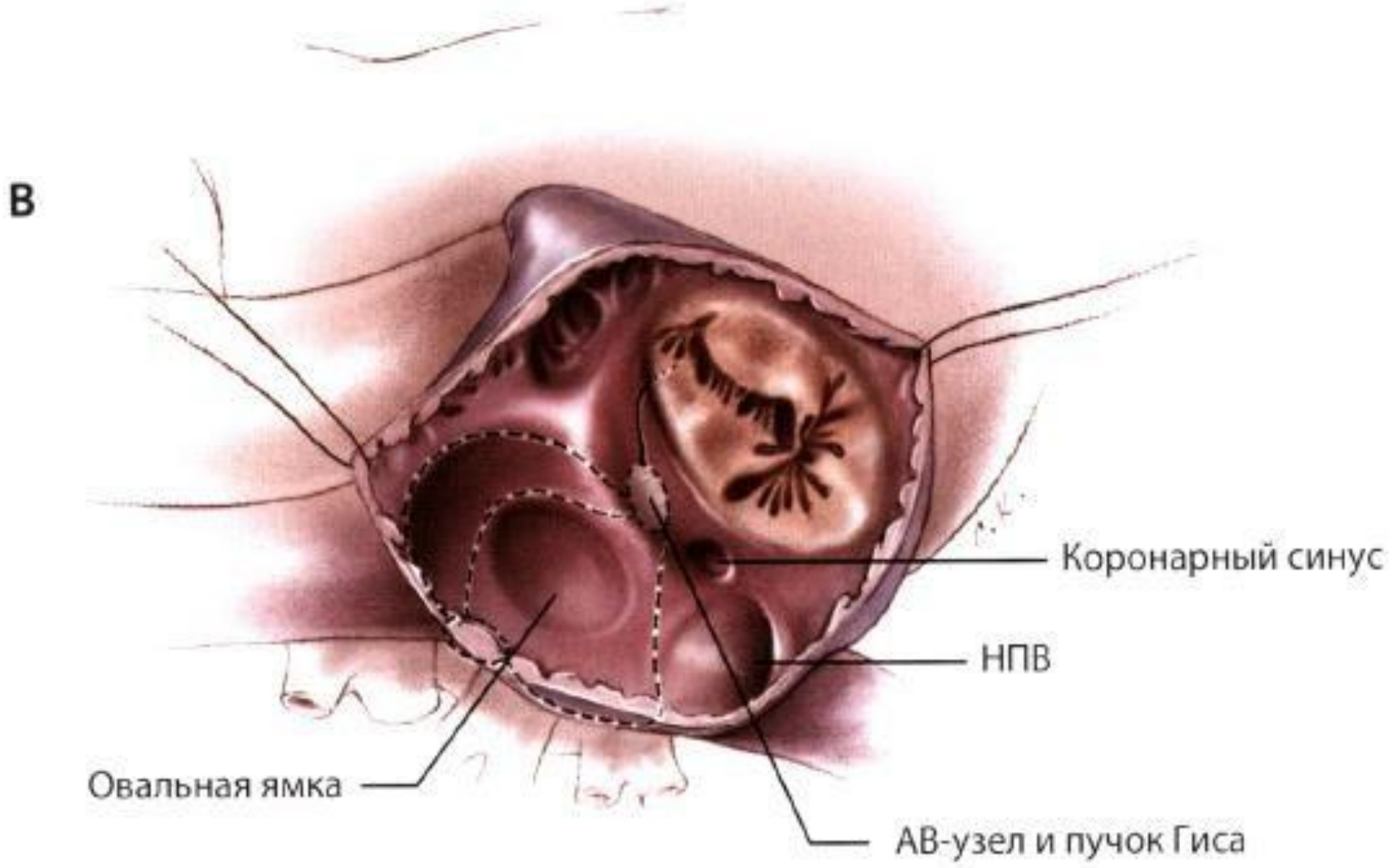
В
Коронарный синус
НПВ
Овальная ямка
АВ-узел и пучок Гиса

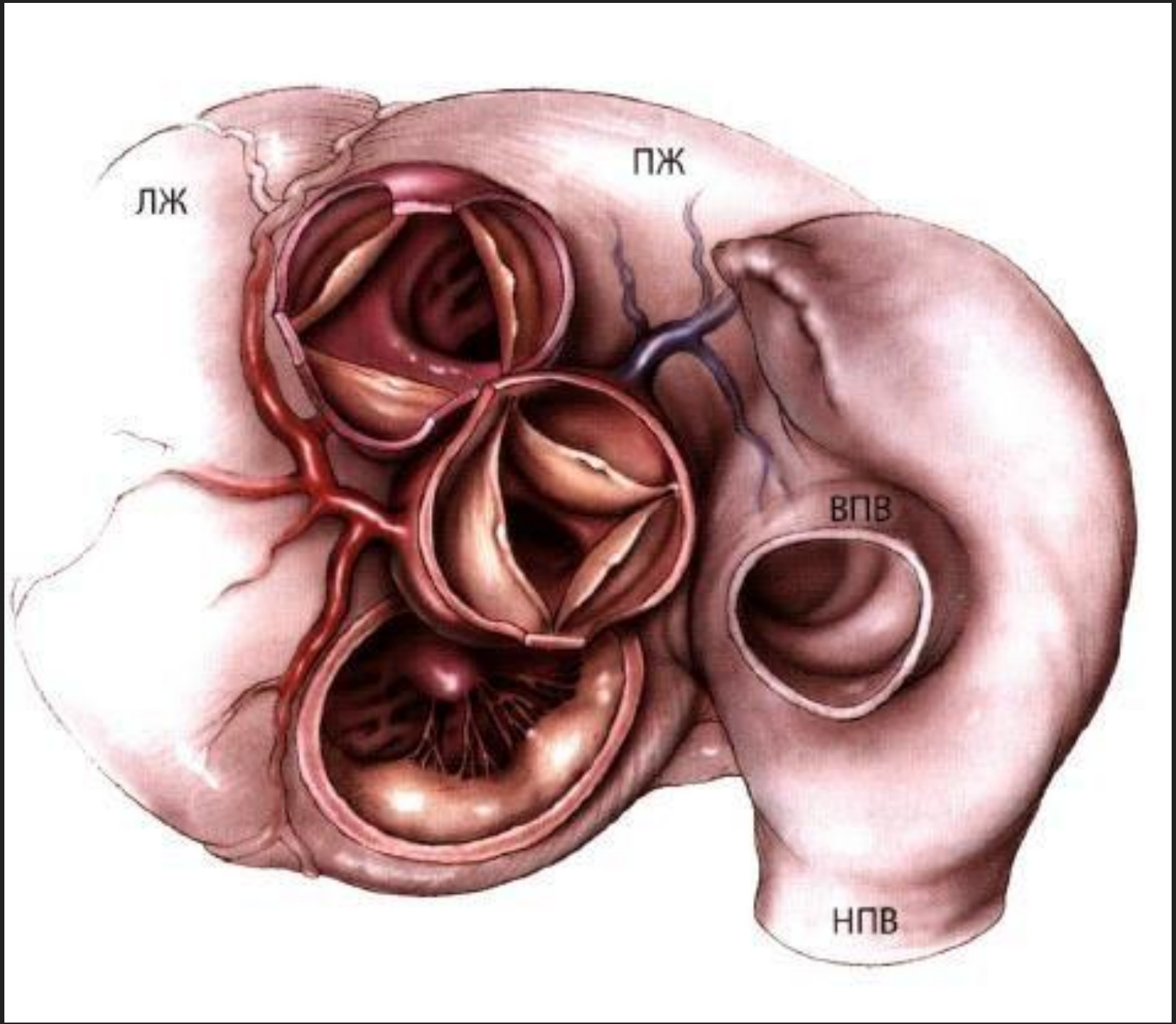
ЛЖ
ПЖ
ВПВ
НПВ

# Подготовка к хирургии сердца

- Выбор доступа к сердцу
- Подключение АИК
- Мониторинг давления в ЛП
- Поддержка кровообращения

# Какой доступ выбрать?

- Чаще всего-стернотомия
- Исключения-операция на ветвях ЛА, грудном отделе аорты(торакотомия)

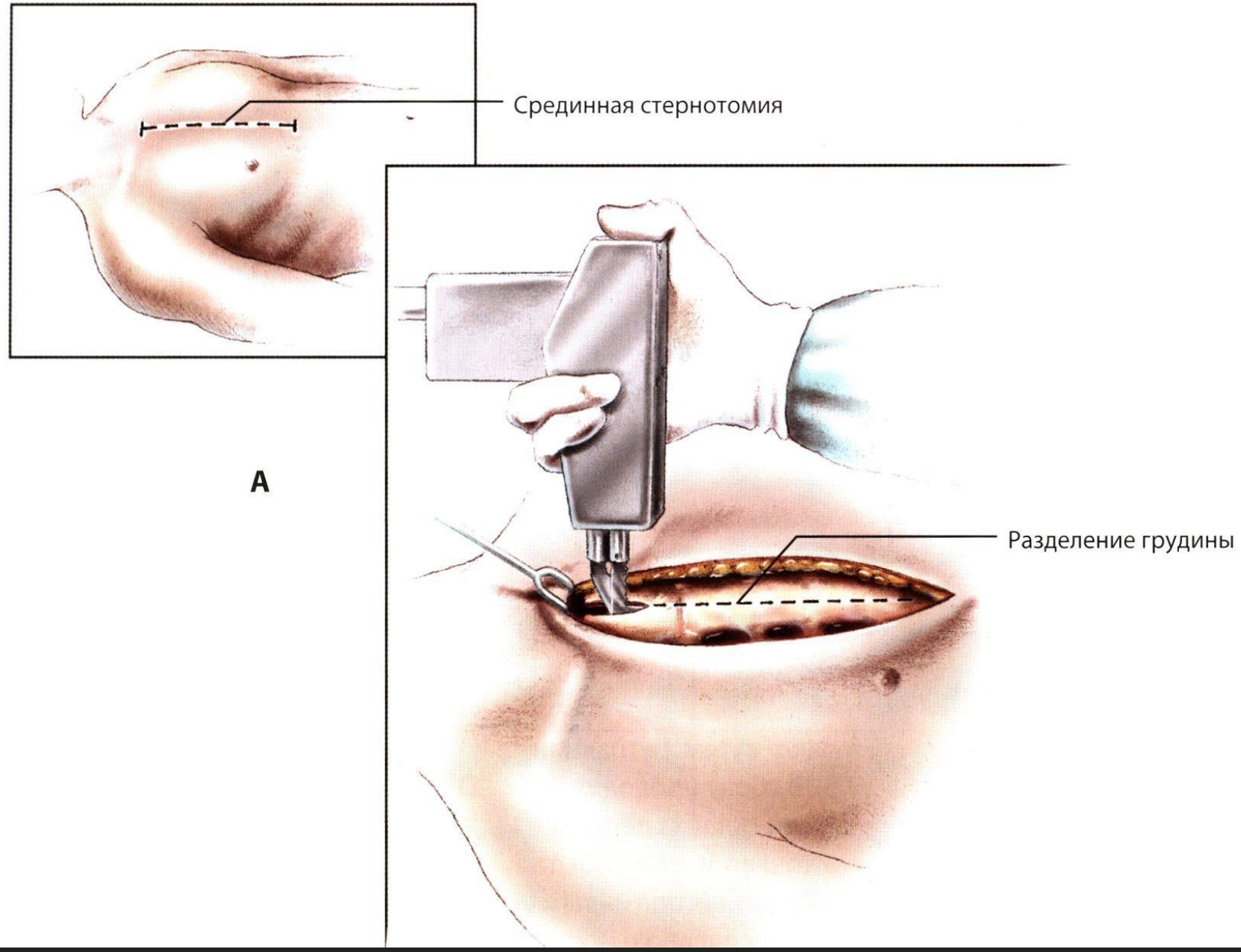


А

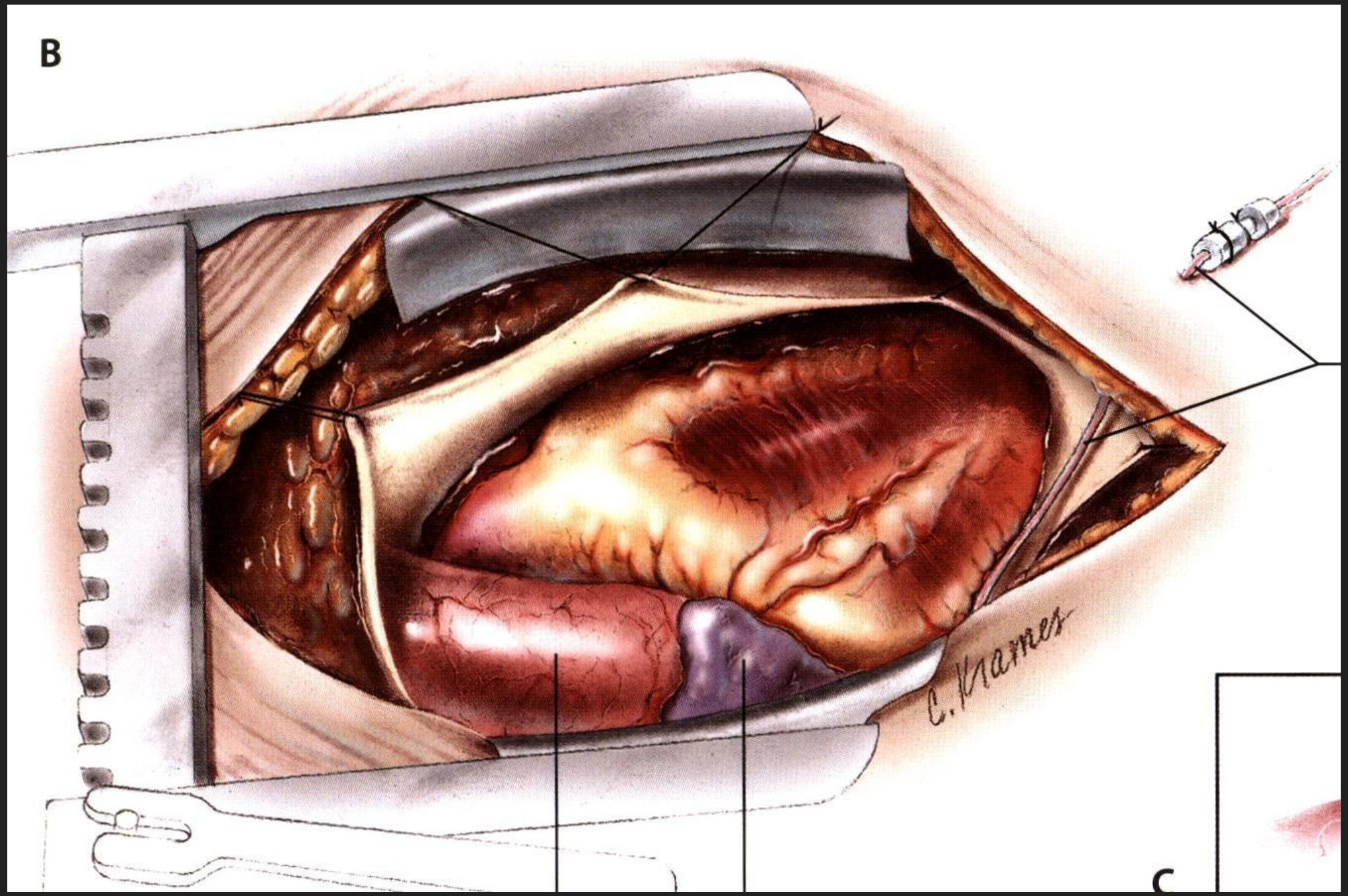
B
C. Kramer
C

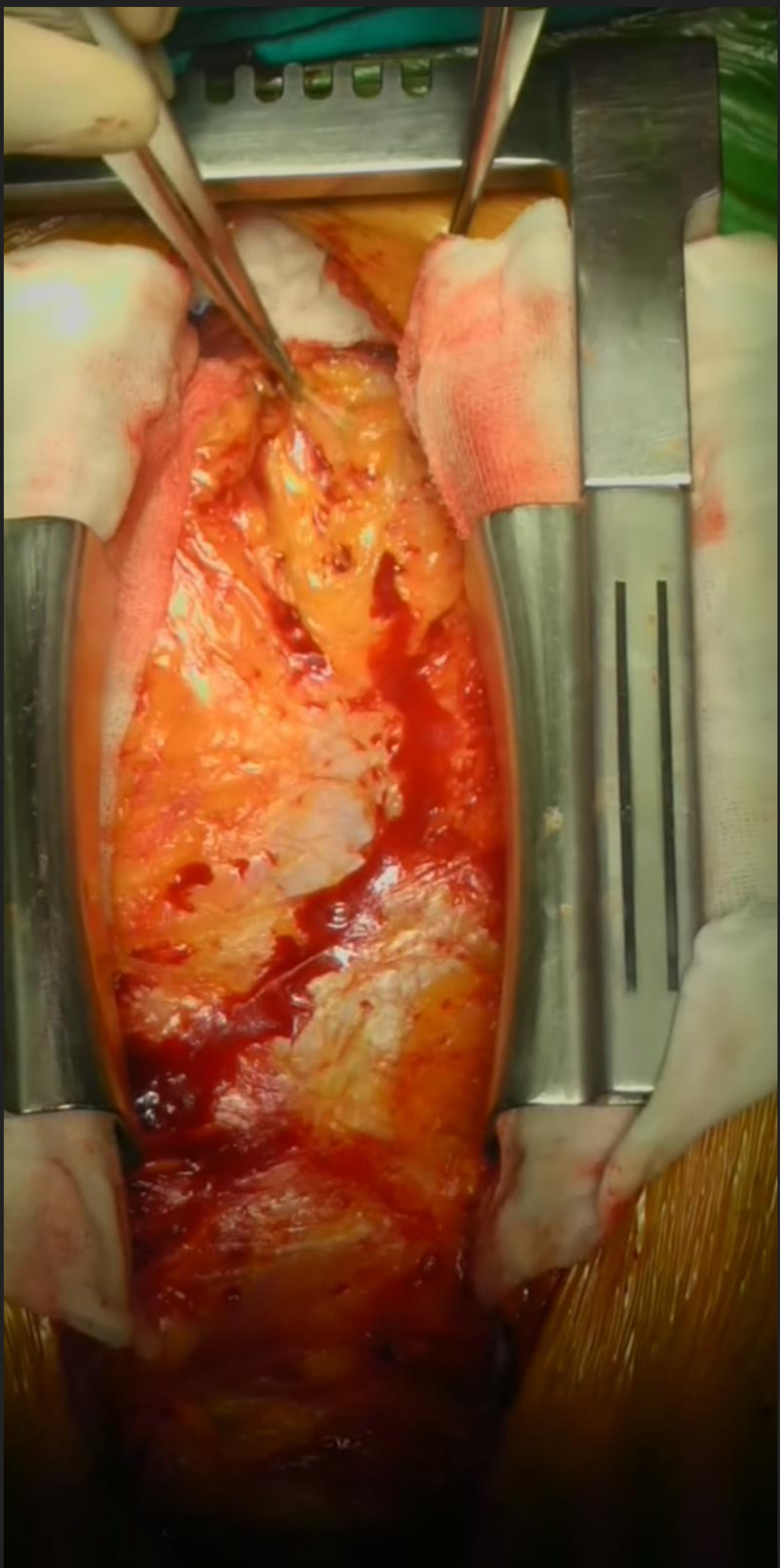

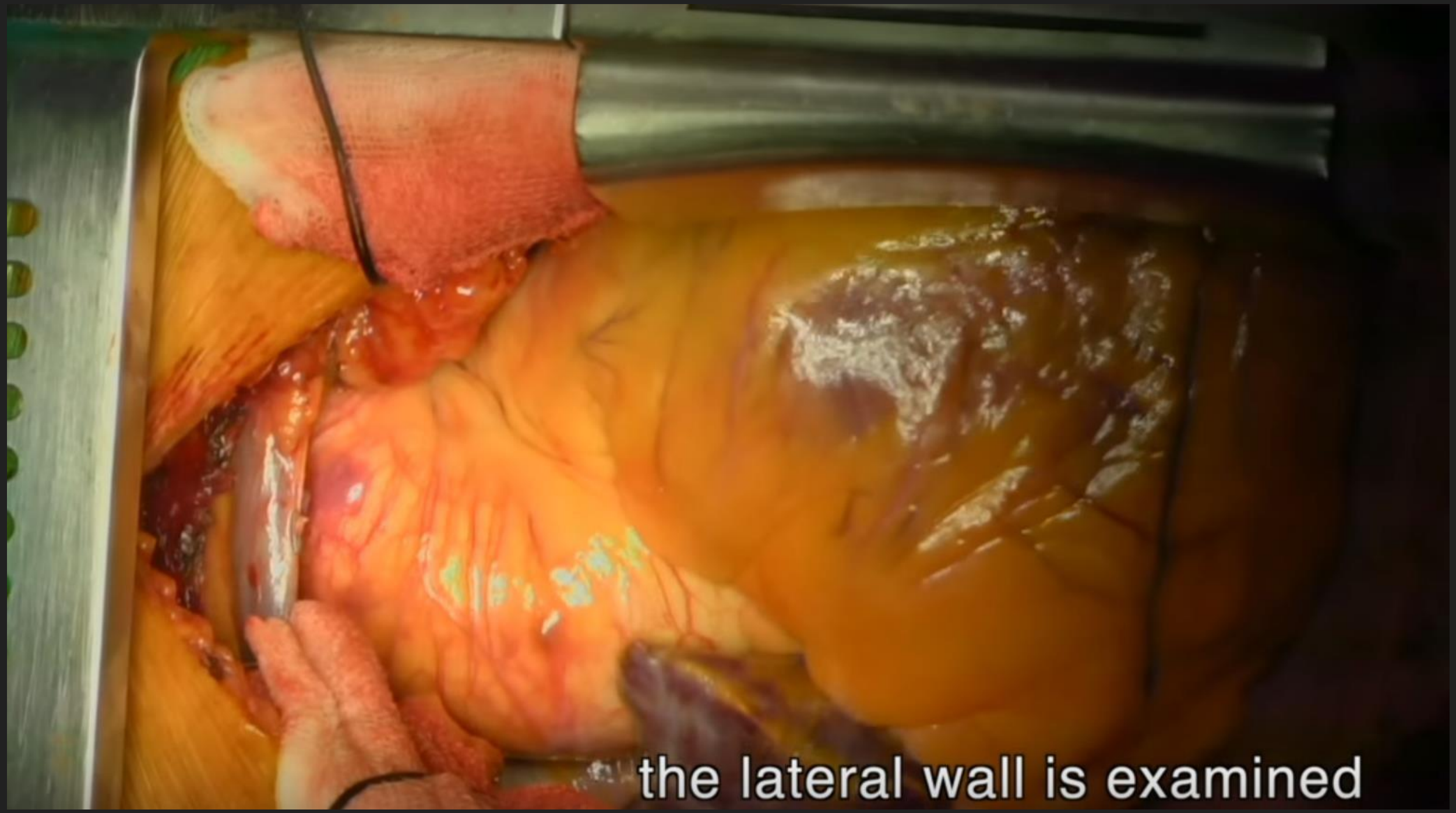
the lateral wall is examined

# Минимально-инвазивные подходы

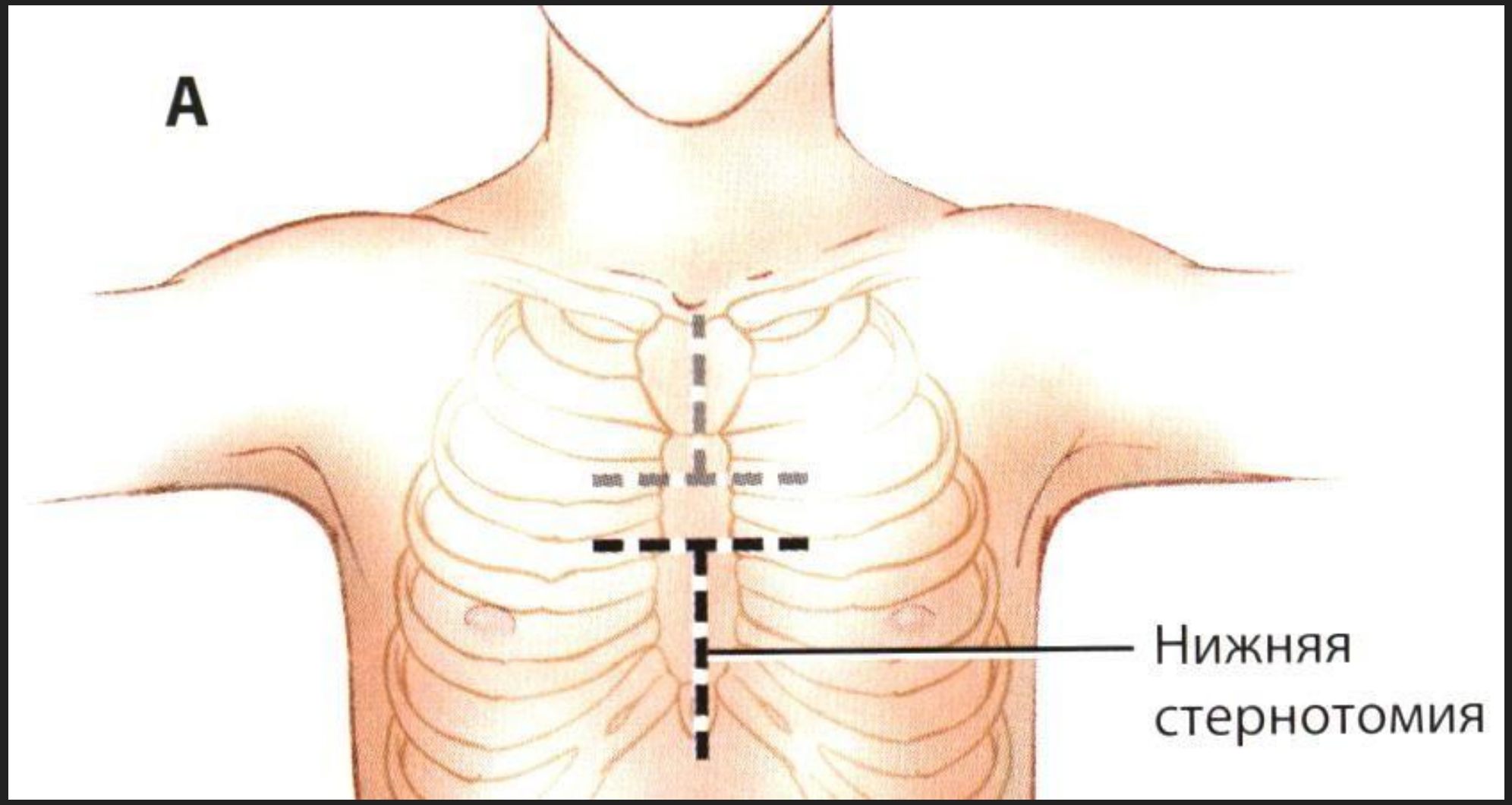

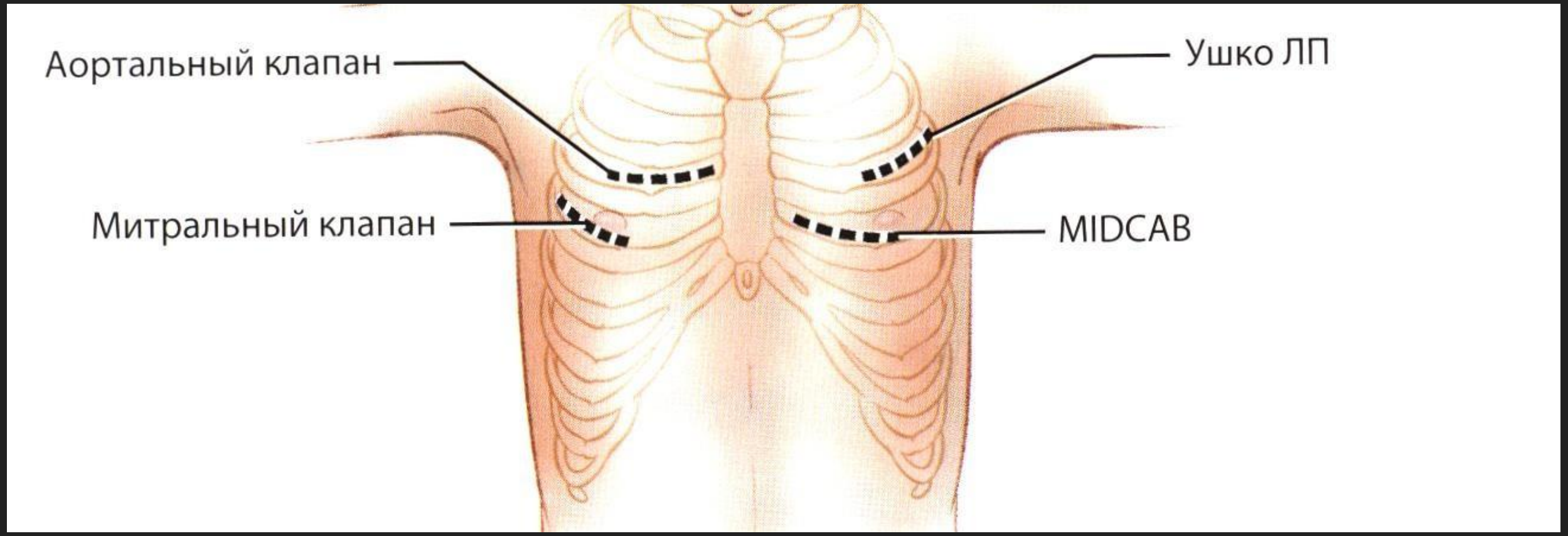
Аортальный клапан
Ушко ЛП
Митральный клапан
MIDCAB

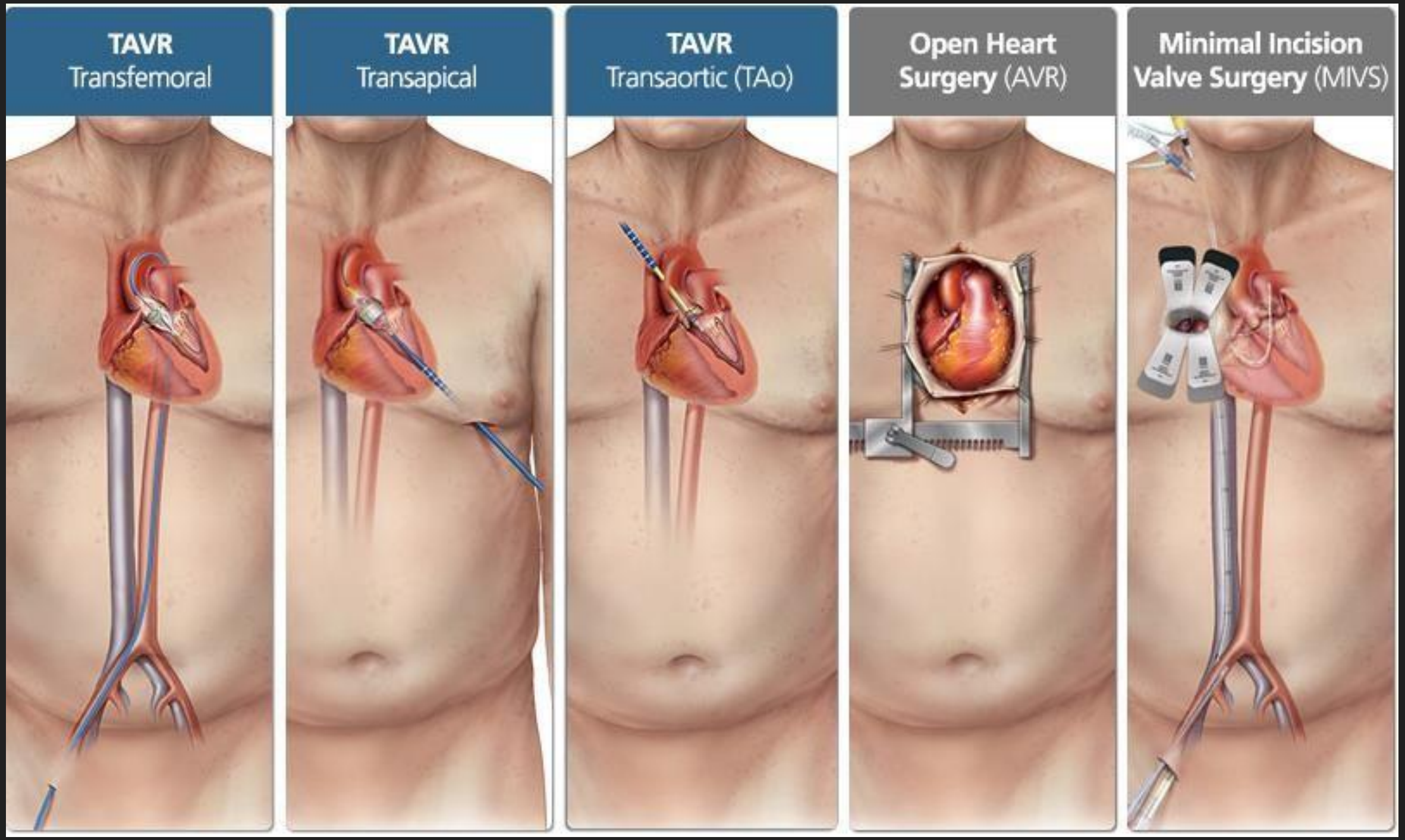
TAVR
Transfemoral
TAVR
Transapical
TAVR
Transaortic (TAo)
Open Heart
Surgery (AVR)
Minimal Incision
Valve Surgery (MIVS)

# если нужна кардиоплегия

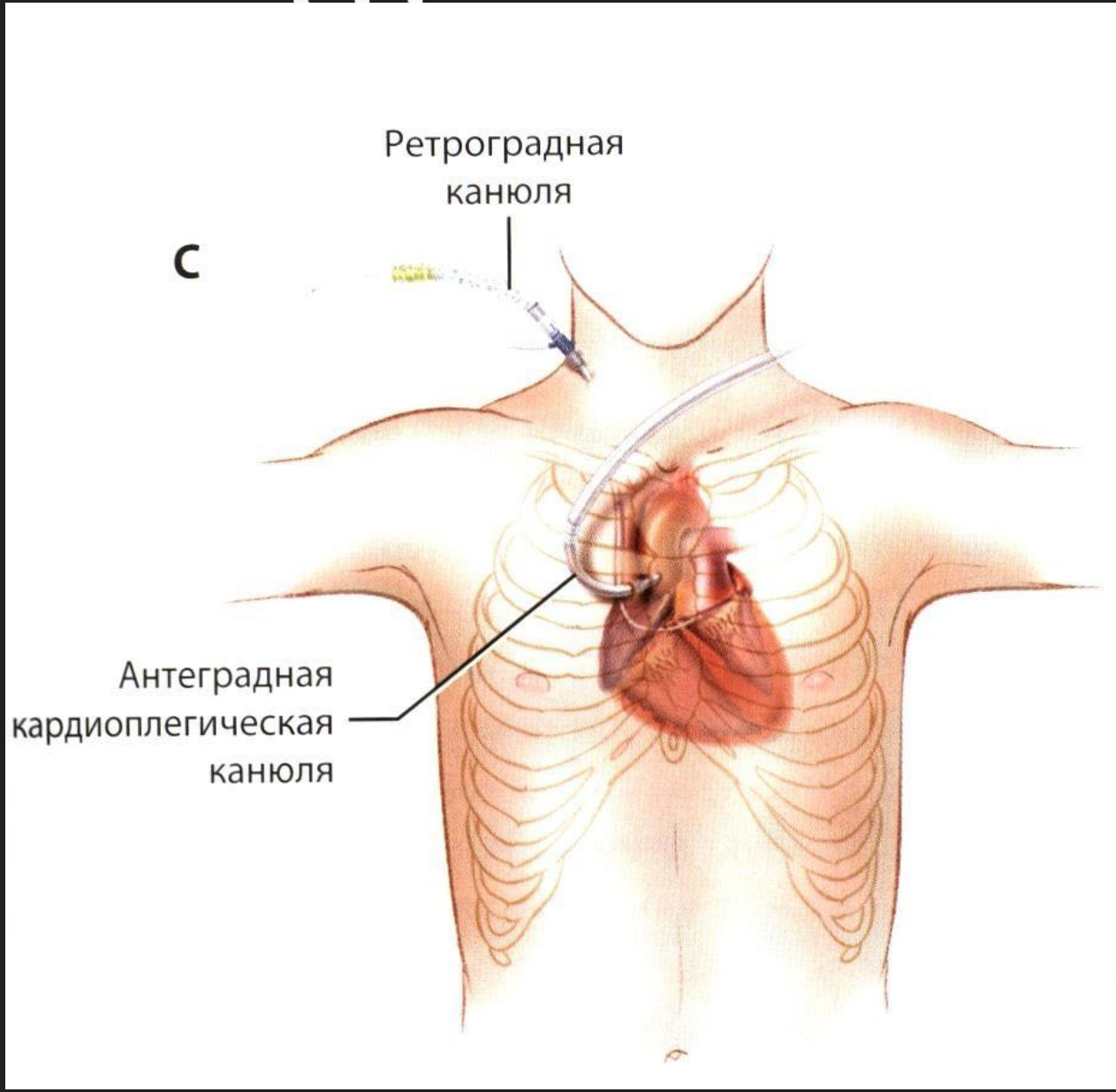

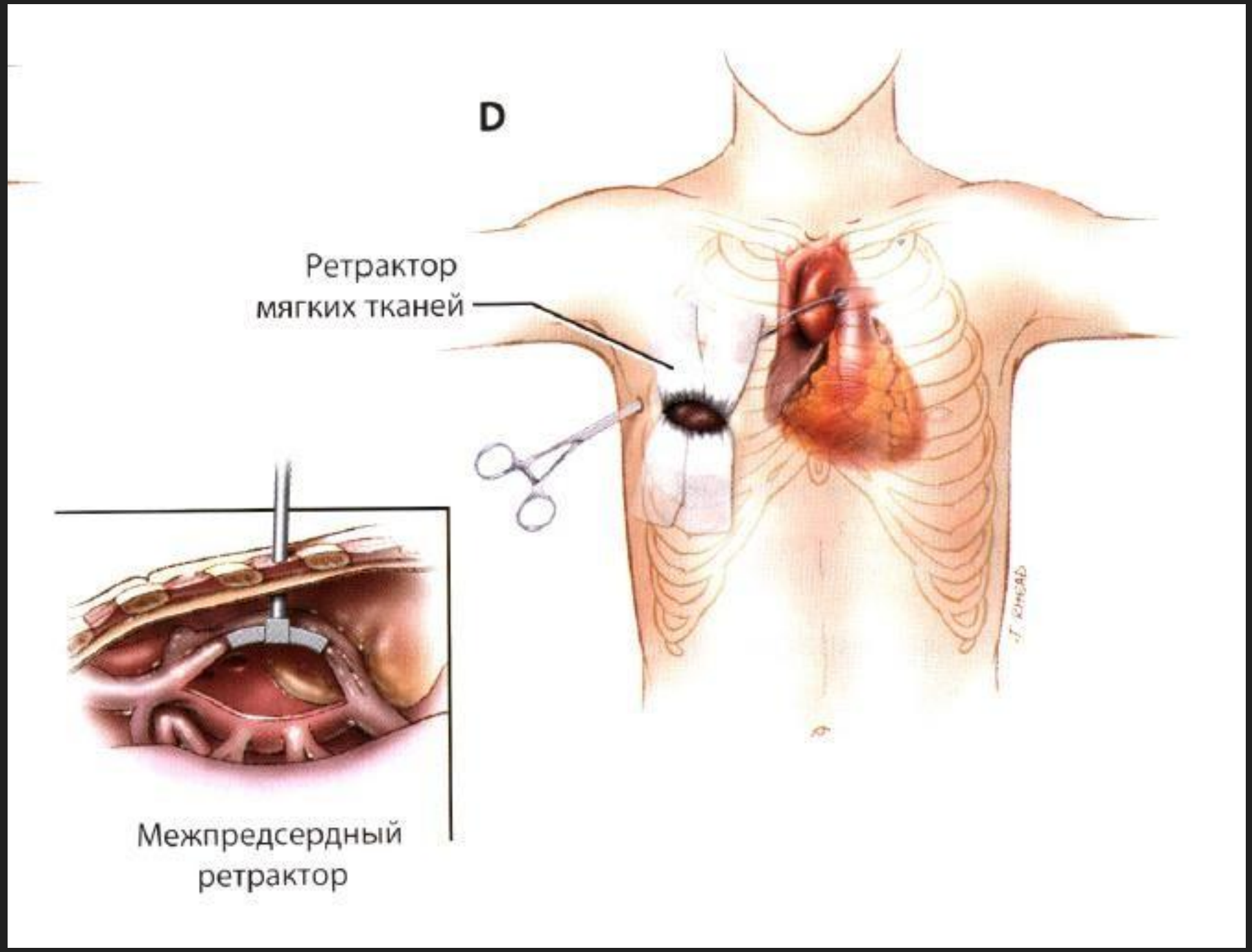
D
Ретрактор
мягких тканей
Межпредсердный
ретрактор

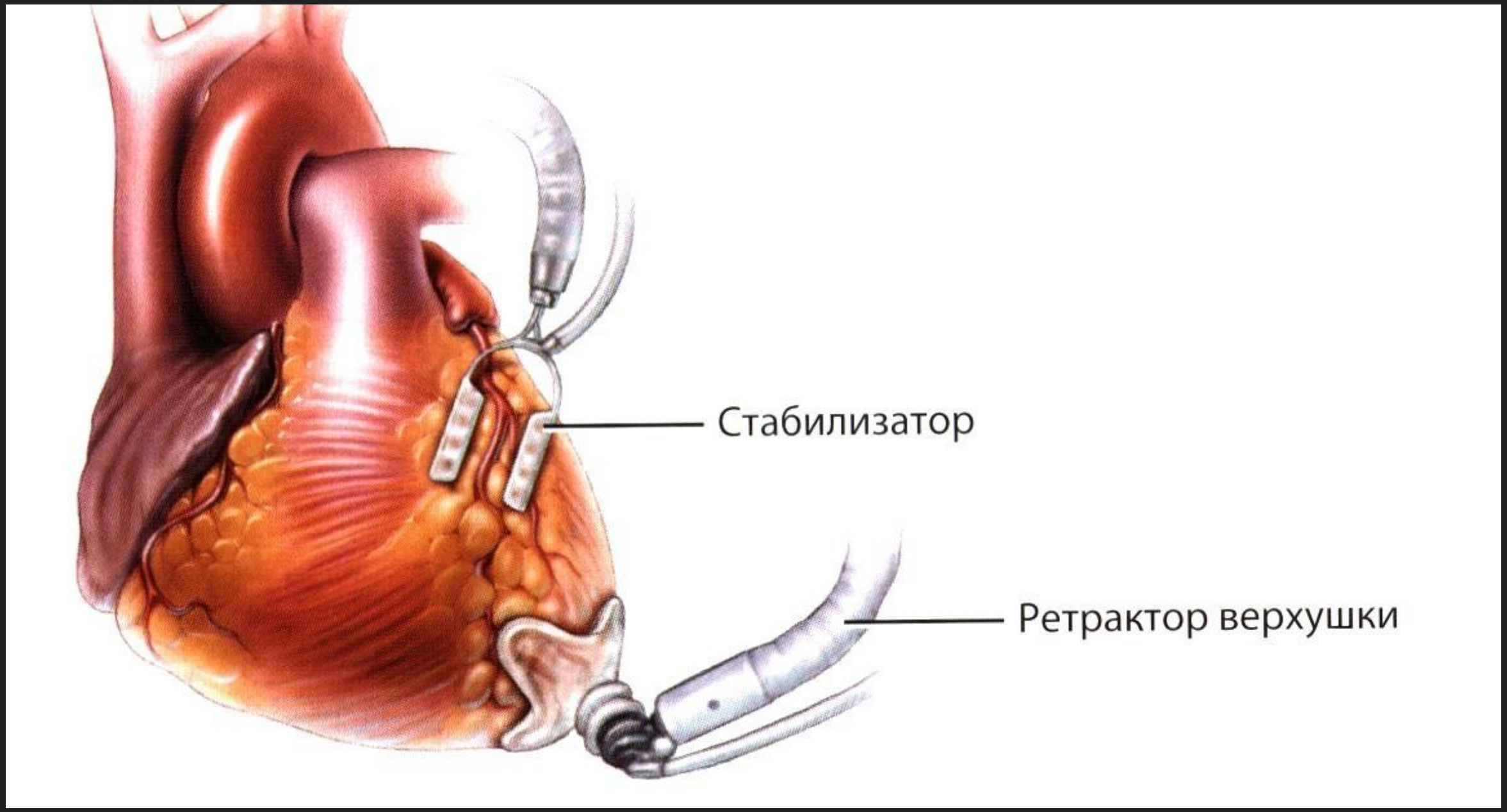
Стабилизатор
Ретрактор верхушки

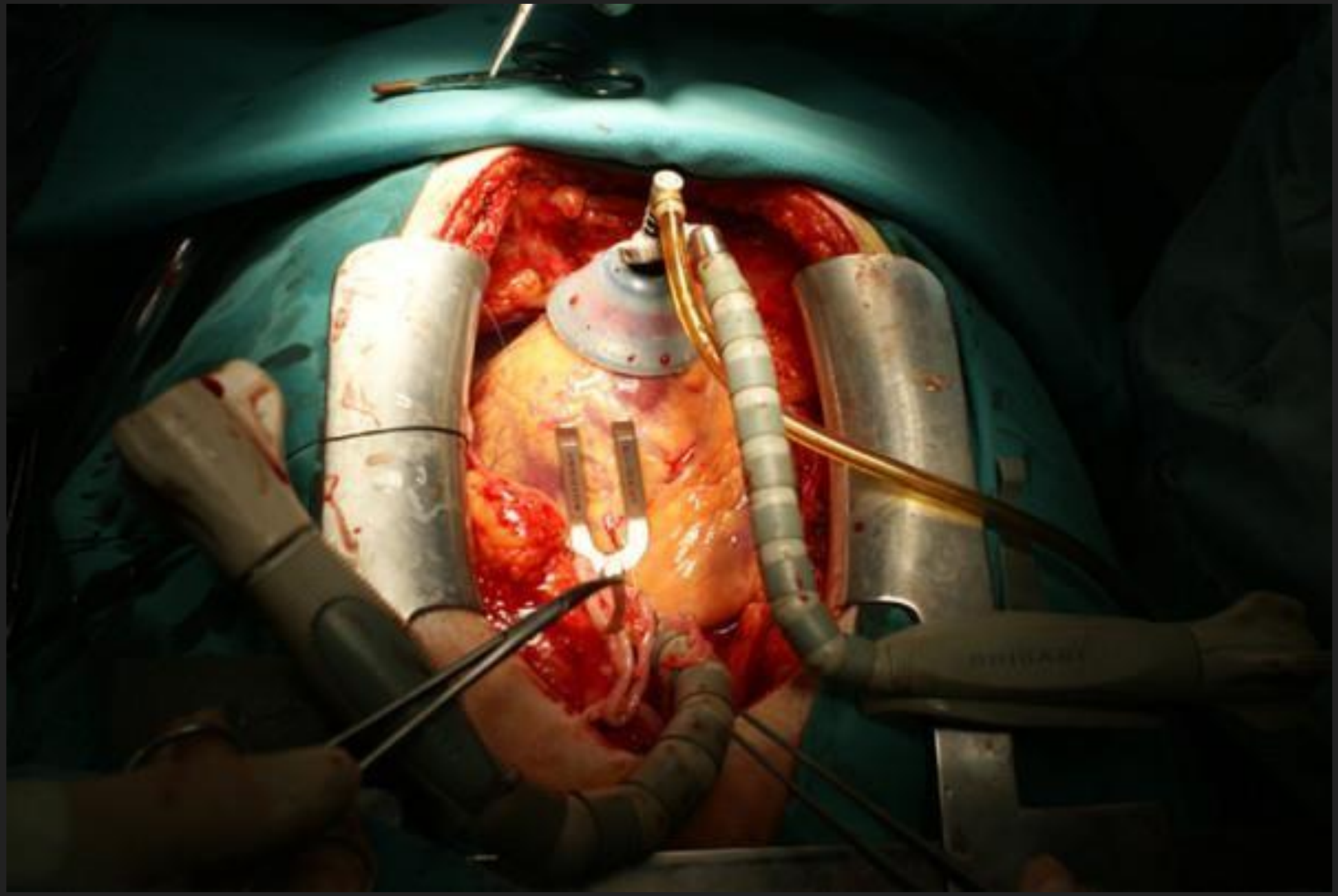

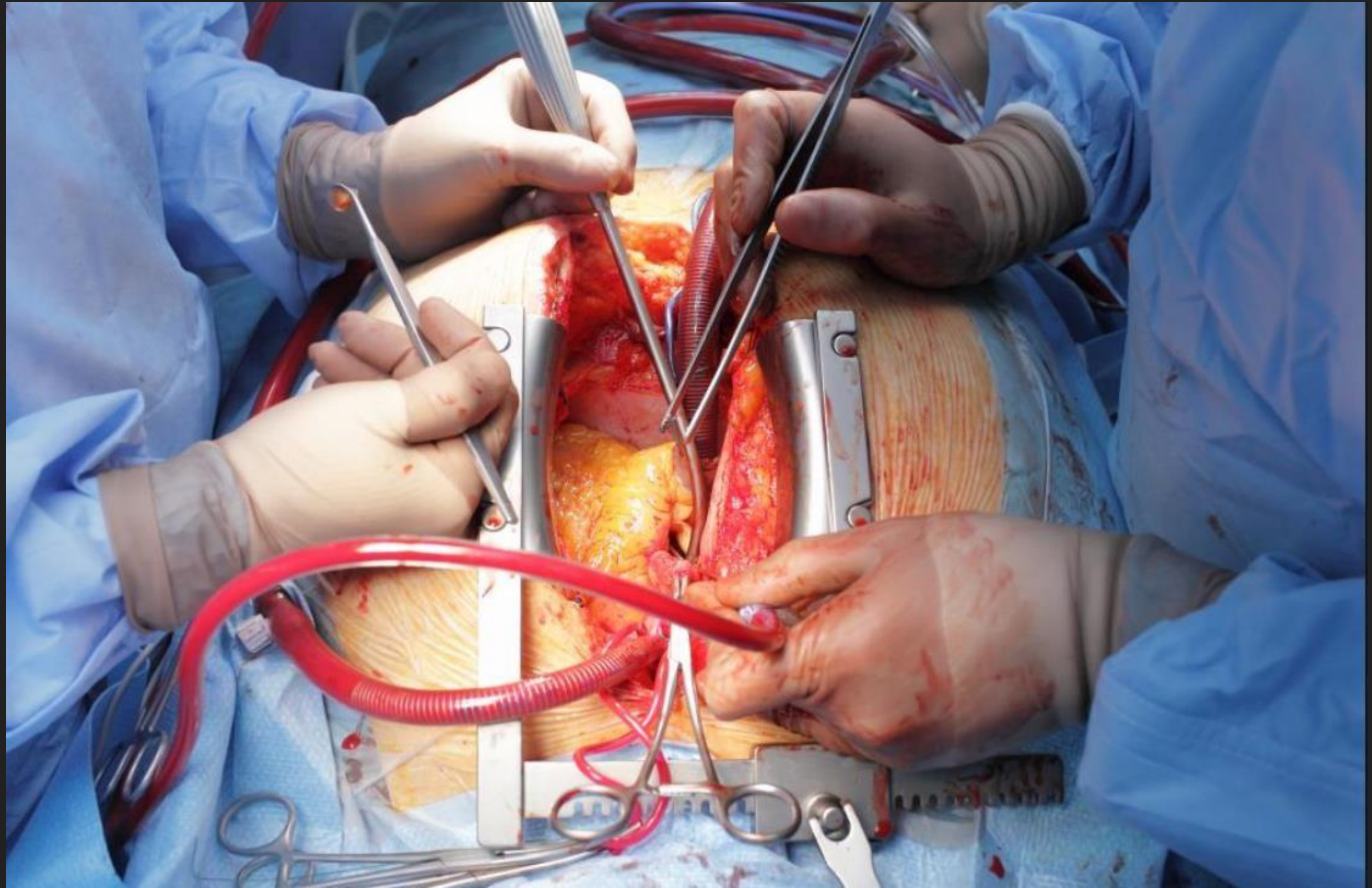

**ИК**- временное выключение насосной функции сердца и газообменной функции легких с заменой АИК.

Операции на “сухом сердце”

# Заменяем сердце на машину

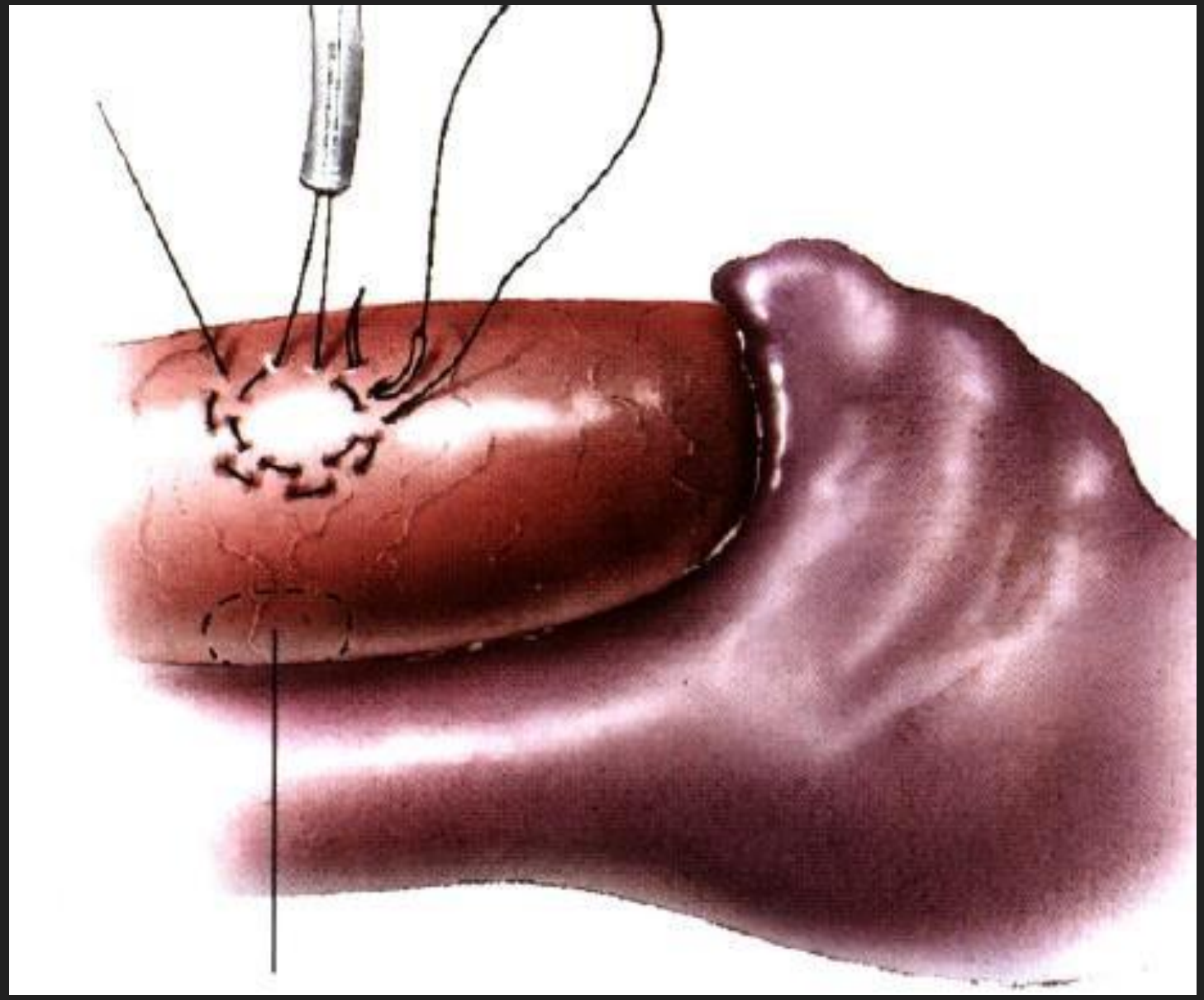

*Канюляция аорты*

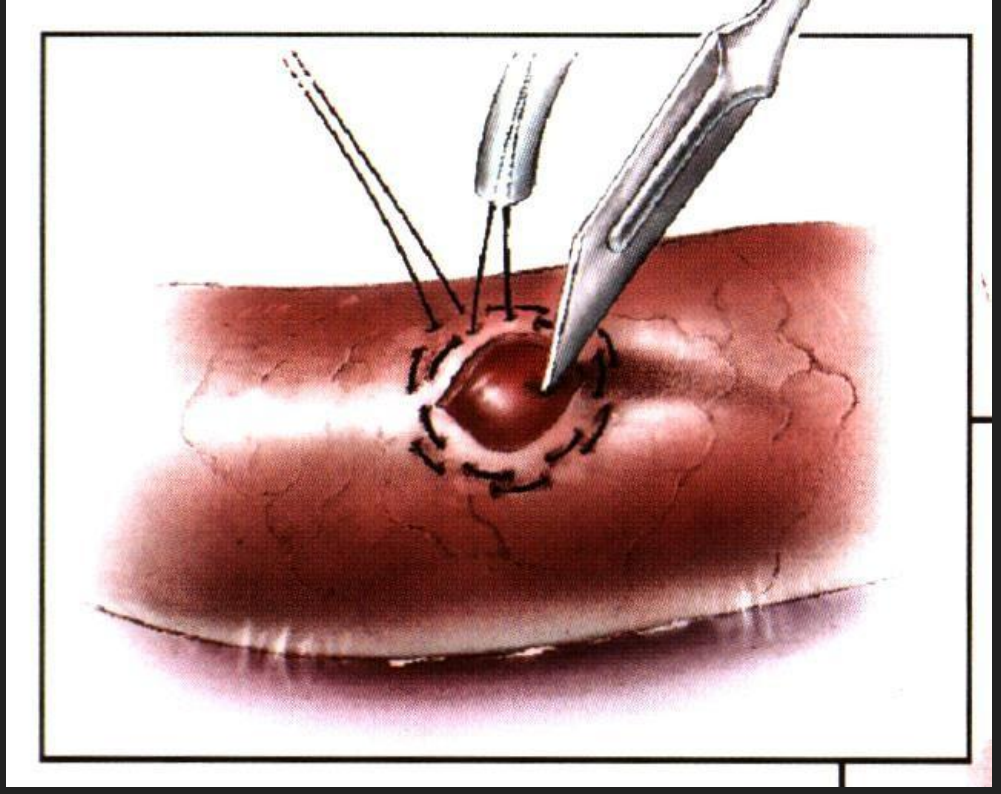

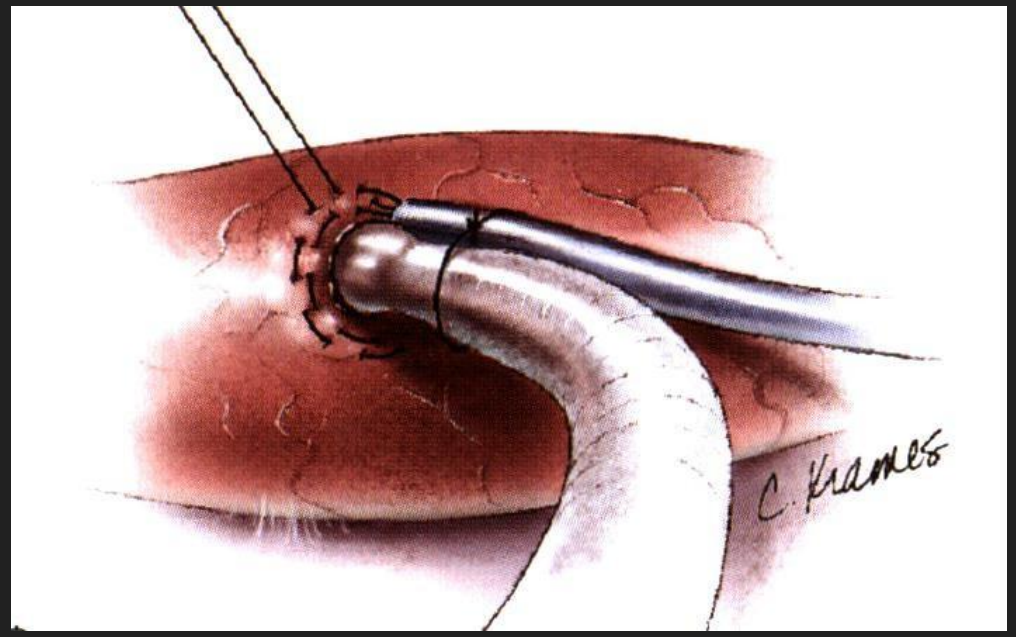
C. Kramer

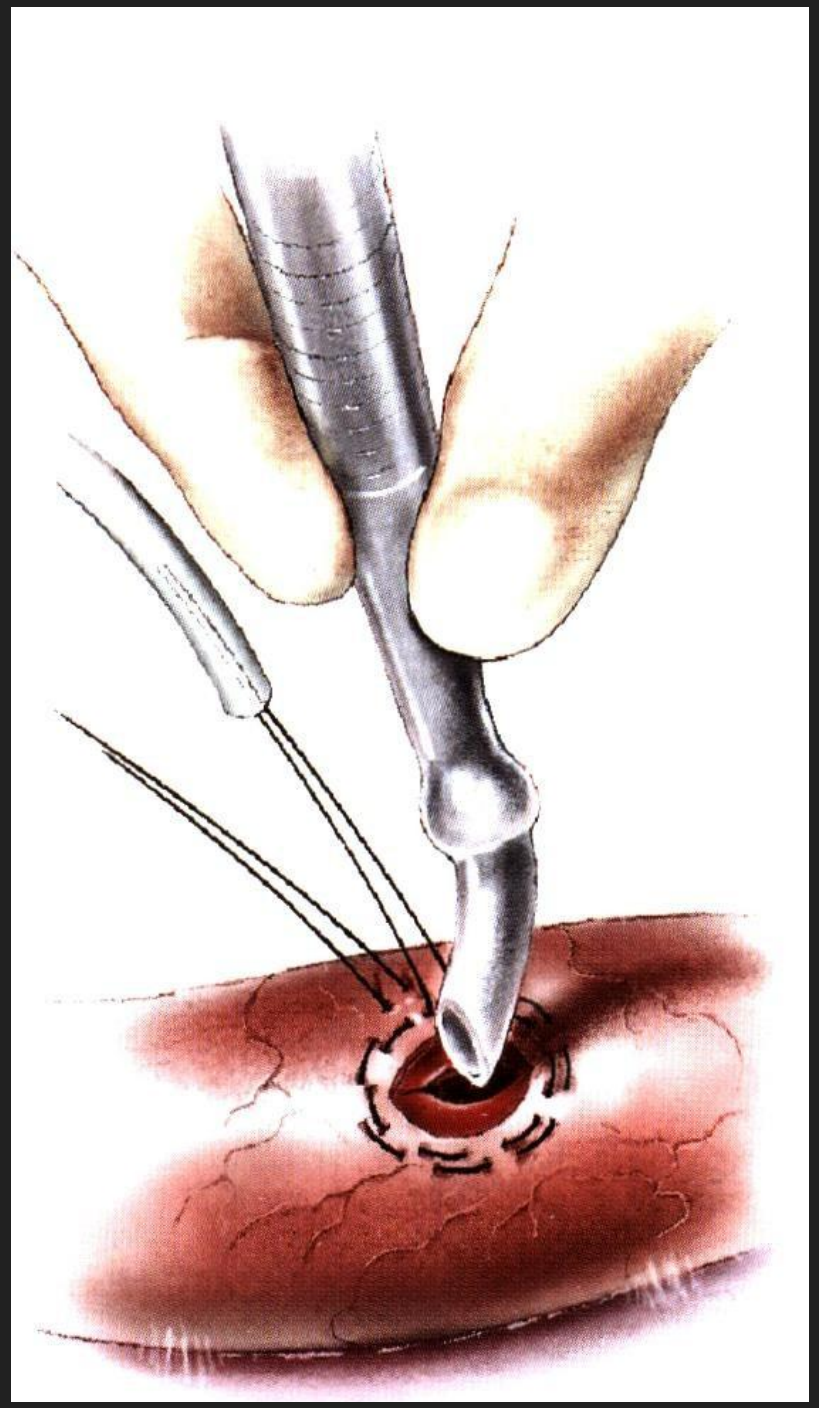

# Канюляция вен

- Вскрытие полостей сердца-канюляция ВПВ и НПВ
- АКШ, протезирование МК-двухступенчатый катетер в НПВ

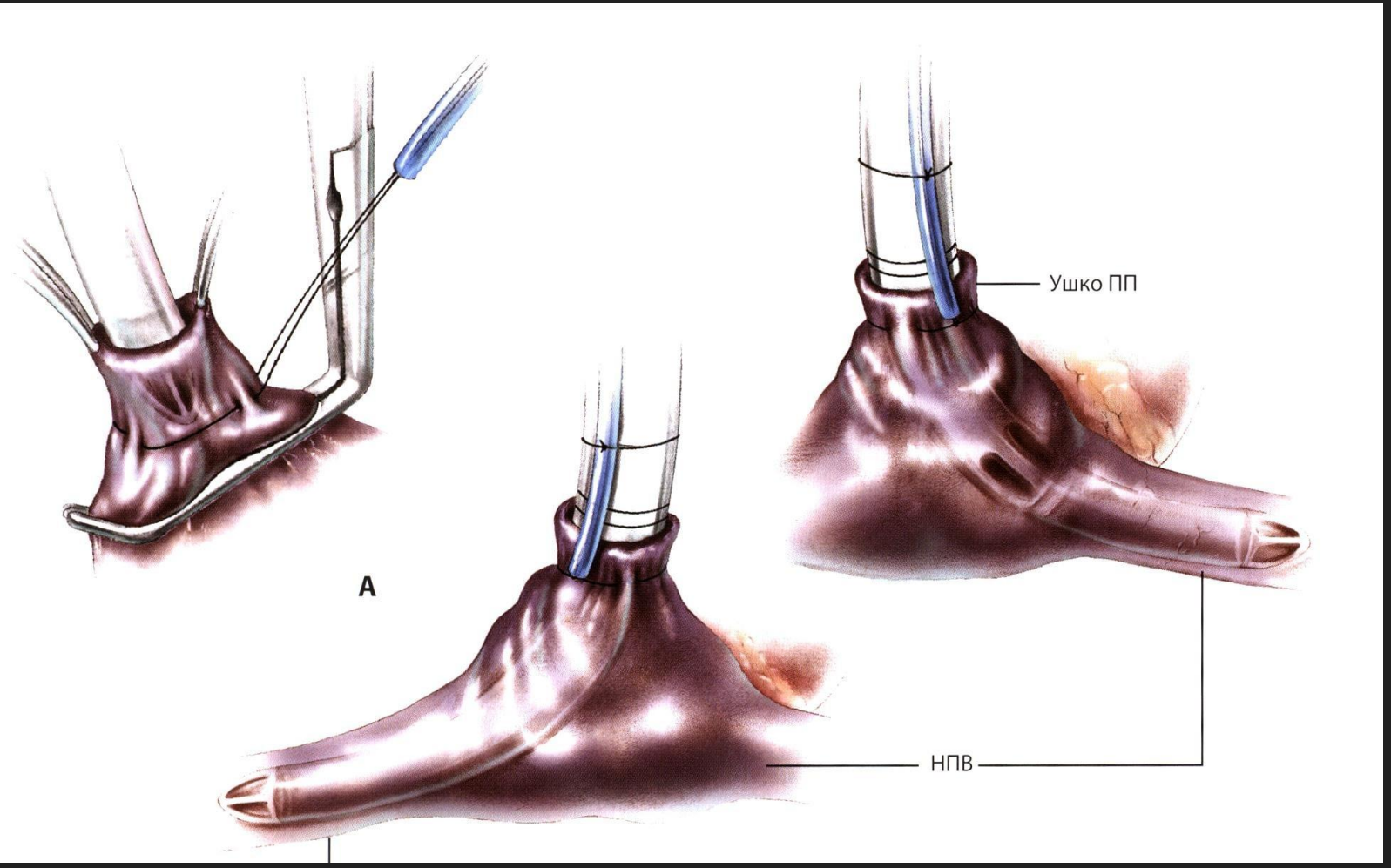


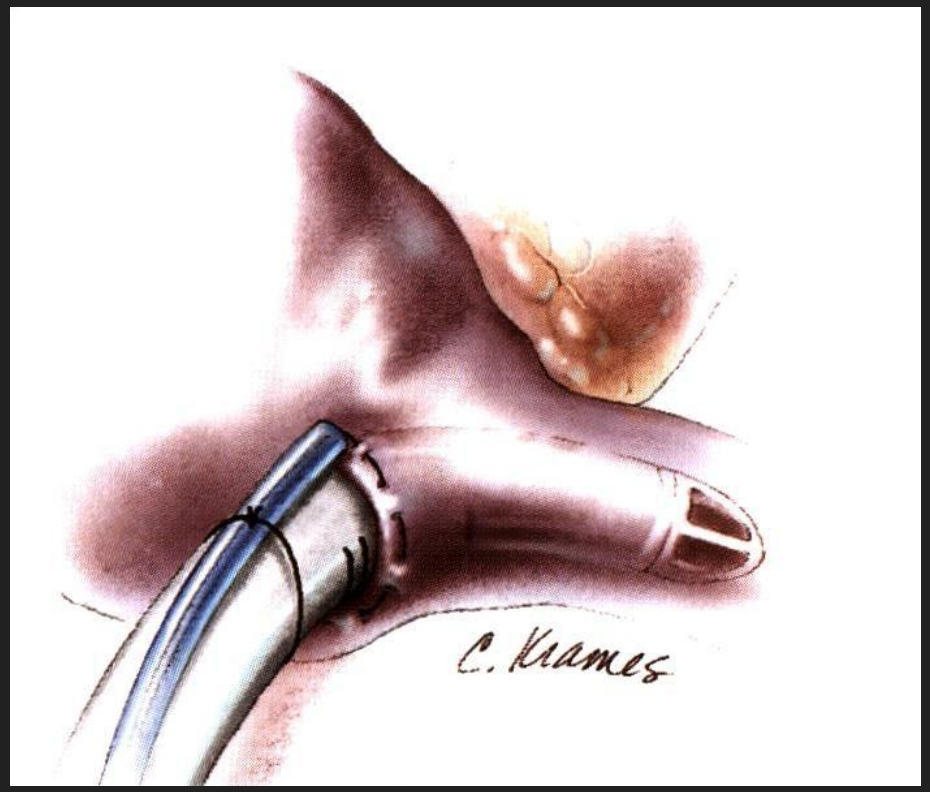

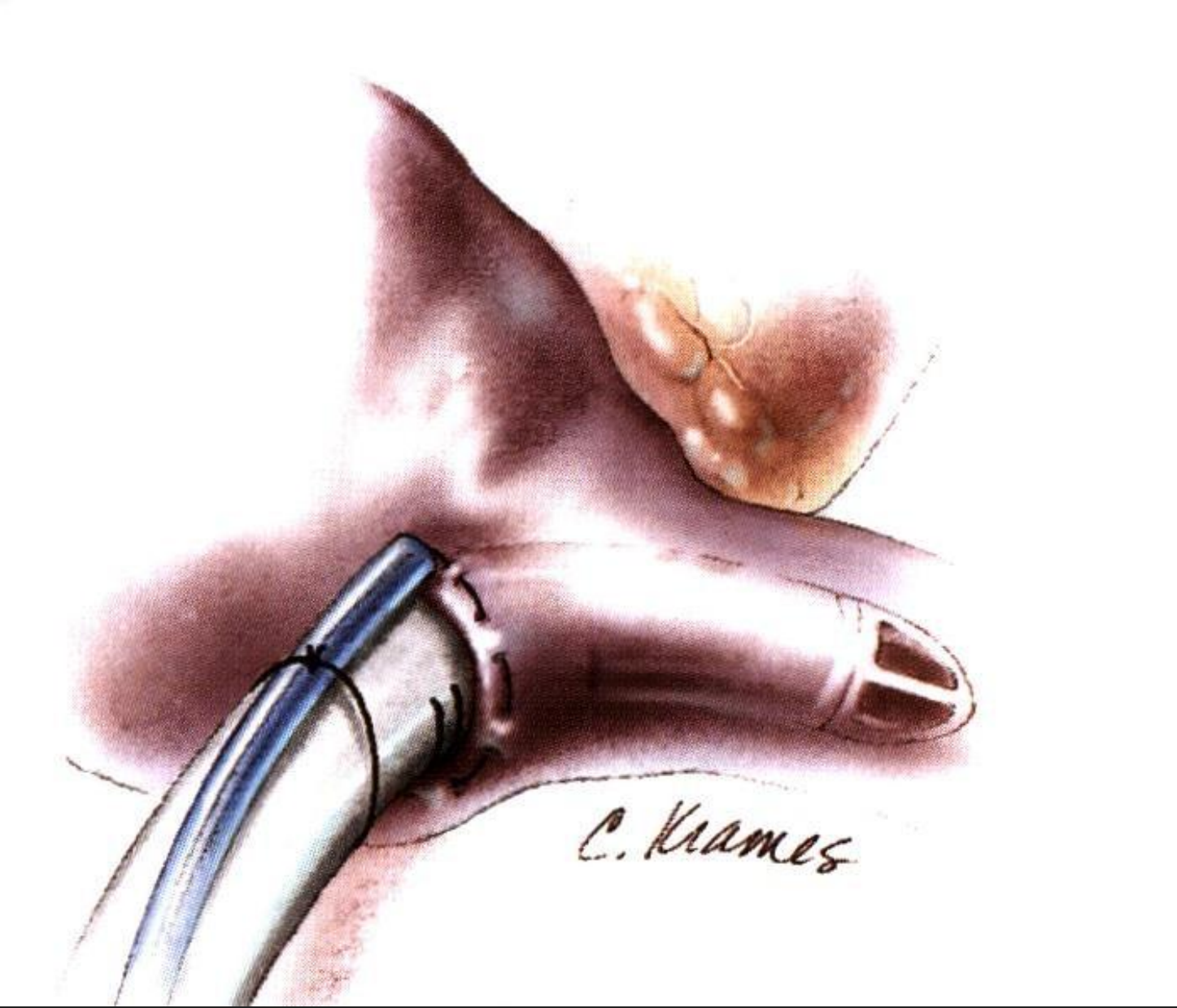
C. Kramer

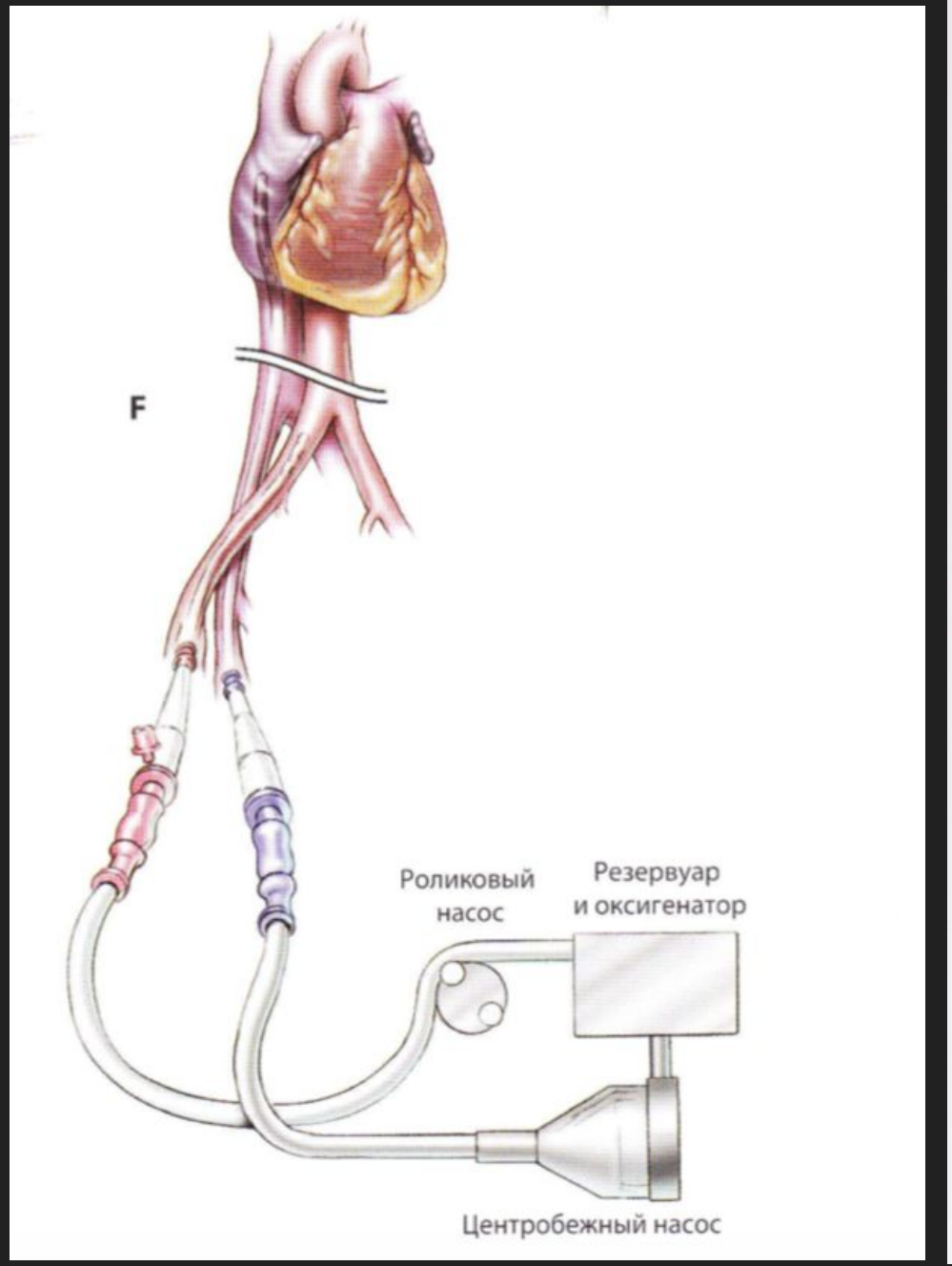
F
Роликовый насос
Резервуар и оксигенатор
Центробежный насос

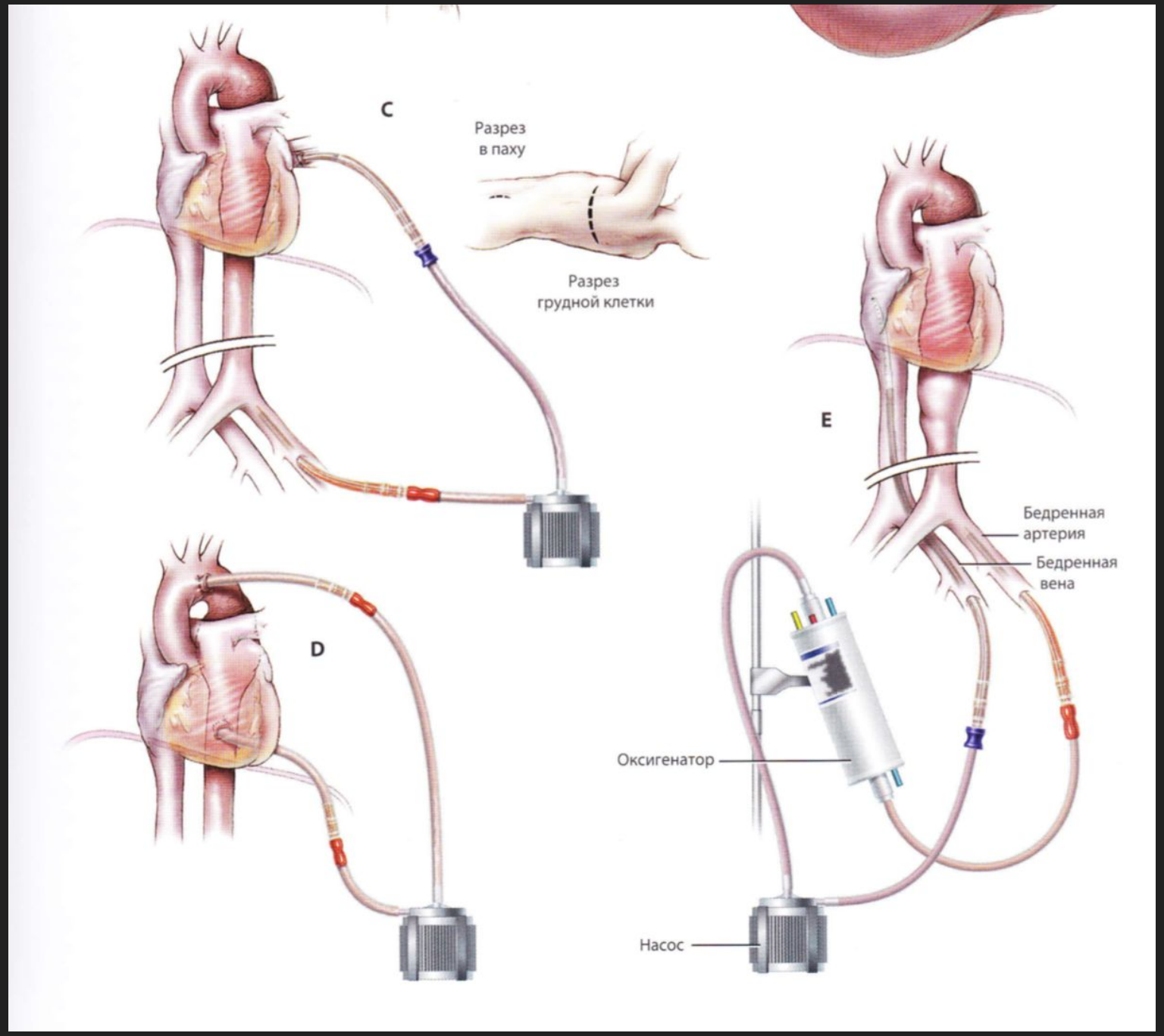
C
Разрез в паху
Разрез грудной клетки
D
E
Бедренная артерия
Бедренная вена
Оксигенатор
Насос

# АИК – что нужно знать

- Кардиотомный резервуар, интегрированный с венозным резервуаром
- Теплообменник
- Оксигенатор
- Газовый смеситель
- Гемоконцетнратор для уменьшения гемодилюции
- “Cell-caver”
- Панель управления для мониторинга состояния больного

# Кардиотомный резервуар

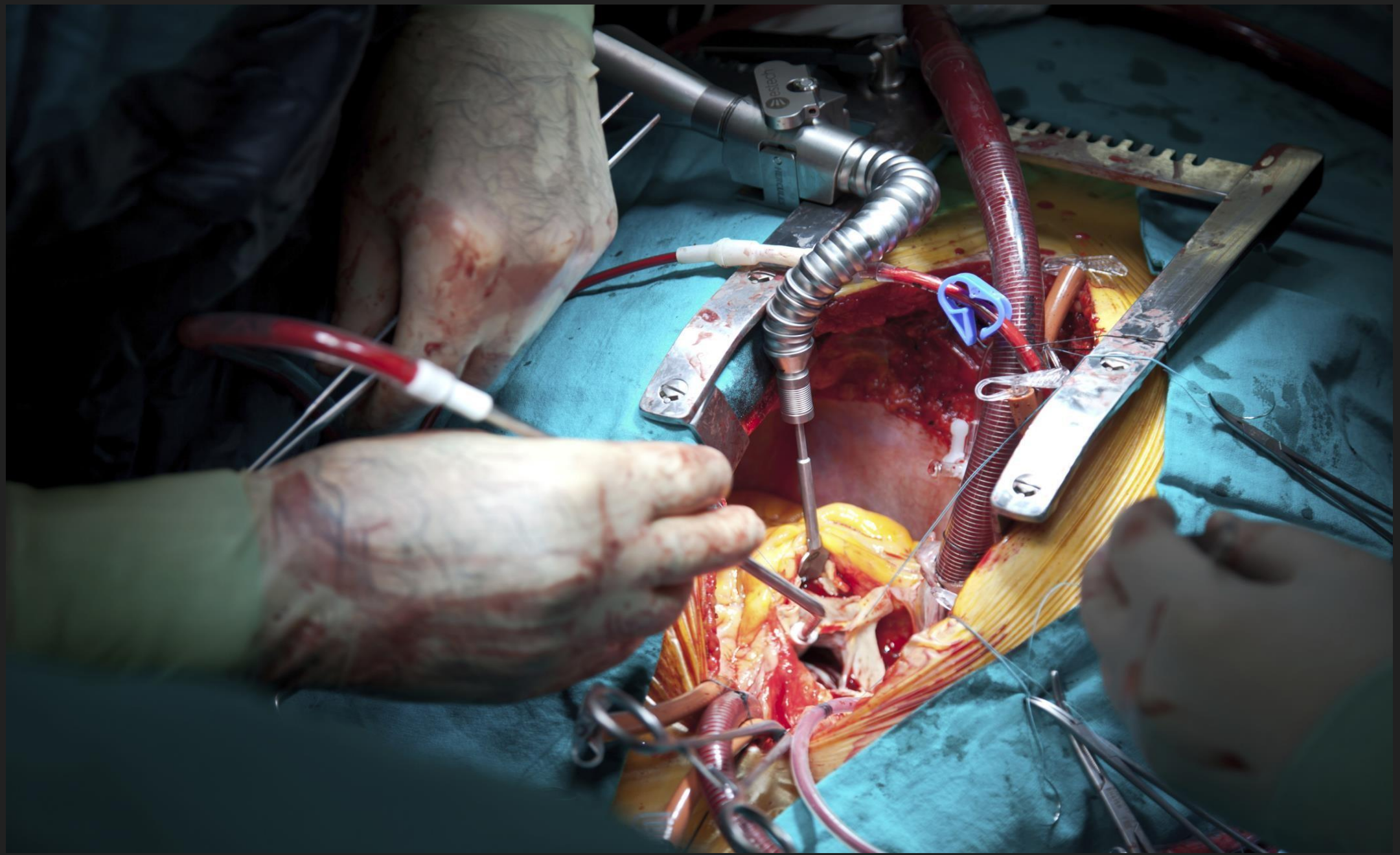

Пациент

Венозная канюля

Операционная рана

Венозная магистраль

Коронарный отсос

Кардиотомный резервуар

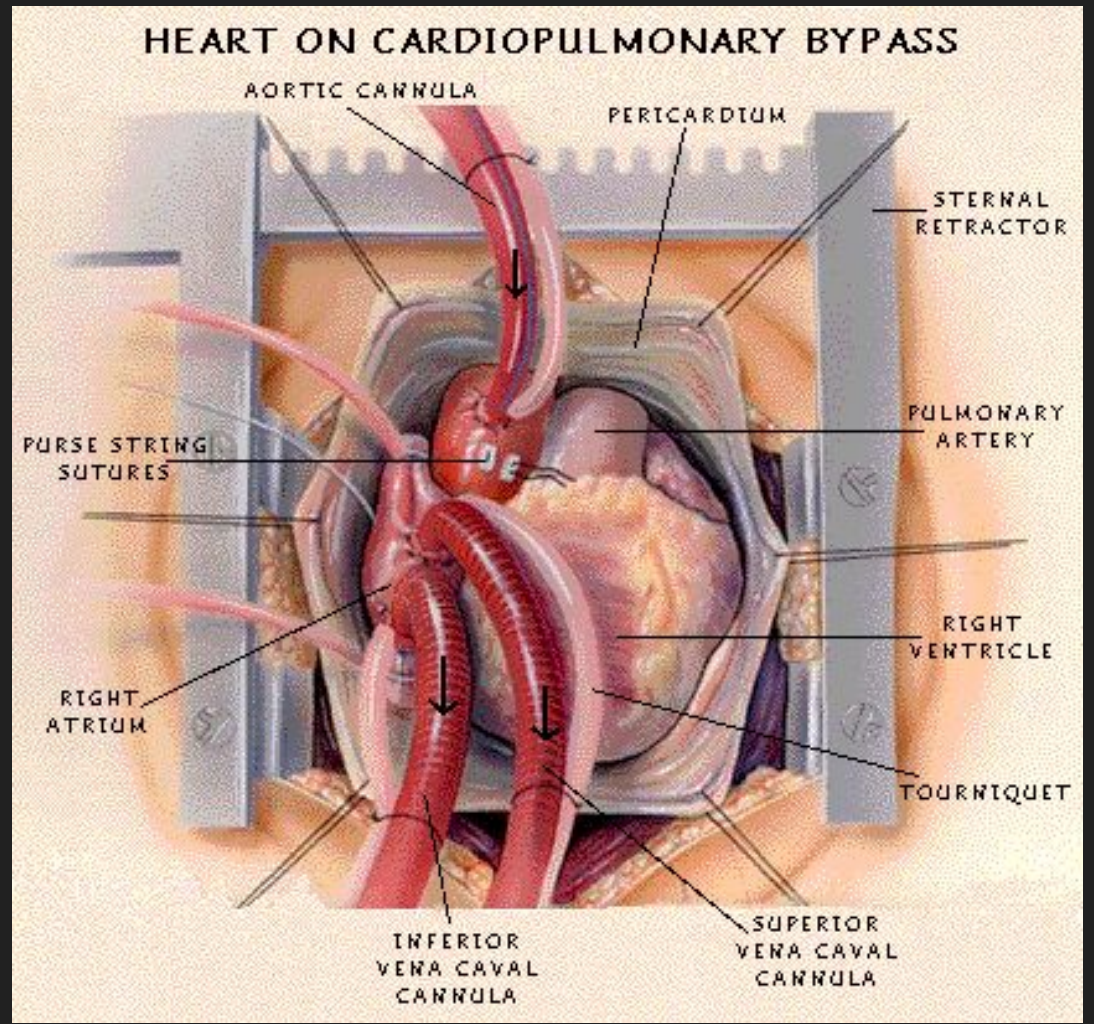

# Насосы роликовые

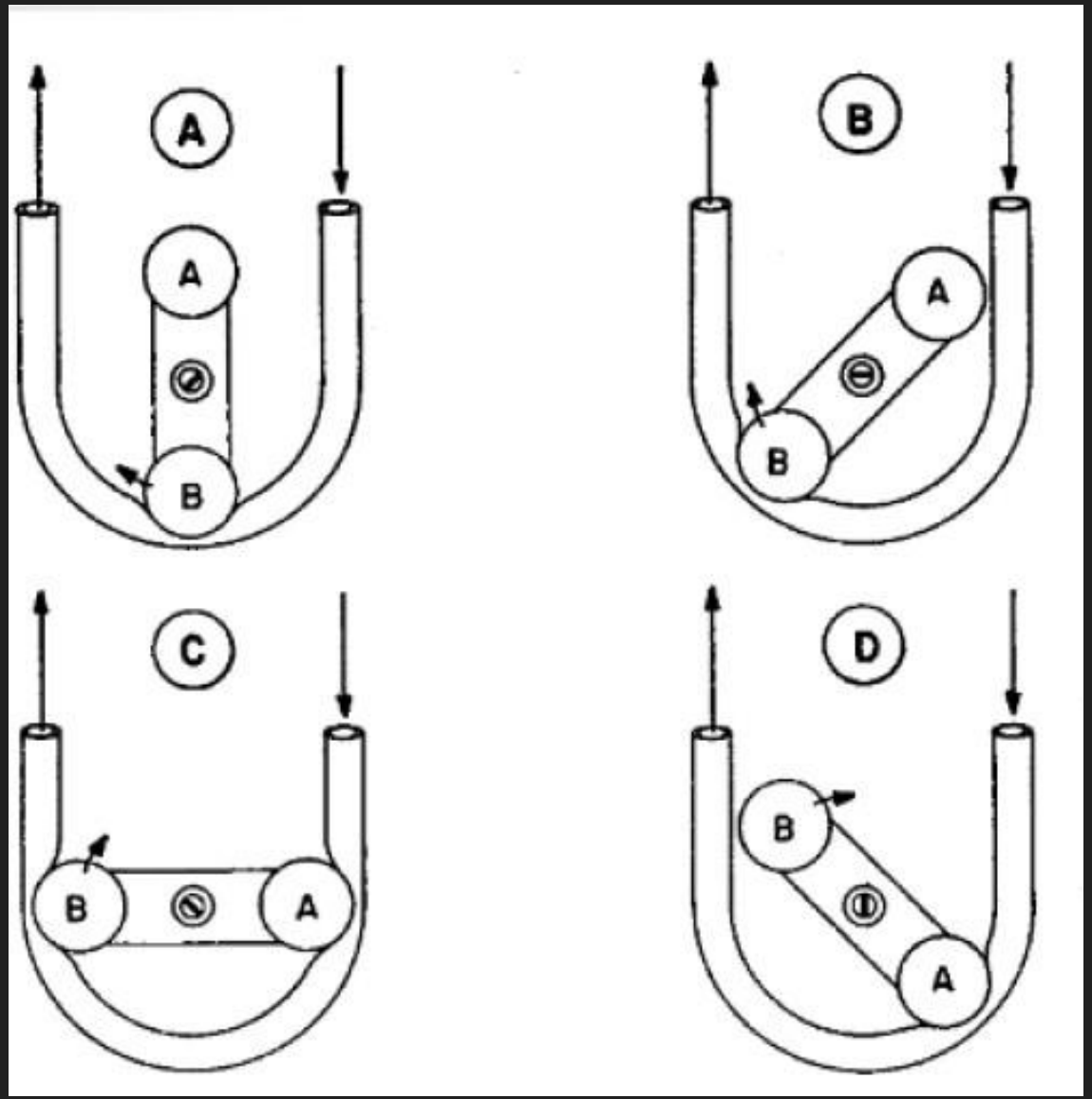


# Насосы центрифужные

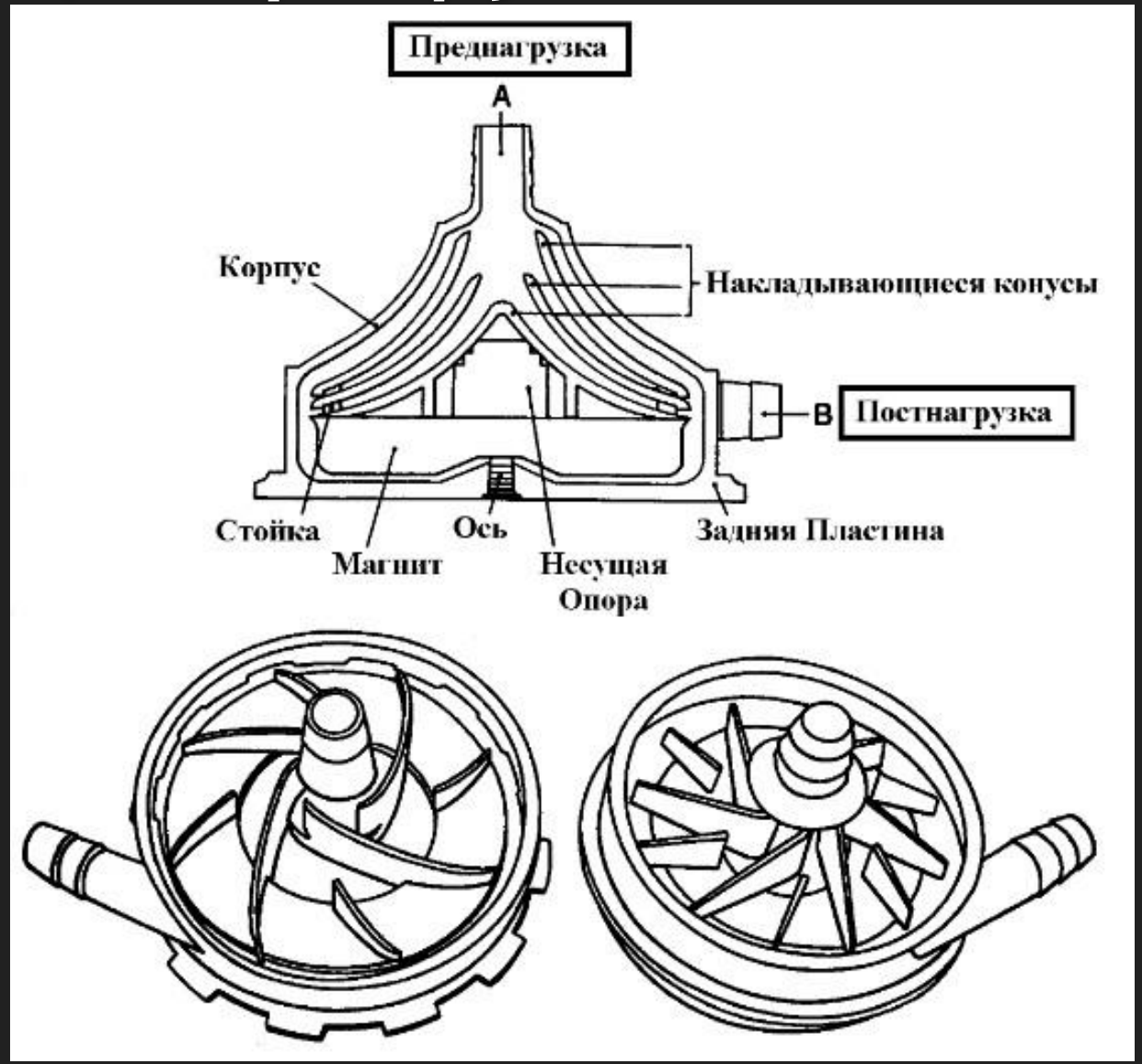

# Роликовы

Независимость от постнагрузки  Дешевизна
Маленький заправочный объем  Нет обратного тока крови  Обеспечивает пульсовой ток

Недостатки:
Способен создавать высокое положительное и отрицательное давление  Слущивает трубку
Разрывает трубку
Риск массивной воздушной эмболии  Требователен к уровню оклюзии

# Центрифужные

Чувствительность к  постнагрузке
Безопасный по негативному и позитивному  давлению
Адаптируется к венозному возврату  Удобен для обхода ЛЖ и ПЖ
Предпочтителен для длительного обхода  Защищает от массивной воздушной эмболии

Недостатки:
Требуется флуометр
Возможен обратный ток крови  Высокая стоимость

# Оксигенатор

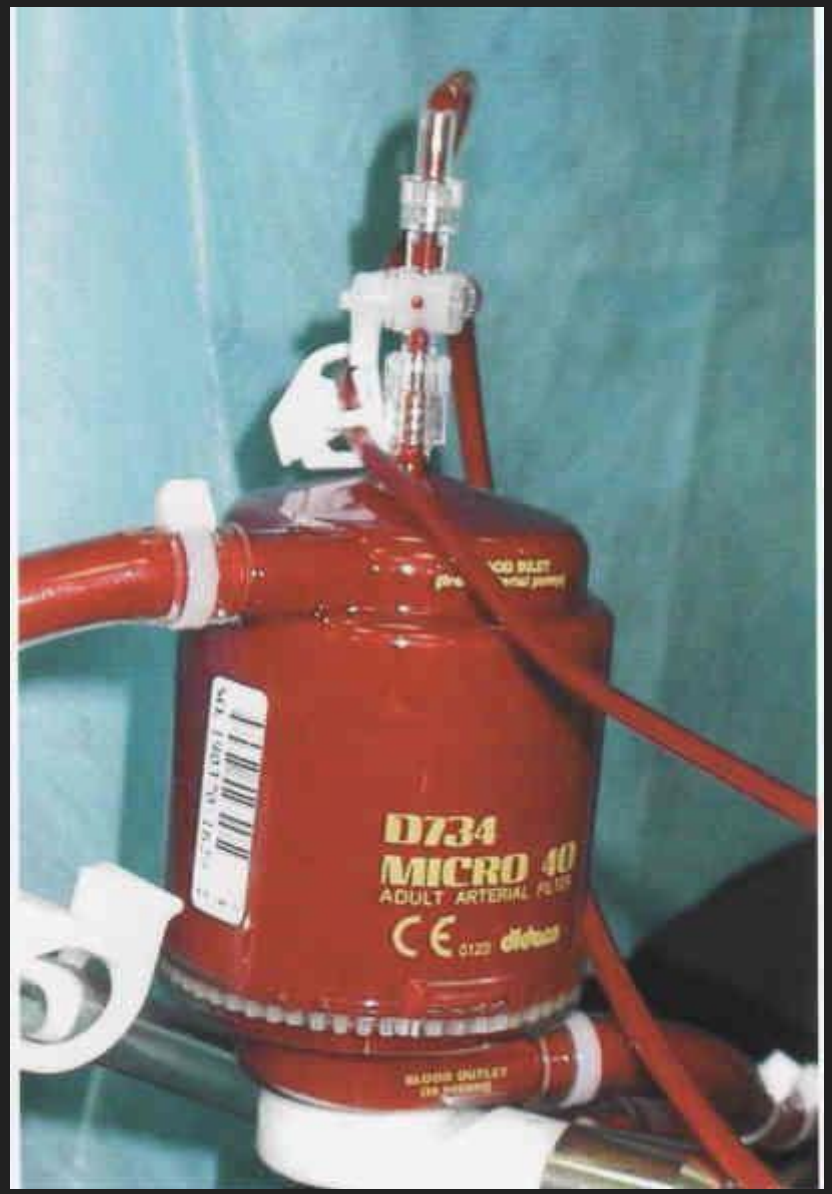


# Фильтры и воздушные ловушки

# Меры по профилактики микроэмболий

- использование мембранных оксигенаторов
- центрифужных насосов
- фильтров в кардиотомических резервуарах
- фильтра-ловушки пузырьков в артериальной линии
- избегание перепада температуры между кровью и теплоносителем(водой) более 5°С
- продувка экстракорпорального контура углекислотой перед его заправкой
- рециркуляция бескровного заправочного р-ра через предбайпассный фильтр
- использование транспищеводной эхокардиографии для определения внутрисердечного воздуха и его выведения
- отмыв крови, полученной из хирургической раны

- профилактика тромбозов подбором адекватных режимов  антикоагуляции
- •канюляция дистальной аорты или подмышечной артерии
- •выбор специальных аортальных канюль
- •профилактика воздушной эмболии в экстракорпоральный  контур:
- -герметичные кисетные швы
- -установка трехходовых кранников на всех портах
- -осторожное использование шприцев
- -достаточный для дезаэрации минимальный динамический  уровень в венозном резервуаре
- -избегание интенсивного дренажа

# Теплообменный аппарат

- Градиент темп-ры между водой и кровью НЕ должен превышать 5°C (риск образования микроэмболов)
- Недопустим перегрев крови – денатурация белка

Тепловатая перфузия (32-34 °C)

Нормотермическая (36-37 °C)

Основной принцип “warm body-cold heart”

# Дренирование сердца

- Через ПВЛВ
- Через верхушку
- Ствол ЛА
- Катетер ретроградно через МК

Контроль:

- ЧПЭхоКГ

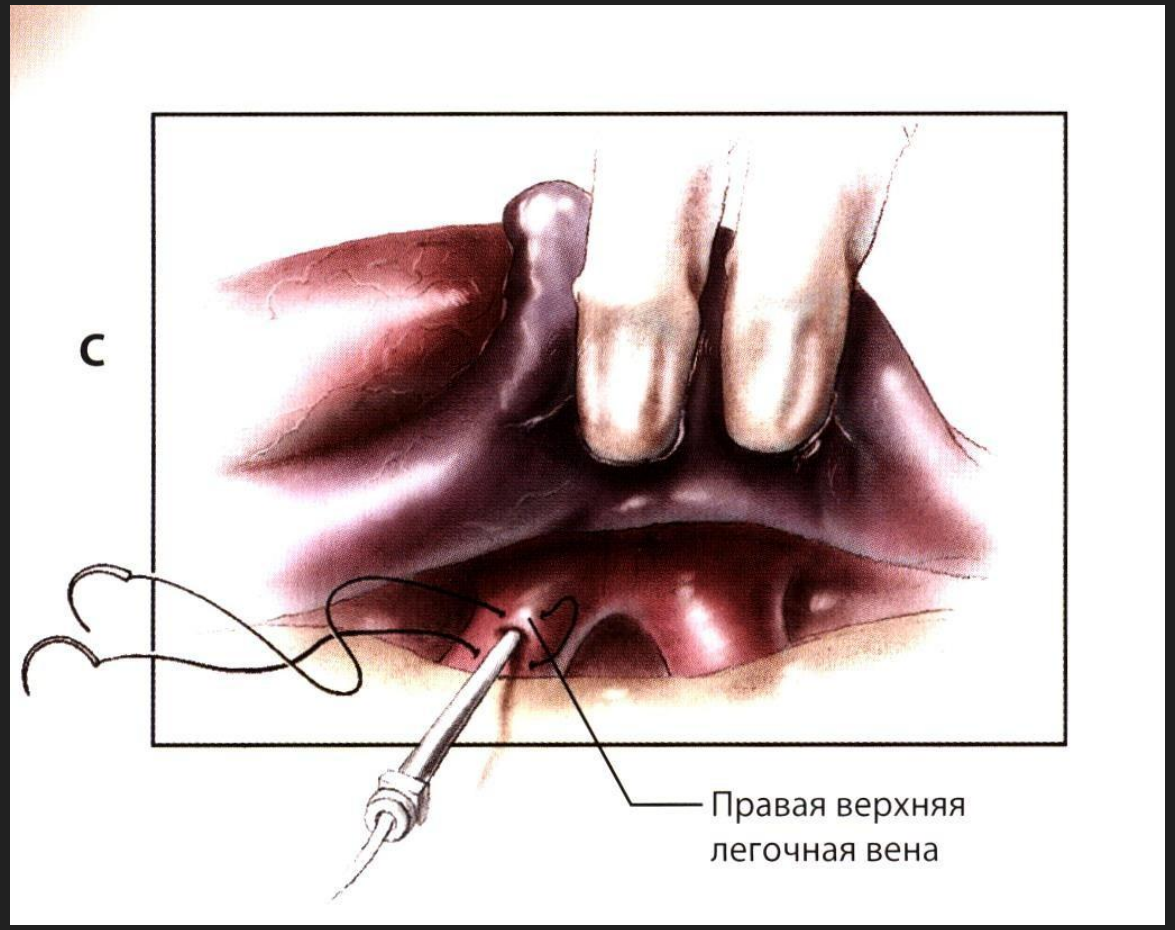

# Мониторинг

**Перфузионный индекс**

- 2.3-2.5 л/мин на 1 м² (взрослые)
- 3.0-3.5 л/мин на 1м² (дети)

- Среднее АД –70-80 мм рт.ст.
- Гематокрит –25-30%
- Температура –36-37°



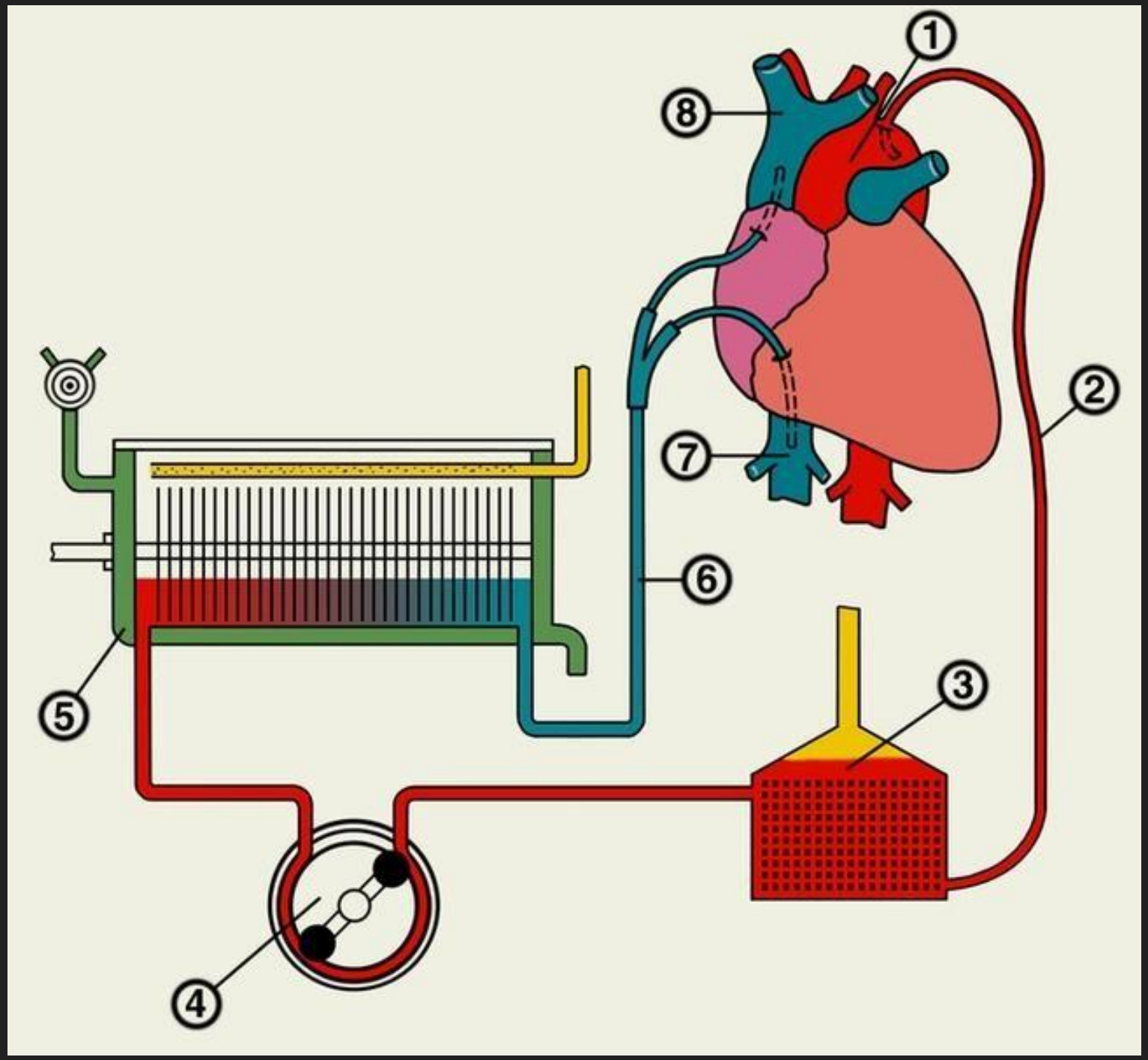
1
2
3
4
5
6
7
8

# Схема системы экстракорпорального кровообращения

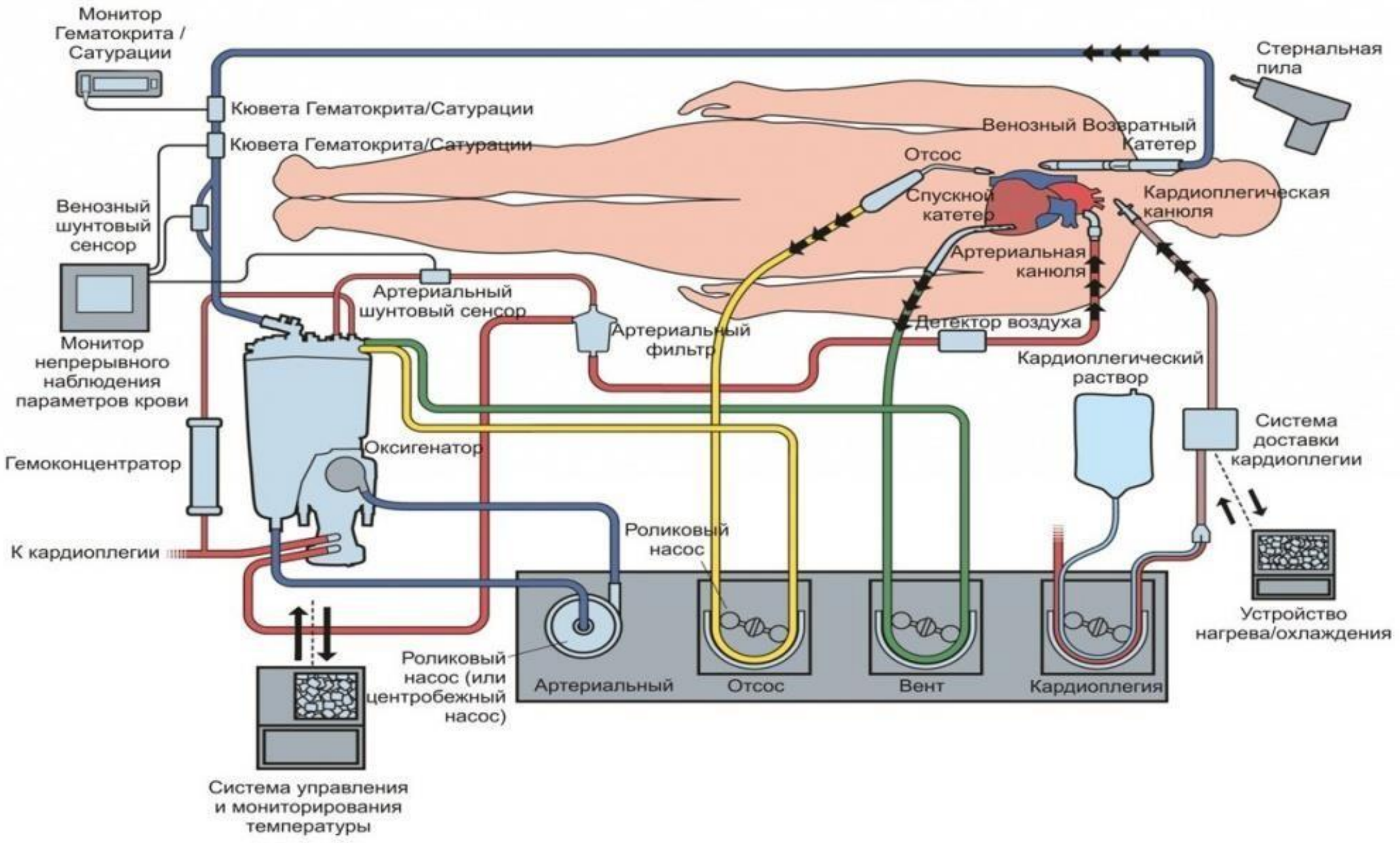

# Прекращение ИК

- **После согревания больного до <u>34- 36°С</u> с восстановлением сердечной деятельности и вентиляции легких.**
- Под контролемЧПЭхоКГ удаление пузырьков воздуха
- Удаление катетеров и артериал. канюли
- Протамином сульфата нейтрализовать гепарин натрия
- Оставшийся перфузат из АИК =>Cell- saver=>возврат больному в виде эритроцитарной массы

# Как защитить сердце?

- Снижение температуры(гипотермия)
- Кардиоплегия (фармакологический способ)

# Кардиоплегические системы

Обеспечивают обездвиживание сердца и его консервацию

***Задачи кардиоплегии:***

- Обеспечение неподвижности миокарда
- Уменьшение потребление энергии миокардом
- Обеспечить бескровное операционное поле
- Обеспечить быстрое восстановление
- Сократительной функции миокарда

# Кристаллоидная

- **Растворы с внеклеточной активностью** (р-р Св.Томаса, «Консол»: К 16 ммоль/л, Mg 16, Na 110ммоль/л, Са 1,2 ммоль/л, pH 7,8)
- **Растворы с внутриклеточной активностью** (р-рБретшнайдера, «Кустодиол»: К 9 ммоль/л, Mg 4ммоль/л, Na 15 ммоль/л, pH 7,1 + маннитол 30ммоль\кг, гистидин 180 ммоль\кг)

# Кровяная

Преимущества:

- Сохранение остановленного сердца в состоянии оксигенации.
- Повторная оксигенация при пополнении кардиоплегического раствора.
- Избежание реперфузионного повреждения
- Сведение к минимуму гемодилюции
- Повышение буферной емкости раствора и наличие естественных антиоксидантов.

# Способы подачи р-ра

- Антеградный
- Ретроградный
- Сочетанный

Антеградная

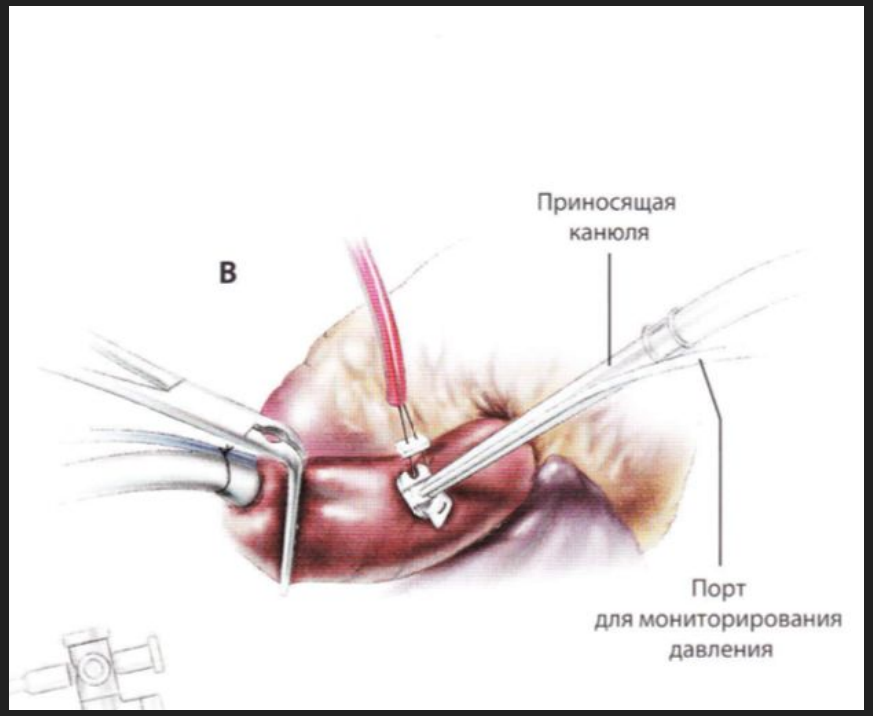


Ретроградная

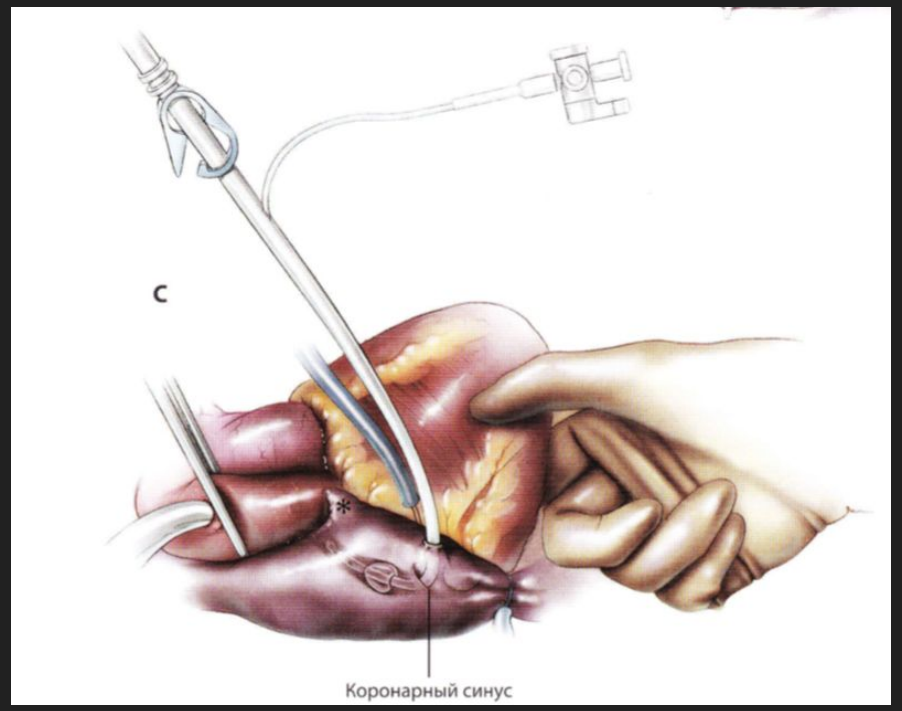


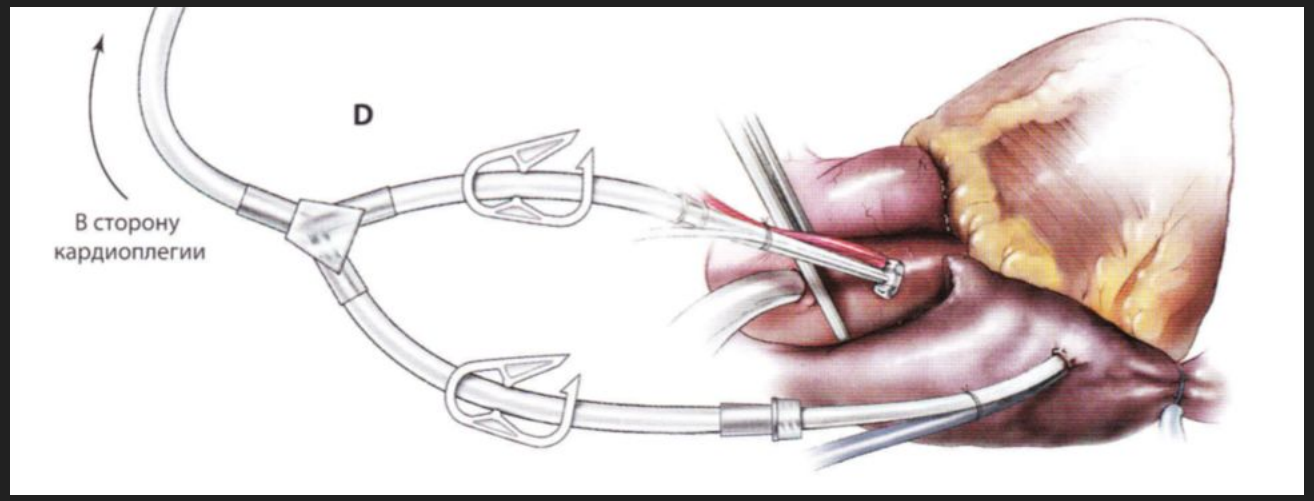


Сочетанная

Пациент

Венозная канюля

Операционная рана

Канюля в ЛЖ

Венозная магистраль

Коронарный отсос

Дренажный насос

Кардиотомный резервуар

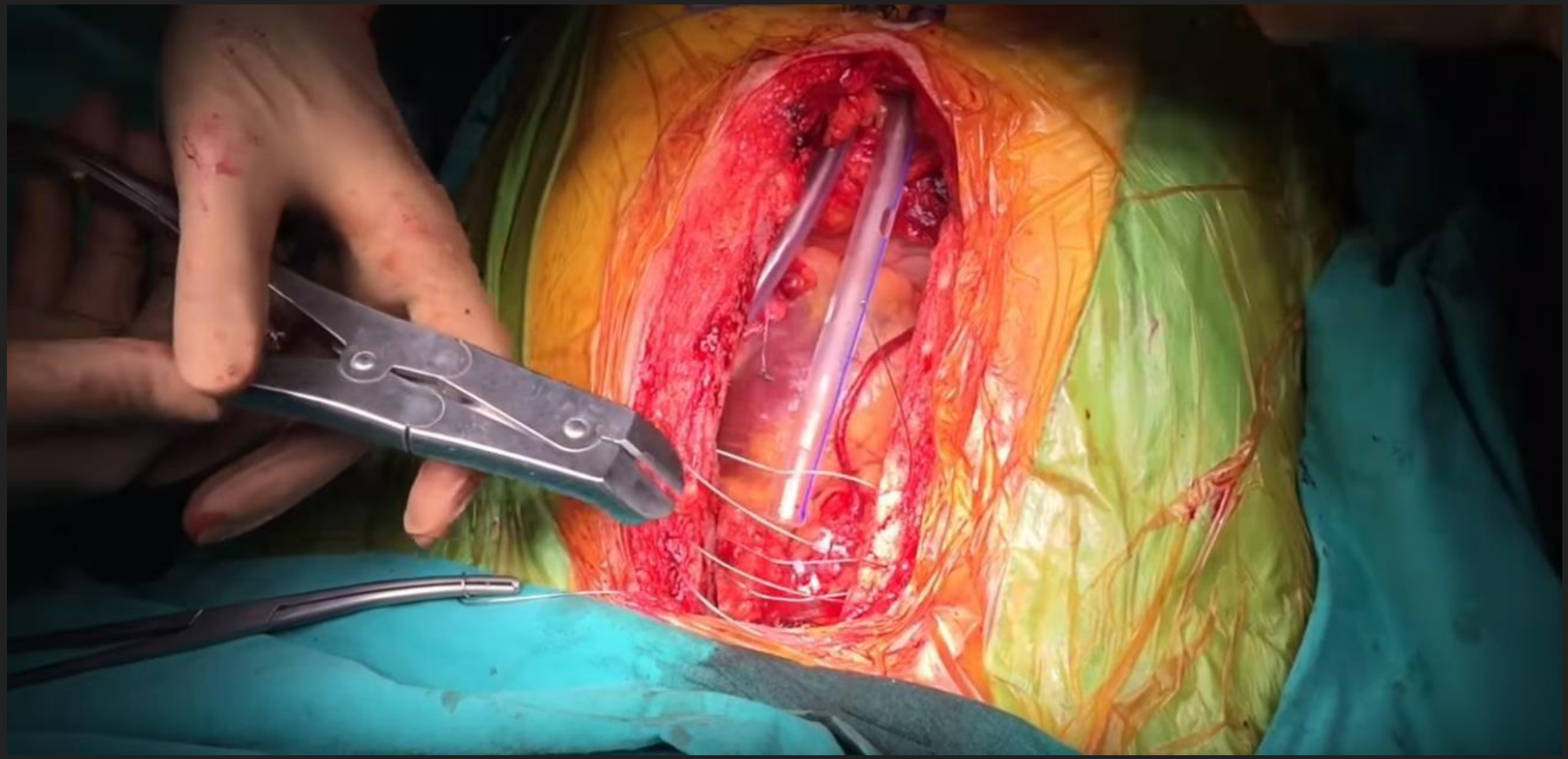

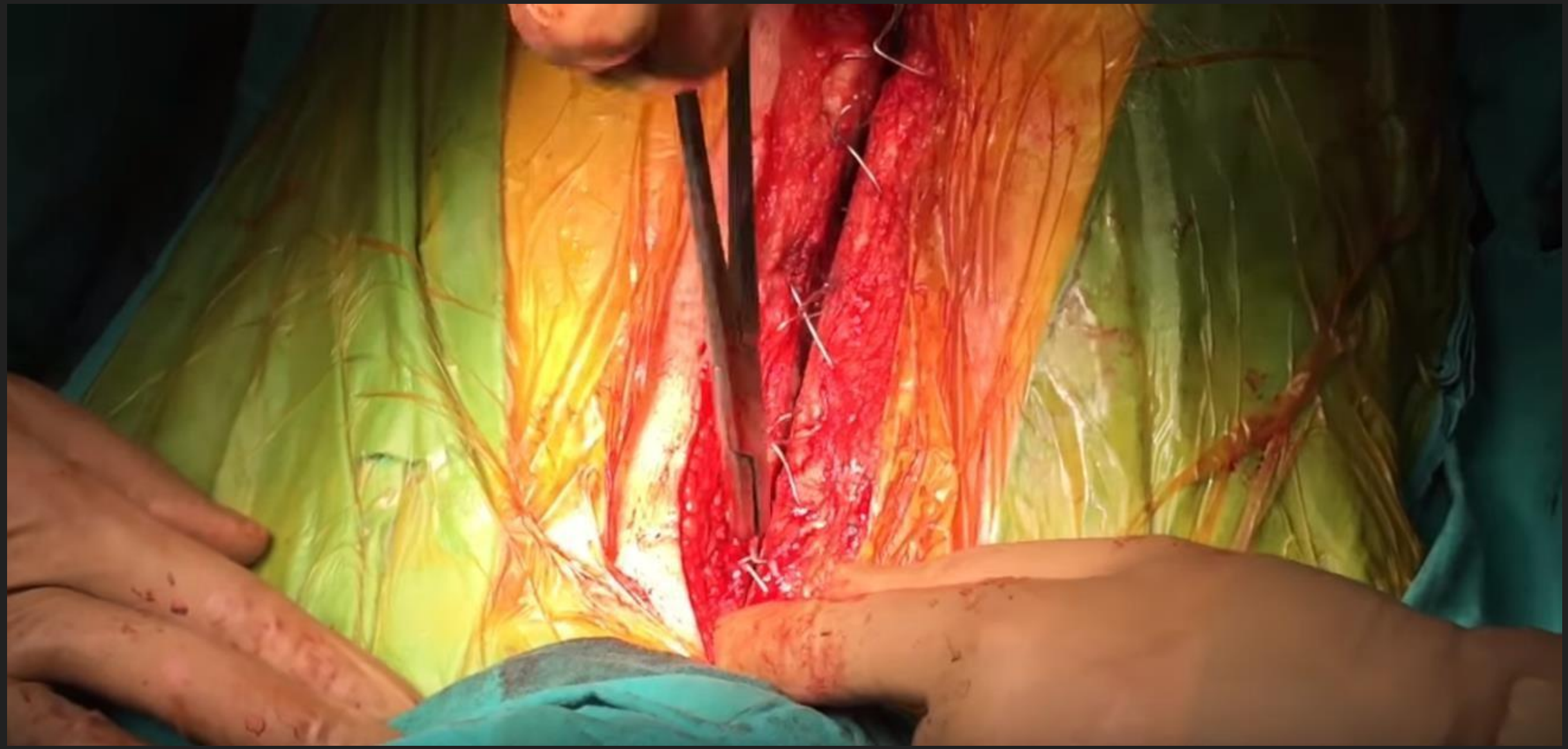

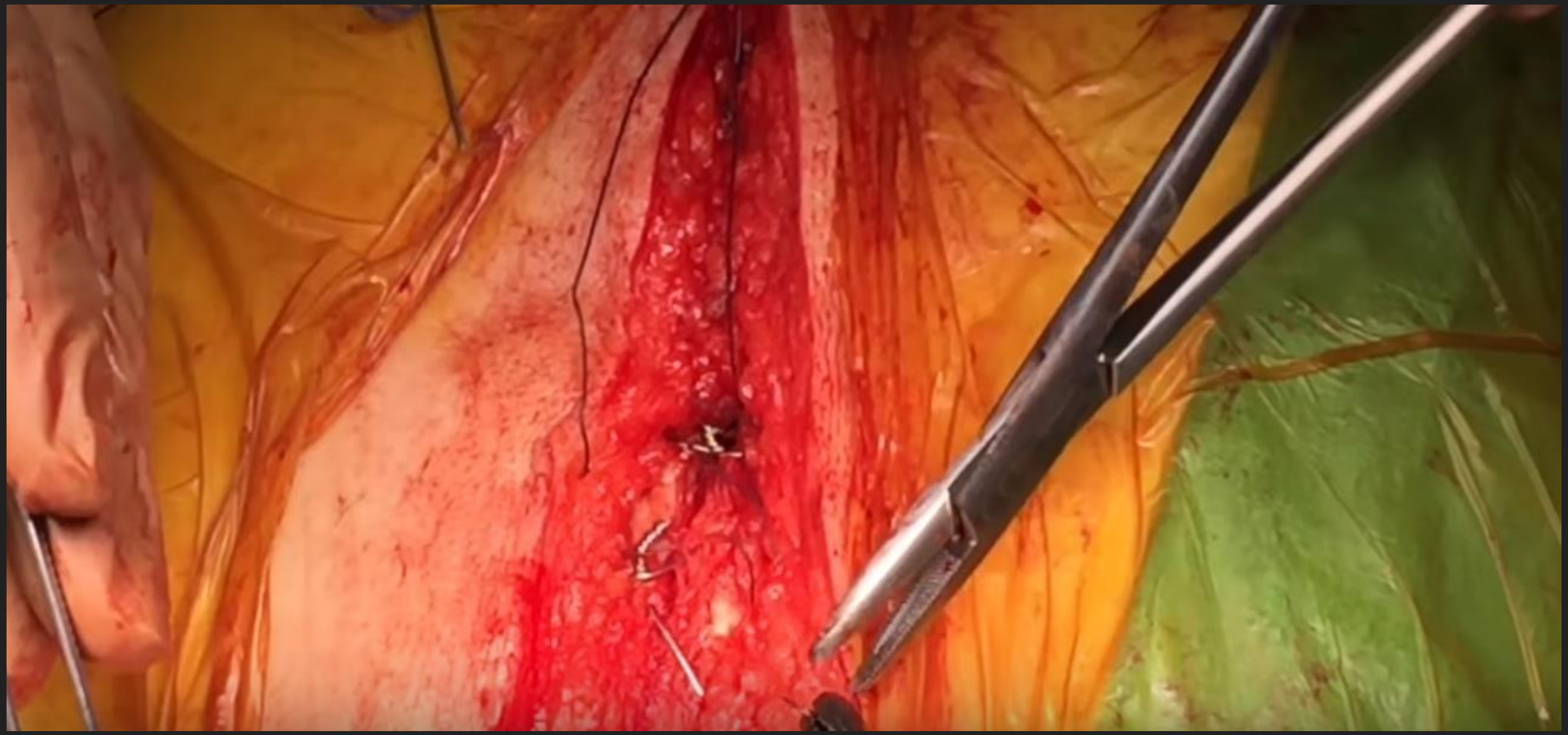

*“Хирургическая работа складывается из двух элементов: искусства рукодеиствия и научного мышления, которые одно без другого являются бесплодными.”*

*С.С. Юдин*

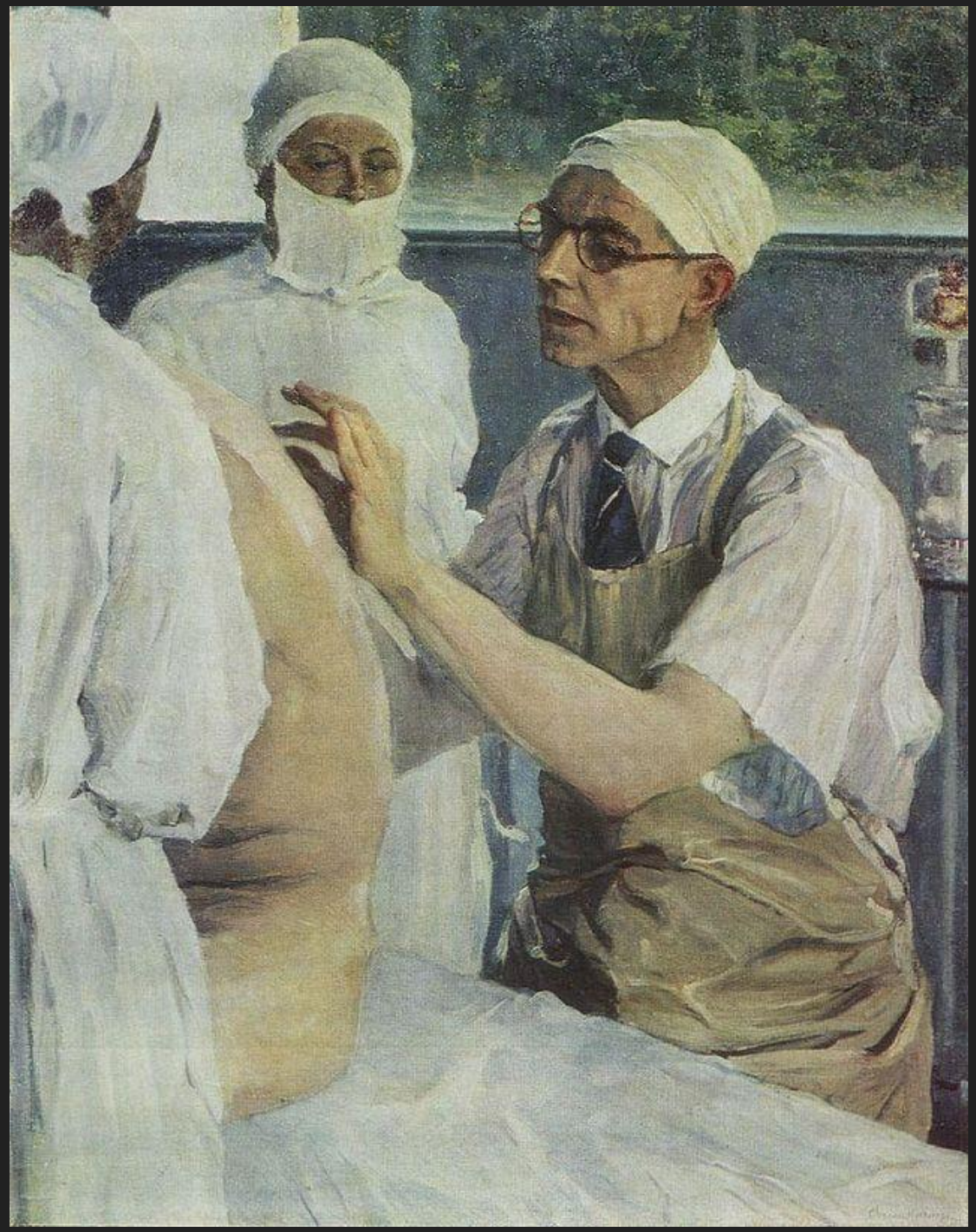

# Спасибо