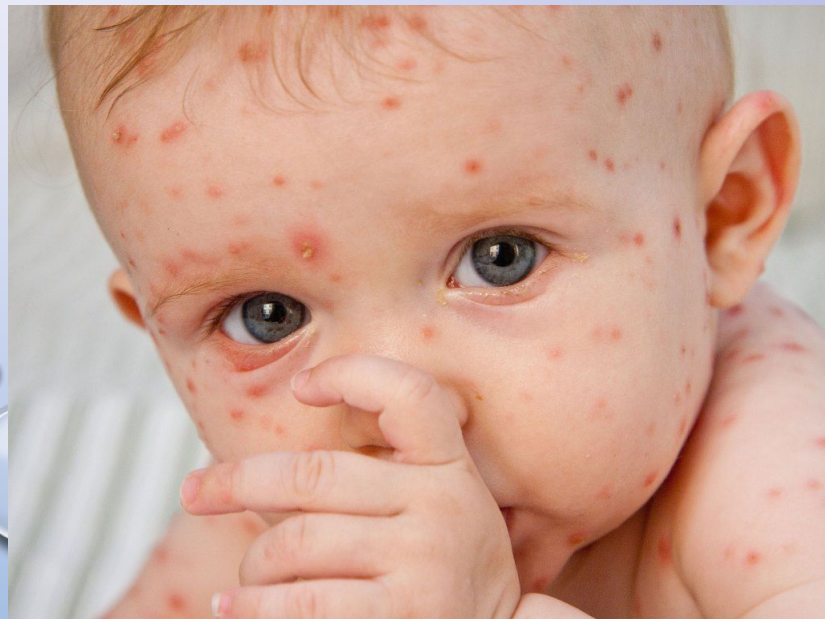
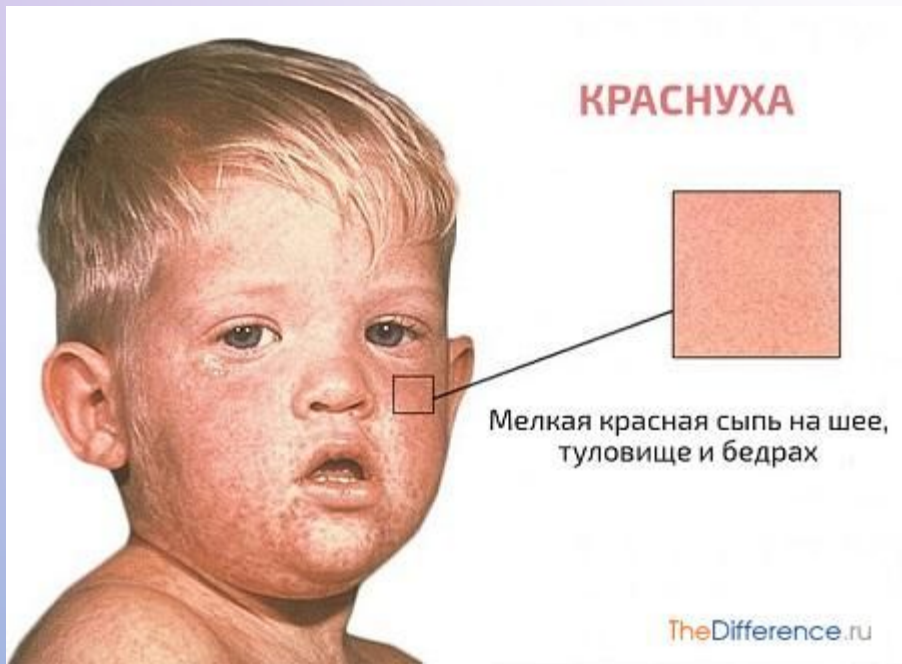
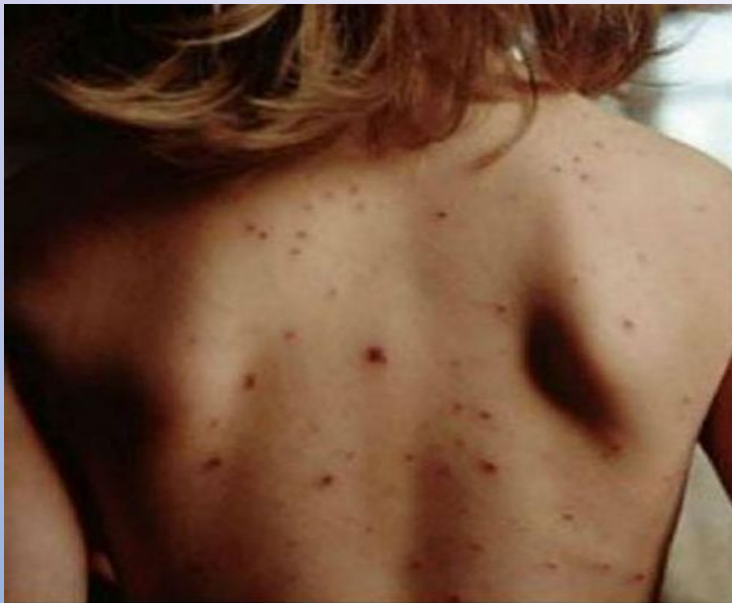КОРЬ. КРАСНУХА.

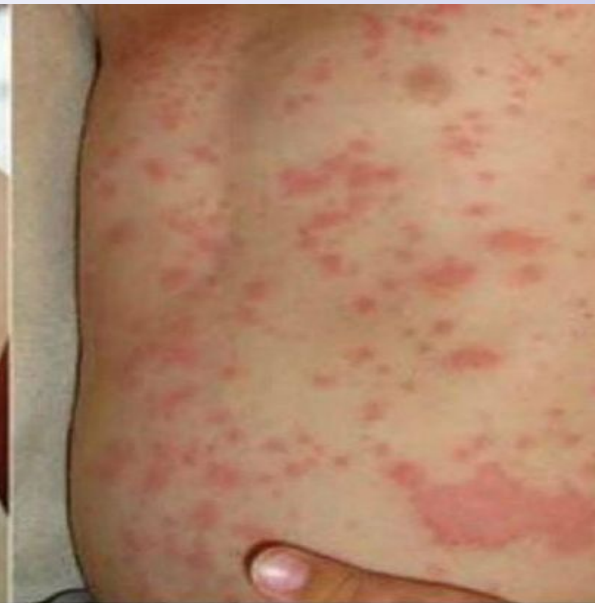

КОРЬ

КОРЬ — ОСТРАЯ ИНФЕКЦИОННАЯ ВИРУСНАЯ АНТРОПОНОЗНАЯ БОЛЕЗНЬ С ВОЗДУШНО-КАПЕЛЬНЫМ ПУТЕМ ПЕРЕДАЧИ ВОЗБУДИТЕЛЯ. ХАРАКТЕРИЗУЕТСЯ ЦИКЛИЧНОСТЬЮ ТЕЧЕНИЯ, ЛИХОРАДКОЙ, ИНТОКСИКАЦИЕЙ, КАТАРАЛЬНО-РЕСПИРАТОРНЫМ СИНДРОМОМ, НАЛИЧИЕМ ПЯТЕН ФИЛАТОВА—КОПЛИКА И ПЯТНИСТО-ПАПУЛЕЗНОЙ СЫПЬЮ.



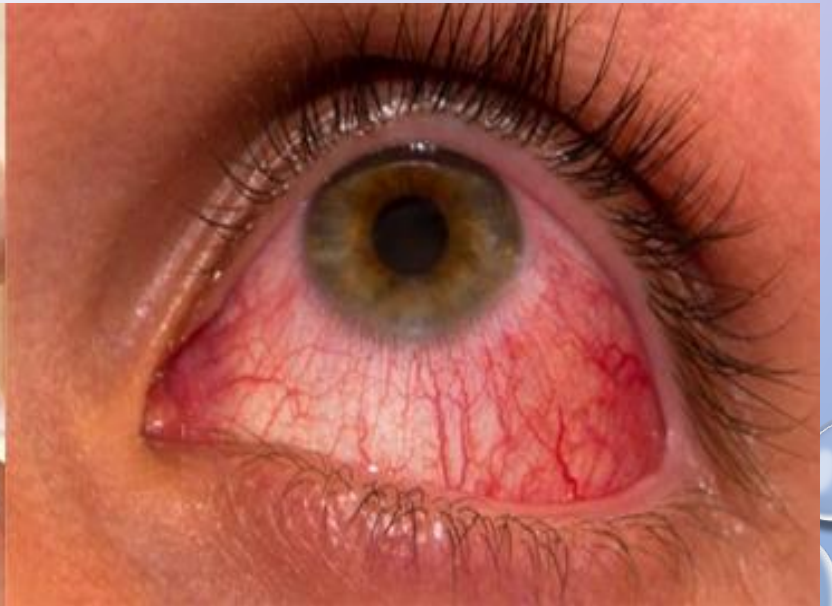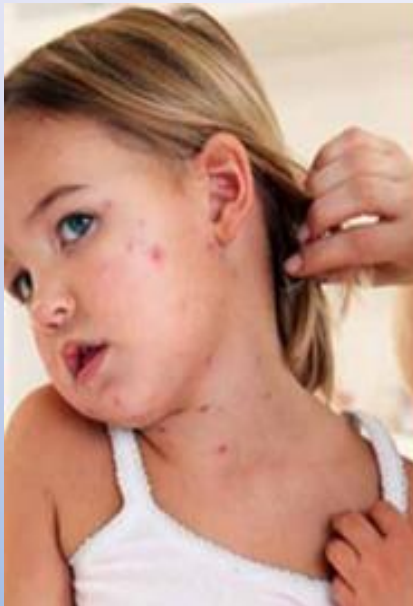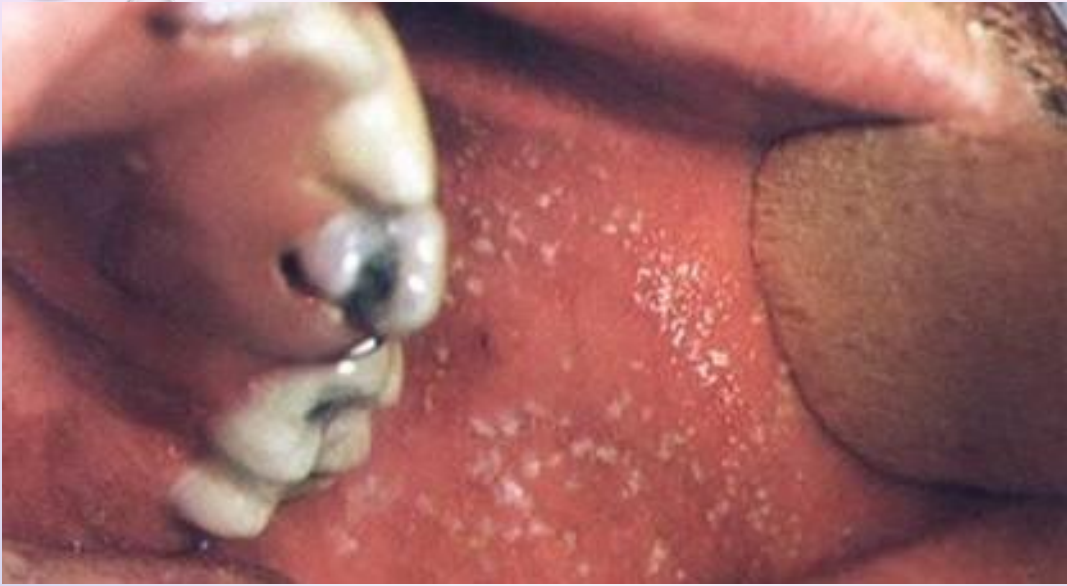Атипичная форма кори



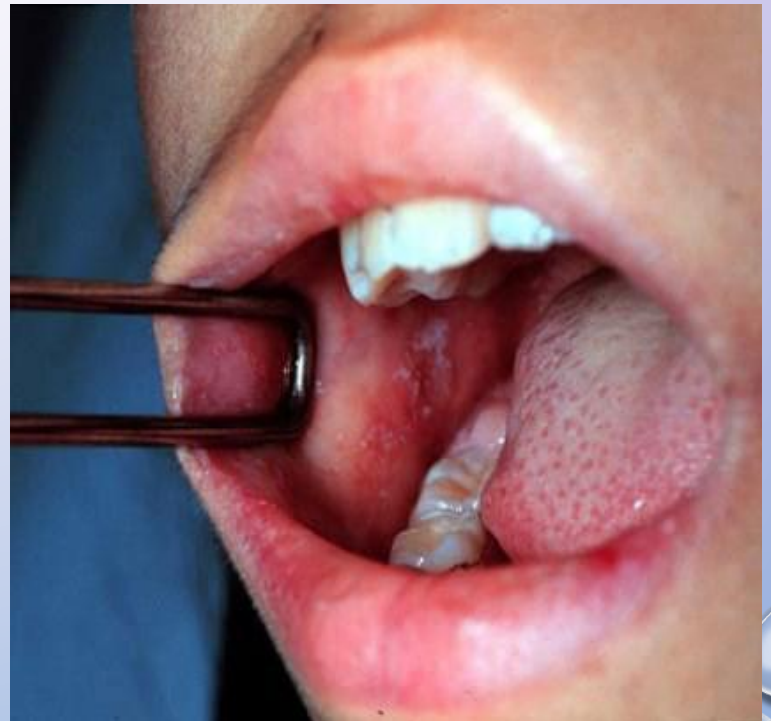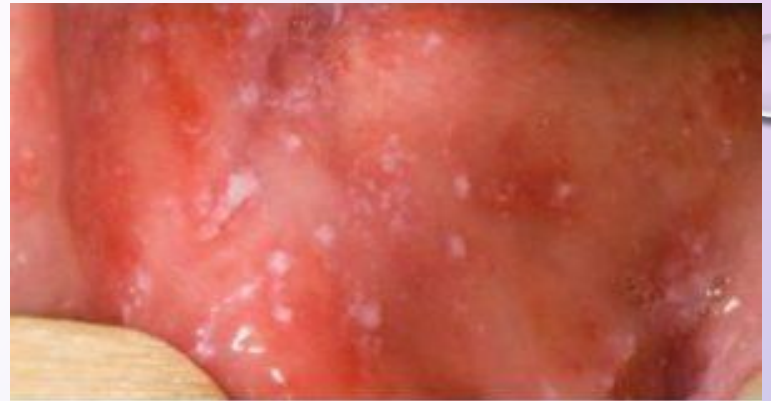
Типичная форма кори

КЛИНИКА

- ВЫДЕЛЯЮТ СЛЕДУЮЩИЕ ПЕРИОДЫ БОЛЕЗНИ:
- 1) ИНКУБАЦИОННЫЙ (СКРЫТЫЙ) – 9—17 ДНЕЙ. ЕСЛИ ПРОИЗВОДИЛИСЬ ПЕРЕЛИВАНИЯ КРОВИ ДО ИЛИ ПОСЛЕ КОНТАКТА С БОЛЬНЫМ КОРЬЮ, ИНКУБАЦИОННЫЙ ПЕРИОД МОЖЕТ УДЛИНЯТЬСЯ ДО 21 ДНЯ;
- 2) КАТАРАЛЬНЫЙ (НАЧАЛЬНЫЙ, ПРОДРОМАЛЬНЫЙ) ПЕРИОД – 3—4 ДНЯ;
- 3) ПЕРИОД ВЫСЫПАНИЯ – 3—4 ДНЯ;
- 4) ПЕРИОД ПИГМЕНТАЦИИ – 7—14 ДНЕЙ.

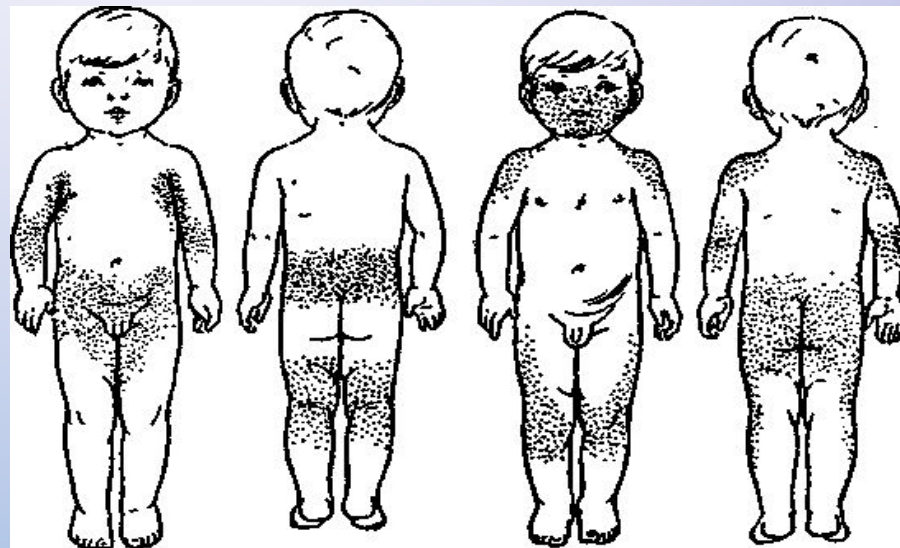
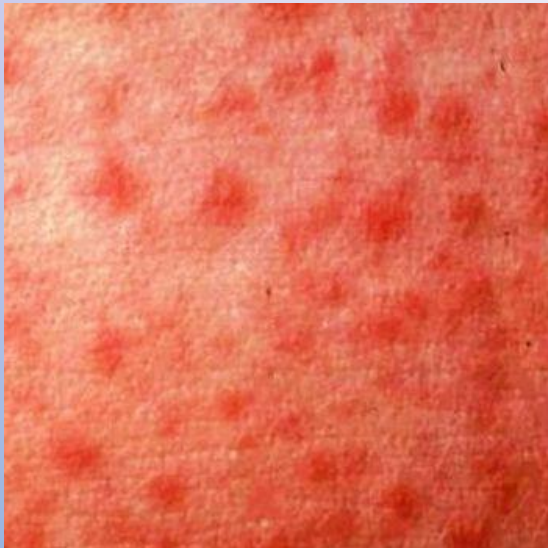

ПАТОГНОМОНИЧНЫЙ СИМПТОМ, ВОЗНИКАЮЩИЙ ЗА 1-2 ДНЯ ДО ВЫСЫПАНИЙ – ПЯТНА БЕЛЬСКОГО-ФИЛАТОВА-КОПЛИКА - НА СЛИЗИСТОЙ ОБОЛОЧКЕ ЩЕК У МАЛЫХ КОРЕННЫХ ЗУБОВ ПОЯВЛЯЮТСЯ МЕЛКИЕ СЕРОВАТО-БЕЛОВАТЫЕ ТОЧКИ, ОКРУЖЕННЫЕ КРАСНЫМ ВЕНЧИКОМ, ВЕЛИЧИНОЙ С МАКОВОЕ ЗЕРНО. ОНИ НЕ СЛИВАЮТСЯ, ИХ НЕЛЬЗЯ СНЯТЬ ШПАТЕЛЕМ, ТАК КАК ОНИ ПРЕДСТАВЛЯЮТ СОБОЙ МЕЛКИЕ УЧАТКИ НЕКРОТИЗИРОВАННОГО ЭПИТЕЛИЯ. ЭТОТ СИМПТОМ ДЕРЖИТСЯ 2-3 ДНЯ.



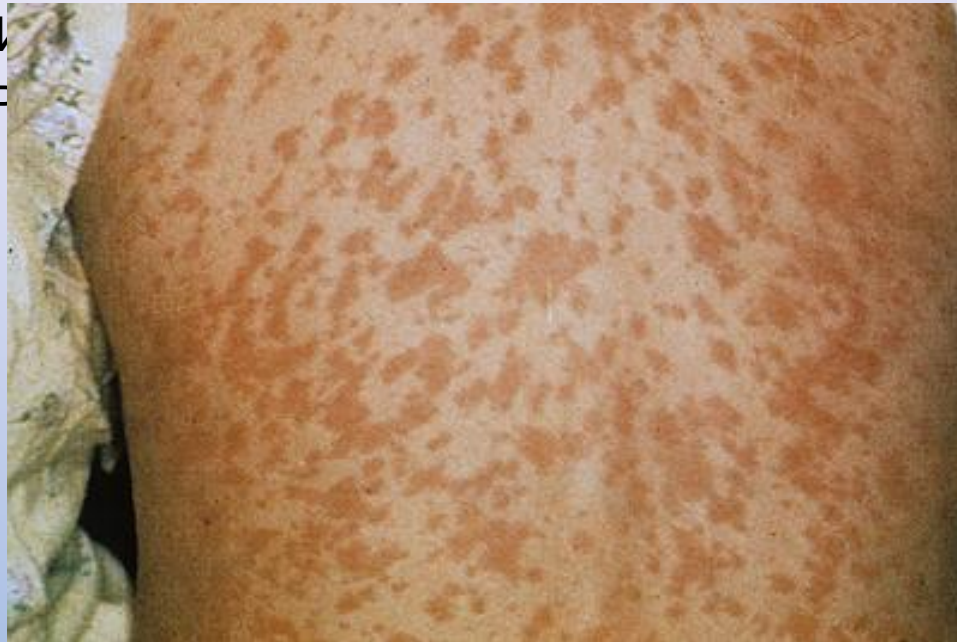СИНДРОМ ВЫСЫПАНИЙ.

НА 4-5 ДНЕ БОЛЕЗНИ НАЧИНАЮТСЯ ВЫСЫПАНИЯ, КОТОРЫЕ ПРОДОЛЖАЮТСЯ 3 ДНЯ И ХАРАКТЕРИЗУЮТСЯ ЭТАПНОСТЬЮ. ВНАЧАЛЕ СЫПЬ ПОЯВЛЯЕТСЯ НА ЛИЦЕ, ШЕЕ, ВЕРХНЕЙ ЧАСТИ ГРУДИ, ЗАТЕМ НА ТУЛОВИЩЕ, И НА ТРЕТИЙ ДЕНЬ НА КОНЕЧНОСТЯХ. ЭЛЕМЕНТЫ СЫПИ— КРУПНЫЕ, ЯРКИЕ ПЯТНИСТО-ПАПУЛЕЗНЫЕ, НЕ ЗУДЯЩИЕ, СОПРОВОЖДАЮТСЯ УХУДШЕНИЕМ ОБЩЕГО СОСТОЯНИЯ БОЛЬНОГО, МОГУТ СЛИВАТЬСЯ МЕЖДУ СОБОЙ И ПОСЛЕ УГАСАНИЯ ОСТАВЛЯЮТ ПЯТНИСТУЮ ПИГМЕНТАЦИЮ В ТОМ ЖЕ ПОРЯДКЕ, КАК И ПОЯВЛЯЛИСЬ. СЫПЬ ДЕРЖИТСЯ 1—1,5 НЕДЕЛИ И ЗАКАНЧИВАЕТСЯ МЕЛКИМ ОТРУБЕВИДНЫМ ШЕЛУШЕНИЕМ. В ПЕРИОД ПИГМЕНТАЦИИ ТЕМПЕРАТУРА ТЕЛА НОРМАЛИЗУЕТСЯ, УЛУЧШАЕТСЯ САМОЧУВСТВИЕ, КАТАРАЛЬНЫЕ ЯВЛЕНИЯ ПОСТЕПЕННО ИСЧЕЗАЮТ. КОРЬ ПРОТЕКАЕТ В ЛЕГКОЙ, СРЕДНЕТЯЖЕЛОЙ И ТЯЖЕЛОЙ ФОРМАХ.



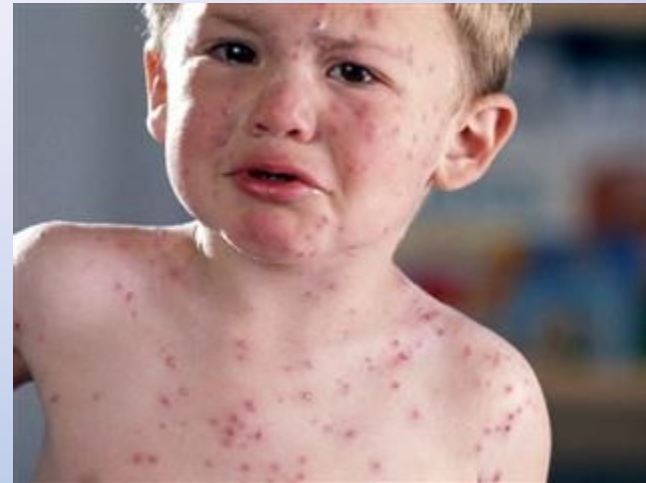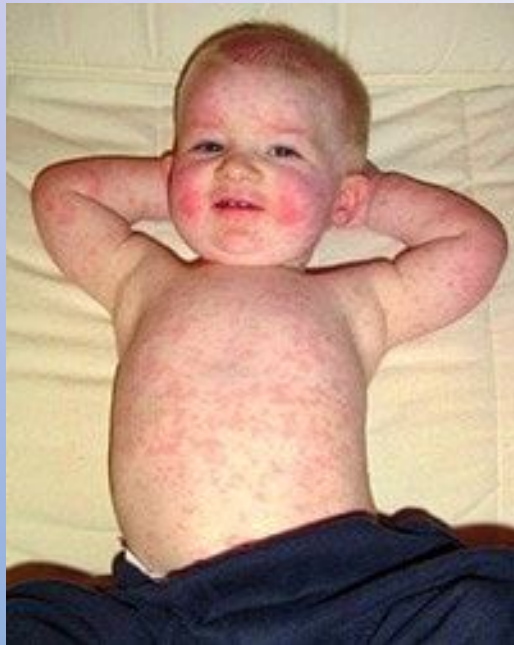ПИГМЕНТАЦИЯ И ШЕЛУШЕНИЕ СЫПИ

СЫПЬ УГАСАЕТ В ТОМ ПОРЯДКЕ В КАКОМ ПОЯВЛЯЛАСЬ. НА МЕСТЕ ГДЕ БЫЛИ ПАПУЛЫ АКТИВНО ВЫРАБАТЫВАЕТСЯ ПИГМЕНТ МЕЛАНИН, ЧТО ПРИВОДИТ К ПОЯВЛЕНИЮ СВЕТЛО-ПЯТЕН. ОТМИРАНИЕ КЛЕТОК ВЕРХНЕГО СЛОЯ ПРИВОДИТ К ШЕЛУШЕНИЮ. КОЖА ПОКРЫВАЕТСЯ МЕЛКИМИ БЕЛЫМИ ПИГМЕНТНЫМИ ПЯТНАМИ И ШЕЛУШЕНЫМИ ЧАСТИЦАМИ. КОЖА ПРИОБРЕТАЕТ ЖЕЛТЫЙ ЦВЕТ.



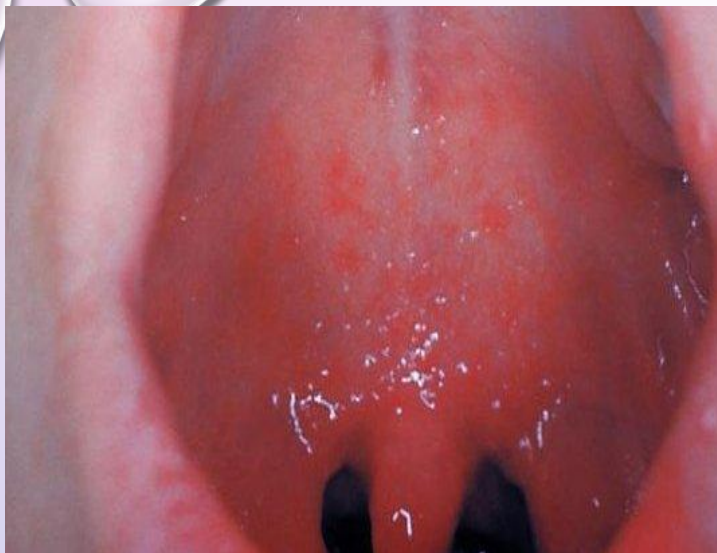КРАСНУХА.

- КРАСНУХА – ОСТРОЕ ВИРУСНОЕ ЗАБОЛЕВАНИЕ С ВОЗДУШНО-КАПЕЛЬНЫМ ПУТЕМ ПЕРЕДАЧИ, ХАРАКТЕРИЗУЕТСЯ КРАТКОВРЕМЕННЫМ ЛИХОРАДОЧНЫМ СОСТОЯНИЕМ, ПЯТНИСТОЙ СЫПЬЮ И УВЕЛИЧЕНИЕМ ЗАДНЕСЕЙНЫХ И ЗАТЫЛОЧНЫХ ЛИМФАТИЧЕСКИХ УЗЛОВ.



КЛИНИЧЕСКАЯ КАРТИНА

- ◎ **ИНКУБАЦИОННЫЙ ПЕРИОД** - 11-21 ДЕНЬ. ПРОДРОМАЛЬНЫЙ ПЕРИОД ХАРАКТЕРИЗУЕТСЯ ПОЯВЛЕНИЕМ ЭНАНТЕМЫ В ВИДЕ МЕЛКИХ ПЯТЕН НА СЛИЗИСТОЙ МЯГКОГО И ТВЕРДОГО НЕБА. В ЭТОТ ПЕРИОД ПОЯВЛЯЕТСЯ УВЕЛИЧЕНИЕ ЗАДНЕШЕЙНЫХ, ЗАТЫЛОЧНЫХ И ДРУГИХ ЛИМФАТИЧЕСКИХ УЗЛОВ.
- ◎ **ИНТОКСИКАЦИОННЫЙ СИНДРОМ.** БОЛЬНЫЕ ОТМЕЧАЮТ СЛАБОСТЬ, НЕДОМОГАНИЕ, ГОЛОВНУЮ БОЛЬ, БОЛЬ В МЫШЦАХ И СУСТАВАХ. ТЕМПЕРАТУРА ЧАЩЕ ПОДНИМАЕТСЯ ДО СУБФЕБРИЛЬНЫХ ЦИФР.
- ◎ **СИНДРОМ ВЫСЫПАНИЙ.** ХАРАКТЕРНАЯ ЧЕРТА ВЫСЫПАНИЙ В ТОМ, ЧТО ОНИ ОДНОВРЕМЕННО ПОЯВЛЯЮТСЯ ПО ВСЕМУ КОЖНОМУ ПОКРОВУ. ПРОДОЛЖИТЕЛЬНОСТЬ ВЫСЫПАНИЙ 2-4 ДНЯ. ВЫСЫПАНИЯ ВНАЧАЛЕ ПОЯВЛЯЮТСЯ НА ЛИЦЕ И В ПЕРВЫЕ СУТКИ РАСПРОСТРАНЯЕТСЯ НА ВСЕ КОЖНЫЕ ПОКРОВЫ. СЫПЬ МЕЛКОПЯТНИСТОГО ХАРАКТЕРА, НЕЯРКАЯ, РОЗОВАЯ, ОБИЛЬНАЯ, С РОВНЫМИ ОЧЕРТАНИЯМИ, НЕ ЗУДИТ, ПРЕИМУЩЕСТВЕННО ЛОКАЛИЗУЕТСЯ НА РАЗГИБАТЕЛЬНЫХ ПОВЕРХНОСТЯХ КОНЕЧНОСТЕЙ, НА СПИНЕ, ПОЯСНИЦЕ, ЯГОДИЦАХ. ЭЛЕМЕНТЫ СЫПИ НЕ ИМЕЮТ СКЛОННОСТИ К СЛИЯНИЮ И ИСЧЕЗАЮТ ЧЕРЕЗ 2-3 ДНЯ, НЕ ОСТАВЛЯЯ ПИГМЕНТАЦИИ.



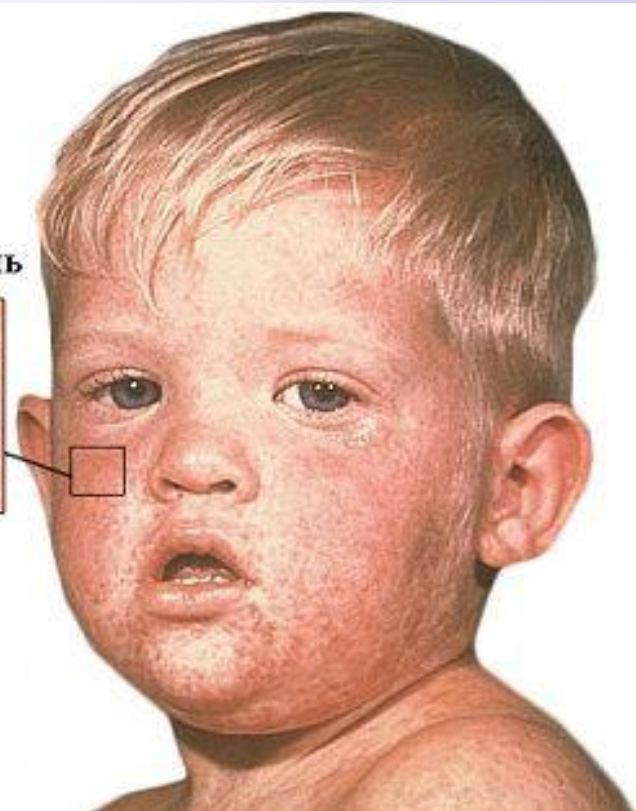
КРАСНУХА

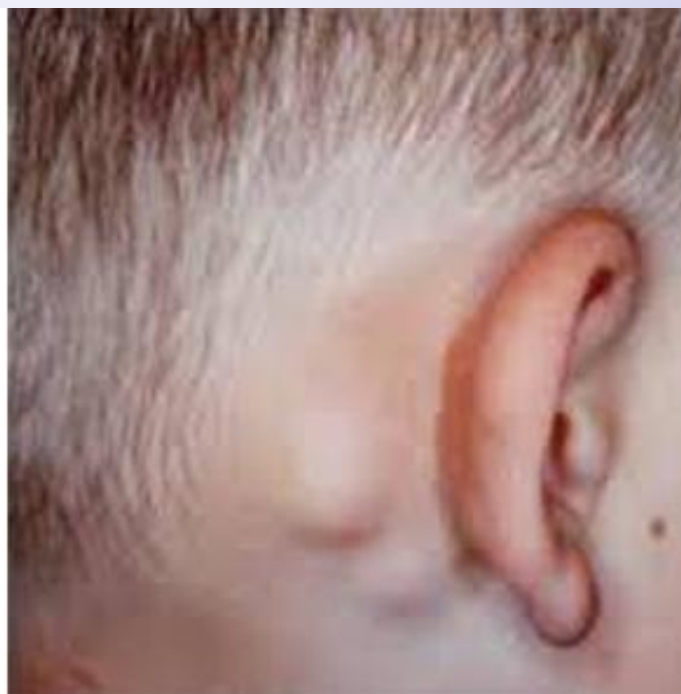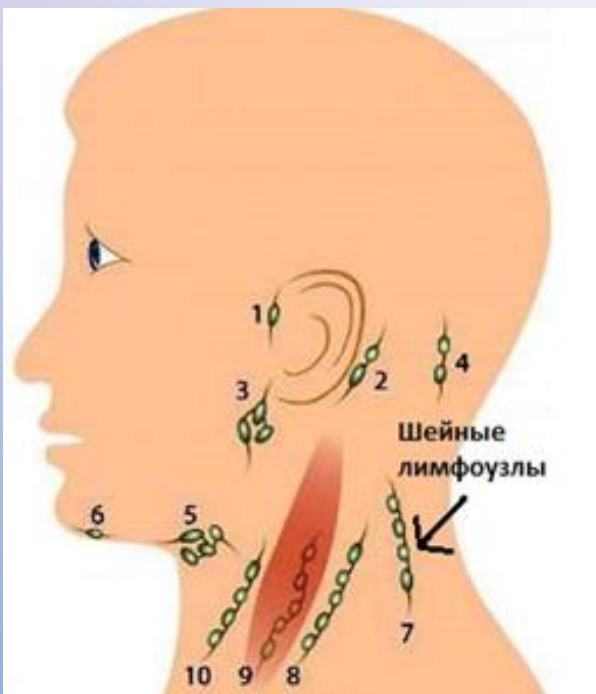
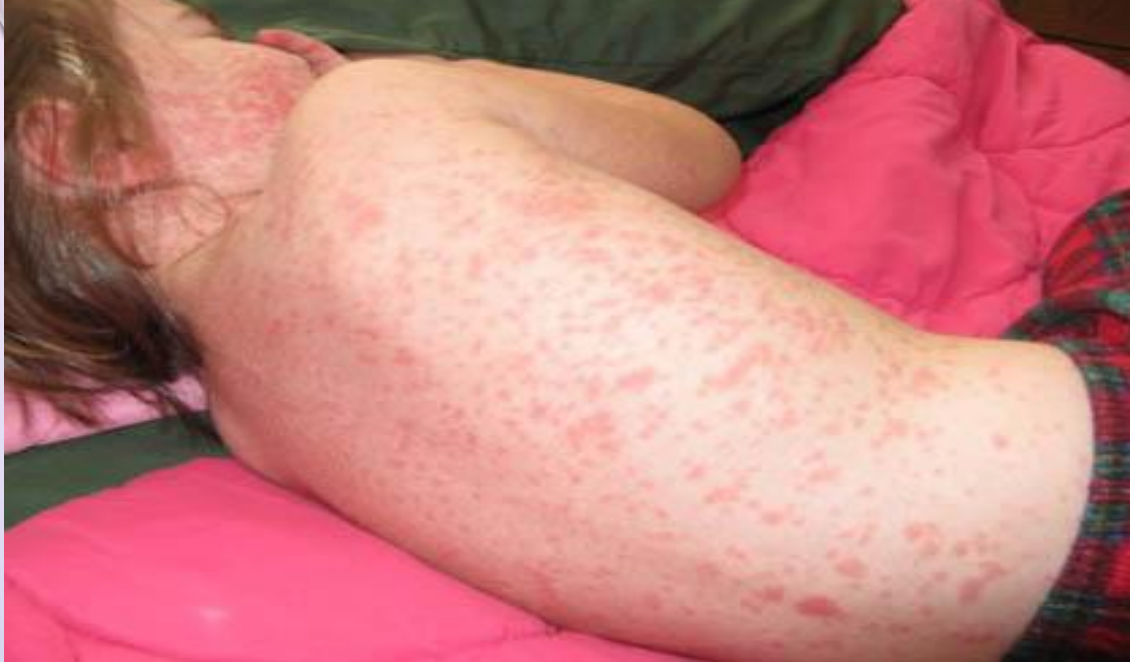мелкая красная сыпь

на шее

бедрях

и туловище





ВРОЖДЕННАЯ КРАСНУХА

ТЕЧЕНИЕ БОЛЕЗНИ ПРИ ВНУТРИУТРОБНОМ ЗАРАЖЕНИИ
ЗНАЧИТЕЛЬНО ОТЛИЧАЕТСЯ ОТ ОБЫЧНОЙ КРАСНУХИ. К
СИНДРОМУ ВРОЖДЕННОЙ КРАСНУХИ ПРИНЯТО ОТНОСИТЬ

ПОРОКИ РАЗВИТИЯ СЕРДЦА — НЕЗАРАЩЕНИЕ АРТЕРИАЛЬНОГО
ПРОТОКА, ДЕФЕКТЫ МЕЖЖЕЛУДОЧКОВОЙ ПЕРЕГОРОДКИ, СТЕНОЗ
ЛЕГОЧНОГО СТВОЛА;

ПОРАЖЕНИЕ ГЛАЗ — ПОМУТНЕНИЕ РОГОВИЦЫ, КАТАРАКТЫ,
ХОРИОРЕТИНИТ

МИКРОФТАЛЬМИЯ

МИКРОЦЕФАЛИЯ, УМСТВЕННАЯ ОТСТАЛОСТЬ, ГЛУХОТА

