Туберкулез у лиц получающих цитостатическую и иммуносупрессивную терапию

«Мы учим и лечим с 1888 года»

СИБИРСКИЙ ГОСУДАРСТВЕННЫЙ МЕДИЦИНСКИЙ УНИВЕРСИТЕТ

www.ssmu.ru

Ахмедов Икболджон Каримджонович
ЛФ группа 1731

Основные понятия

Иммунитет — это способ защиты организма от действия различных веществ и организмов, вызывающих деструкцию его клеток и тканей, характеризующийся изменением функциональной активности преимущественно иммуноцитов с целью поддержания гомеостаза внутренней среды.

Иммунодепрессанты (иммуносупрессивные препараты, иммуносупрессоры) — это класс лекарственных препаратов, применяемых для обеспечения искусственной иммуносупрессии (искусственного угнетения иммунитета).

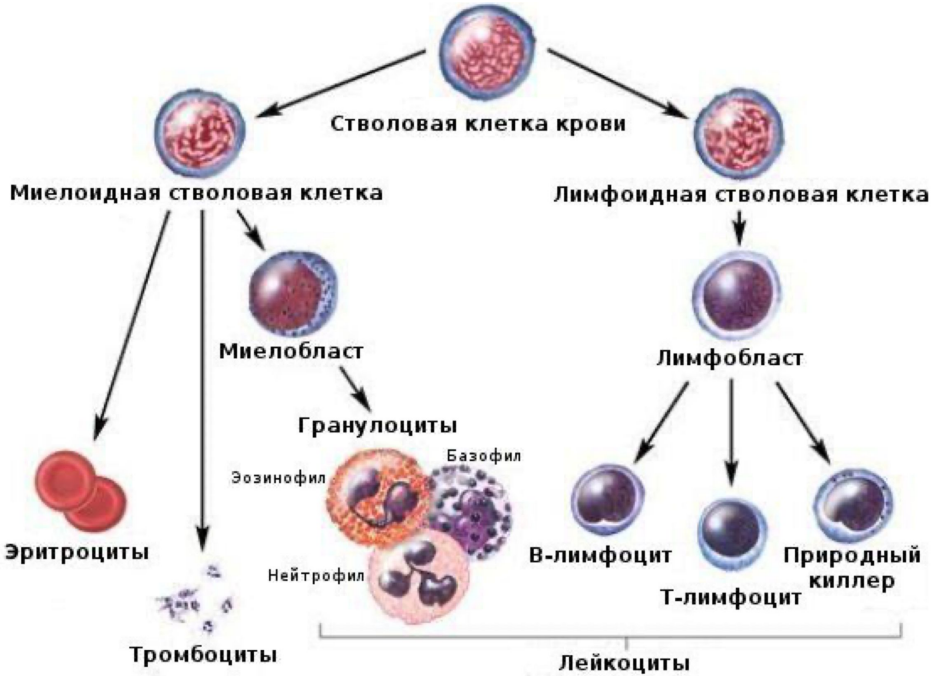

Препараты иммуносупрессивной терапии

1. Биологические препараты
2. Воздействующие на Т-клетки
3. Снижающие число лимфоцитов
4. Прерывающие активацию Т-клеток посредством блокады ко-стимуляции
5. Блокаторы цитокинов
6. Подавляющие синтез цитокинов
7. Нарушающие связывание интерлейкина-2 с рецептором
8. Подавляющие передачу

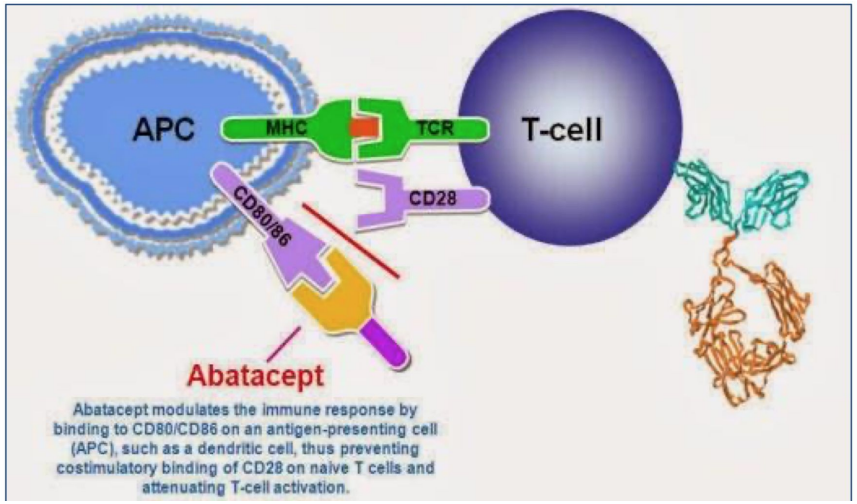

Побочные действия иммуносупрессивной терапии

- Общее побочное действие - угнетение иммунитета – повышение чувствительности к инфекции и предрасположенности к развитию онкологических заболеваний

- Спец

кдого

препара

Побочное действие	Сиролимус	Циклоспорин	Такролимус	Микофеноловая кислота	Азатиоприн	Глюкокортикоиды
Нефротоксичность	–	++	++	–	–	–
Артериальная гипертензия	–	+	+	–	–	+
Дислипидемия	+++	++	+	–	–	+
Сахарный диабет	–	+	+++	–	–	++
Гиперурикемия	–	+	+	–	–	–
Нейротоксичность	–	++	++	–	–	+
Анемия	+	–	–	+	+	–
Лейкопения	+	–	–	+	+	–
Тромбоцитопения	+	–	–	+	+	–
Болезни кожи и десен	+	++	–	–	–	+
Остеопороз	–	+	+	–	–	++
Нарушение деятельности желудочно-кишечного тракта	+	–	–	++	–	–

Цитокины, являющиеся мишенью для ГИБП, принимают непосредственное участие в формировании туберкулезной гранулемы

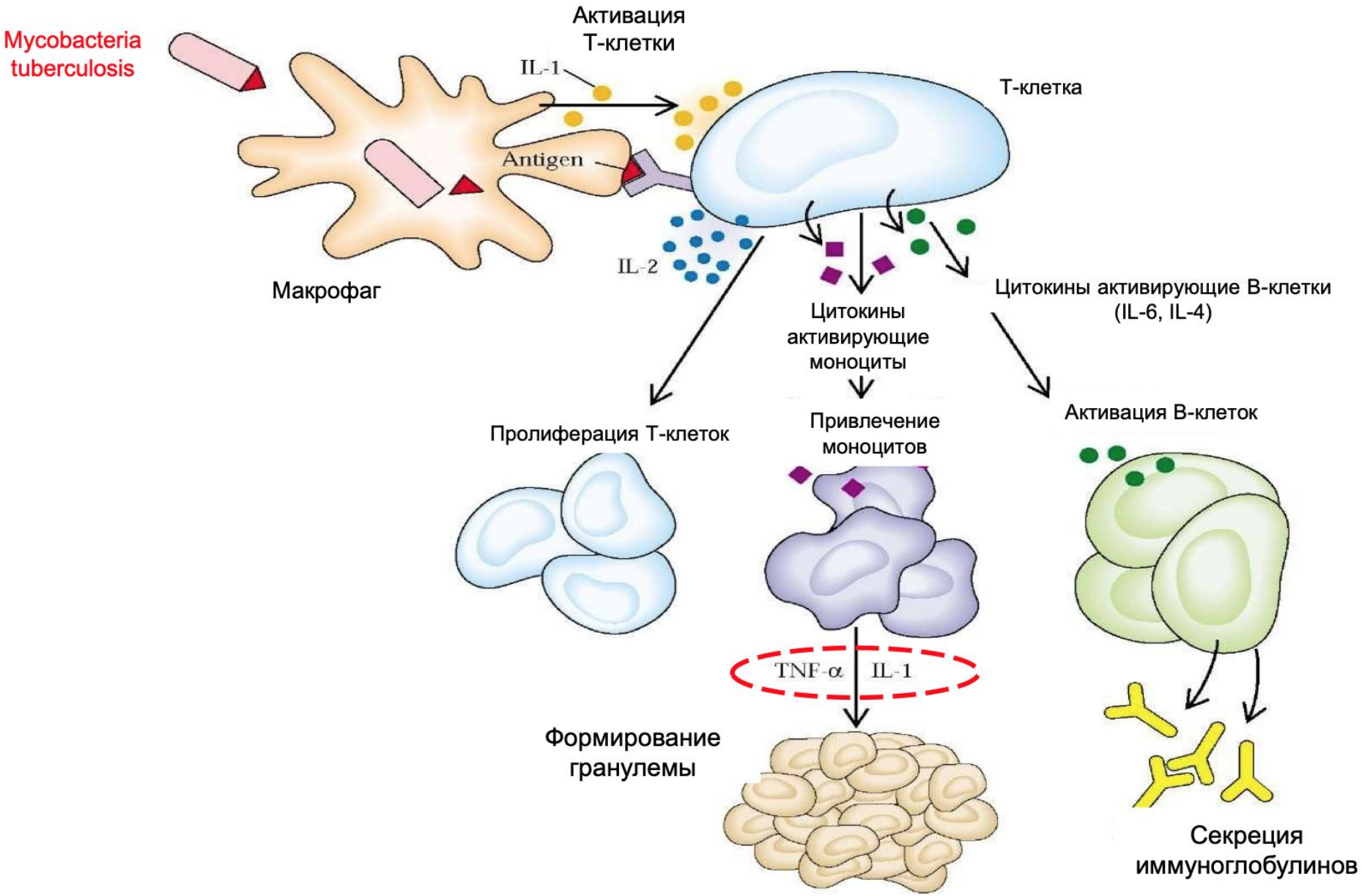

Результаты широкого внедрения иммуносупрессивных препаратов

- Создана новая группа высокого риска заболевания туберкулезом, поскольку иммуносупрессивная терапия в подавляющем большинстве случаев должна продолжаться длительно - то есть, с учетом ее эффективности - десятилетиями.

Длительно протекающее заболевание с тяжелыми нарушениями иммунитета

+

Потребность в длительном применении иммуносупрессивных препаратов

Частота развития туберкулеза у лиц принимающих иммунусупрессивную терапию

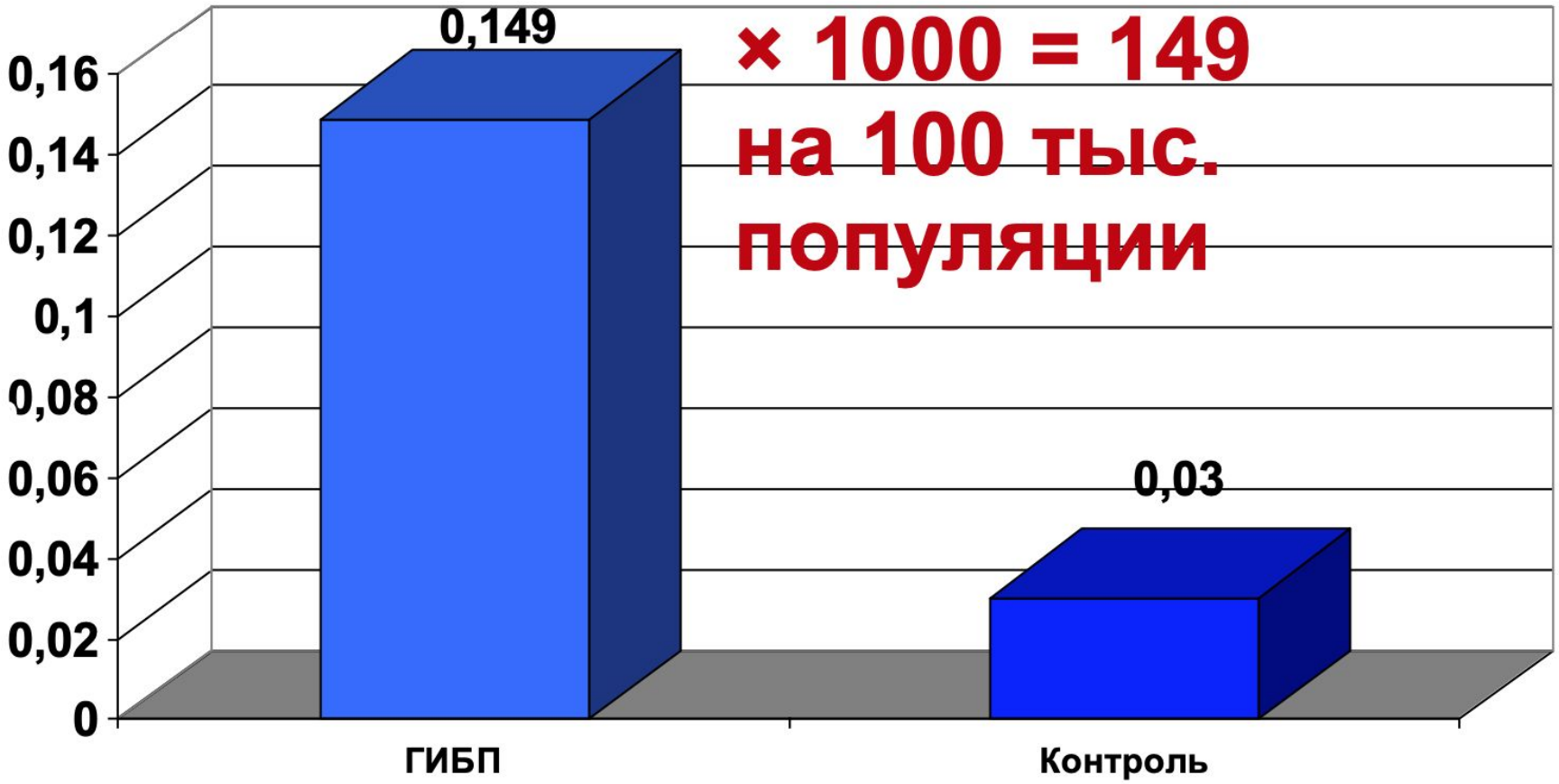

Singh JA, Wells GA, Christensen R et al, Cochrane Database Syst Rev 2011 Feb 16: 2, CD008794

Основные принципы снижения риска заболевания ТБ при лечении иммусупрессорами

- Обследование на ТБ перед назначим иммуноспрессивной терапии
- При наличии показаний - проведение превентивной химиотерапии перед назначением иммуносупрессивной терапии
- Регулярное (не реже 1 раза в год) проведение обследований на ТБ в ходе лечения
- Внеочередное обследование (при появлении жалоб и симптоматики, подозрительных на туберкулез).

Скрининговое обследование на ТБ перед назначением иммунносупрессивной терапии

- Сбор анамнеза
- Объективный осмотр
- Рентгенологическое обследоваине (при возможности КТ ОГК)
- Микробиологическое исследование мокроты и других жидкостей
- Иммунологические пробы

Клинический пример

- Больной Л., 1970 г.р.
- С 1989 г. - Анкилозирующий спондилит
- Базисная терапия - сульфосалазин, ГКС, НПВС
- Май 2013 г. - обследование у фтизиатра перед назначением иммуносупрессивной терапии: проба с АТР - гиперергическая, проба с ESAT-6 + CFP-10 - отрицательный.
- Апрель 2016 г. - КТ ОГК без патологии
- Май - Сентябрь 2016 г. - 4 введения Инфликсимаба
- Сентябрь 2016 г. - фебрилитет, потливость, похудение

Продолжение

- Январь 2017 г. - уплотнения яичка, боли в пояснице, изменения в правом легком (очаги в легочной ткани, гиповентиляция, увеличение ВЛГУ).
- Февраль 2017 г. - обследование у онкологов, при трансторокальной пункции лёгкого - гранулематозное воспаление, данных за онкопатологию не получено.
- 15.03.17 ФБС - признаки сдавления извне, в БАЛЖ КУМ и ДНК МБТ не найдены, в материале трансбронхиальной биопсии - элементы эпителиоидноклеточной гранулемы и единичные КУМ

Продолжение

КТ ОГК 13.03.2017г.

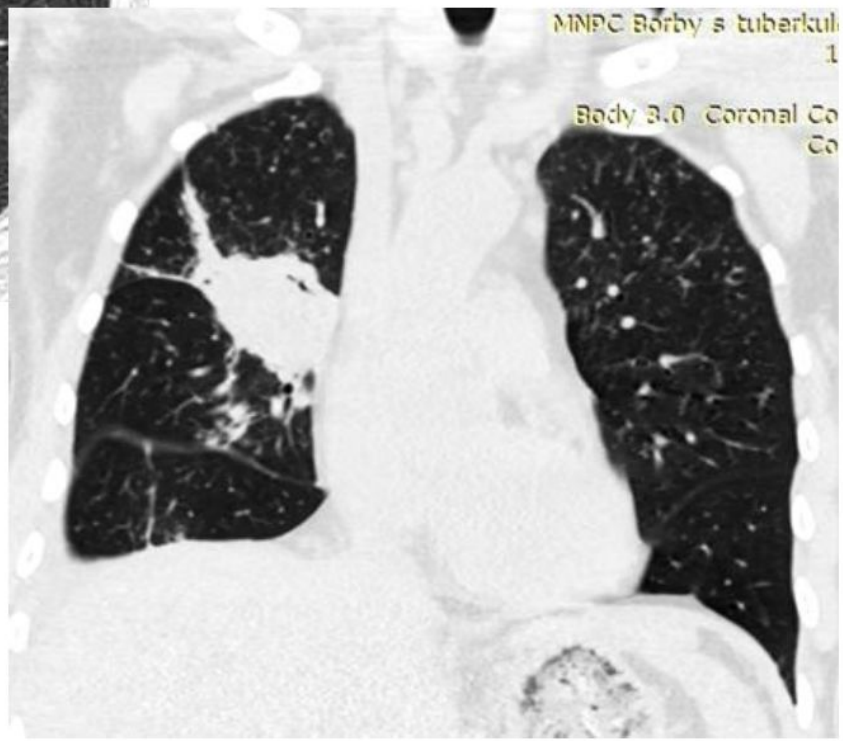

Продолжение

После дообследования установлен диагноз:

Генерализованный туберкулез. Туберкулез ВГЛУ, осложненный лимфогематогенной диссеминацией, провосторонним эккусудативным плевритом. МБТ (-). Туберкулез мочеполовой системы: кавернозный туберкулез правой почки, эпиндимит справа, туберкулез предстательной железы и семенных пузырьков

Продолжение

- Лечение: Терапия по I индивидуализированному режиму (RZ - противопоказаны в связи анкилозирующим спондилитом) с включением Н К Mfx Lzd Trd Pas, курсы Меропенема, Имипенема, (рост в мокроте Str. gr. Viridans), курс Вифенда (рост в мокроте С. Candida).
- 13.06.2017 г. - выполнена операция эпиндимэктомия справа.

КТ ОГК 01.08.2017

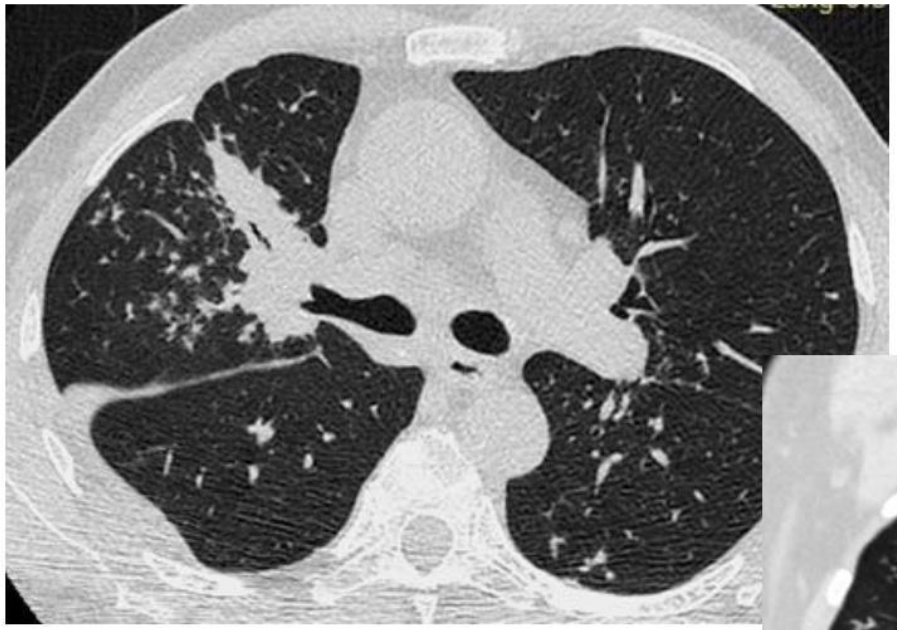

Список литературы.

- ВИЧ-инфекция и СПИД [Электронный ресурс]: национальное руководство / под ред.акад. РАМН В. В. Покровского. - М. : ГЭОТАР-Медиа, 2013. - 608 с.
- Ермак Т. Н. Оппортунистические (вторичные) заболевания у больных ВИЧ-инфекцией в Российской Федерации : структура, клиническая диагностика, лечение. Ч. 1. Туберкулез. Пневмоцистная пневмония / Т. Н. Ермак // Фарматека. — 2010. — № 4.
- Михайловский Алексей Модестович, Чуркин Сергей Александрович Пневмоцистная пневмония у больных с сочетанной патологией туберкулеза и ВИЧ-инфекцией по данным патоморфологических исследований // Вестник современной клинической медицины. 2015. №2. URL:https://cyberleninka.ru/article/n/pnevmotsistnaya-pnevmoniya-u-bolnyh-s-sochetannoy-patologiey-tuberkuleza-i-vich-infektsiey-po-dannym-patomorfologicheskih-issledovaniy
- Клинические рекомендации [Текст] : Цитомегаловирусная инфекция у взрослых/ ред. совет: И.В. Шестакова[и др.]. – Москва : ГЭОТАР-Медиа, 2016.
- Казанова А.С., Лавров В.Ф., Пантелеев А.В., Лядова И.В. Ассоциация туберкулеза и инфекций, вызванных вирусами простого герпеса, Varicella zoster и цитомегаловирусом // Эпидемиология и вакцинопрофилактика. 2015. №4 (83). URL: https://cyberleninka.ru/article/n/assotsiatsiya-tuberkuleza-i-infektsiy-vyzvannyh-virusami-prostog

СПАСИБО ЗА ВНИМАНИЕ !