Доказательная медицина в моей специальности

Подготовила: Жаксыбай Г.Ж

142 группа

Вопрос: Эффективна ли назначение интралезиональной инъекций ботулинического токсина типа А по сравнению с интралезиональной инъекцией кортикостероида для лечения гипертрофического рубца и келоида

- *Поиск литературы:*

1. *PUBMED(https://www.ncbi.nlm.nih.gov/pmc/articles/PMC6489528/)*
2. Web of Science
3. EMBASE
4. WanFang и CNKI
5. Кокрановская библиотека

Ключевые слова:

17-Hydroxycorticosteroids

Botulinum Toxins

Type A

Cicatrix

Hypertrophic

Keloid

Meta-Analysis

Образование рубцовой ткани является частью нормального процесса заживления, который следует за повреждением кожи или после операции, но некоторые люди склонны к развитию гипертрофического рубца и келоида.

Гипертрофический рубец - это чрезмерный фиброз кожи, который ограничен областью повреждения и со временем регрессирует.

Келоид - это чрезмерный фиброз кожи, который выходит за пределы области повреждения и не регрессирует.

Хотя для лечения гипертрофического рубца и келоида было использовано несколько методов лечения, золотого стандарта до сих пор не существует, и для большинства пациентов лечение определяется индивидуальным клиническим опытом. Обычно используется внутриклеточная инъекция кортикостероида, но после инъекций возникают такие осложнения, как боль и зуд. Поэтому в недавних исследованиях была исследована эффективность инъекций ботулинического токсина типа А и подавление гипертрофических рубцов и келоидов, а также отсутствие дискомфорта и других нежелательных явлений . Тем не менее, интралезиальный ботулинический токсин типа А обычно не использовался в клинической практике, и было проведено несколько многоцентровых клинических испытаний с достаточно большим числом участников, чтобы предоставить доказательства, подтверждающие его использование при лечении гипертрофического рубца и келоида.

Patient (problem, population) Пациент (проблема, население)	Пациенты с келоидными рубцами
Intervention Вмешательство	Интралезиональная инъекция ботулинического токсина типа А
Comparison Вмешательство сравнения	Интралезионной инъекцией кортикостероида
Outcome Исход	Уменьшение дефекта рубца

Были идентифицированы рандомизированные контролируемые испытания (РКИ) и проспективные контролируемые исследования (РСТ), в которых сравнивались внутрилезиональные инъекции ботулинического токсина типа А с кортикостероидами и плацебо при гипертрофическом рубце и келоиде.

Критерии включения требовали, чтобы в исследовании сравнивались клинические эффекты интралезиональной инъекции с ботулиническим токсином типа А, кортикостероидом и плацебо, минимум один месяц наблюдения после лечения и один или несколько интересных результатов, документированных после инъекции.

Исследования на животных, обзорные статьи, руководства по клинической практике, комментарии, сообщения о случаях и опубликованные письма были исключены.

Низкокачественные исследования с небольшим количеством пациентов (≤4) также были исключены.

Критериями исключения были публикации не на английском языке и не на китайском языке, исследования, в которых описывался только внутрилезиальный ботулинический токсин типа А или кортикостероид или плацебо, эксперименты на животных, обзоры, руководства по клинической практике, комментарии, сообщения о случаях и письма, а также исследования низкого качества.

Первоначальный поиск литературы выявил 3475 публикаций. После скрининга было выявлено 15 клинических испытаний с 639 участниками, опубликованных в период с 2006 по 2018 год в семи разных странах, со средним периодом наблюдения 6 месяцев, которые соответствовали критериям включения. Все включенные исследования были полнотекстовыми публикациями, написанными на английском или китайском языках, и включали 11 рандомизированных контролируемых исследований (РКИ) и 4 проспективных контролируемых исследования (РСТ). В таблице 1 приведены характеристики исследований, выявленных в результате систематического обзора литературы и включенных в метаанализ.

keloid treatment - PubMed - NCI | Intralesional Injection of Botulinu | PubMed Central, Table 1: Med Sc | гугл переводчик - Поиск в Goo
https://www.ncbi.nlm.nih.gov/pmc/articles/PMC6489528/table/t1-medscimonit-25-2950/?report=objectonly

Table 1

Characteristics of the studies identified by systematic review of the literature and included in the meta-analysis.

Study first author	Year	Country	Treatment		No. of patients	Follow-up (months)	Study type	NOS score
Chang et al. [16]	2014	Taiwan	BoNT-A	Placebo		6	RCT	7
Chang et al. [17]	2014	Taiwan	BoNT-A	Placebo		6	RCT	8
Zelken et al. [18]	2015	Taiwan	BoNT-A	Placebo		27	PCT	6
Pruksapong et al. [19]	2007	Thailand	BoNT-A	Placebo	25	6	RCT	6
Li et al. [20]	2018	China	BoNT-A	Placebo		6	RCT	7
Hu et al. [21]	2018	China	BoNT-A	Placebo		6	RCT	7
Chen et al. [22]	2018	China	BoNT-A	Placebo	38	12–24	PCT	8
Gassner et al. [23]	2006	America	BoNT-A	Placebo	31	6	PCT	7
Lee et al. [24]	2017	Korea	BoNT-A	Placebo	30	6	RCT	8
Ziade et al. [25]	2014	France	BoNT-A	Placebo	24	12	PCT	7
Wang et al. [26]	2009	China	BoNT-A	Corticosteroid	27	6	RCT	5
Liu et al. [27]	2017	China	BoNT-A	Corticosteroid	80	6	RCT	6
Zhao et al. [28]	2016	China	BoNT-A	Corticosteroid	86	5	RCT	5
Zhang et al. [29]	2017	China	BoNT-A	Corticosteroid	100	1	RCT	6
Shaarawy et al. [30]	2015	Egypt	BoNT-A	Corticosteroid	24	7	RCT	7

BoNT-A – botulinum toxin type A; RCT – randomized controlled trial; PCT – prospective controlled trial; NOS – Newcastle-Ottawa Scale.

РУС 20:15 23.05.2019

Таблица 1 Характеристики исследований выявлены путем систематического обзора литературы и включены в метаанализ.

Индивидуальные исследования и обобщение результатов для первичных результатов Визуальная аналоговая шкала (VAS) обычно использовалась для оценки степени боли и отражалась в баллах VAS. Из 15 включенных исследований в 10 исследованиях оценивали VAS после внутрилезиональной инъекции, в том числе 463 участника.

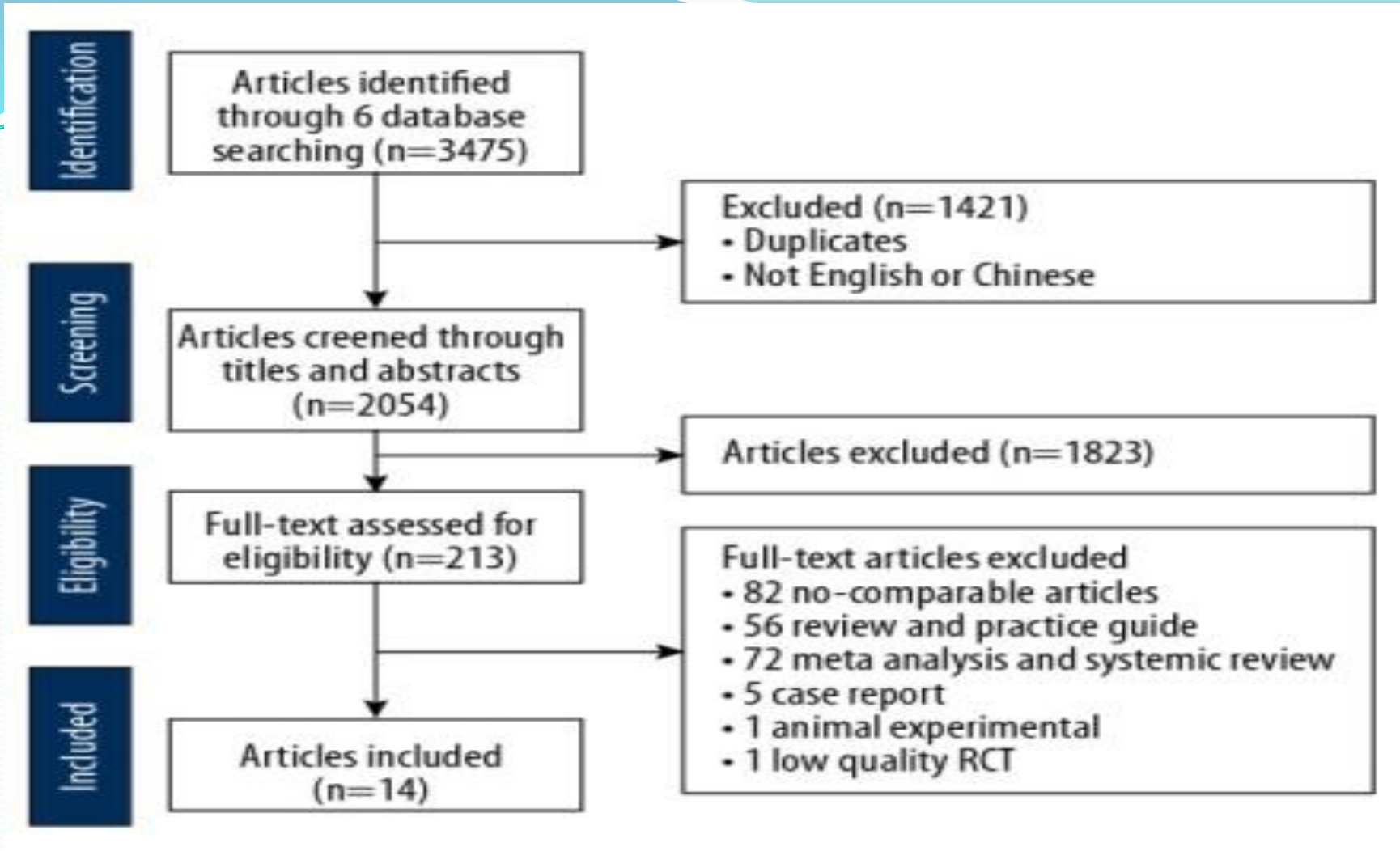

Рисунок 1 Блок-схема систематического обзора литературы и выбор исследований для сравнения внутрилезионной инъекции ботулинического токсина типа А по сравнению с внутрилезионной инъекцией кортикостероида для лечения гипертрофического рубца и келоида.

Другая информация, полученная из идентифицированных публикаций, включала различные места рубцов, специфическое использование и дозу ботулинического токсина типа А, кортикостероида и плацебо в группах лечения и контроля, как показано в таблицах 2 2–4.

keloid treatment - PubMed - NCI | Intralesional Injection of Botulinu | PubMed Central, Table 2: Med Sc | гугл переводчик - Поиск в Goo
https://www.ncbi.nlm.nih.gov/pmc/articles/PMC6489528/table/t2-medscimonit-25-2950/

PMC full text: Med Sci Monit. 2019; 25: 2950–2958.
Published online 2019 Apr 22. doi: 10.12659/MSM.916305
Copyright/License Request permission to reuse

Med Sci Monit

Table 2

Location of the hypertrophic scar or keloid in the studies included in the meta-analysis.

		Participants with hypertrophic scars or keloids n=639	prevalence
Face (n=357)	Forehead	87	13.62%
	Ear	32	5.01%
	Upper lip	117	18.31%
	Other sites	121	18.94%
Trunk (n=90)	Chest wall	55	8.61%
	Back	9	1.41%
	Abdomen	26	4.07%
Extremity		68	10.64%
Not stated		124	19.41%

Med Sci Monit
PubMed Central,....html
Показать все
РУС 20:17 23.05.2019

keloid treatment - PubMed - NCI X | Intralesional Injection of Botulinu X | гугл переводчик - Поиск в Goo X
https://www.ncbi.nlm.nih.gov/pmc/articles/PMC6489528/

Table 3

Use and dose of botulinum toxin type A and placebo.

Study first author	Year	Country	Use	Dose	
				BoNT-A	Placebo (NS)
Chang et al. [16]	2014	Taiwan	Intralesional injection	15 units	0.6 ml
Chang et al. [17]	2014	Taiwan	Intralesional injection	6.07±0.64 units	0.17–0.27 ml
Zelken et al. [18]	2015	Taiwan	Intralesional injection	20 units	0.5 ml
Pruksapong et al. [19]	2007	Thailand	Intralesional injection	18.05±5.54 units	1.3–2.46 ml
Li et al. [20]	2018	China	Intralesional injection	5 units/point	0.1 ml/point
Hu et al. [21]	2018	China	Intralesional injection	10 units/cm	0.2 ml/cm
Chen et al. [22]	2018	China	Intralesional injection	1–2 units/point	Not stated
Gassner et al. [23]	2006	America	Intralesional injection	<2 cm (15 units) 2–4 cm (30 units) >4 cm (45 units)	<2 cm (0.2 ml) 2–4 cm (0.4 ml) >4 cm (0.6 ml)
Lee et al. [24]	2017	Korea	Intralesional injection	30 units	1.2 ml
Ziade et al. [25]	2014	France	Intralesional injection	15–40 units	1.5–4 ml

BoNT-A – botulinum toxin type A; NS – normal saline.

PubMed Central,....html
Показать все
РУС 20:17 23.05.2019

keloid treatment - PubMed - NCI | Intralesional Injection of Botulinu | PubMed Central, Table 4: Med Sc | гугл переводчик - Поиск в Goo
https://www.ncbi.nlm.nih.gov/pmc/articles/PMC6489528/table/t4-medscimonit-25-2950/

PMC full text: Med Sci Monit. 2019; 25: 2950–2958.
Published online 2019 Apr 22. doi: 10.12659/MSM.916305
Copyright/License Request permission to reuse

Table 4

Use and dose of botulinum toxin type A and corticosteroid.

Study first author	Year	Country	Use	Dose	
				BoNT-A	Placebo (NS)
Wang et al. [26]	2009	China	Intralesional injection	5 units/point	5 units/point
Liu et al. [27]	2017	China	Intralesional injection	5 units/point	5 units/point
Zhao et al. [28]	2016	China	Intralesional injection	≤55 units/time	0.2 ml/cm^2
Zhang et al. [29]	2017	China	Intralesional injection	≤55 units/time	0.2 ml/cm^2
Shaarawy et al. [30]	2015	Egypt	Intralesional injection	5 units/cm^3	10 mg/cm^3 (≤80 mg in total)

BoNT-A – botulinum toxin type A; NS, normal saline.

PubMed Central,....html
Показать все
РУС 20:18 23.05.2019

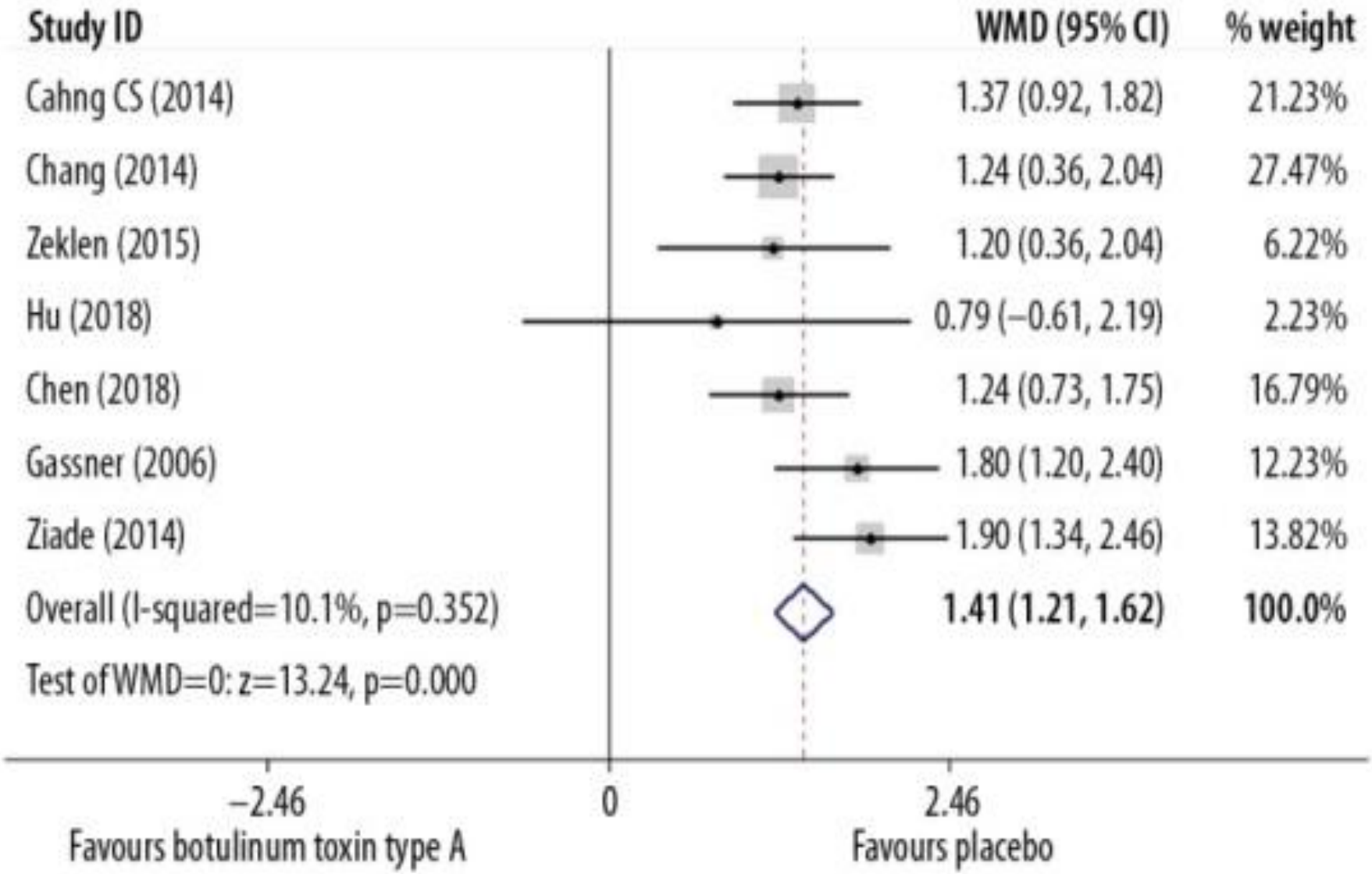

Рисунок 2 Лесной участок для сравнения результатов визуальной аналоговой шкалы (VAS) между группой, получавшей внутрилезиональное введение ботулинического токсина типа А, и группой плацебо.

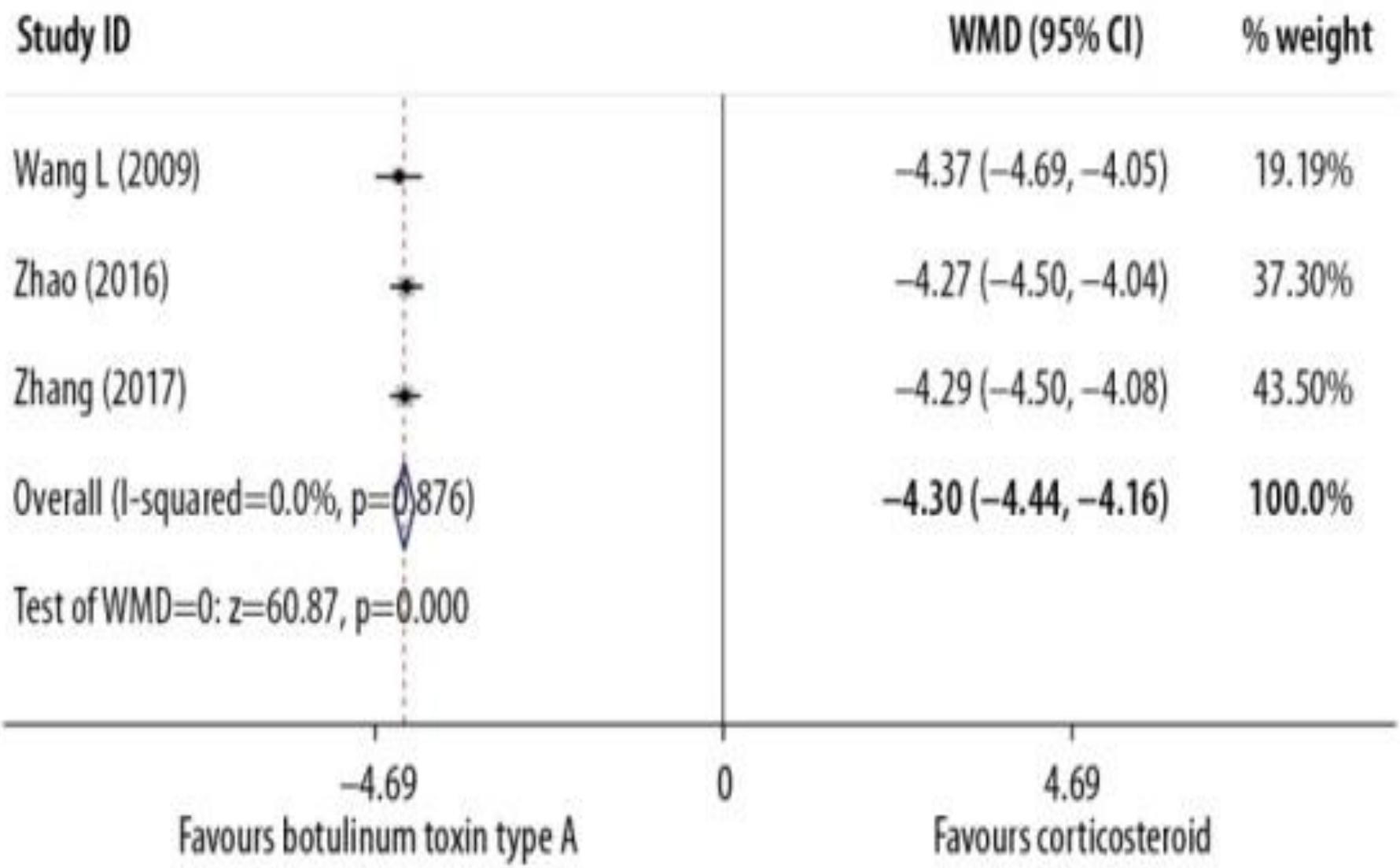

Рисунок 3 Лесной участок для сравнения результатов визуальной аналоговой шкалы (VAS) между группой, получавшей внутрилезиональную инъекцию ботулинического токсина типа А, и группой, получавшей внутрилезиональную инъекцию кортикостероида.

Показатель исхода VSS использовался в шести включенных исследованиях с участием 203 участников исследования и измерялся при средней продолжительности наблюдения через шесть месяцев после инъекции. Метаанализ результатов VSS показал значительную разницу между группой, получавшей ботулинический токсин типа А, и группой плацебо (ОМП = -0,69) (P = 0,003; 95% ДИ, от -1,14 до -0,23) и моделью с фиксированными эффектами. был использован (I2 = 31,4%) (Рисунок 4, Таблица 5).

Таблица 5 Индикаторы объединенного результата для пациентов с гипертрофическим рубцом и келоидом.

keloid treatment - PubMed - NCI | Intralesional Injection of Botulinu | PubMed Central, Table 5: Med Sc | гугл переводчик - Поиск в Goo
https://www.ncbi.nlm.nih.gov/pmc/articles/PMC6489528/table/t5-medscimonit-25-2950/
publisher home - search article - table of contents - submit manuscript - subscribe

PMC full text: Med Sci Monit. 2019; 25: 2950–2958.
Published online 2019 Apr 22. doi: 10.12659/MSM.916305
Copyright/License Request permission to reuse

Table 5

Pooled outcome indicators for patients with hypertrophic scar and keloid.

Outcomes	No. of studies	No. of participants	Heterogeneity/I^2	Analysis model	Q Statistic, P-value	WMD/RR (95% CI)
VAS (botulinum *vs.* place)	7	250	10.1%	Fixed-effects	<0.0001	1.41 (1.21–1.62)
VAS (botulinum *vs.* corticosteroid)	3	213	0.0%	Fixed-effects	<0.0001	−4.30 (−4.44 to −4.16)
VSS	6	203	31.4%	Fixed-effects	0.003	−0.69 (−1.14 to −0.23)
Width of scar	4	164	0.0%	Fixed-effects	0.000	−0.15 (−0.19 to −0.10)
Effective rate	2	104	12.2%	Fixed-effects	0.012	0.82 (0.70–0.96)

VAS – visual analog scale; VSS – Vancouver Scar Scale; CI – confidence interval; WMD – weighted mean difference; RR – risk ratio.

PubMed Central,....html
Показать все
РУС 20:22 23.05.2019

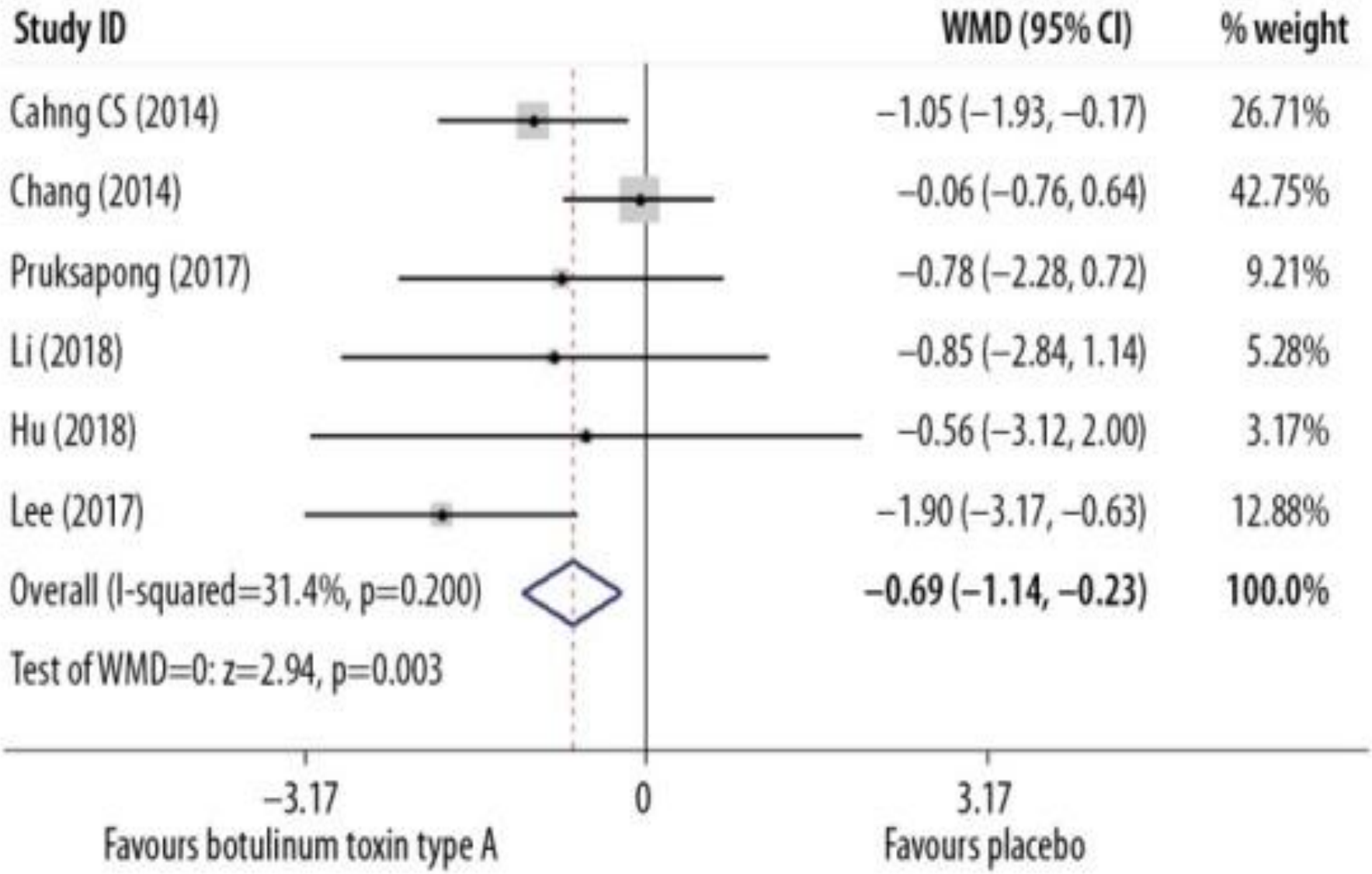

Рисунок 4 Лесной участок для сравнения результатов Vancouver Scar Scale (VSS) между группой, получавшей внутрилезионную инъекцию ботулинического токсина типа А, и группой плацебо.

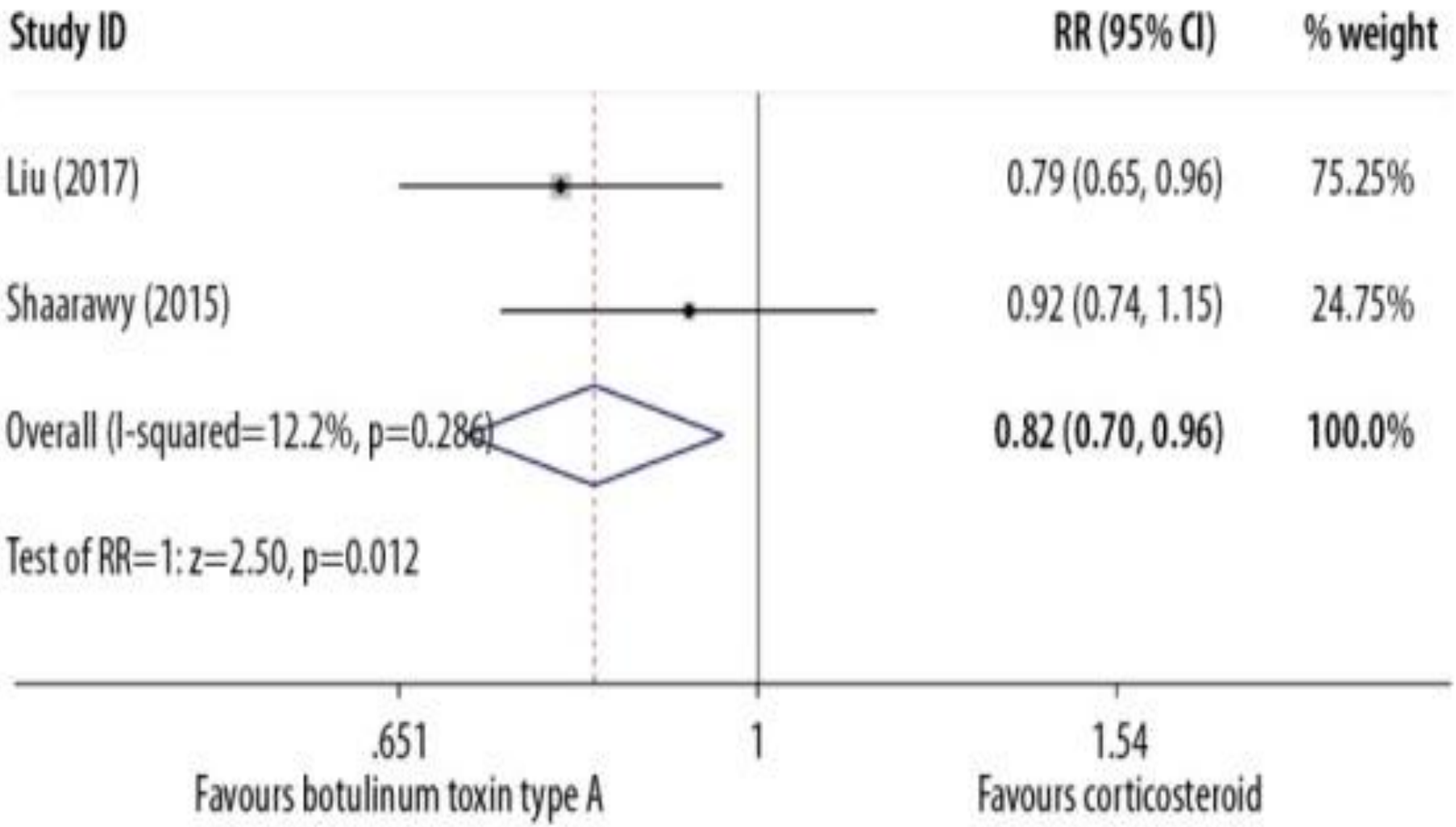

Рисунок 5 Лесной участок для сравнения показателей эффективности между группой, получавшей интралезиональную инъекцию ботулинического токсина типа А, и группой, получавшей интралезиональную инъекцию кортикостероида.

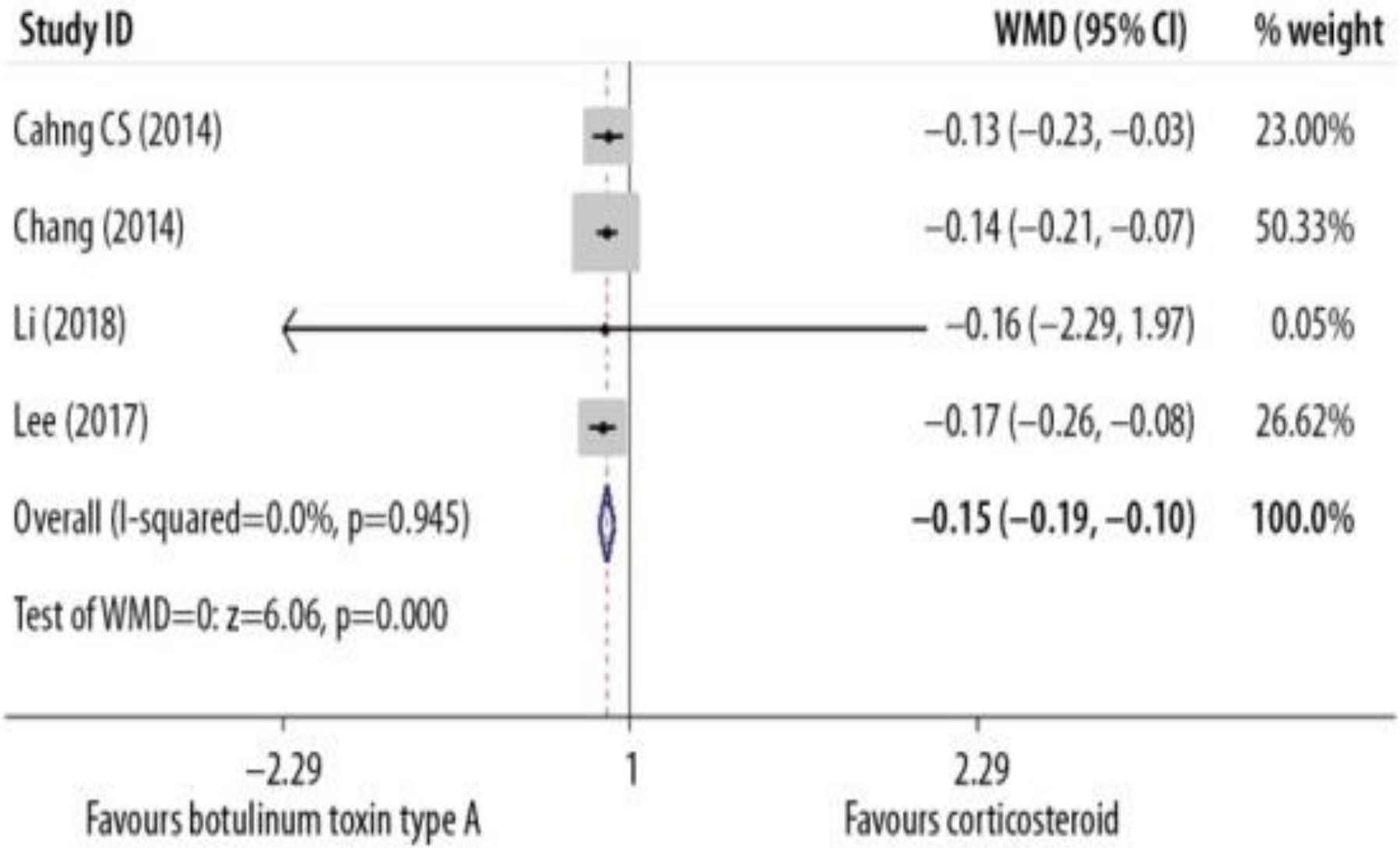

Рисунок 6 Лесной участок для сравнения ширины рубца между группой, получавшей внутрилезиональное введение ботулинического токсина типа А, и инъекцию кортикостероида.

Результаты этого метаанализа показали, что у пациентов, которые получали внутрилезиональные инъекции ботулинического токсина типа А, была значительно более низкая частота и выраженность болей по сравнению с пациентами, которые получали внутрилезиональные инъекции кортикостероида. Кроме того, эффективность была значительно увеличена в группе ботулинического токсина типа А по сравнению с группой кортикостероидов. По сравнению с группой, принимавшей плацебо, несмотря на то, что внутрилезиональная инъекция ботулинического токсина типа А была болезненной для некоторых пациентов, она достигла значительно улучшенной клинической эффективности, которая была измерена с помощью Ванкуверской шкалы рубцов (VSS) и ширины рубца после инъекции.

Выводы

Результаты этого систематического обзора литературы и мета-анализа показали, что внутрилезиональная инъекция ботулинического токсина типа А была более эффективной в подавлении гипертрофического рубца и келоида, чем внутрилезиональная инъекция кортикостероида или плацебо, а также была связана с уменьшением боли после инъекции.