Методы обследования больных с травмами и заболеваниями опорно-двигательного аппарата

Выполнил студент группы 564
Тураев Аваз Абдугаппорович

Основным методом диагностики является клинический, предусматривающий определённую систему последовательных действий врача

- Выяснение жалоб
- Сбор анамнеза
- Осмотр больного
- Определение амплитуды движения в суставах
- Измерение длинны и окружности конечностей
- Определение мышечной силы
- Провидение рентгенологического исследования
- Провидение электрофизиологических и лабораторных исследований
- Применение инструментальных методов (пункция., биопсия и др.)
- Установление диагноза

Жалобы

- Боли в повреждённой области усиливающиеся при движении
- Ограничение подвижности
- Видимую деформацию опорно-двигательной системы

Сбор анамнеза

- Механизм травмы
- Начало и первые признаки заболевания
- Условия труда и производственные вредности
- Аллергический анамнез

Осмотр больного

- Поведение больного
- Внешний вид
- Выражение лица
- Вынужденную походку и необычную походку
- Нарушение форм и пропорций тела

Положение больного

- Активное- свидетельствует об относительном благополучии
- Пассивное- свидетельствует о тяжёлой травме или поражении спинного мозга осложнившихся параличом
- Вынужденное- удобное положение для уменьшения или прекращения болевых ощущений

Достоверный признак повреждения и ортопедических заболеваний – деформация оси конечности

- Ось нижней конечности
- ✔ Нормальная
- ✔ Отклонение голени

  -кнаружи

  -кнутри

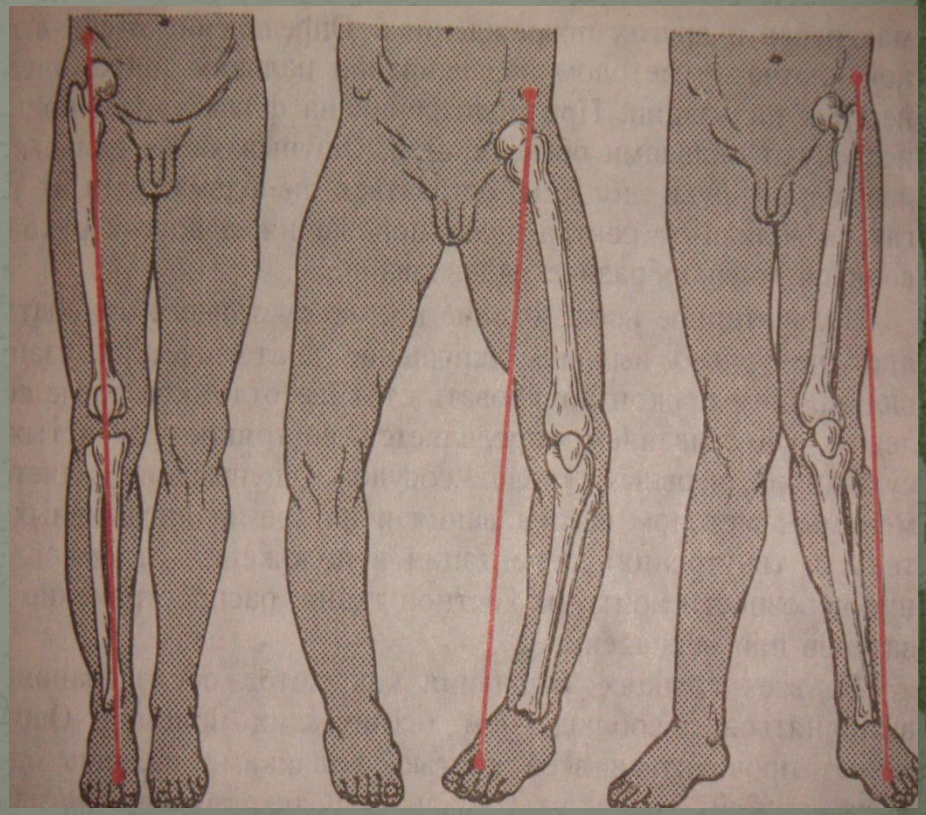

- **Ось верхней конечности**
  - **Нормальная (через головки плечевой, локтевой, лучевой костей)**
  - **Отклонение предплечья**

-кнаружи

-кнутри

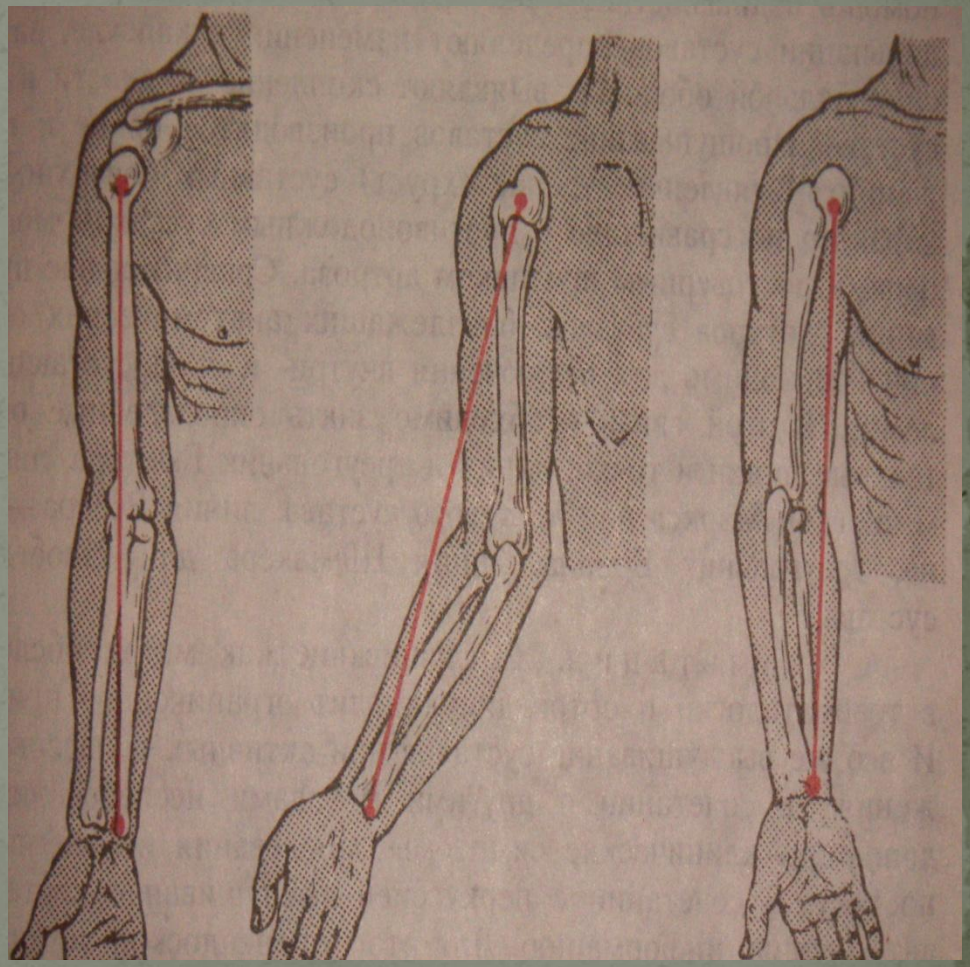

- Измерение движений в плечевом суставе

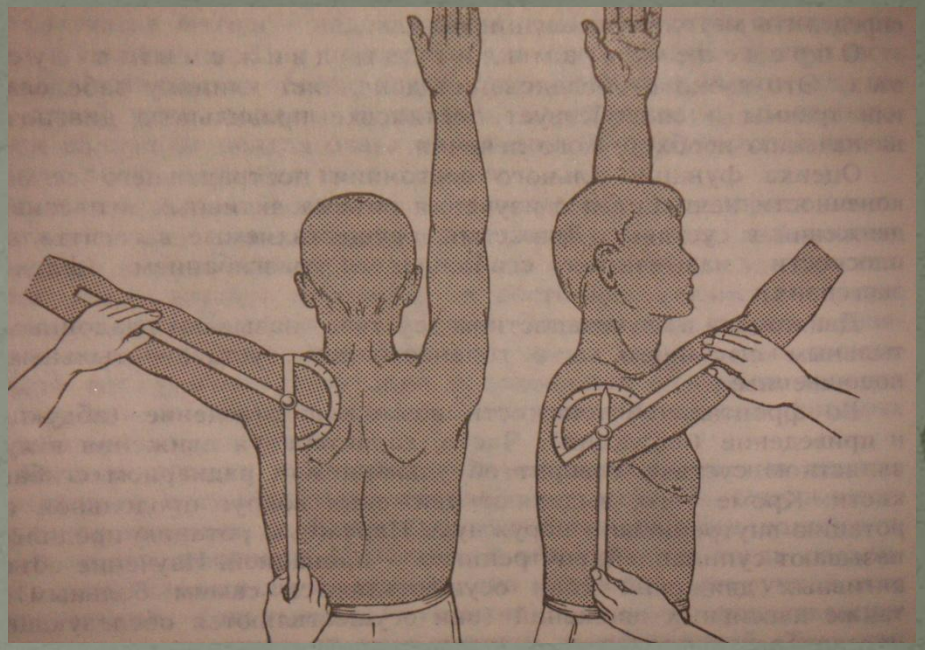

- В локтевом суставе

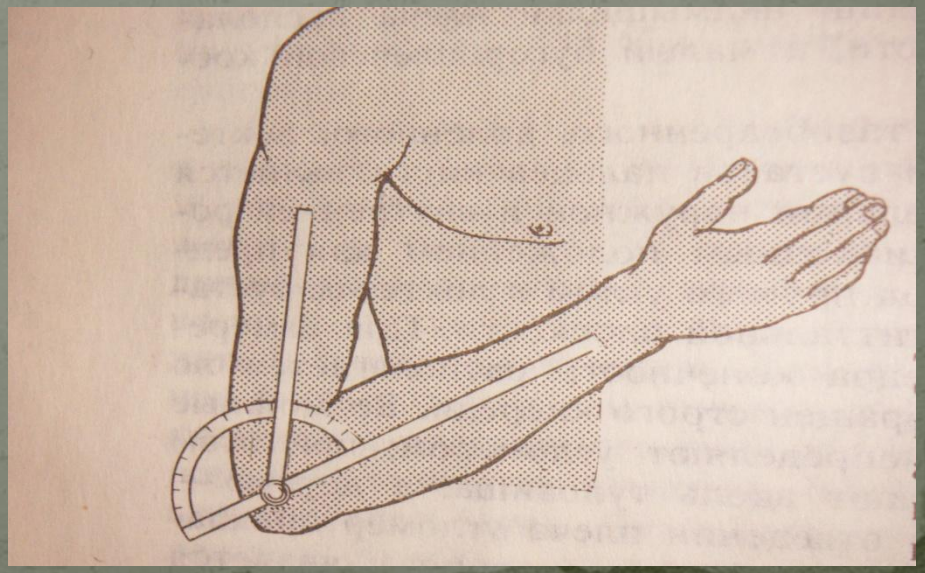

- Измерение движения в ЛЗС

- привидение

отведение

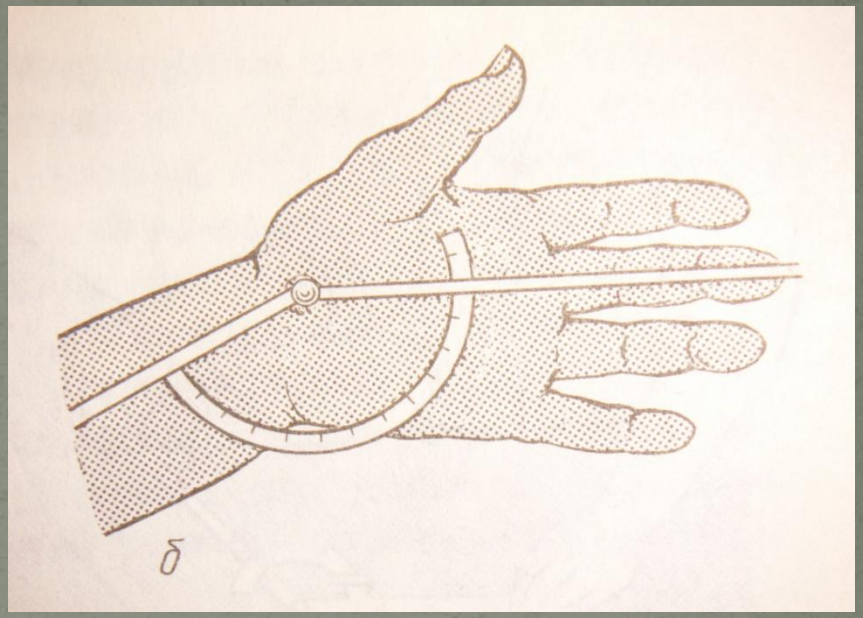

- Сгибание

разгибание

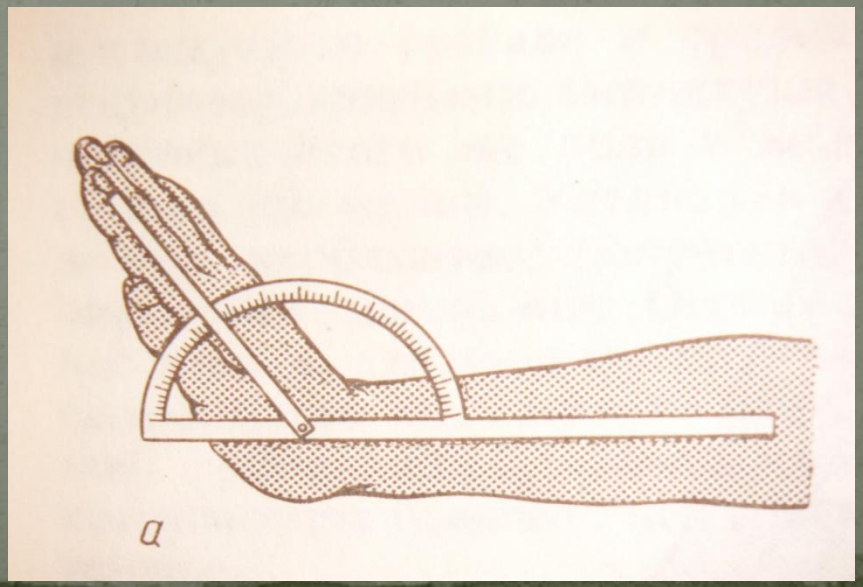

Измерение подвижности в тазобедренном суставе

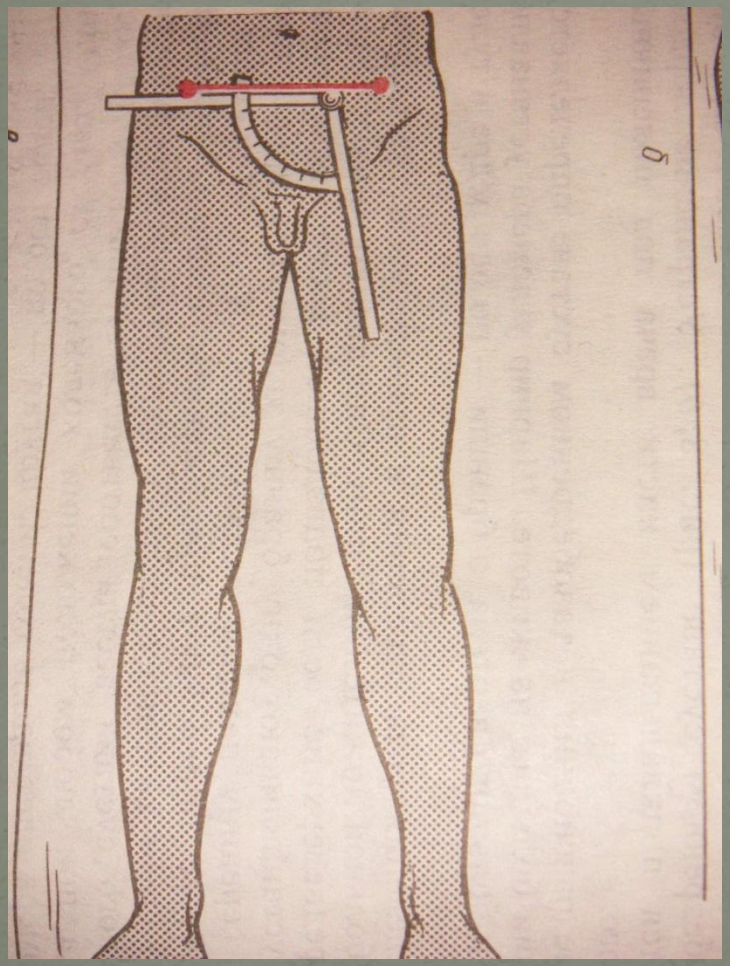

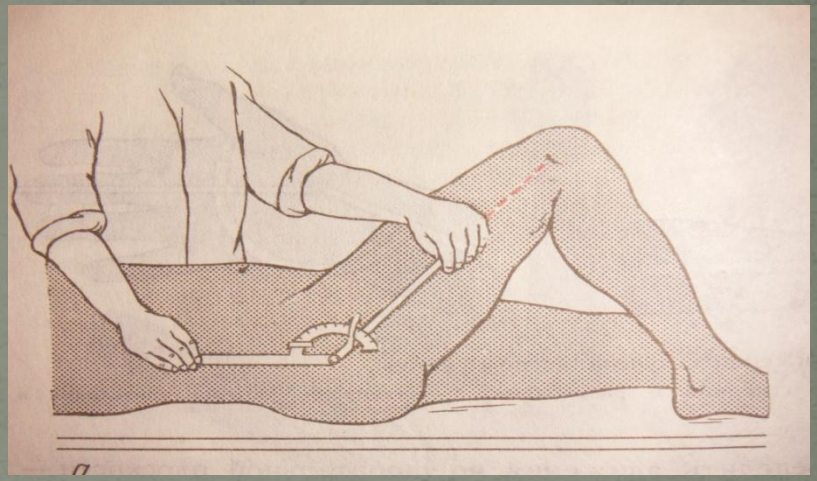

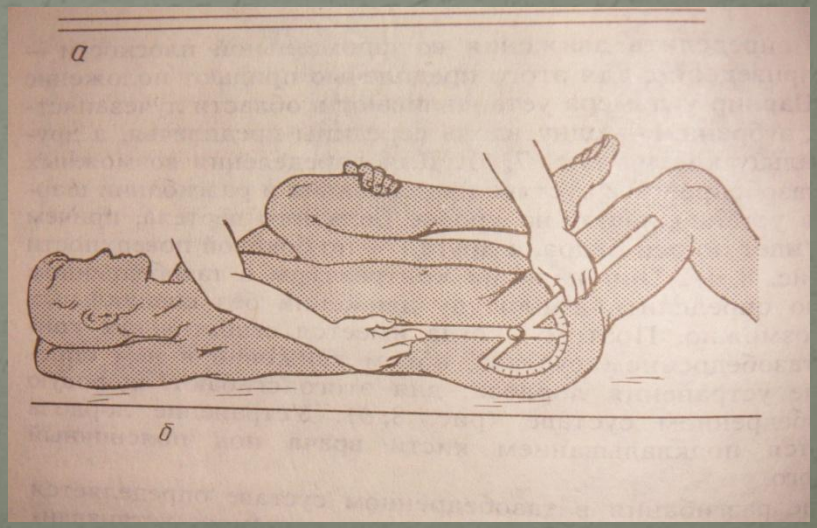

Пальпация

- определение местной температуры
- тургор кожных покровов
- отёчность тканей
- распространённость уплотнения
- пальпация сосудов
- костно-суставного аппарата

Аускультация

- выслушивание суставов при движении
- при перкуссии костей

Определение амплитуды движений в суставах

Сагиттальная плоскость

- сгибание- флексия
- разгибание- экстензия

Фронтальная плоскость

- отведение- абдукция
- привидение- аддукция

Вокруг продольной оси

- наружная ротация- супинация
- внутренняя ротация- пронация

- Изучение объёма движения
  Активные- осуществляются самим больным
  Пассивные- осуществляются обследующим

Анкилоз

- отсутствие движения в суставе

- Фиброзный- костное сращение между суставными поверхностями отсутствует и они крепко удерживаются фиброзно-рубцовыми сращениями
- Костный- сращение суставных концов

Измерение длинны и окружности конечности

- Проводят сантиметровой лентой
- На одинаковых расстояниях в сравнении с здоровой конечностью

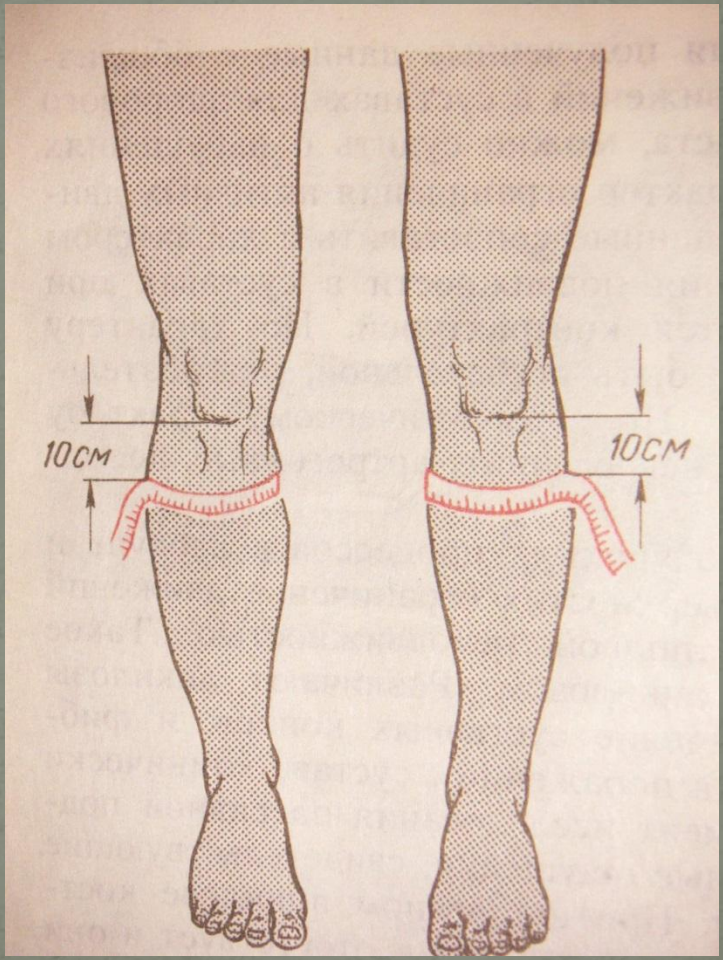

Измерение длинны верхней конечности

- **Плеча**

От акромиального отростка лопатки до локтевого отростка

- **Предплечья**

Верхушка локтевого отростка шиловидный отросток луча

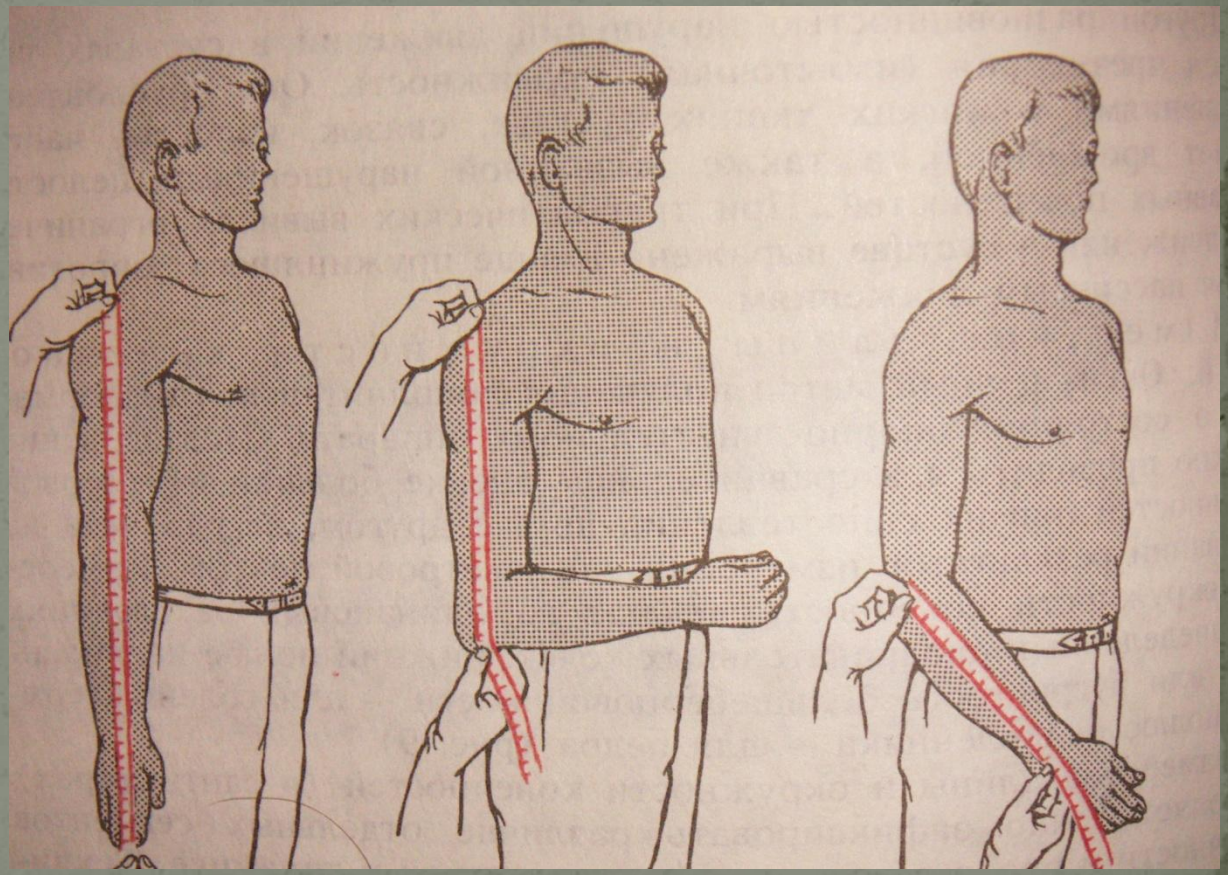

Измерение длинны нижней конечности

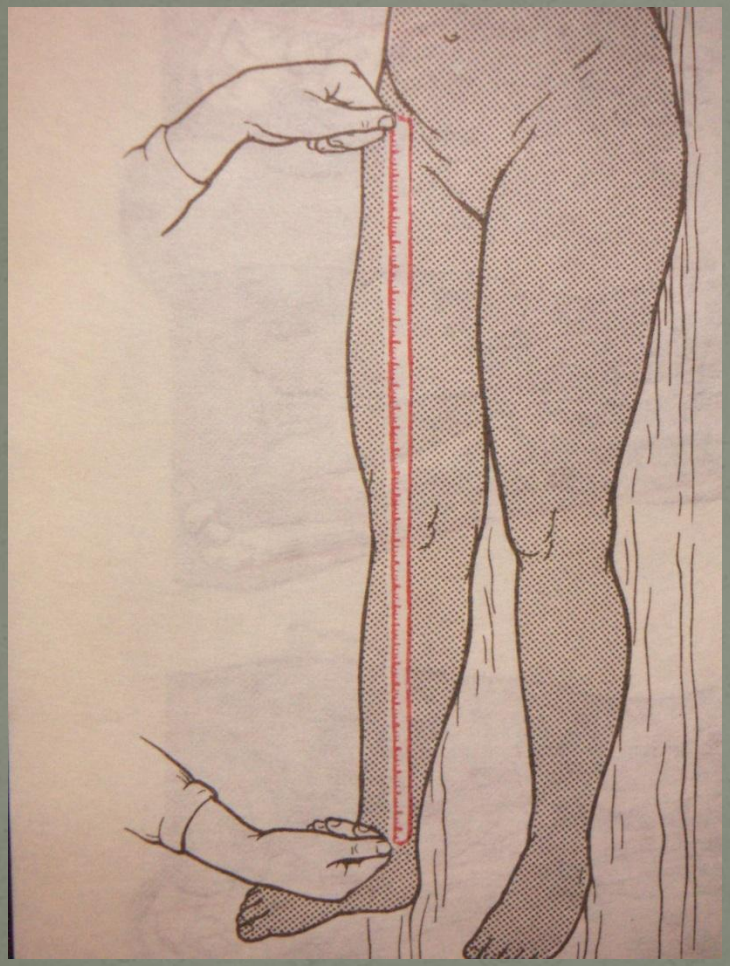

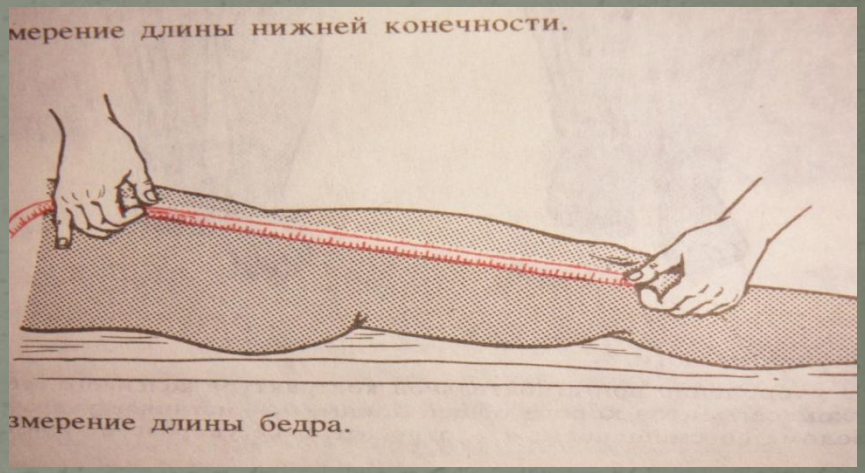

мерение длины нижней конечности.

змерение длины бедра.

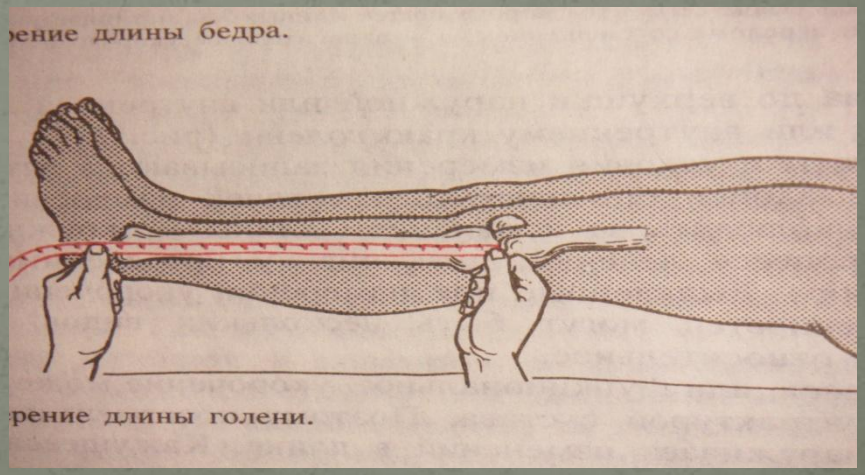

рение длины бедра.

рение длины голени.

Сопоставление длинны

- Голени
- Плеча

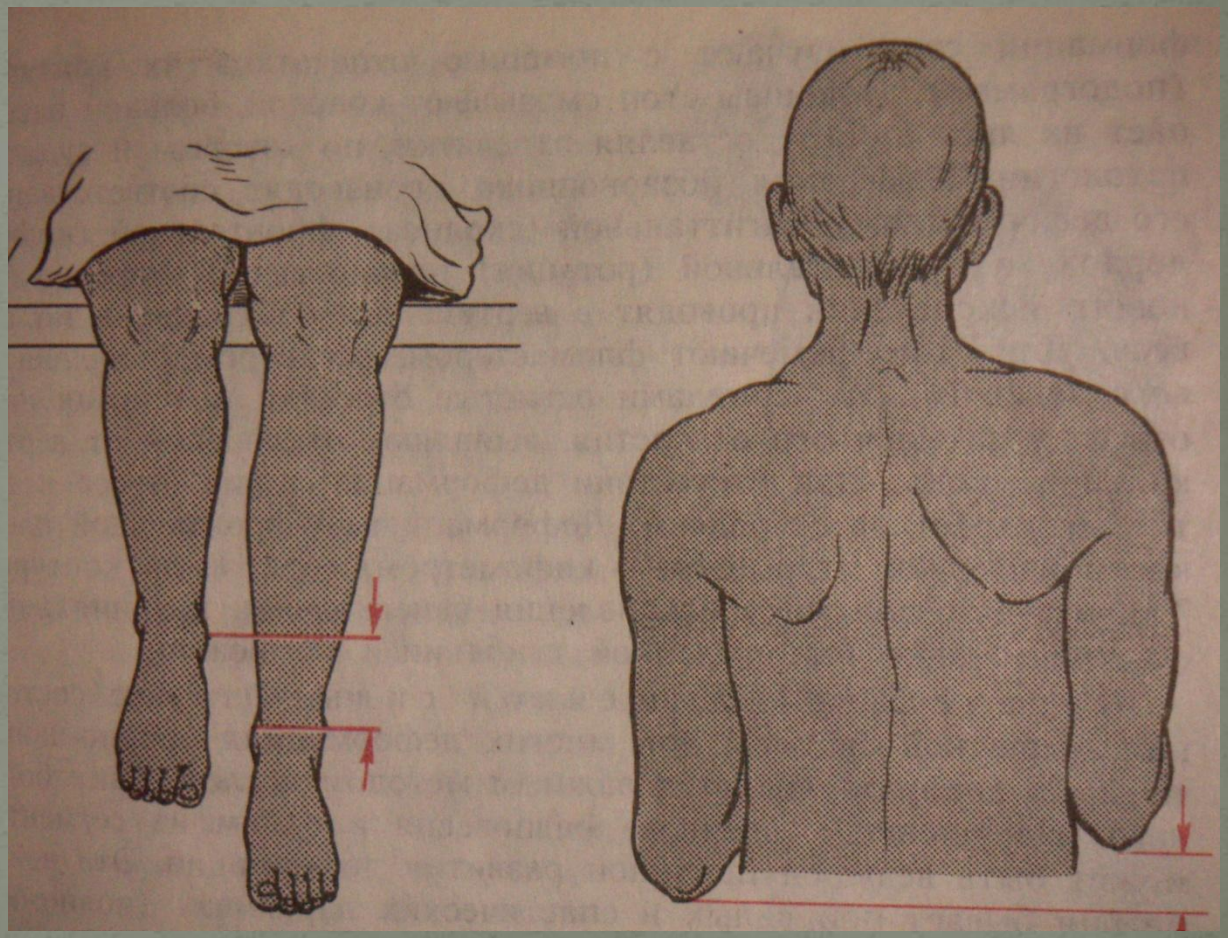

Виды укорочения нижней конечности

- Функциональное
- Истинное
- Относительное

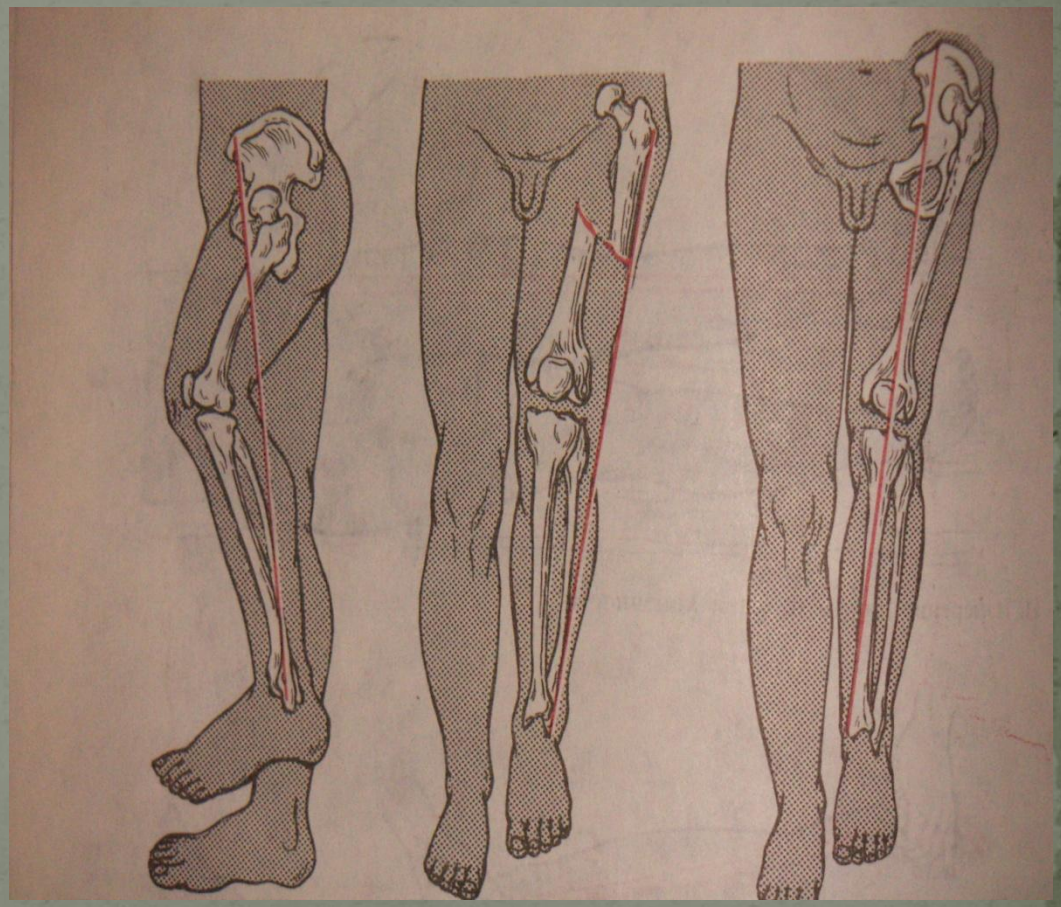

- Укорочение или удлинение конечности могут быть нескольких видов

Кажущееся- или функциональное, укорочение может быть обусловлено контрактурой сустава

Истинное- связано с органическими изменениями (перелом кости со смещением, разрушение кости патологическим процессом)

Относительное- изменение длинны конечности связанное с нарушением взаимного расположения её сочленяющихся сегментов

Определение мышечной силы

- 5 баллов- полностью сохранён объём движений в сегменте конечности при значительной нагрузке
- 4 балла- движение сохраняются в полном объёме, но выполняются при неполной нагрузке
- 3 балла- полный объём движений напряжение мышц способно преодолеть только собственную массу конечности
- 1-2 балла- сокращение мышц не может преодолеть массу конечности
- 0 баллов- полный паралич

Провидение рентгенологического исследования

- Рентген снимки

ЛЗС в двух проекциях

- Рентгеноскопия
- Компьютерная томография (КТ)
- Магнитно-резонансная томография (МРТ)

Электрофизиологические исследования

- Электромиография
- Осциллография
- Реовазография

Лабораторные исследование

- Анализы крови
- Анализы мочи
- Биохимические
- Жидкостей, пунктата
- Бактериологические

Установка диагноза

- При заболеваниях- проведение дифференциальной диагностики
- При травмах- ответить на следующие вопросы
- Открытое или закрытое повреждение
- Его характер
- Какая ткань повреждена (мышцы, кость и др.)

- Локализация повреждения
- Имеющееся расхождения или смещения тканей или костей
- Сопутствующие повреждения (нерва, сосуда, и др.)

Пример

Закрытый косой перелом правого бедра в средней трети со смещением отломков по длине

Спасибо за внимание !