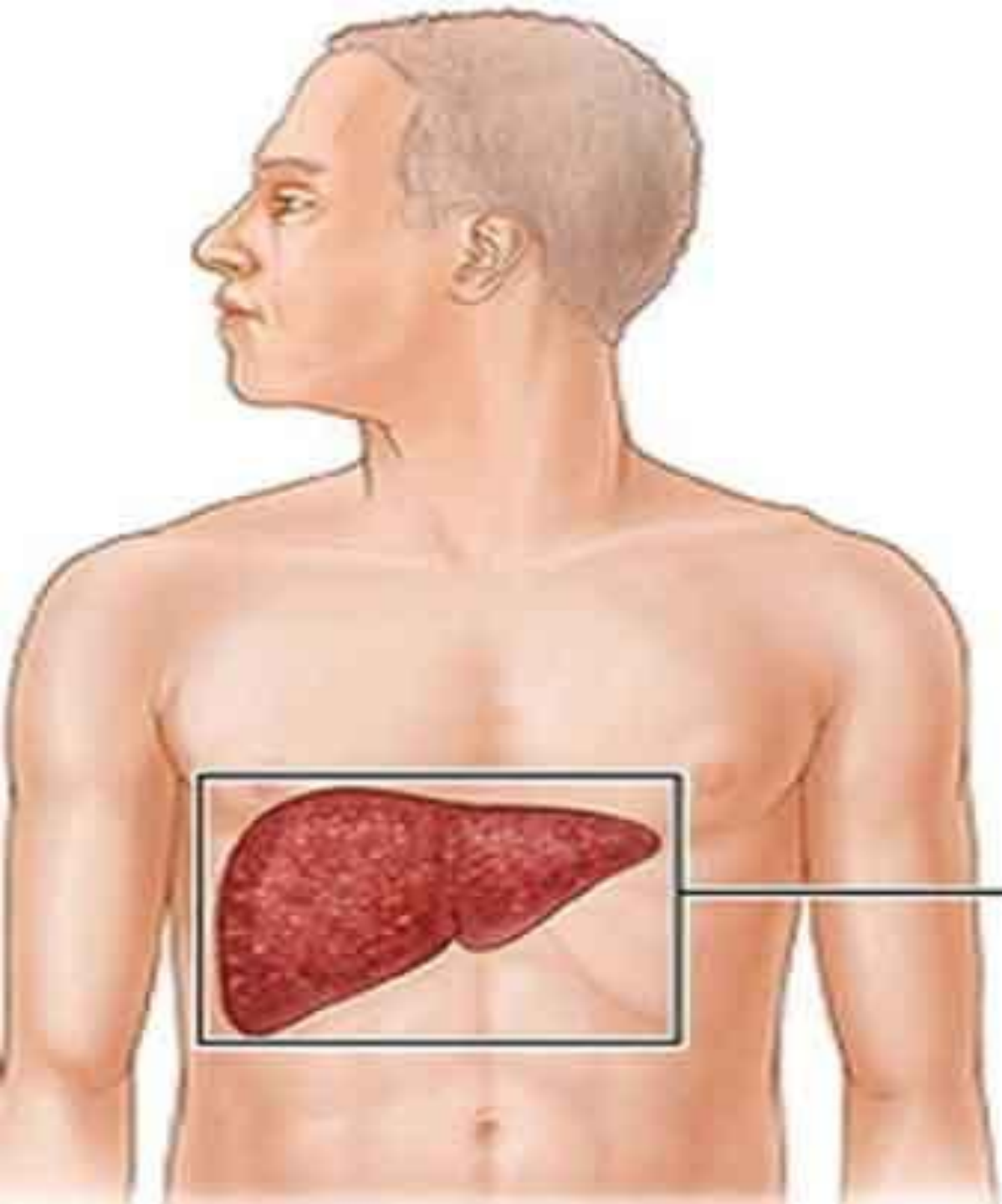
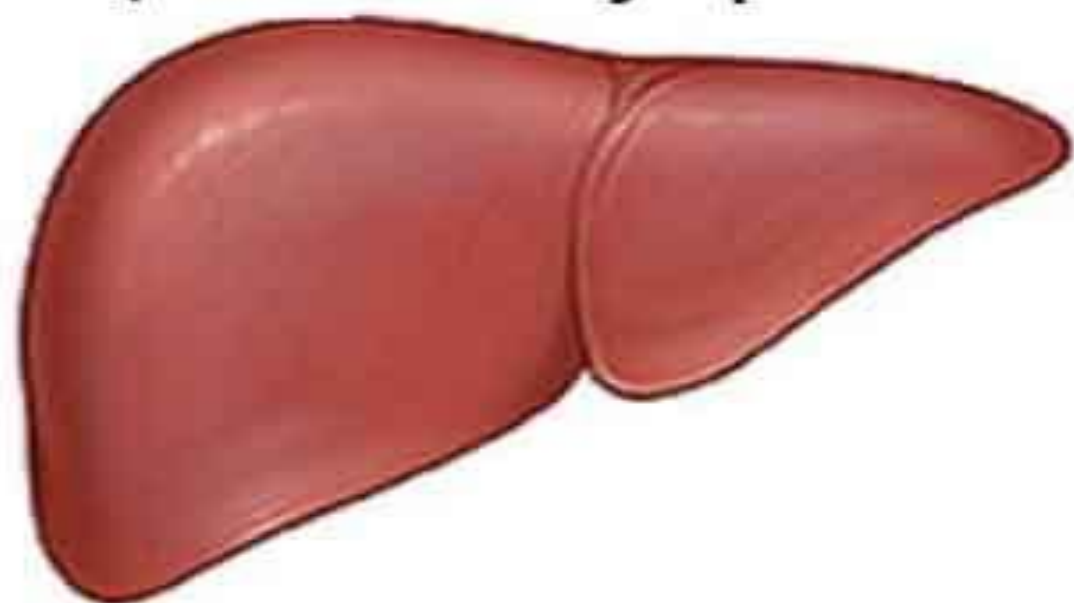




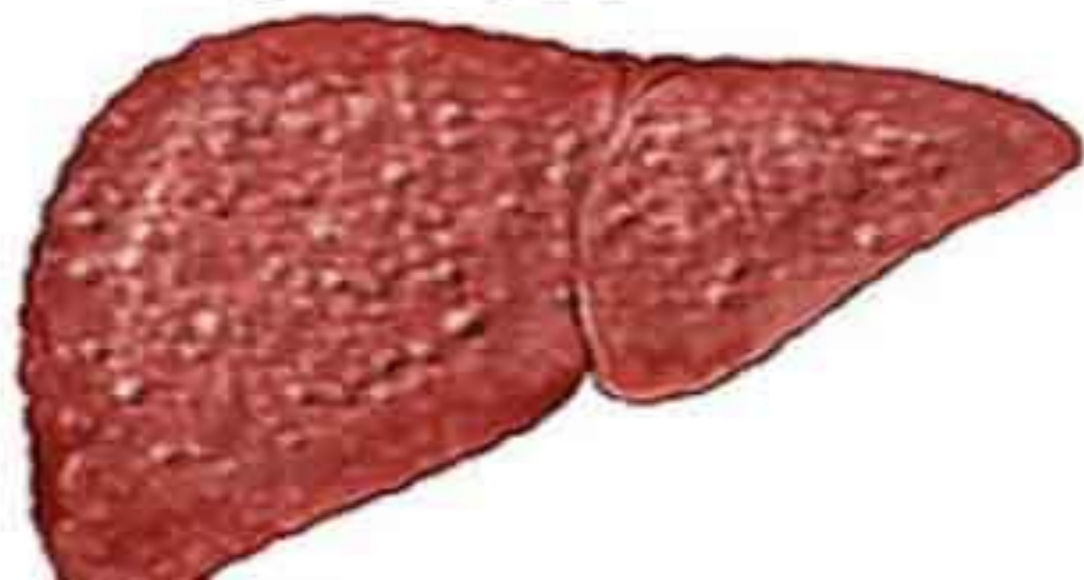
# ЖҰҚПАЛЫ АУРУЛАР



**Қалыпты бауыр**

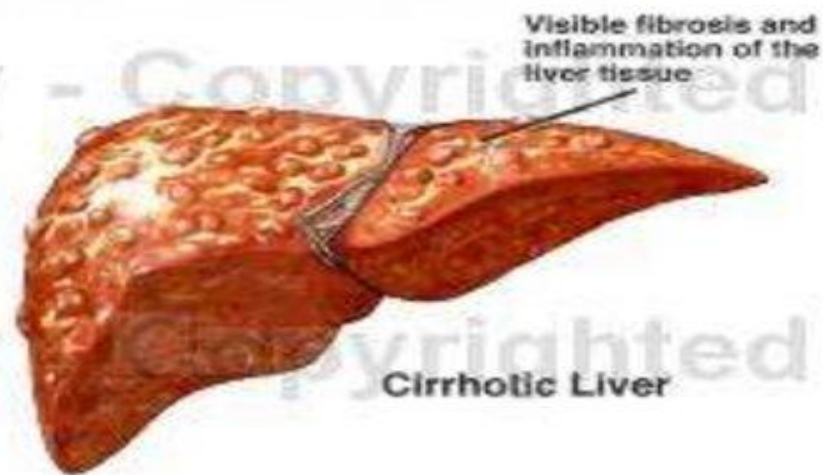
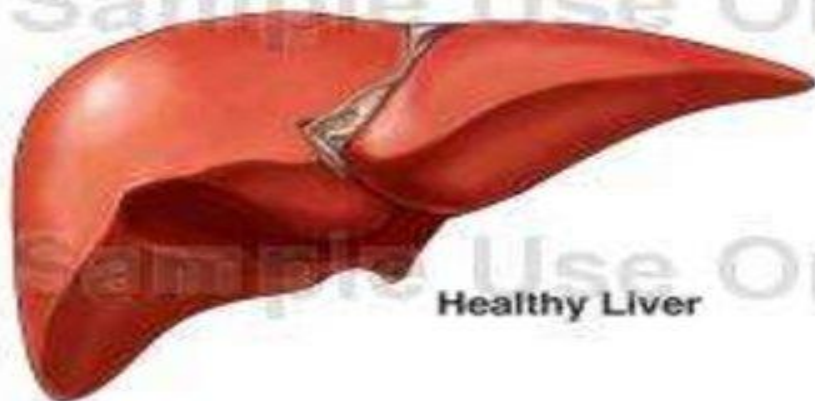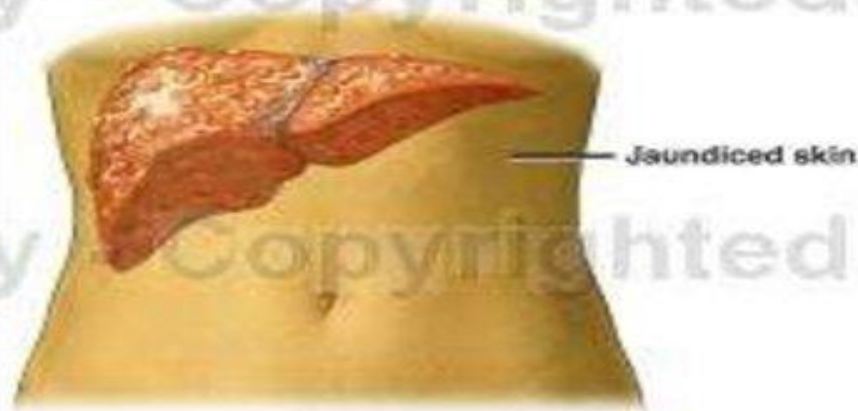

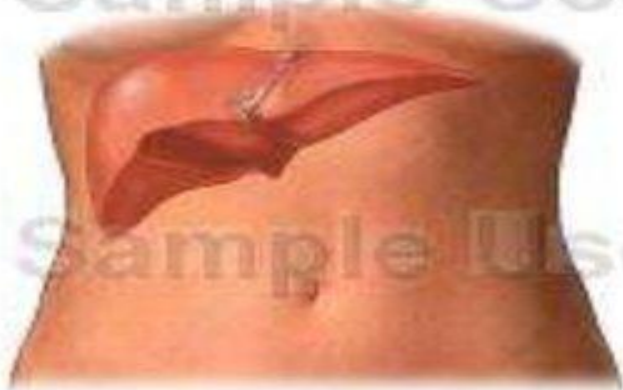
**Бауыр циррозы**

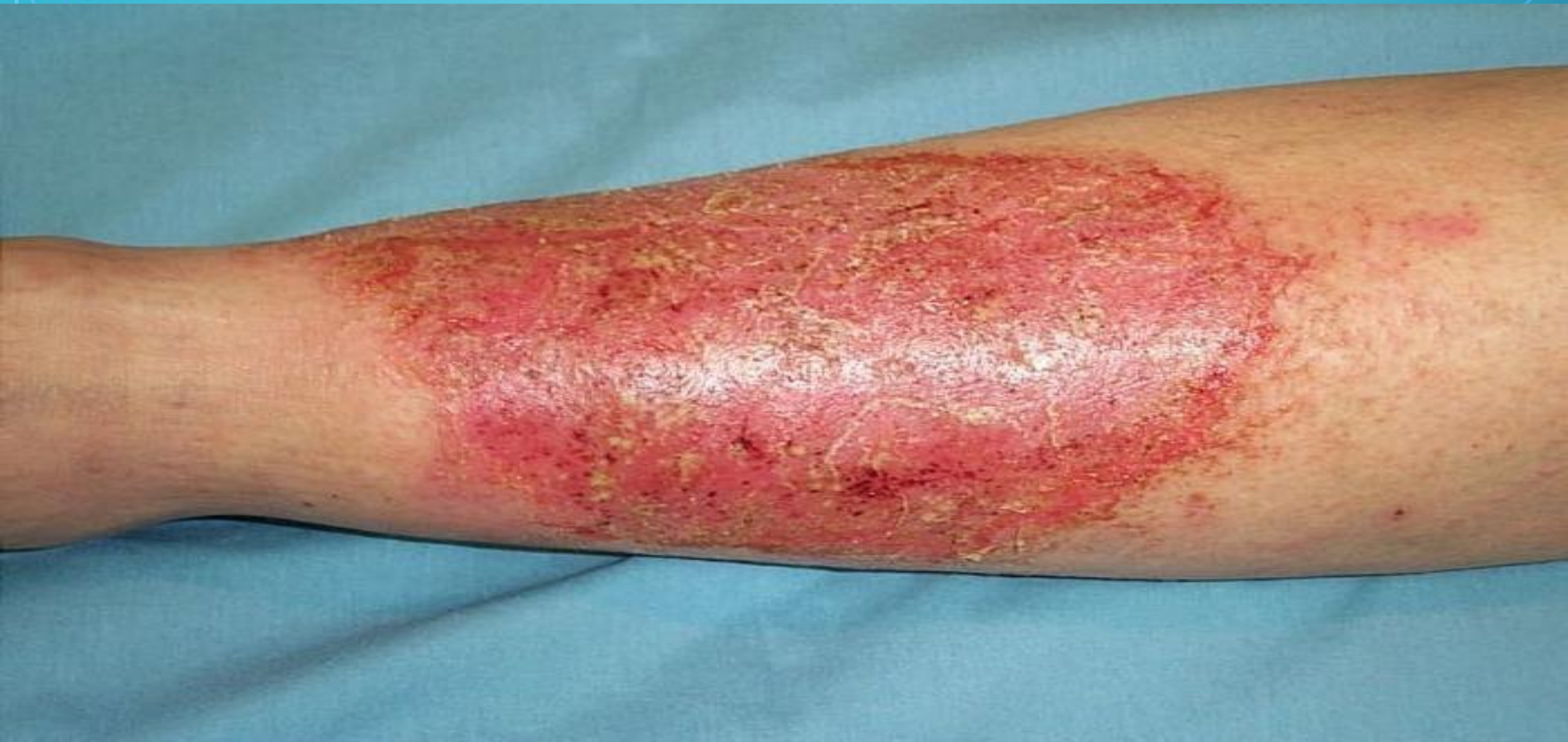

# Бауыр циррозы

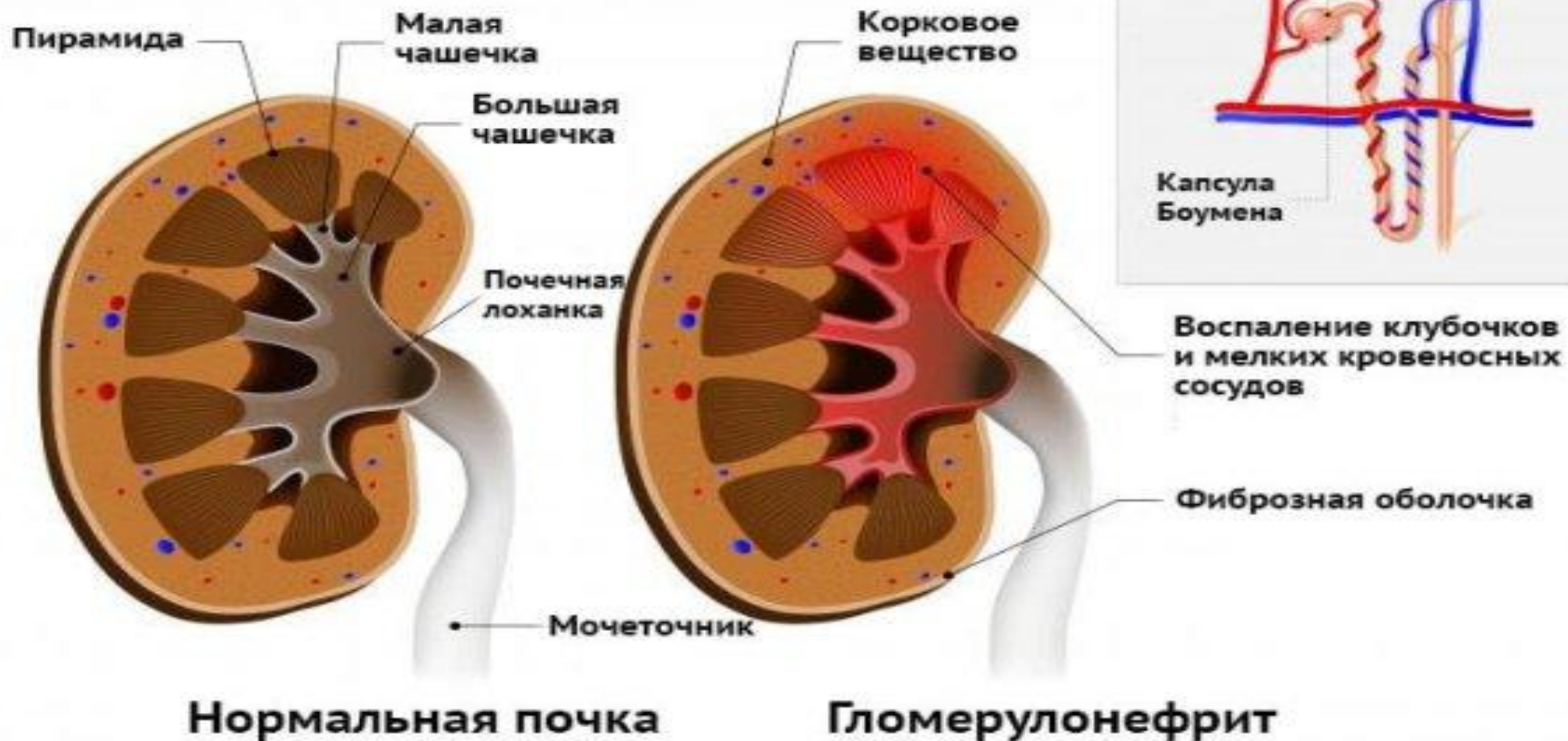Normal Liver Anatomy Versus Stage Four Cirrhosis of Liver



# ЗАБОВЛЕНИЯ РОЖА



# Гломерулонефрит



*Внутренний коридор*

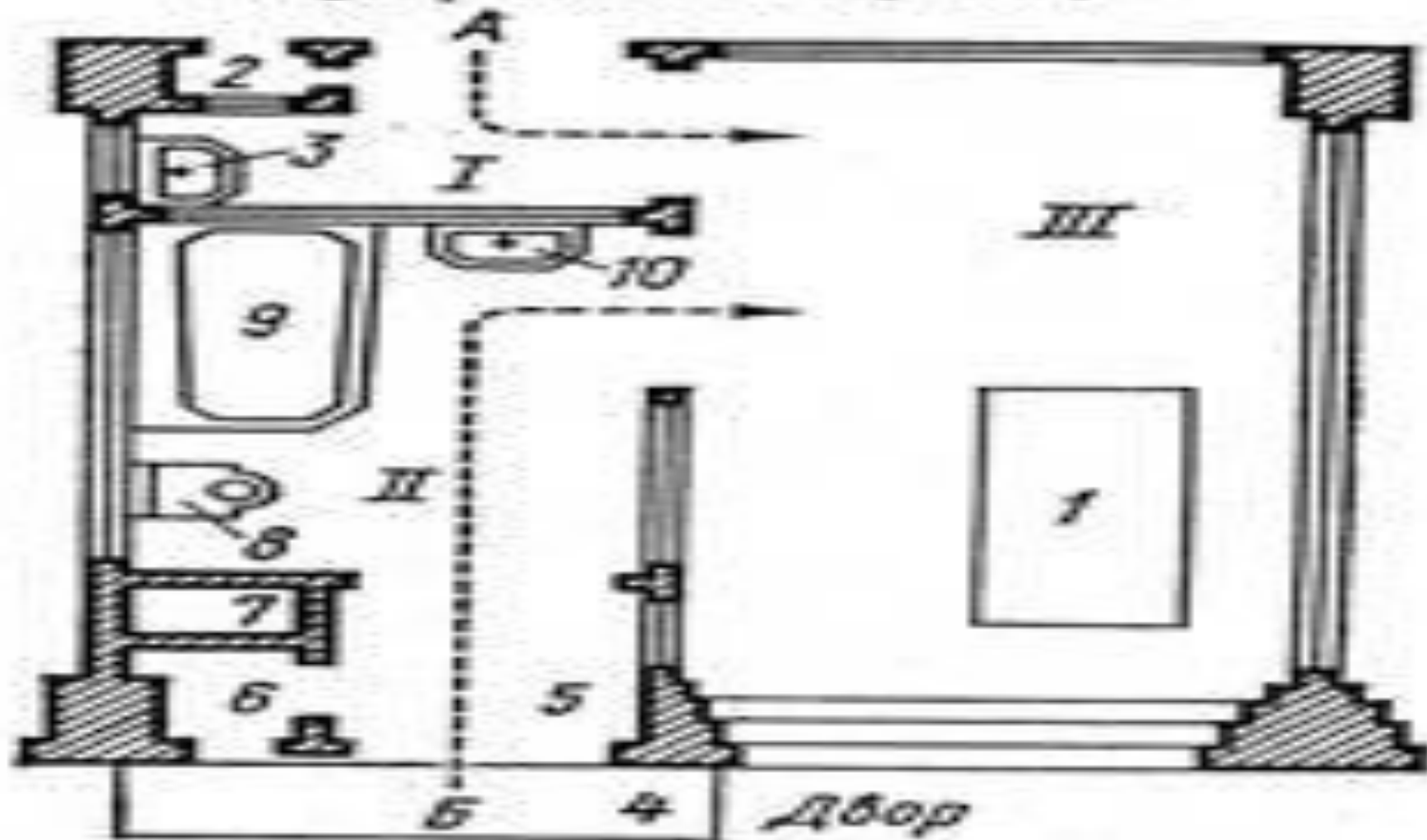


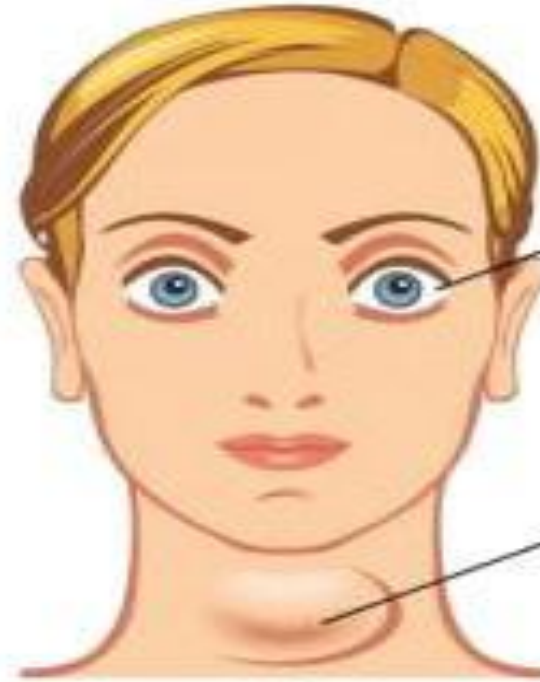Рис. 2. Бокс системы Мельцера: А — вход для персонала; Б — вход для больного; I — шлюз для персонала; II — шлюз для больного; III — палата. I — койка; 2 — окошко для подачи пищи; 3 — раковина для умывания персонала; 4 — ступень у входа; 5 — передняя; 6 — место для грязного белья и посуды; 7 — вентиляционный канал; 8 — унитаз; 9 — ванна; 10 — раковина для умывания больного.



Норма



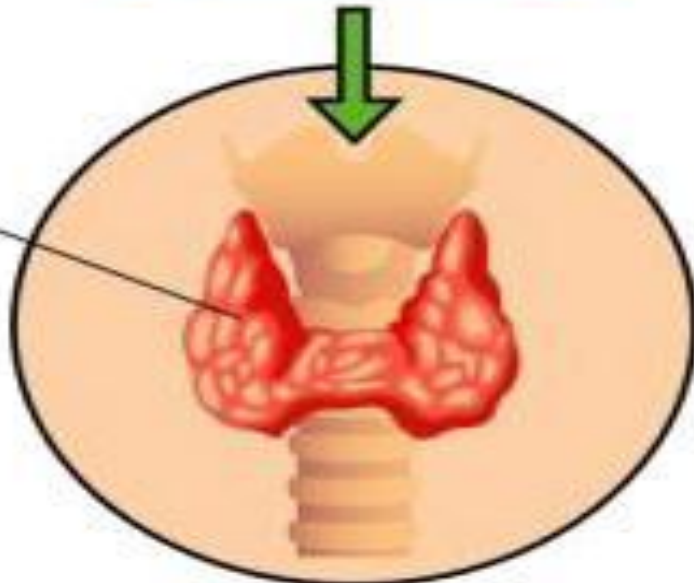
Тиреотоксикоз



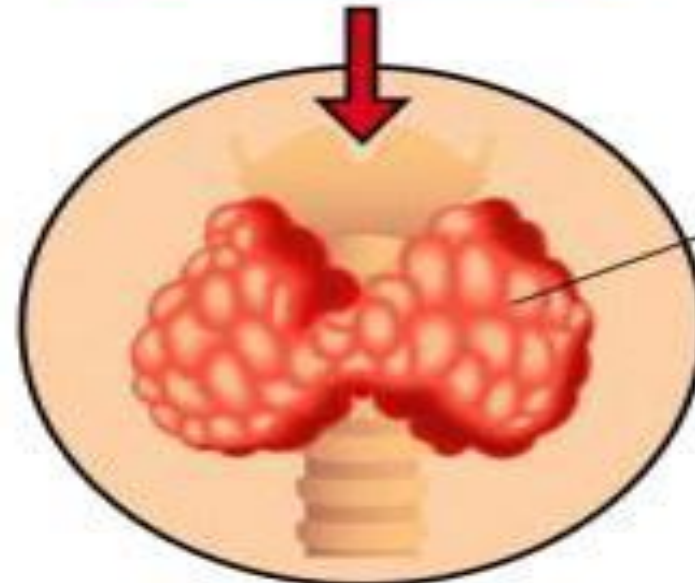
Глаза навыкате

Зоб

Нормальная щитовидная железа

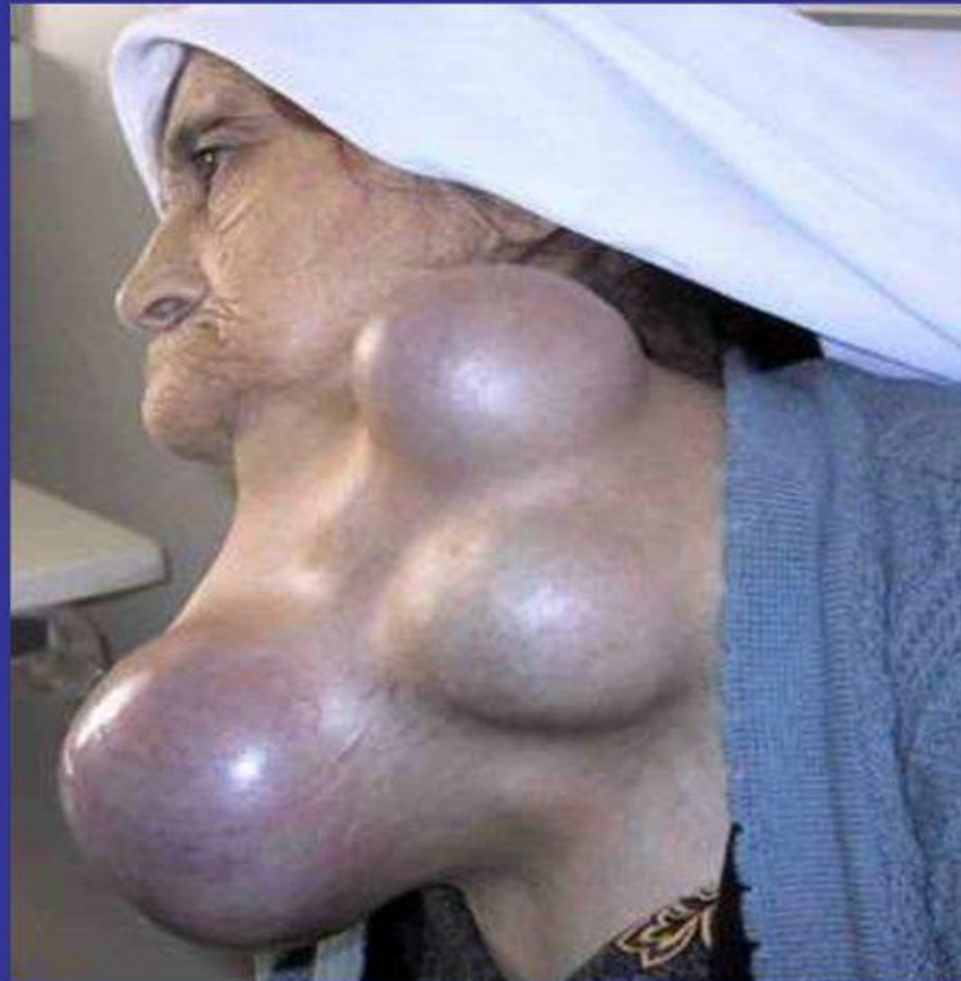

Увеличенная щитовидная железа

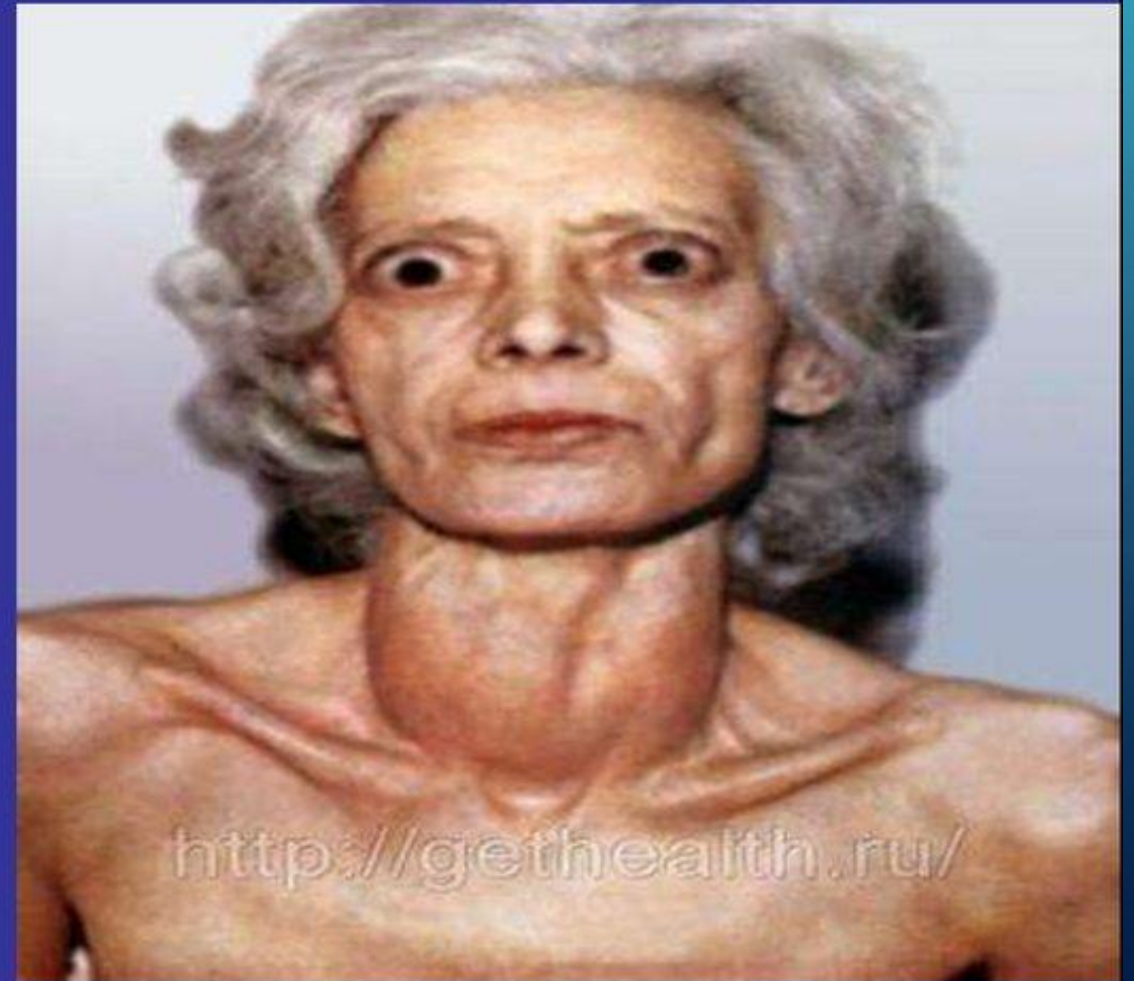



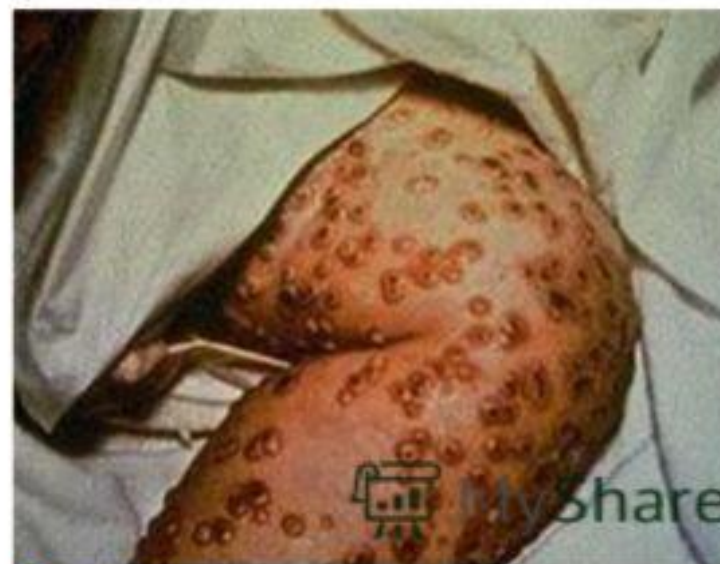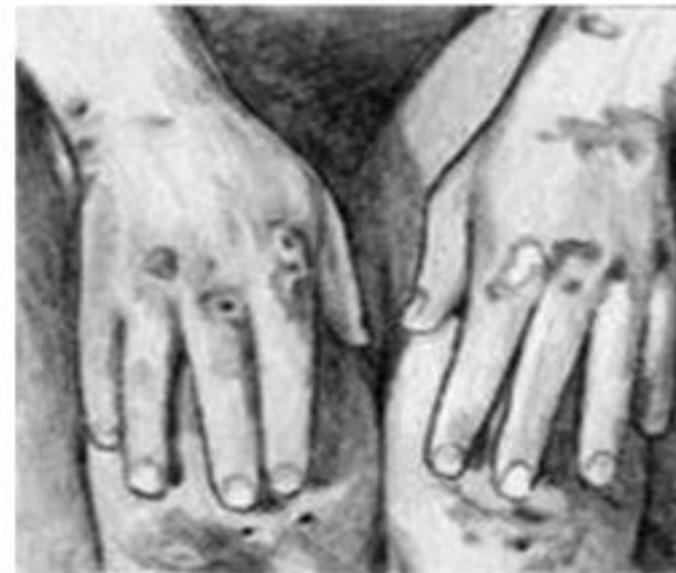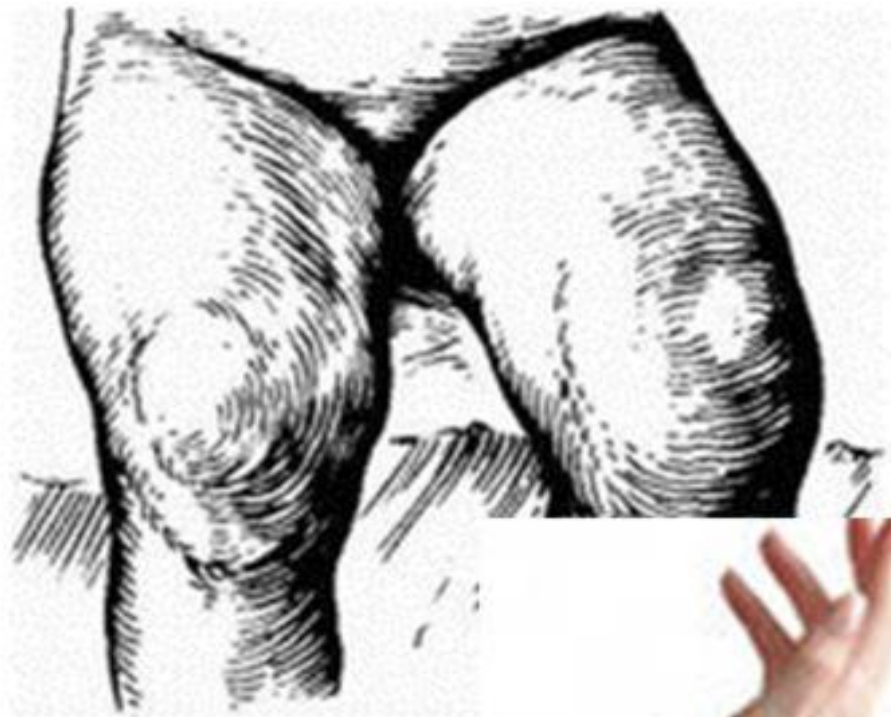# Зоб Риделя




# Зоб Хашимото



# Бруцеллез (Поражения суставов, бруцеллез кожи)



 Увеличить

 MyShared

***НАЗАРЛАРЫҢЫЗҒА  
РАХМЕТ***