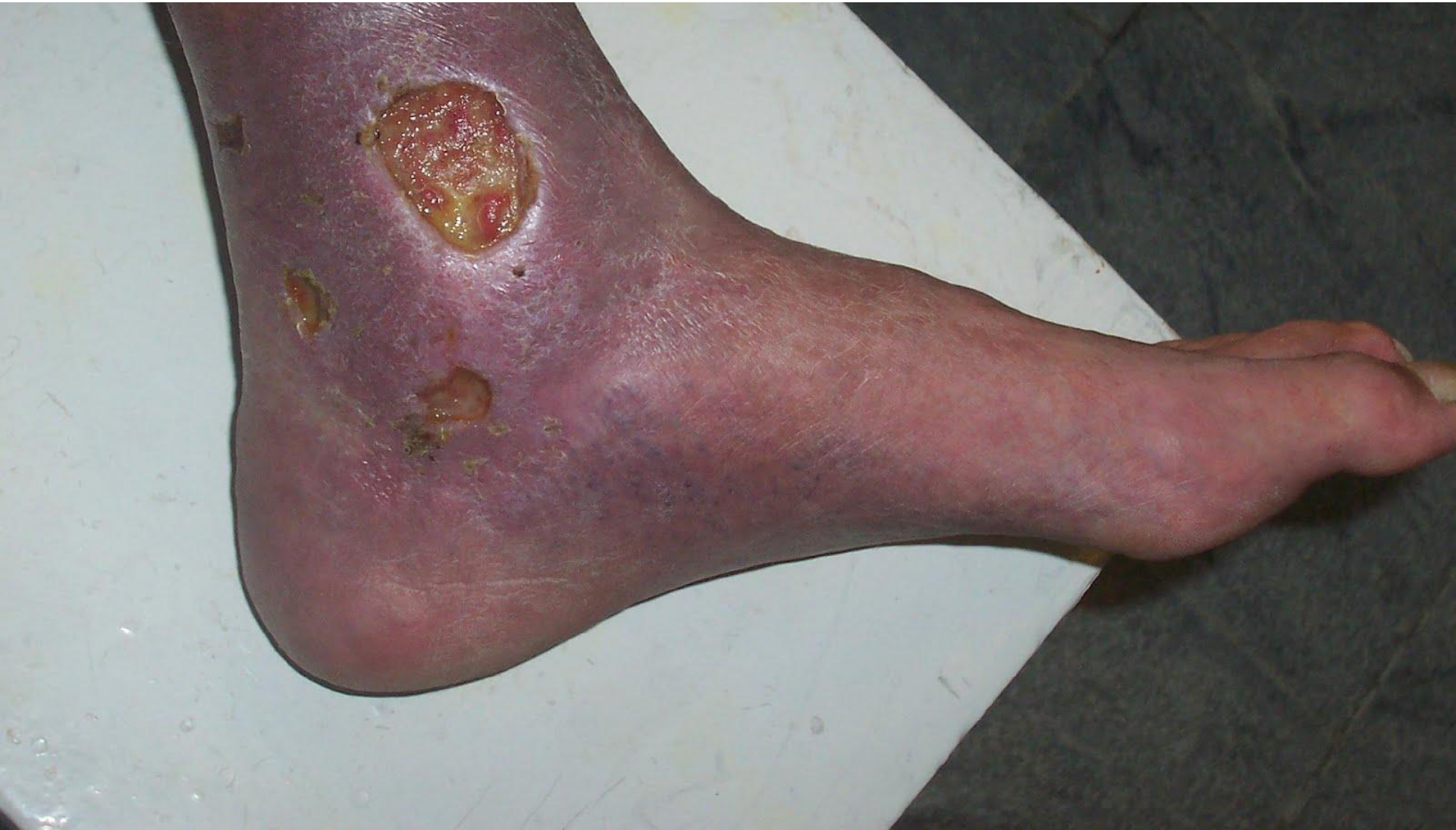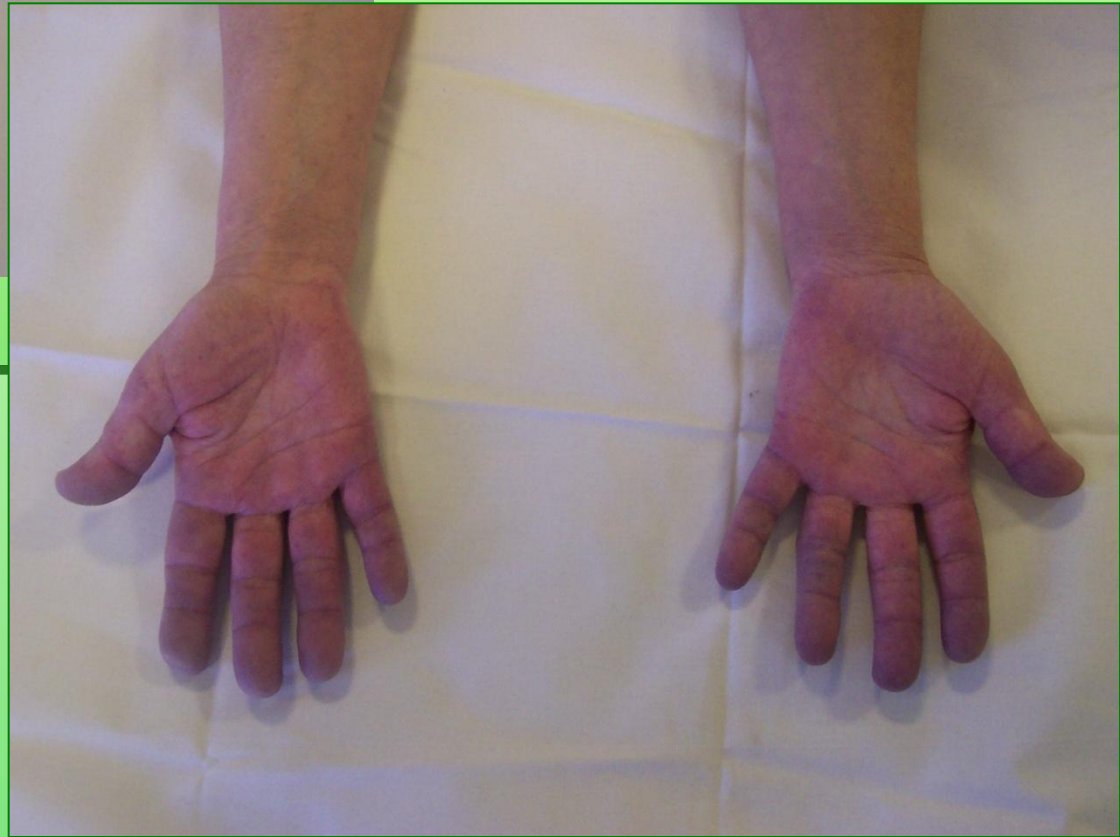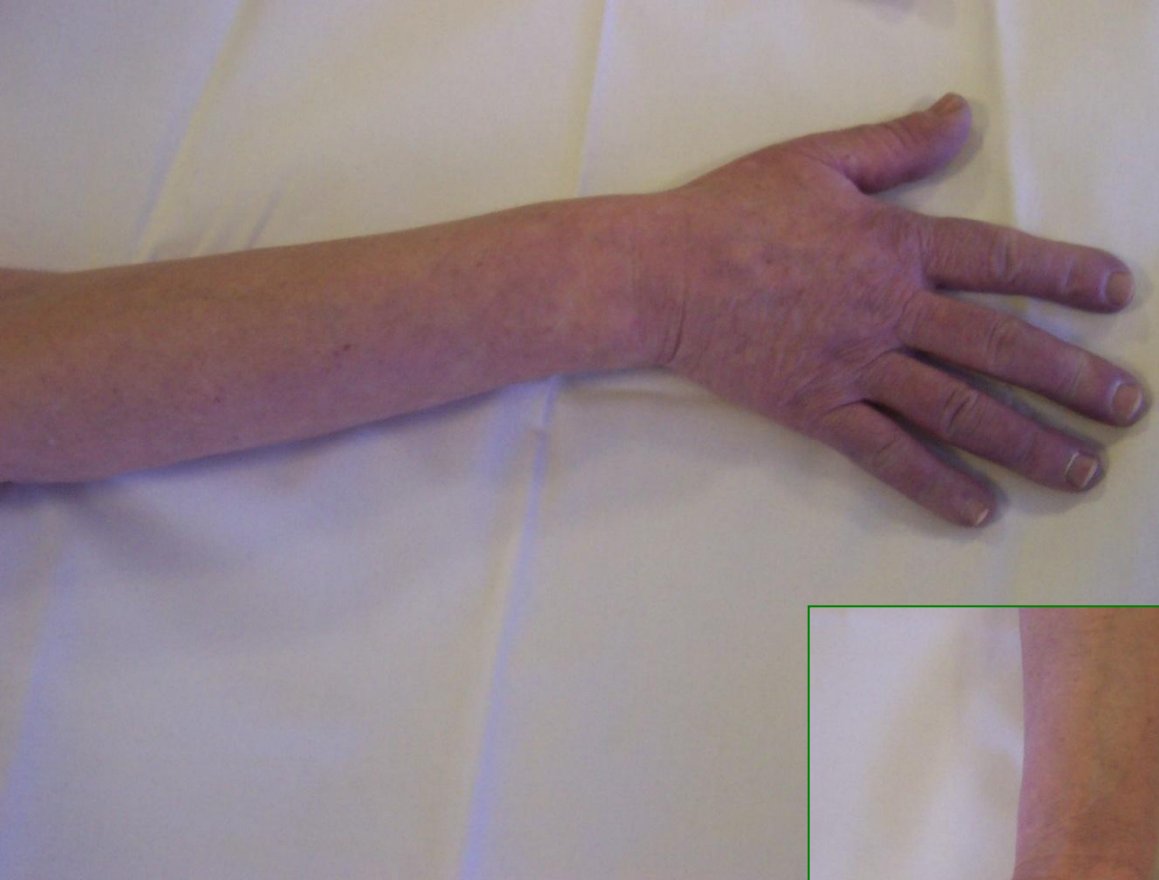


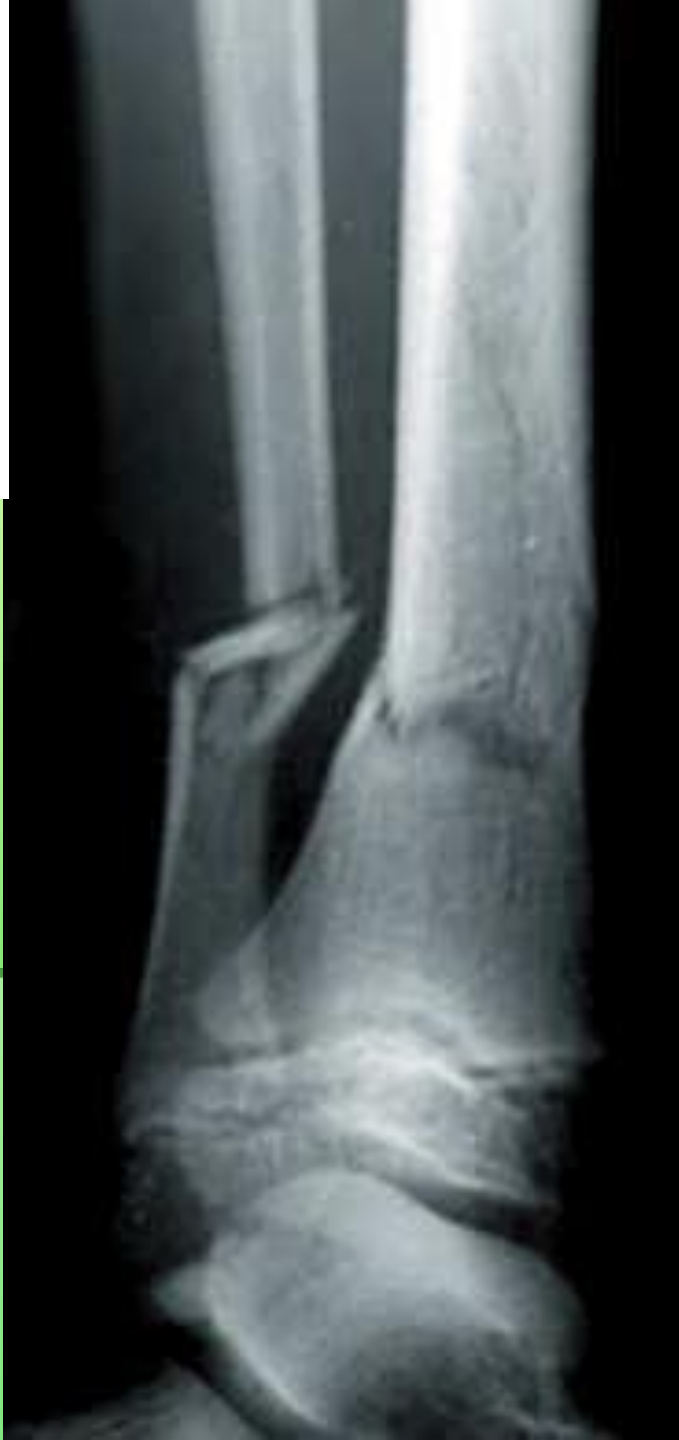Отёк и трофическая язва на фоне нарушения венозного кровообращения (при варикозной болезни вен нижней конечности)



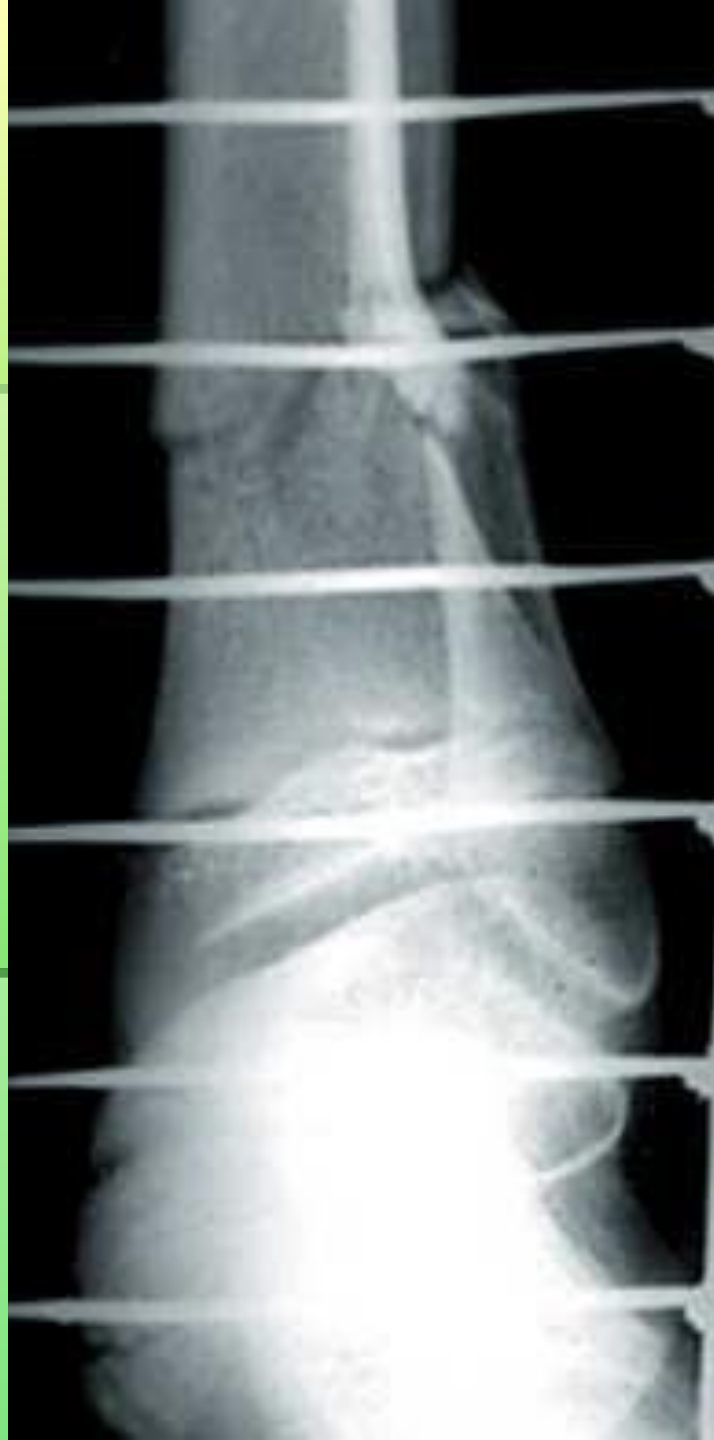Синдром Рейно -
нарушение
периферического
артериального
кровообращения



Оскольчатый
перелом нижней
трети правой
малоберцовой
кости.

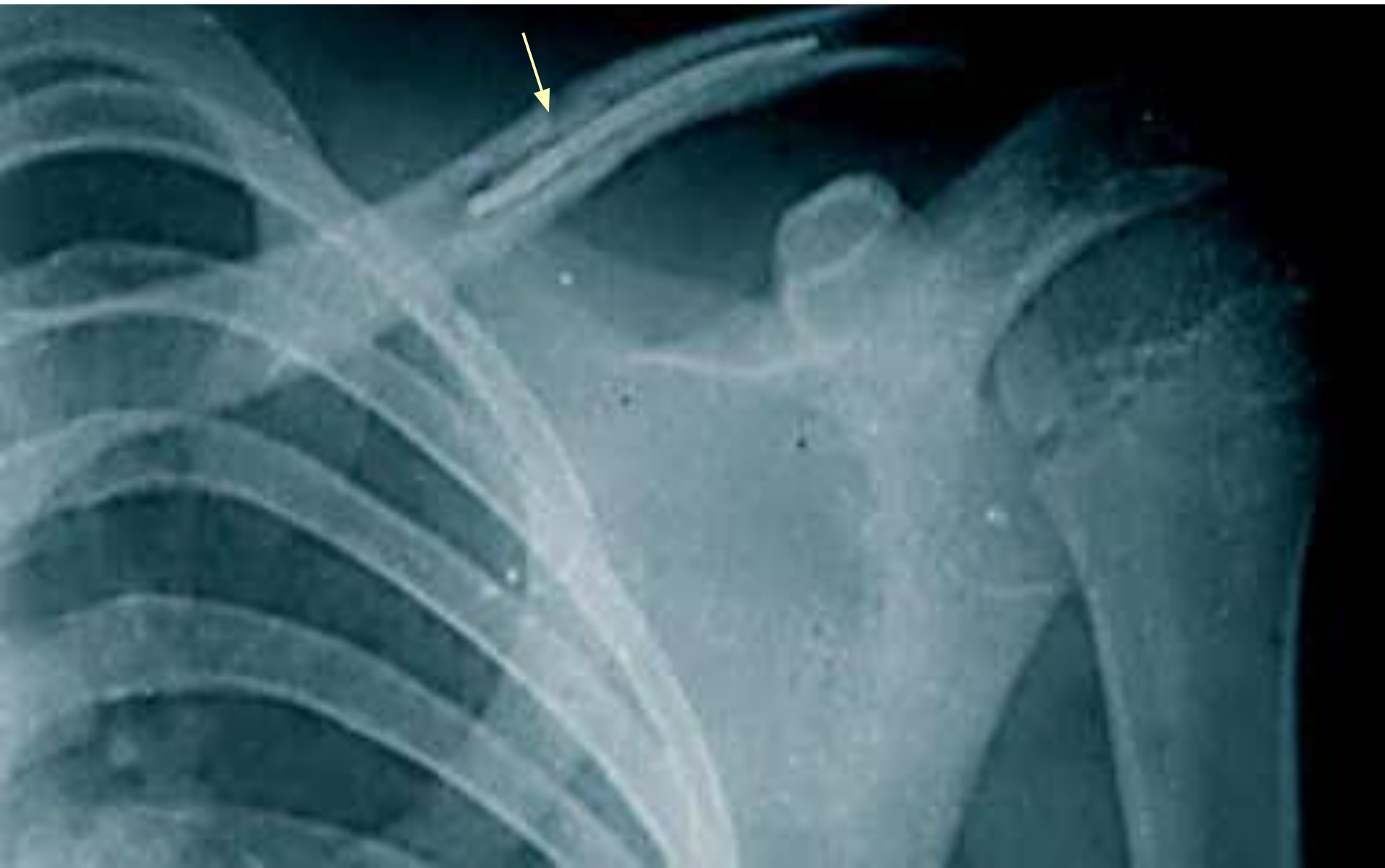

Вертикальная
трещина и
компрессионный
перелом
большеберцовой
кости

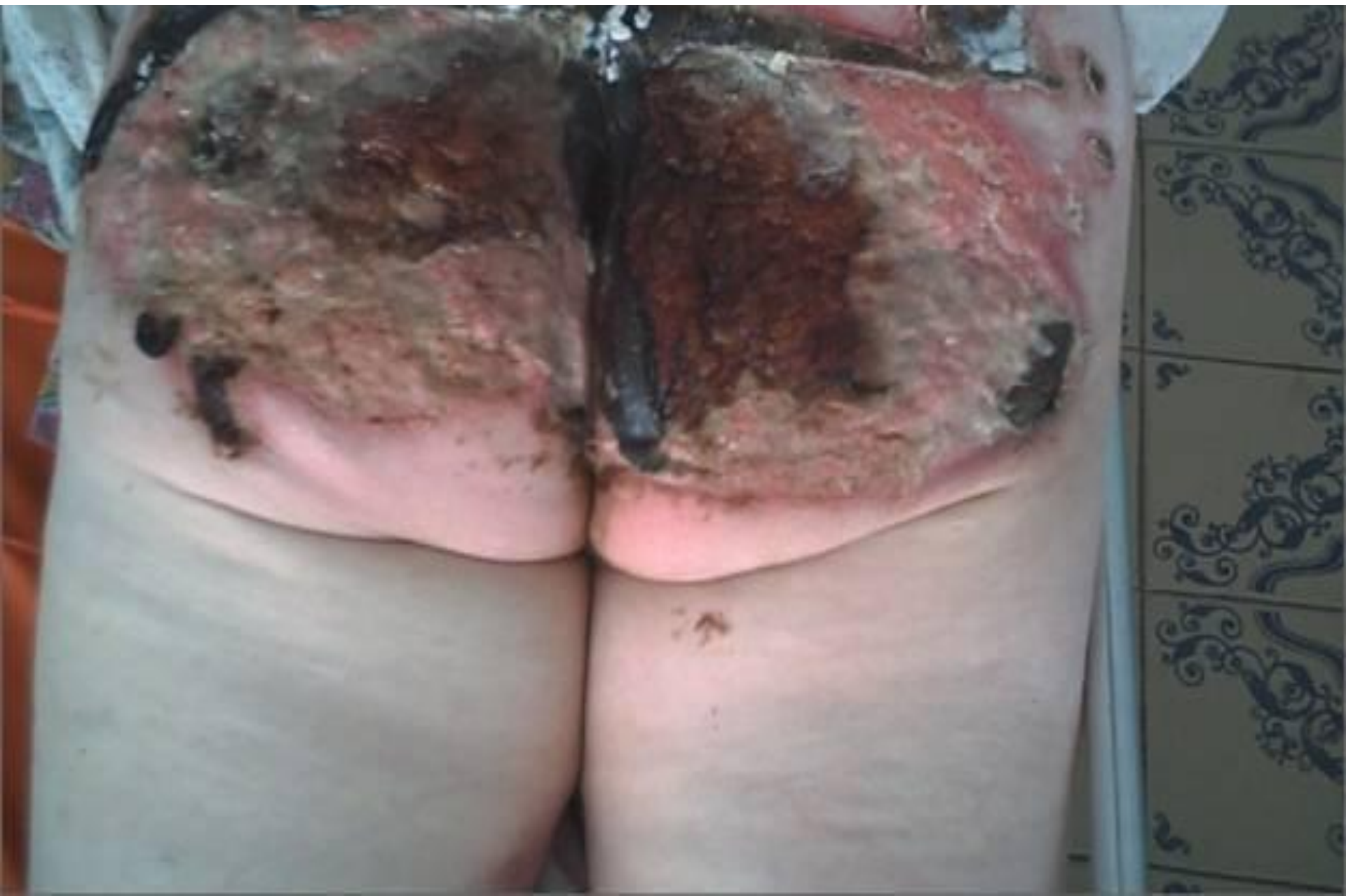

Перелом костей
голени,
транспортная
иммобилизация
шиной Крамера

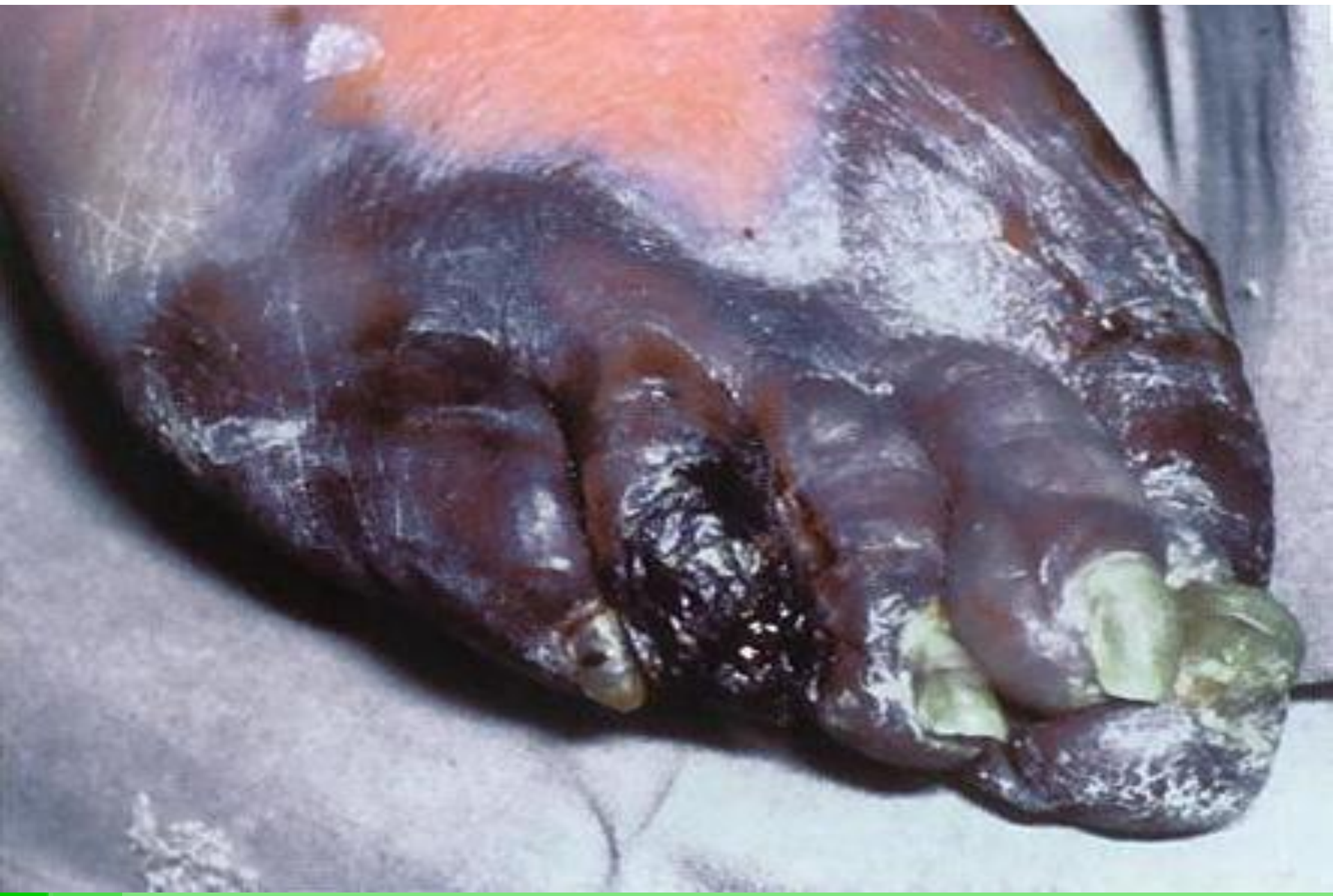Перелом ключицы.
Интрамедуллярный остеосинтез.



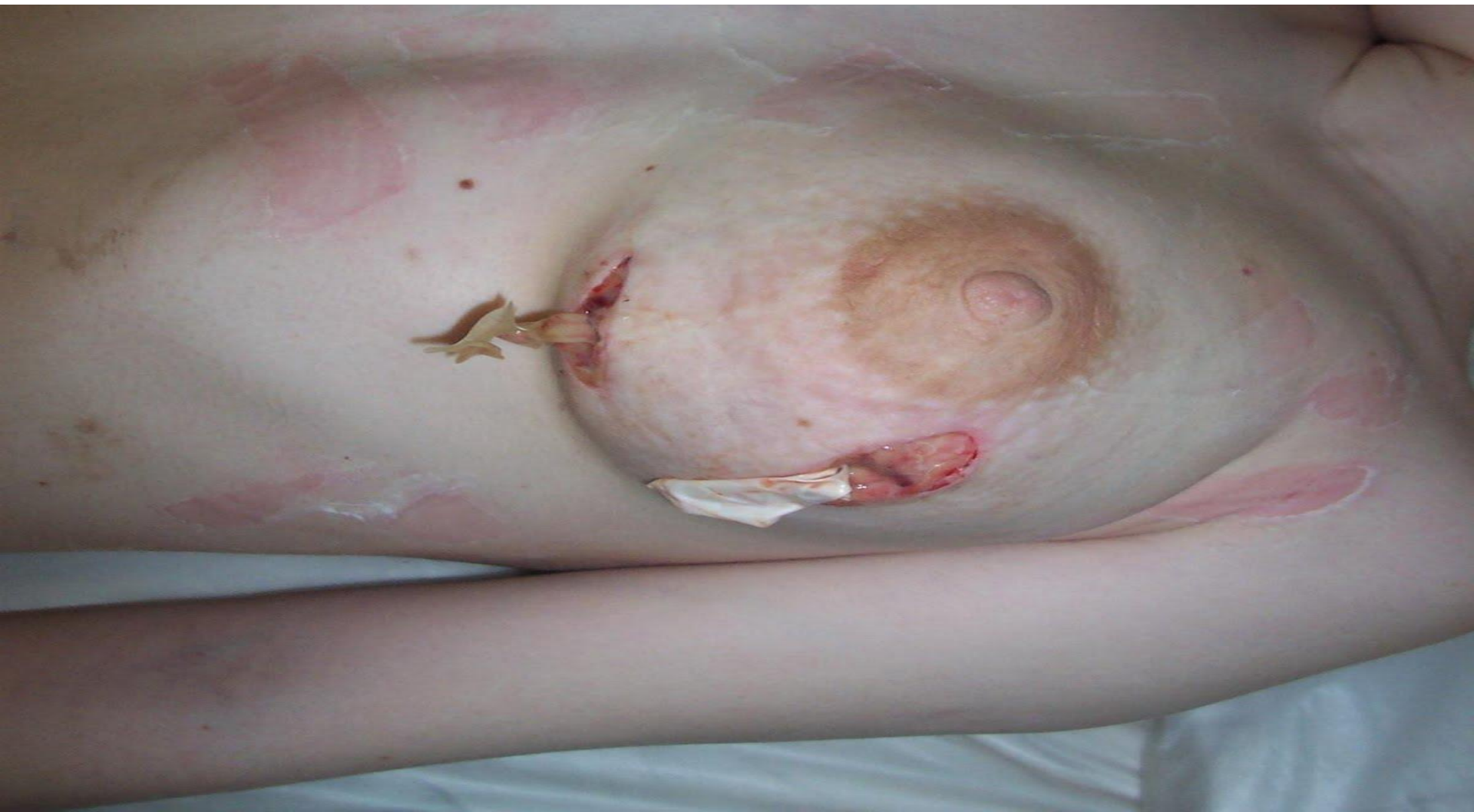Ожог IV степени



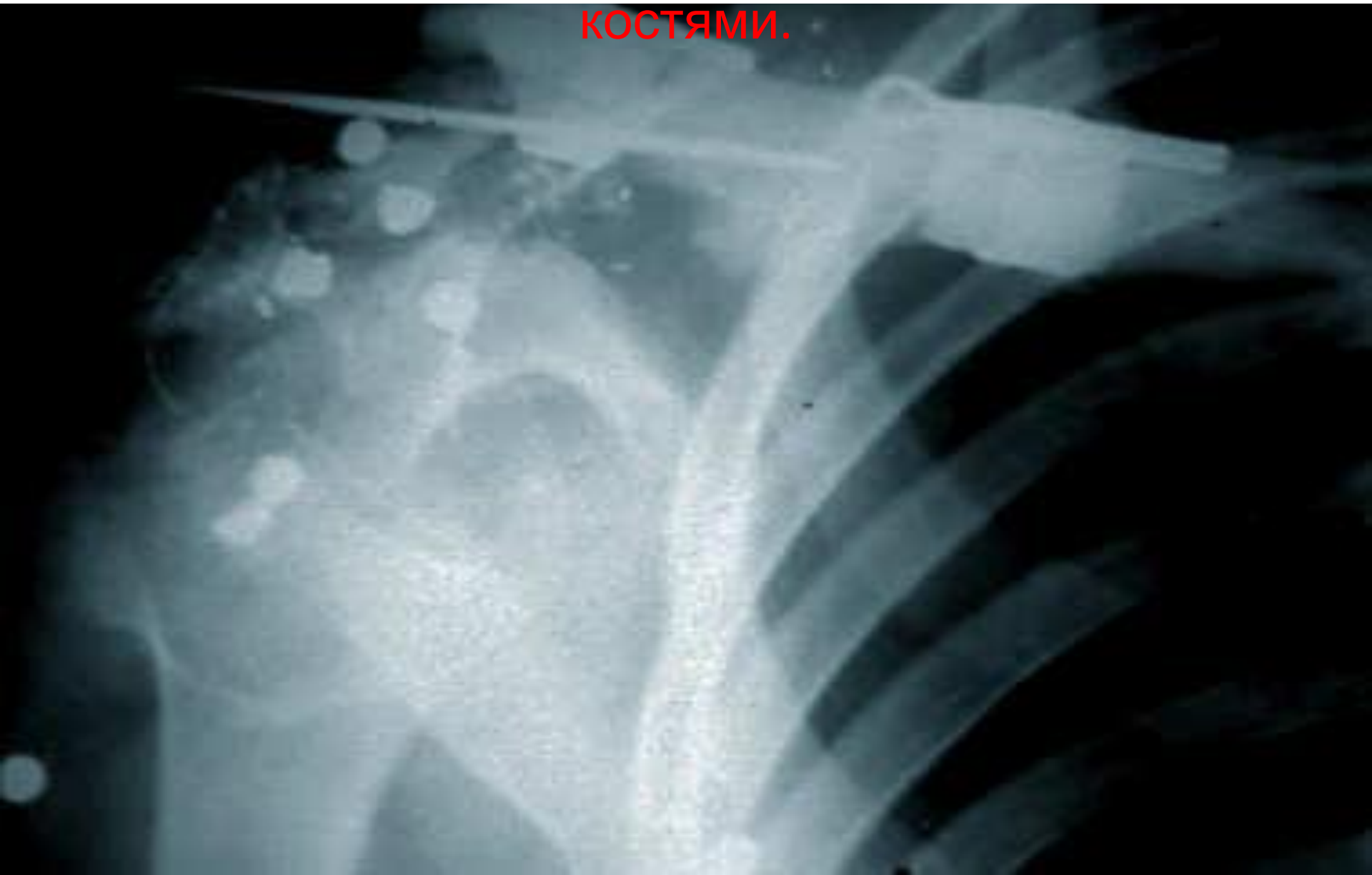Гангрена стопы. Онихомикоз всех ногтей



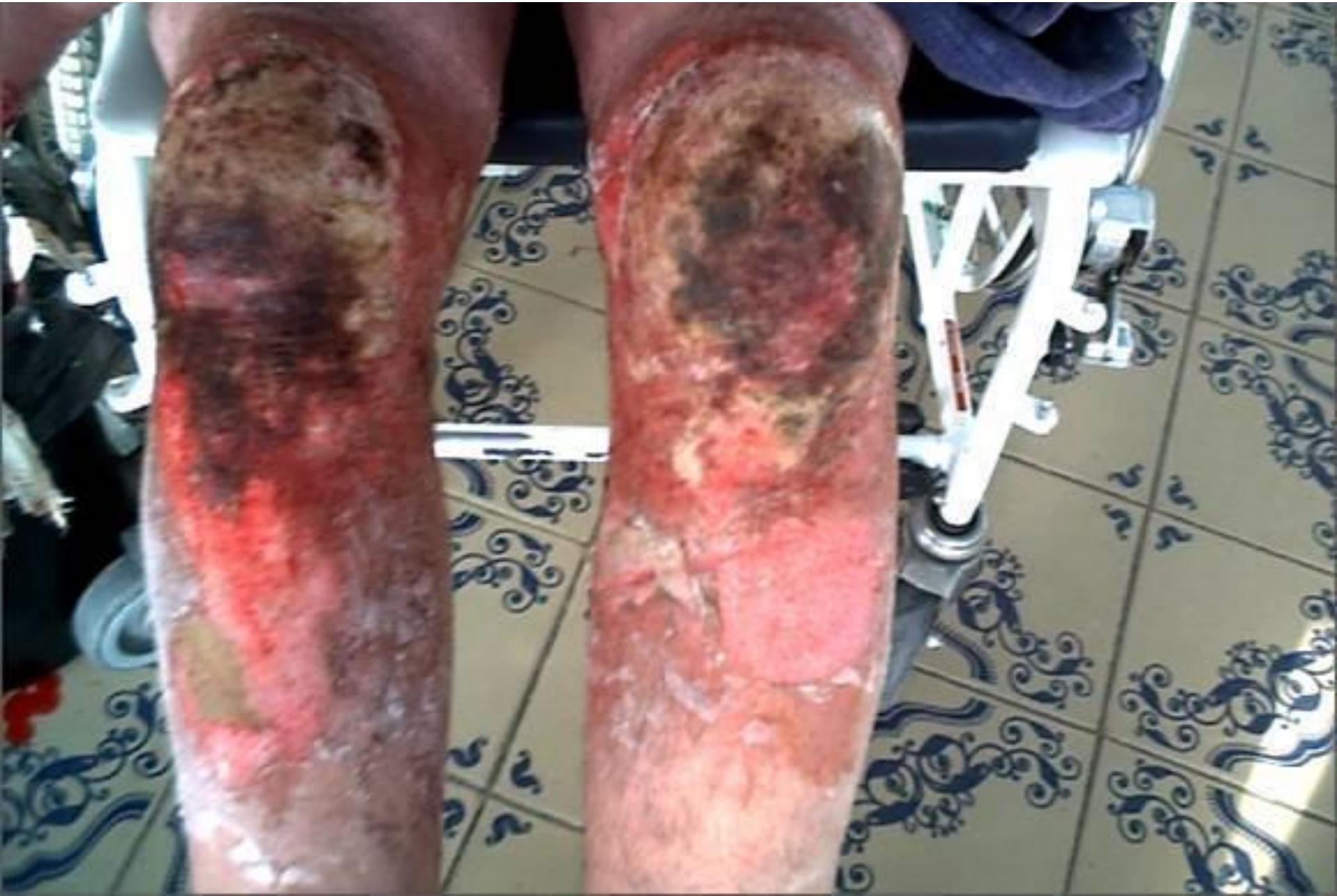Пациентка после оперативного лечения
мастита. Дренажи из перчаток,
эритематозные пятна от пластыря.



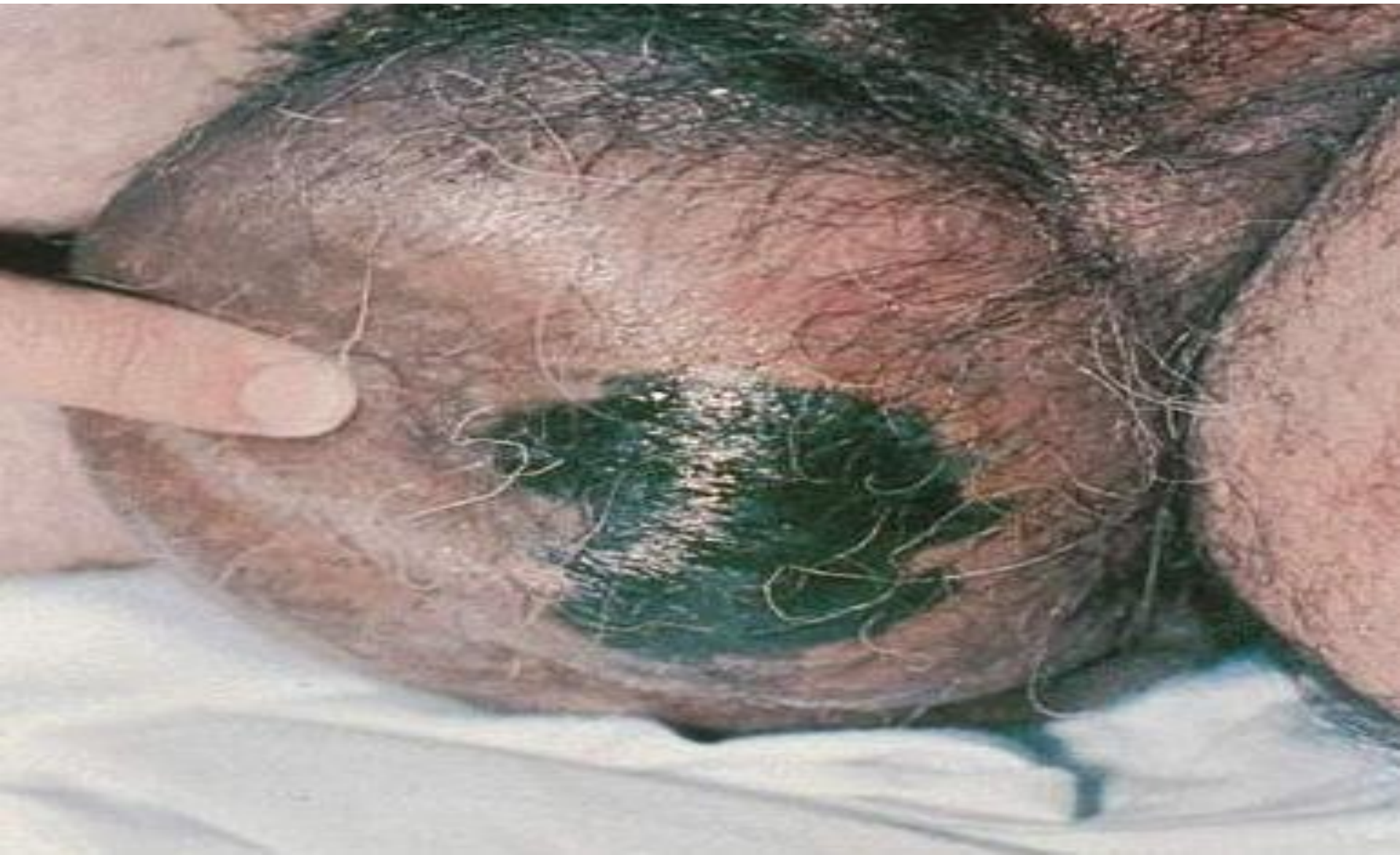
Огнестрельная рана плеча дробью. Остеосинтез
ключицы. Дробь деформировалась при контакте с
костями.

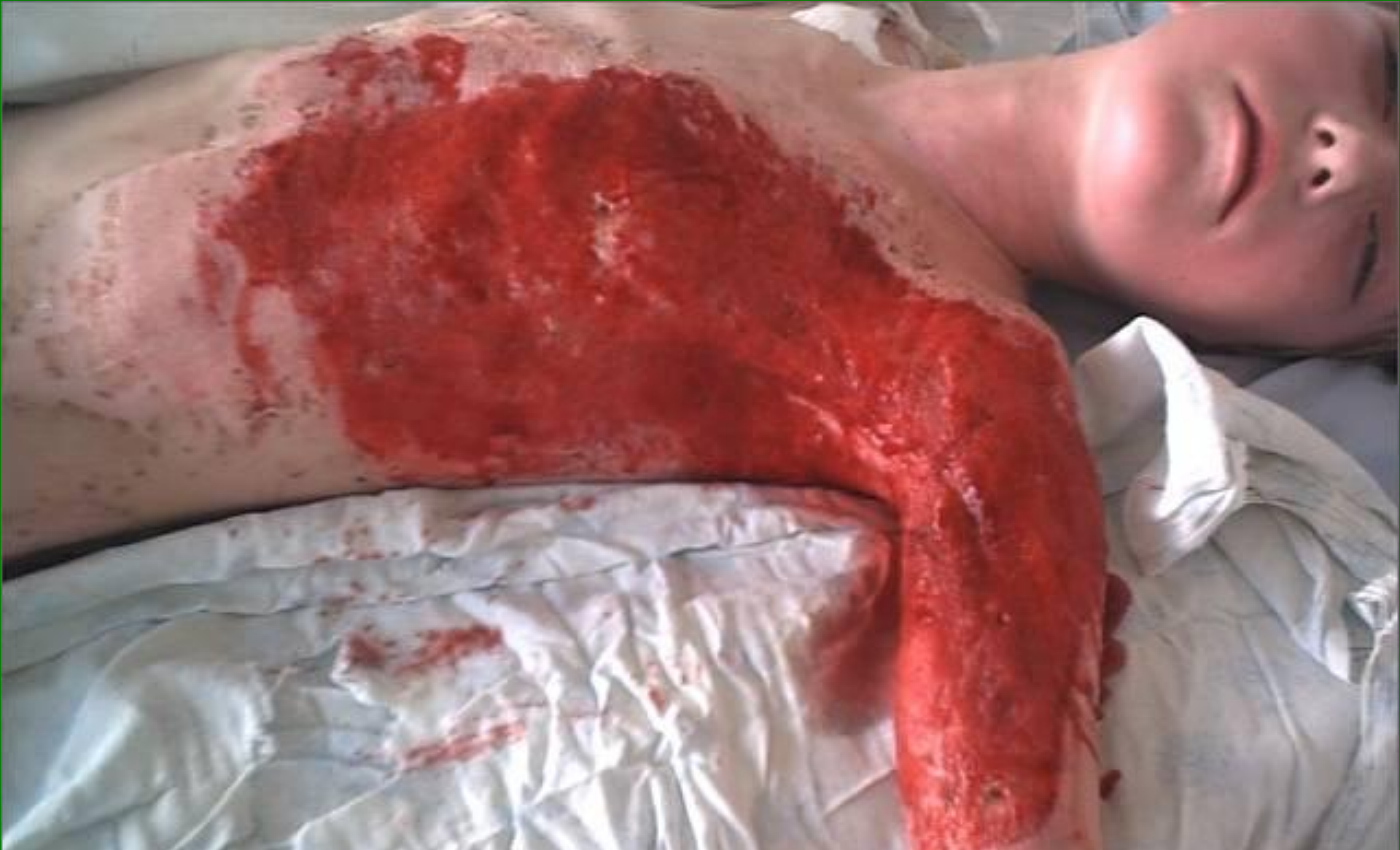

Ожог нижних конечностей (III-IV ст)



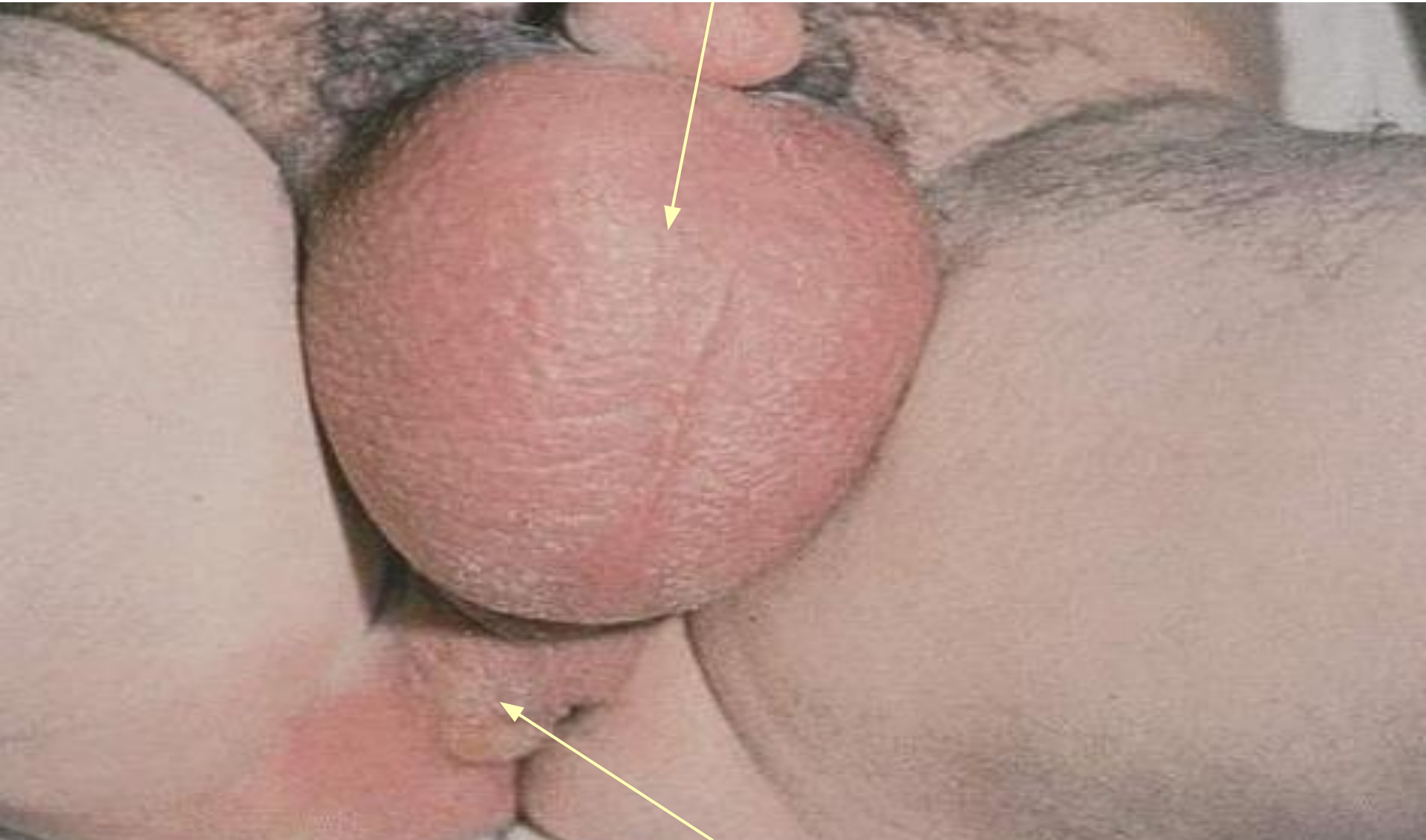
Синдром Фурнье. Анаэробная неклотридиальная инфекция мошонки





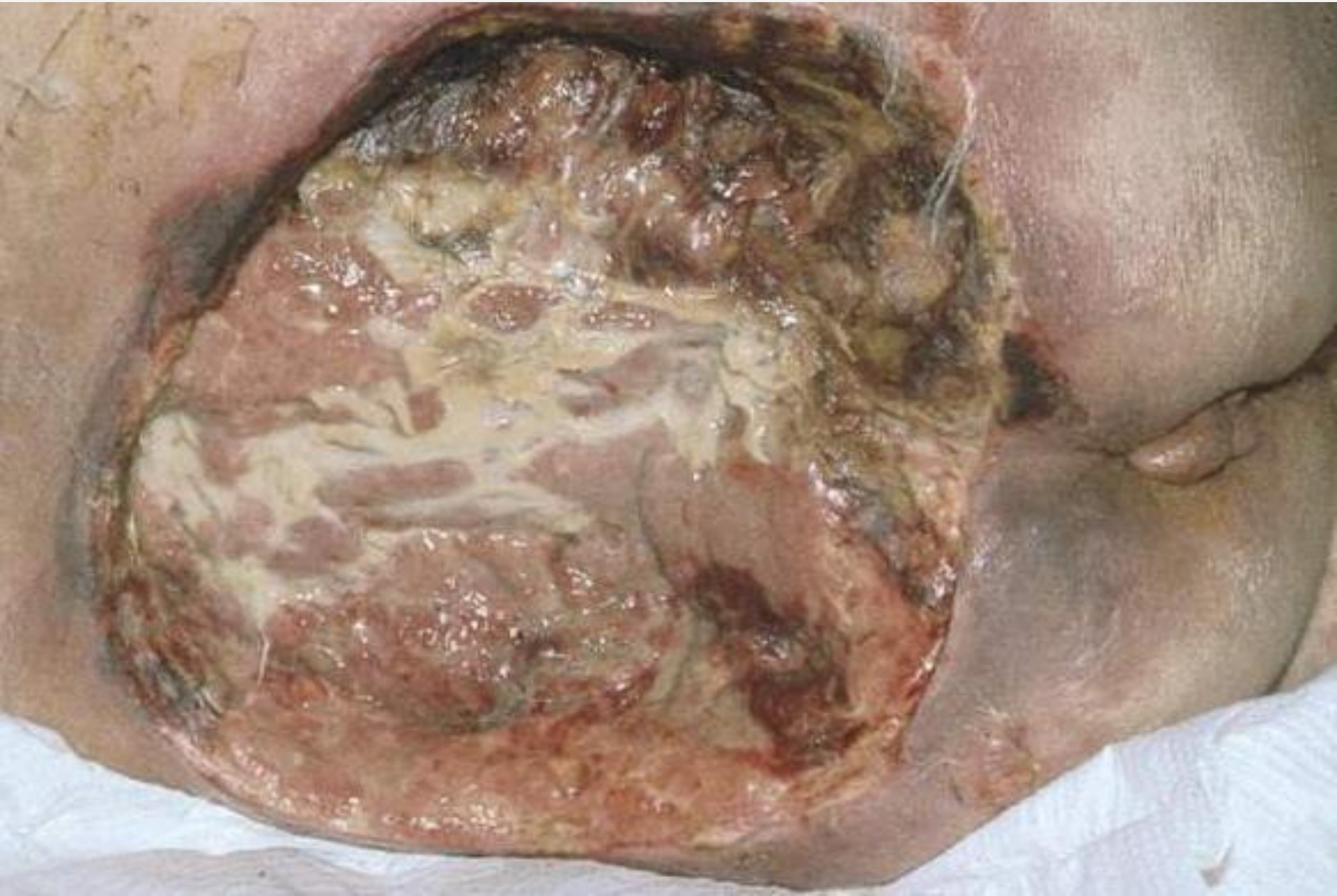Ожоговая травма грудной клетки, плеча.
Грануляционная ткань на месте ожога

Синдром Фурнье

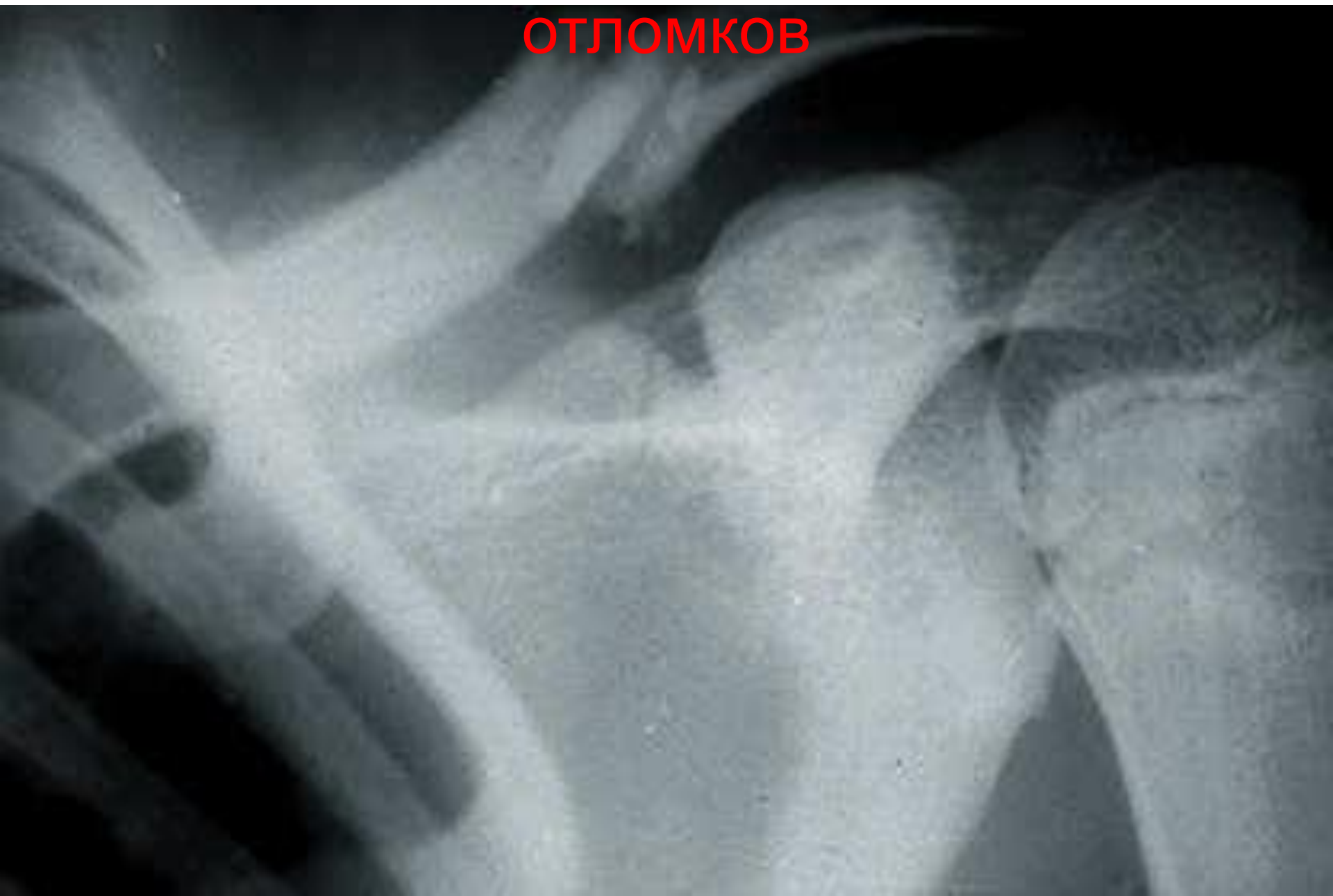

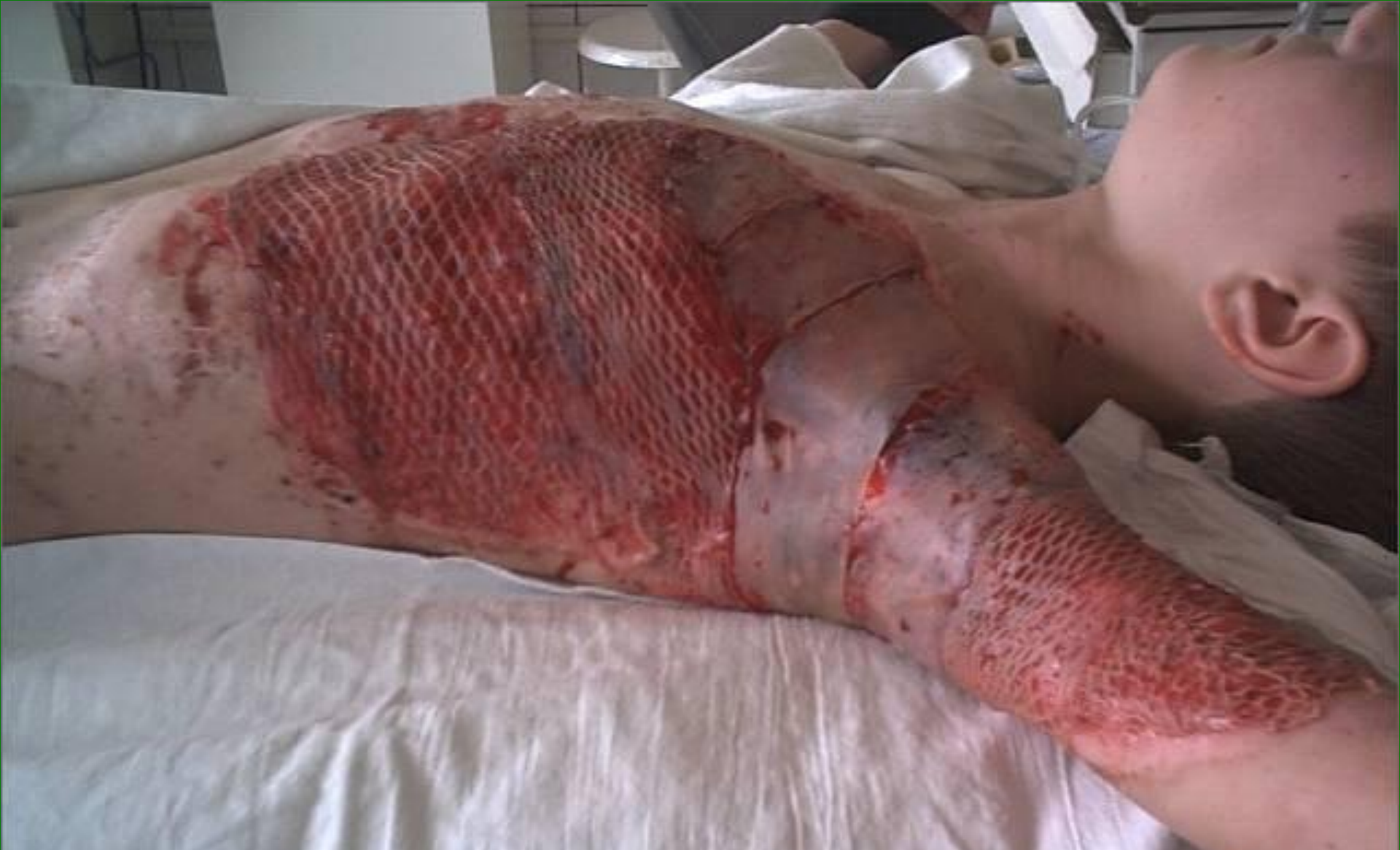Парапроктит

Пролежень в крестцовой области

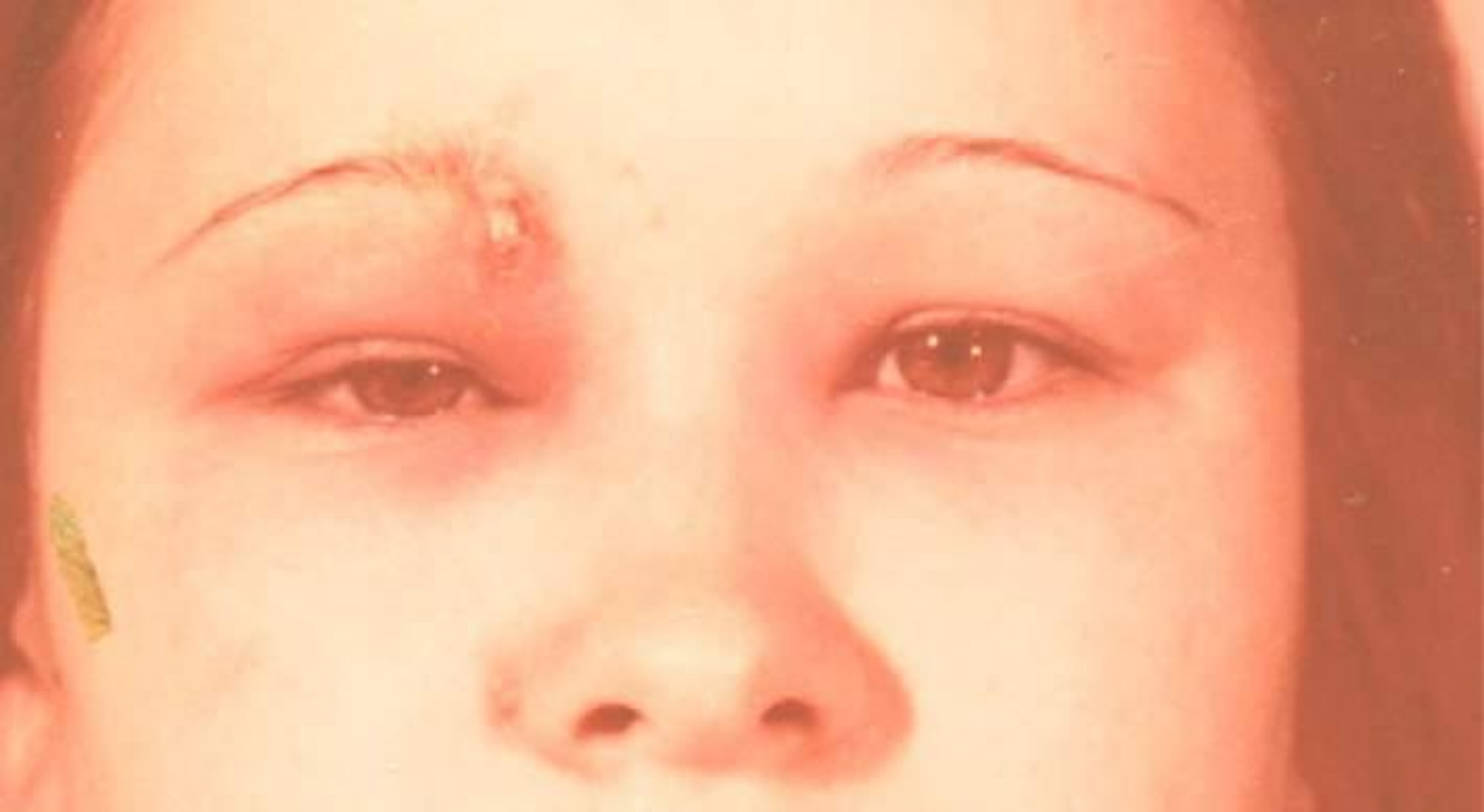

Перелом ключицы со смещением ОТЛОМКОВ



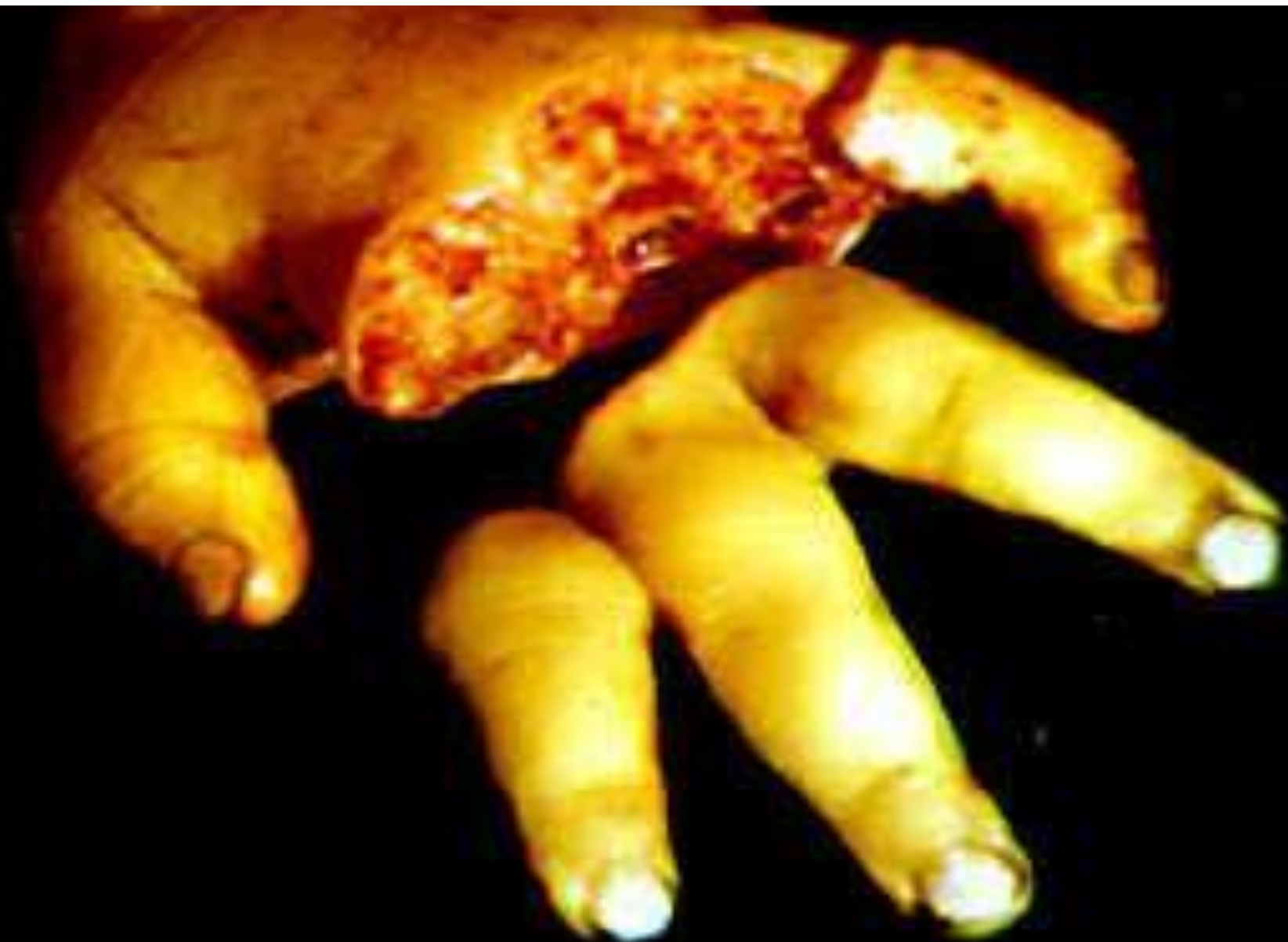

Аутодермопластика, расщеплённым
кожным лоскутом (свободная)

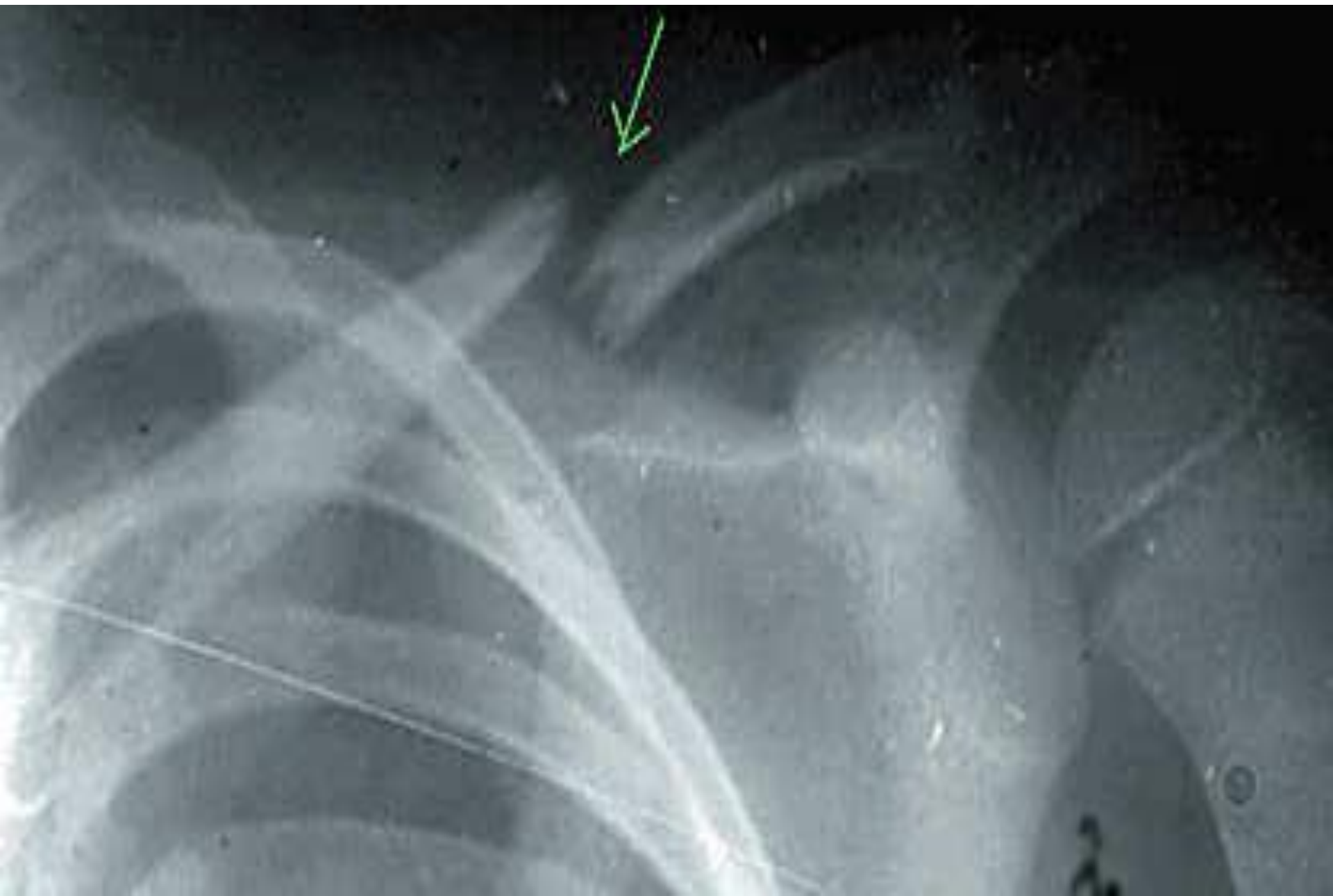


Фурункул надбровной дуги. Возможные осложнения: менингит, энцефалит, тромбоз венозного синуса. Требуется

Травматическая ампутация пальцев кисти

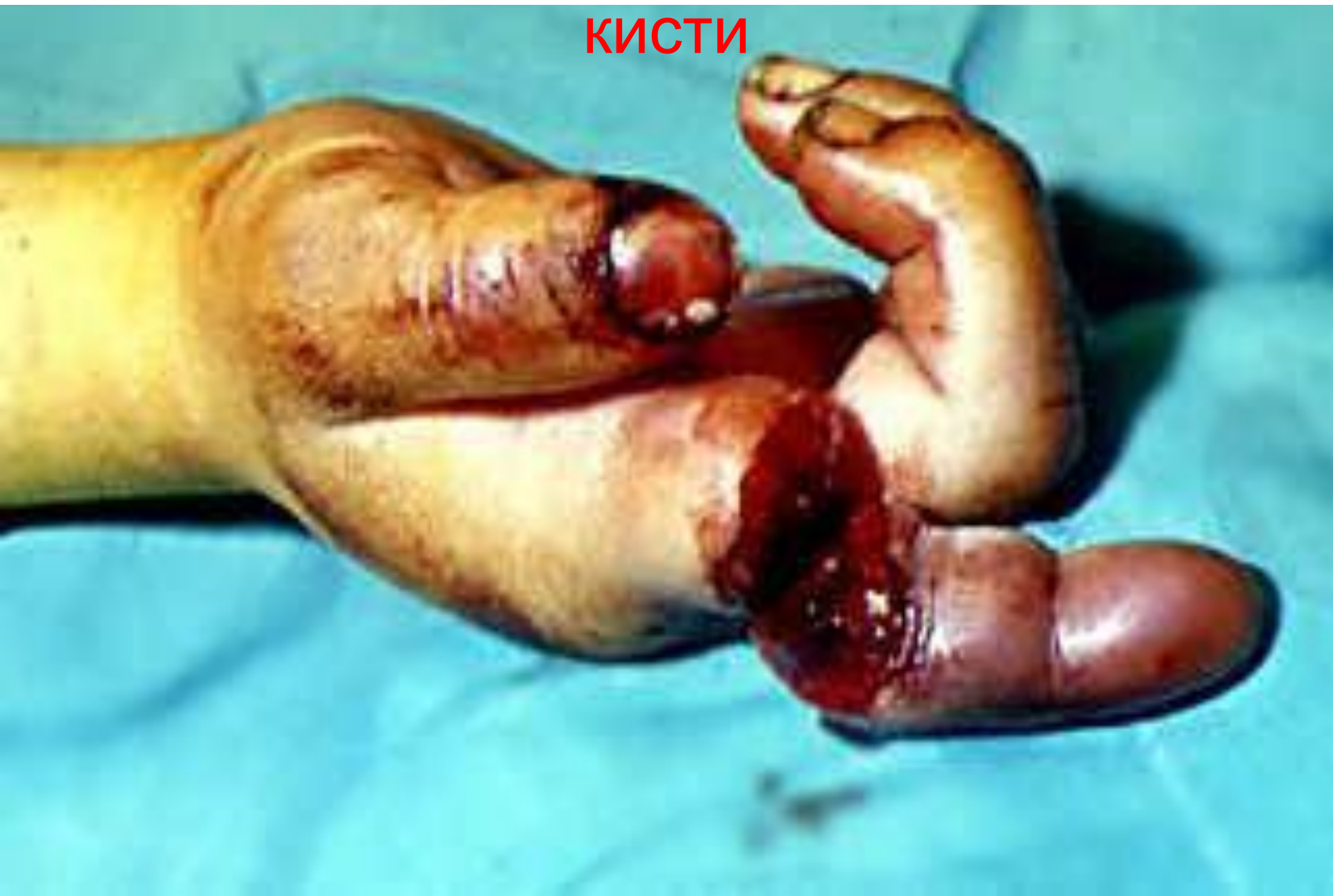

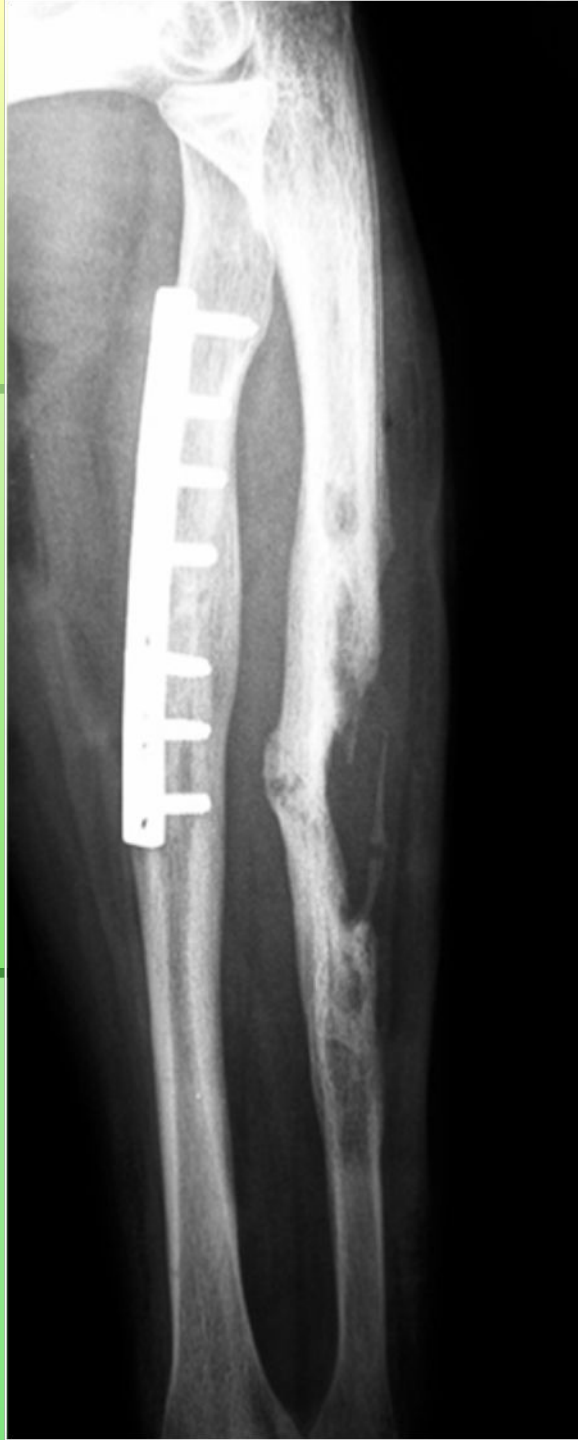Перелом ключицы



Травматическая ампутация 2 пальца

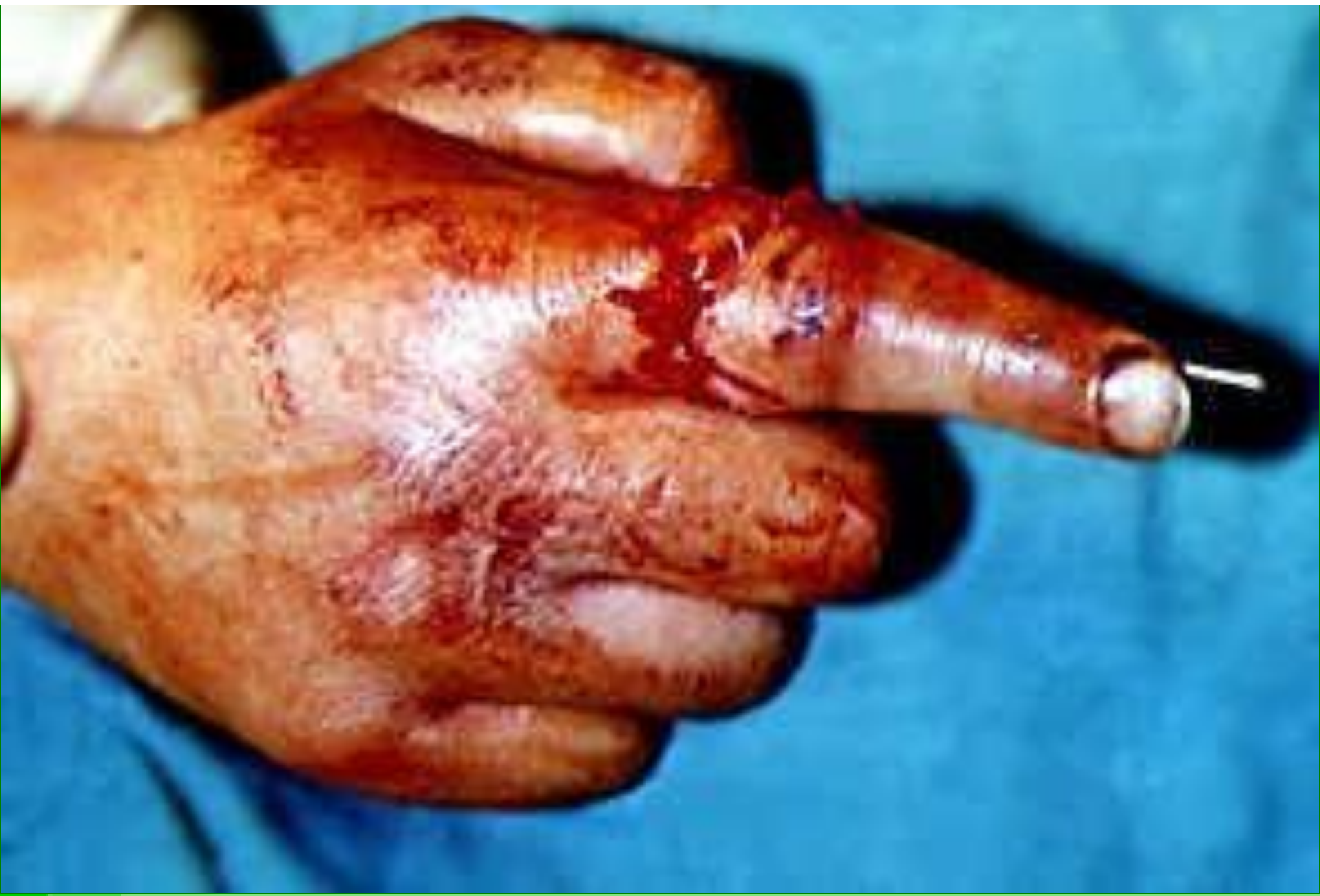КИСТИ



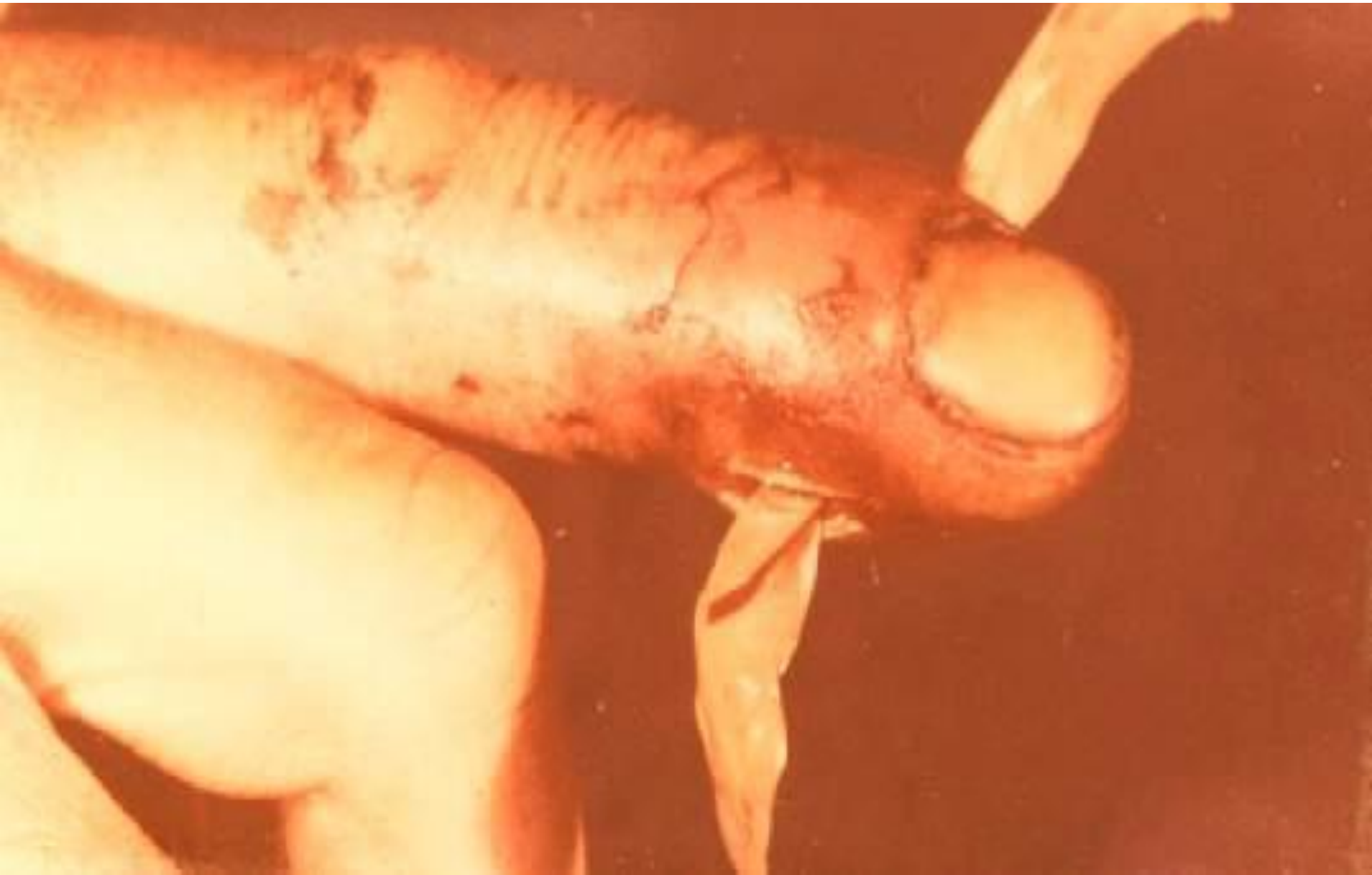

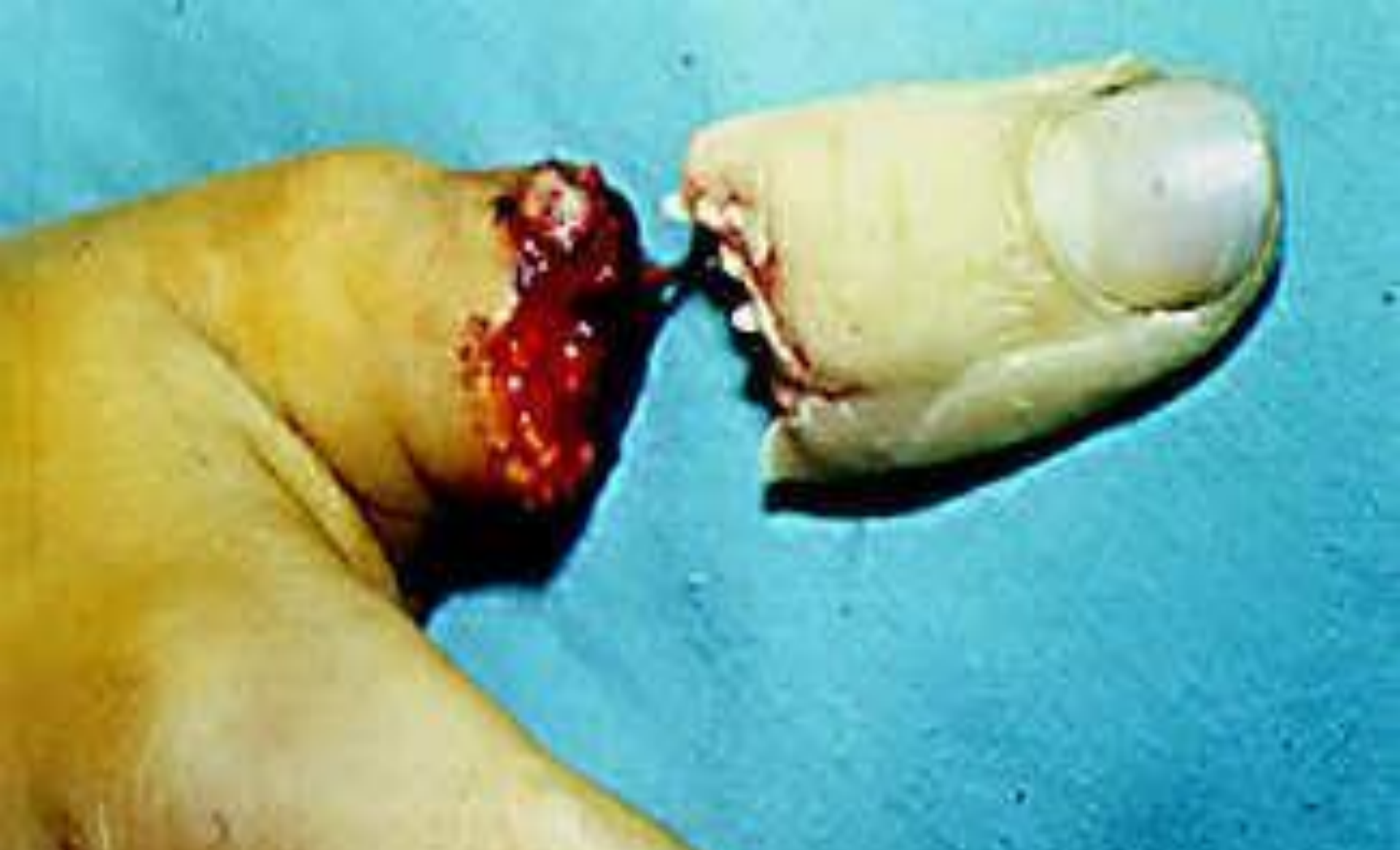Накостный
osteosинтез
лучевой
кости
пластиной.
На локтевой
был
пиогенный
osteомиелит

Размозжённая рана кисти, остеосинтез спицей

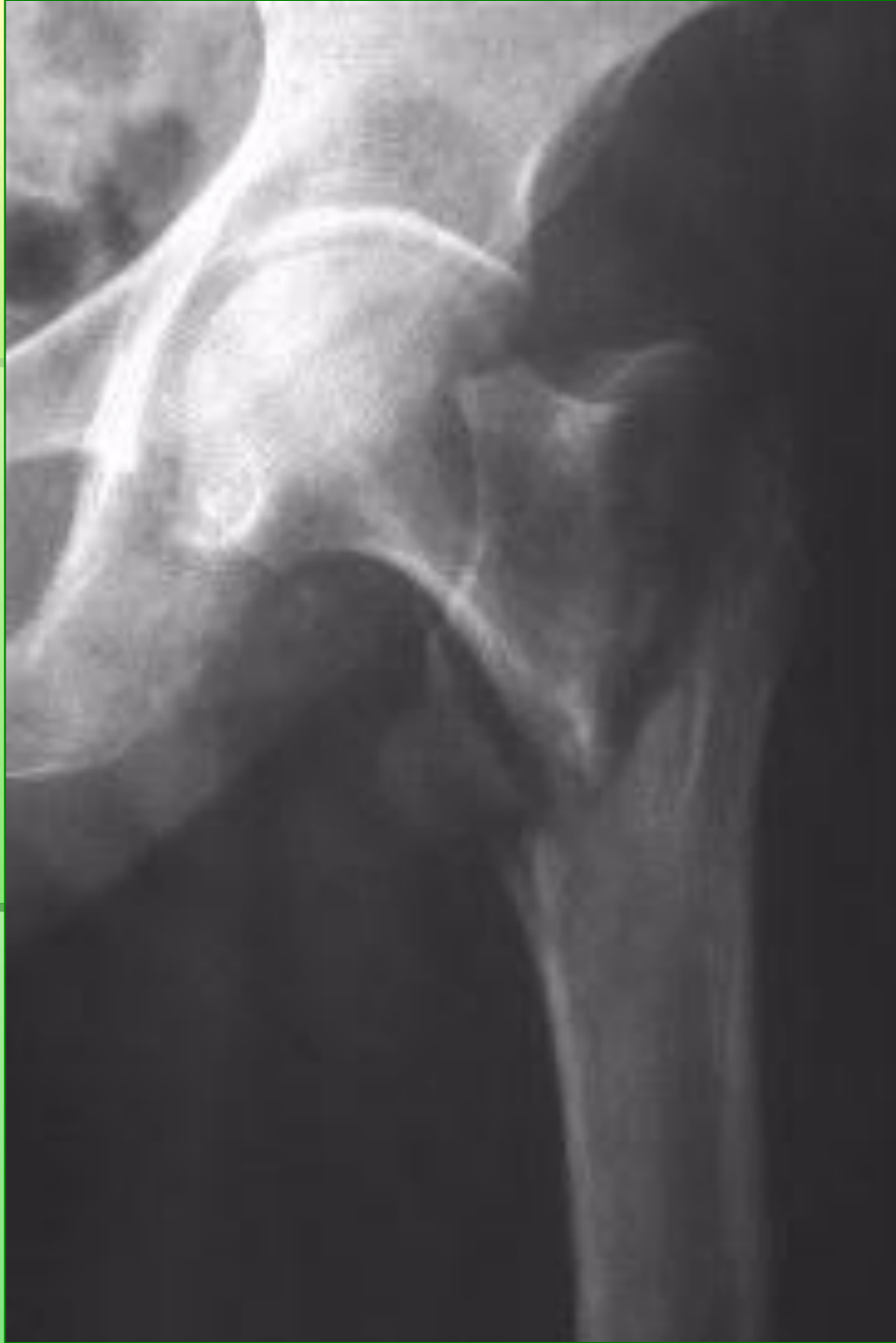

Панариций, состояние после оперативного лечения,
дренирование раны

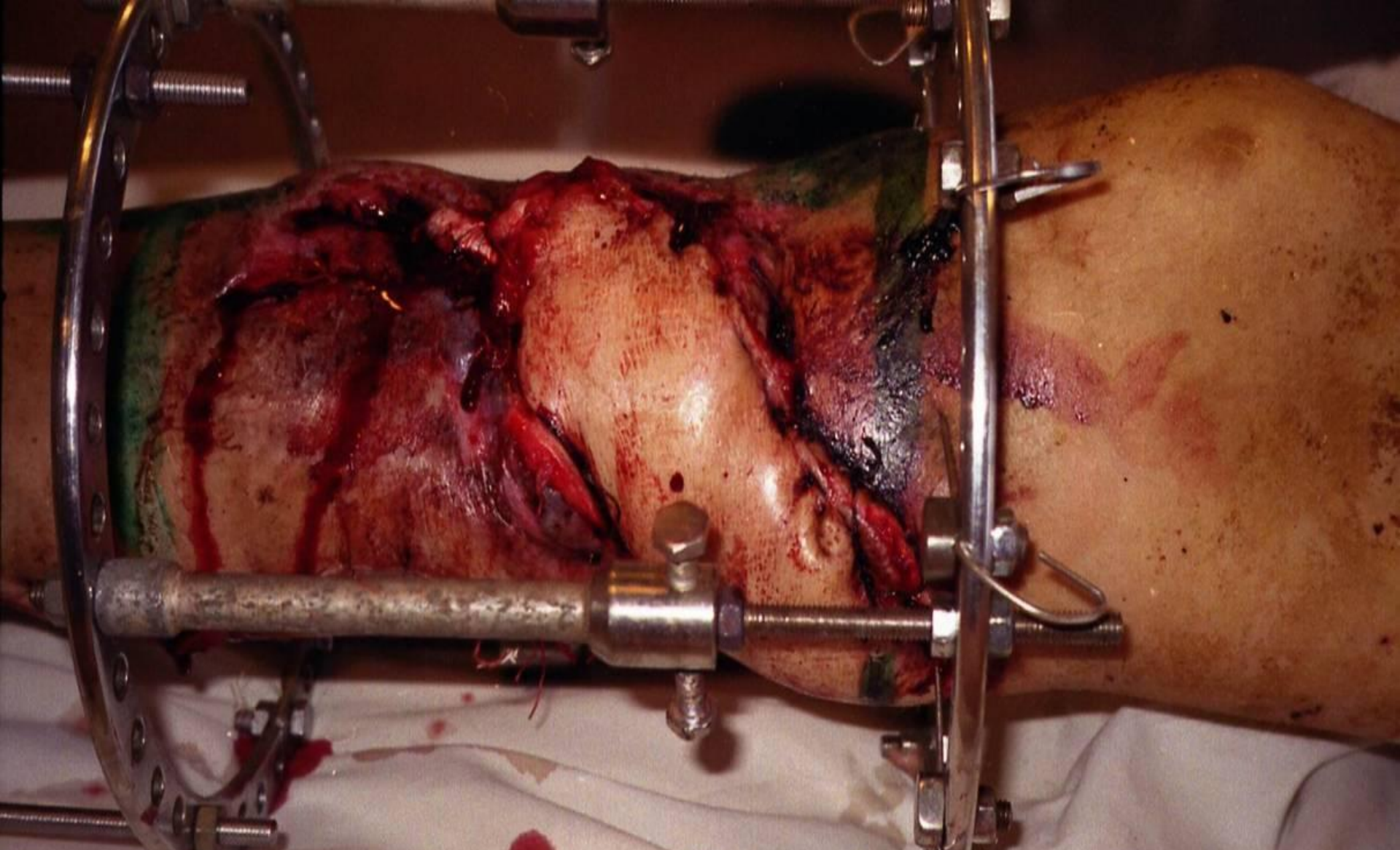




Травматическая ампутация ногтевой фаланги 1 пальца кисти

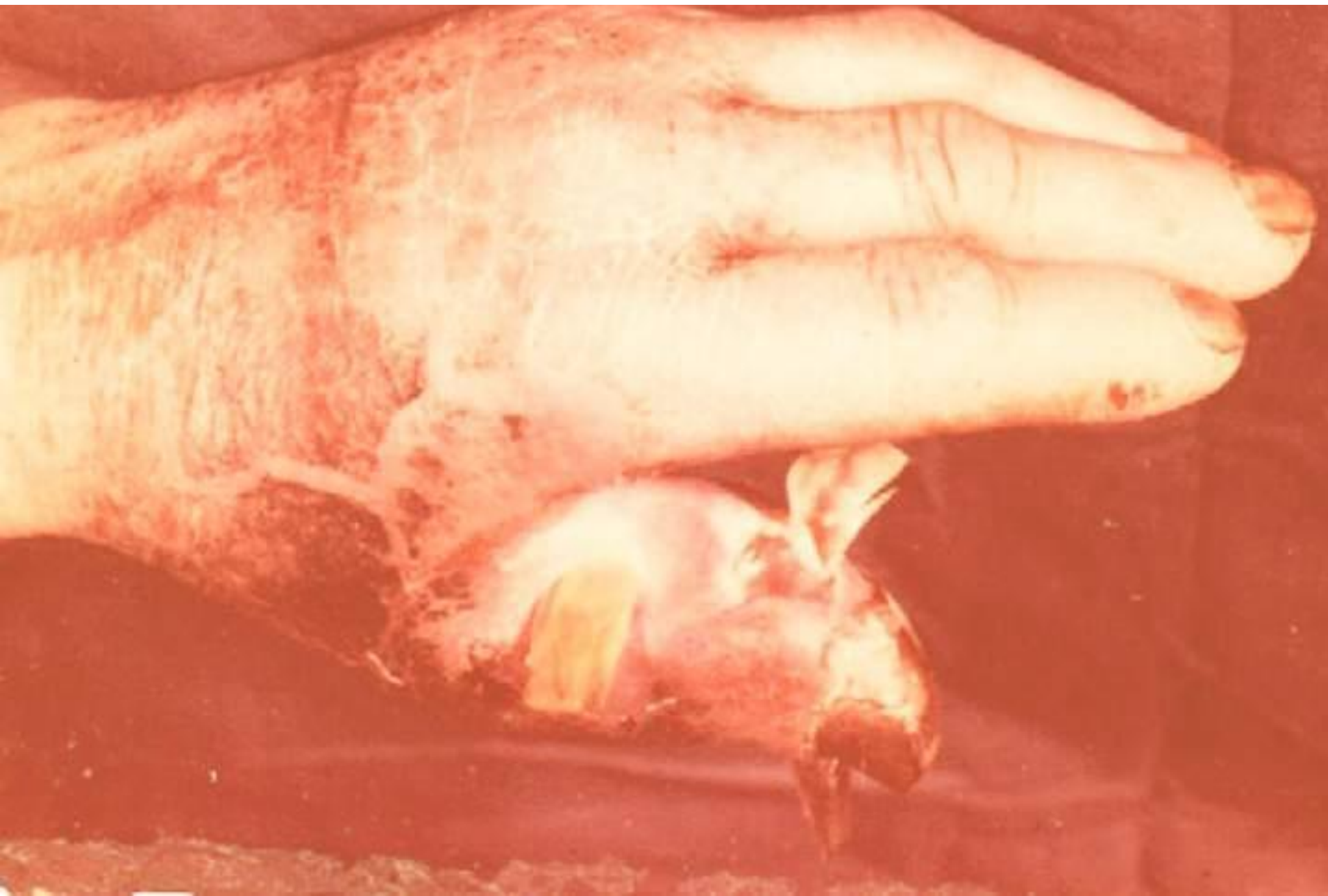

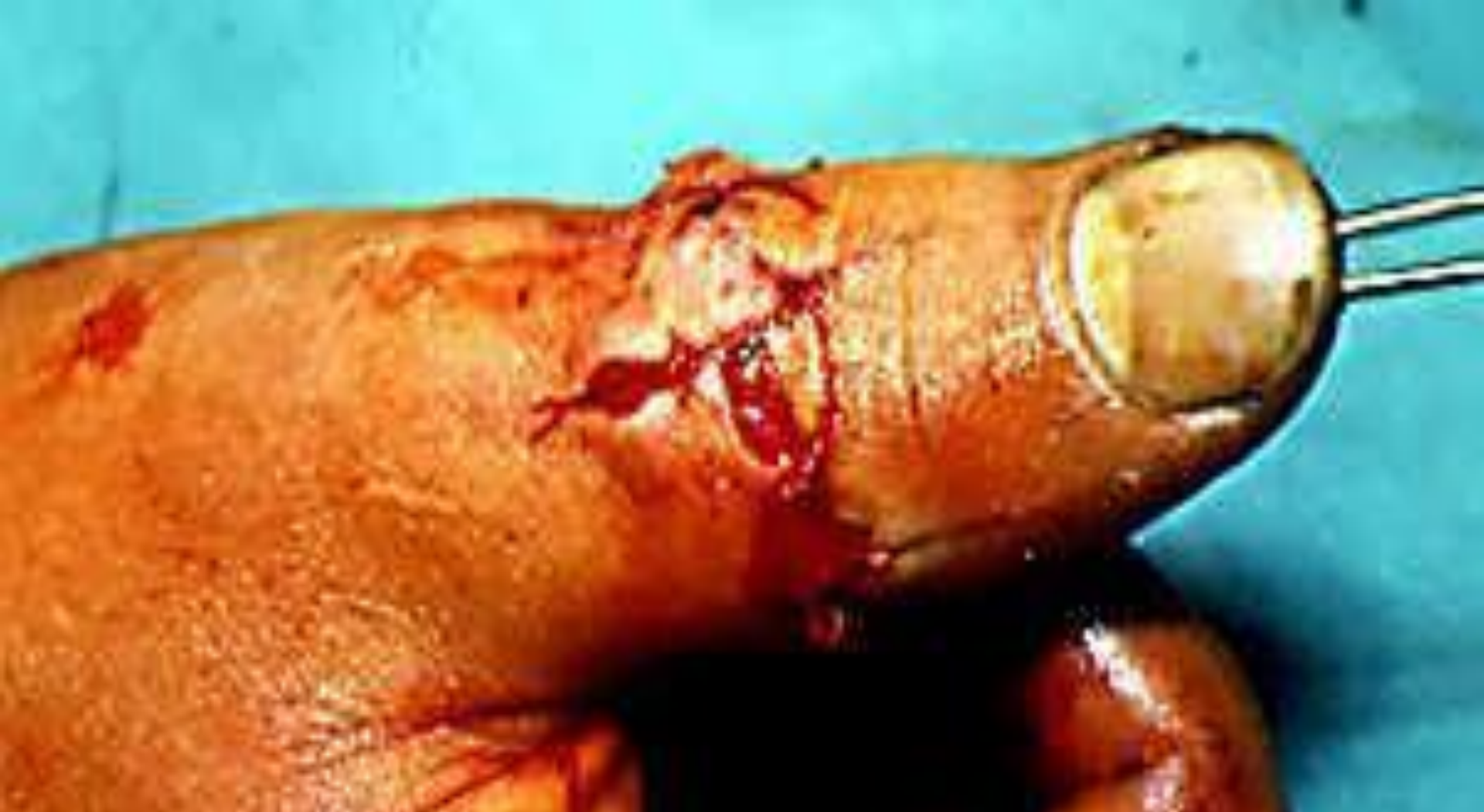Перелом
шейки
левой
бедрено
й кости



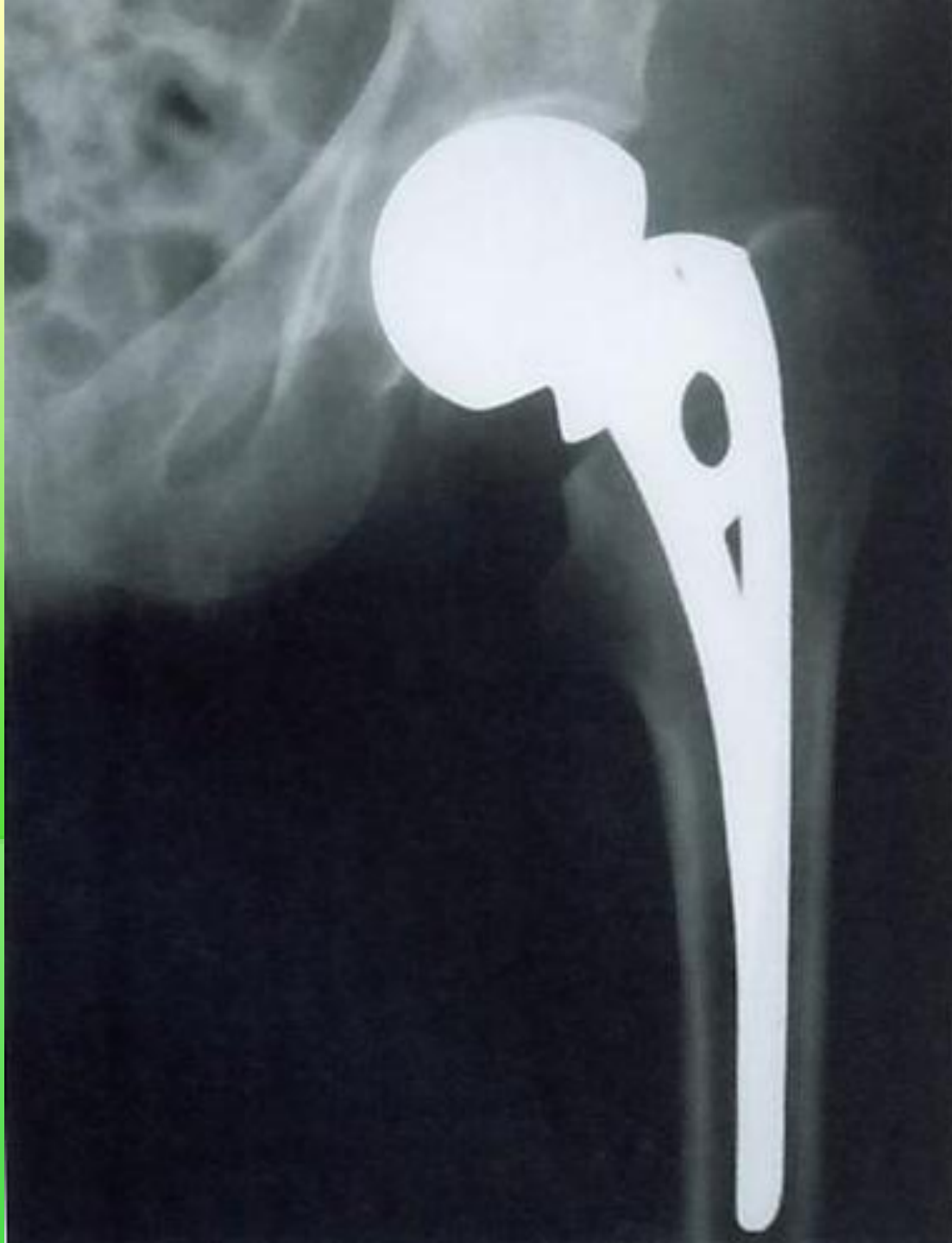Хронический остеомиелит, наружный компрессионно-дистракционный остеосинтез аппаратом Илизарова (внеочаговый, чрезкостный), пластика кожно-мышечным

Панариций (пандактилит)

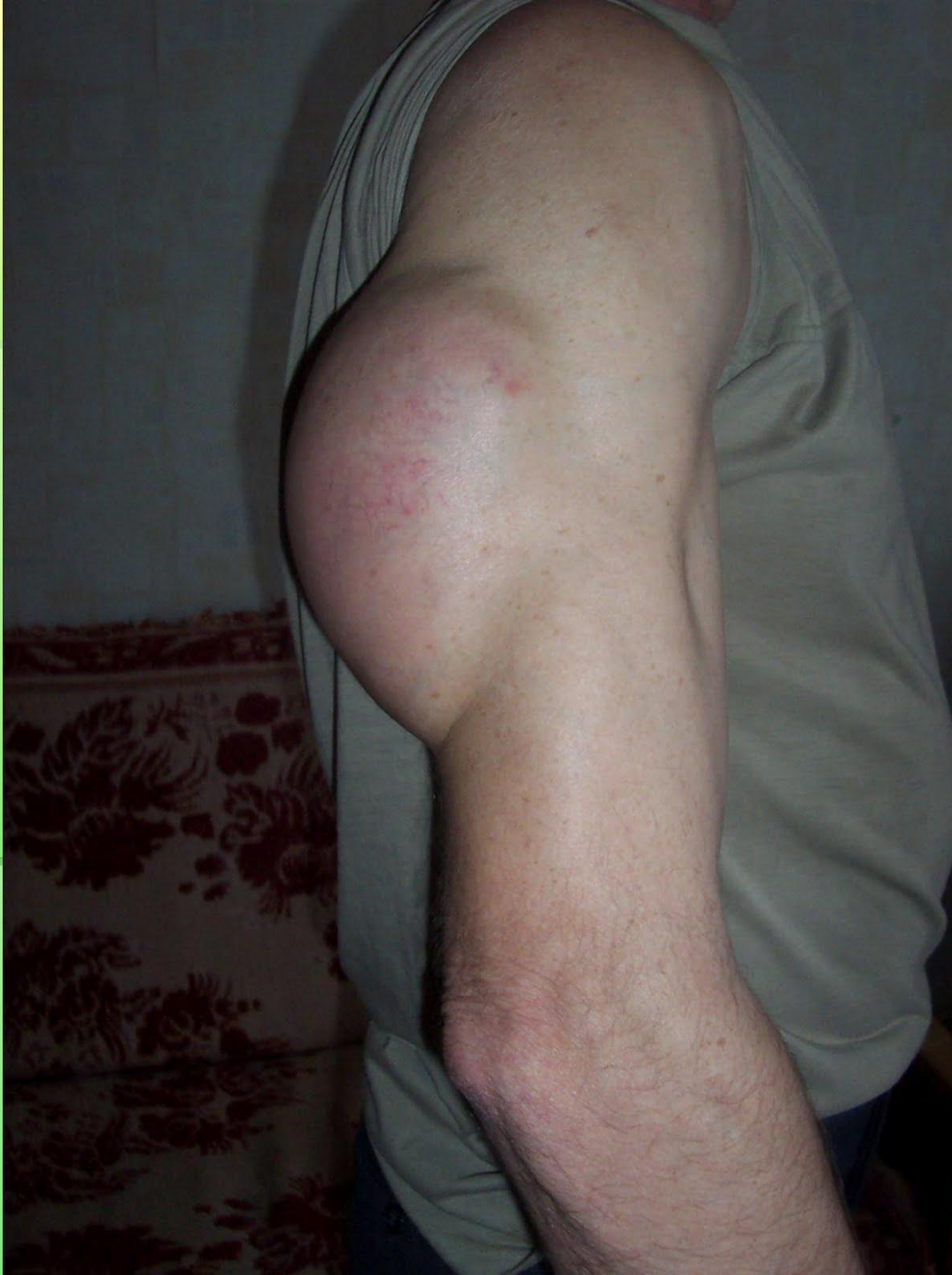



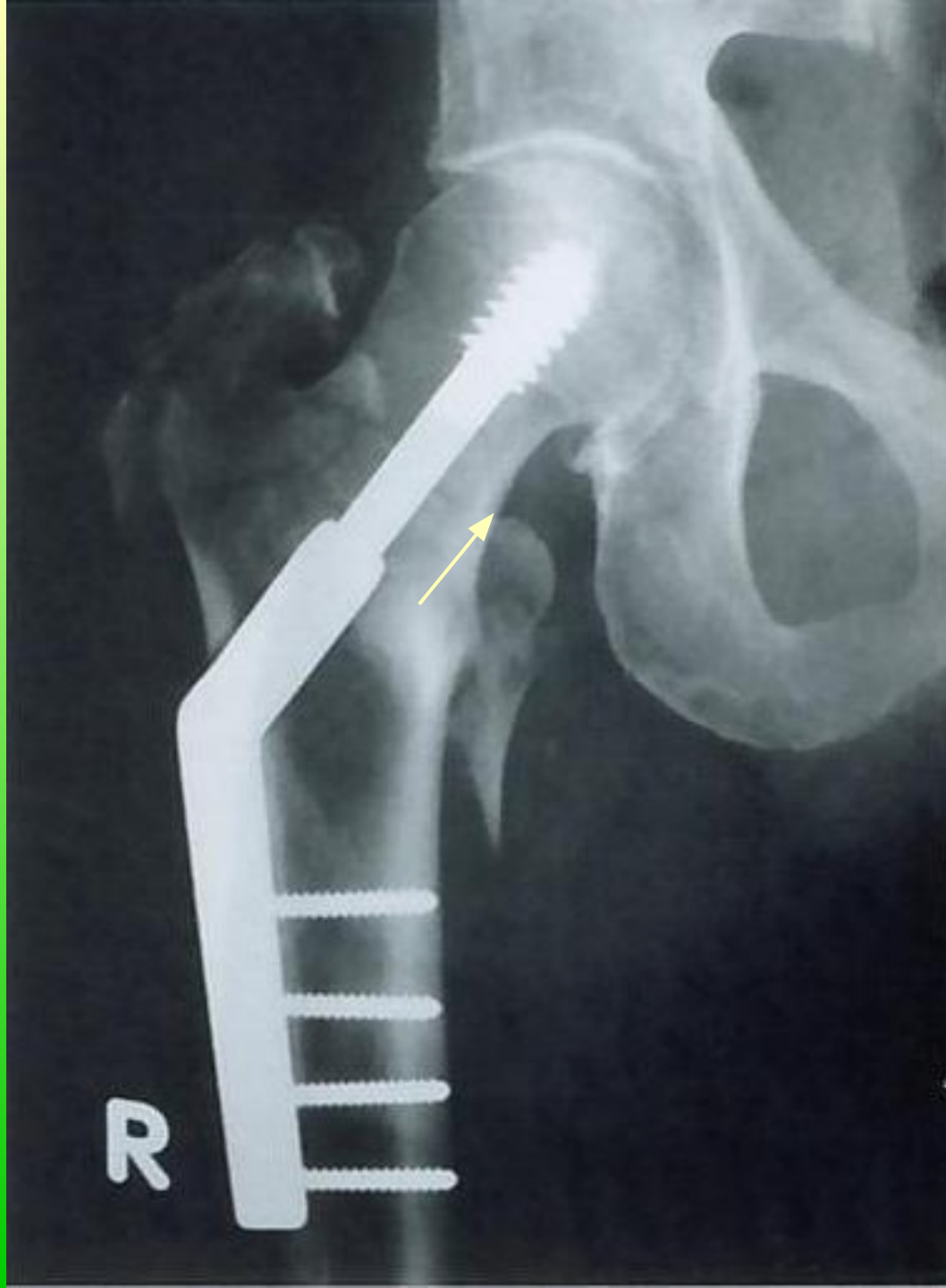Перелом большого пальца правой кисти.
Внутрикостный остеосинтез 1 пальца
кисти спицами (кортикальный)



Эндопротези-
рование
тазобедренно
-го сустава
(эксплантаци
я)



**Липома
плеча**

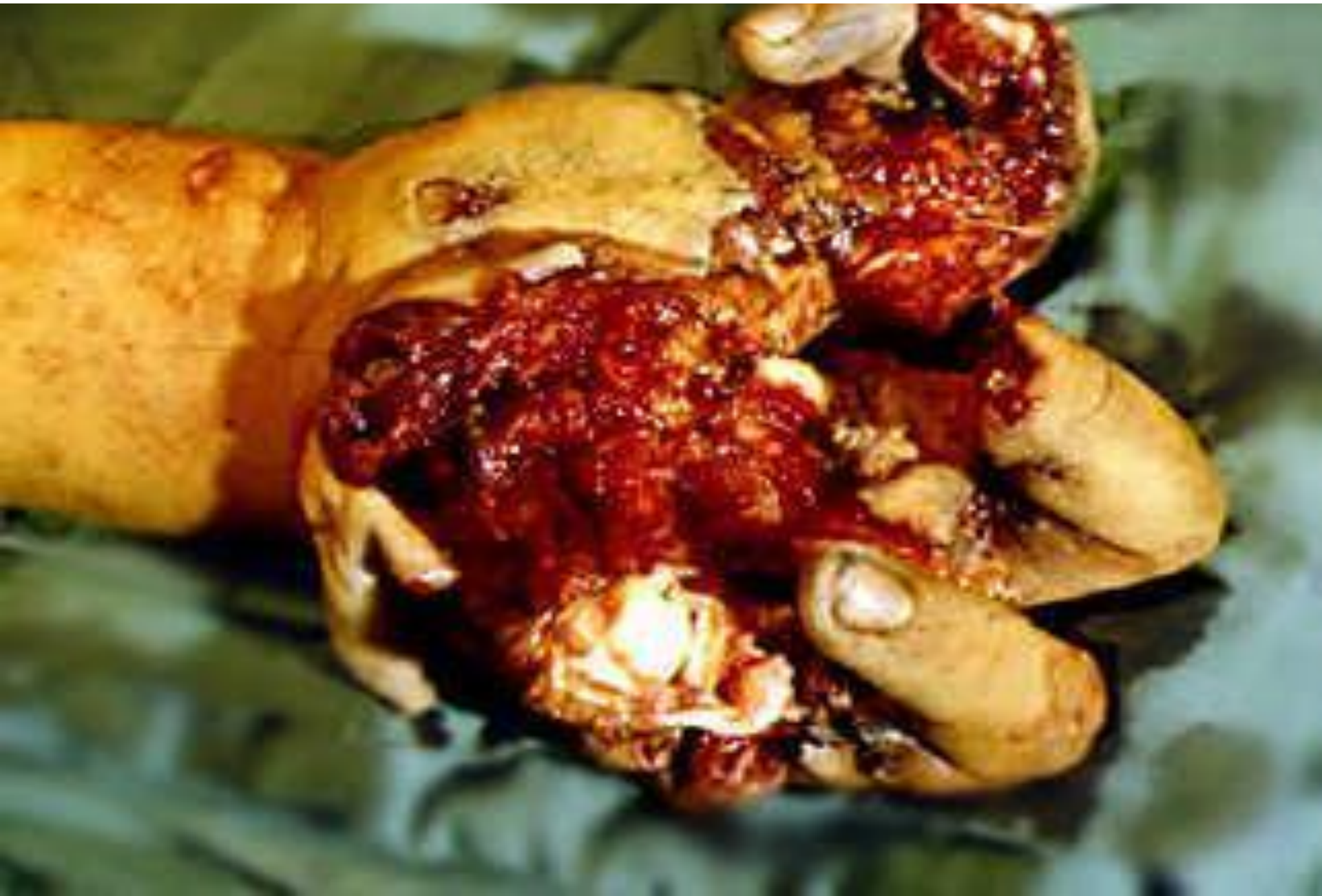

Остеосинтез
правой бедренной
кости (надкостный
и
интрамедулярный)

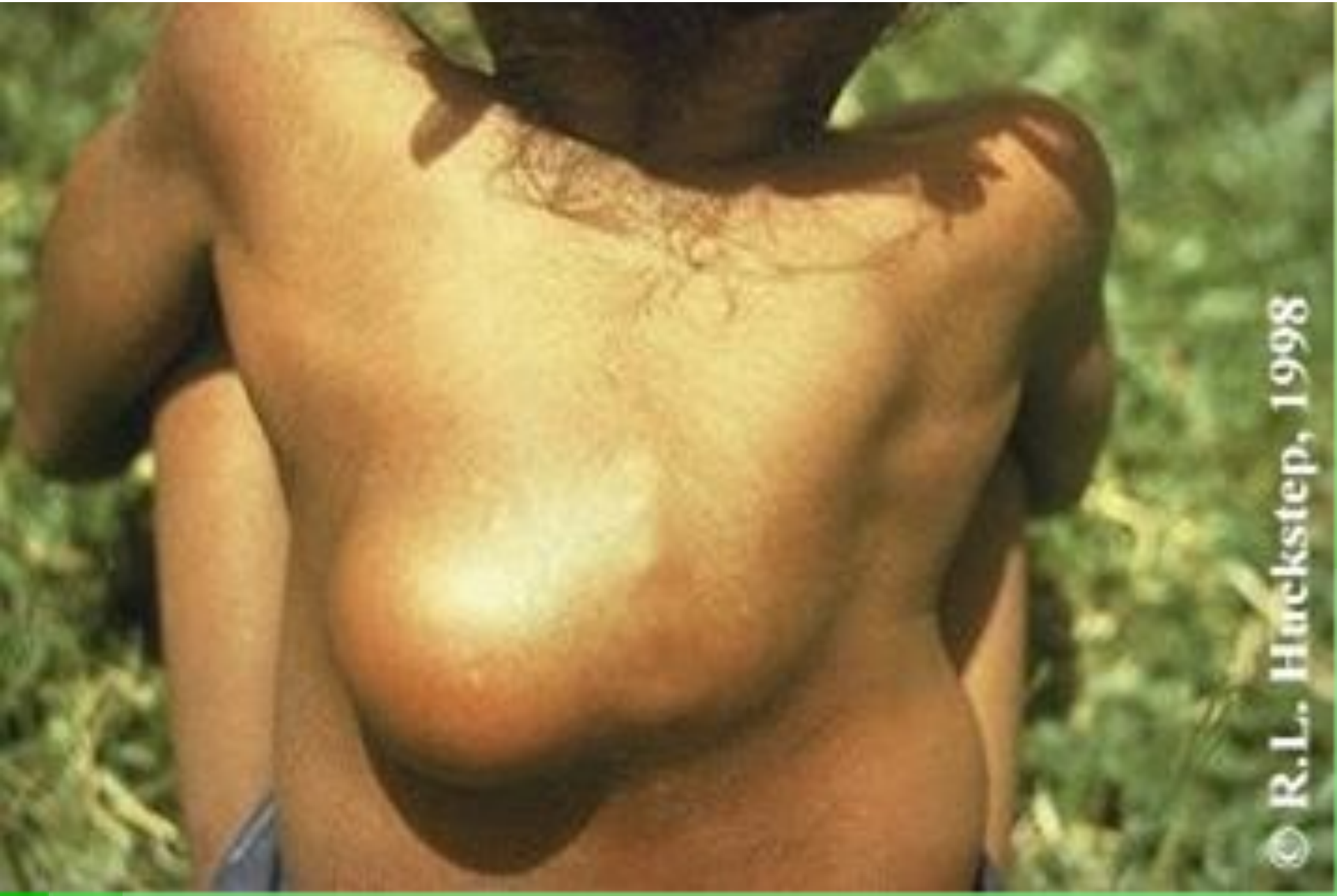Вероятно перелом
шейки бедра

Линии у верхнего
вертела
бедренной кости -
дополнительные
места перелома.

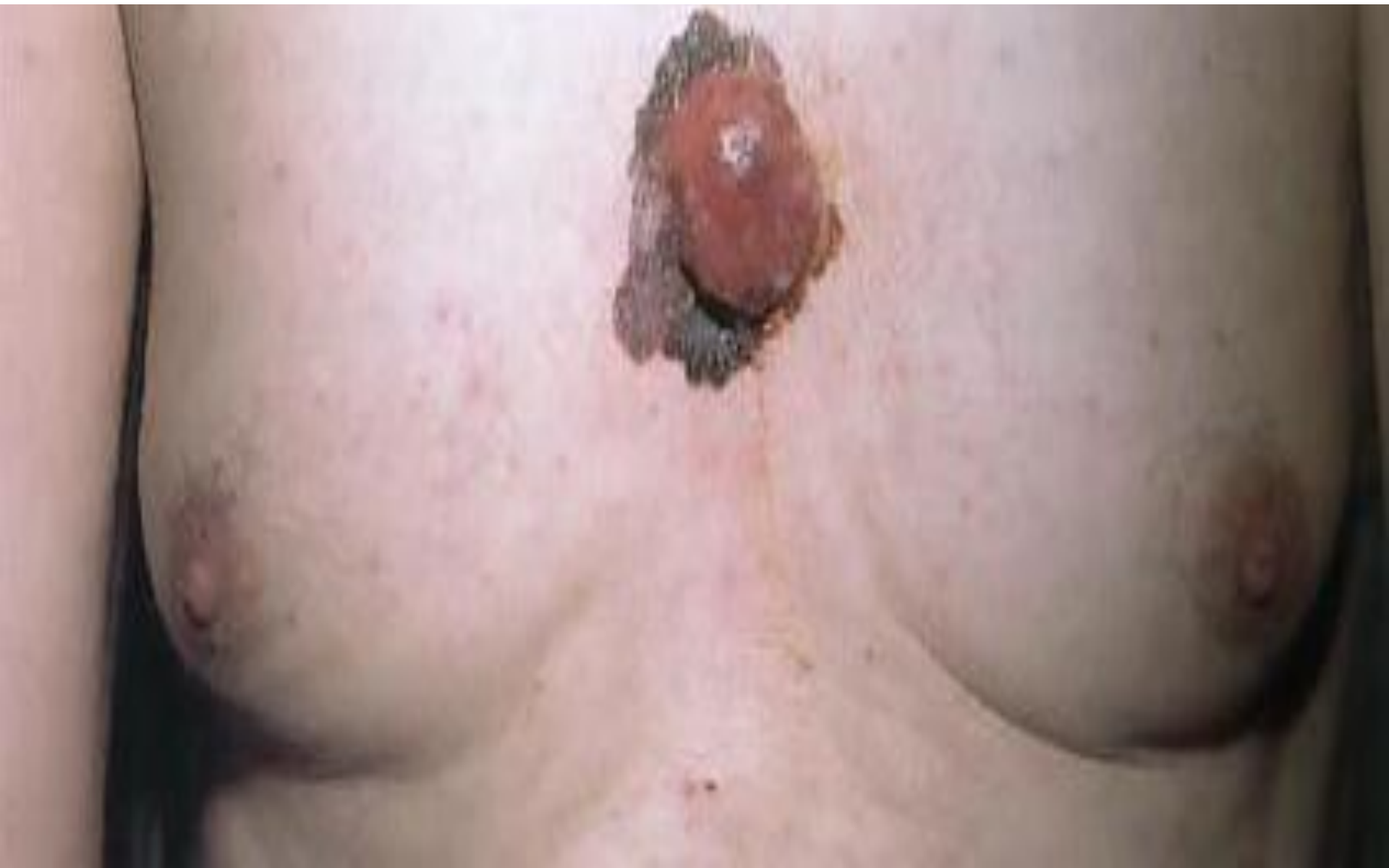Разможенная рана правой кисти



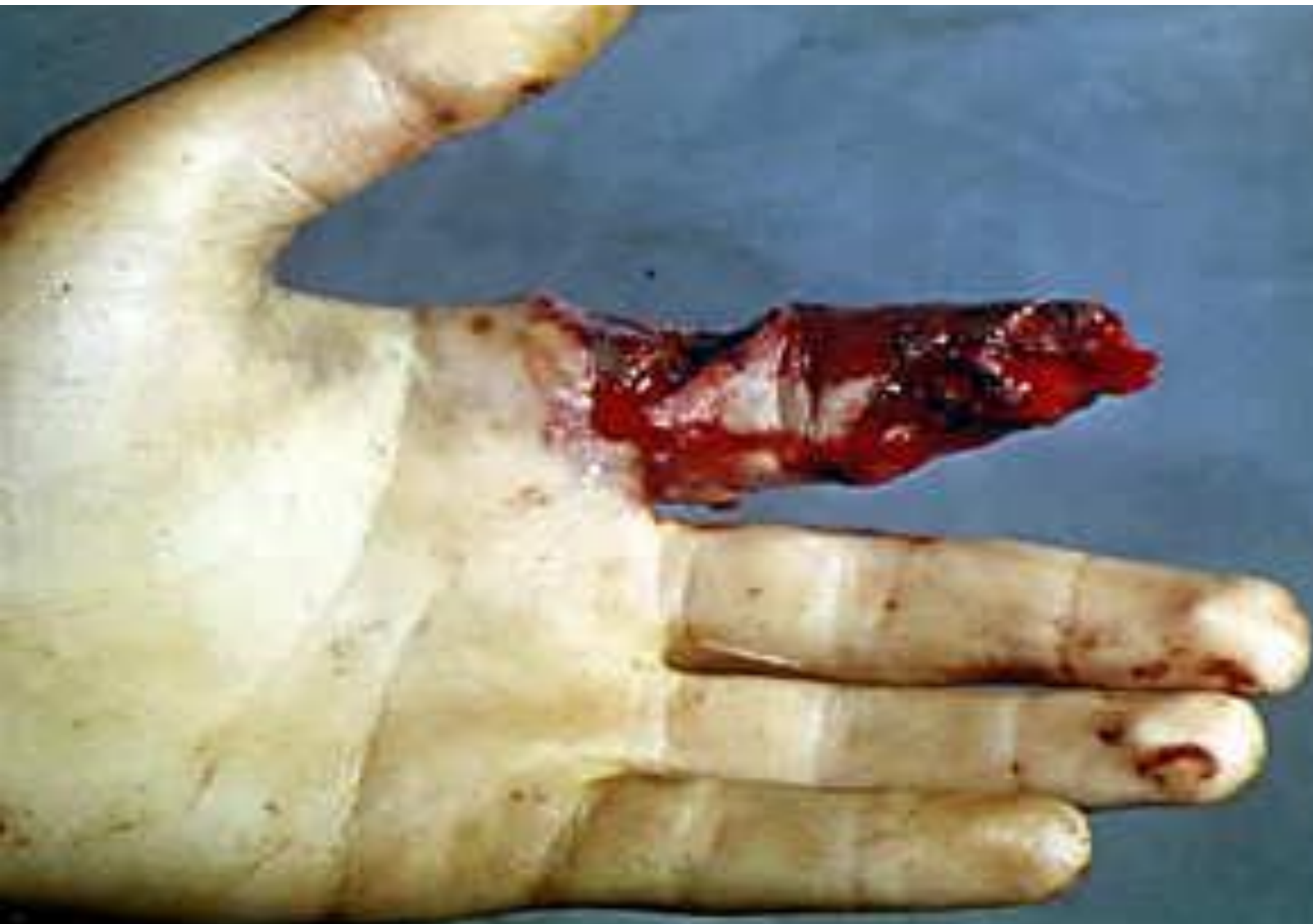Туберкулёз позвоночника

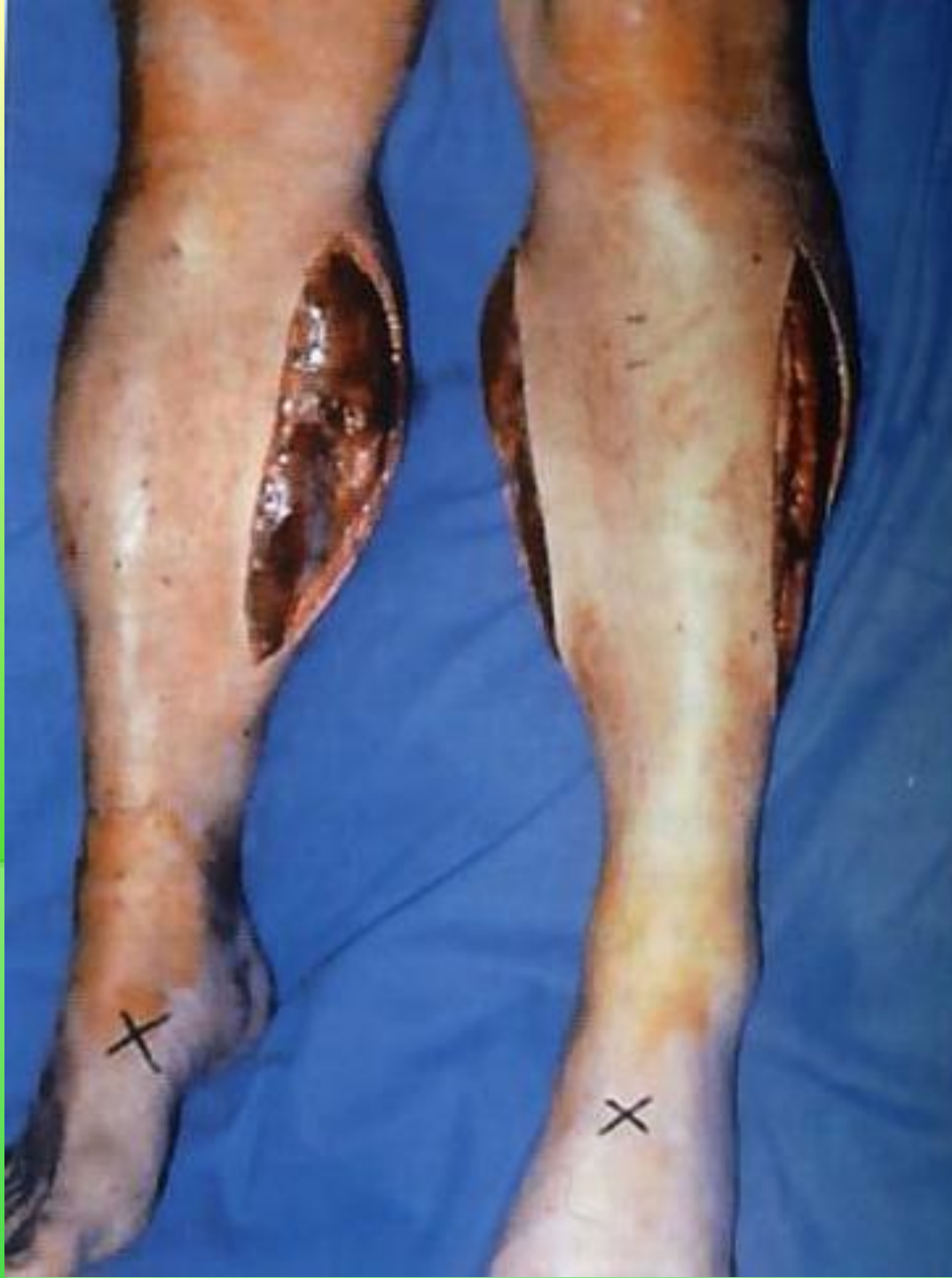

Меланома (злокачественная эпителиальная опухоль кожи)



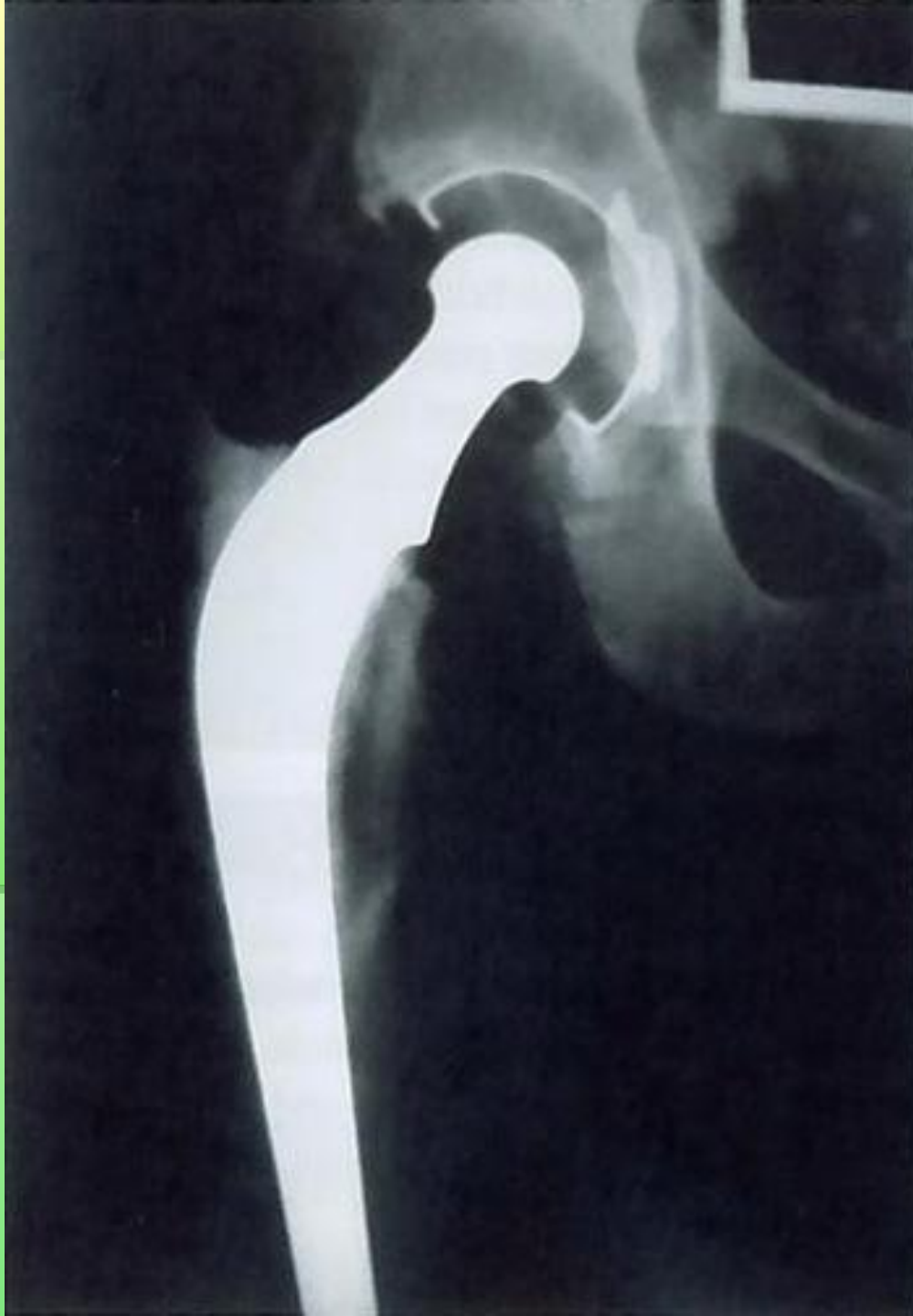Некроз второго пальца кисти





Лампасные
разрезы нижней
конечности.

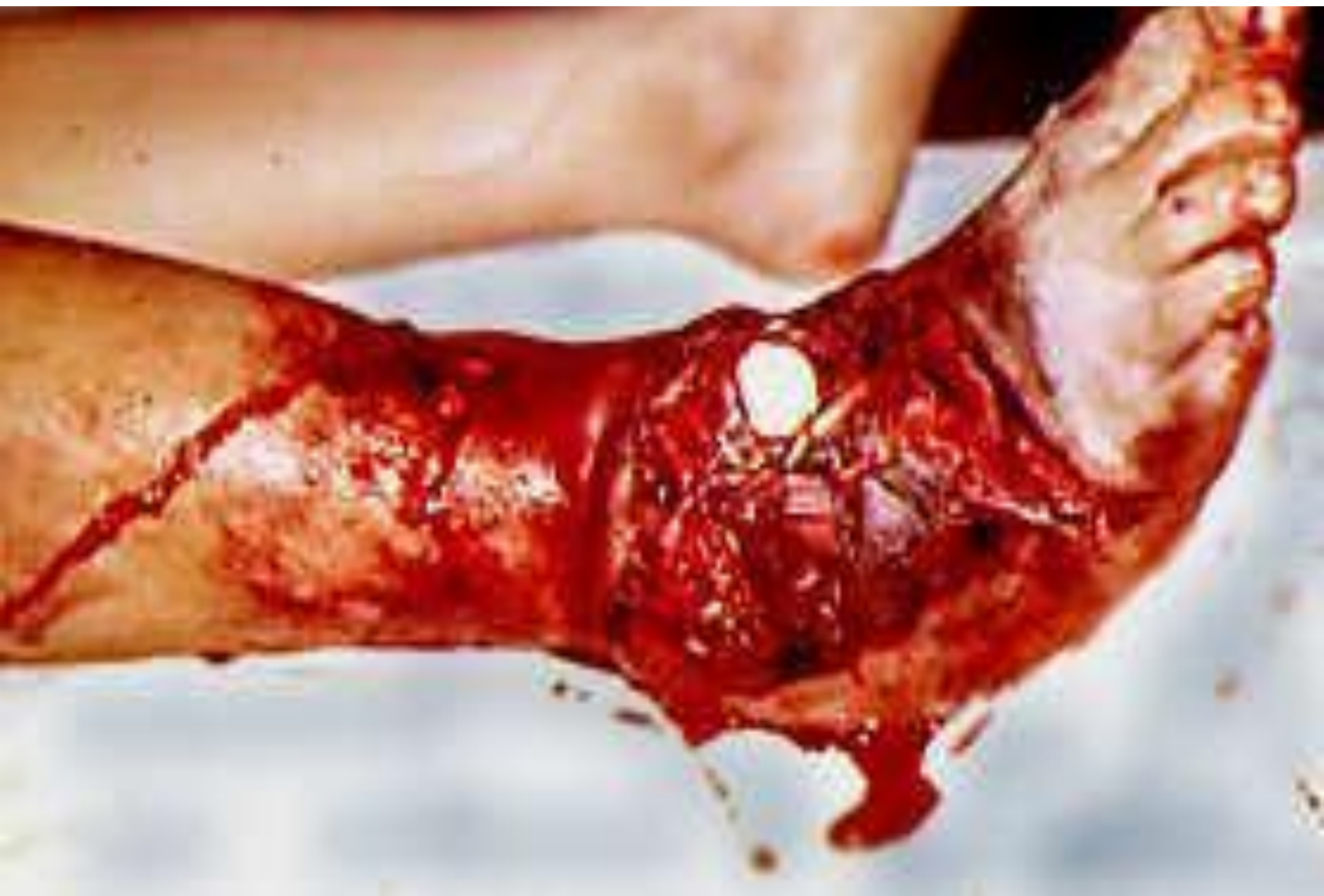Анаэробная
кlostридиальная
инфекция

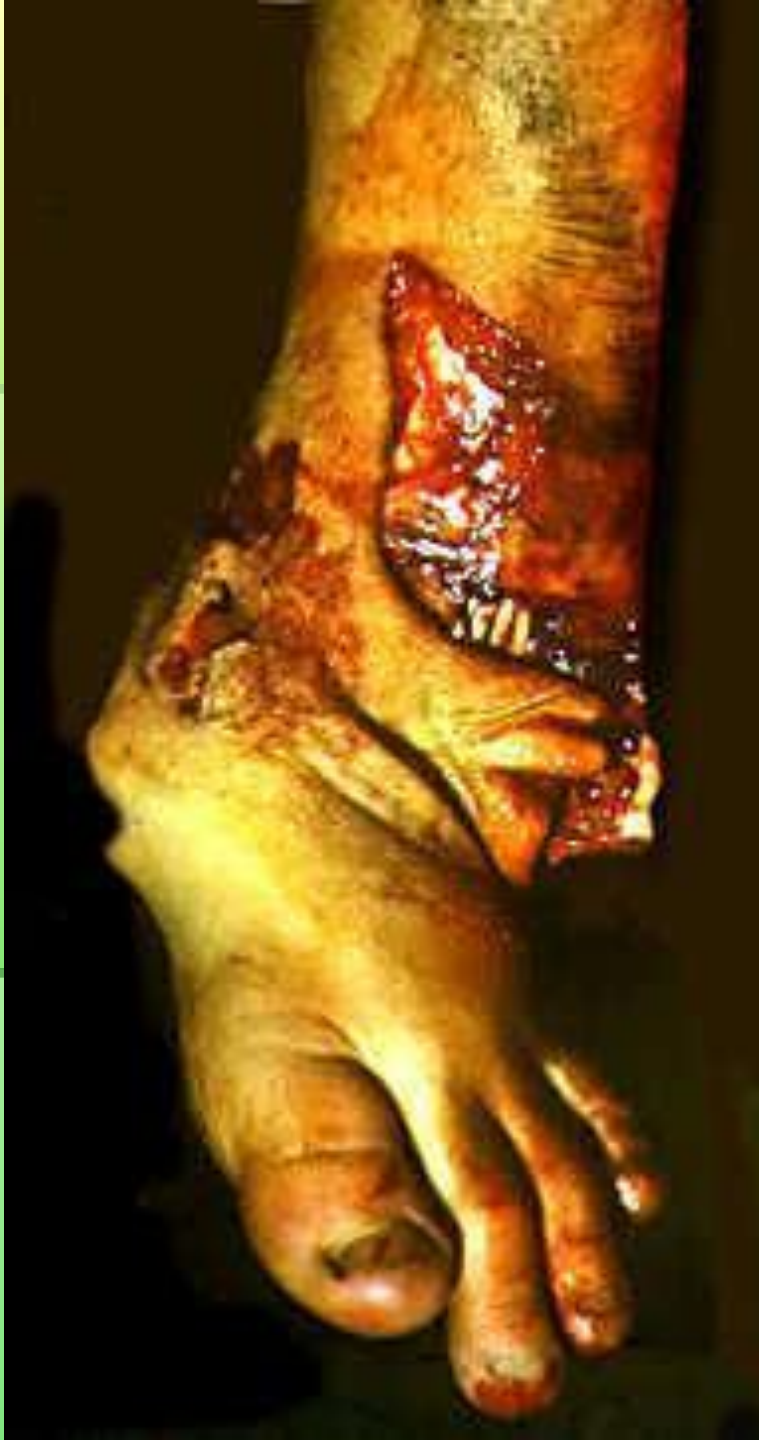

Эндопротезирование
тазобедренного
сустава

[НАЗАД](#)

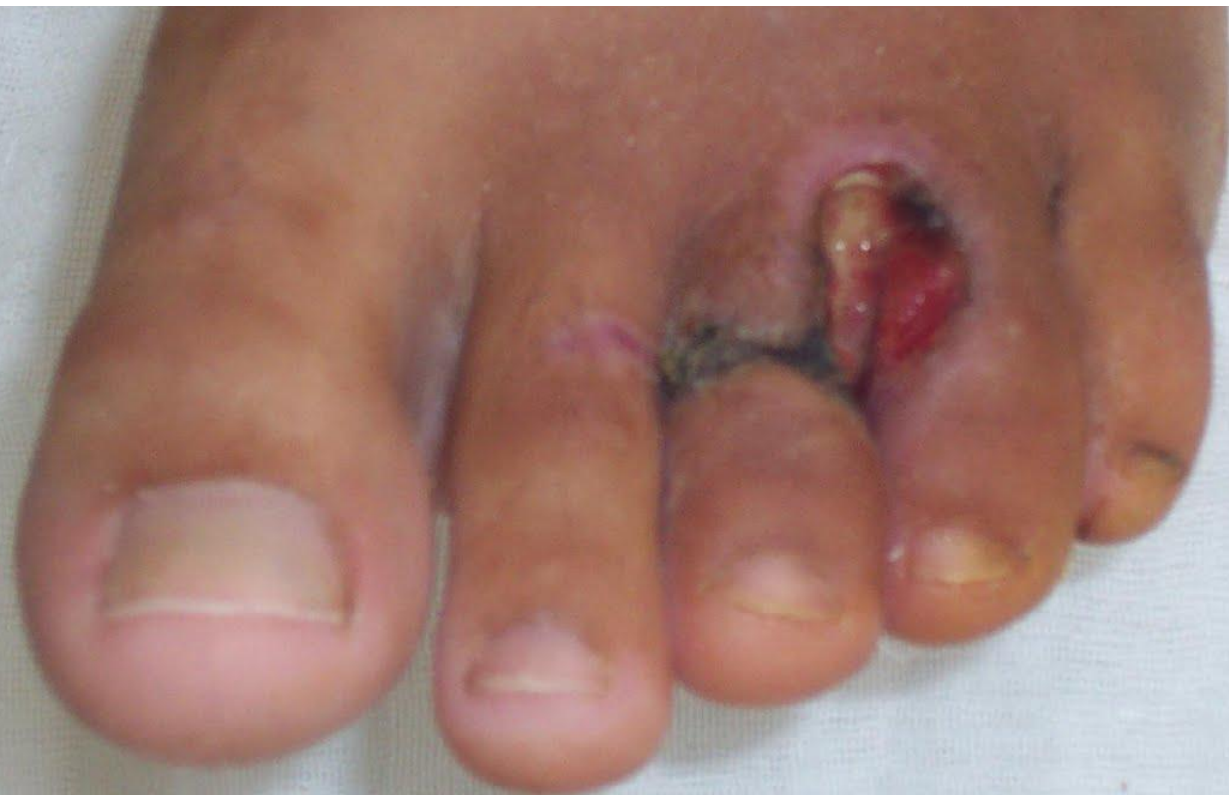Скальпированная рана стопы

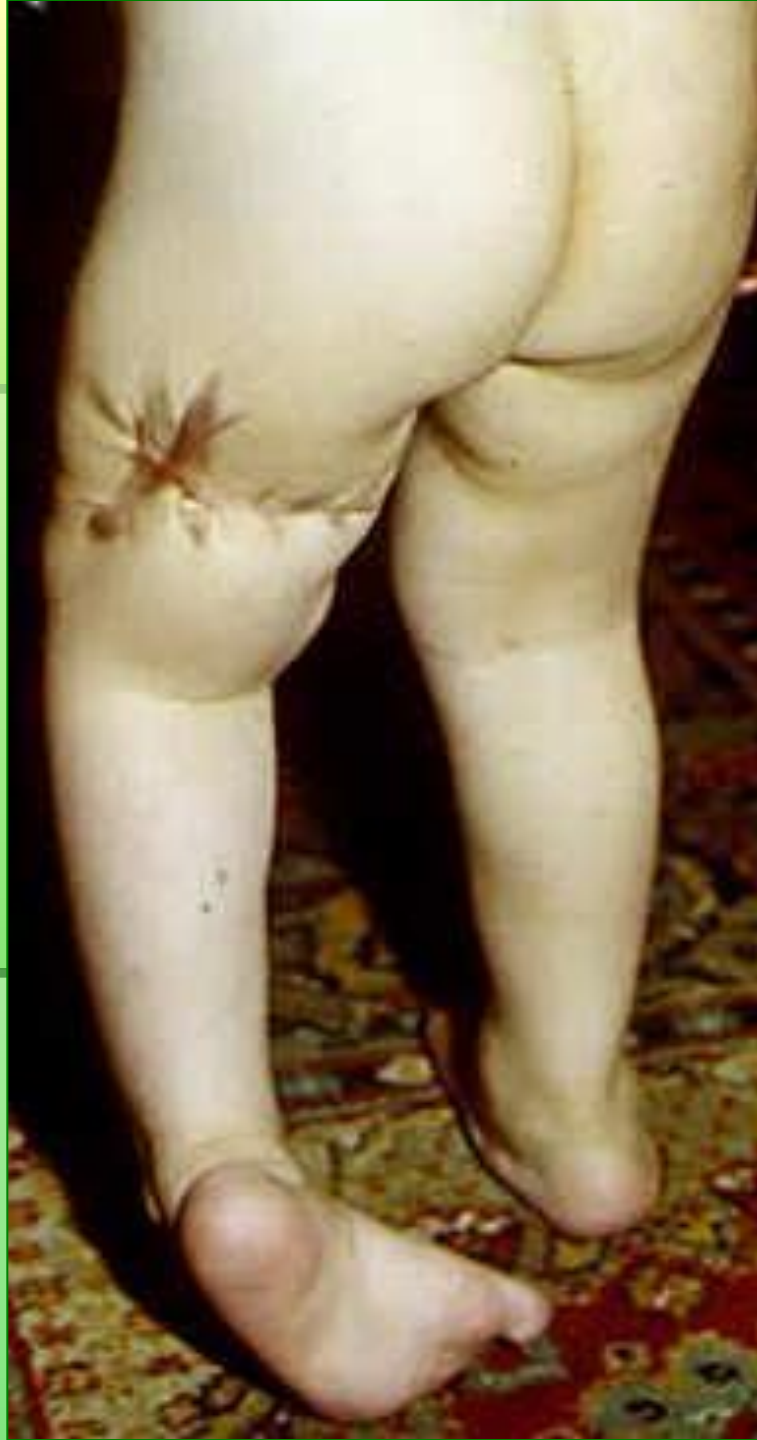



Скальпирова
н-ная рана
голени

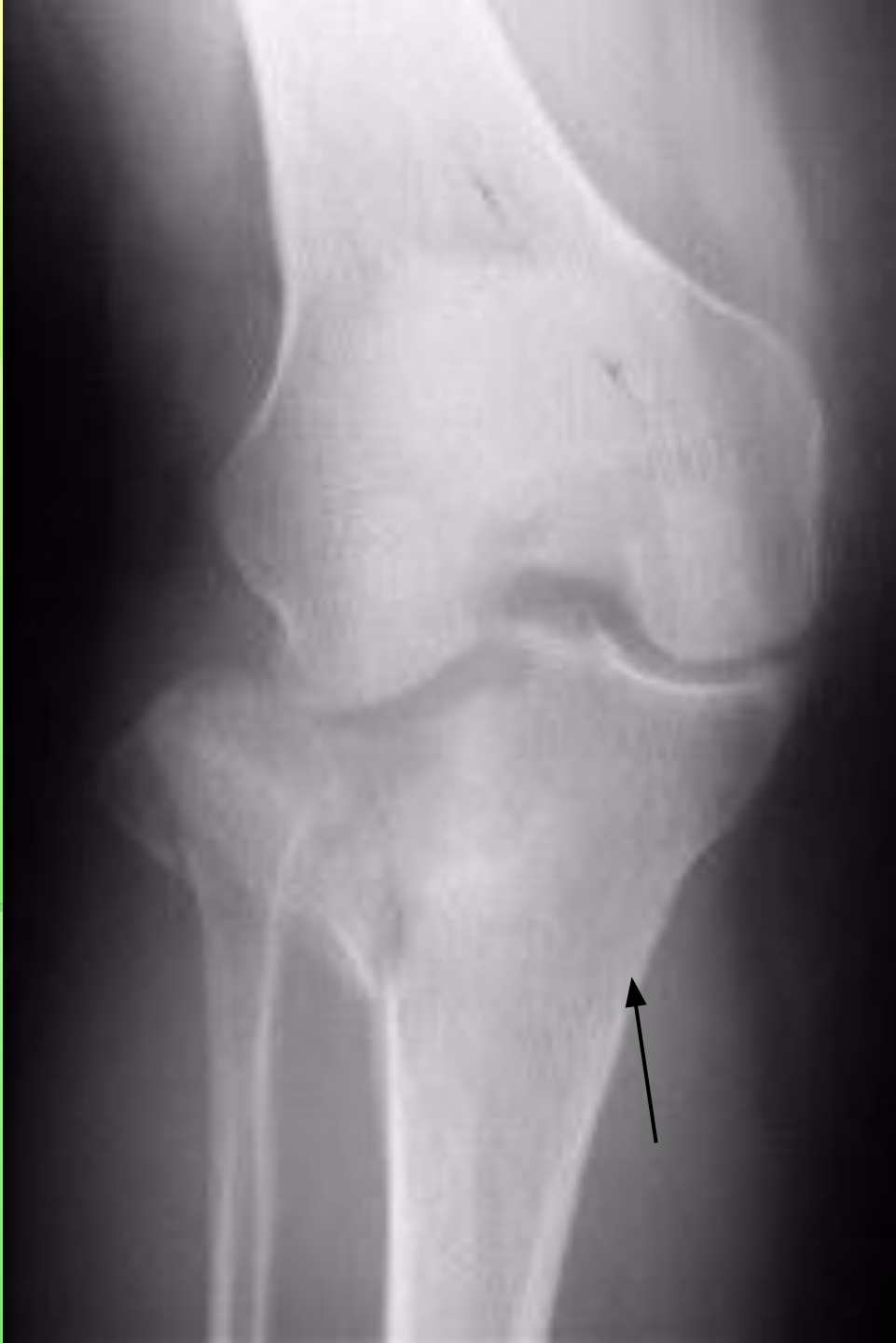Рана арматурой. Вторым пальцем - царапина. Далее по линии на третьем более глубокая рана. Потом лом попал в межпальцевый промежуток и скальпировал кожу. Присоединилась инфекция.





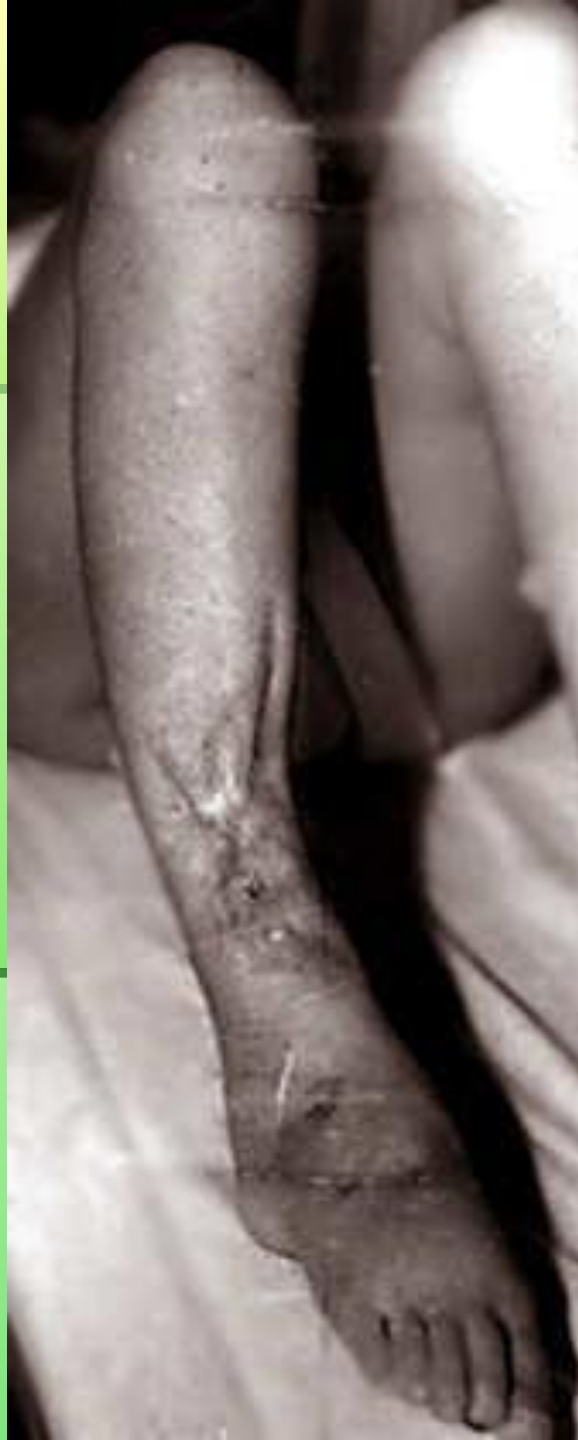Хронически
й
остеомиели
т

[НАЗАД](#)



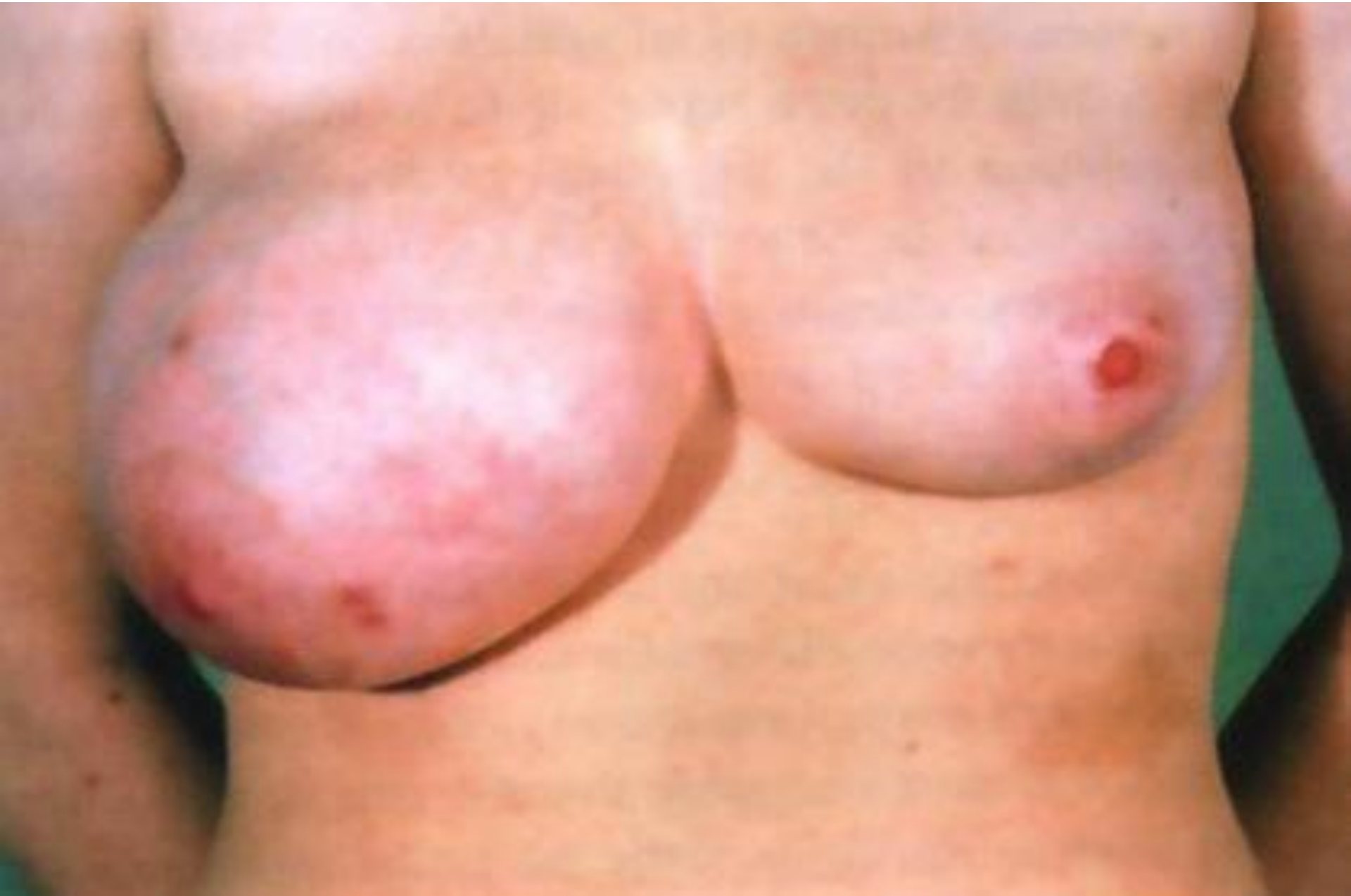Перелом
латерального
мыщелка правой
большеберцовой
кости.

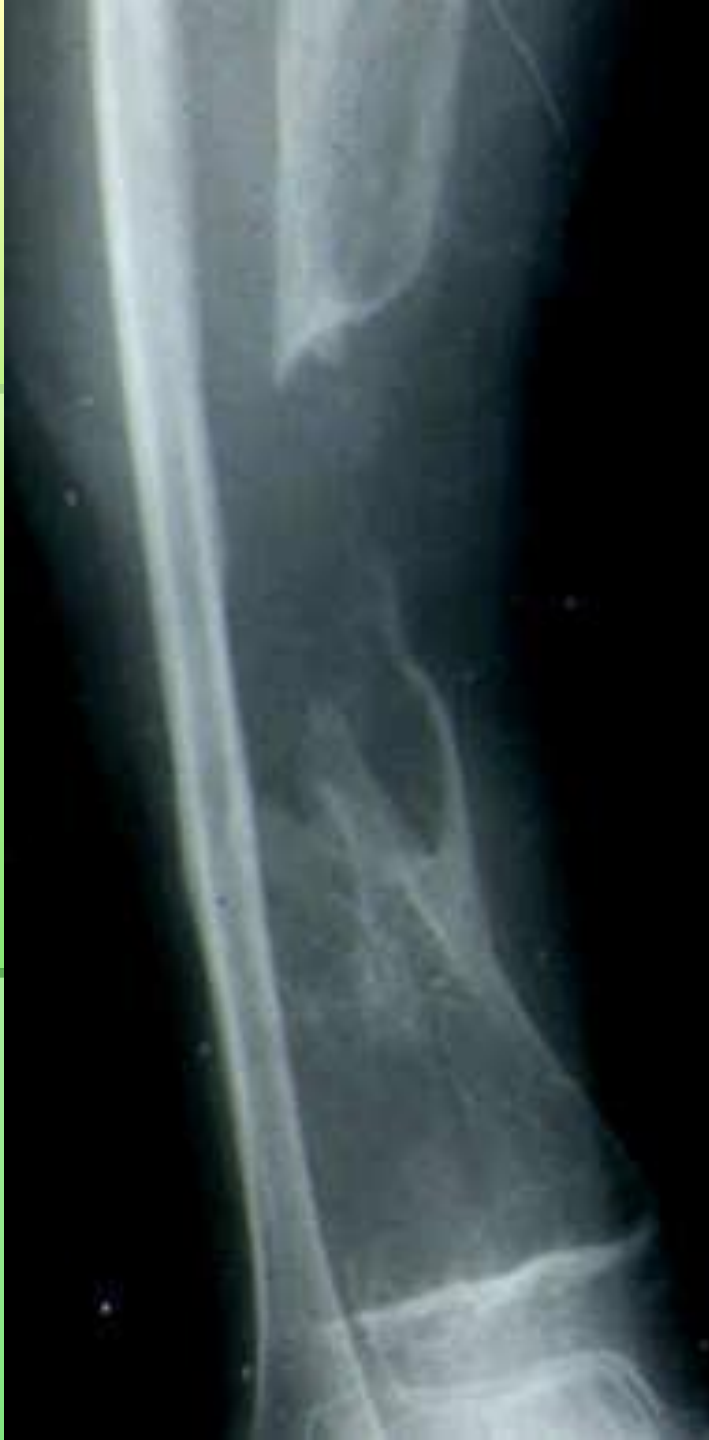Фронтальная
проекция, т.к.
колени у людей
прогибаются
внутри



Хронический остеомиелит

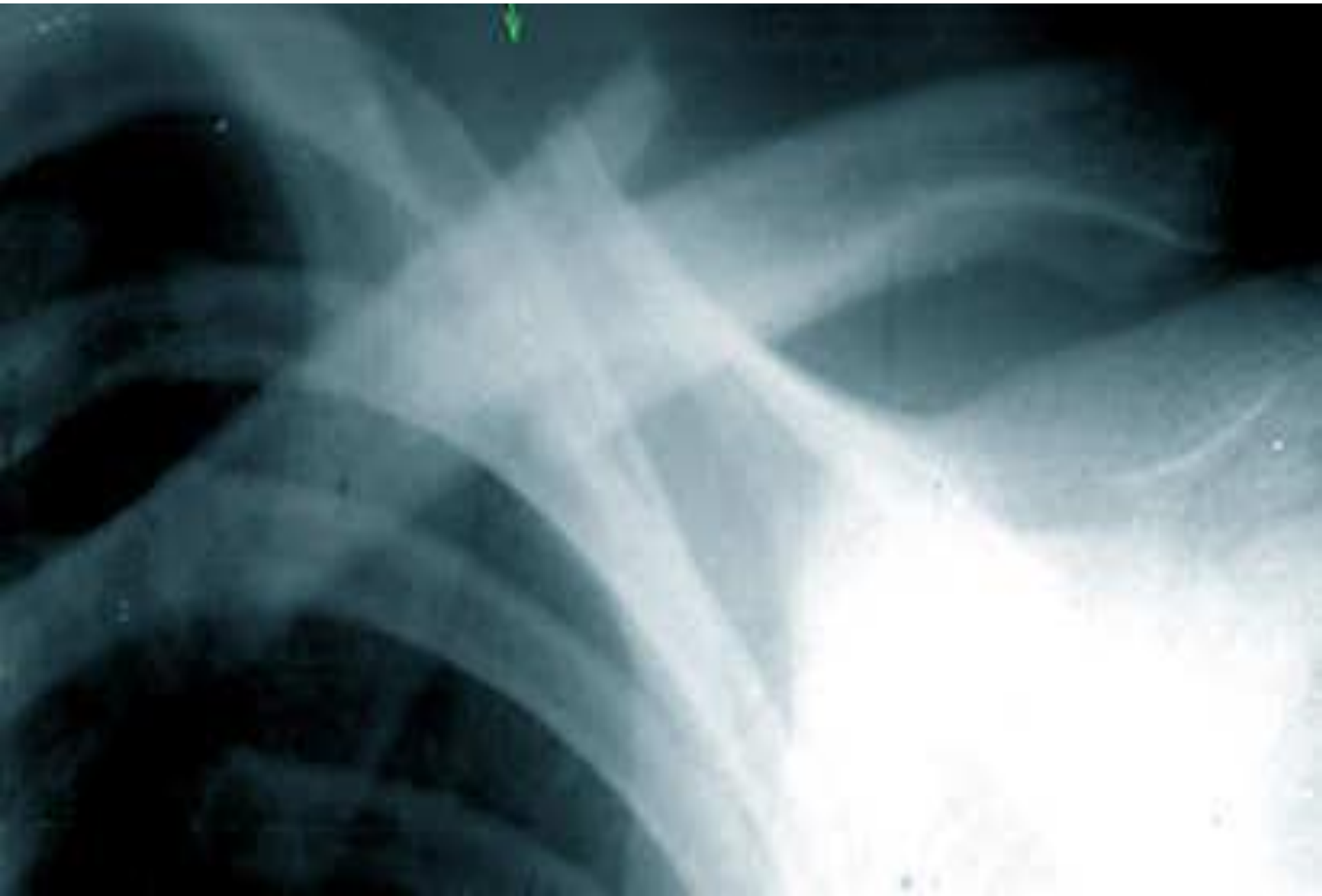Абсцедирующий мастит



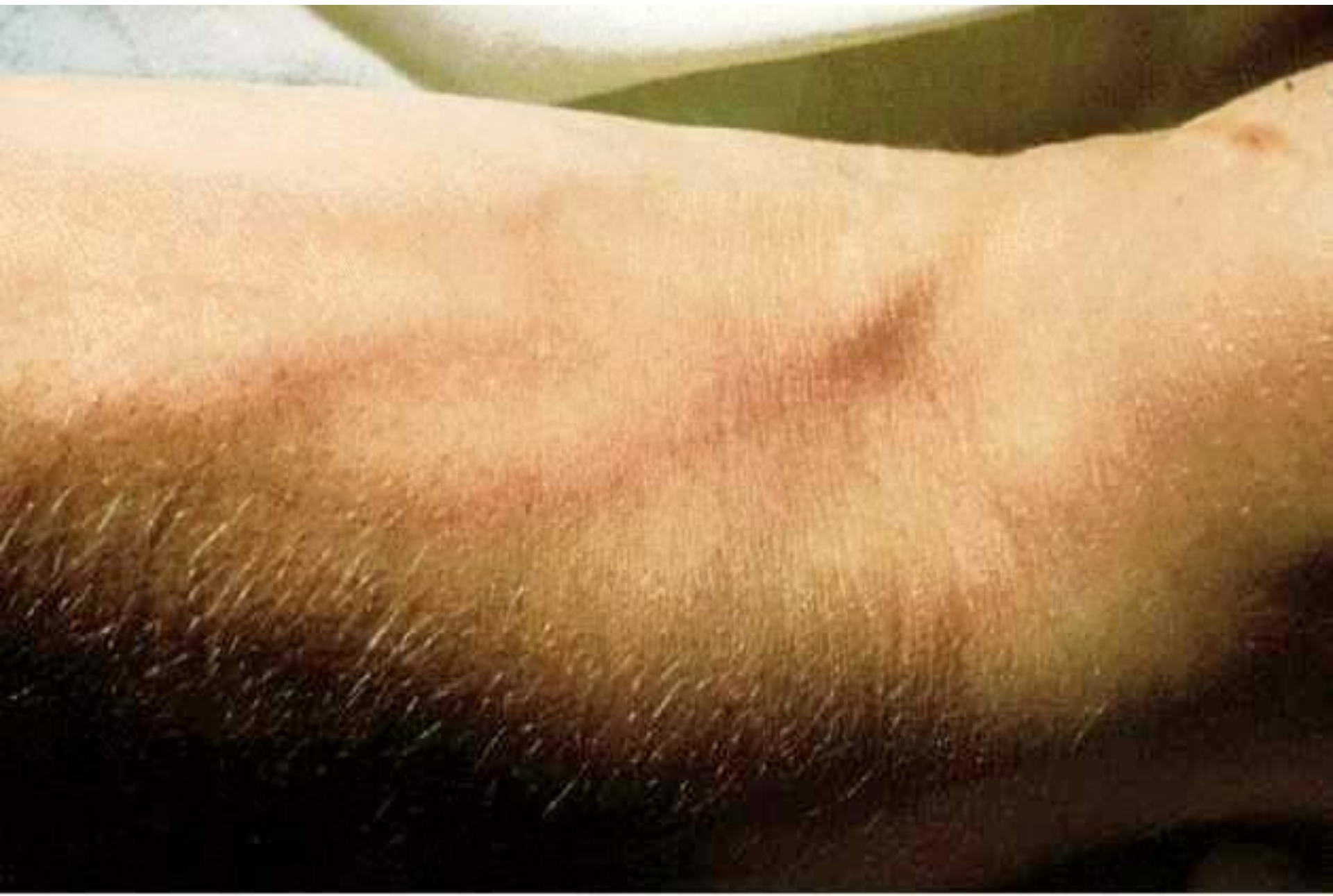

Расплавлени
е
большеберц
о-вой кости
при
остеомиелит
е.

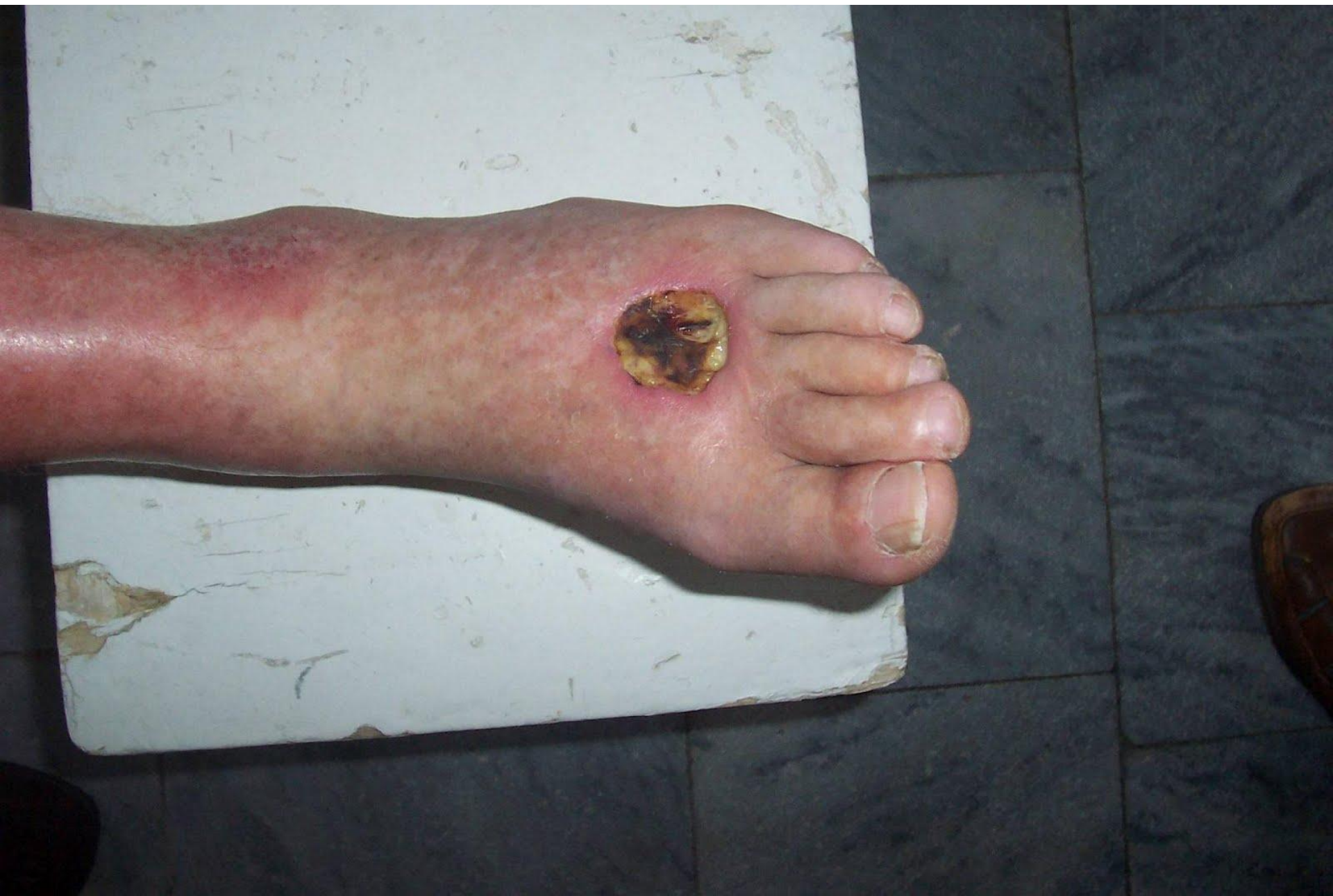Перелом ключицы со смещением отломков

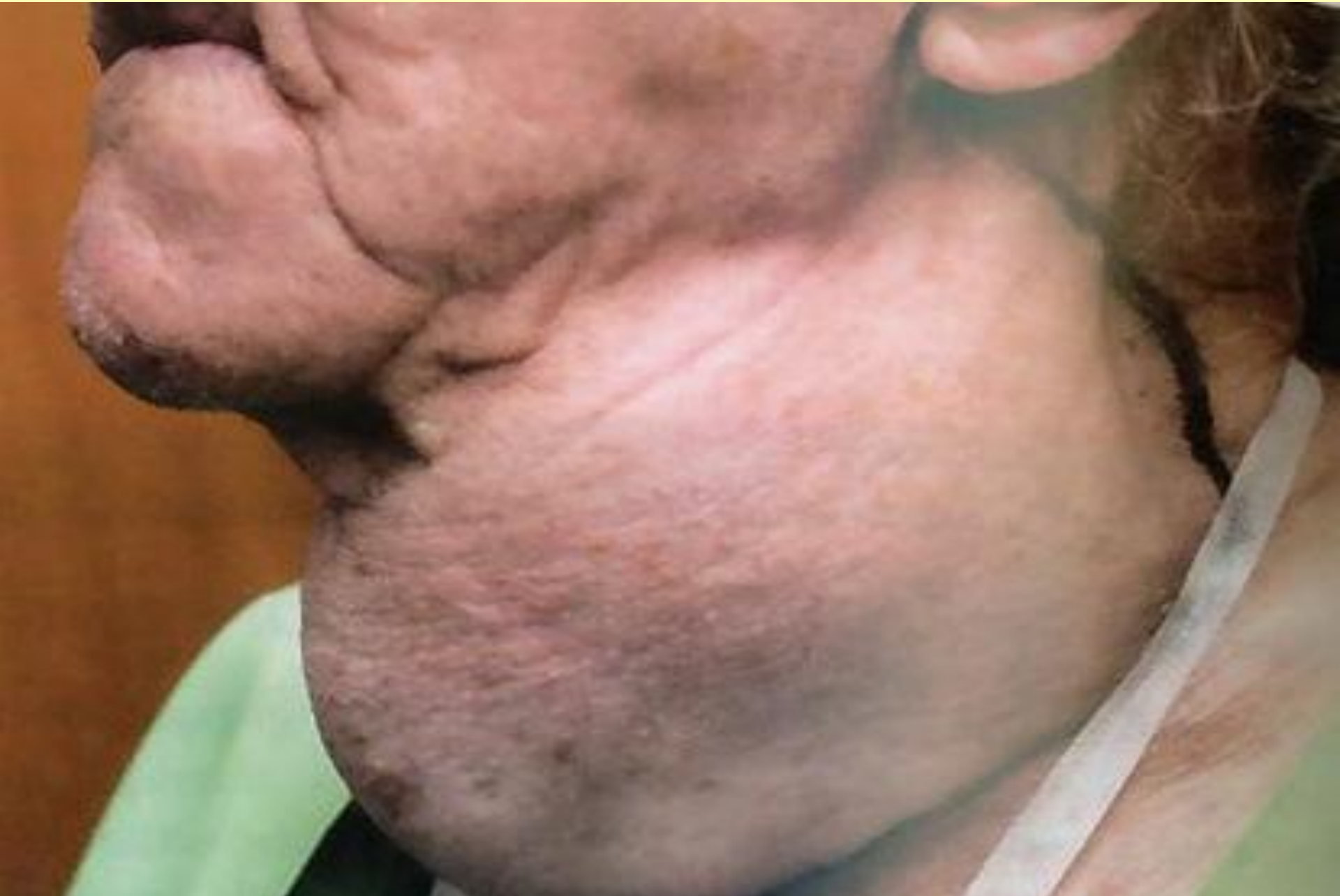

Флебит подкожных вен



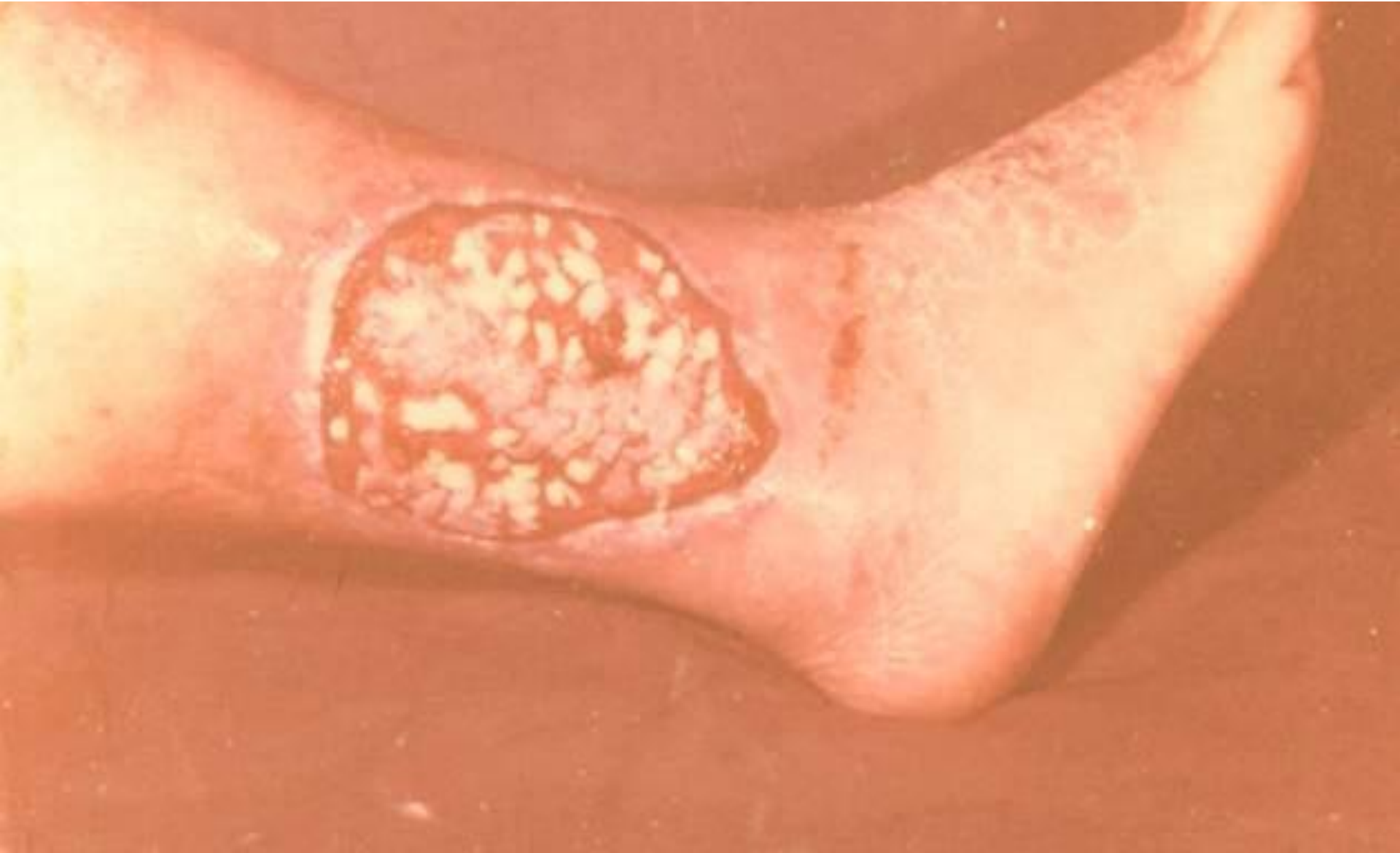Трофическая язва стопы



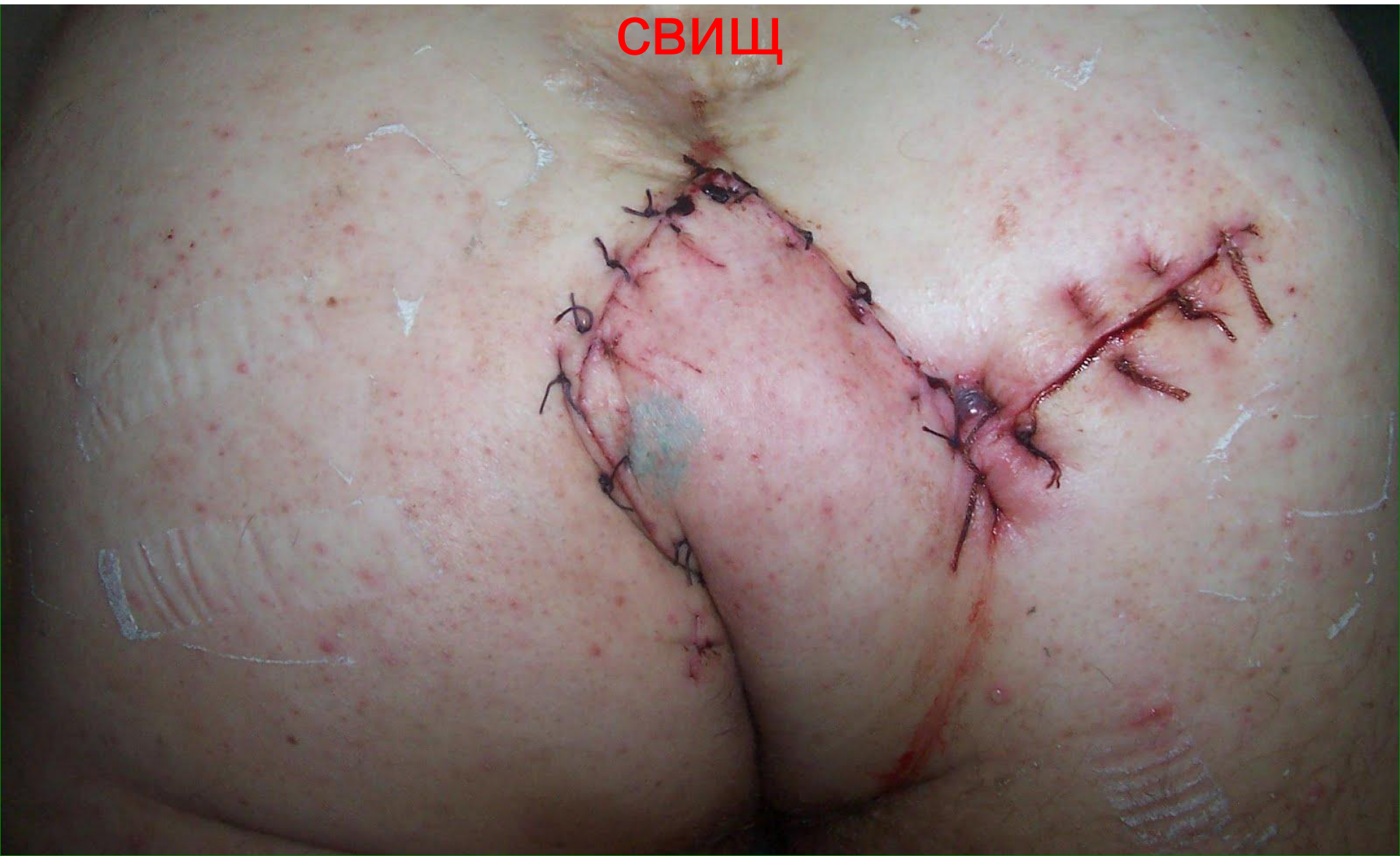

Зоб эндемический или спорадический

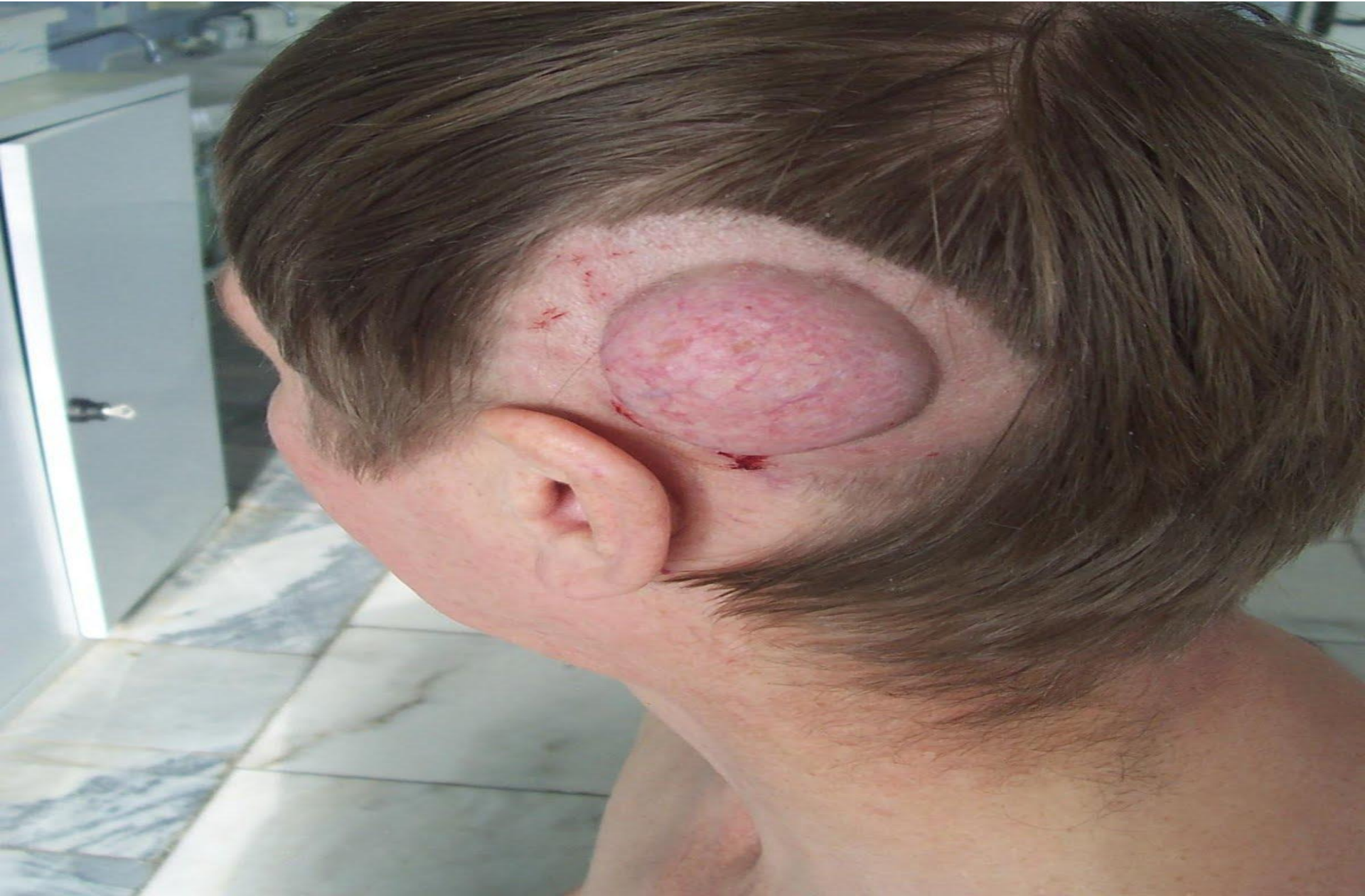Трофическая язва голени, кожная пластика (свободная)

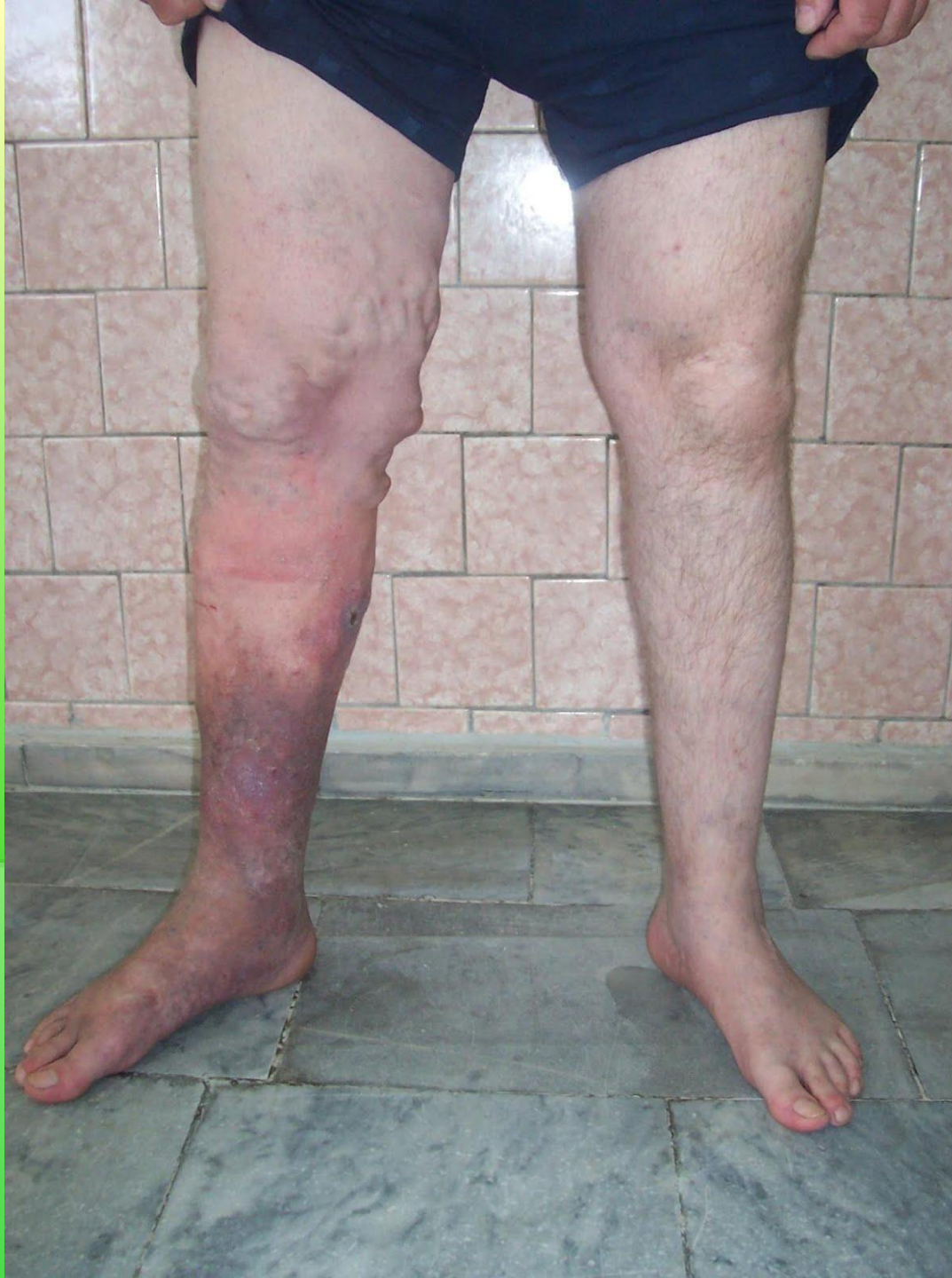

Несвободная кожная пластика лоскутом (на ножке), эпителиальный копчиковый свищ

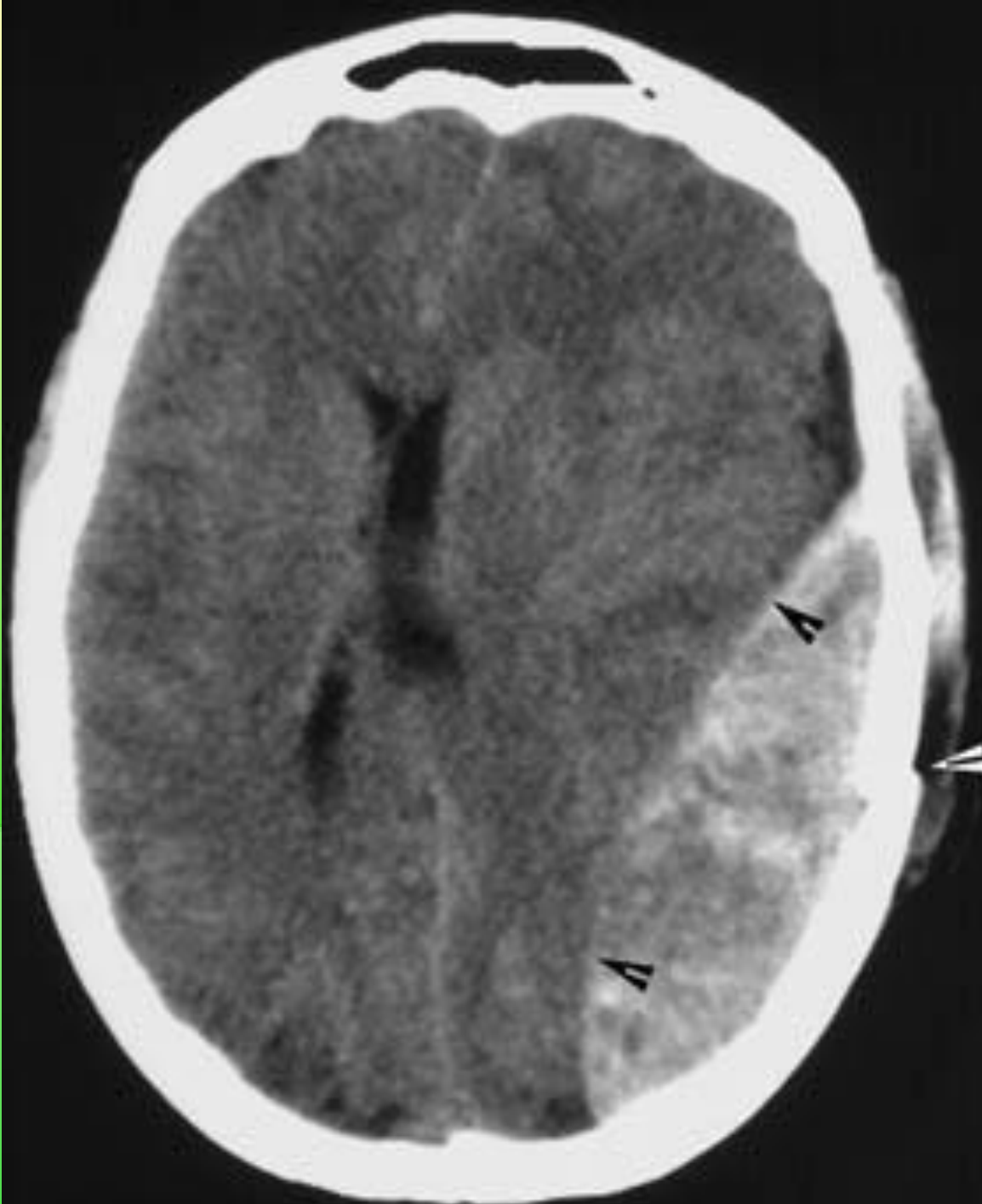


Атерома

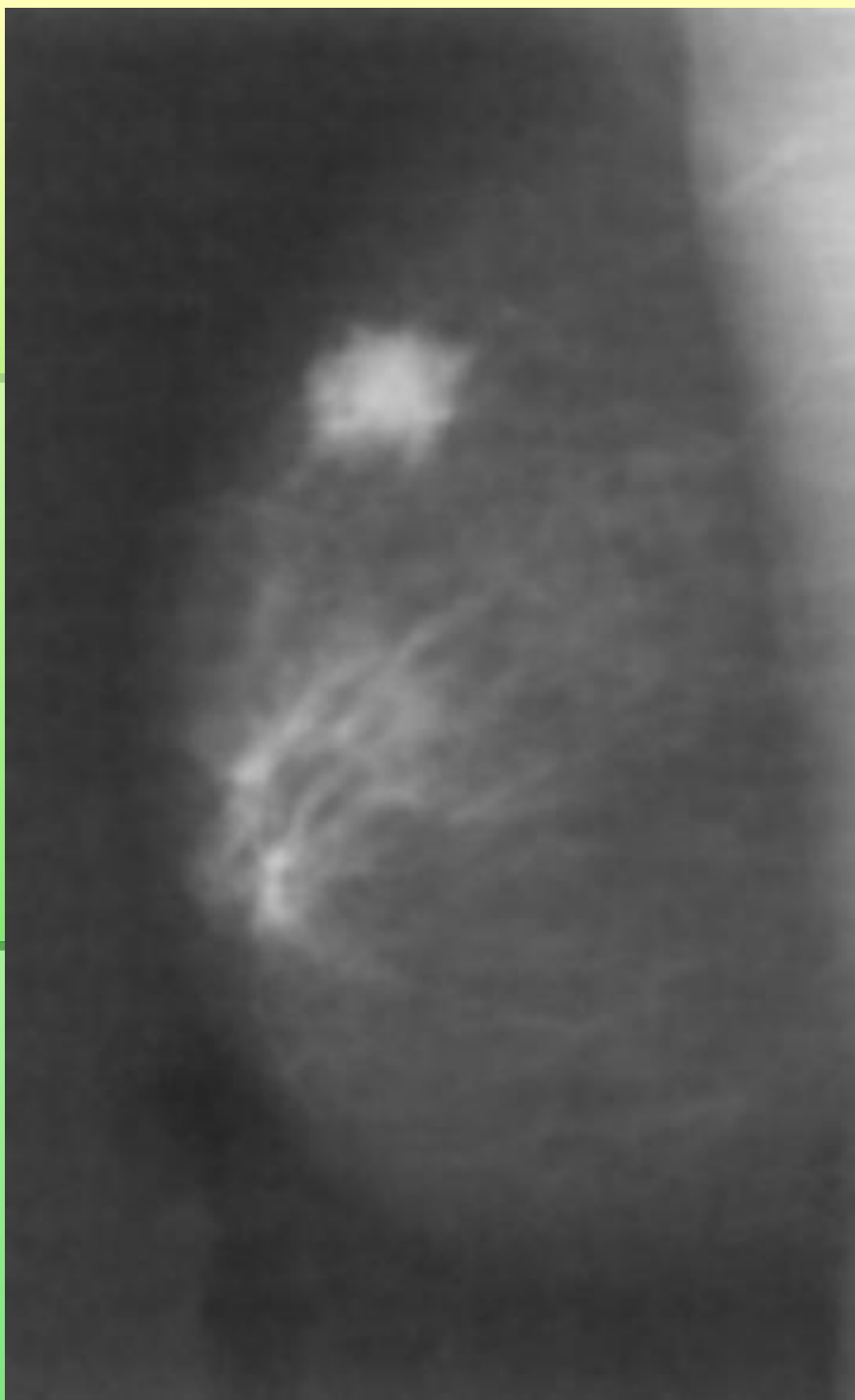




Хроническая
венозная
недостаточность.
Варикозная
болезнь вен
нижних
конечностей.
Правая нога
толще (отёк),
видны
дистрофические
изменения.

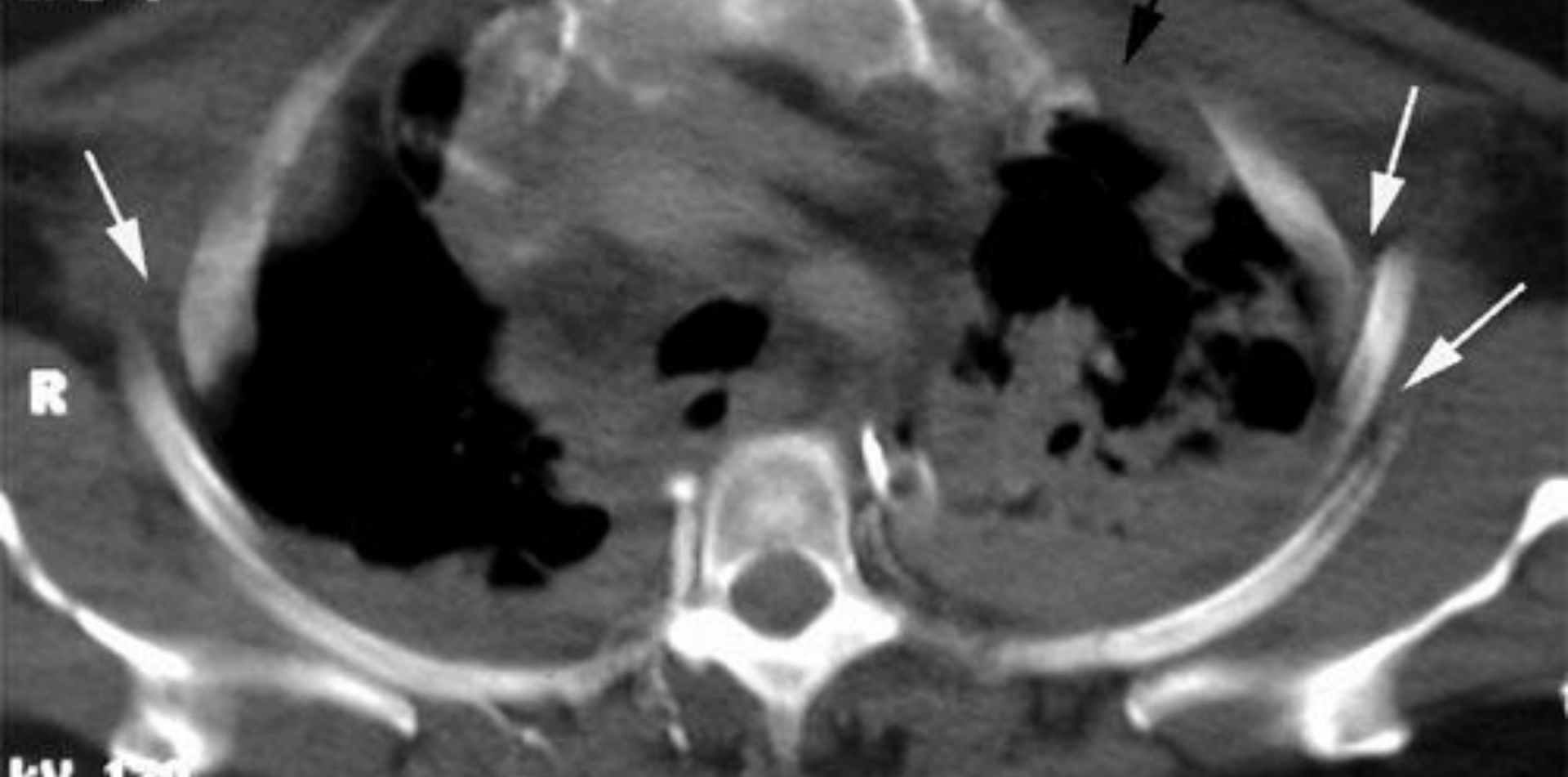


Ушиб мозга.
Перелом
височной
кости.
Внутричерепна
я гематома,
смещение
мозга



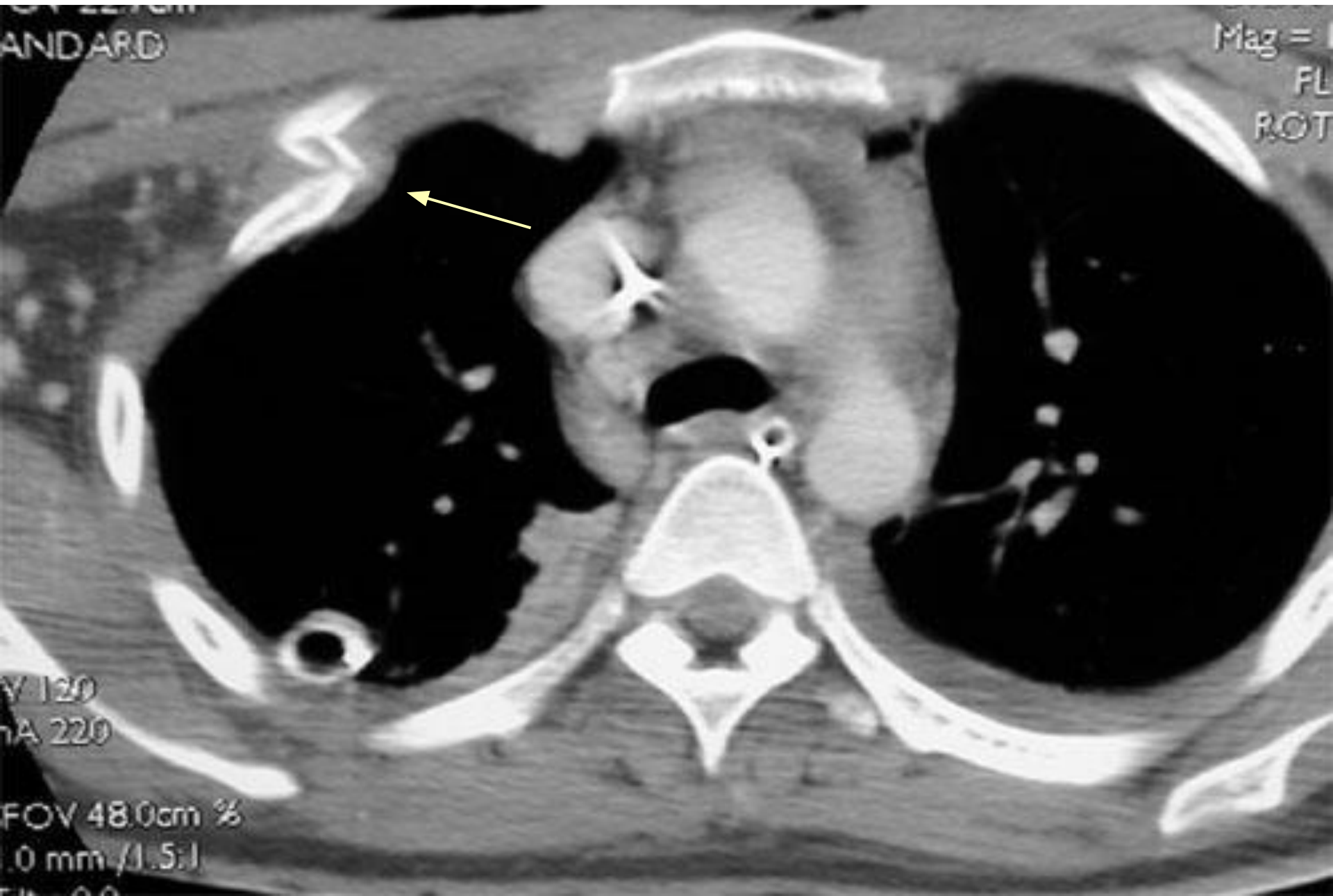
**Опухоль
молочной
железы**

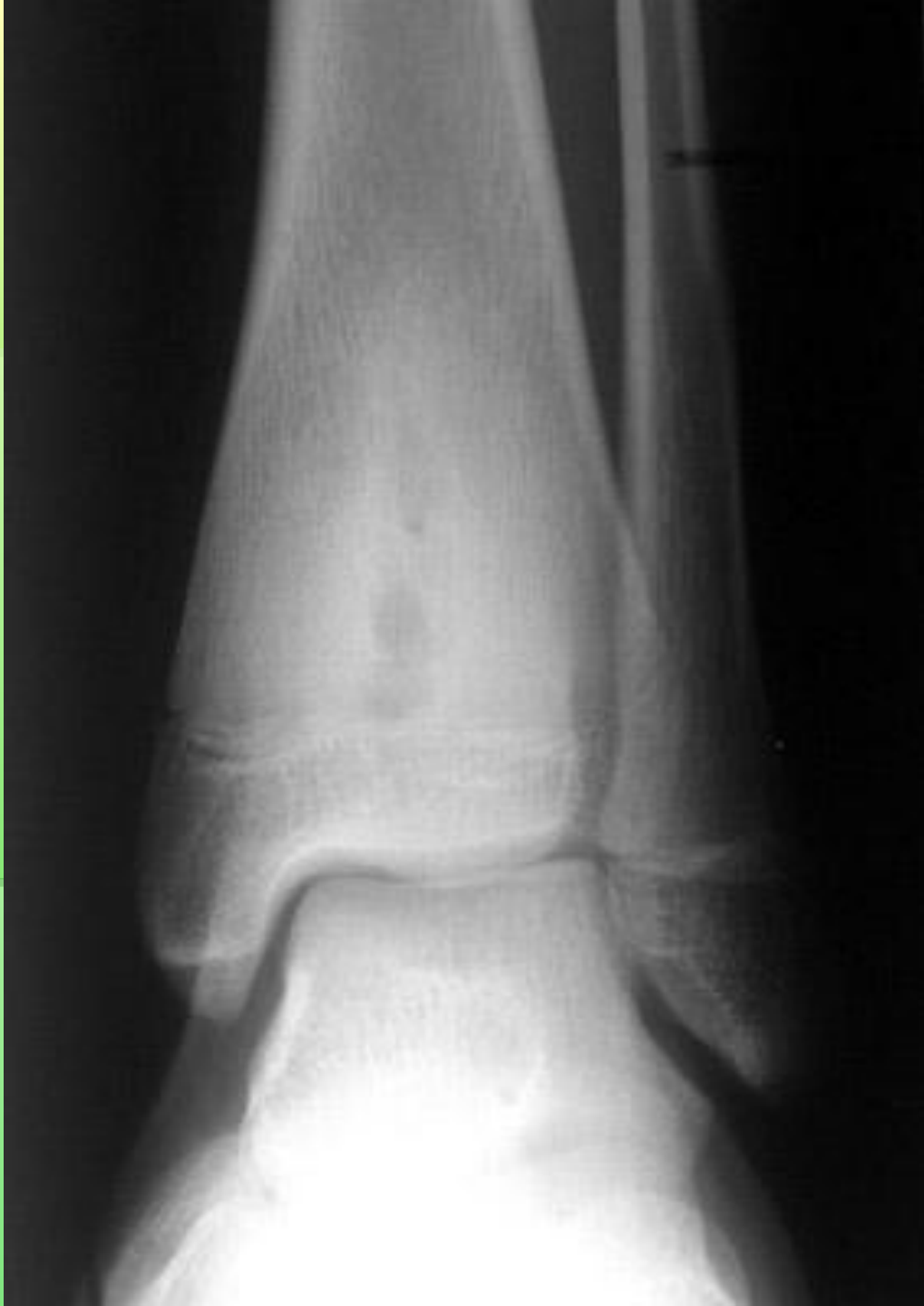18:07:46.40
TP 110.5
IMA 281
SPI 4



Срез на уровне 1-2 ребра. Множественные оскольчатые переломы рёбер. Двусторонний гемопневмоторакс, кровоизлияния в легкие (темные пятна).

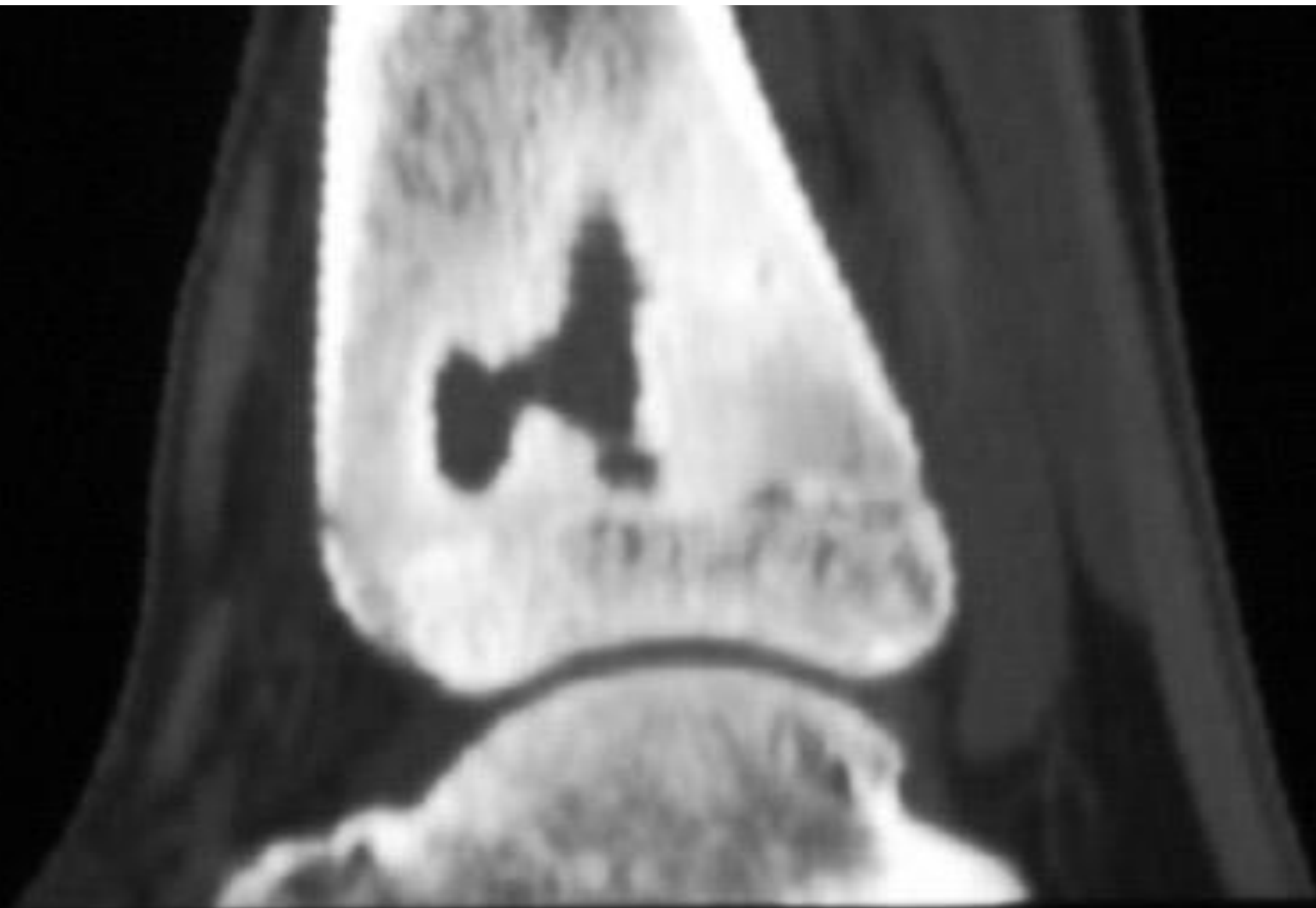Перелом ребра



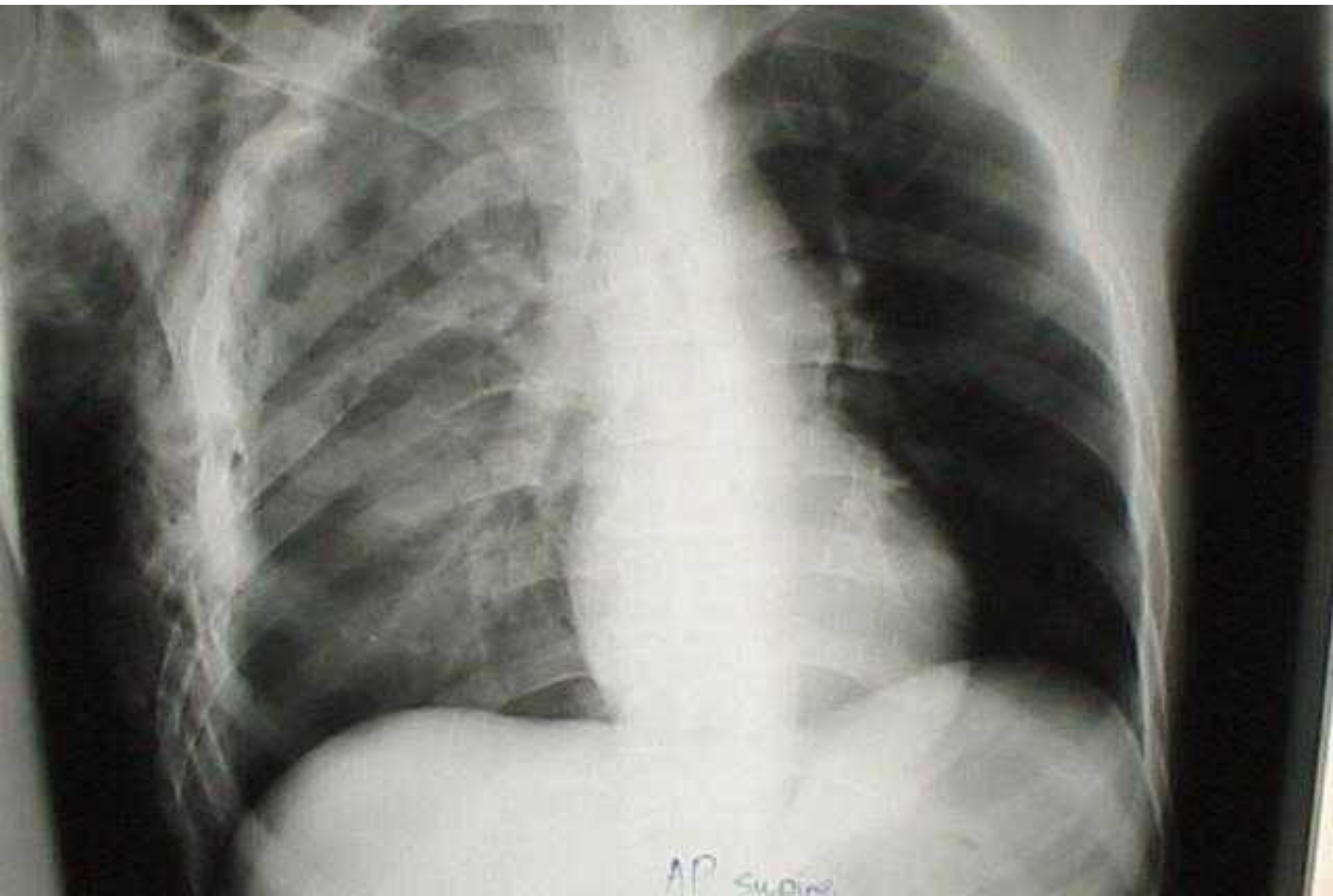


Первично-
хронический
остеомиелит

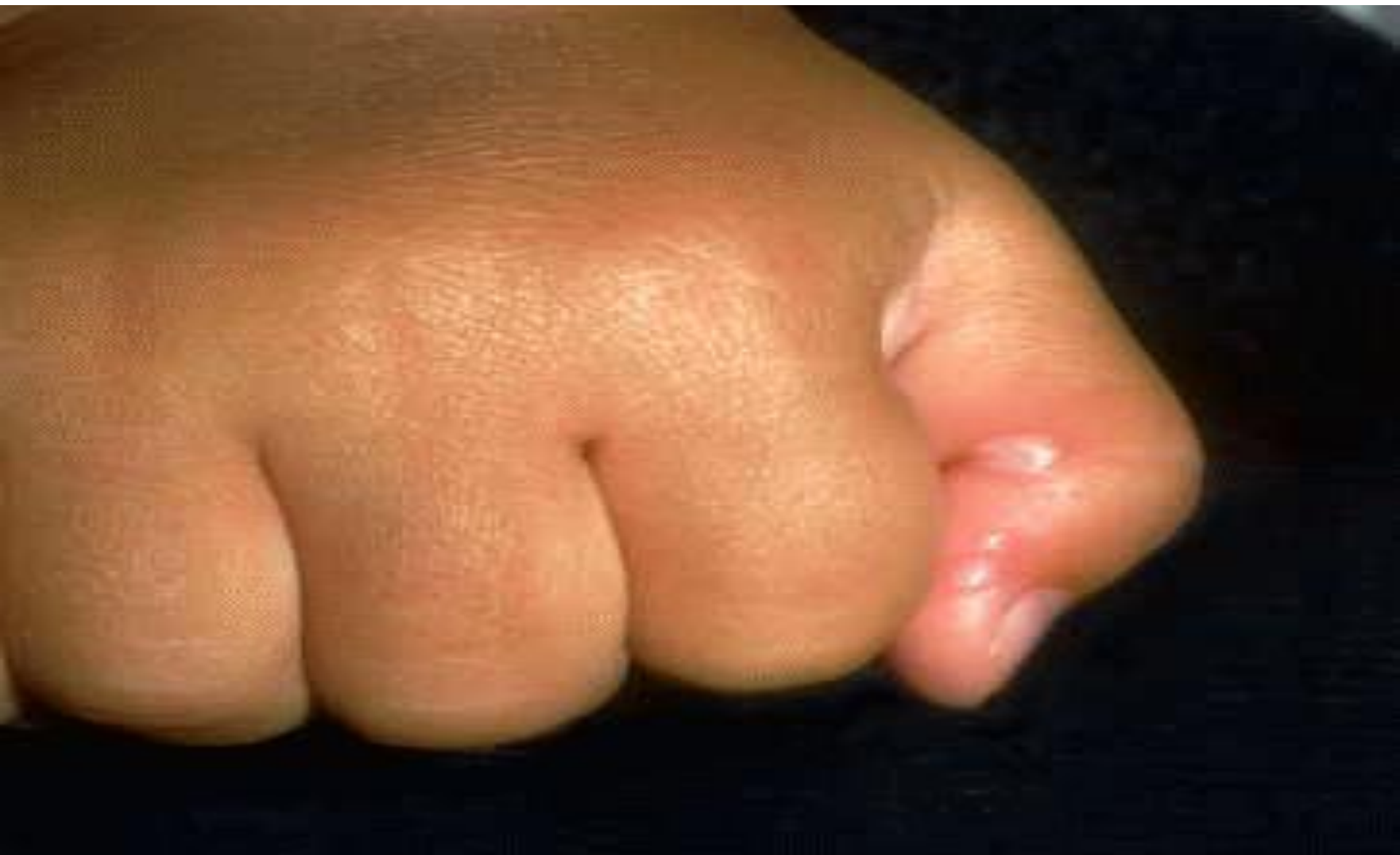**Абсцесс Броди на томограмме. Это подострый
гнойный остеомиелит.**

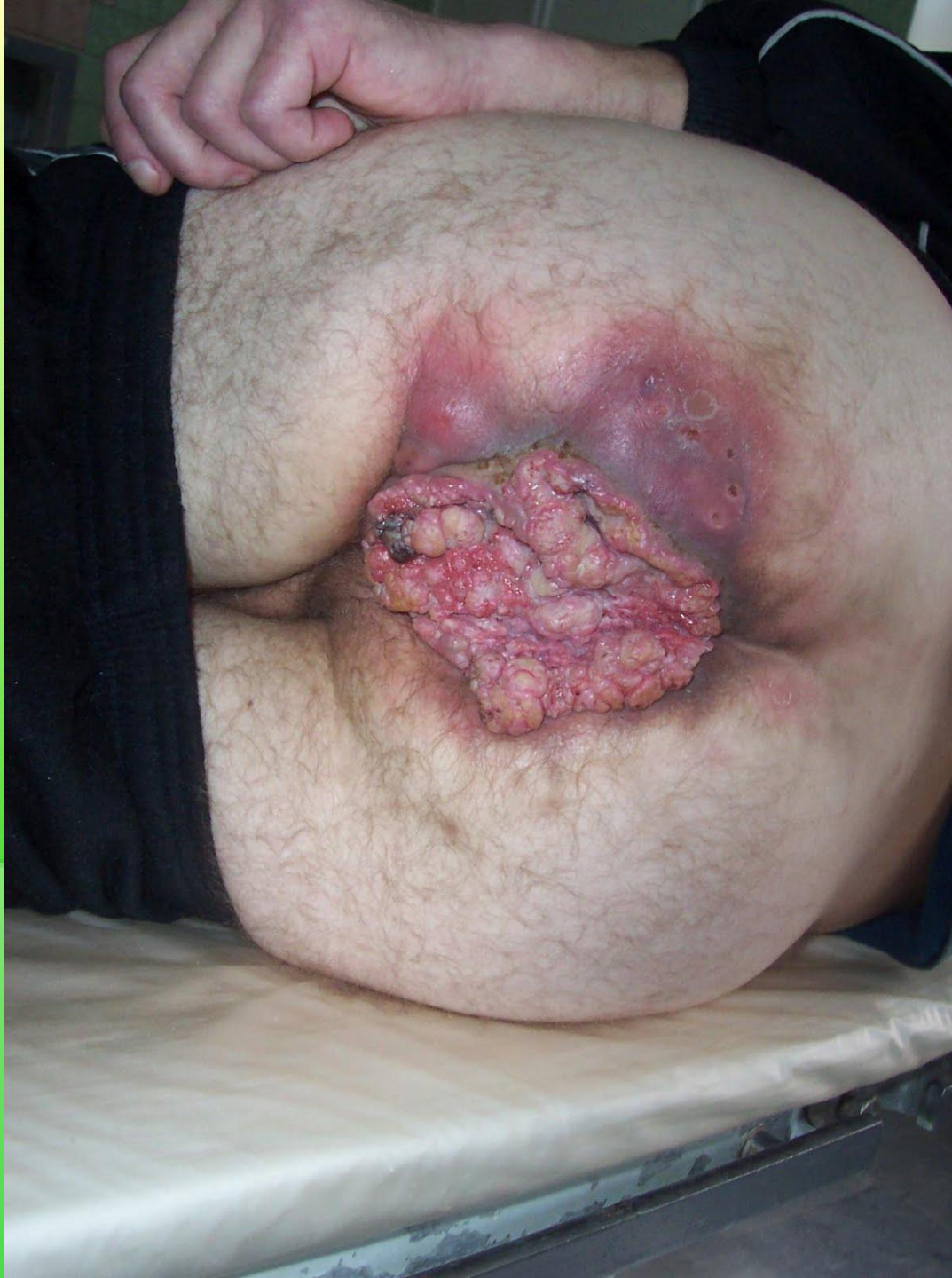

Левосторонний пневмоторакс

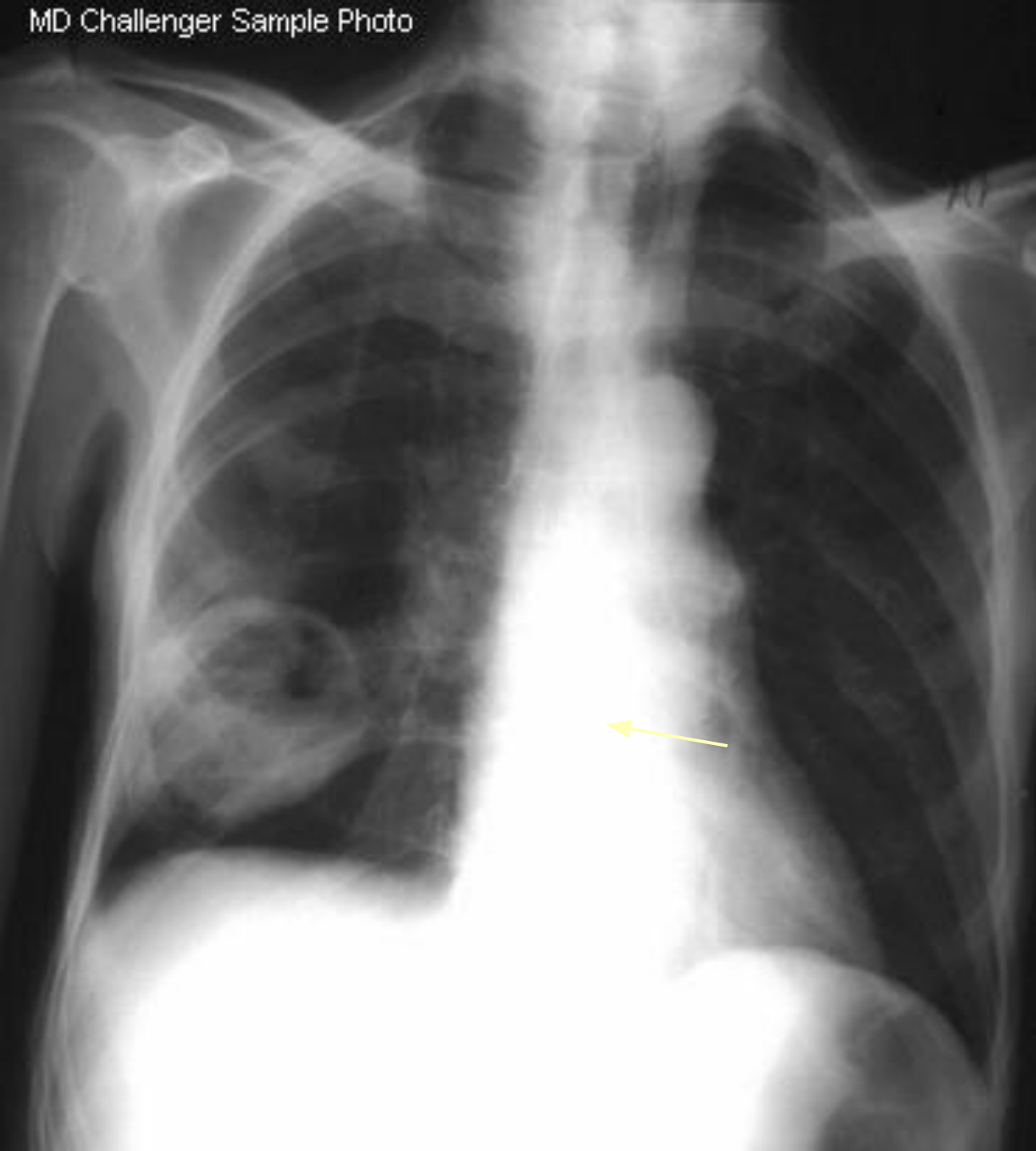


Подкожный панариций



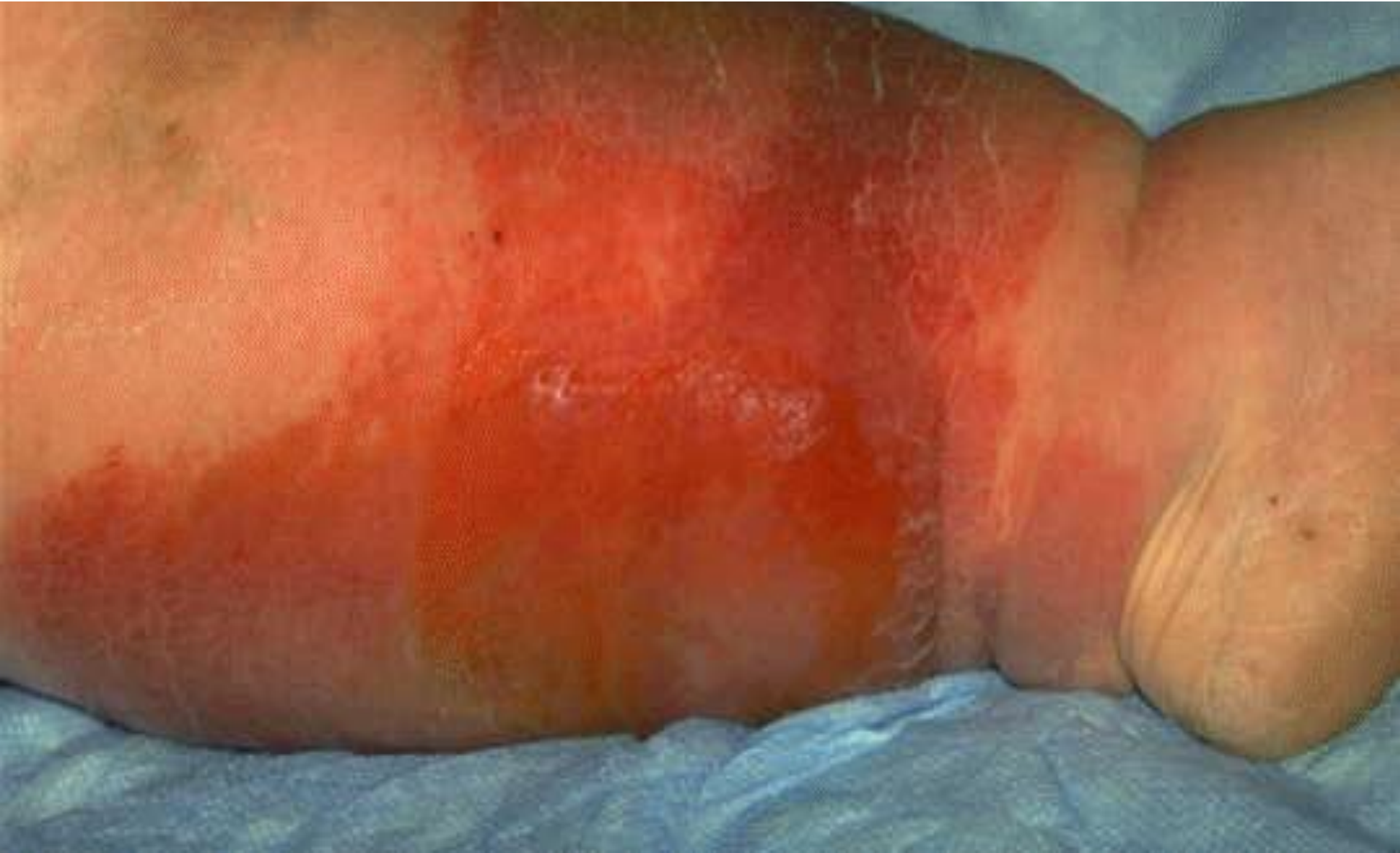

Кондиломато
з
перианально
й области

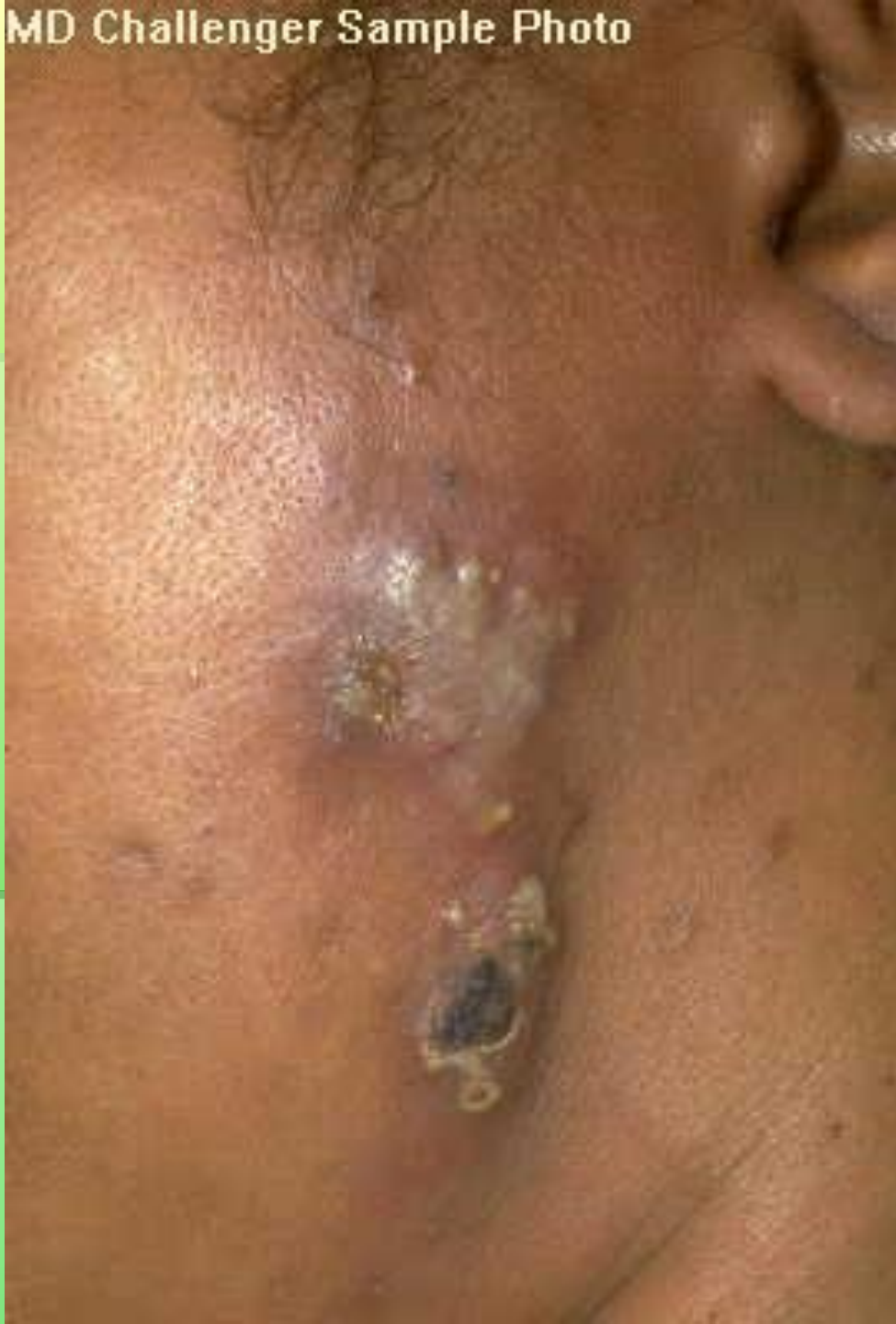

Абсцесс
легкого. Круглая
полость с
горизонтальным
уровнем
жидкости.

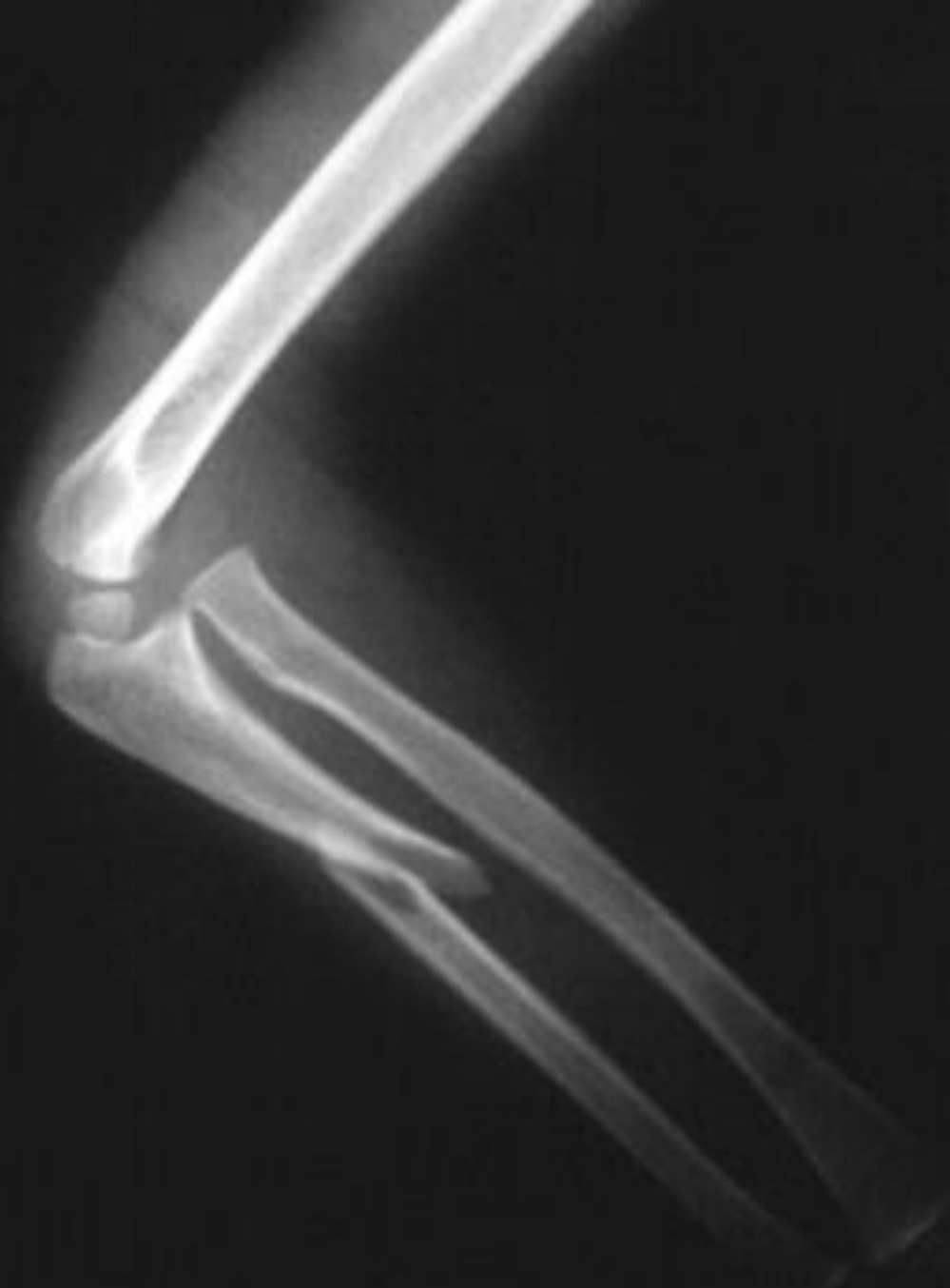Рожистое воспаление голени,
эритематозная форма, лимфостаз



MD Challenger Sample Photo

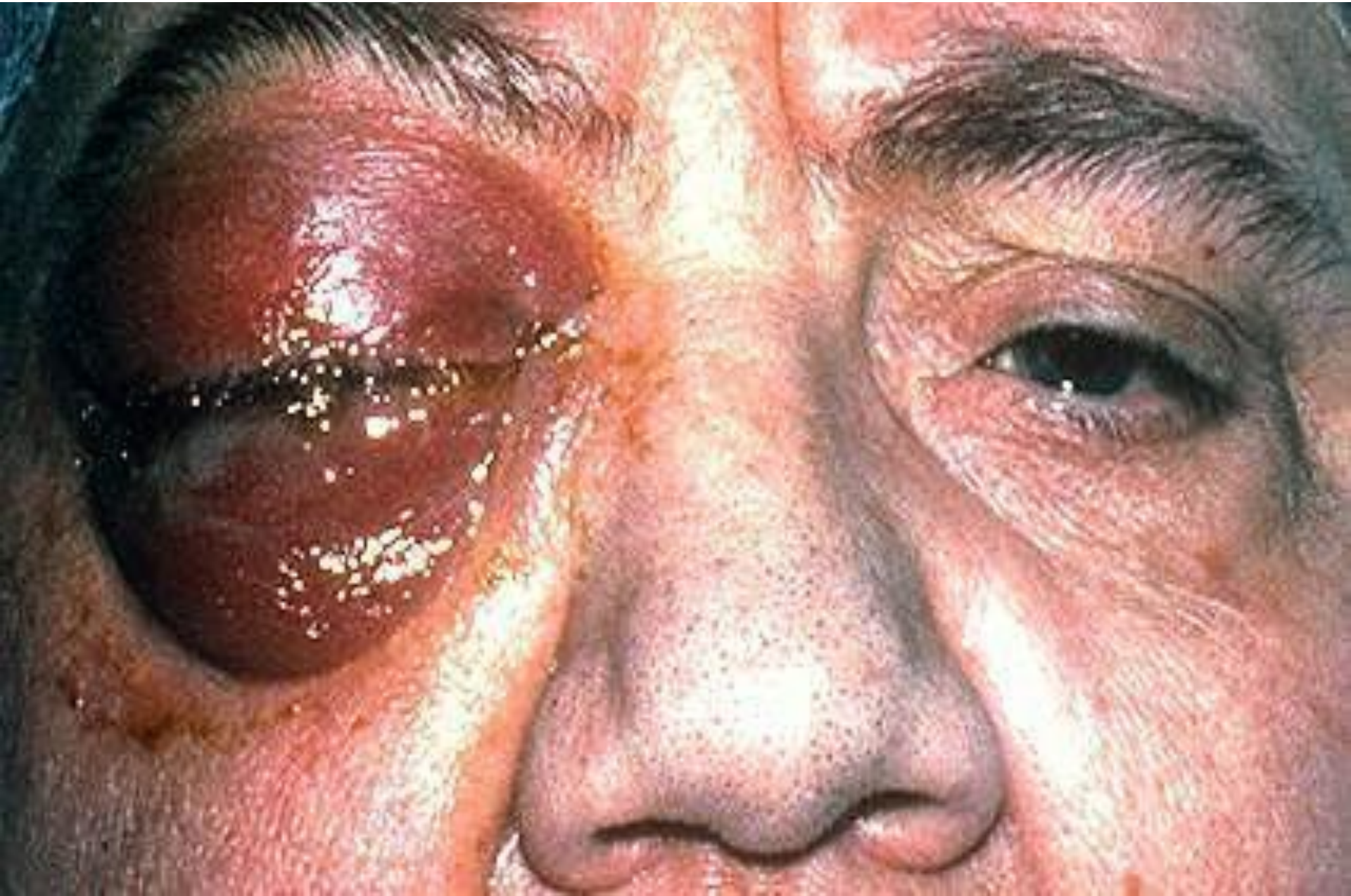

Карбункул
щеки

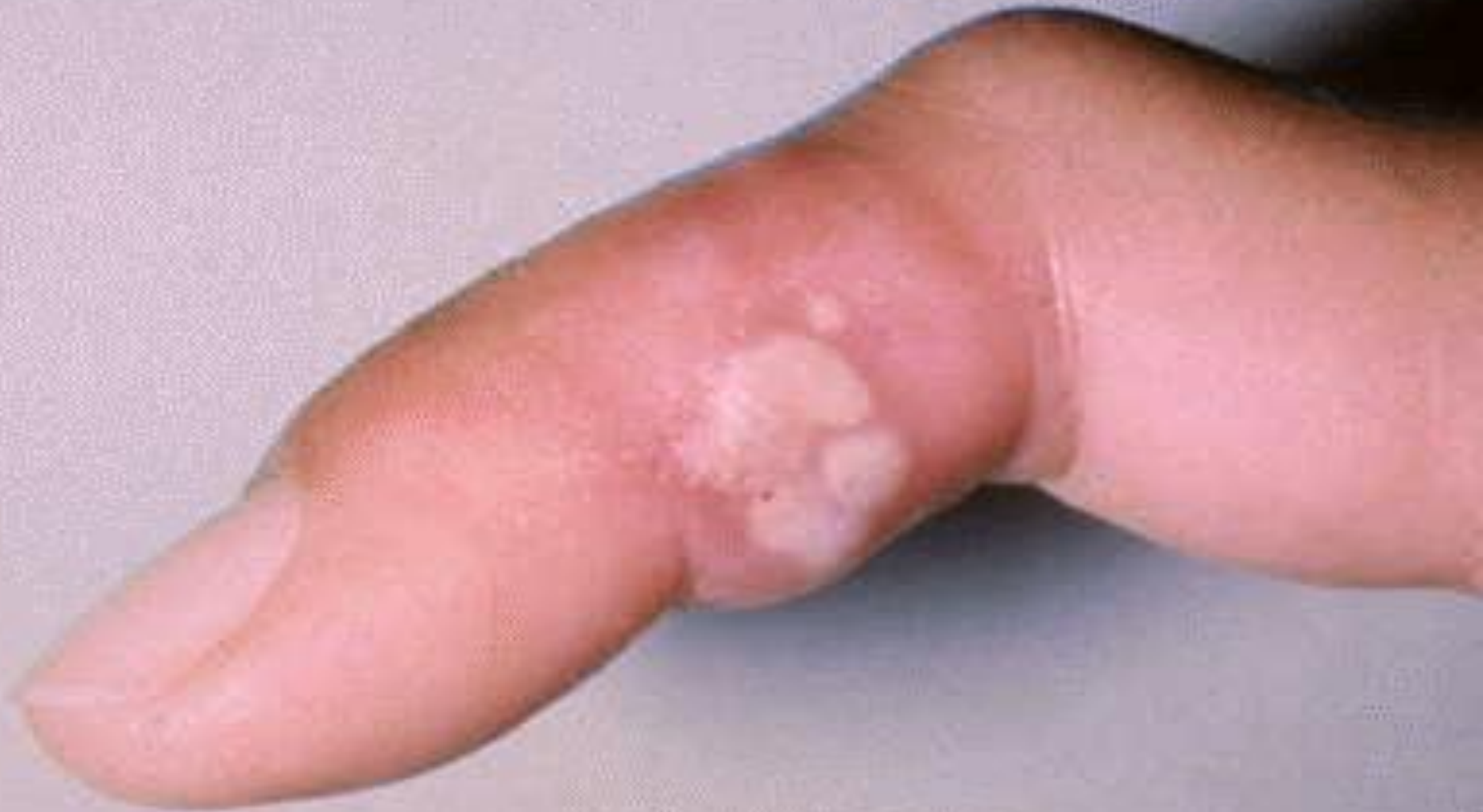

Перелом
локтевой
кости и
отломок
локтевого
отростка

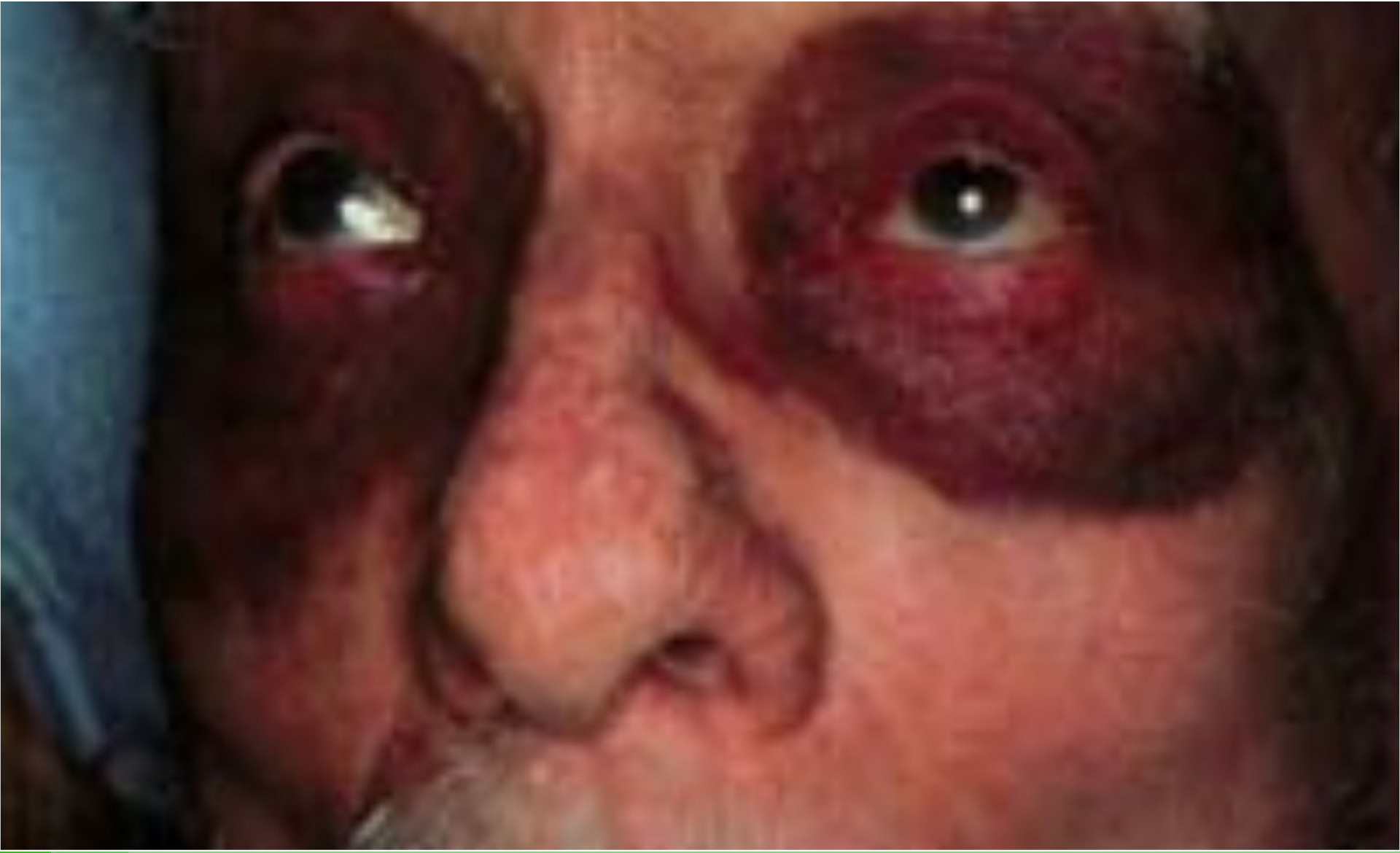Периорбитальный целлюлит



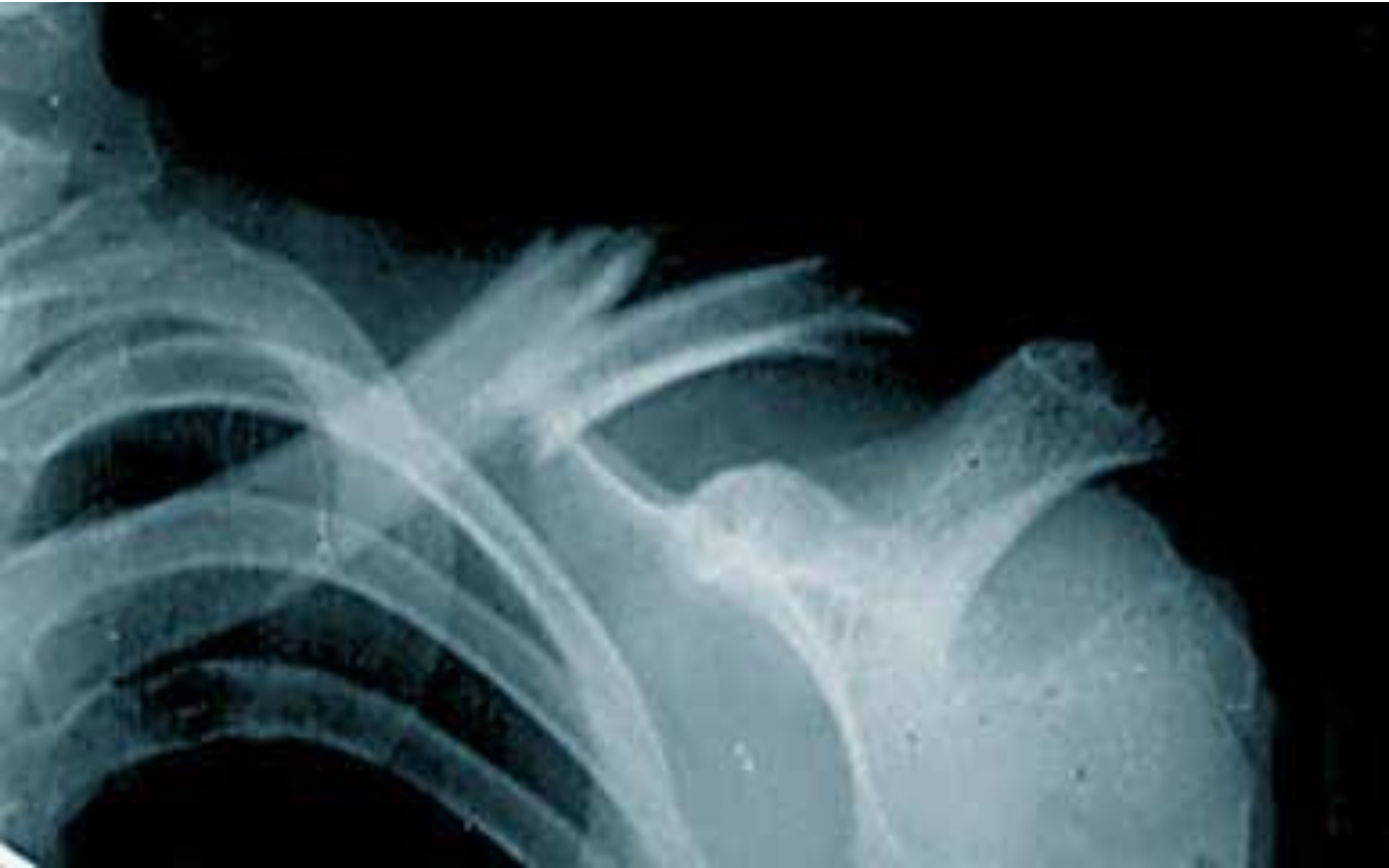Герпетический панариций

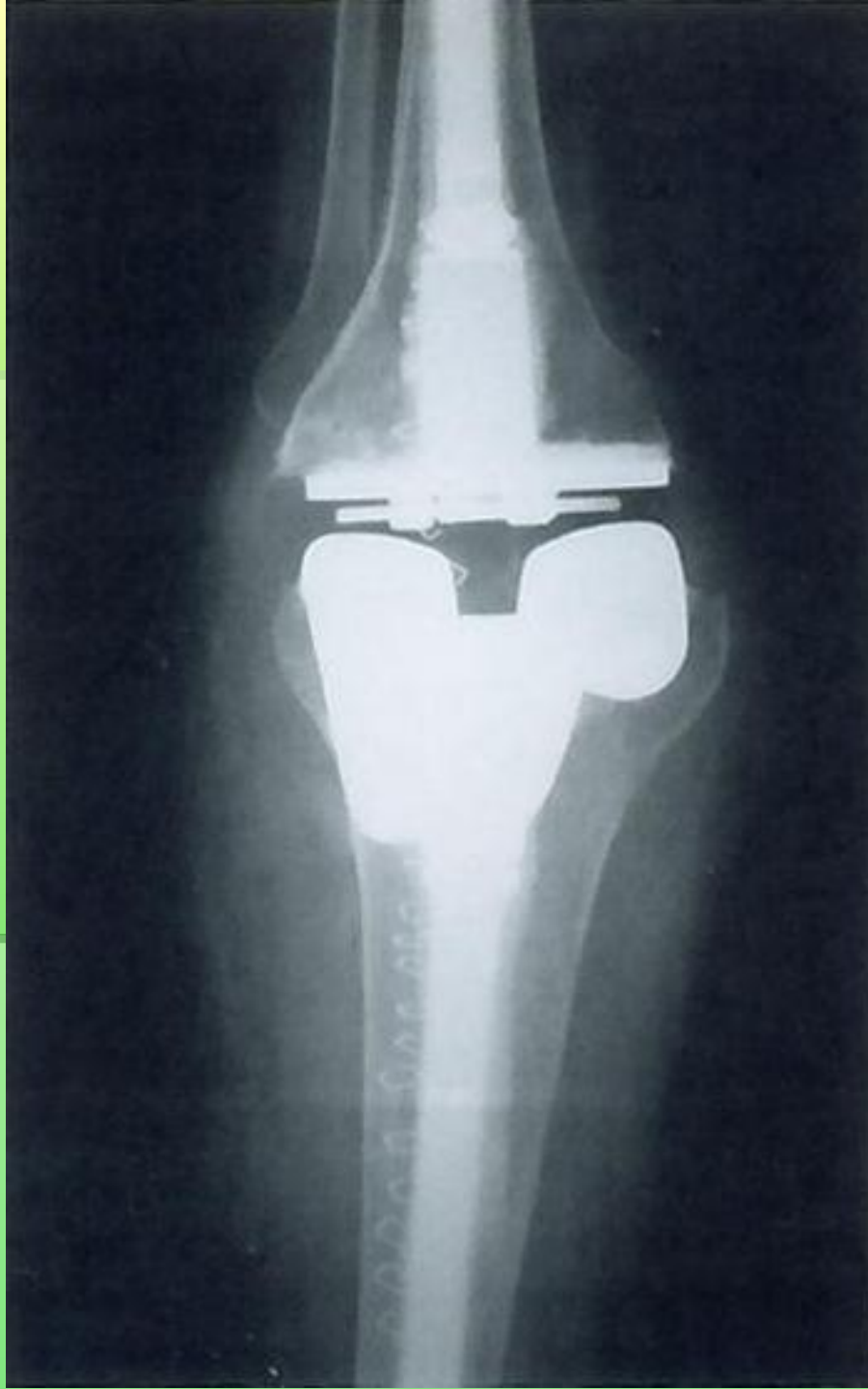

Синдром тёмных очков. Наблюдается при переломе основания черепа. Также бывает при травме области переносицы, лба, надбровных дуг.



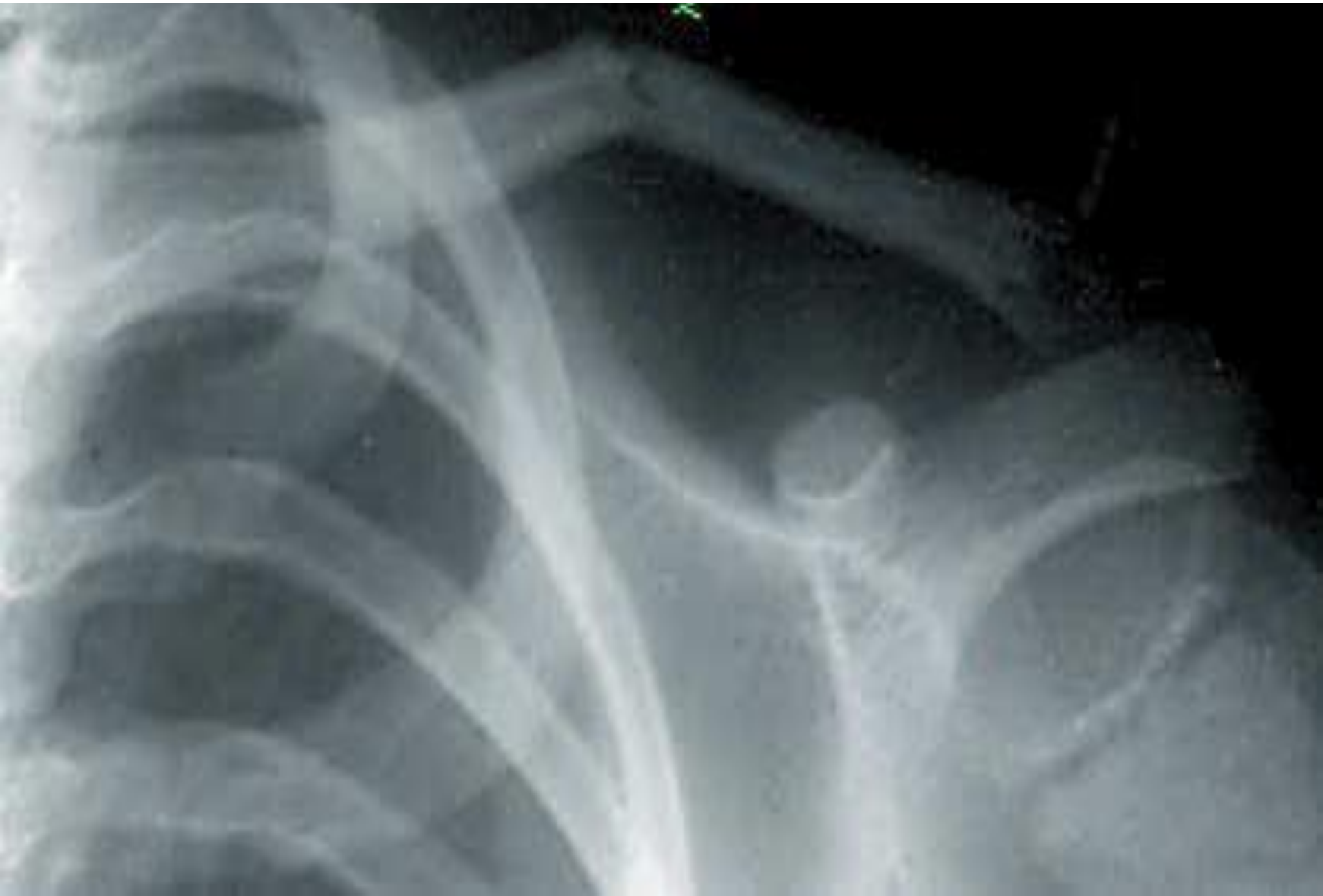Оскольчатый перелом ключицы. Смещение отломков по длине



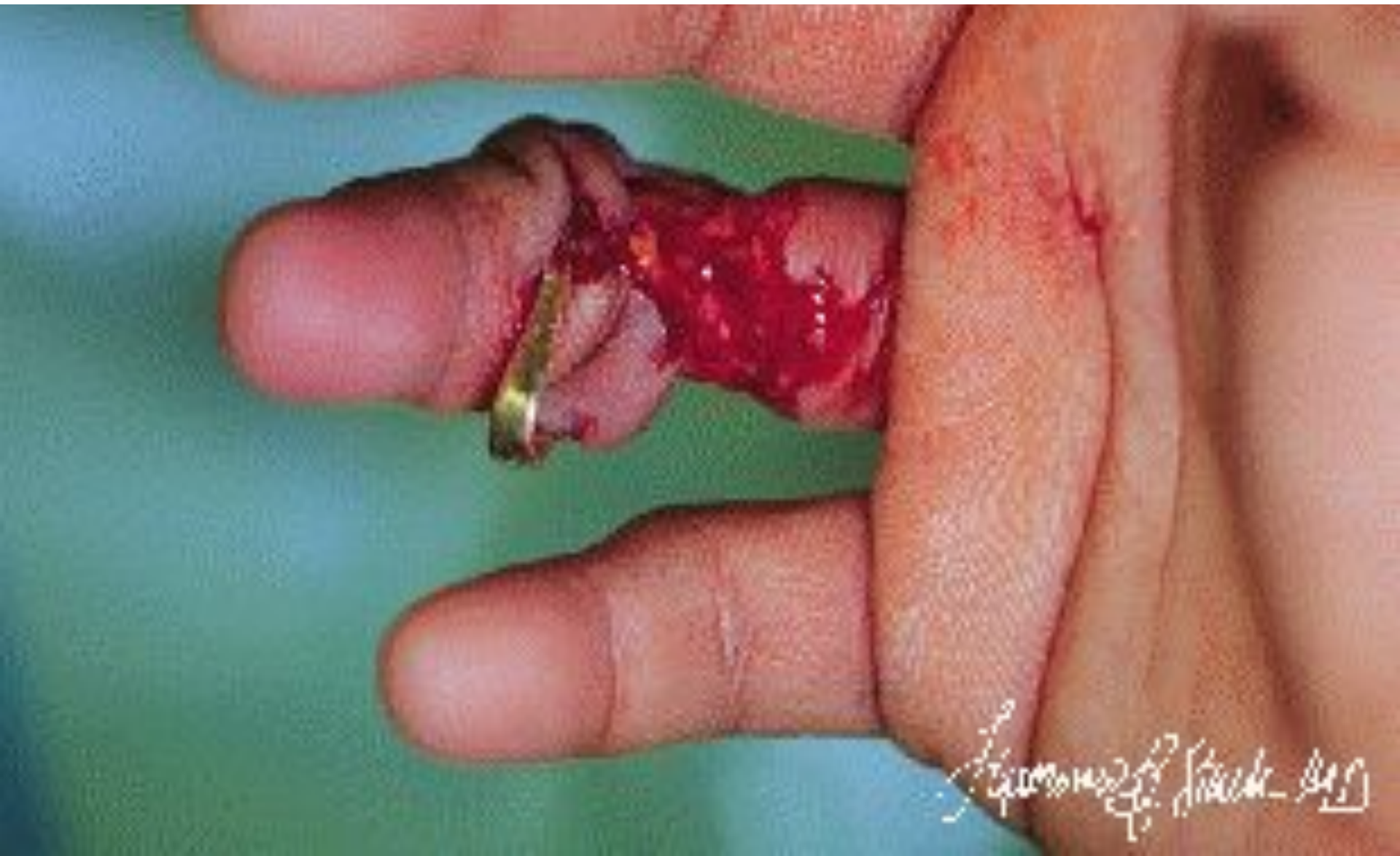

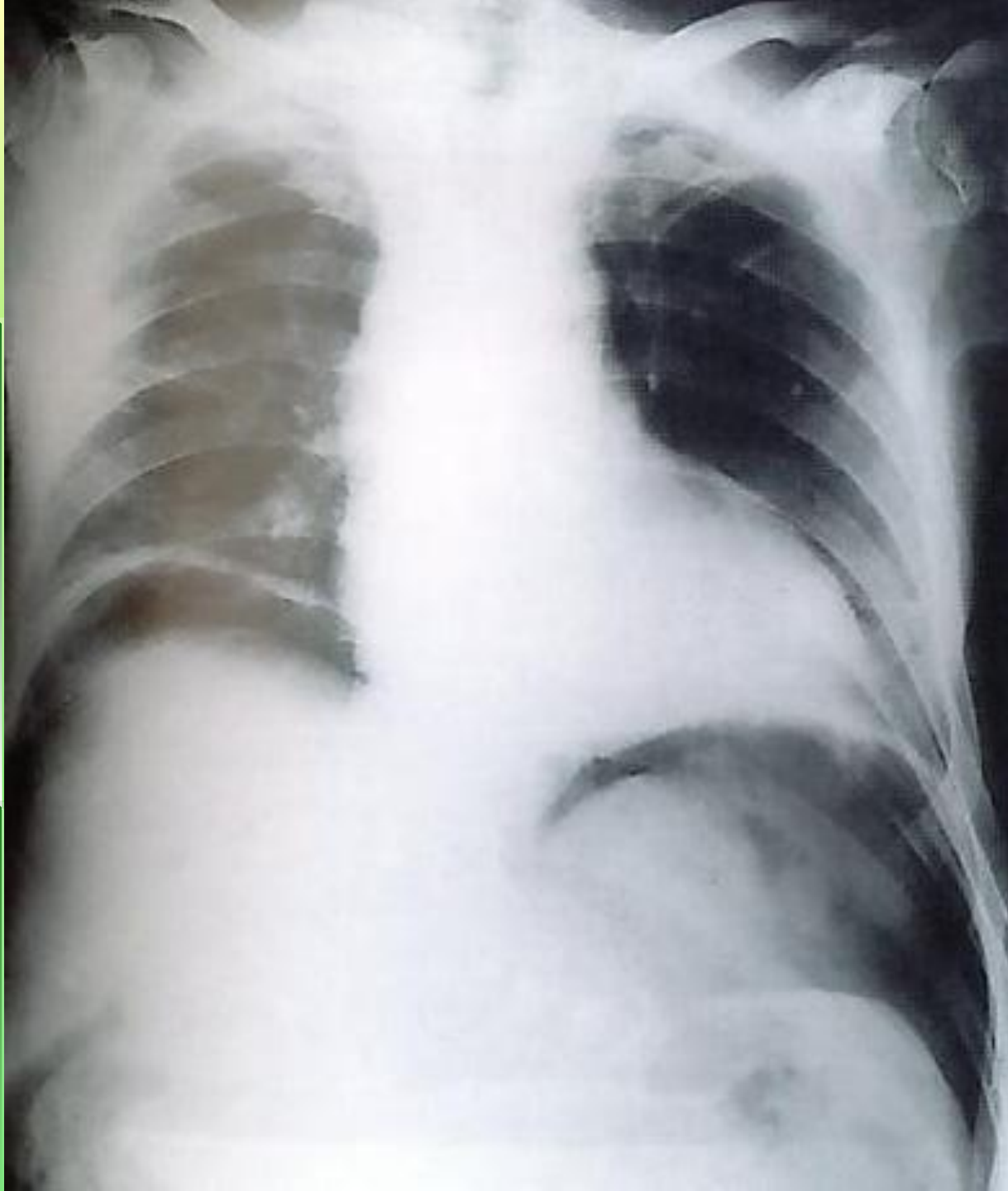
Эндопротези-
рование
коленного
сустава

Перелом ключицы




Рваная рана 4 пальца кисти. Что-то сдавило кольцо и сместило его

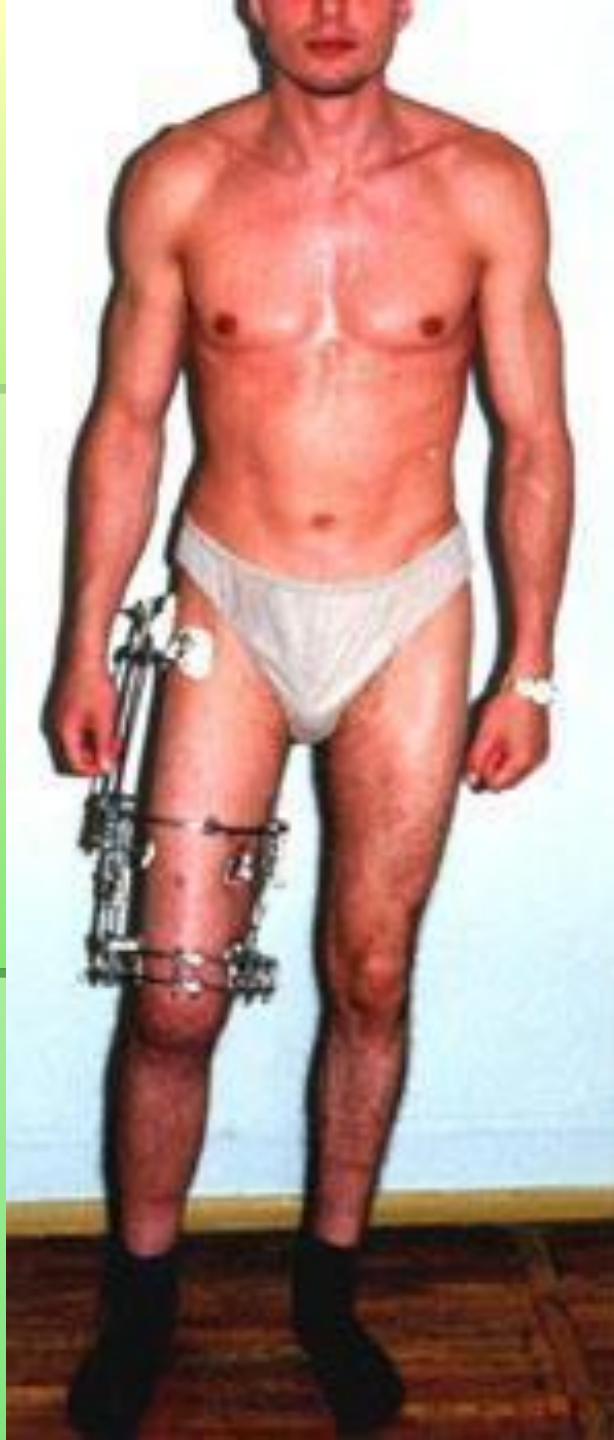



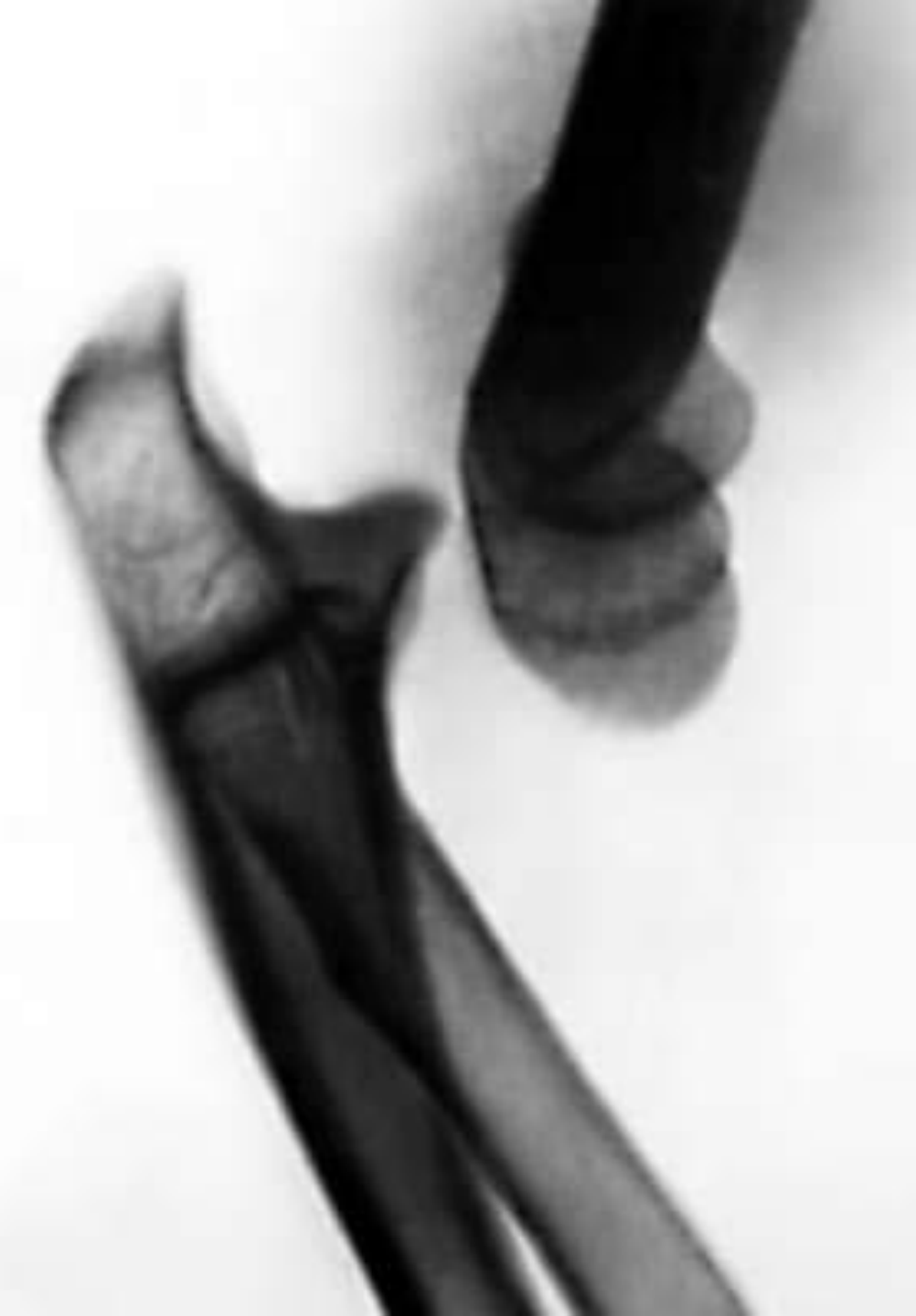Разные
межрёберные
промежутки
справа и
слева. Слева
уже. Признак
левостороннег
о
пневмоторакс
а.

An X-ray image of a long bone, likely a femur, showing a comminuted fracture. The bone is oriented vertically. The fracture is located in the middle section of the bone, characterized by multiple bone fragments and a clear break in the continuity of the shaft. The surrounding soft tissue is visible as a lighter gray area. The image is set against a dark background, with green decorative bars on the left and right sides.

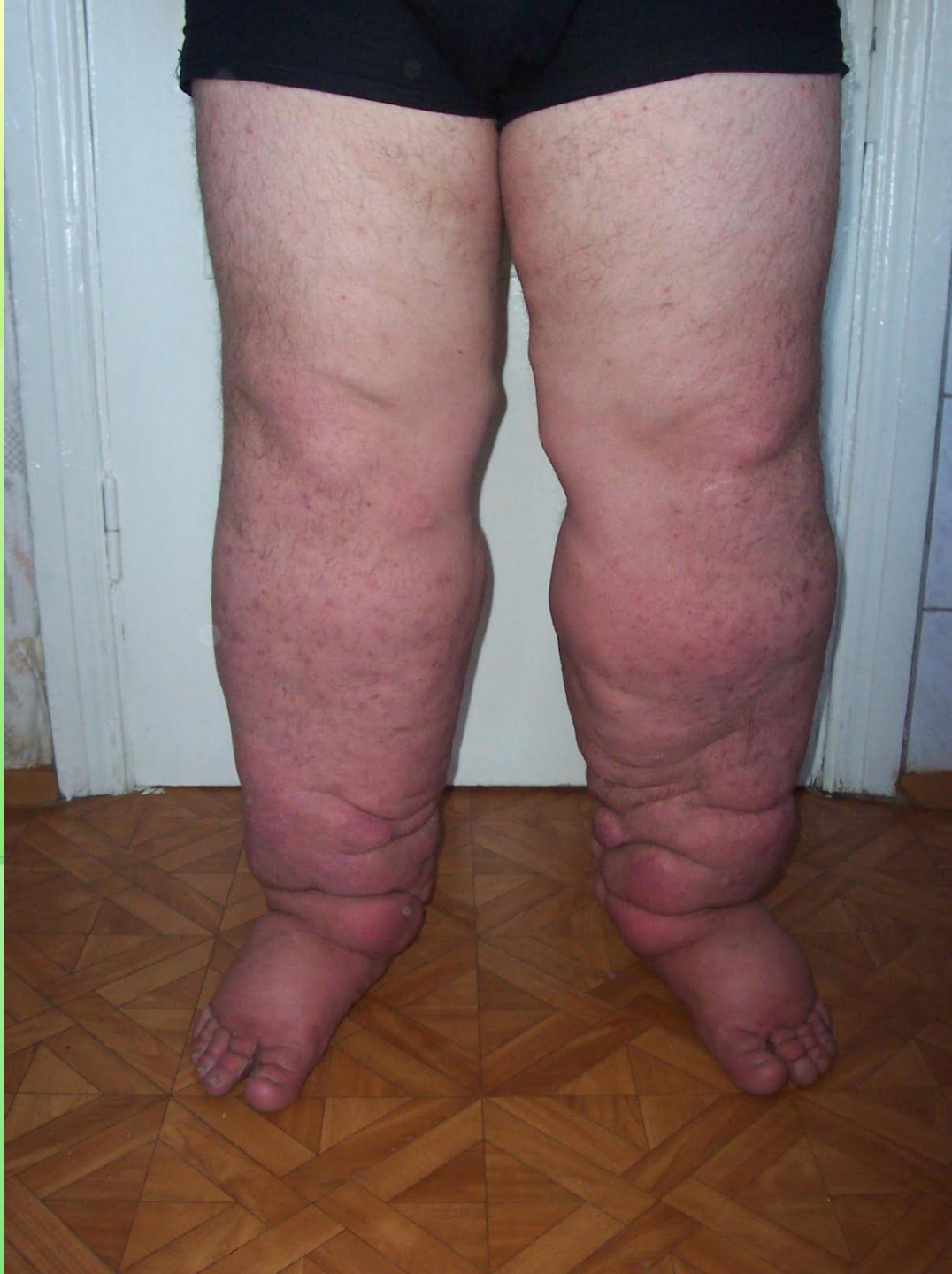**Диафизарны
й перелом со
смещением
отломков**



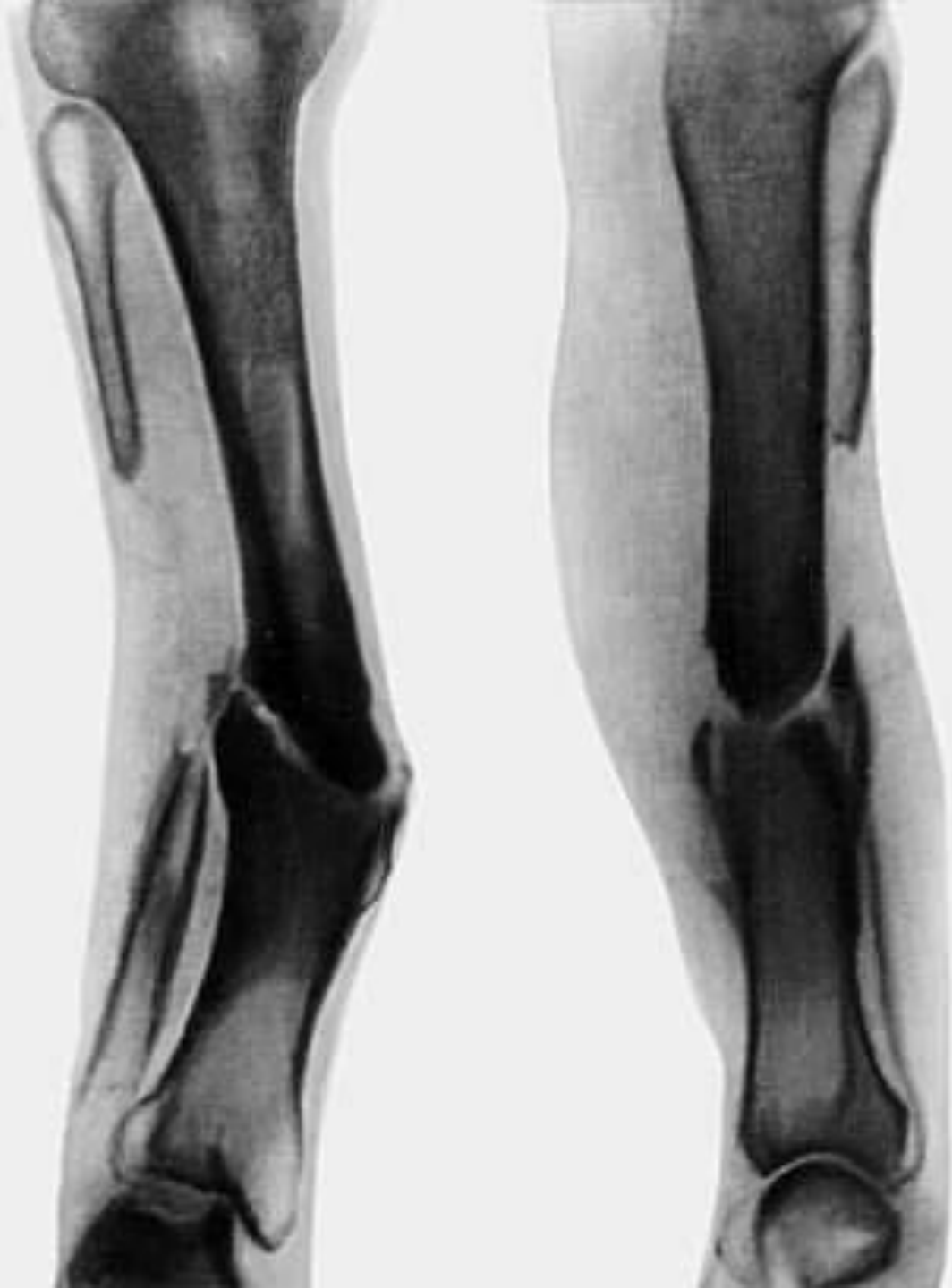Остеосинтез с
использованием
аппарата
Илизарова



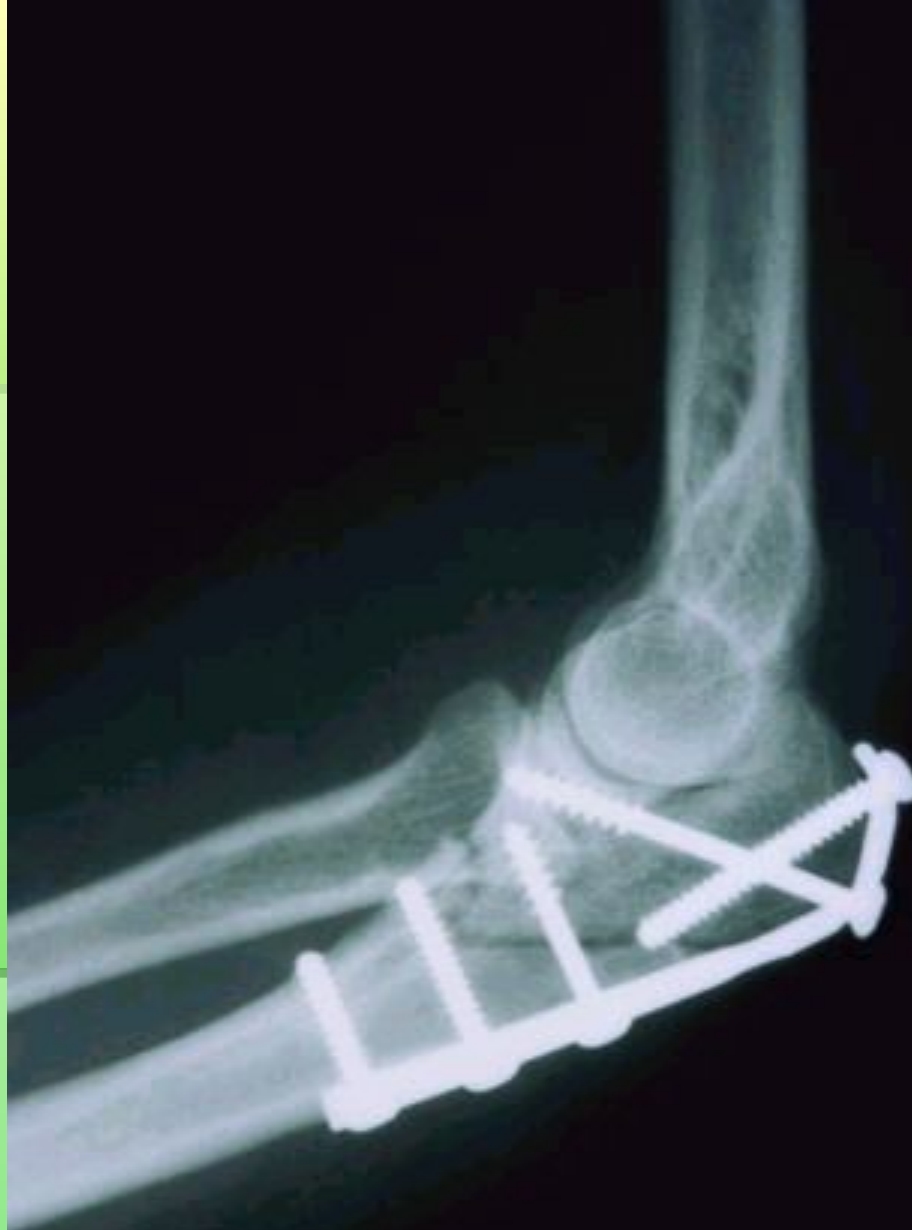
**Вывих
локтевого
сустава.
Связки так
сильно не
тянутся, так что
возможен их
разрыв.**



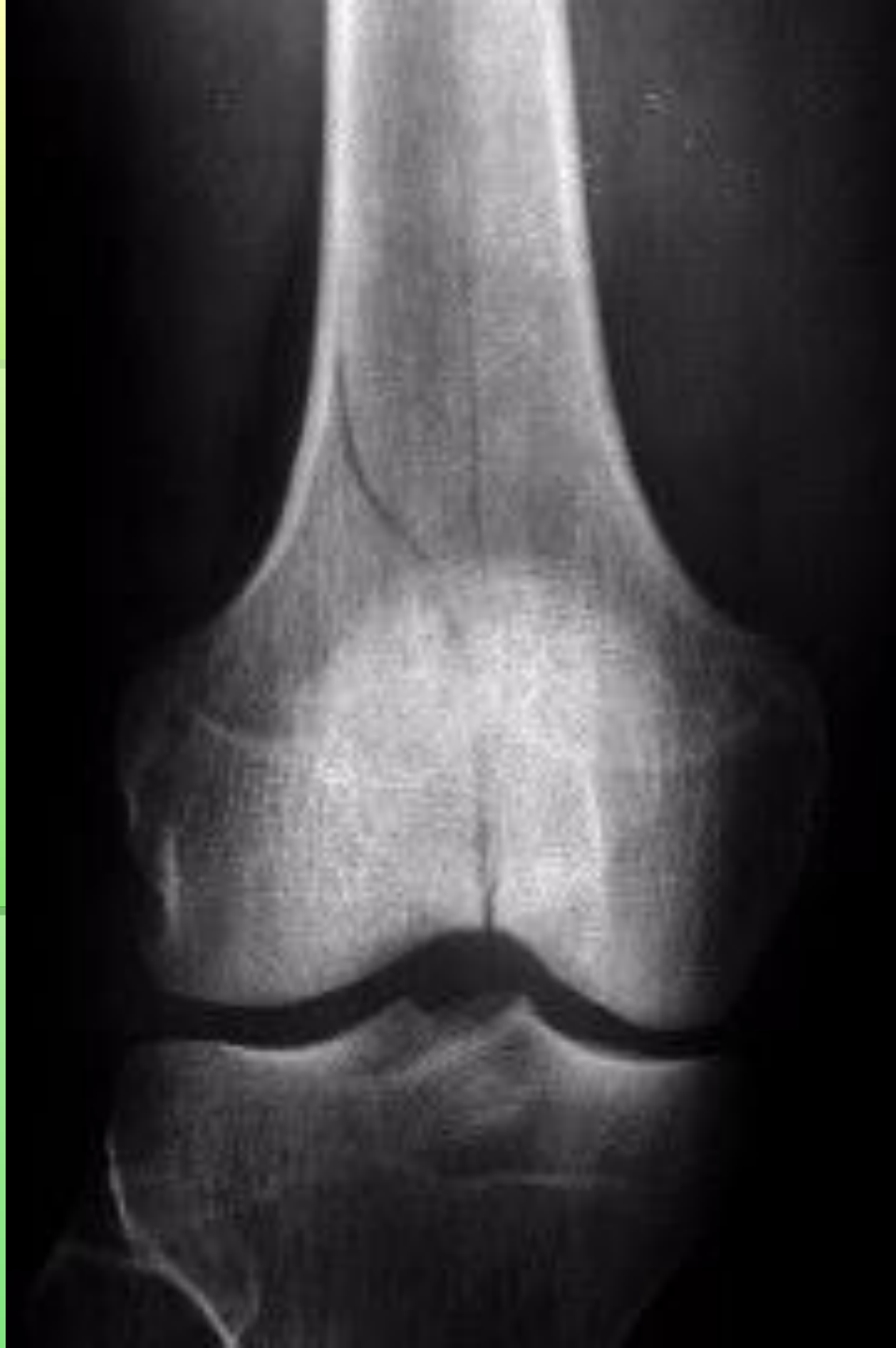**Лимфостаз
НИЖНИХ
КОНЕЧНОСТЕЙ
(СЛОНОВОСТЬ)**



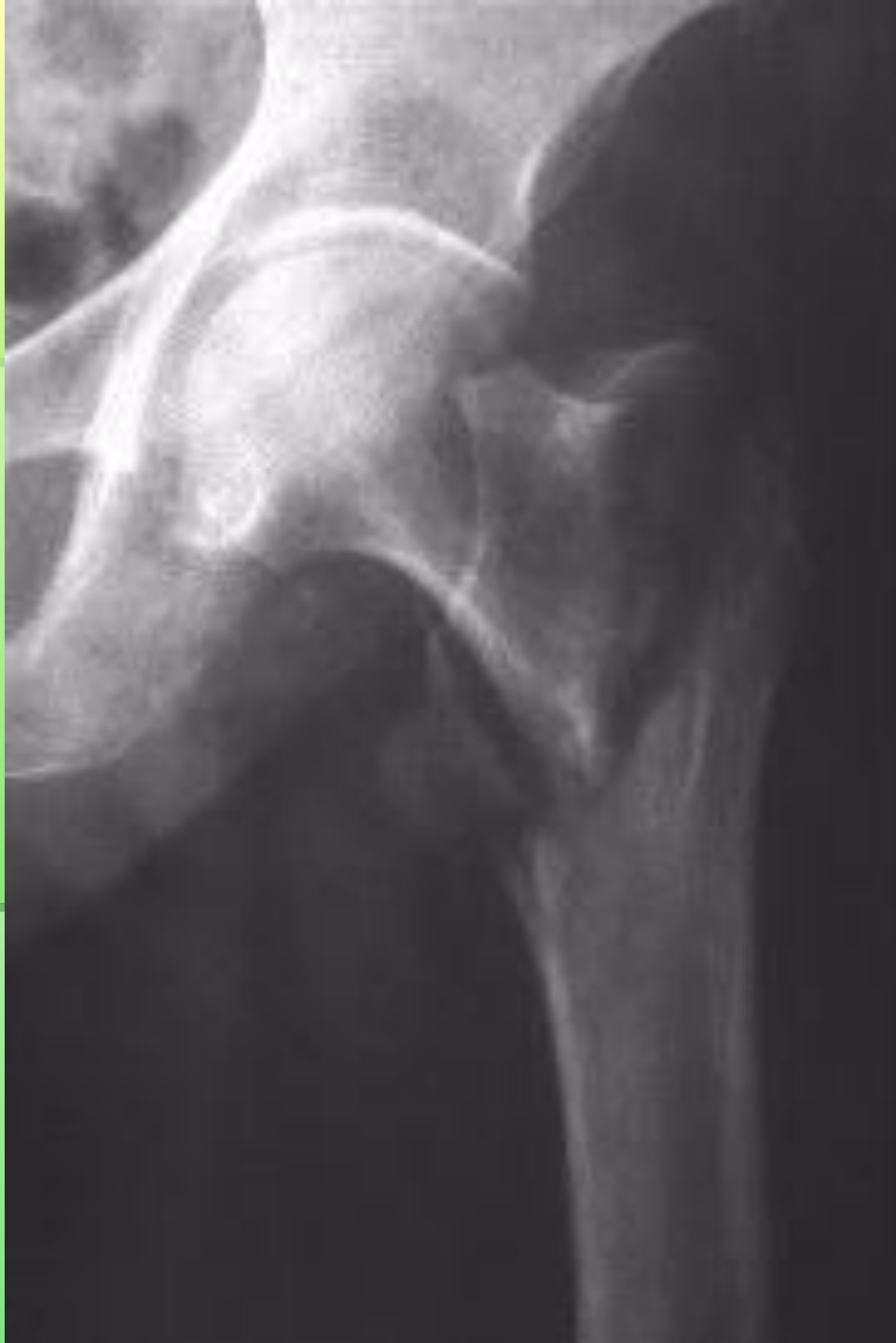Ложные
суставы
нижних
конечностей



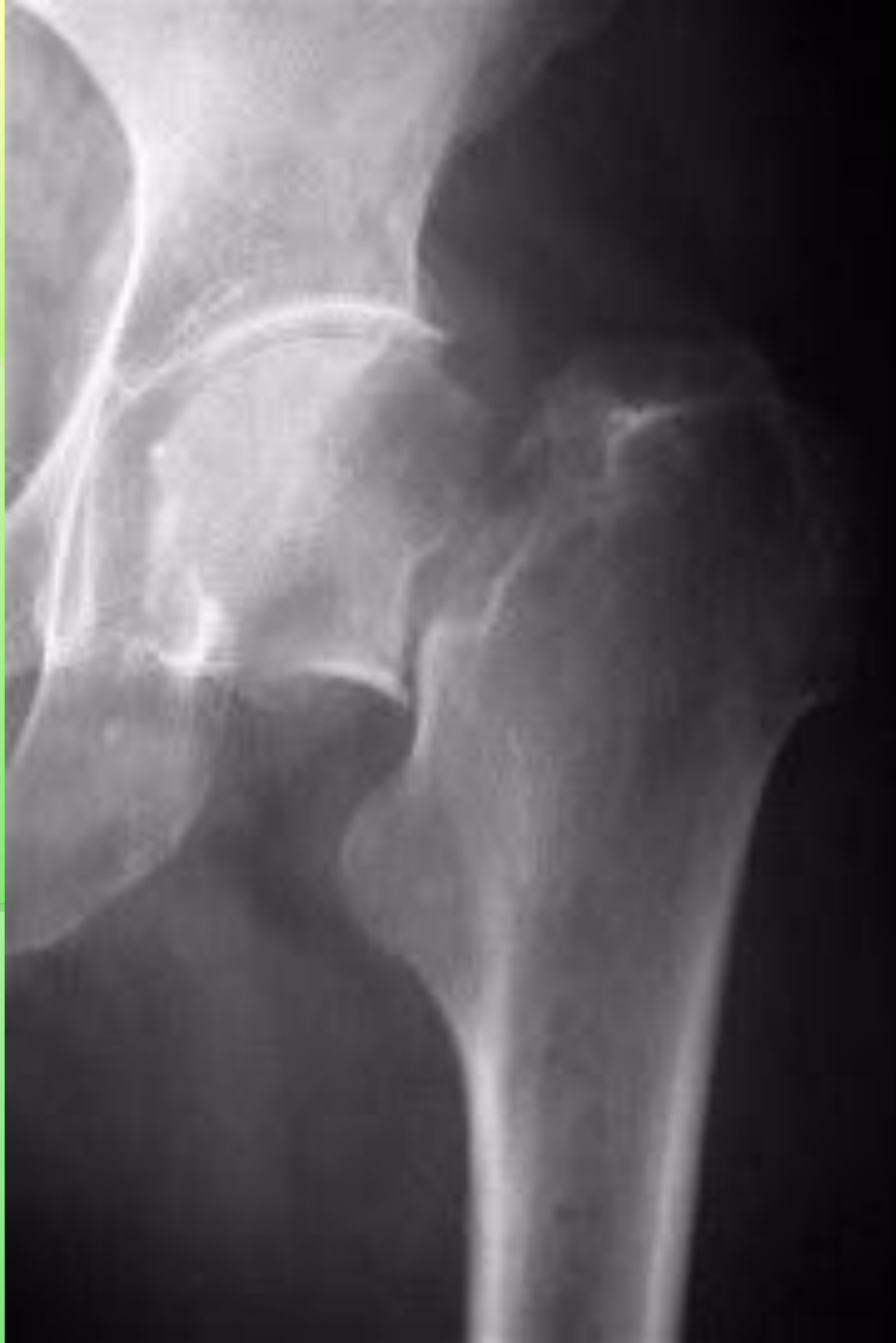Надкостный
и
osteosинтез.
3. Перелом
локтевой
кости.



Внутрисуста
в-ной
перелом
коленного
сустава.
Трещина в
центре.



Перелом
шейки
бедренной
кости

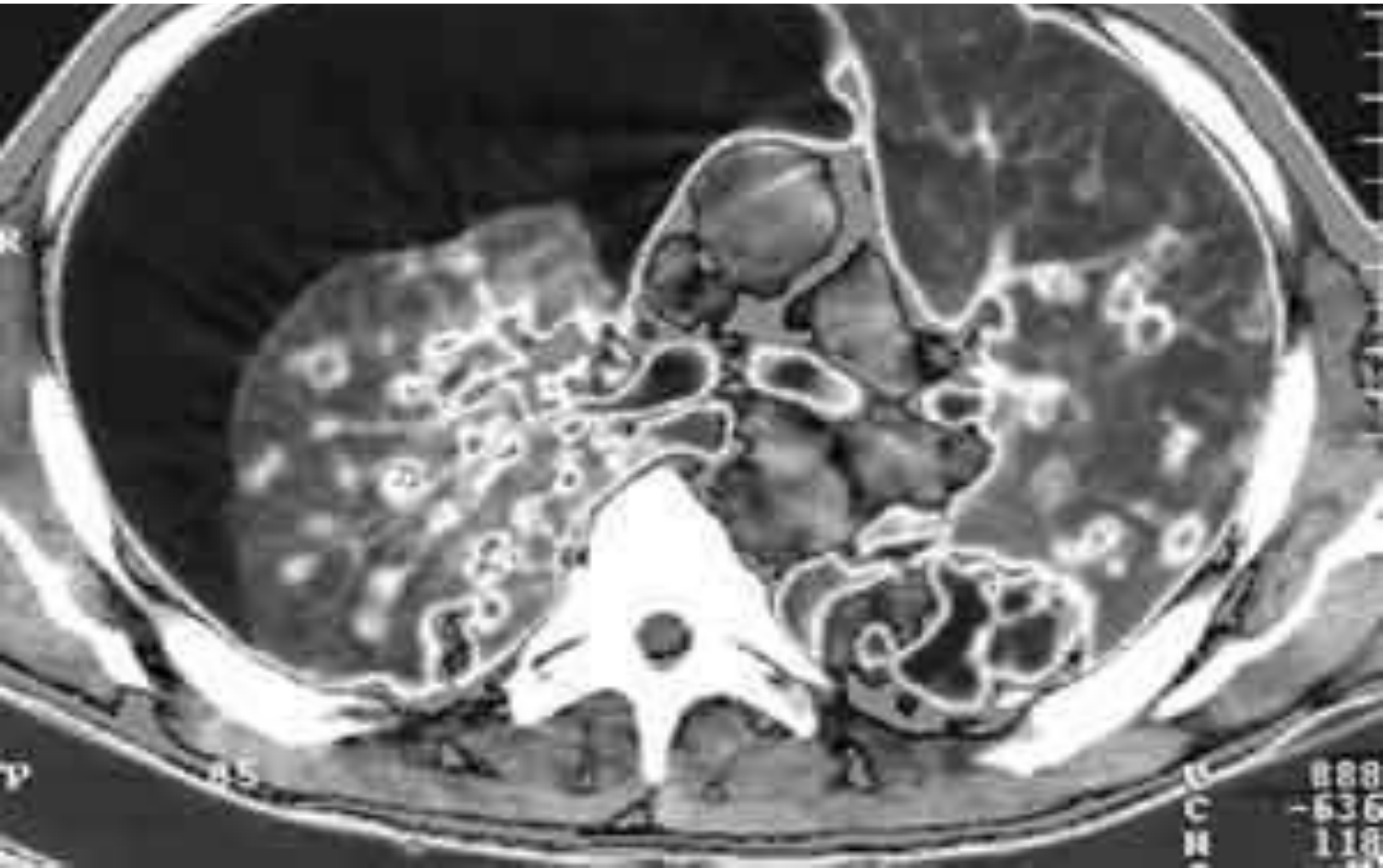


Внутрисуставно
й перелом
шейки
бедренной
кости.

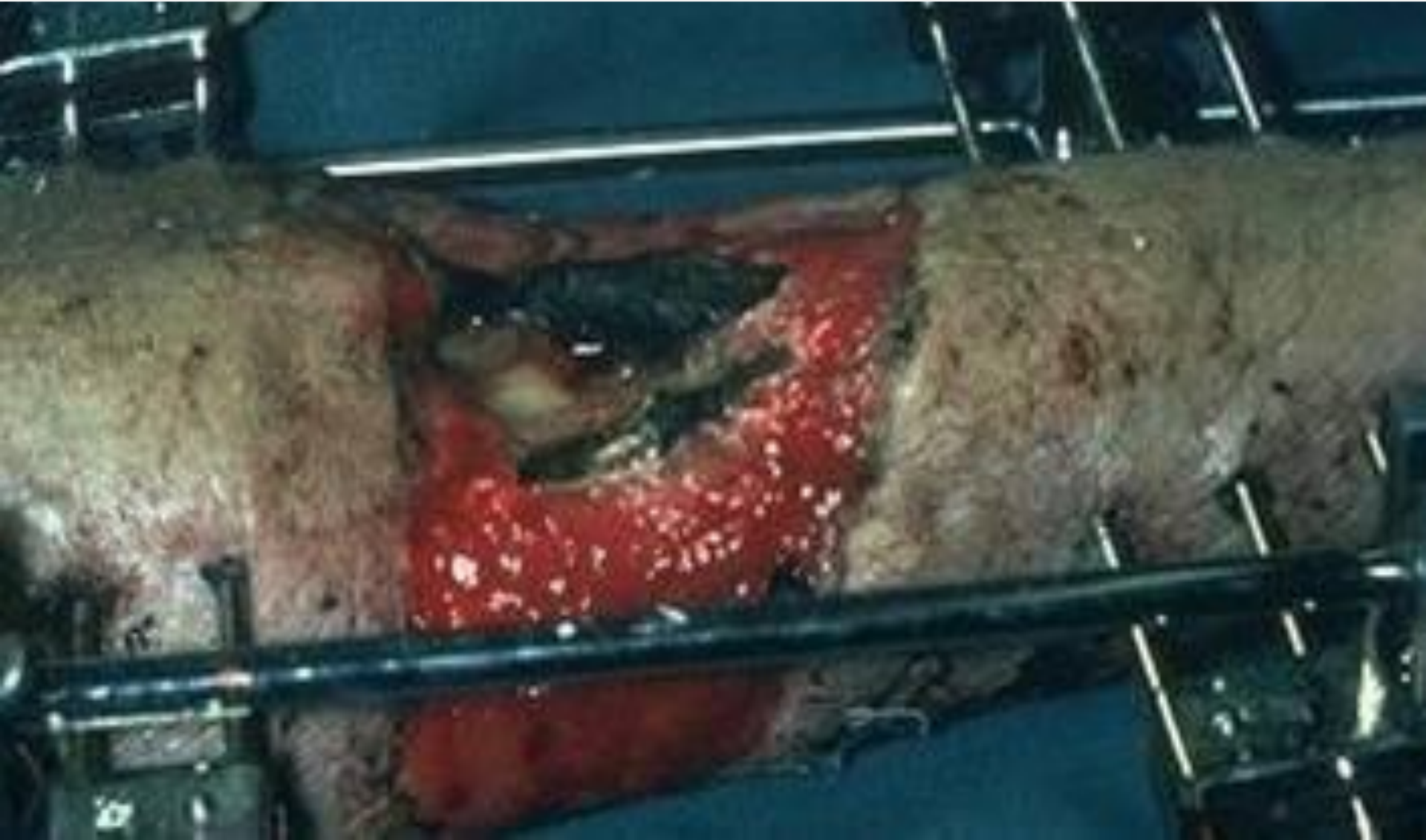A lateral X-ray of a shoulder joint. The humeral head is displaced laterally and inferiorly from its normal position, indicating a shoulder dislocation. The scapula and clavicle are also visible.

Вывих плеча

Изъязвившиеся метастазы опухоли в лёгком,
осложнившиеся пневмотораксом слева



Остеомиелит. Чрезкостный компрессионно-дистракционный остеосинтез при помощи аппарата Илизарова.



Варианты: перелом, остеомиелит, трофическая язва голени. Форма ноги изменена

