# Кафедра оперативной хирургии с топографической анатомией ВГМУ им. Н.Н. Бурденко

# *Топографические особенности анатомии щитовидной железы*

**ДОКЛАД ПОДГОТОВИЛИ**
**СТУДЕНТЫ 3 КУРСА**
**7 ГРУППЫ**
**ПЕДИАТРИЧЕСКОГО ФАКУЛЬТЕТА**
**ФИЛИППОВА Е.Е,**
**ТЕРЗИ Ю.И.**

# Топографическая анатомия шеи

- ***Границы:***
  От головы шея отграничивается условной линией, проходящей по нижнему краю нижней челюсти, верхушке сосцевидного отростка, верхней выйной линии и наружному затылочному бугру.
  От груди, верхней конечности и спины шею отграничивают яремная вырезка грудины, ключица и линия, соединяющая акромиальный отросток лопатки и остистый отросток 7 шейного позвонка.

# Треугольники шеи

- Шея делится на правую и левую половину посредством срединной линии. На каждой половине различают 2 больших треугольника: внутренний и наружный.
- Внутренний и наружный большие треугольники разбиваются на ряд малых посредством m. omohyoideus, проходящей косо, сверху вниз и назад, и пересекающей m. sternocleidomastoideus.

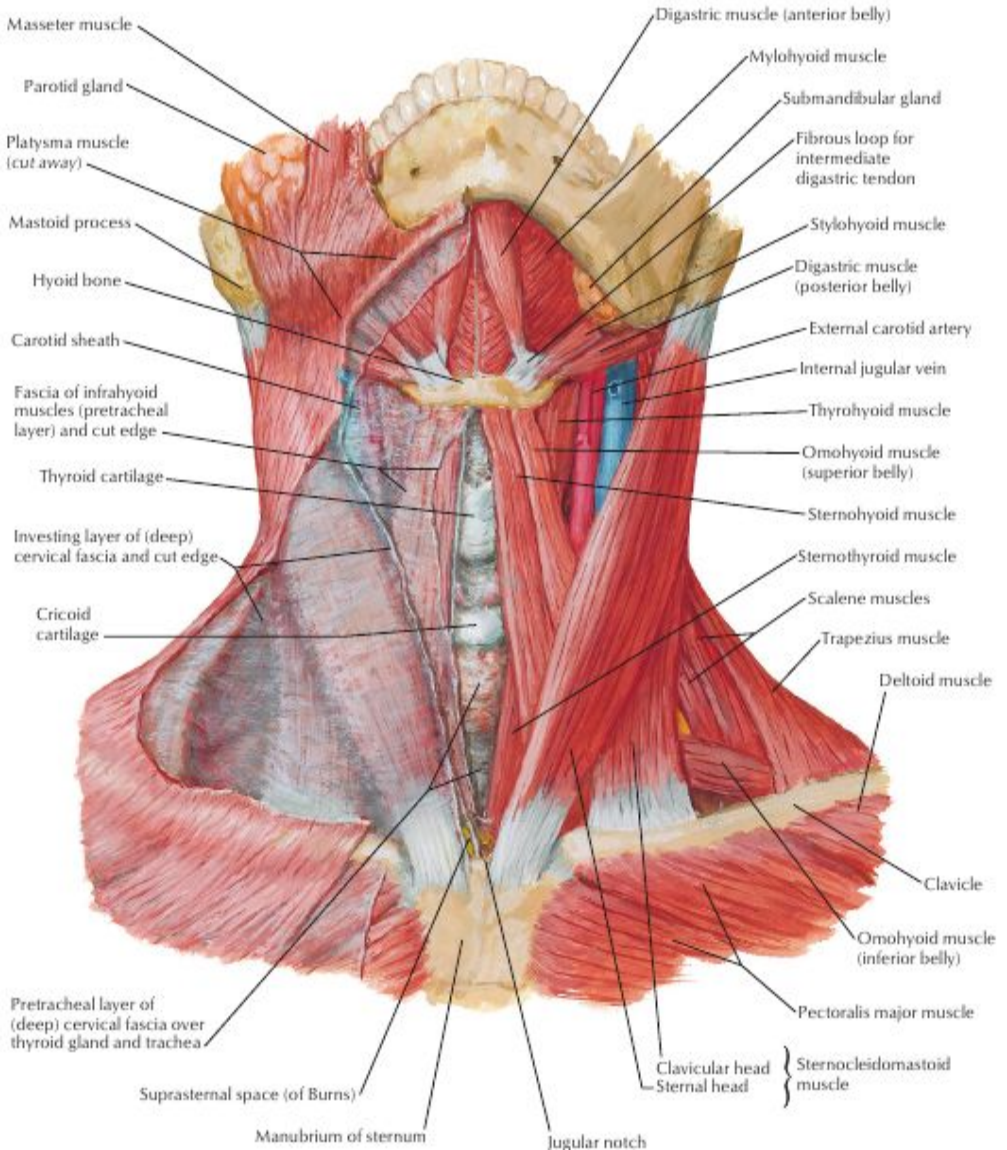

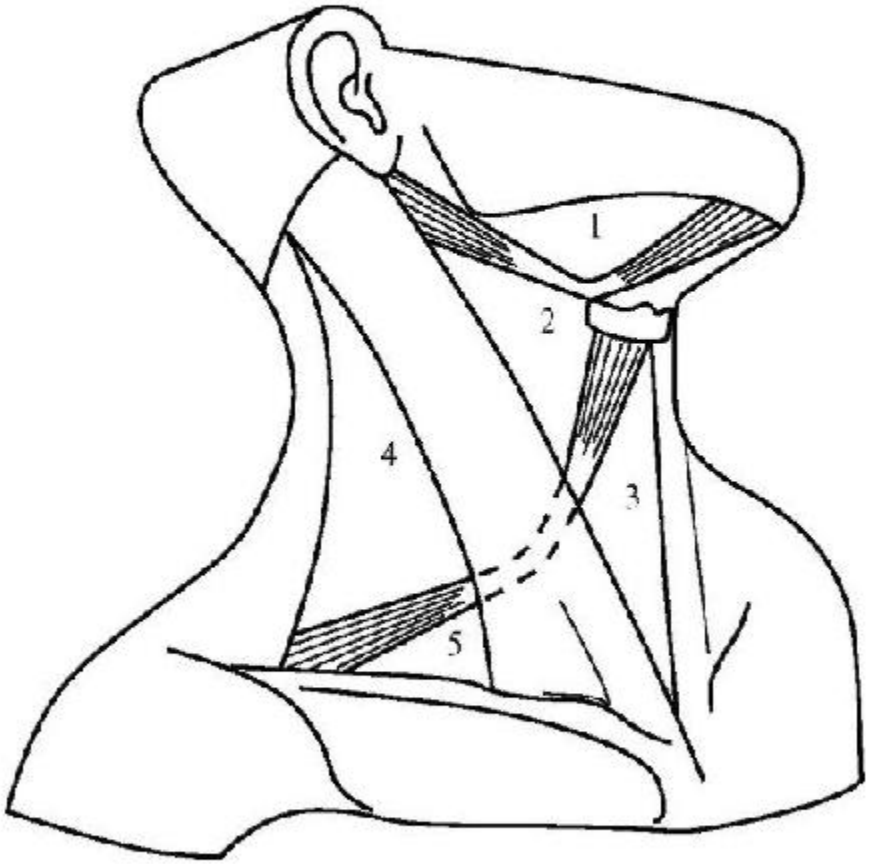


**Треугольники шеи:**

1 - поднижнечелюстной;

2 - сонный;

3 - лопаточно-трахейный;

4 - лопаточно-трапециевидный;

5 - лопаточно-ключичный

# ФАСЦИИ ШЕИ
## (ПО ШЕВКУНЕНКО)

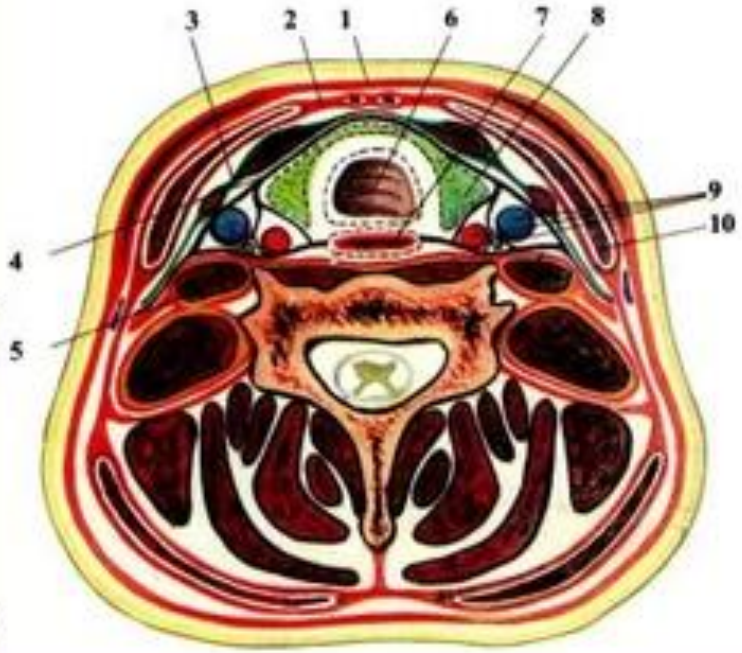


I. **Поверхностная**[1] – в ПЖК, футляр подкожной мышцы

II. **Собственная** (**поверхностная пластинка**)[2] – делит шею на переднюю и заднюю области (прикрепляется к поперечным отростк футляр для кивательной мышцы[10]

III. **Собственная** (**глубокая пластинка, лопаточно-ключичный апоневроз Рише**)[3] – в передних отделах между подъязычной костью и ключицей с грудиной

IV. **Внутришейная**[4]: **а)париетальный листок** – влагалище сосудисто-нервного пучка[9] **б)висцеральный** – покрывает органы[6,7,8]

V. **Предпозвоночная**[5] – от основания черепа, покрывает позвоночник

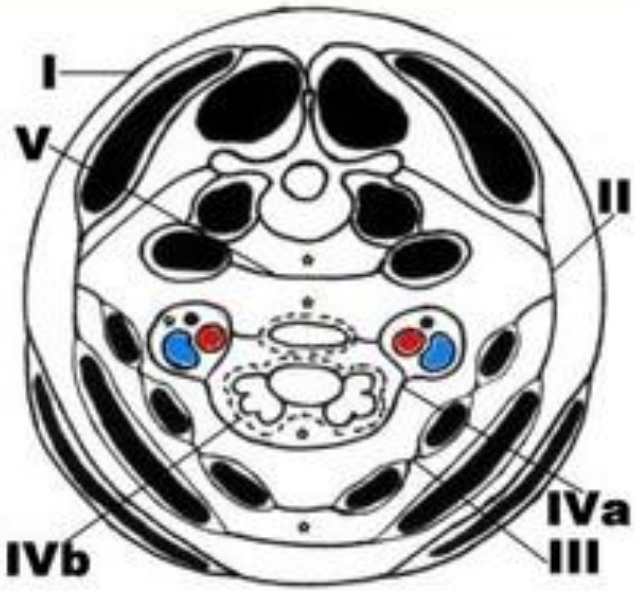

# Фасции шеи

- По Парижской анатомической номенклатуре:

1. Поверхностная пластинка (lamina superficialis) соответствует 2-й фасции по В.Н.Шевкуненко.
2. Предтрахеальная пластинка (lamina pretrachealis) мышцы и другие образования впереди трахеи и соответствует 3-й фасции по В. Н.Шевкуненко.
3. Предпозвоночная пластинка (lamina prevertebralis) соответствует 5-й фасции по В.Н. Шевкуненко.

# Фасции шеи (рисунок из атласа Неттера)

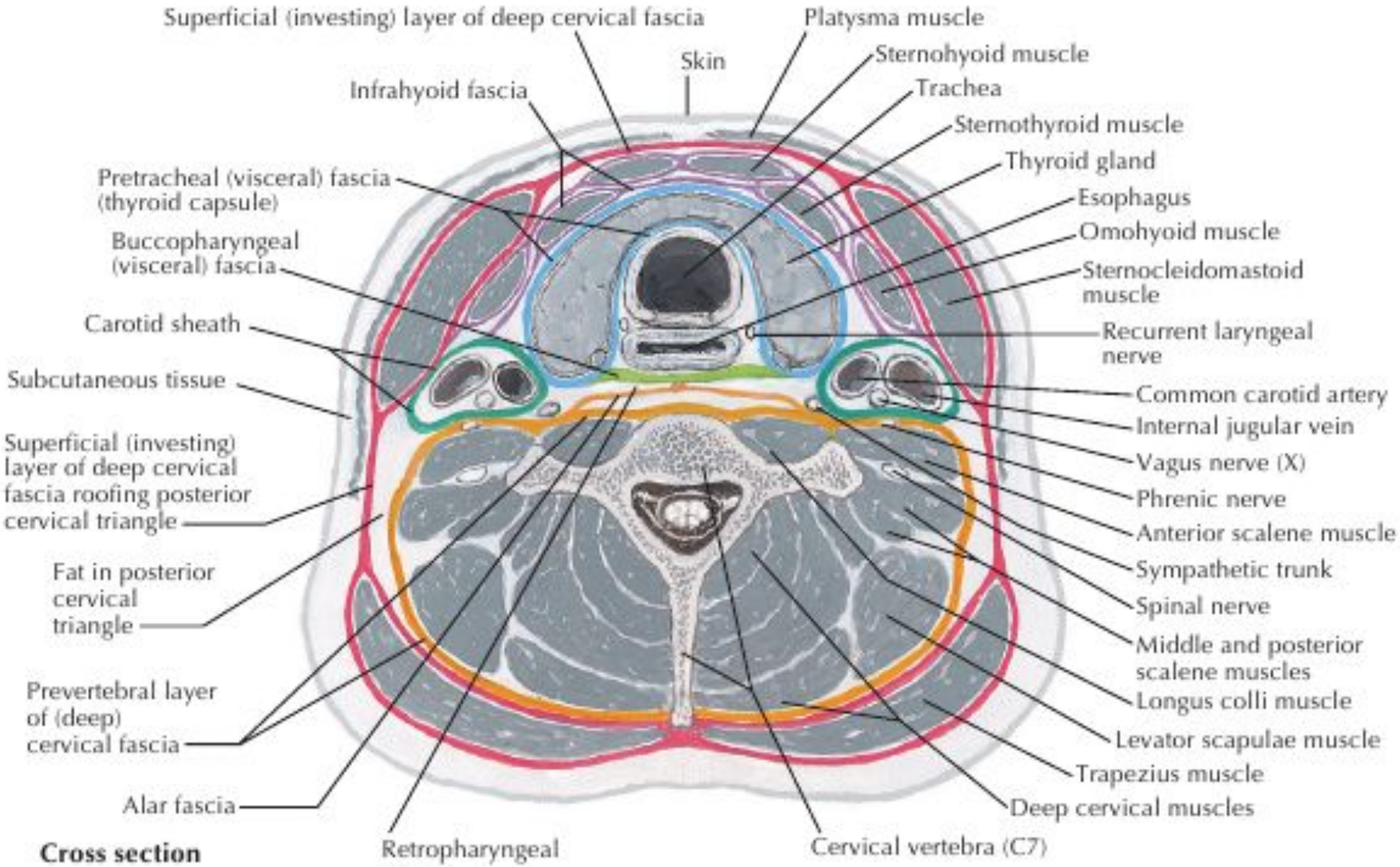

# Голотопия щитовидной железы

- Располагается на шее в передней ее области.

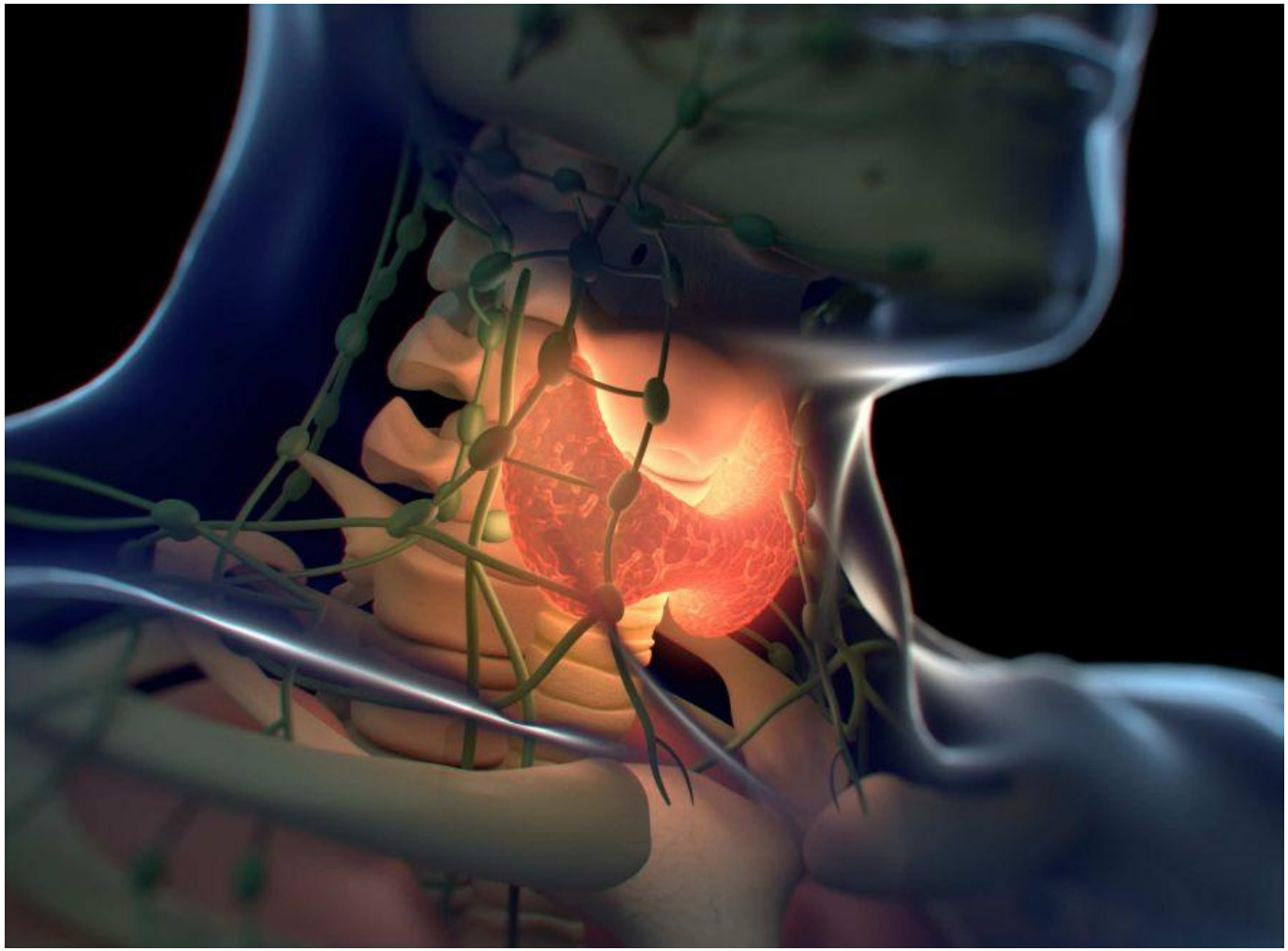

# Скелетотопия щитовидной железы

- - перешеек находится на уровне дуги перстневидного хряща, нередко опускаясь до первых двух полуколец трахеи;
- - верхушка пирамидальной доли достигает середины щитовидного хряща; она может распространяться до подъязычной кости;
- - правая и левая доли сверху доходят до верхнего края щитовидного хряща, снизу - до уровня 5-6 полуколец трахеи; в целом железа проецируется на уровне IV-VI шейных позвонков.

# Синтопия щитовидной железы

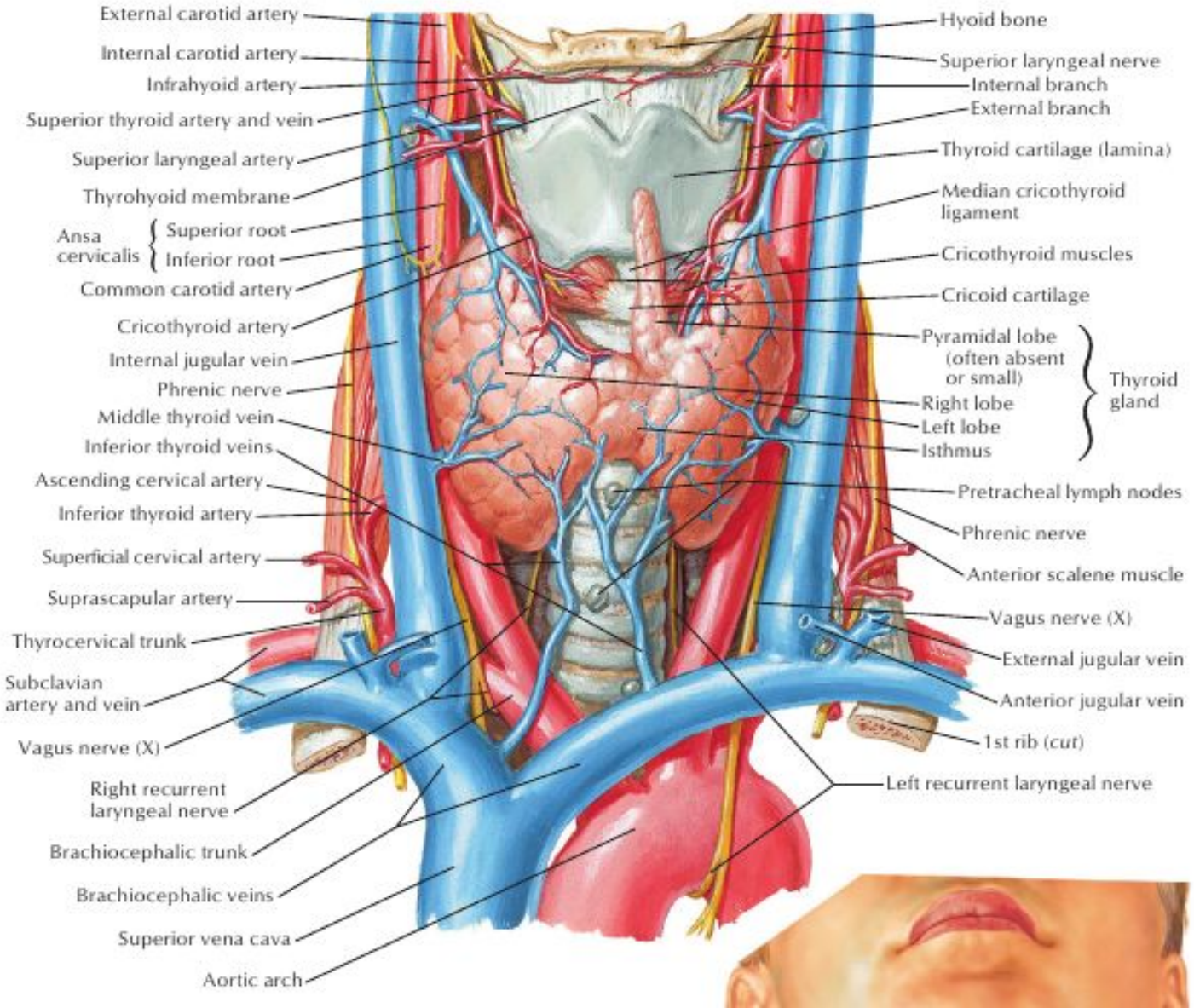

# Кровоснабжение и иннервация

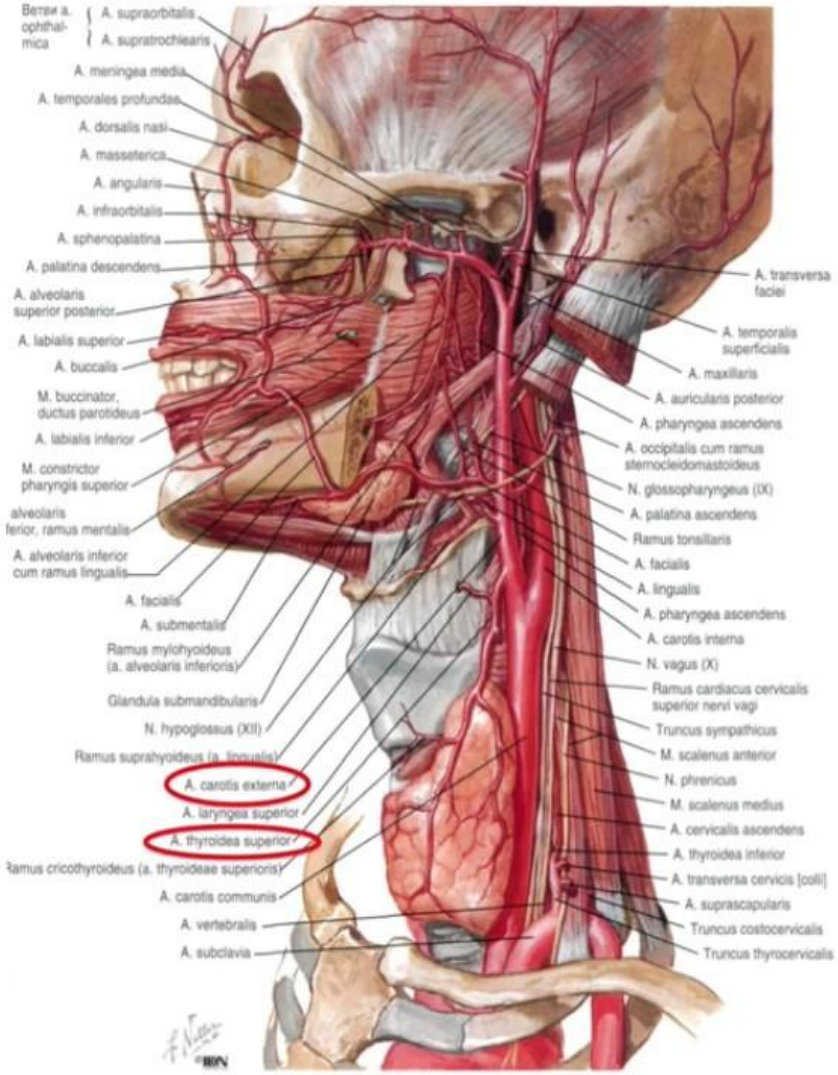


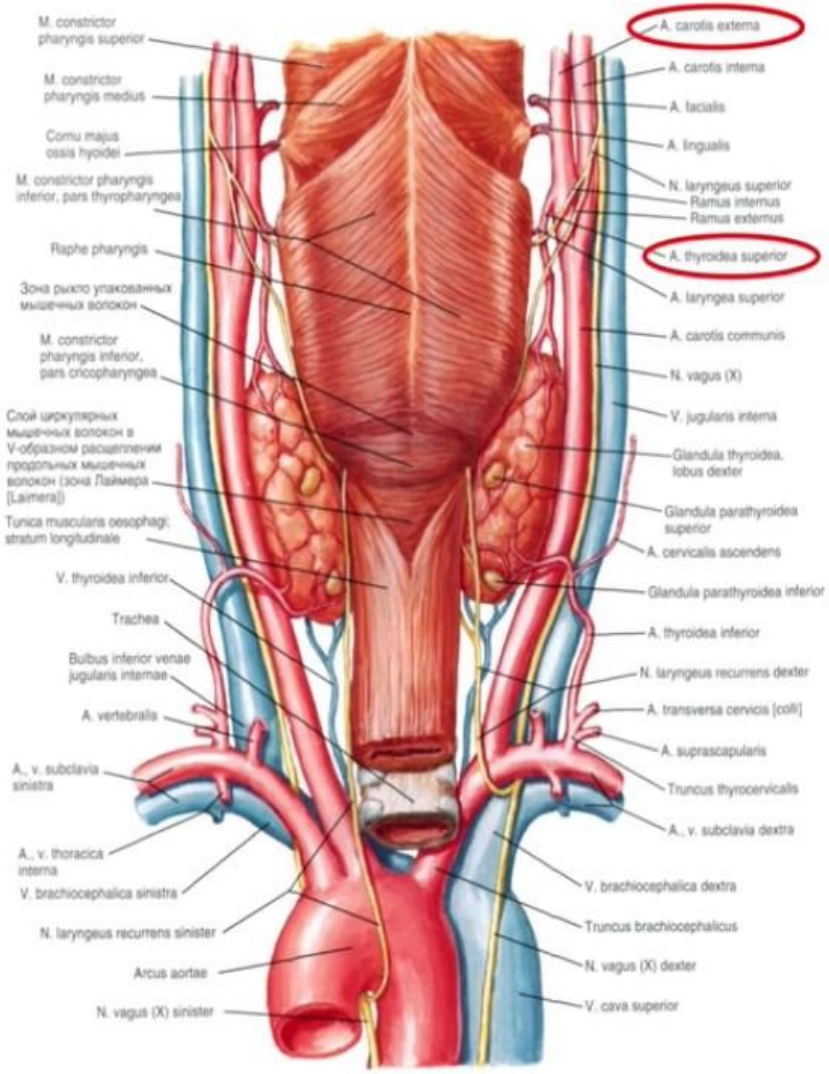


Кровоснабжение железы осуществляется двумя верхними щитовидными артериями (лат. arteria thyroidea superior), отходящими от наружной сонной артерии (лат. arteria carotis externa)

# Кровоснабжение и иннервация

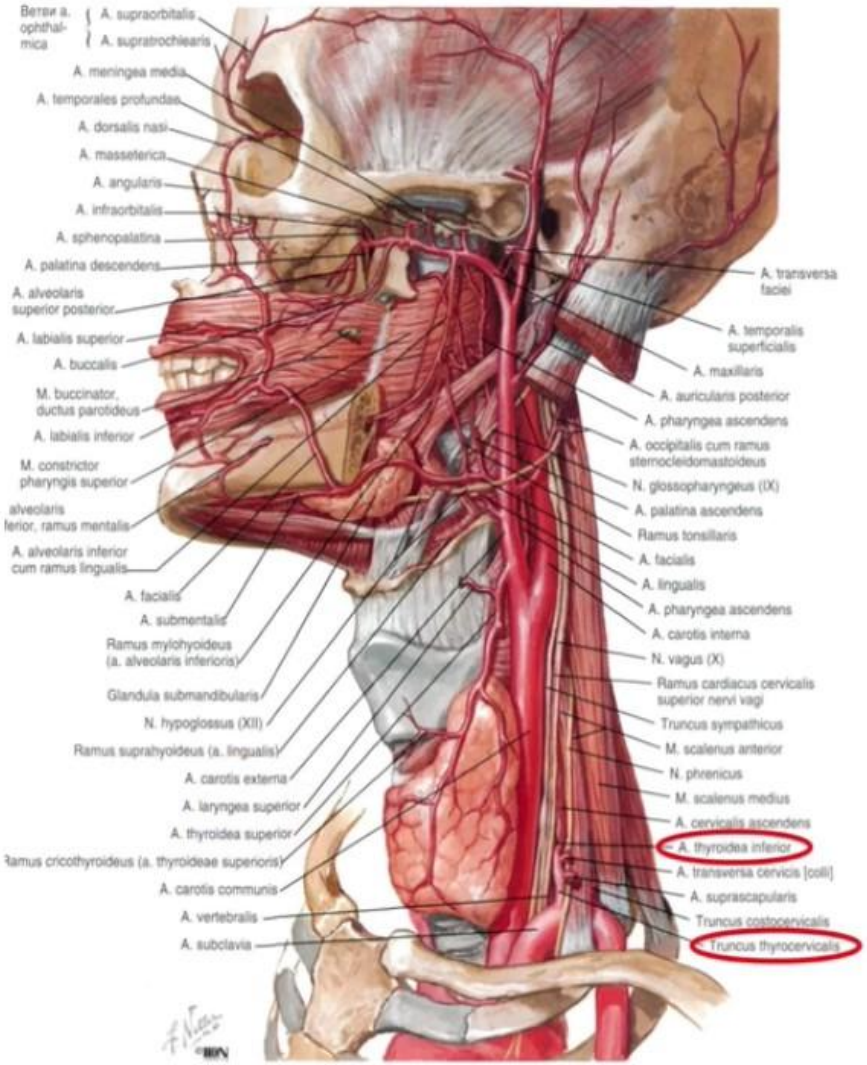


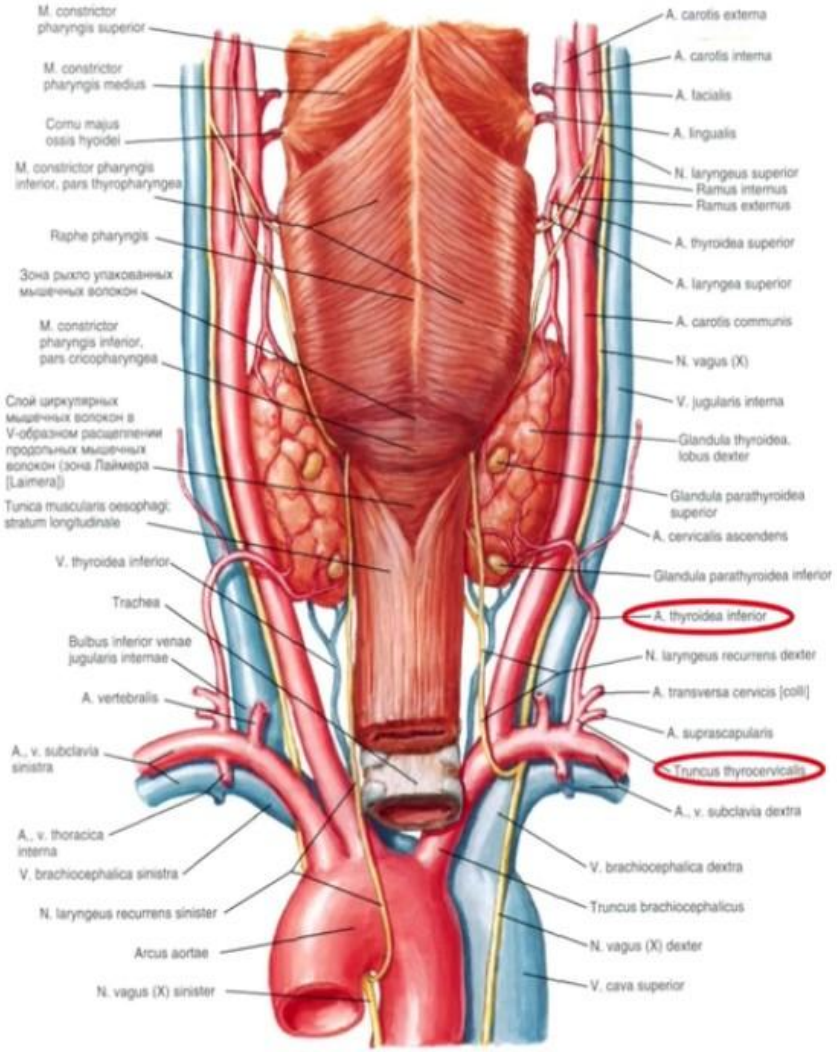


и двумя нижними щитовидными артериями (лат. arteria thyroidea inferior), отходящими от щито-шейного ствола (лат. truncus thyrocervicalis) подключичной артерии (лат. arteria subclavia).

# Кровоснабжение и иннервация

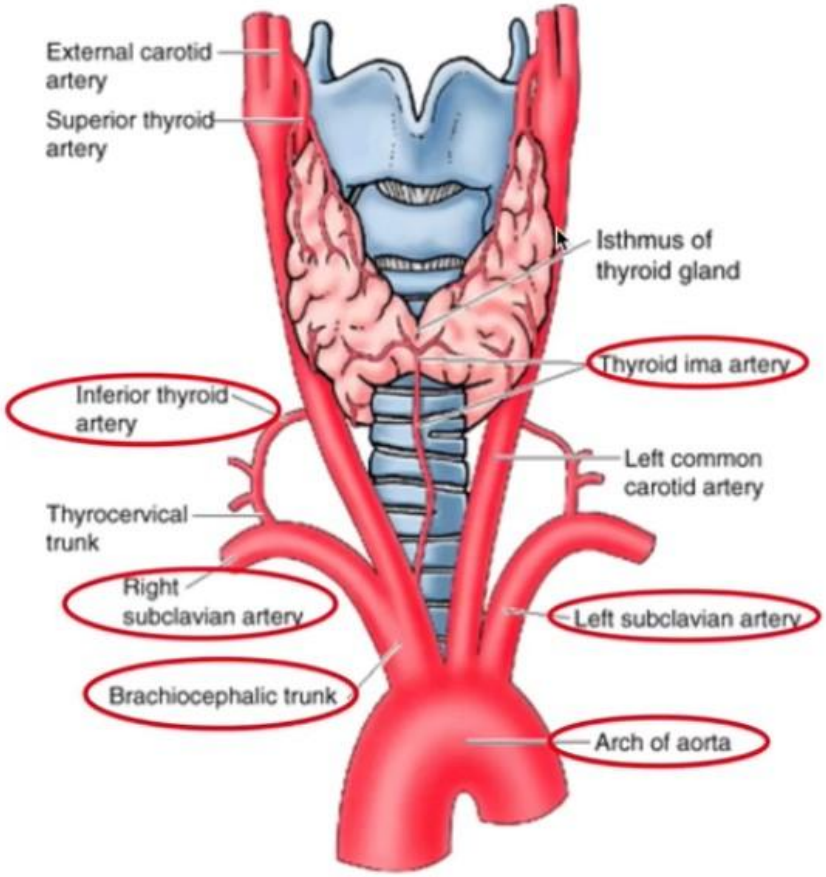


Примерно у 5 % людей имеется непарная артерия (лат. arteria thyroidea ima), отходящая непосредственно от дуги аорты (может также отходить от плечеголовного ствола (лат. truncus brachiocephalicus), подключичной артерии (лат. A. subclavia), а также от нижней щитовидной артерии (лат. A. thyroidea inferior). Она входит в щитовидную железу в области перешейка или нижнего полюса железы.

# Кровоснабжение и иннервация

Иннервация щитовидной железы осуществляется ветвями симпатического ствола, верхнего и возвратного гортанных нервов (ветви блуждающего нерва). Они достигают железы в составе сплетений, сопровождающих верхнюю и нижнюю щитовидные артерии.

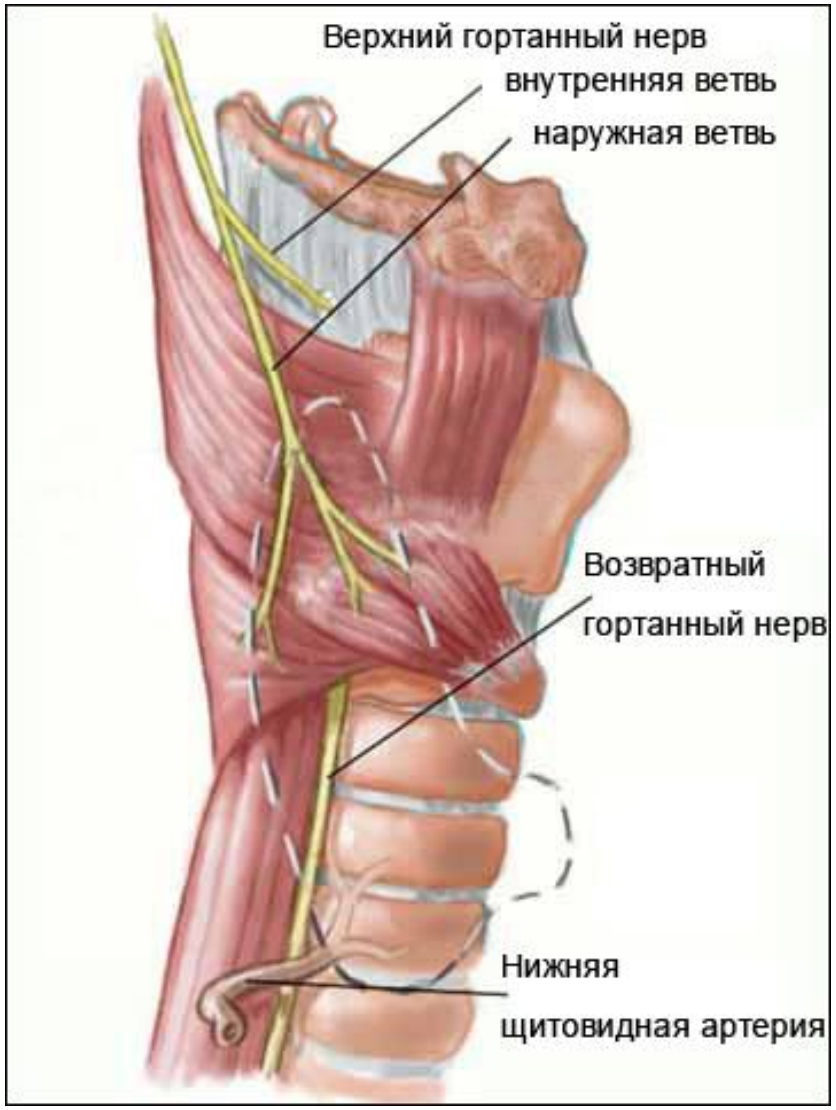

# Лимфоотток

Лимфоотток от железы направлен частью по системе поверхностных лимфатических сосудов, vasa lymphatica superficialia к поверхностным шейным лимфатическим узлам, nodi cervicales superficiales по ходу грудино-ключично-сосцевидной мышцы, а главным образом в систему надключичных лимфатических узлов nodi supraclaviculares и в предтрахейные лимфатические узлы nodi praetracheales. Отсюда лимфа направляется в следующий барьер – глубокие нижние шейные лимфатические узлы, nodi cervicales profundi inferiores.

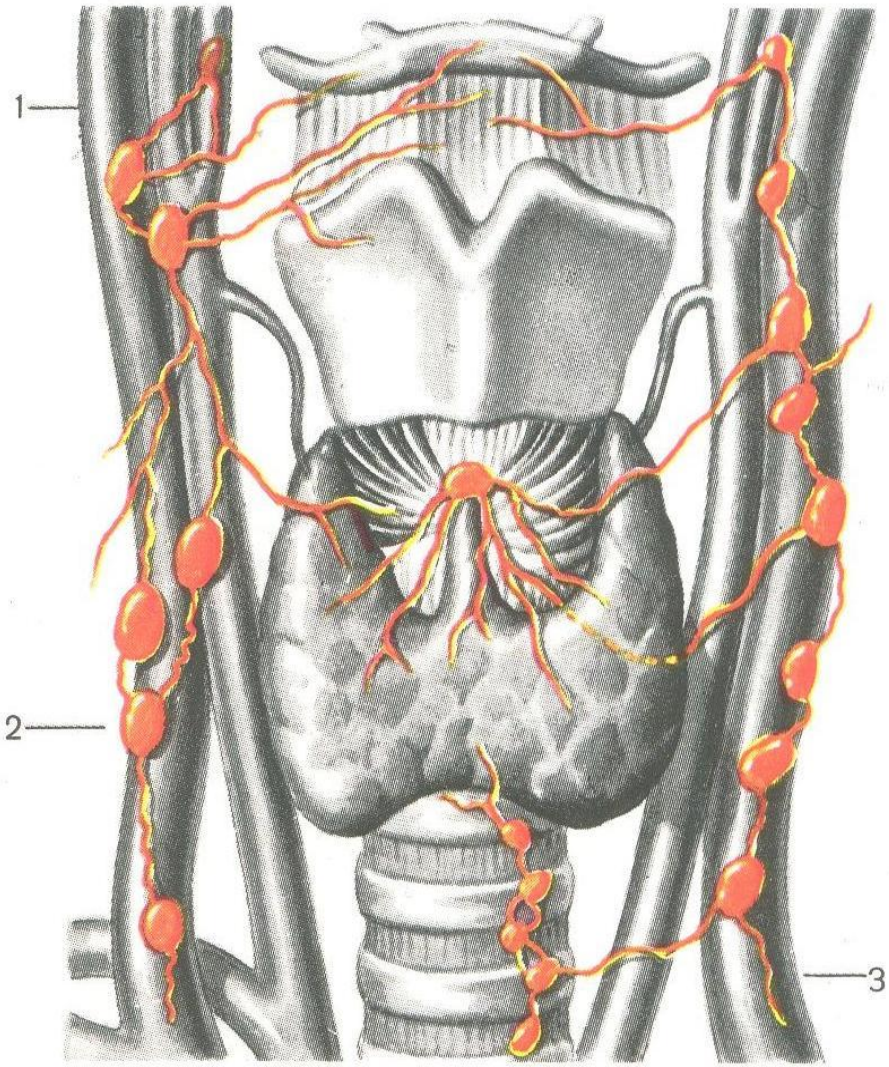

# Послойное строение

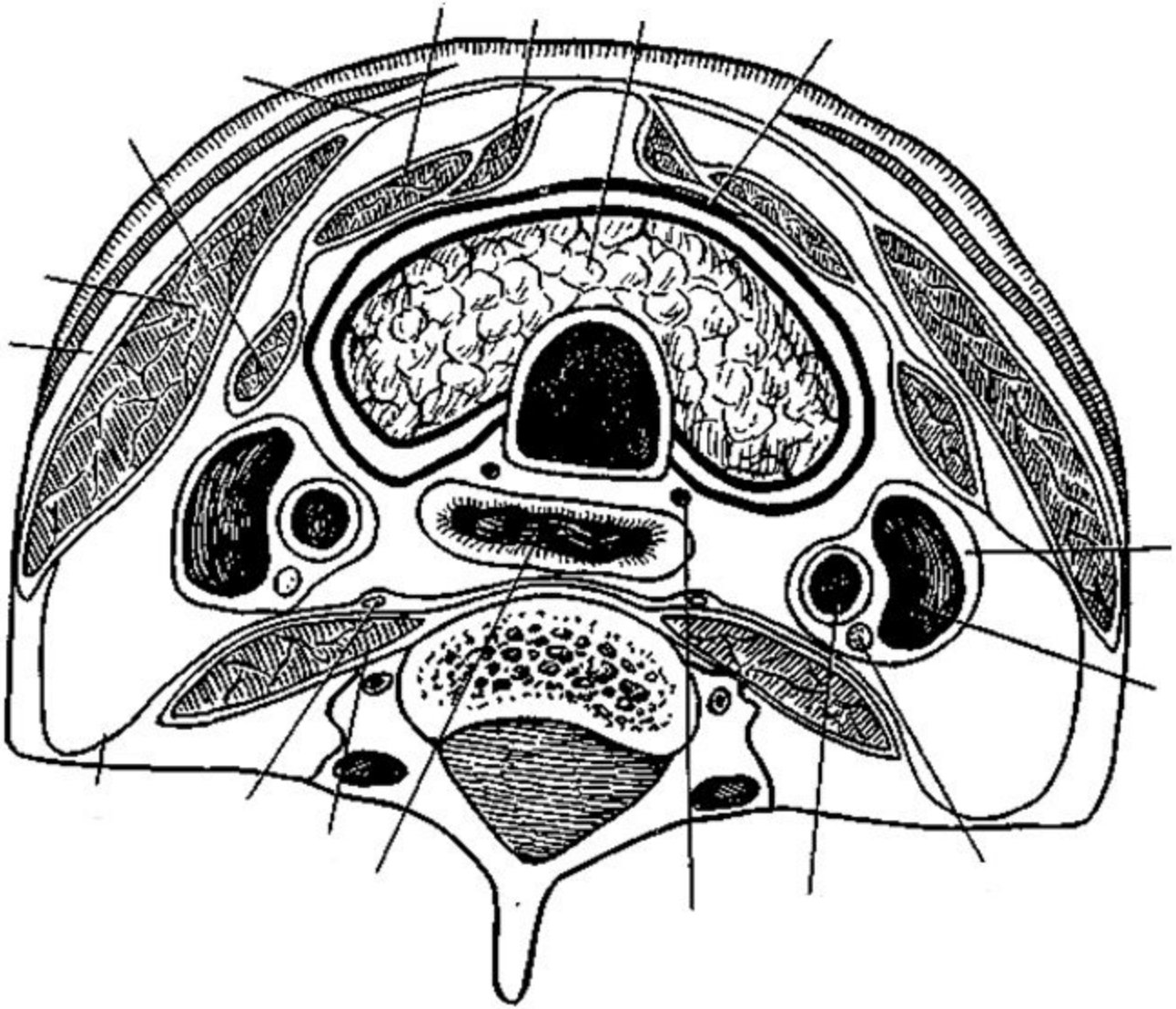

1 – кожа
2 - подкожная жировая клетчатка
3 - поверхностная фасция
4 – белая линия шеи
5 – третья фасция и гипохиоидная гуппа мышц
6 – париетальный листок 4 фасции
7 – превисцеральное клетчаточное пространство
8 – висцеральный листок 4 фасции
9 – фасциальное влагалище щитовидной железы

# Вариативная и возрастная анатомия

- Вариации развития щитовидной железы проявляются нередко в отсутствии перешейка. В этих случаях орган является парным. Иногда встречаются и добавочные щитовидные железы glandulae thyreoidea accessoriae. Примерно в 1/3 случаев наблюдается наличие отходящего кверху от перешейка пирамидального отростка в виде добавочной доли железы lobus pyramidalis. Последняя может быть связана не с перешейком, а с боковой долей железы.

# Вариативная и возрастная анатомия

- У новорожденных щитовидная железа имеет незаконченное строение, в последующие месяцы и годы происходит ее формирование и дифференцировка паренхимы. В начальном периоде полового созревания появляется отчетливая гиперплазия железистой ткани, отмечается некоторое увеличение железы. Перешеек щитовидной железы и сама железа расположены несколько выше, чем у взрослого.
- Масса щитовидной железы к концу первого года жизни достигает 1 г, к периоду полового созревания она весит 14 г, в 20 лет – примерно 30 г, а в пожилом возрасте ее масса несколько снижается.

*Спасибо за внимание!*