СИСТЕМНАЯ СКЛЕРОДЕРМИЯ

Подготовила:
Студентка 4 круса,
Доржиева Раиса Витальевна

ОПРЕДЕЛЕНИЕ И ЭПИДЕМИОЛОГИЯ

Системная склеродермия - уникальная нозологическая единица среди множеств заболеваний, поскольку она представляет собой природную модель генерализованного фиброза, характеризуется мультисистемным поражением организма, вследствие чего имеет яркую клиническую картину с выраженной неоднородностью.

Распространённость заболевания в различных географических зонах и этнических группах неодинакова. Первичная заболеваемость колеблется от 3,7 до 20,0 на 1 млн населения в год. ССД поражает в основном женщин (соотношение женщин и мужчин - 7:1). Заболевают преимущественно лица 30-50 лет.

Systemic Sclerosis: etiology

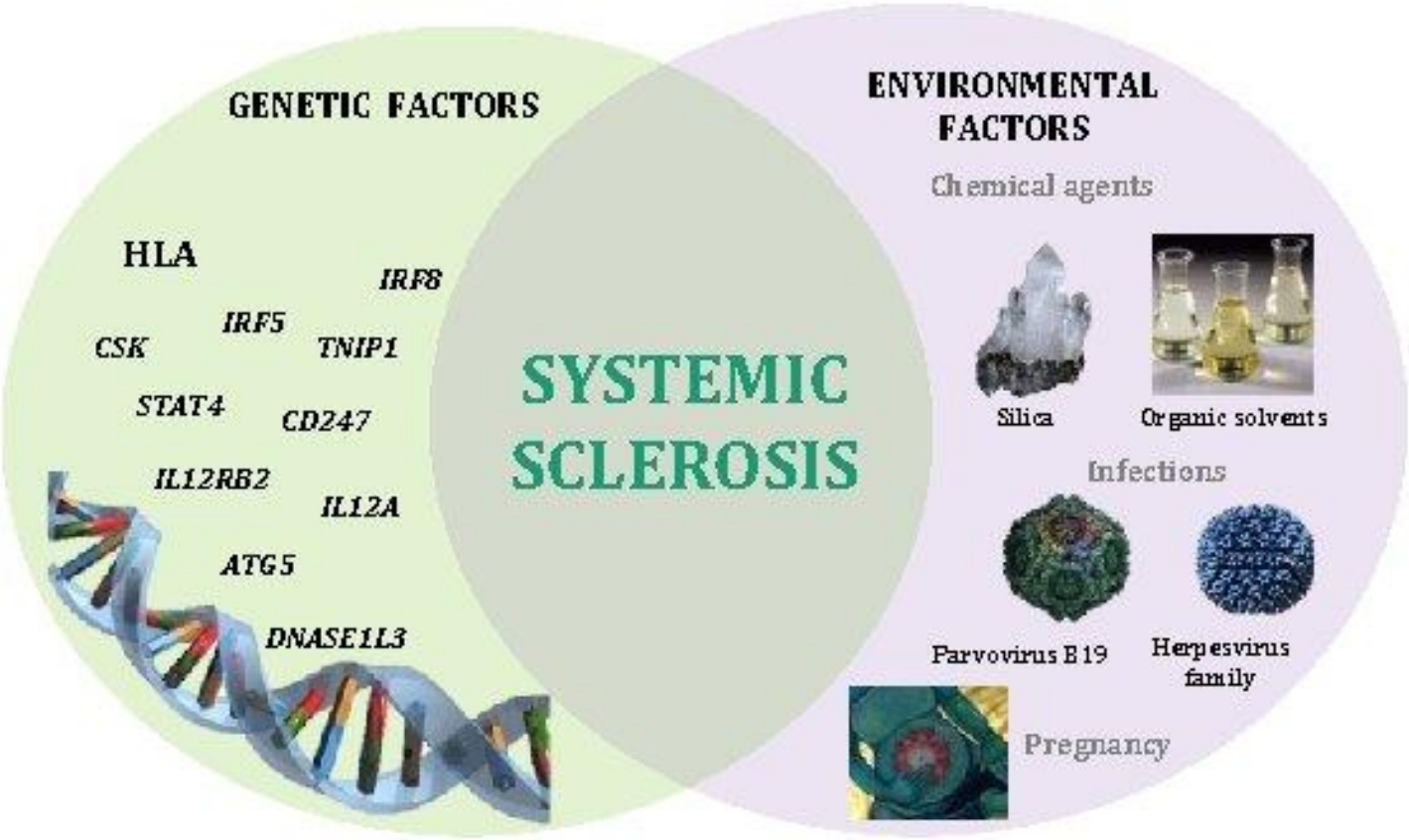

ПАТОГЕНЕ

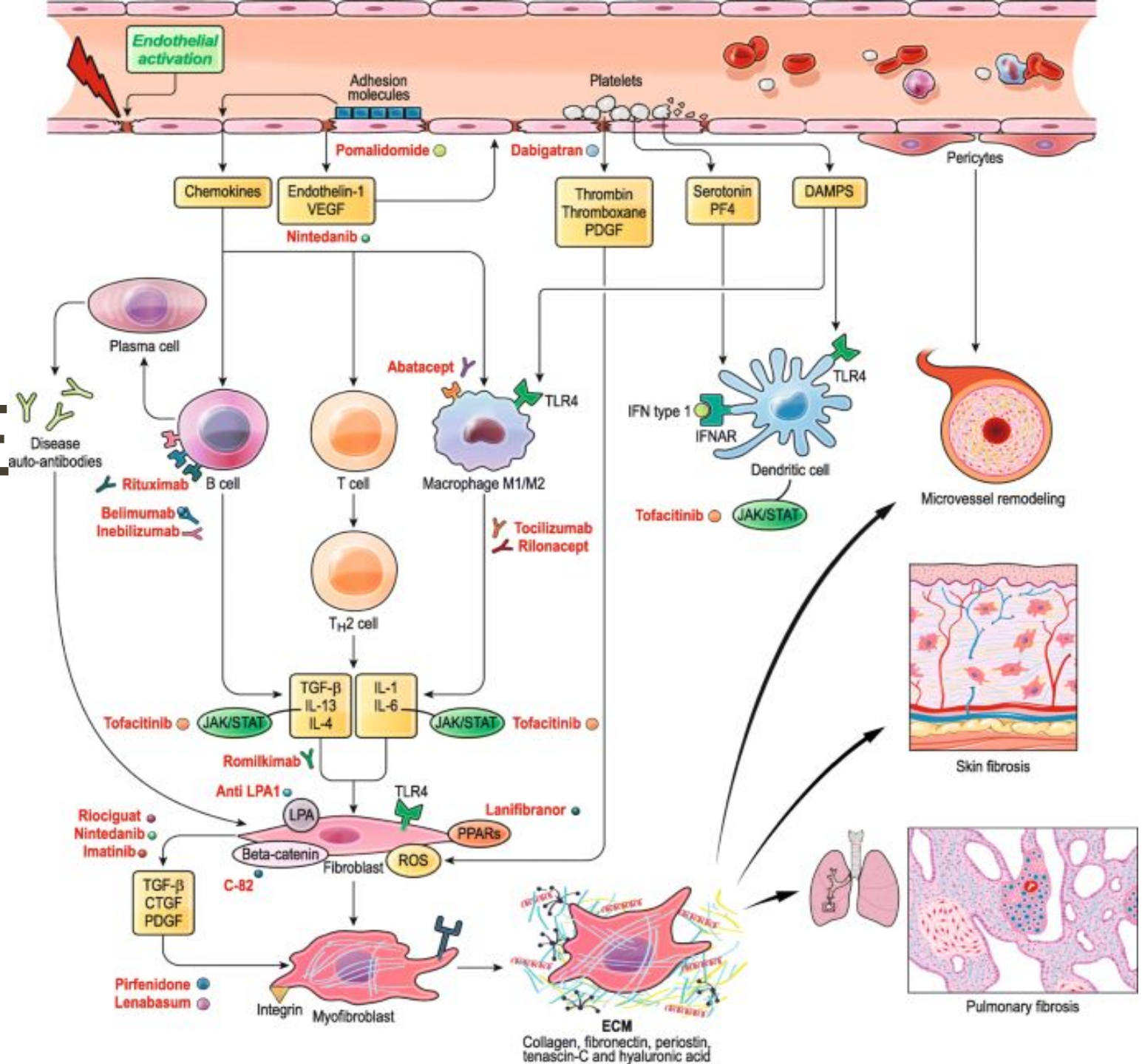
Endothelial activation
Adhesion molecules
Platelets
Pomalidomide
Dabigatran
Pericytes
Chemokines
Endothelin-1
VEGF
Nintedanib
Thrombin
Thromboxane
PDGF
Serotonin
PF4
DAMPS
Plasma cell
Disease auto-antibodies
Rituximab
B cell
Belimumab
Inebilizumab
T cell
Abatacept
TLR4
Macrophage M1/M2
Tocilizumab
Rilonacept
IFN type 1
IFNAR
TLR4
Dendritic cell
Tofacitinib
JAK/STAT
Microvessel remodeling
T_H2 cell
TGF-β
IL-13
IL-4
IL-1
IL-6
Tofacitinib
JAK/STAT
JAK/STAT
Tofacitinib
Romilkimab
Anti LPA1
LPA
TLR4
Lanifibranor
PPARs
Riociguat
Nintedanib
Imatinib
Beta-catenin
Fibroblast
ROS
C-82
TGF-β
CTGF
PDGF
Pirfenidone
Lenabasum
Integrin
Myofibroblast
ECM
Collagen, fibronectin, periostin, tenascin-C and hyaluronic acid
Skin fibrosis
Pulmonary fibrosis

КЛИНИЧЕСКАЯ КАРТИНА

Клиническая картина ССД полиморфна. В зависимости от активности заболевания, стадии, варианта течения и вовлечения тех или иных органов и систем может протекать от доброкачественных и благоприятных проявлений до агрессивного быстропрогрессирующего течения и жизнеопасных мультисистемных поражений.

1. **Диффузная склеродермия:** характеризуется быстро прогрессирующим утолщением кожи проксимальнее локтевых и/или коленных суставов. Прогрессирующее и диффузное поражение кожи коррелирует с более высокой частотой поражения внутренних органов – с фиброзом сердца и легких, поражением почек и развитием почечного криза, возникающим в течение первых 5 лет болезни

2. **Лимитированная склеродермия:** известная как CREST-синдром: кальциноз (C), феномен Рейно (R), эзофагит (E), склеродактилия (S) и телангектазии (T), характеризуется утолщением кожи, ограниченным дистальными отделами конечностей, лицом, шеей и верхней частью грудной клетки. Изначально считалось, что это более доброкачественная форма заболевания, но в настоящее время обнаружено множе-ство угрожающих для жизни поражений органов-мишеней, таких, как развитие тяжелых эзофагитов, высокая распространенность легочной артериальной гипертензии (ЛАГ), которая при отсутствии лечения является смертельным осложнением в течение 5–10 лет болезни. Кроме того, для пациентов с ЛТ-ССД характерен тяжелый легочный фиброз и развитие феномена Рейно с образованием дигитальных язв.

3. **Склеродермия без склеродермы** (поражение только висцеральных органов) – редкая форма болезни, которая диагностируется примерно в 2% случаев.

4. **Перекрестные формы (overlap – синдром)** - ССД сочетается с ревматоидным артритом, системной красной волчанкой, воспалительными миопатиями и др.

5. **Ювенильная ССД** - с началом болезни до 16 лет.

ПОРАЖЕНИЕ КОЖИ

Типичные изменения преимущественной локализацией на лице и кистях проходят стадии плотного отека, индурации и атрофии; нередко они сочетаются с сосудистой патологией и трофическими нарушениями (изъязвления, гнойники, деформация ногтей, облысение).

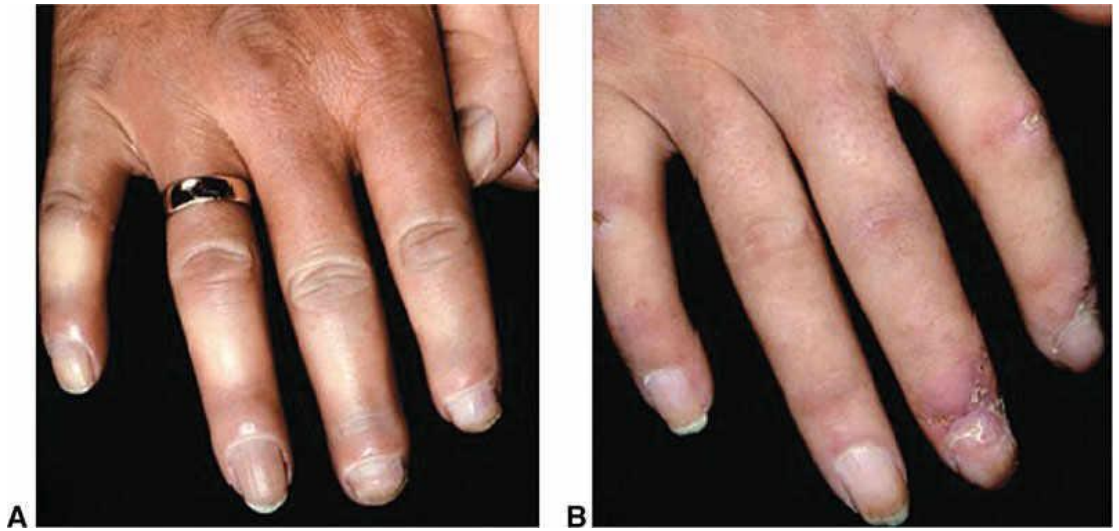

Кисетообразные морщины вокруг рта. Телеангиоэктазии

Диффузная гиперпигментация кожных покровов, наряду с участками депигментации

Нередко наблюдают одновременное поражение слизистых оболочек (атрофия, укорочение уздечки языка и др.).

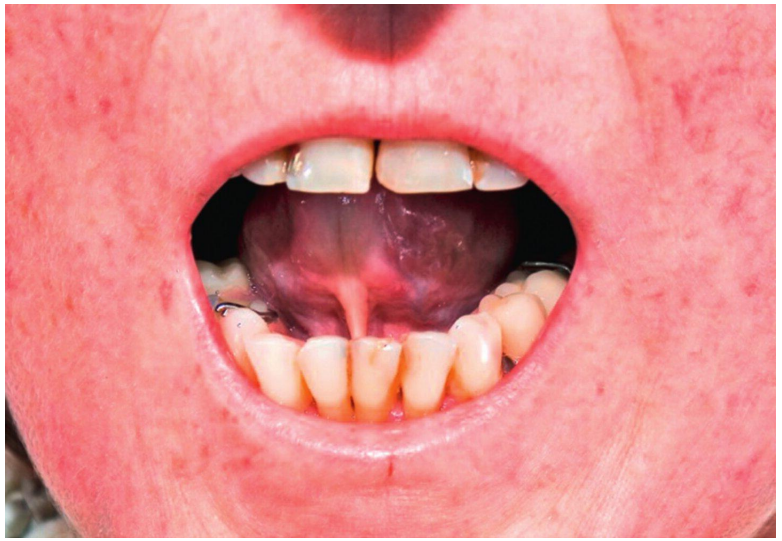

СИНДРОМ РЕЙНО

Последовательно возникают побеление, цианоз и покраснение пальцев рук

Длительно незаживающие язвы на кончиках пальцев (“крысиный укус”)

Значительное гомогенное и неравномерное расширение капилляров (>20 мкм), редукция капилляров с формированием участком вообще лишенных капилляров (аваскулярные участки), а также признаки неоангиогенеза – появление чрезмерно извитых, кустовидных капилляров.

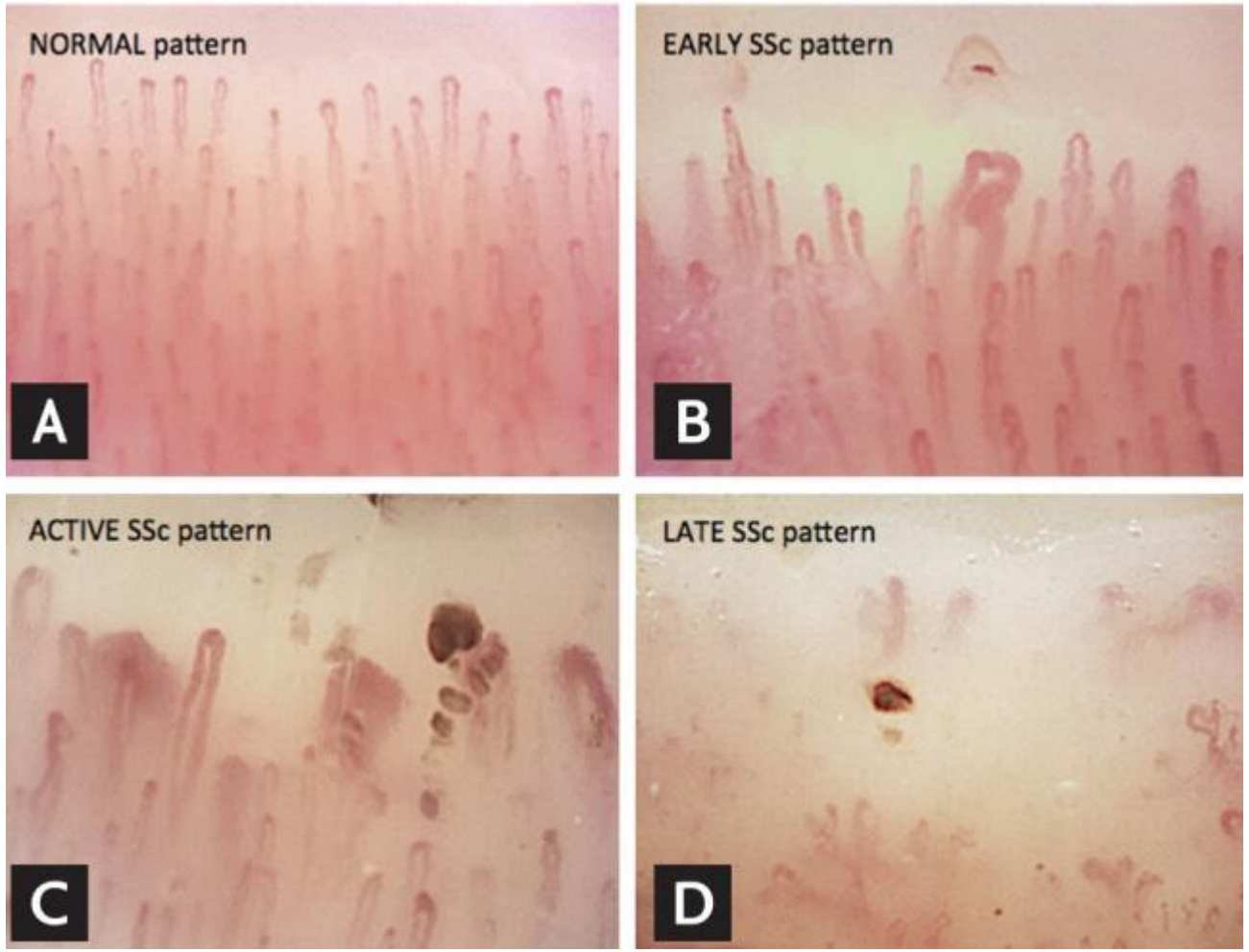

Рентгенограмма кисти. Остеолиз дистальных фаланг пальцев (L) и кальциноз мягких тканей (C) (синдром Тибьержа–Вейссенбаха).

ПОРАЖЕНИЕ ОПОРНО-ДВИГАТЕЛЬНОГО АППАРАТА

Суставной синдром - полиартралгии, склеродермический полиартрит с преобладанием экссудативно-пролиферативных (ревматоидоподобный артрит) или фиброзно-индуративных изменений, а также периартритом с развитием контрактур.

Поражение скелетных мышц при ССД заключается в невоспалительной непрогрессирующей фиброзной миопатии или в воспалительной миопатии.

ПОРАЖЕНИЕ ОРГАНОВ ЖЕЛУДОЧНО-КИШЕЧНОГО ТРАКТА

Наиболее часто (в 60–70% случаев) наблюдаются поражения пищевода и кишечника.

- Патология пищевода характеризуется диффузным расширением пищевода и сужением его в нижней трети, дисфагией, ослаблением перистальтики и ригидностью стенок, наличием рефлюкса; возможно развитие пептических язв и стриктур, а также грыжи пищеводного отверстия диафрагмы.
- Патология кишечника может включать склеродермический дуоденит, синдром мальабсорбции при преимущественном поражении тонкого кишечника, упорные запоры (иногда с рецидивирующей частичной непроходимостью) при поражении толстой кишки.

ФГДС при системном склерозе.

ПОРАЖЕНИЕ ОРГАНОВ ДЫХАНИЯ

Поражение органов дыхания отмечается примерно у 70% больных в виде интерстициального заболевания легких или артериальной легочной гипертензии.

ИЗЛ характерно для диффузной ССД быстропрогрессирующего течения. Связано с развитием фиброзирующего альвеолита и диффузного пневмофиброза с преимущественной локализацией в базальных отделах легких, а также наличием спаечного процесса и утолщением плевры.

Легочная гипертензия развивается у 10–40% больных ССД через 10 лет и более от начала заболевания и чаще возникает при лимитированной форме с длительным хроническим течением и преобладанием сосудистой патологии.

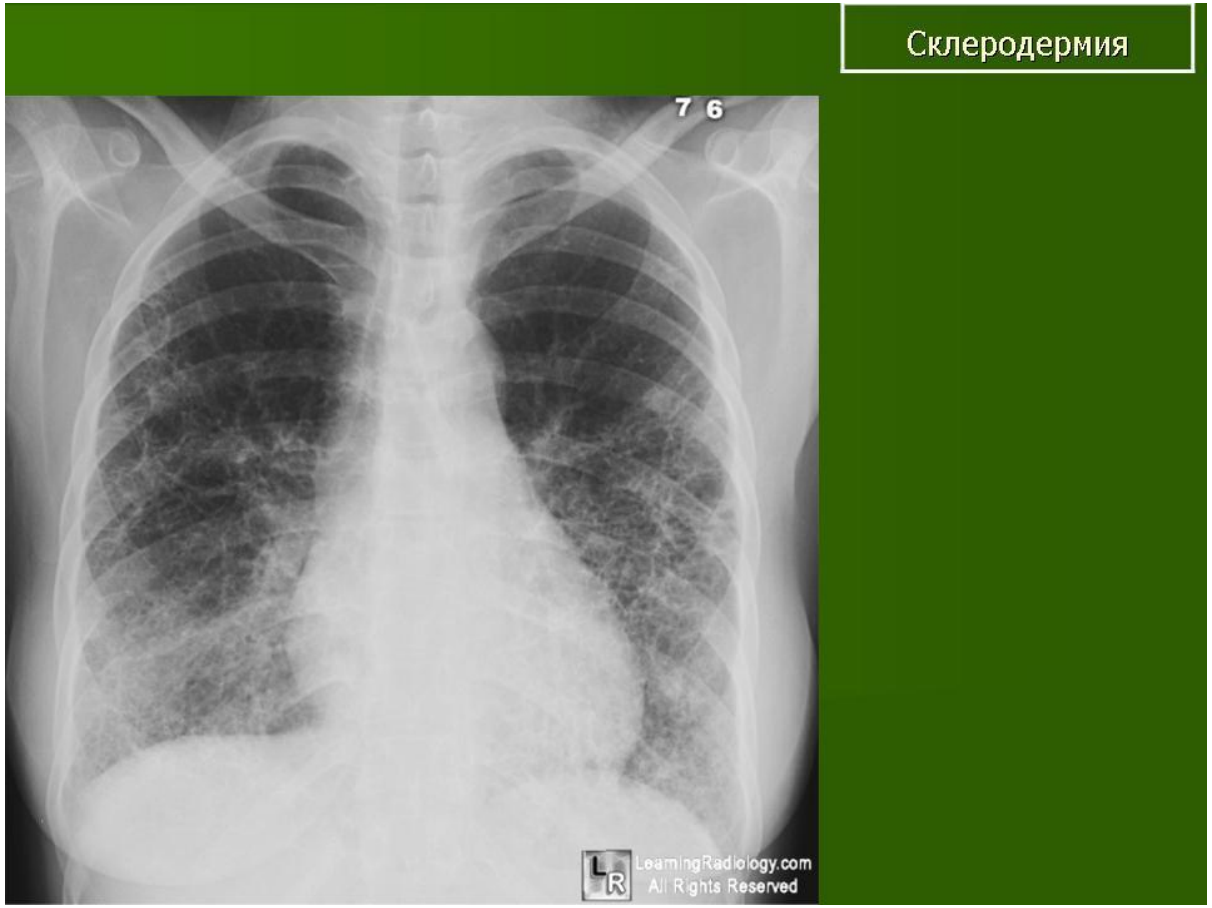

Поражение легких по типу базального пневмосклероза, кистозного легкого (на рентгенограмме - «медовые соты»).

ПОРАЖЕНИЕ ПОЧЕК

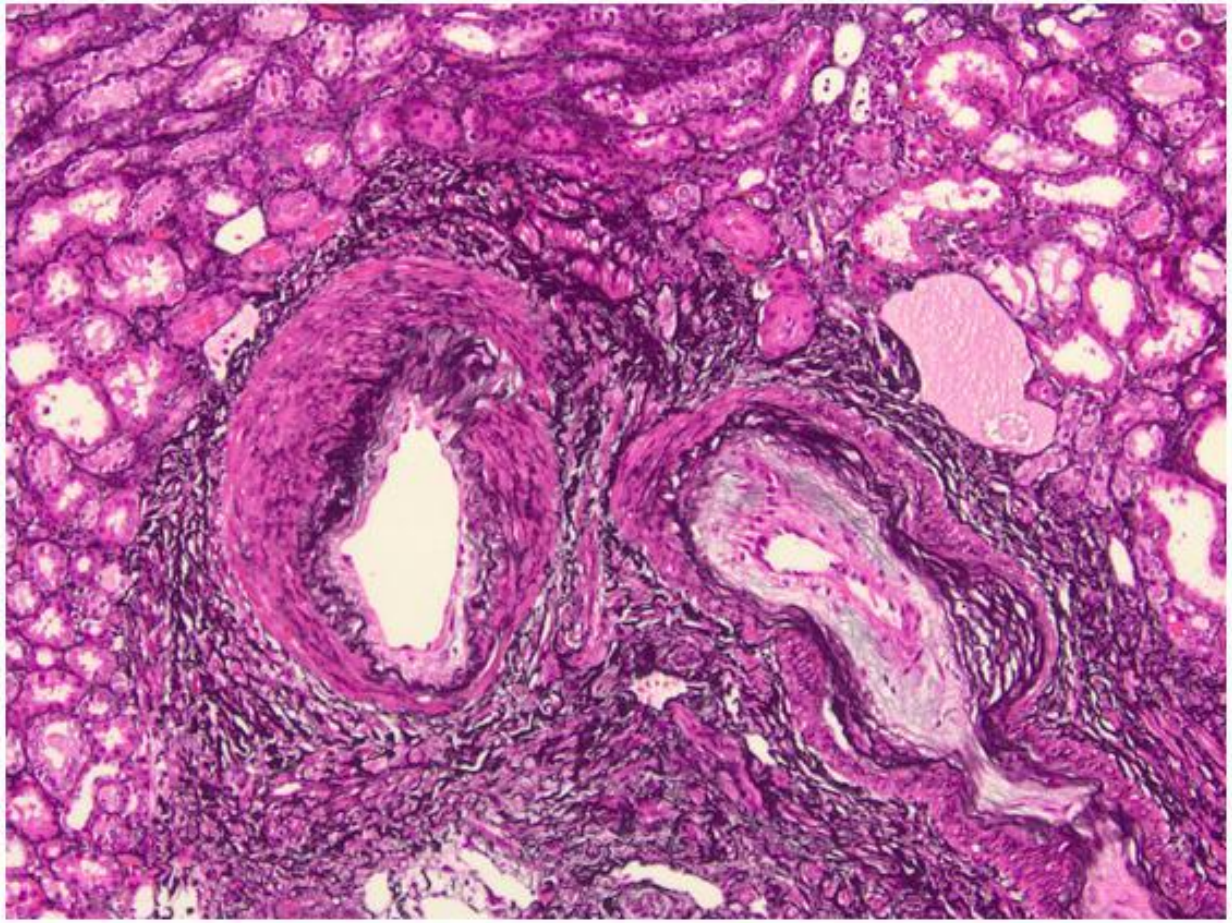

Острая нефропатия (истинная склеродермическая почка) характеризуется бурным развитием почечной недостаточности вследствие генерализованного поражения артериол и других сосудов почек с возникновением кортикальных некрозов.

ПОРАЖЕНИЕ СЕРДЦ

При ССД описано поражение всех трех слоев сердца: миокард поражается в 83–90% случаев, эндокард – в 18–35%, перикард – в 13–21%. Часто выявляются очаговый кардиосклероз с прогрессирующей хронической сердечной недостаточностью. Поражение эндокарда при ССД характеризуется краевым склерозом и укорочением хорд митрального клапана с развитием его пролапса и митральной недостаточности.

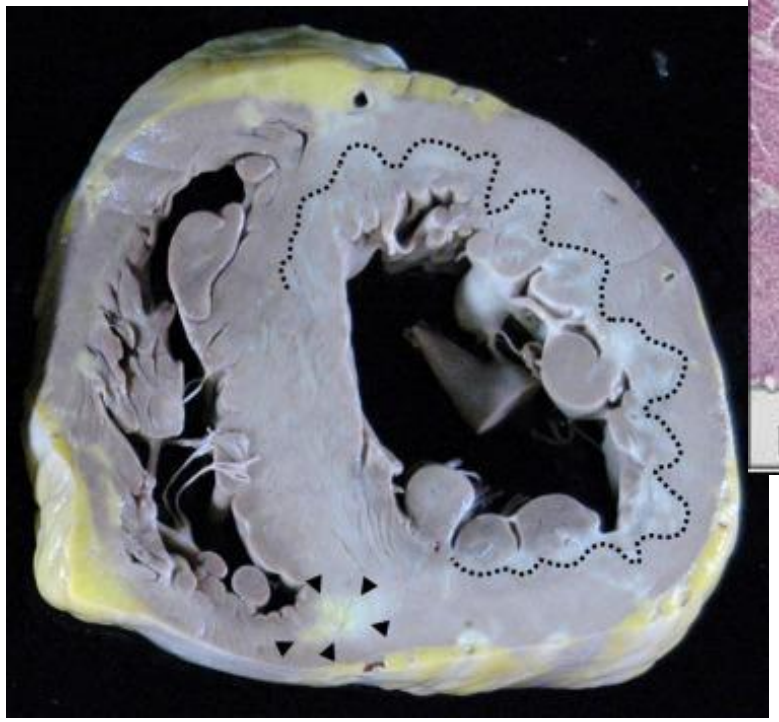

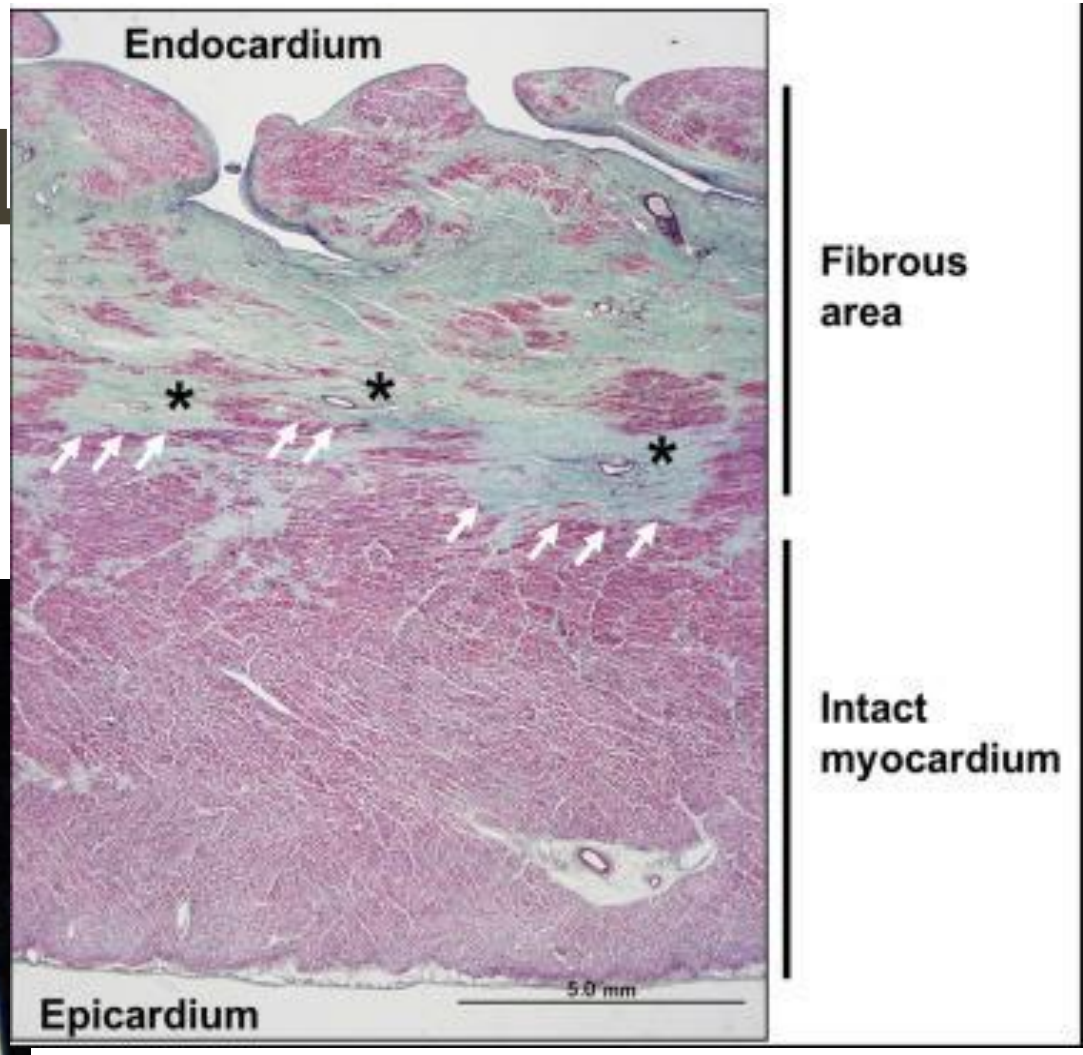

НЕВРОЛОГИЧЕСКАЯ СИМПТОМАТИКА

- Полиневритический синдром.
- У 10% больных может возникнуть тригеминальная сенсорная невропатия, проявляющаяся одно- или двухсторонним онемением лица, иногда в сочетании с болью и парестезиями.
- У пациентов с ДФ-ССД часто развивается синдром запястного канала.
- У большинства пациентов отмечается психопатологическая симптоматика в виде тревоги, депрессии, обсессивно-компульсивных расстройств, склонность к соматизации. Несколько реже встречаются когнитивные нарушения и психотическая симптоматика.

Классификационные критерии системной склеродермии по ACR/EULAR 2013

Параметры	Варианты признаков	баллы
Прксимальная склеродерма: симметричный склероз кожи обеих рук проксимальнее пястно-фаланговых суставов	-	9
Уплотнение и утолщение кожи пальцев	Склередерма. Пальцы дистальнее пястно-фаланговых суставов	2 4
Дигитальная ишемия	Язвочки Рубчики	2 3
Телеангиоэктазии	-	2
Капилляроскопические изменения	-	2
ЛАГ и/или ИПЛ	-	2
Феномен Рейно-	-	3
Склеродермические антитела (анти- Scl 70. антицентромерные, к РНК полимеразе III)		**Достоверный диагноз ССД, если сумма более 9 баллов.**

РОЛЬ АУТОАНТИТЕЛ В ПАТОГЕНЕЗЕ И ПРОГНОЗЕ ССД

Таблица 1. Аутоантитела, генетические маркеры и клиническая картина ССД [1]

А/т к антигенам	HLA	Клинические особенности
Антитопоизомеразные Scl-70 (топоизомераза I)	DR5 (DR11), DR3/DRW52, DQ7	Диффузная ССД. Быстропрогрессирующее течение. Фиброз легких
Антицентромерные	DR1, DR11, DQB1, DR4	Лимитированная ССД. Медленно прогрессирующее течение. Легочная гипертензия
Анти-PM-ScL, Анти-U1 RNP, Анти-U3 RNP	DR3/DRW52	Overlap ССД – дерматомиозит/полимиозит. Подострое течение. Поражение мышц

ЛЕЧЕНИЕ

Основные направления медикаментозного воздействия при ССД: сосудистая, противовоспалительная и антифиброзная терапия.

Сосудистая терапия

Блокаторы кальциевых каналов (антагонисты кальция), прежде всего дигидропиридиновые прозводные (главным образом нифедипин), рекомендуются как препараты первой линии, предпочтительными являются длительно действующие антагонисты кальция.

При неэффективности, или наличии противопоказаний к лечению антагонистами кальция, или развития нежелательных явлений рекомендуется назначение селективных ингибиторов ФДЭ-5 типа.

При неэффективности пероральной терапии (включая антагонисты кальция и ингибиторы ФДЭ-5 типа), при выраженном синдроме Рейно рекомендуются простаноиды (илопрост, алпростадил).

Противовоспалительная терапия применяется в ранней стадии ССД при быстропрогрессирующем течении и высокой активности патологического процесса.

- **НПВП** в стандартных терапевтических дозах показаны для лечения мышечно-суставных проявлений ССД, стойкой субфебрильной лихорадки (высокая лихорадка для ССД не характерна).

- **Глюкокортикоиды** показаны при прогрессирующем диффузном поражении кожи и клинико-лабораторных признаках воспалительной активности (артрит, теносиновит, миозит, серозит) в небольших (15-20 мг/сут) дозах. Приём высоких доз может увеличить риск развития склеродермического почечного криза.

- **Метотрексат** показан при выраженном поражении суставов и мышц, перекрёстной форме ССД; способен уменьшить распространённость и выраженность уплотнения кожи, но не влияет на висцеральную патологию.

- **Трансплантация аутологичных стволовых клеток** иногда с успехом применяется при тяжёлой, прогностически неблагоприятной ССД, но требует сложной предварительной подготовки и последующего тщательного наблюдения.

- **Аминохинолиновые препараты -** хлорохин (делагил♠) по 0,25 г/сут или гидроксихлорохин (плаквенил♠) нередко включают в комплексную терапию, особенно при хроническом течении ССД.

Антифиброзная терапия показана уже в ранней стадии диффузной ССД.

Из группы антифиброзных средств наибольшим эффектом обладает **пеницилламин** (купренил и др.), оказывающий многостороннее действие на метаболизм соединительной ткани и активно подавляющий избыточное фиброобразование. Это средство выбора при быстропрогрессирующей склеродермии, диффузной индурации кожи и фиброзе внутренних органов.

Таблица 2. Лечение висцеральных поражений при ССД

Орган	Вид поражения	Вид лечения	Препараты
Легкие	Фиброзирующий альвеолит Программный ПФ	Иммуносупрессия	Циклофосфамид Глюкокортикостероиды
	Легочная гипертензия	Блокада рецепторов ЭТ–1 Простагландин I_2 Простагландин E_1 Ингибиция ФДЭ–5	Бозентан Эпопростенол Алпростадил Силденафил
Сердце	Аритмия	Антиаритмические препараты	Амиодарон Верапамил
	Экссудативный перикардит	Противовоспалительное	Глюкокортикостероиды НПВП
	Сердечная недостаточность	Кардиопротекция	Триметазидин Фосфокреатин
Почки	Склеродермическая нефропатия	Ингибиторы АПФ	Каптоприл Эналаприл
ЖКТ	Рефлюкс–эзофагит	Ингибиторы протонной помпы	Омепразол Лансопразол
	Мальабсорция	Ротационные антибиотики Аналог соматостатина	Доксициклин Эритромицин Октреотид

Спасибо за внимание!