

Карагандинский государственный медицинский университет
Курс клинической пульмонологии

Рентгенологическая картина при ДЗЛ

Выполнила: Мустафаева Н.Р.

Пневмоканиозы:

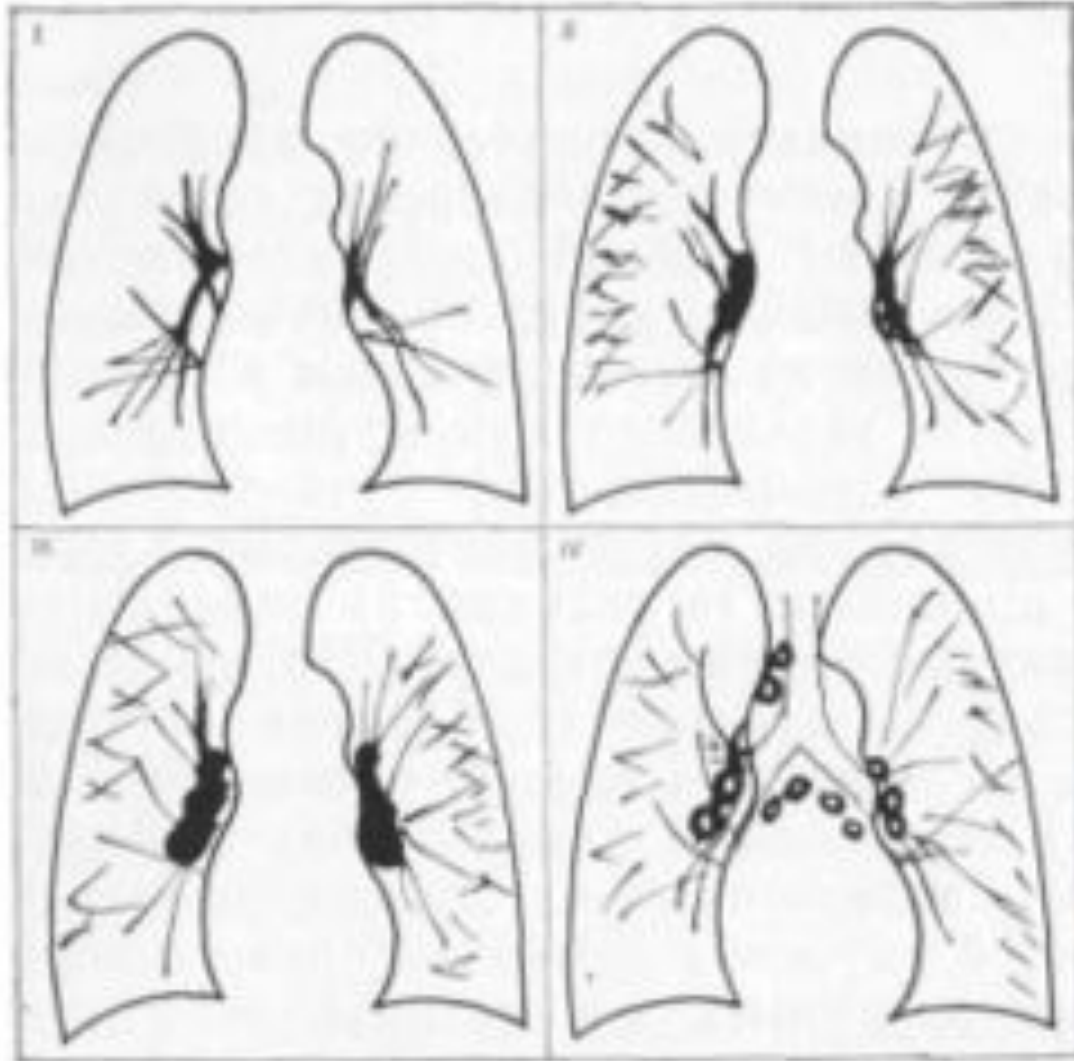
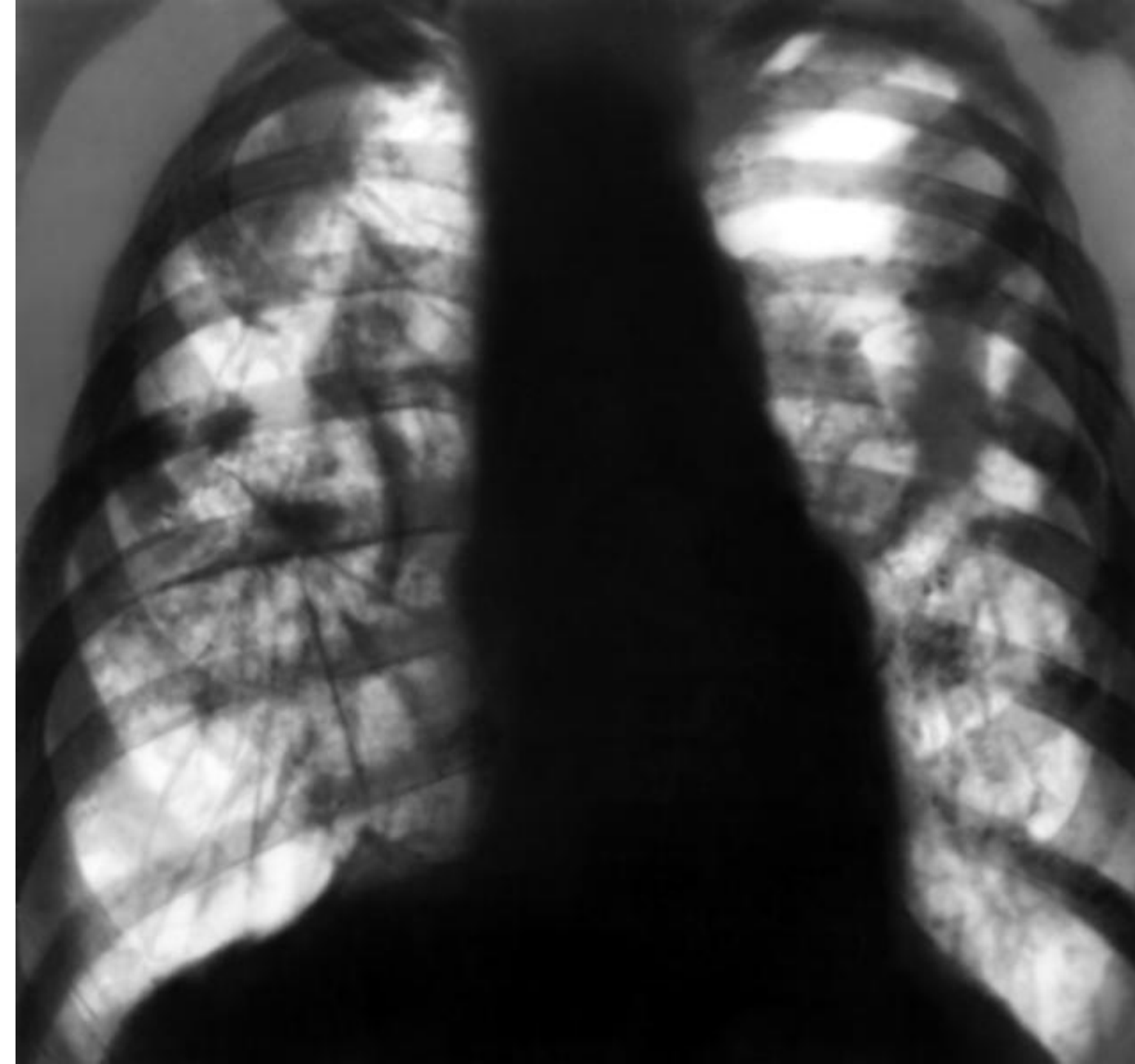
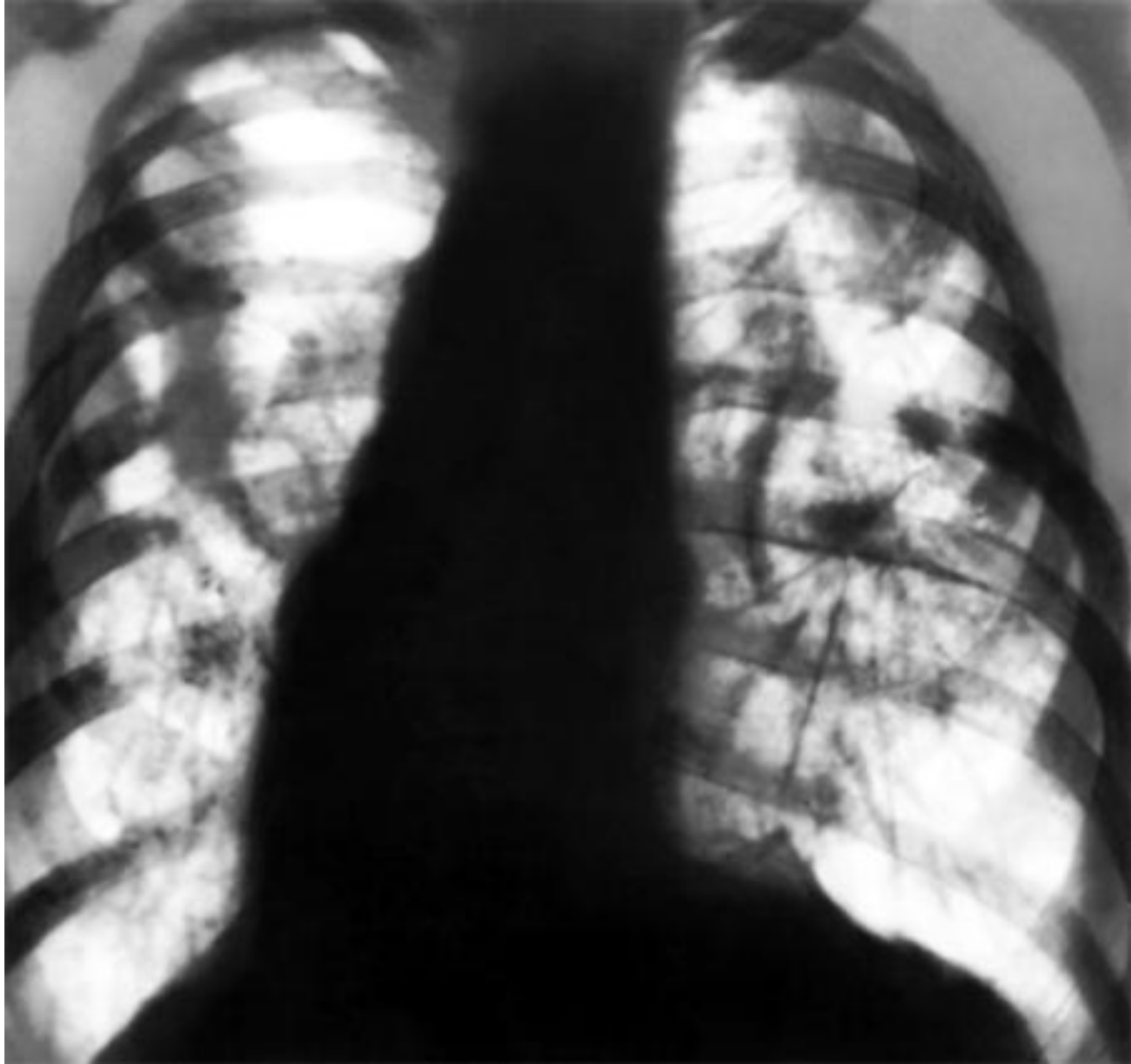


Рис. 19. Варианты рентгенологической картины при интерстициальном силикозе, а — без аденопатии; б — в сочетании с умеренным увеличением лимфатических узлов; в — силикотуберкулезная аденопатия без обызвествлений; г — с обызвествлением лимфатических узлов.



Рентгенограмма грудной клетки при узловой (конгломеративной) форме силикоза: видны множественные крупные участки уплотнения в обоих легких на фоне повышенной прозрачности легочной ткани, фиброзные тяжи в средних и нижних отделах легких, плевромедиастинальные и плевродиафрагмальные сращения.



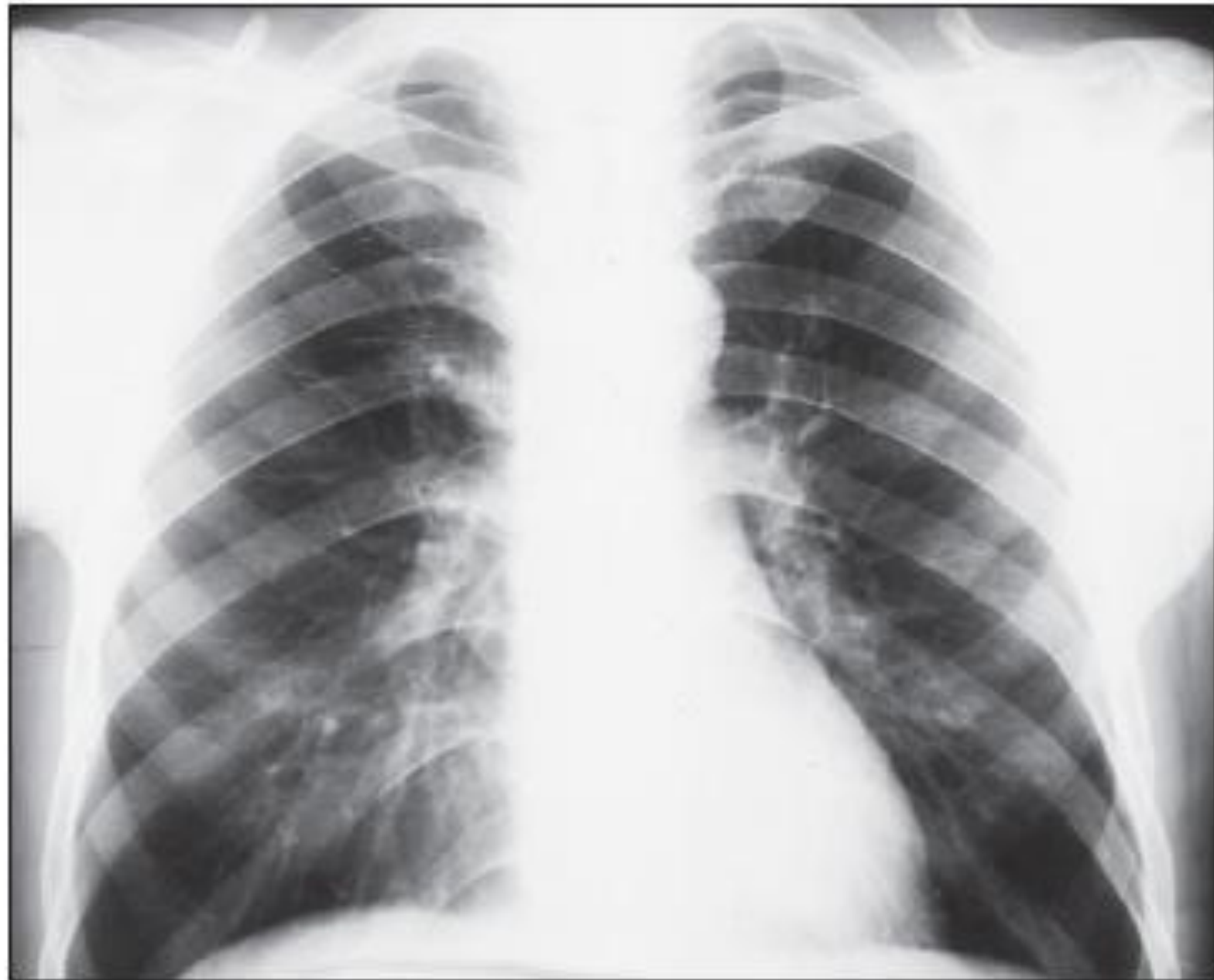
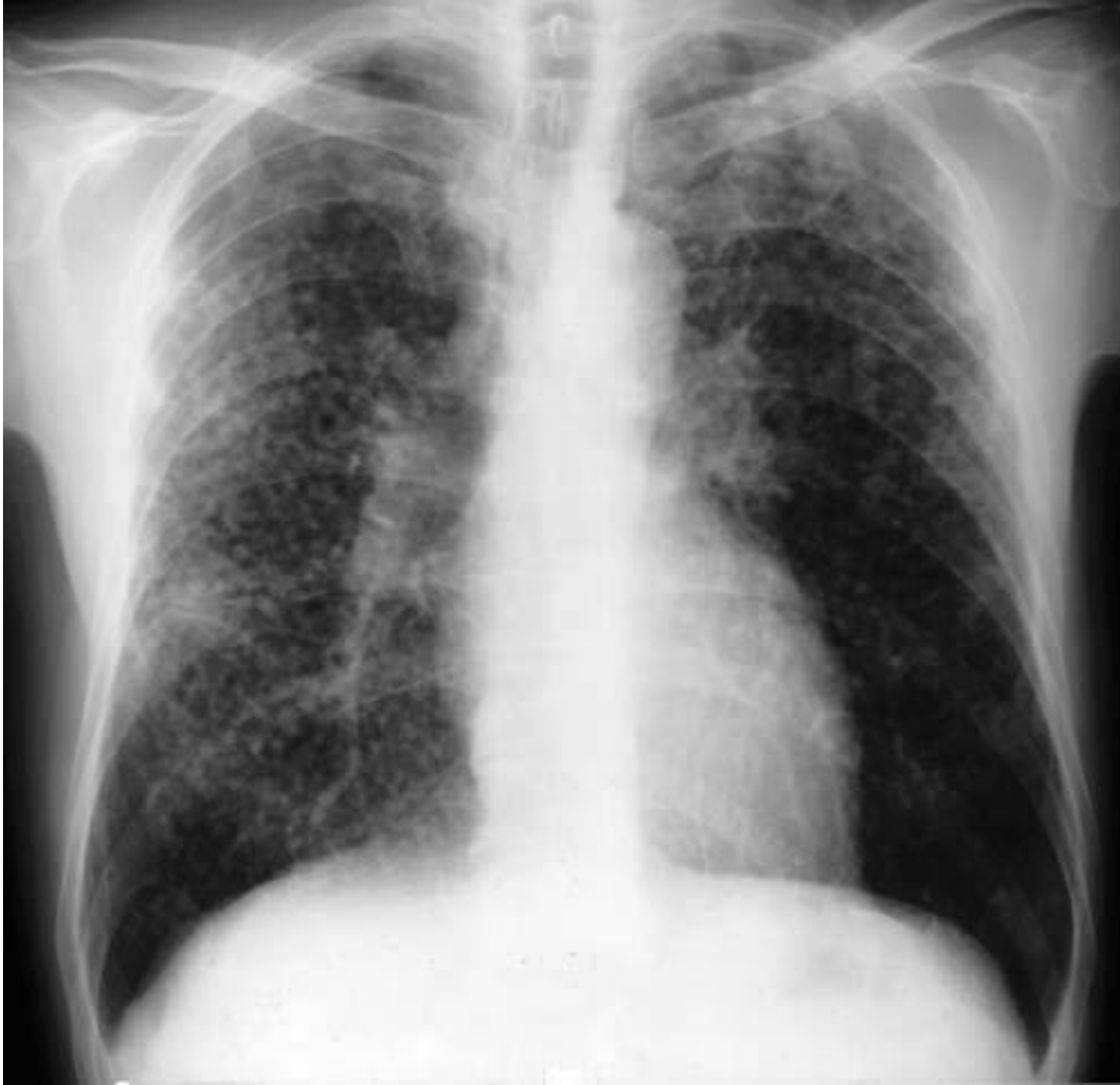
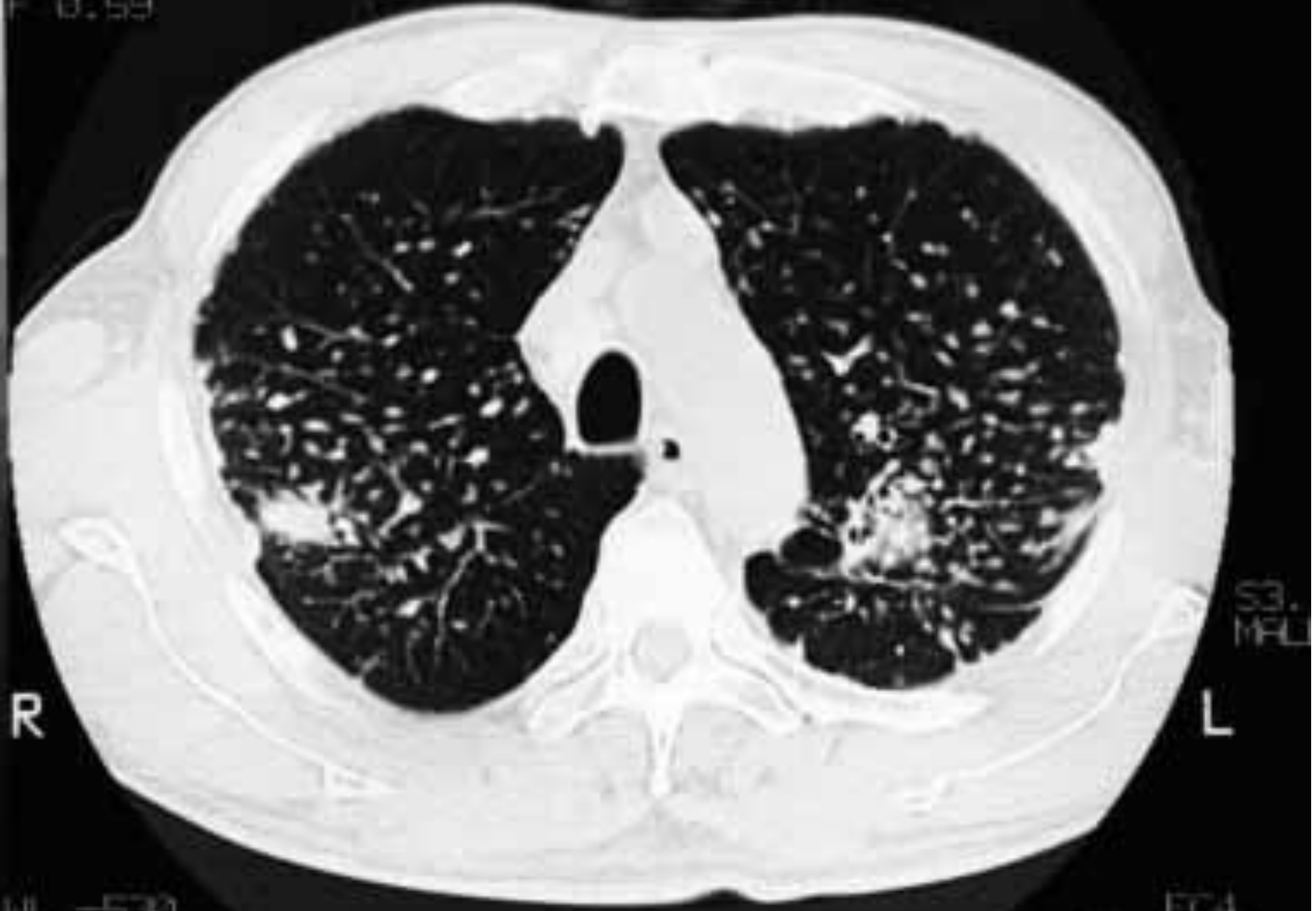
Рисунок 2. Пневмокониоз электросварщика, узелковые изменения до 10 мм (r), узловые 20–30 мм (A)



**Деформация (петлистость)
легочного рисунка, формирование
силикотических узелков.**

SCHLE
F 0.59



Силикотические узелки на компьютерной томограмме

ДИССЕМИНИРОВАННЫЙ ТУБЕРКУЛЕЗ

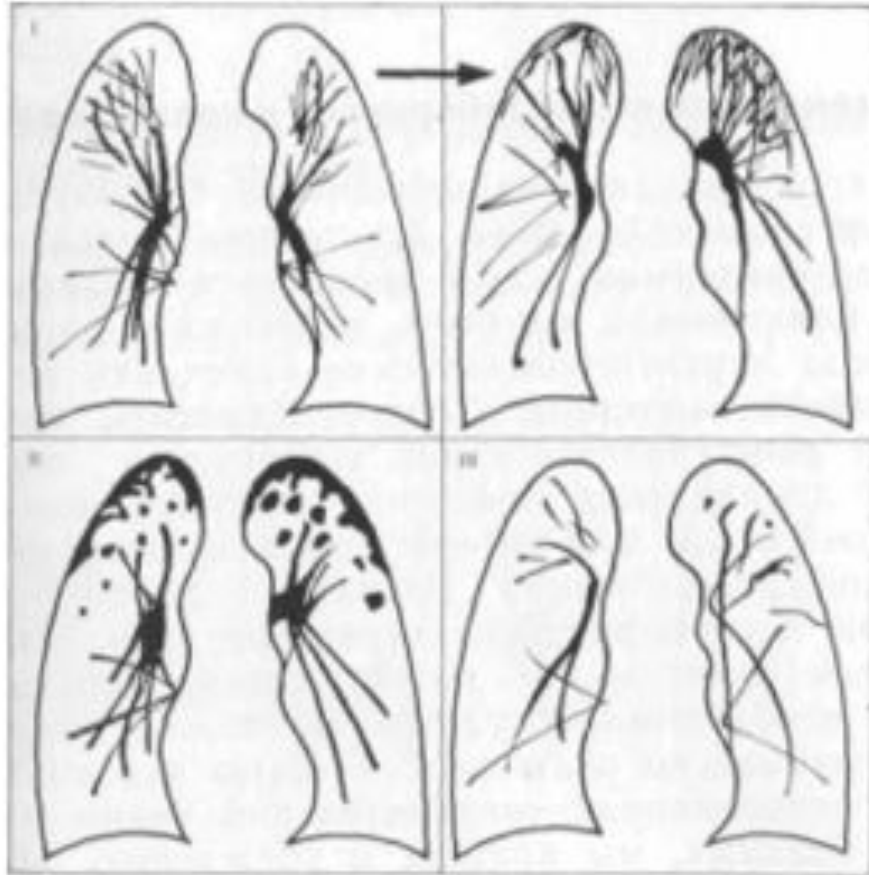

Рис. 1.14. Варианты рентгенологической картины.
I — хронический диссеминированный туберкулез с развитием ограниченного фиброза (стрелка); II, ищ — исходы диссеминированного туберкулеза,

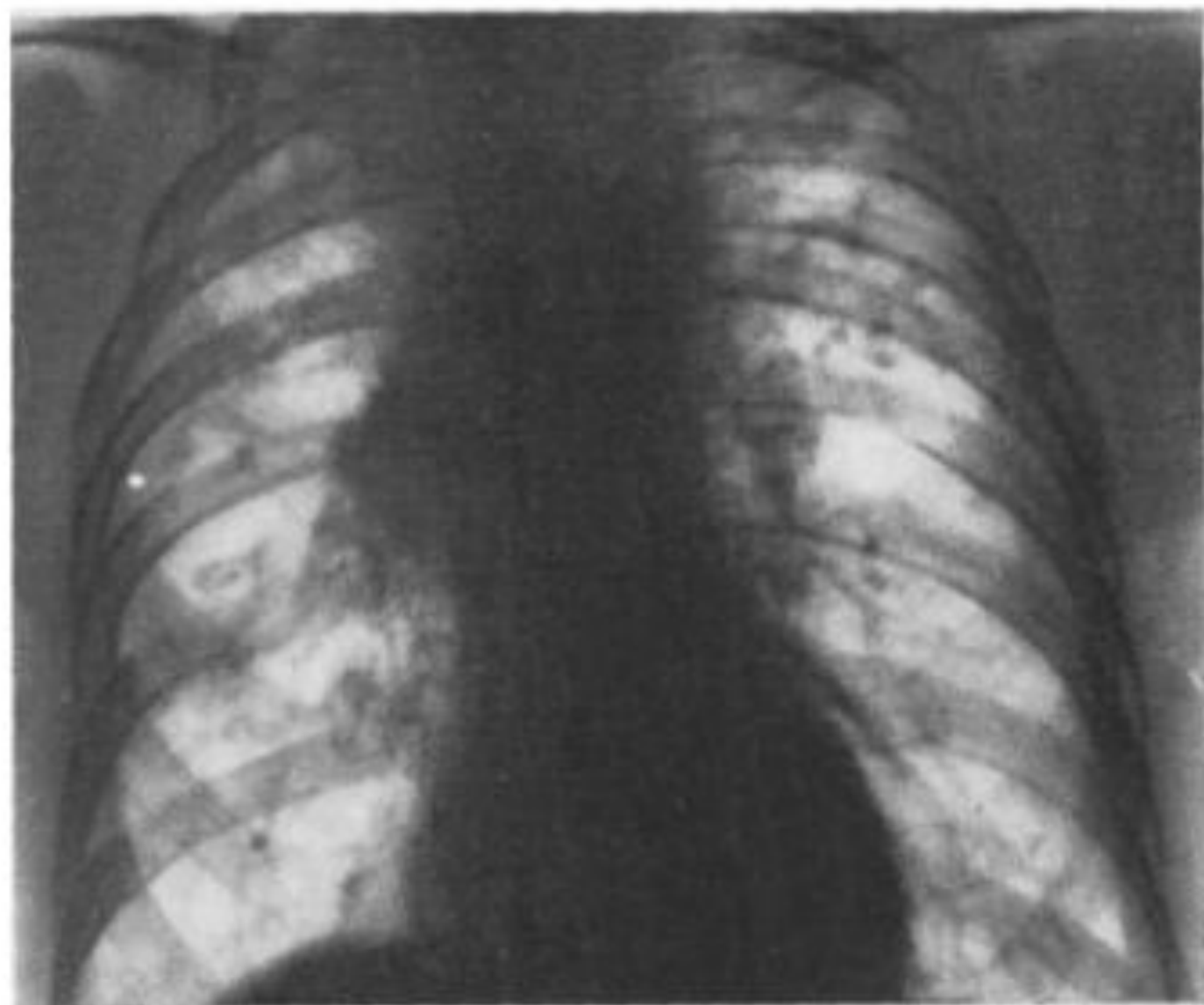


Рис. 1.13. Обзорная рентгенограмма. Диссеминированный туберкулез с органической диссеминацией, развитием пневмосклероза верхушек, смещением Kof ней легких вверх.

Карциноматоз

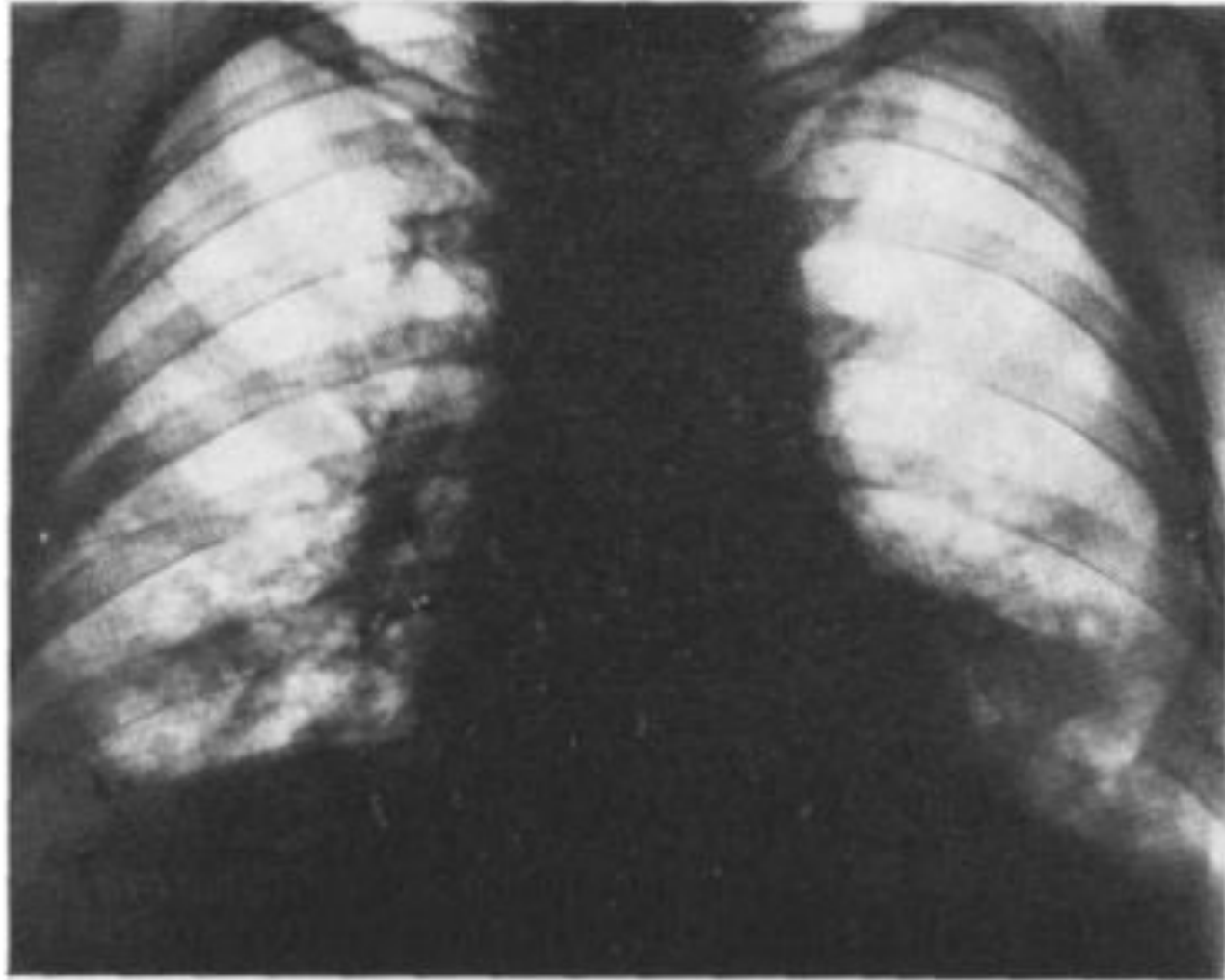
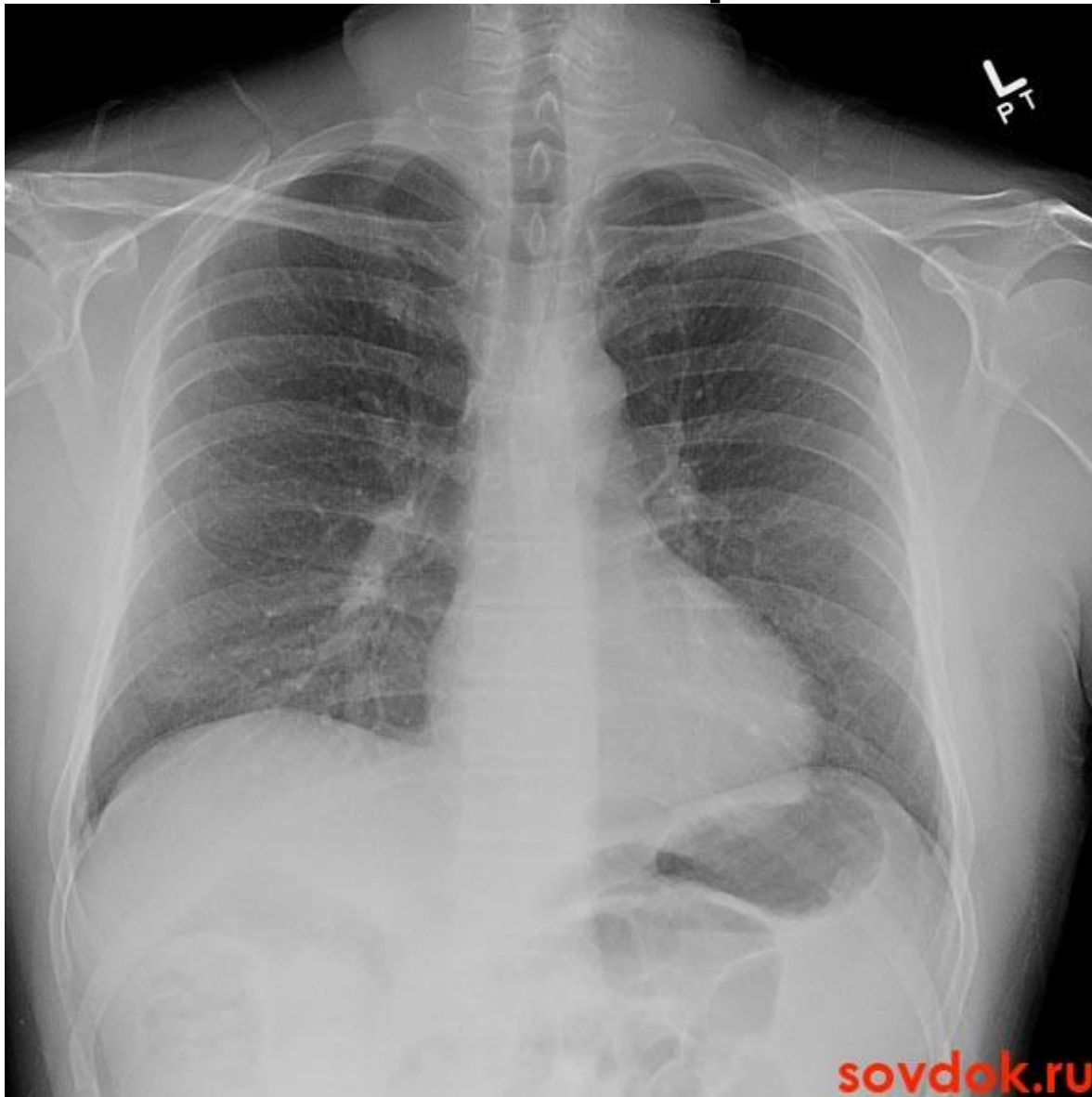
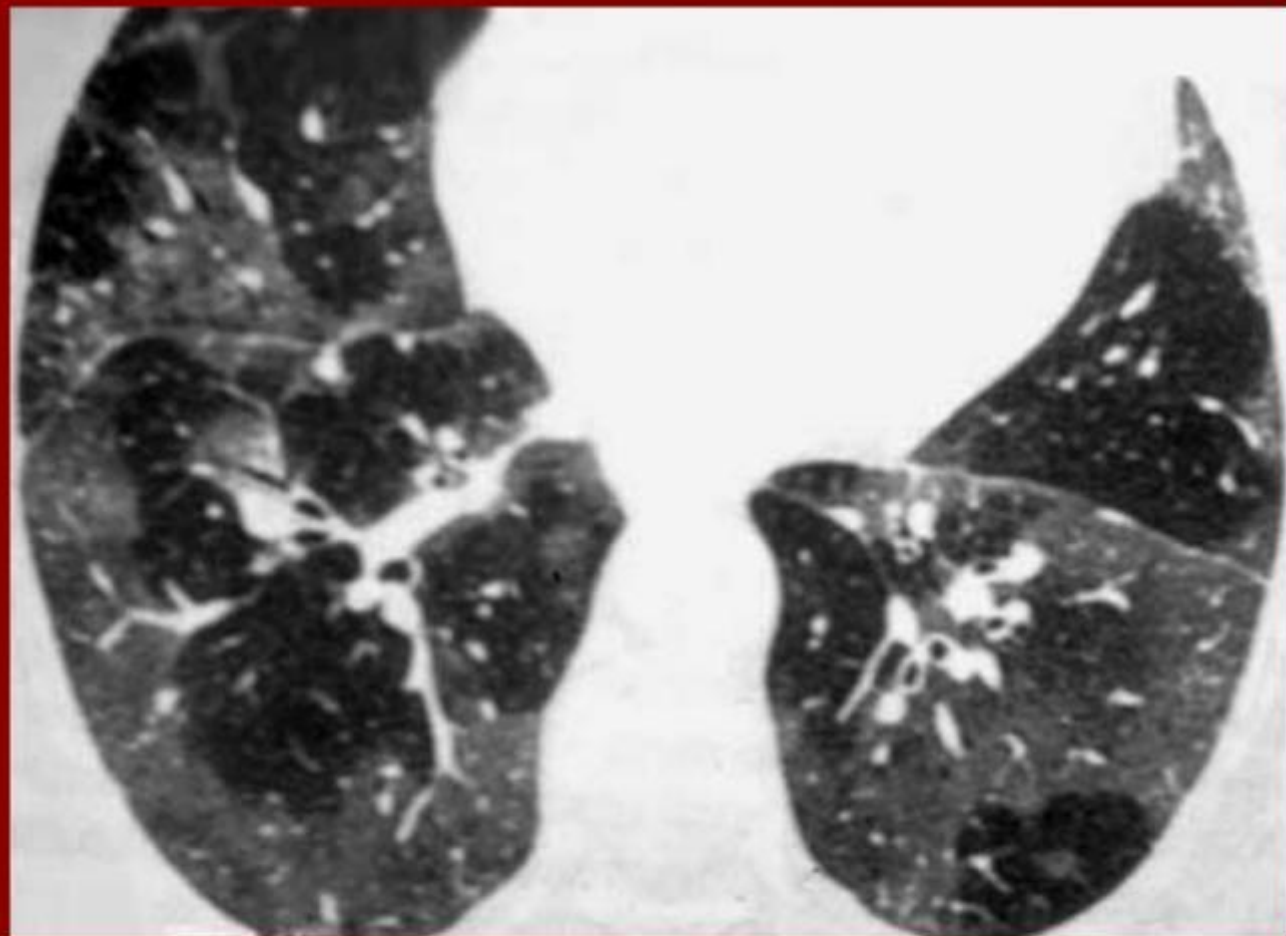


Рис. 1.8. Обзорная рентгенограмма. Карциноматоз лимфатических сосудов легких при раке желудка.

Экзогенный аллергический альвеолит

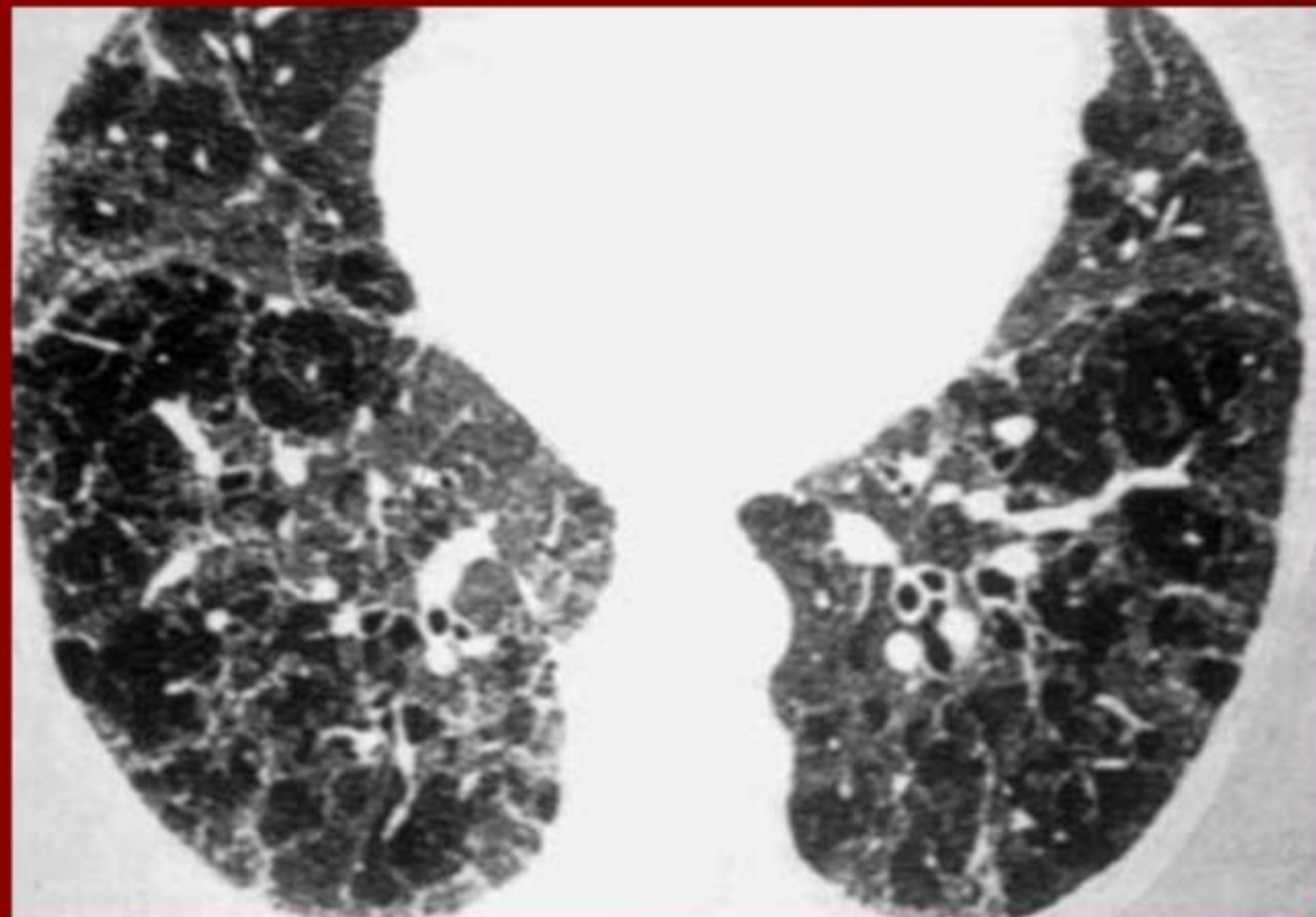




Рентгенодиагностика диффузных и диссеминированных заболеваний легких

П.В. Власов

Разные степени выраженности экзогенного аллергического пневмонита. а – КТ. Диффузное мало интенсивное понижение пневматизации обоих легких в виде географической карты ("симптом молочного стекла", б – другая больная. КТ. В обоих легких определяется распространенный неравномерно выраженный пневмосклероз сетчато линейного характера, на фоне которого определяются вздутия легочной ткани буллезного типа более выраженные в субплевральных отделах. В заднемедиальных отделах легких видны множественные бронхоэктазы.



Рентгенодиагностика диффузных и диссеминированных заболеваний легких

П.В. Власов

Разные степени выраженности экзогенного аллергического пневмонита. а – КТ. Диффузное мало интенсивное понижение пневматизации обоих легких в виде географической карты ("симптом молочного стекла", б – другая больная. КТ. В обоих легких определяется распространенный неравномерно выраженный пневмосклероз сетчато линейного характера, на фоне которого определяются вздутия легочной ткани буллезного типа более выраженные в субплевральных отделах. В заднемедиальных отделах легких видны множественные бронхоэктазы.

