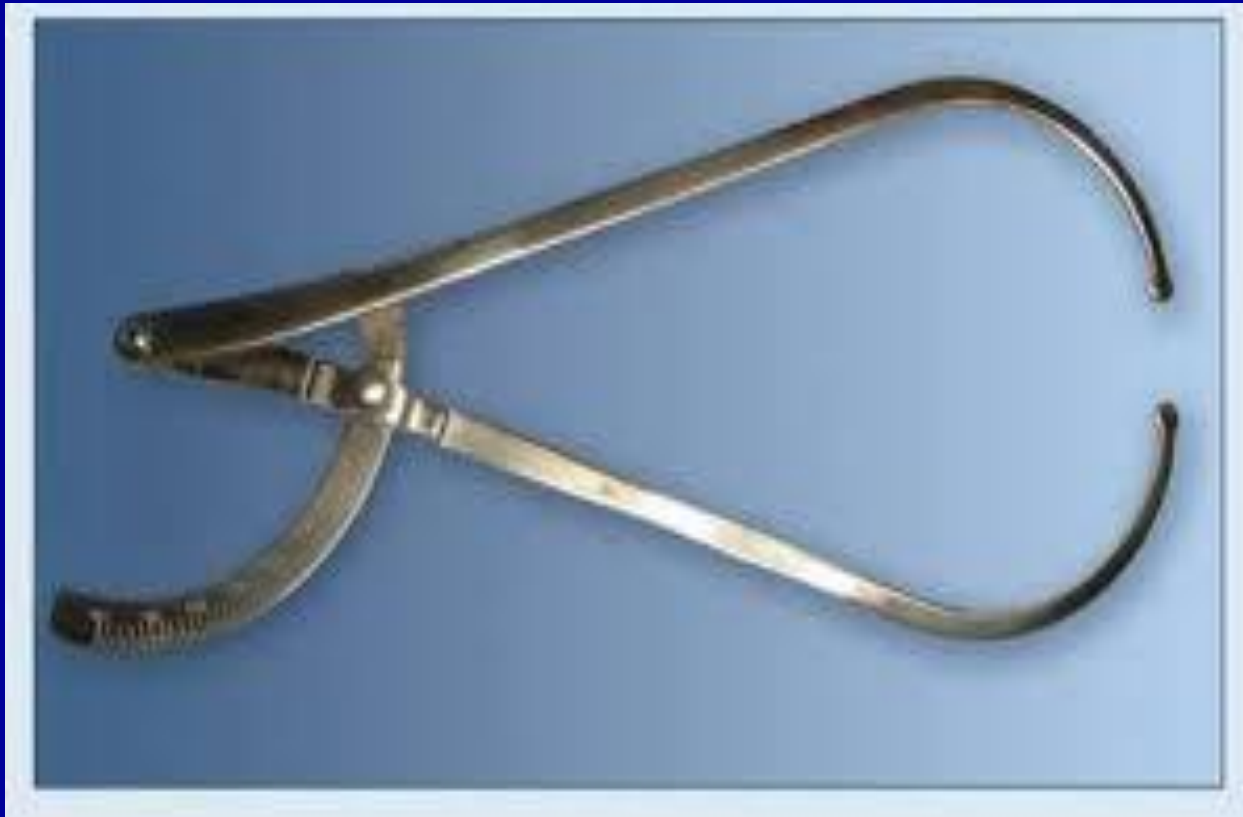

Женский таз. Плод как объект родов.

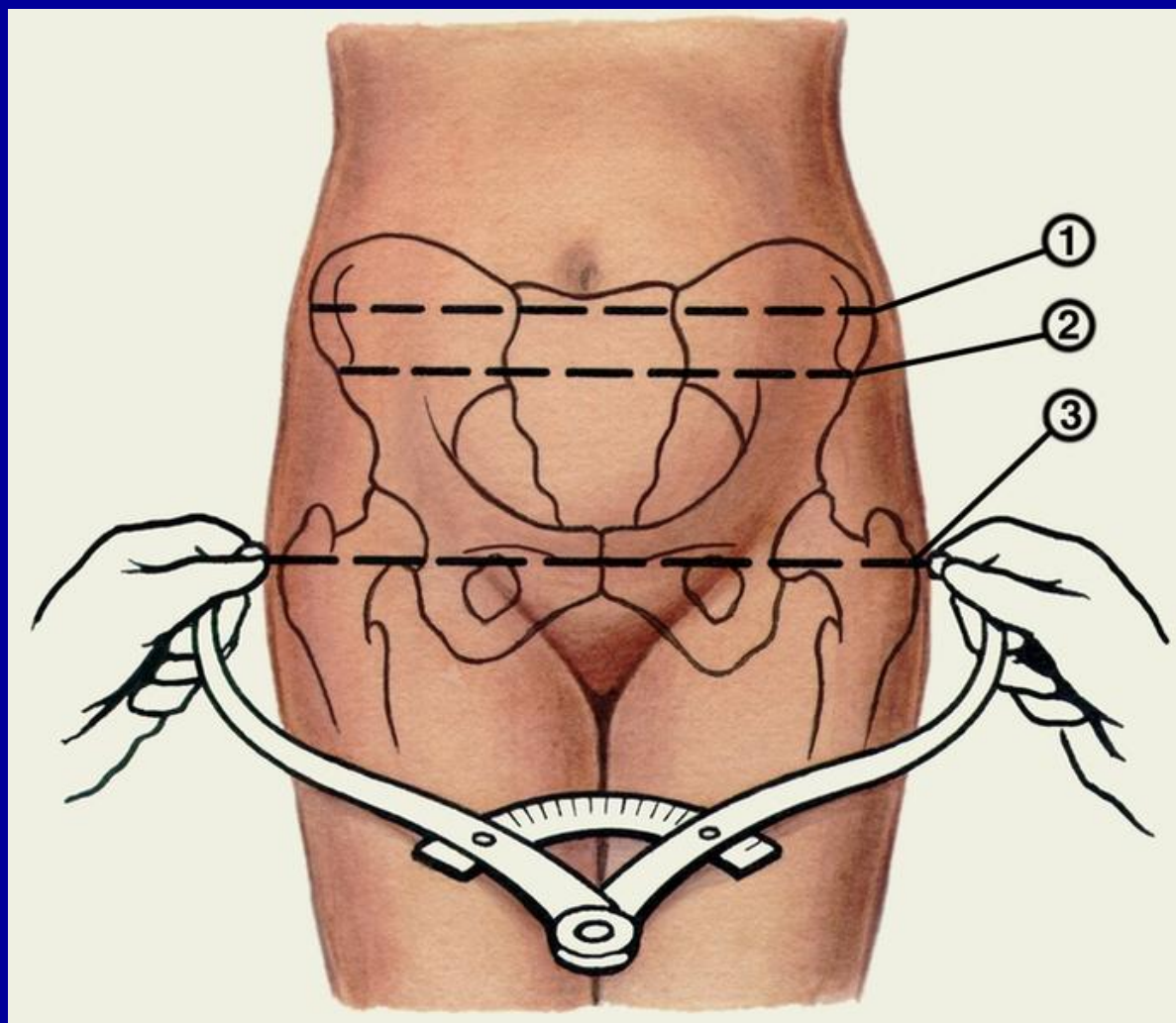
Акушерская терминология.
Методы исследования

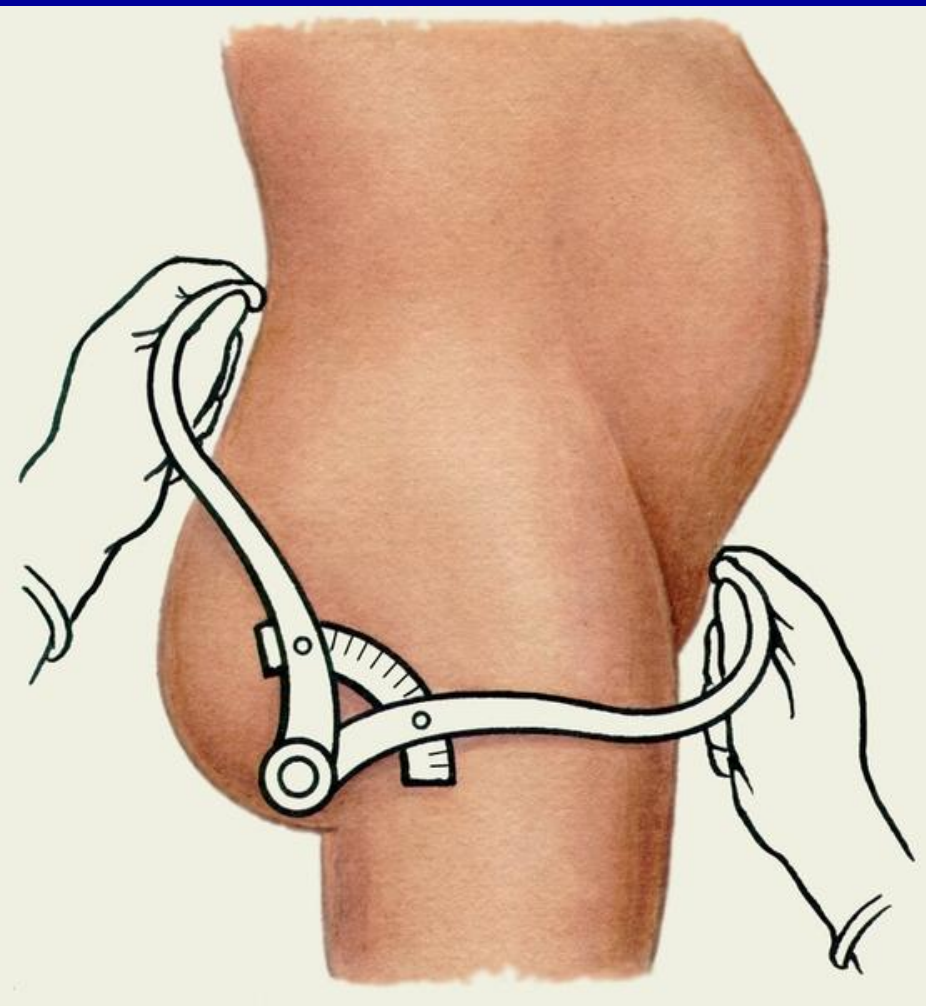
К.м.н. Коломеец Е.В.

Измерение таза тазометром

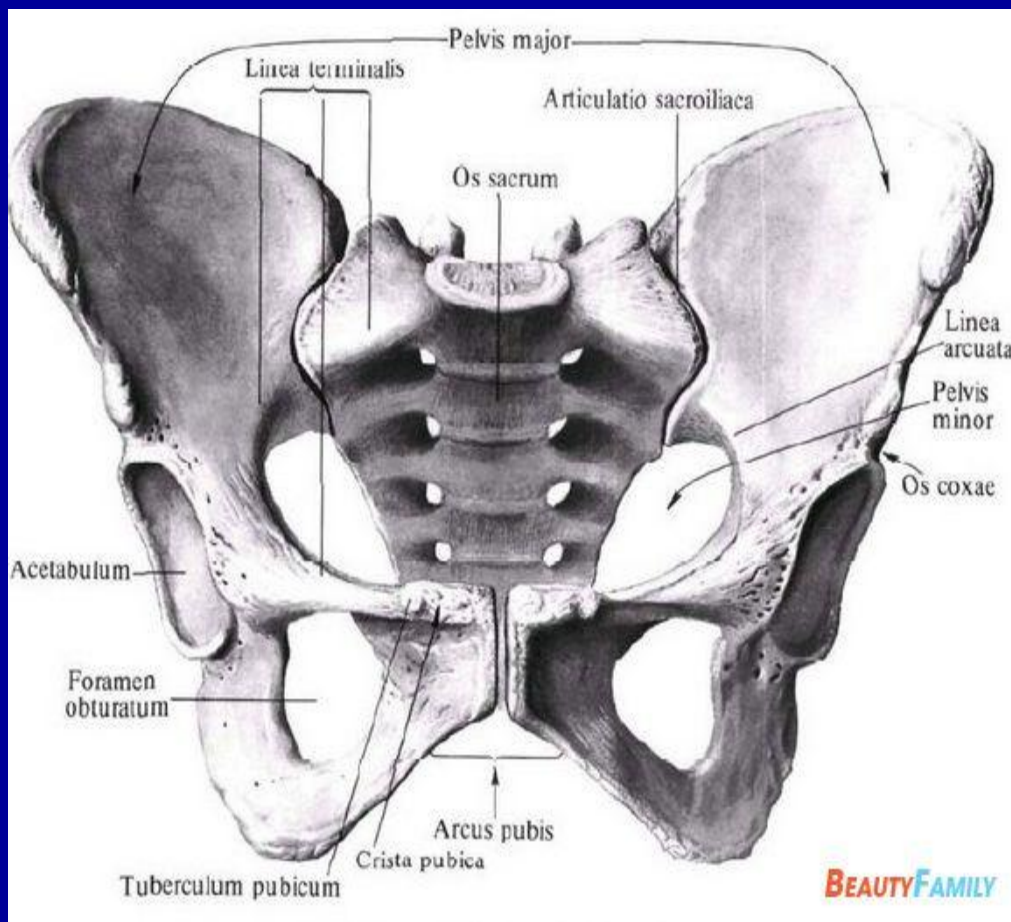


вытянуты и сдвинуты вместе. Врач становится справа от беременной лицом к ней. Ветви тазомера берут в руки таким образом, чтобы большие и указательные пальцы держали пуговицы. пункты, расстояние между которыми измеряют, прижимая к ним пуговицы раздвинуть ветвей тазомера, и отмечают по шкале величину искомого размера.





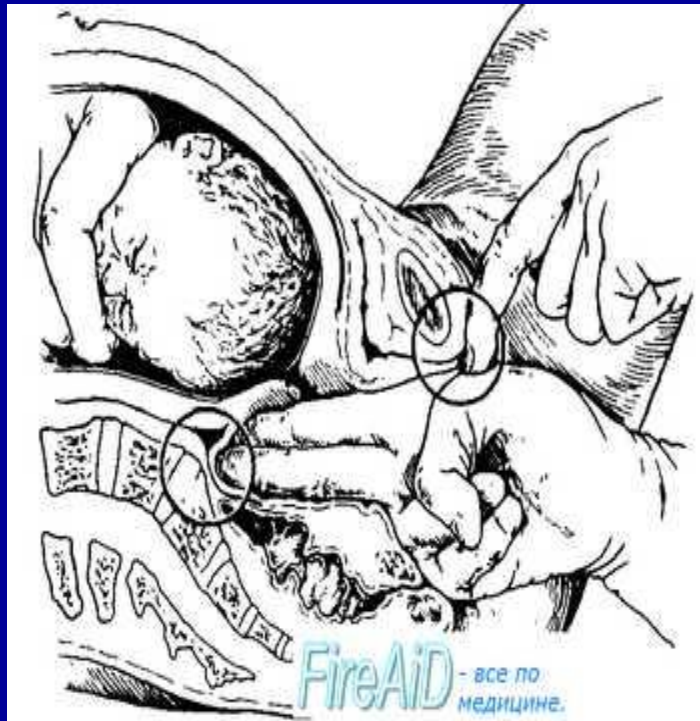- 3. Конъюгата, *diameter conjugata* - расстояние между мысом и задней поверхностью лобкового симфиза.
- 4. *Distantia spinarum* - расстояние между верхними передними подвздошными остями.
(в норме 25-26 см)
- 5. *Distantia trochanterica* - расстояние между большими вертелами бедренных костей.
(в норме 30-31 см)
- 6. *Distantia cristarum* - расстояние между наиболее удаленными точками подвздошного гребня.
(в норме 28-29 см)



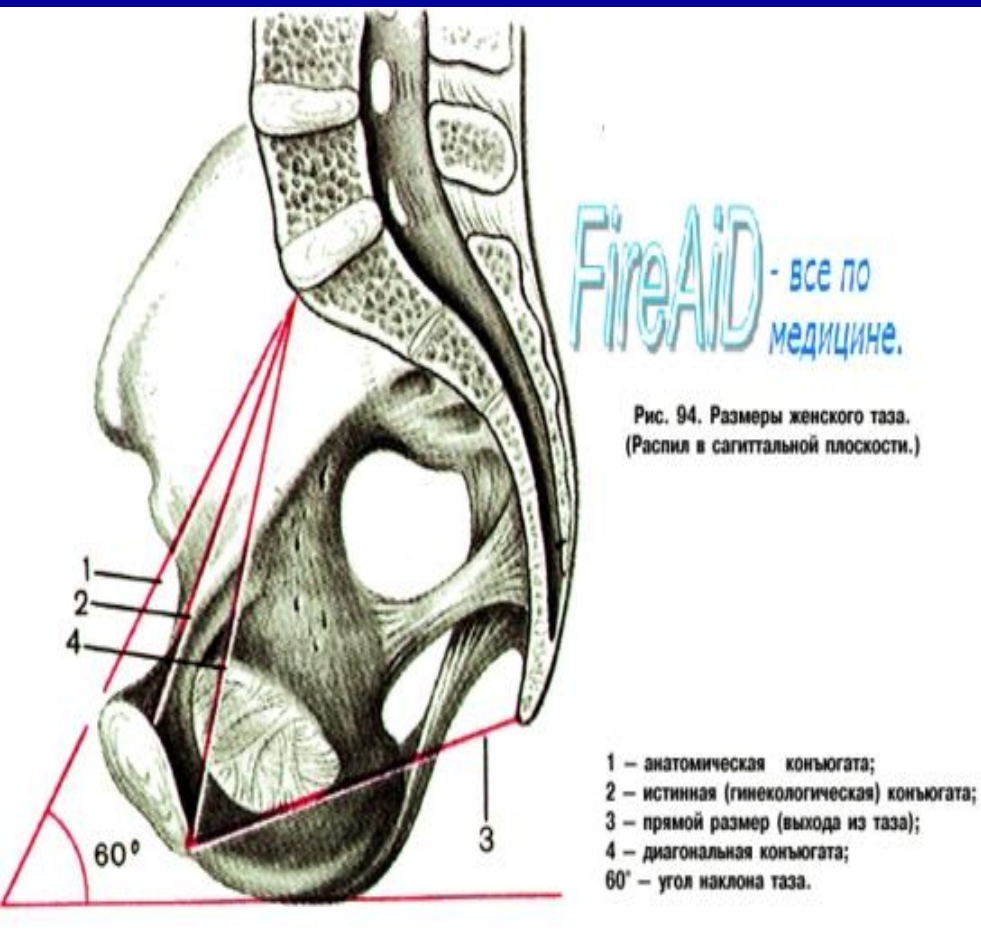
Поперечный диаметр, diameter transversa - расстояние между наиболее удаленными точками обеих пограничных линий.

2. Косой диаметр, diameter obliqua (dextra et sinistra) - измеряется от правого (левого) крестцово-подвздошного сустава до левого (правого) подвздошно-лобкового возвышения.

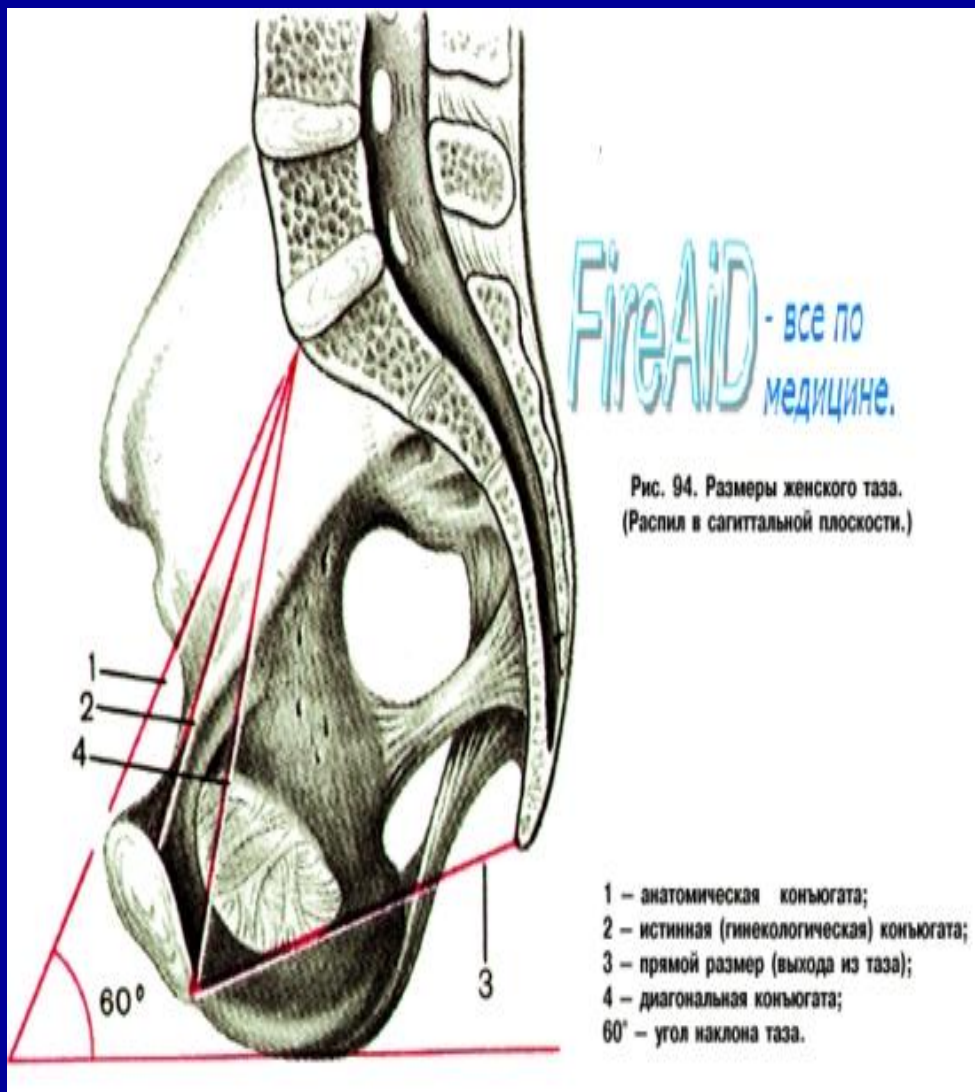
Измерение диагональной конъюгаты



- Диагональной конъюгатой (*conjugata diagonalis*) называется расстояние от нижнего края симфиза до наиболее выдающейся точки мыса крестца. Диагональную конъюгату определяют при влагалищном исследовании женщины, которое производят с соблюдением всех правил асептики и антисептики. II и III пальцы вводят во влагалище, IV и V сгибают, тыл их упирается в промежность

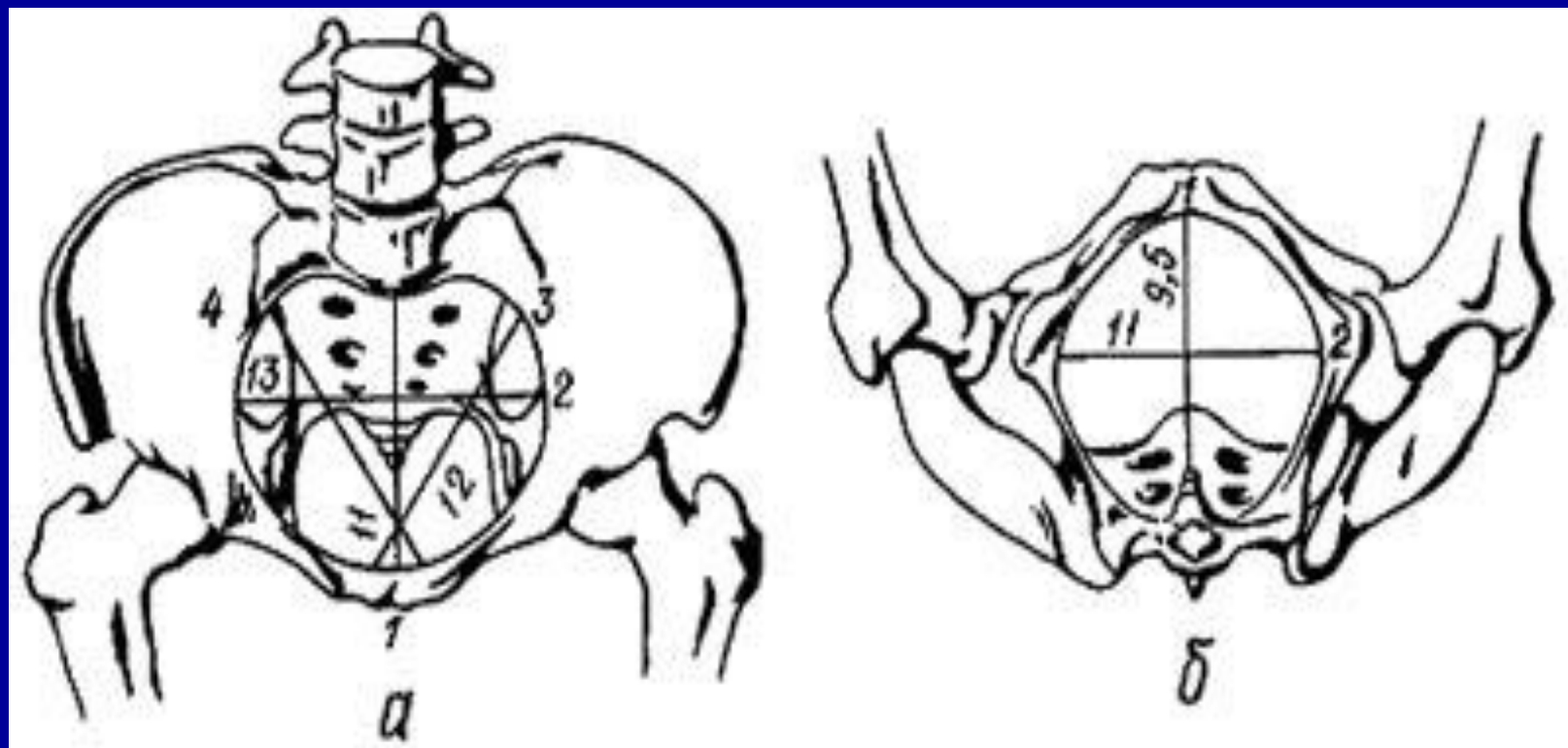


- Диагональная конъюгата при нормальном тазе равняется в среднем 12,5—13 см. Для определения истинной конъюгаты из размера диагональной конъюгаты вычитают 1,5—2 см. Измерить диагональную конъюгату удастся не всегда, потому что при нормальных размерах таза мыс не достигается или прощупывается с трудом. Если концом вытянутого пальца мыса нельзя достигнуть, объем данного таза можно считать нормальным или близким к норме.

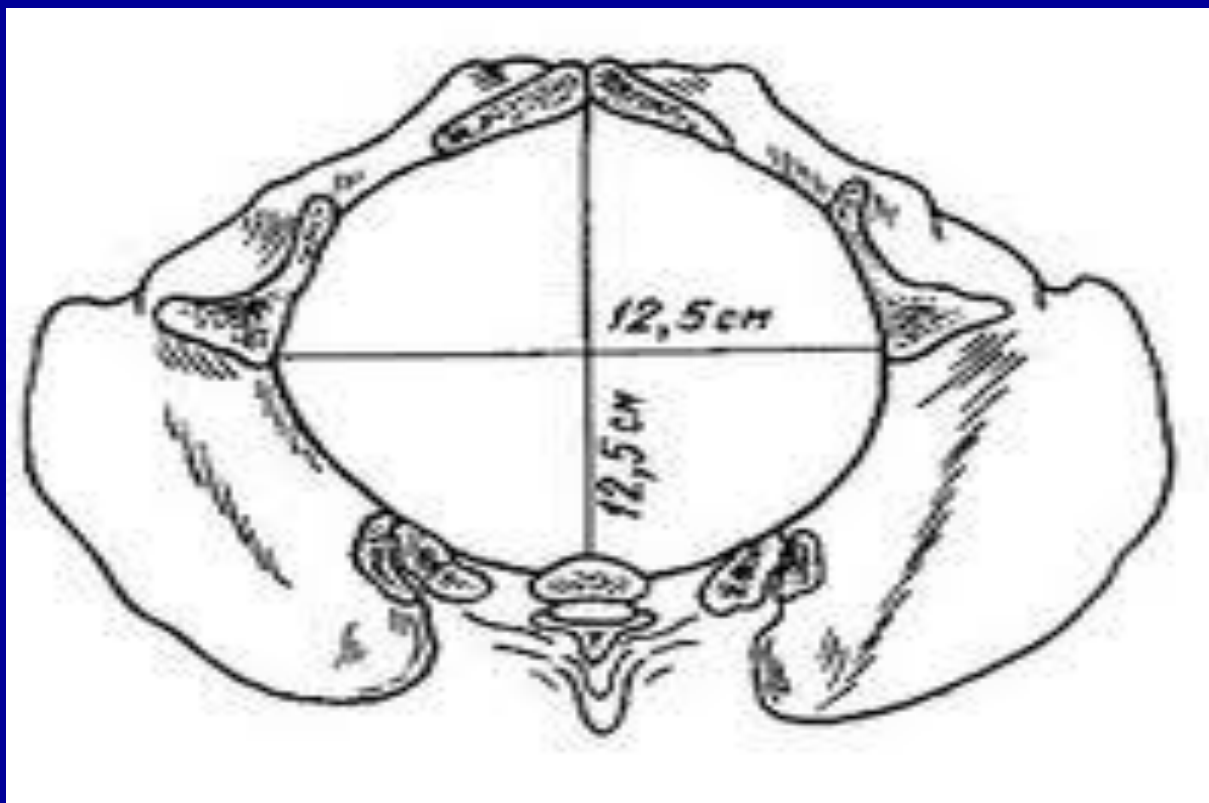


При определении размеров таза необходимо учитывать толщину его костей, о ней судят по величине так называемого индекса Соловьева - длине окружности лучезапястного сустава. Средняя величина индекса 14 см. Если индекс Соловьева больше 14 см, можно предположить, что кости таза массивные и размеры малого таза меньше ожидаемых.

Плоскости малого таза




Плоскости малого таза

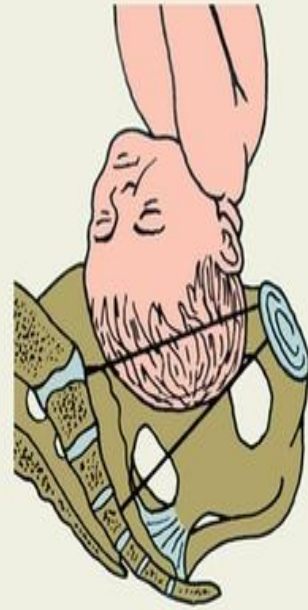



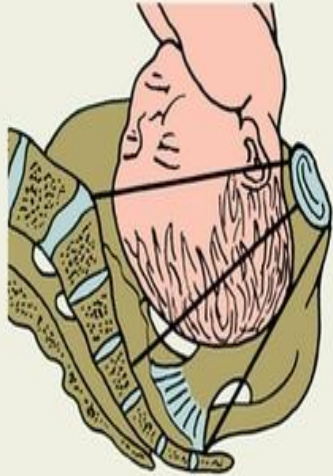
а



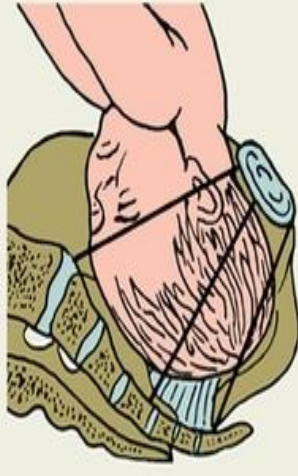
б



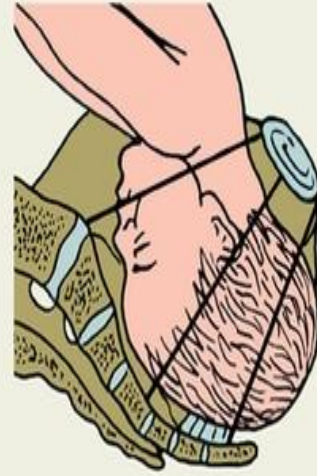в



г

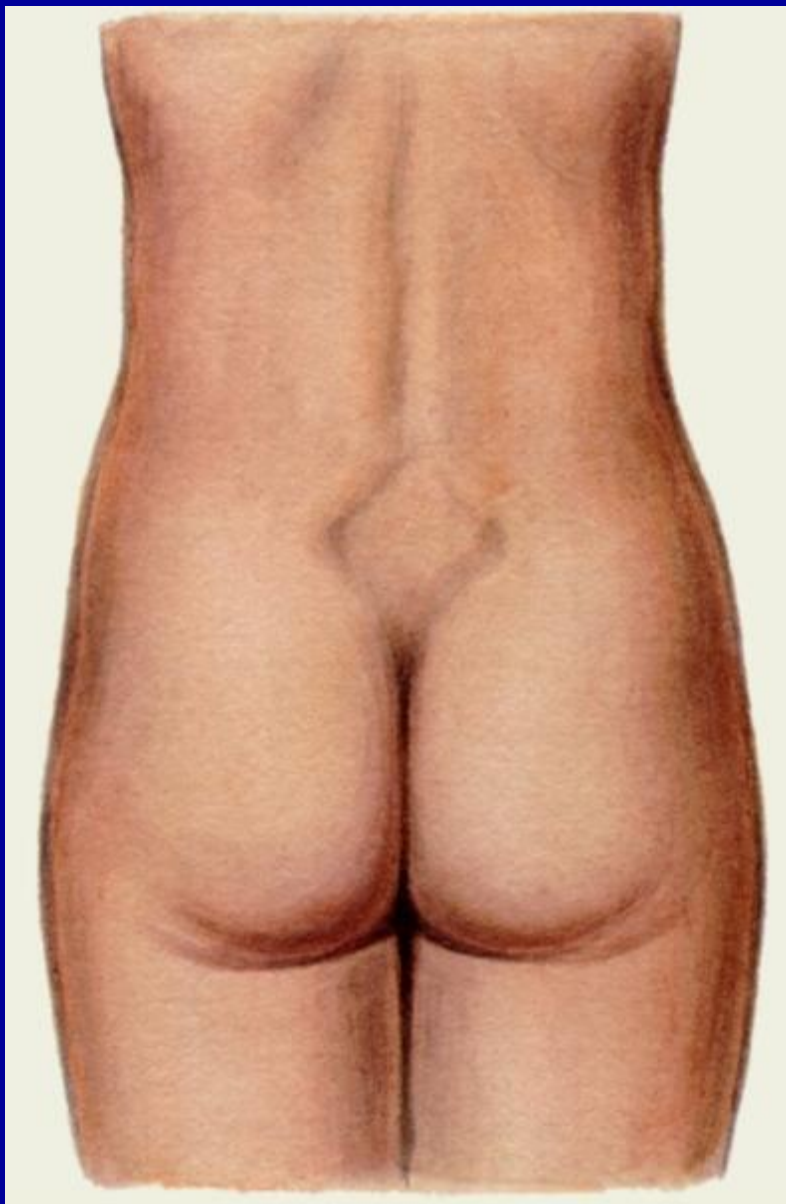


д

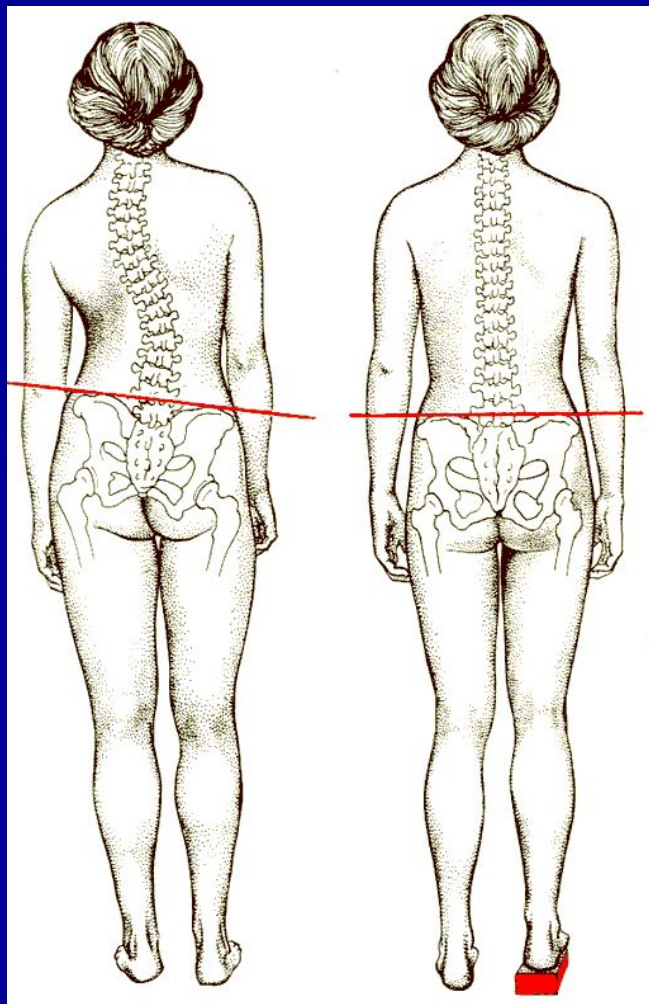


е

а — головка над входом в малый таз; б — головка малым сегментом во входе в малый таз; в — головка большим сегментом во входе в малый таз; г — головка в широкой части полости малого таза; д — головка в узкой части полости малого таза; е — головка в выходе малого таза; I — плоскость входа в малый таз, II — плоскость широкой части полости малого таза, III — плоскость выхода малого таза.

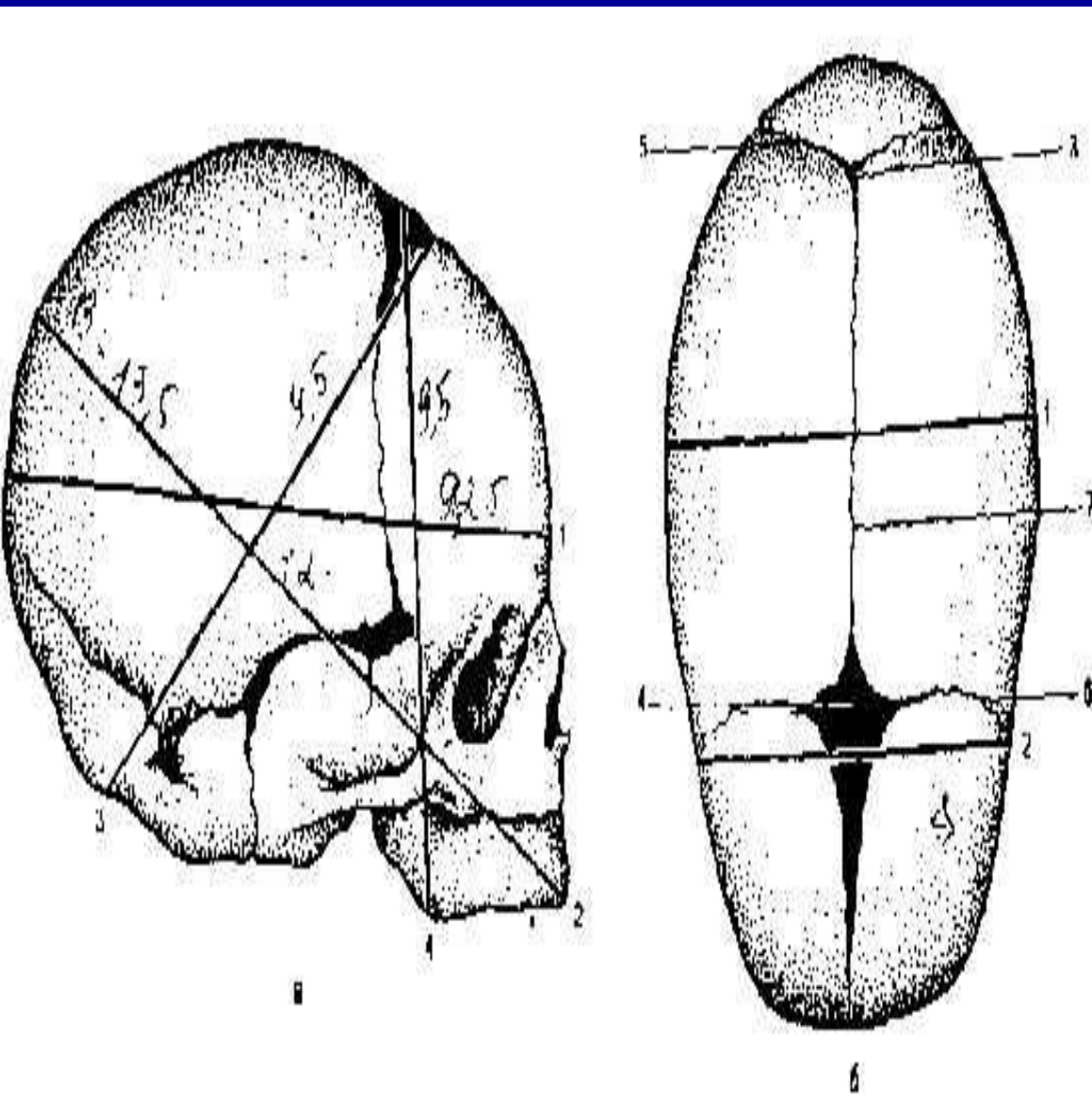


В положении стоя
осматривают так
называемый пояснично-
крестцовый ромб, или
ромб Михаэлиса



В норме вертикальный размер ромба в среднем равен 11 см, поперечный - 10 см. При нарушении строения малого таза пояснично-крестцовый ромб выражен нечетко, форма и размеры его изменены.

Однако, заболевания позвоночника могут приводить к неправильным оценкам таза



Череп плода состоит из двух лобных, двух теменных, двух височных, одной затылочной, клиновидной и решетчатой костей.

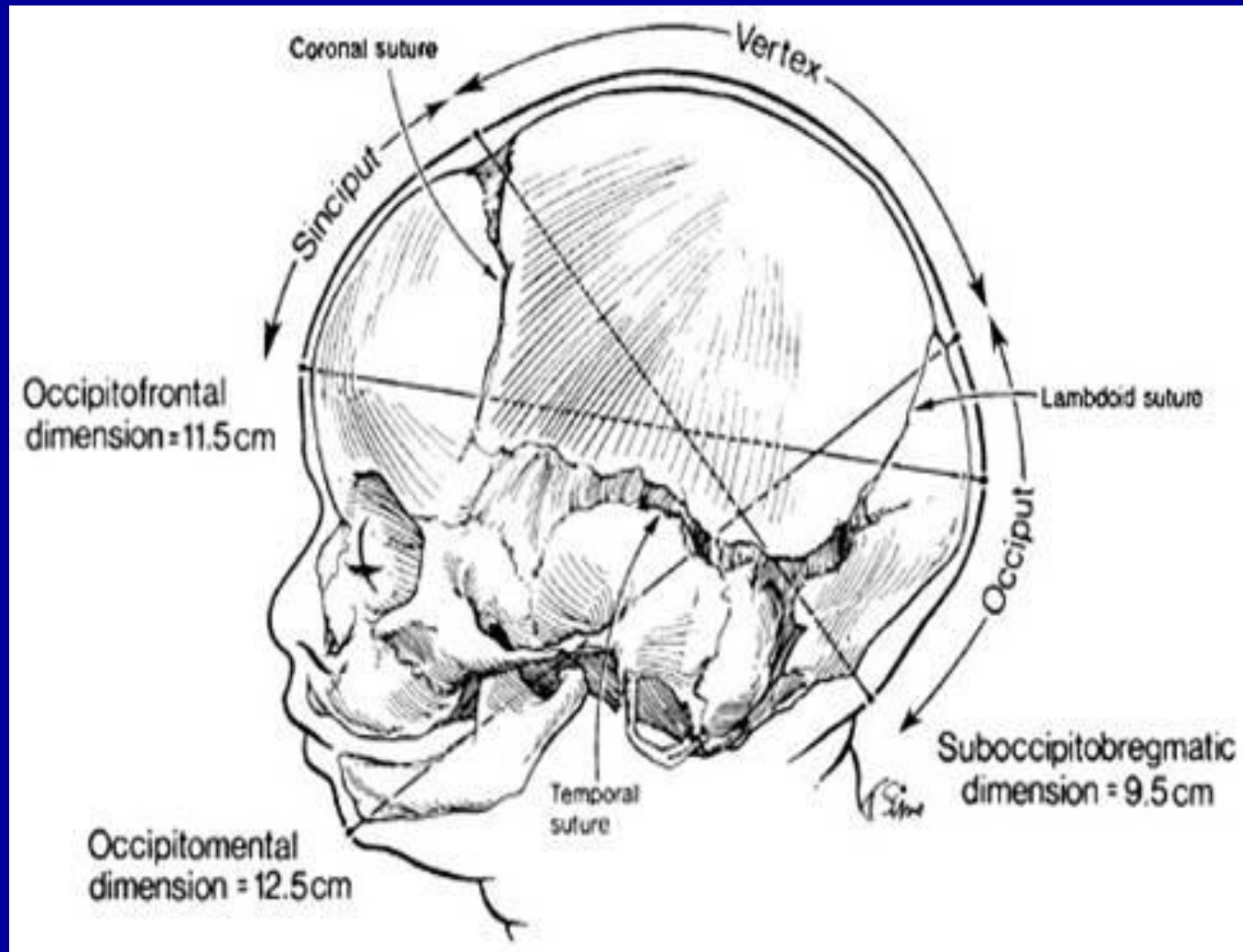
Наибольшее значение в акушерской практике имеют следующие швы:

- **сагиттальный (стреловидный) шов** соединяет правую и левую теменные кости; спереди шов переходит в передний (большой) родничок, сзади — в малый (задний);
- **лобный шов** находится между лобными костями (у новорожденного лобные кости еще не срослись между собой);
- **венечный шов** соединяет лобные кости с теменными и располагается перпендикулярно к стреловидному и лобному швам. Венечный шов соединяет лобные кости с теменными и проходит перпендикулярно к стреловидному и лобному швам;
- **лямбдовидный (затылочный) шов** соединяет затылочную кость с теменными.

Плод как объект родов

- В местах соединения швов располагаются **роднички**. Практическое значение имеют **передний и задний роднички**.
- **Передний (большой) родничок** располагается на месте соединения сагиттального, лобного и венечного швов. Он имеет ромбовидную форму и от него отходят четыре шва: кпереди — лобный, кзади — сагиттальный, вправо и влево — венечные швы.
- **Задний (малый) родничок** представляет собой небольшое углубление, в котором сходятся сагиттальный и ламбдовидный швы. Он имеет треугольную форму. От заднего родничка отходят три шва: кпереди — сагиттальный, вправо и влево — соответствующие отделы ламбдовидного шва.
- Для практического акушерства также важно знать **бугры**, которые располагаются на головке: затылочный, два теменных и два лобных.
- • Знание **топографоанатомических особенностей костной головки плода** очень важно для практического акушерства, так как на эти опознавательные пункты врач ориентируется при производстве влагалищного исследования в родах.
- Не меньшее значение, чем **швы и роднички**, имеют размеры головки зрелого и доношенного плода — каждому моменту механизма родов соответствует определенный размер головки плода, при котором она проходит родовые пути

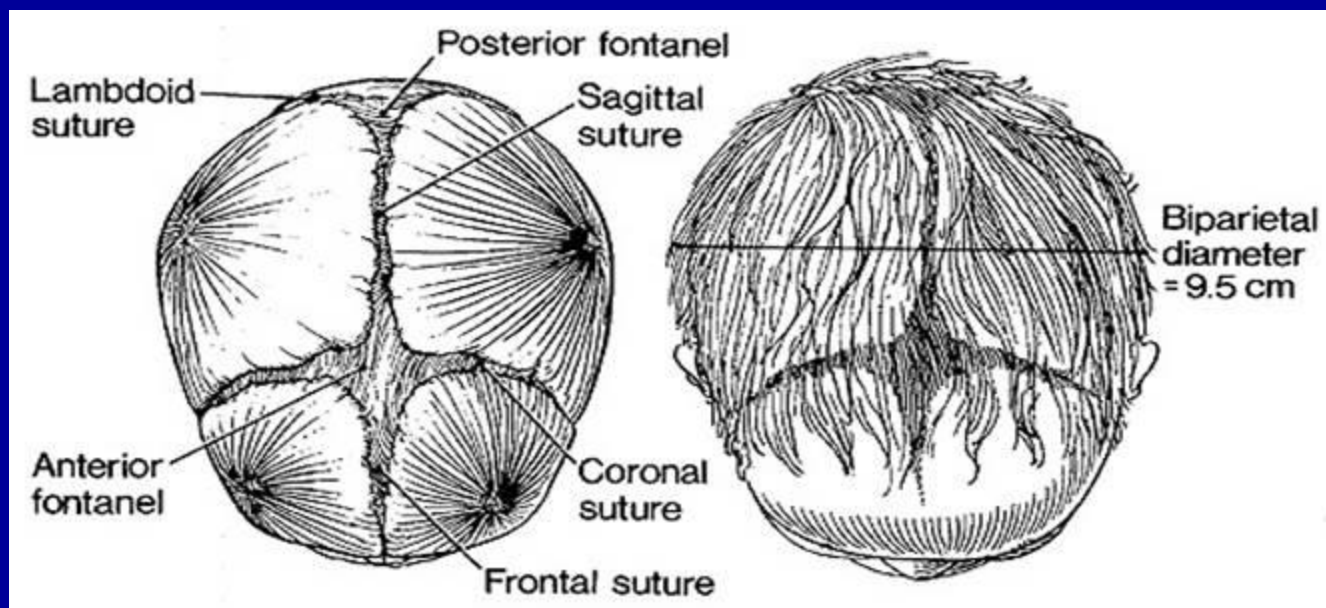
Плод как объект родов

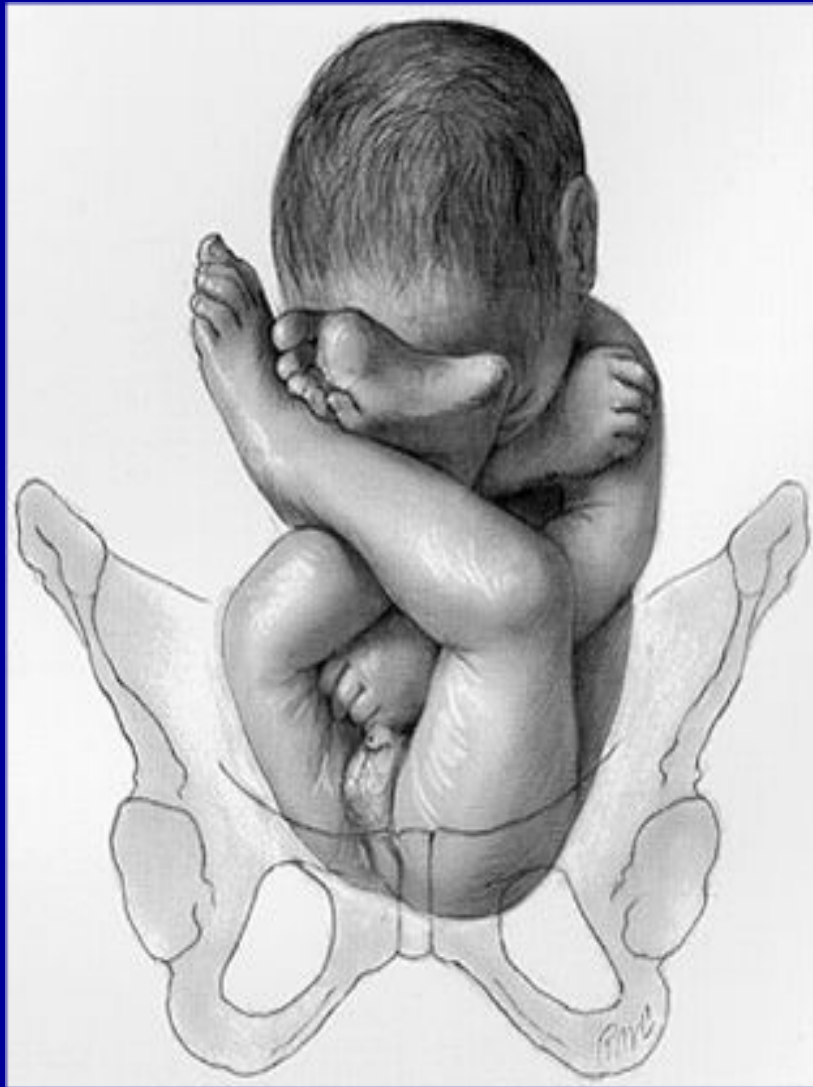

На головке плода можно различить две части: сравнительно небольшую лицевую: нижняя челюсть (1), верхняя челюсть (2) и очень объемную – мозговую. Последняя состоит из семи костей: двух

лобных (3), двух теменных (4), одной затылочной (5), двух височных (6). **Малый поперечный размер** (diameter bitemporalis) – расстояние между наиболее отдаленными точками венечного шва, длинна – 8 см.

8. **Большой поперечный размер** (diameter biparietalis) – расстояние между теменными буграми, длинна – 9,5 см





На туловище плода различают следующие размеры:


1. Поперечный размер плечиков (*distantia biacromialis*) длиной 12 см и по окружности: при ягодичных, ножных и коленных предлежаниях – 34 см (рис. 18), при неполном ягодичном предлежании – 39-41 см

2. Поперечный размер ягодиц (*distantia bisiliacalis*) длиной 9,5 см и по окружности: при неполном ягодичном предлежании – 32 см (см. рис. 19), при полном ножном предлежании – 28 см (рис. 20), при полном ягодичном предлежании – 34 см


Плод как объект родов

- Определение положения головки плода относительно межкостевой линии:
- –3 – головка над входом в малый таз;
- –2 – головка прижата ко входу в малый таз;
- –1 – головка малым сегментом в плоскости входа в малый таз;
- 0 – головка большим сегментом в плоскости входа в малый таз;
- +1 – головка большим сегментом в широкой части малого таза;
- +2 – головка в узкой части малого таза;
- +3 – головка на тазовом дне;
- +4 – головка врезывается и прорезывается.

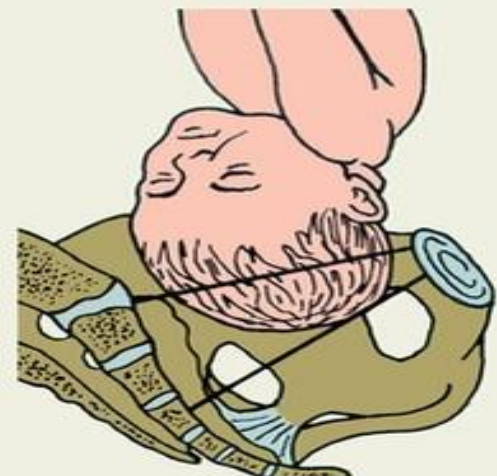
Схематическое изображение положения головки плода по отношению к плоскостям малого таза



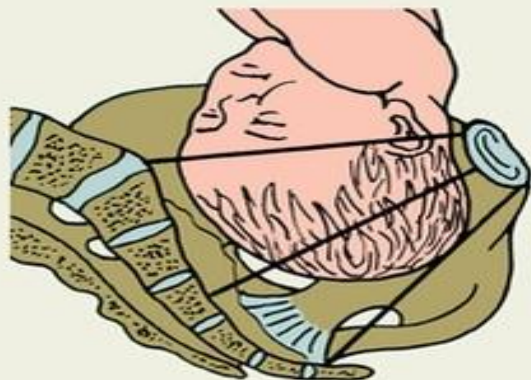
а



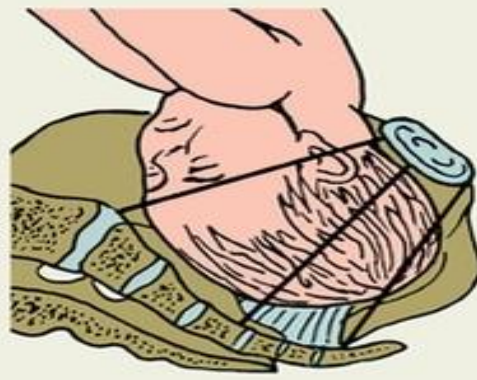б



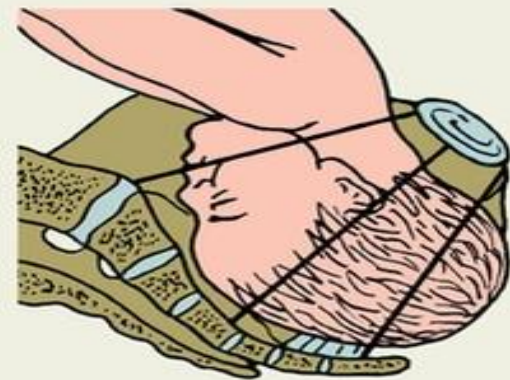в



г

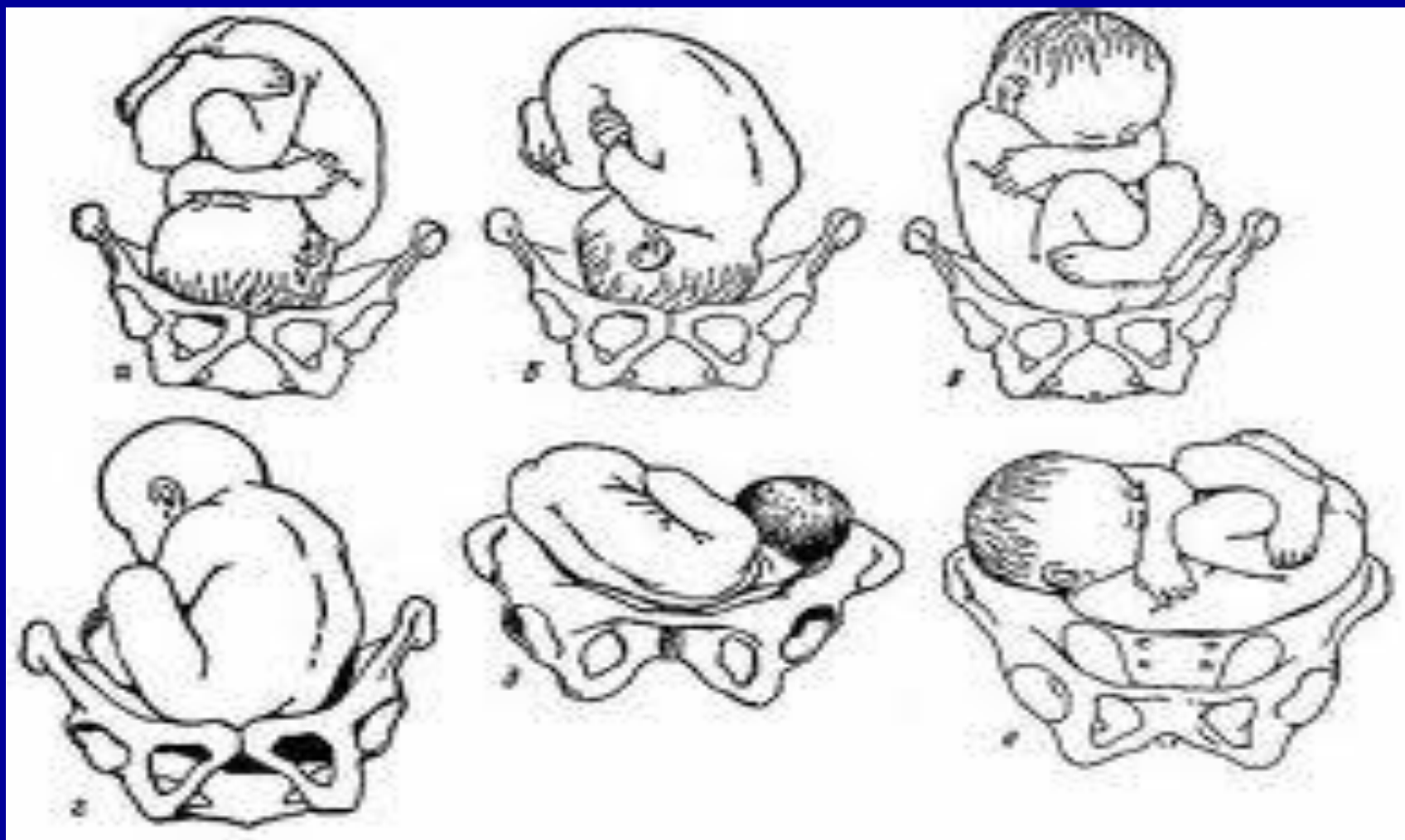


д

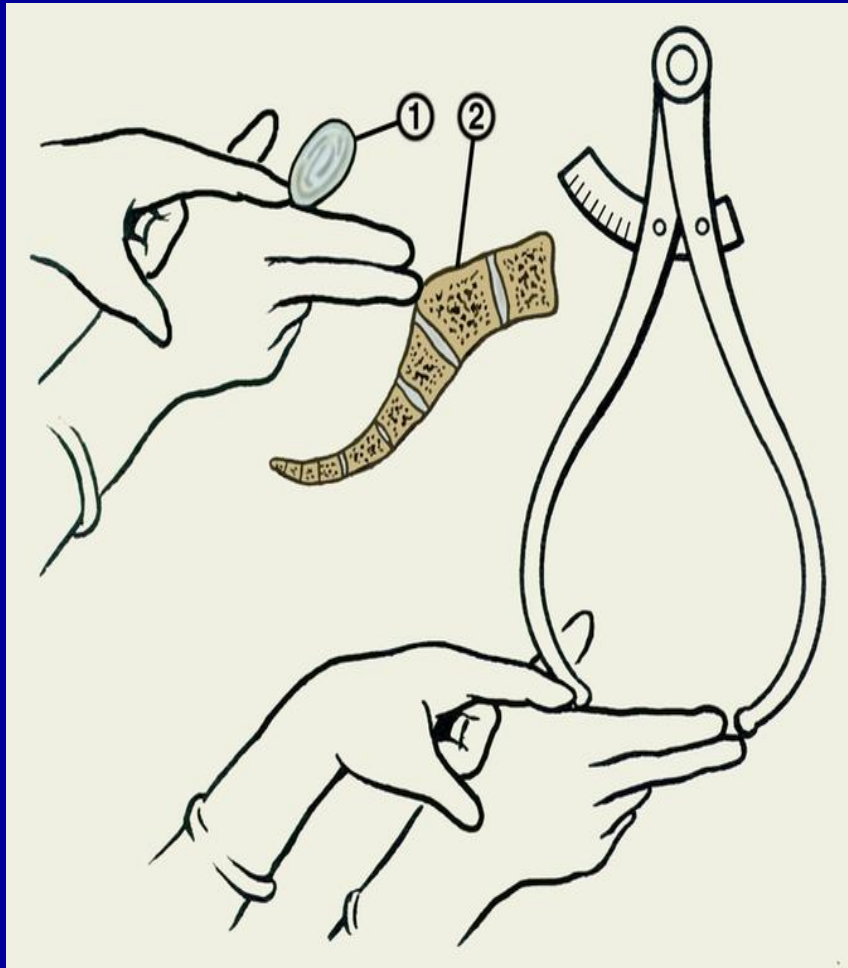


е

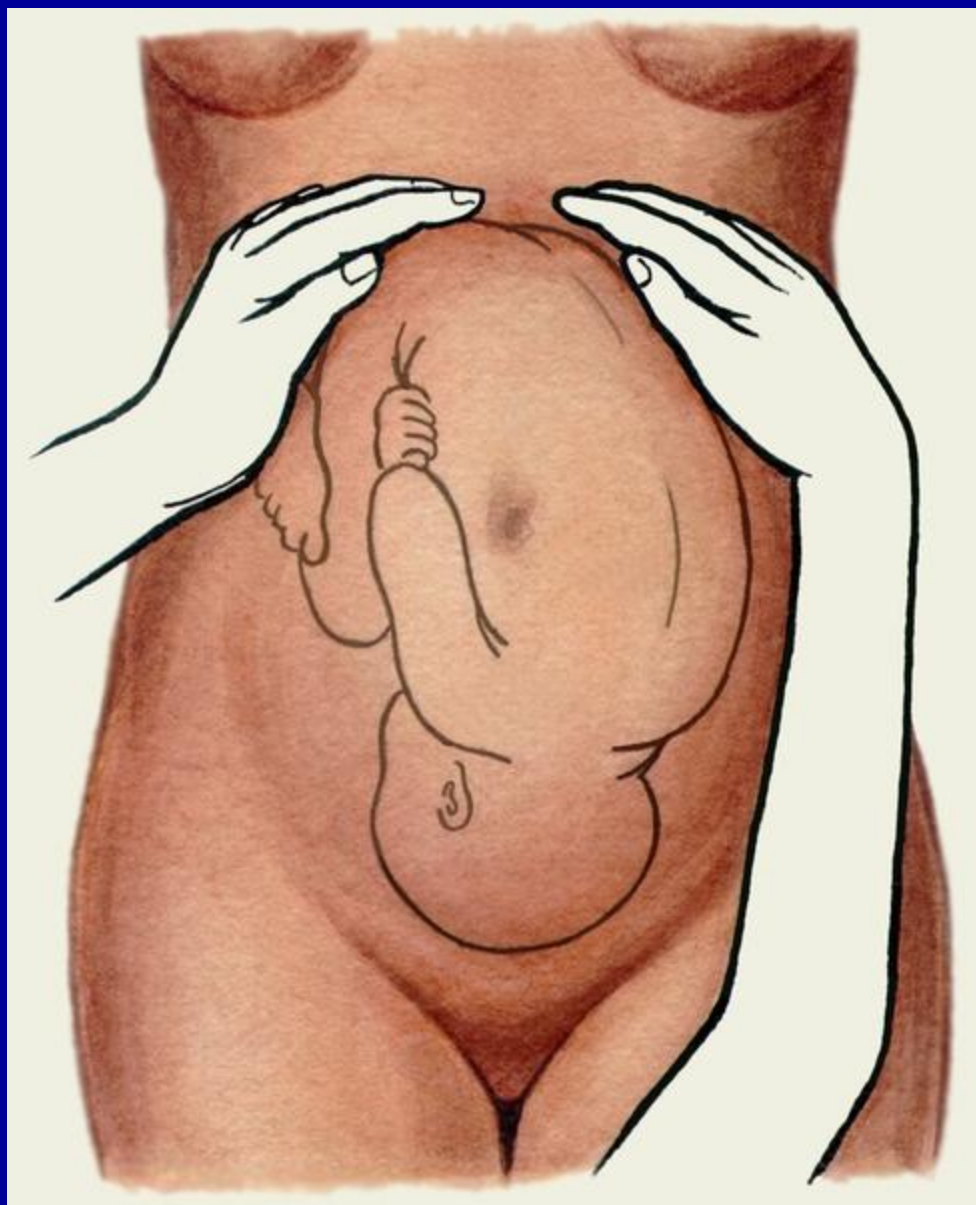Плод как объект родов



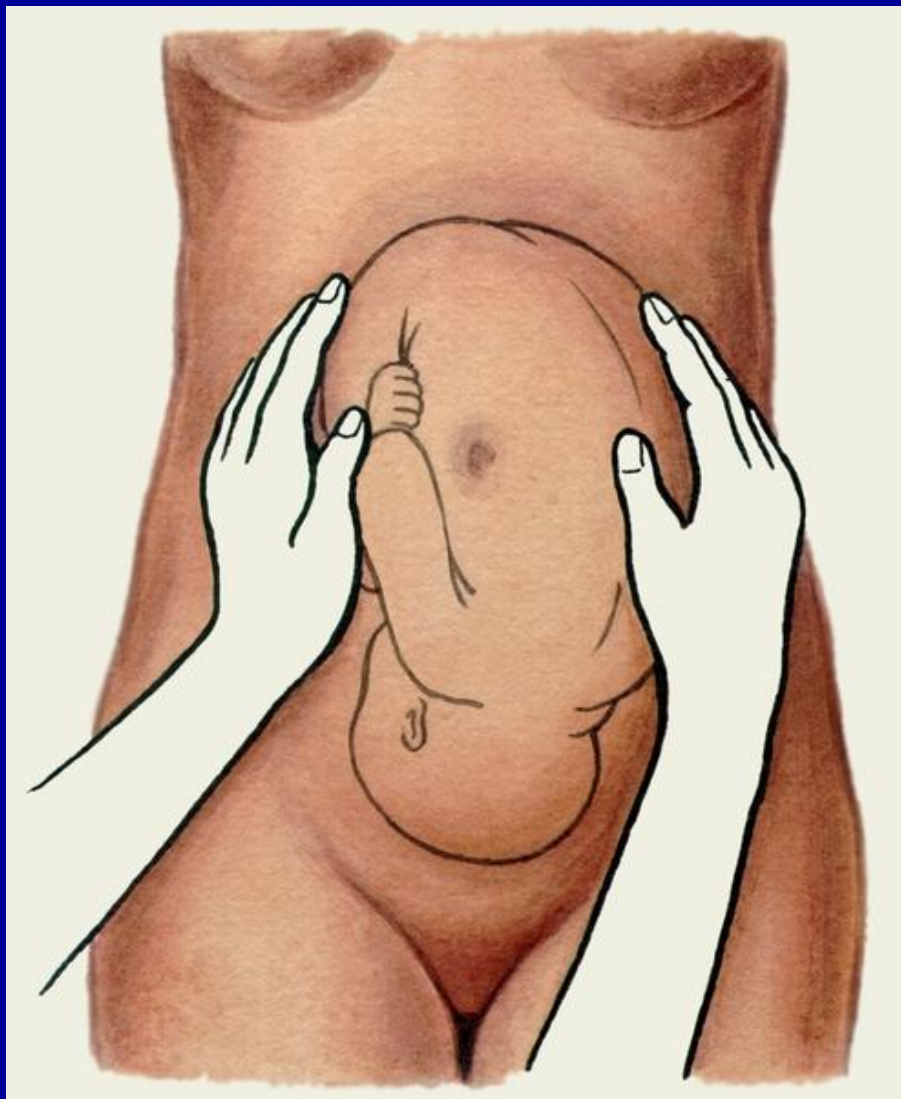
Специальные методы акушерского исследования



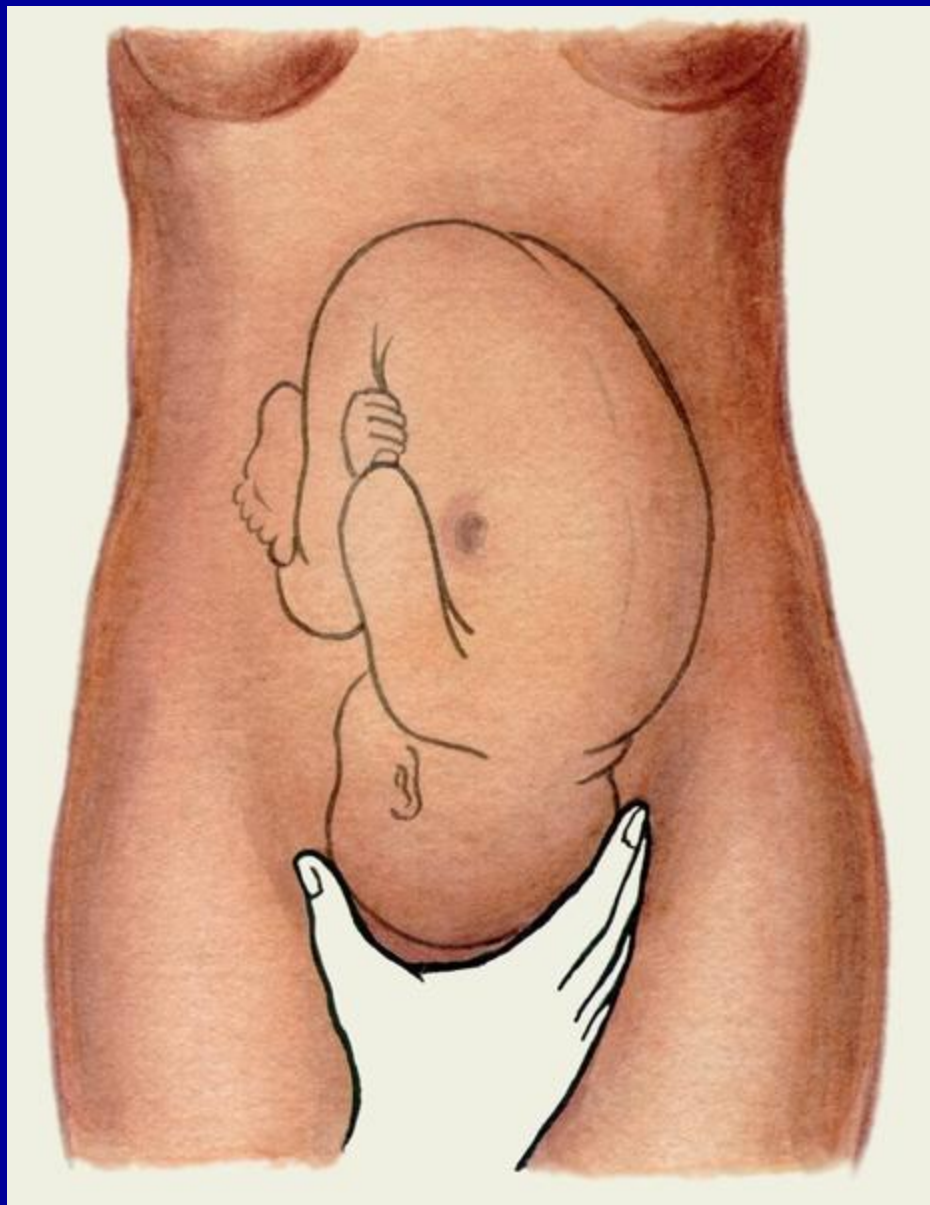
. При первичном обращении беременной в I и II триместры беременности проводят осмотр наружных половых органов, исследование влагалища и шейки матки с помощью влагалищных зеркал, влагалищное (внутреннее) и двуручное (наружно-внутреннее) исследования (см. [Гинекологическое обследование](#)). При первичном обращении беременной в I и II триместры беременности проводят осмотр наружных половых органов, исследование влагалища и шейки матки с помощью влагалищных зеркал, влагалищное (внутреннее) и двуручное (наружно-внутреннее) исследования (см. [Гинекологическое обследование](#)). Вначале осматривают наружные половые органы, [промежность](#). При первичном обращении беременной в I и II триместры беременности проводят осмотр наружных половых органов, исследование влагалища и шейки матки с помощью влагалищных зеркал, влагалищное (внутреннее) и двуручное (наружно-внутреннее) исследования (см. [Гинекологическое обследование](#)). Вначале осматривают наружные половые органы, промежность (высота ее — расстояние [от](#) задней спайки до заднего прохода — в норме 4—5 см), область заднего прохода. С помощью влагалищных зеркал осматривают [влагалище](#) и шейку матки. При двуручном исследовании определяют длину, ширину влагалища, состояние его стенок, выраженность свода, форму, величину, консистенцию шейки



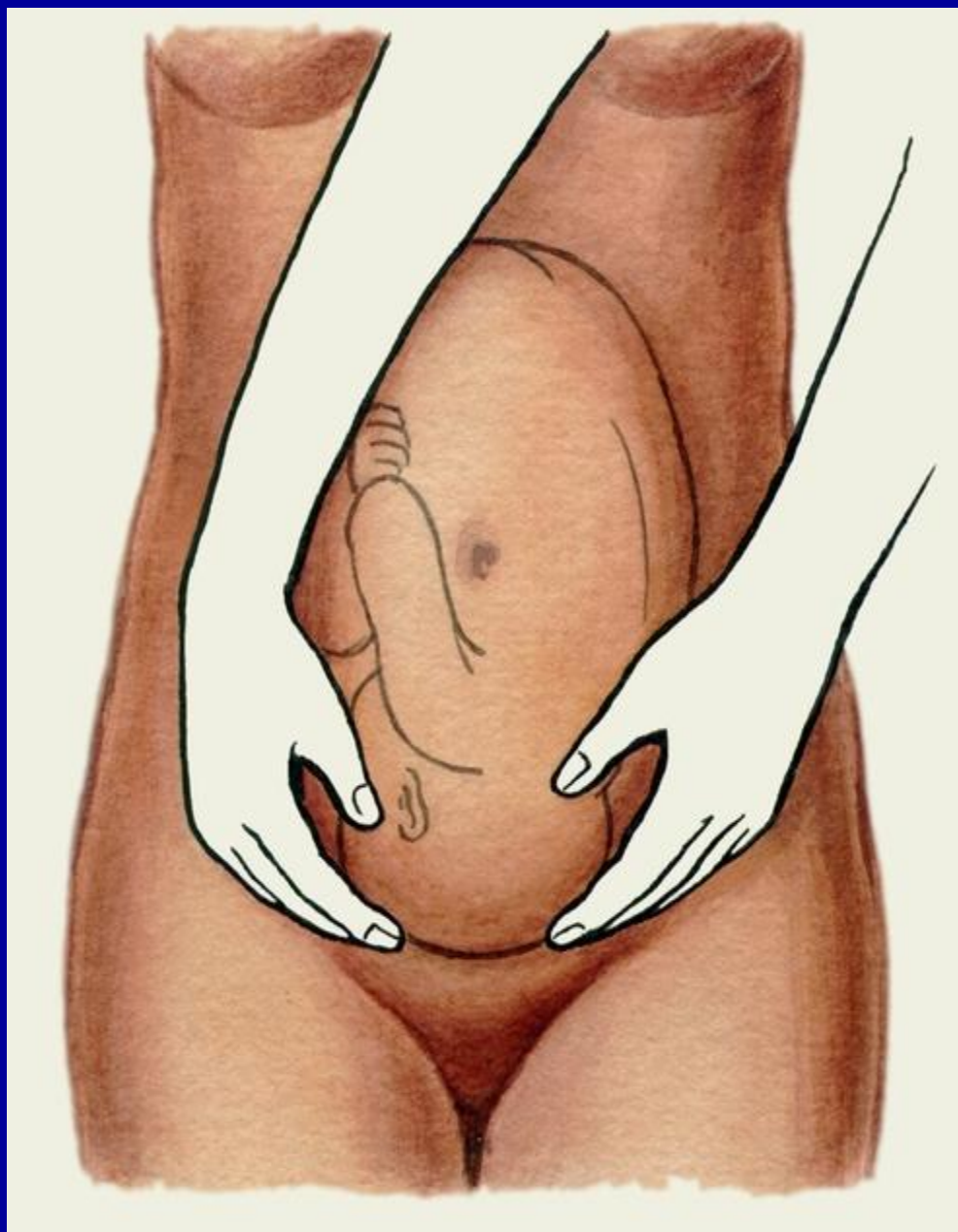
Схематическое
изображение приемов
наружного акушерского
исследования (приемы
Леопольда): первый
прием (определение
уровня стояния дна
матки, формы матки и
части плода,
располагающейся в
области дна матки



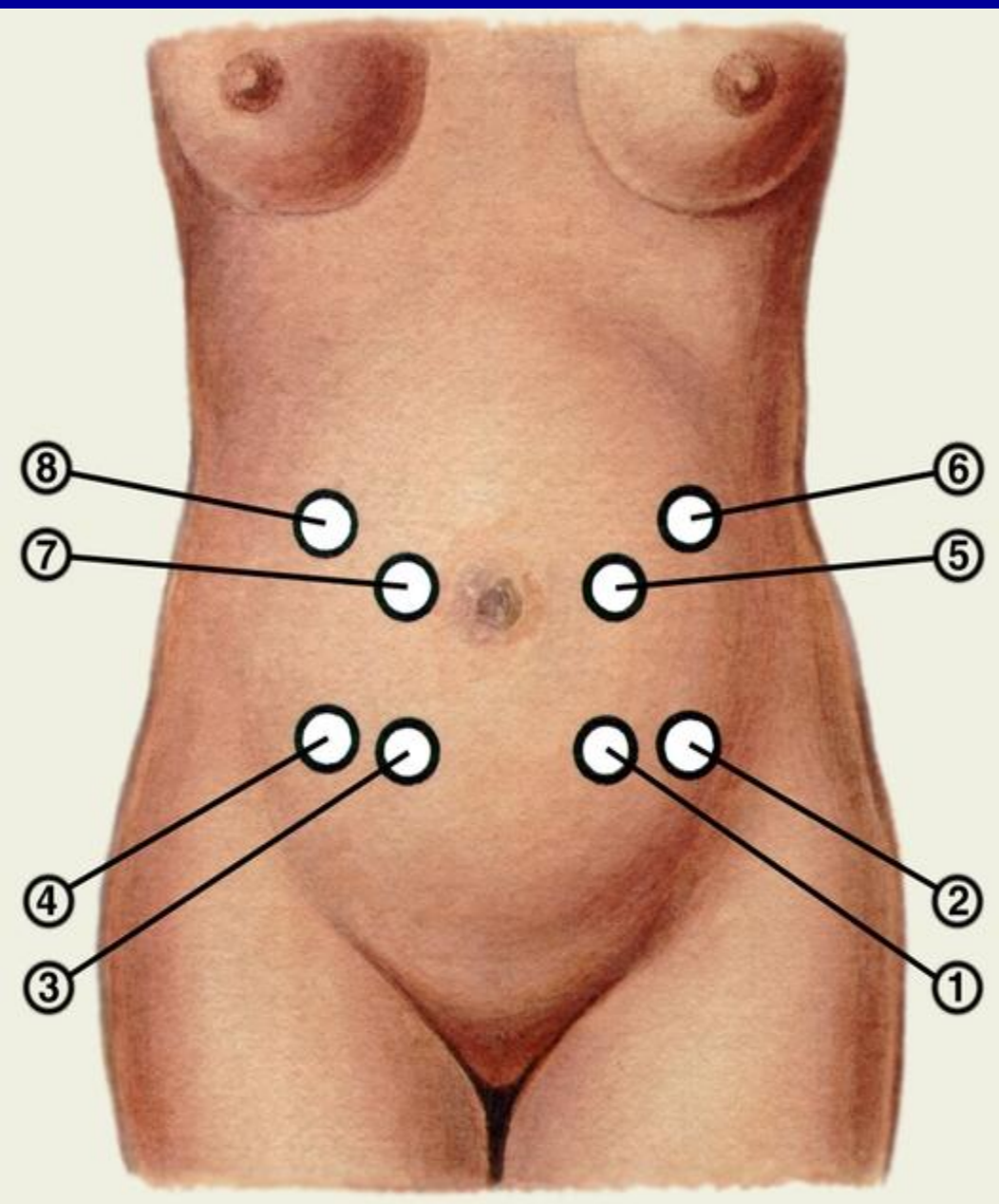
Схематическое изображение приемов наружного акушерского исследования (приемы Леопольда): второй прием (определение положения, позиции и вида позиции плода).



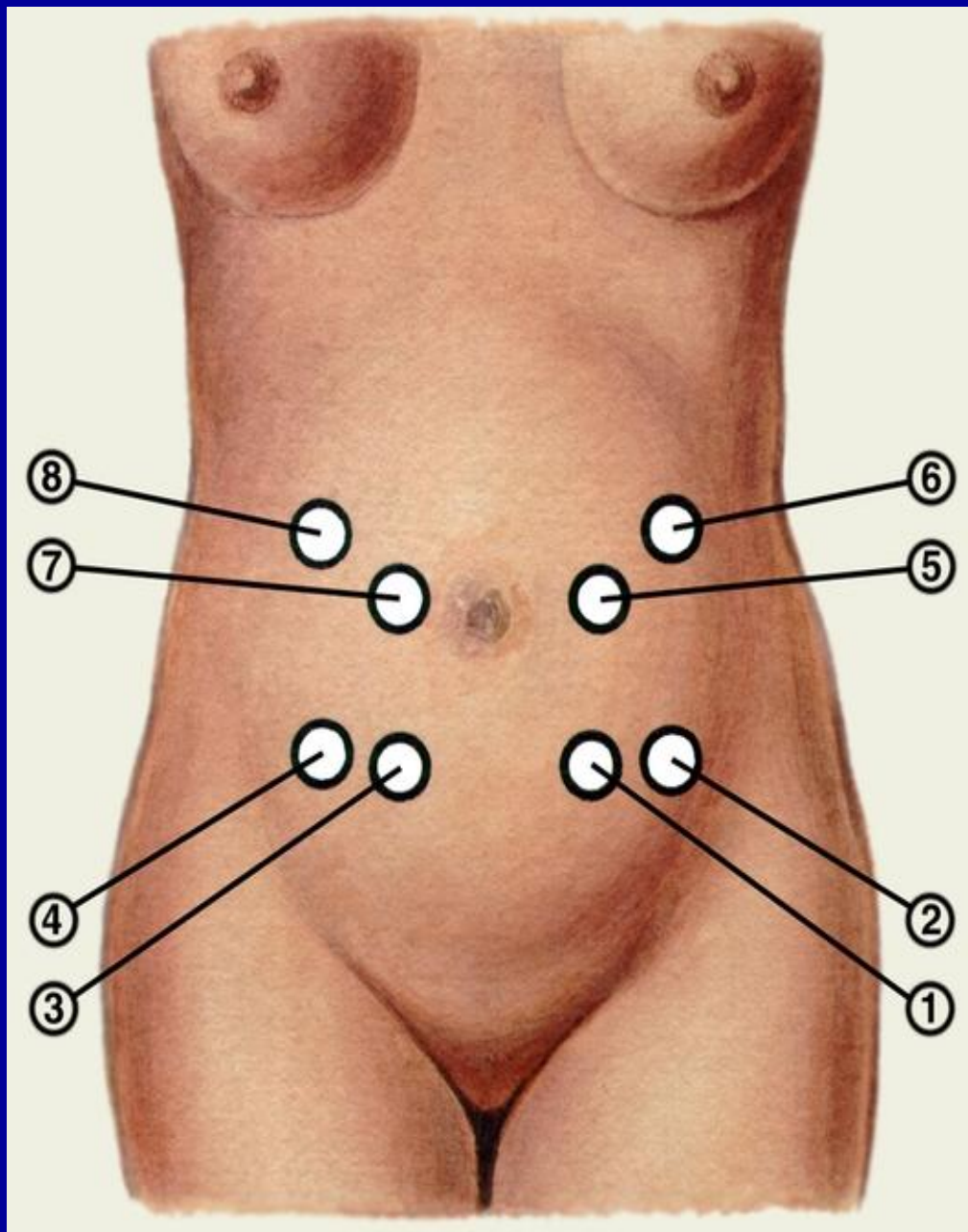
Схематическое изображение приемов наружного акушерского исследования (приемы Леопольда): третий прием (определение предлежащей части плода).



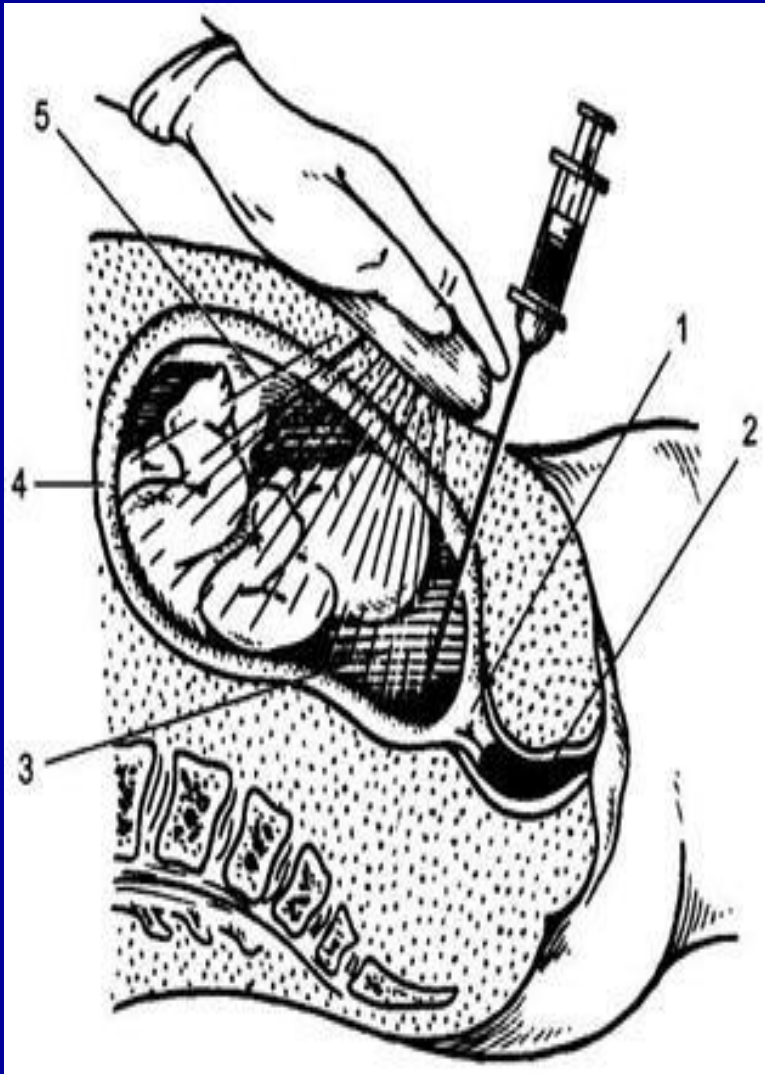Схематическое изображение приемов наружного акушерского исследования (приемы Леопольда): четвертый прием (определение предлежащей части, ее вставления и продвижения).



Места наиболее ясного
выслушивания сердечных
тонов при различных
положениях плода: 1 —
передний вид, первая
позиция, головное
предлежание; 2 — задний
вид, первая позиция,
головное предлежание; 3 —
передний вид, вторая
позиция, головное
предлежание; 4 — задний
вид, вторая позиция,
головное предлежание;

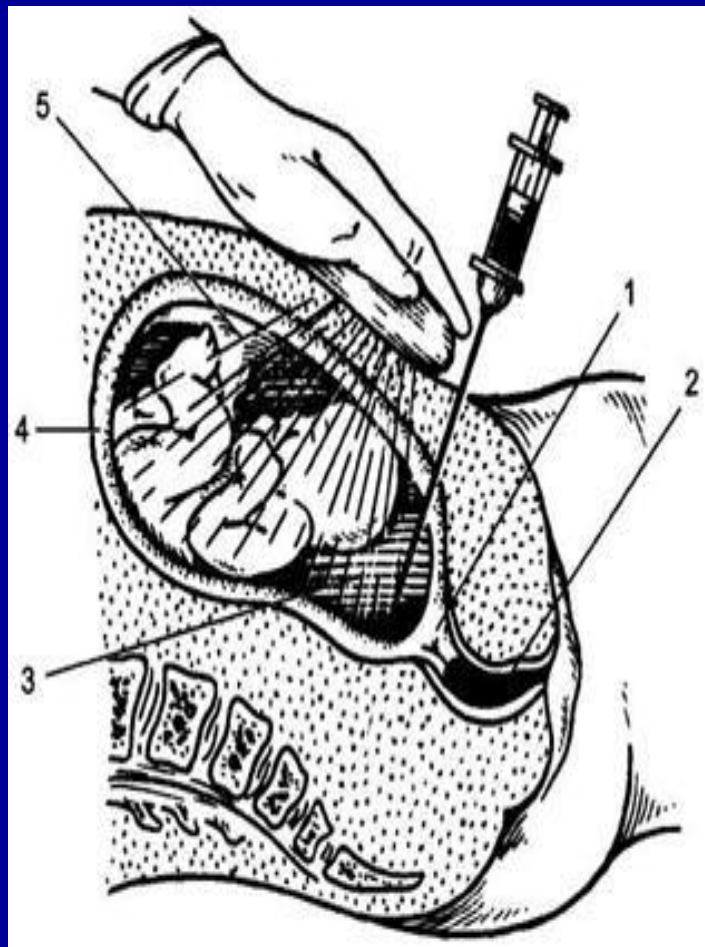

Места наиболее ясного
выслушивания сердечных
тонов при различных
положениях плода
5 — передний вид, первая
позиция, тазовое
предлежание; 6 — задний вид,
первая позиция, тазовое
предлежание, 7 — передний
вид, вторая позиция, тазовое
предлежание; 8 — задний вид,
вторая позиция, тазовое
предлежание.



Значительную часть пренатальных инвазивных исследований составляет цитогенетическая диагностика хромосомных болезней. В этих случаях показаниями для ее проведения являются: возраст матери 35 лет и старше; рождение в семье ребенка с хромосомной патологией; носительство семейной хромосомной аномалии; подозрение на наличие у плода врожденных пороков развития;

В I триместре беременности чаще всего проводят трансцервикальную или трансабдоминальную аспирацию ворсин хориона. Во II триместре выполняют амниоцентез, трансабдоминальную аспирацию ворсин плаценты и трансабдоминальный кордоцентез (пункция сосудов пуповины)



Показаниями для данной диагностической процедуры чаще всего является необходимость цитогенетической диагностики хромосомных болезней. В более редких случаях амниоцентез выполняют при гипоксии плода, изосерологической несовместимости крови матери и плода, для оценки степени зрелости плода (по соотношению концентрации лецитина и сфингомиелина или по количеству безъядерных липидосодержащих «оранжевых» клеток), необходимости микробиологического исследования околоплодных вод.

Противопоказания — угроза прерывания беременности и инфицирование половых путей. Процедуру выполняют под ультразвуковым контролем, выбирая доступ в зависимости от расположения плаценты и плода. При этом проводят как трансабдоминальный (рис. 4.42), так и трансцервикальный амниоцентез.