Российский национальный исследовательский медицинский университет им Н.И Пирогова Минздрава России

Кафедра факультетской хирургии №1 лечебного факультета

Антирефлюксная хирургия

А.В. Сажин

Москва 2017

Эпидемиология

30-40% популяции имеют те или иные проявления ГЭРБ

14-20% еженедельные рефлюксы

5-8% ежедневные рефлюксы

2-10% обращаются за медицинской помощью

У 20-30% медикаментозная терапия обеспечивает лишь временный эффект

История

В 1937г Р. Ниссен впервые выполнил фундопликацию для защиты эзофагогастроанастомоза

С 1955г эти операции внедрены им в качестве антирефлюксных операций и накоплен опыт более 3000 операций

Приоритет первых лапароскопических антирефлюксных операций принадлежит T.Gateagea (Канада) и B.Dalemagne (Бельгия)

Осложнения антирефлюксных операций

National-Basec Analisi of Laparoscopic and Open Fundoplications

10846 антирефлюксных операций, выполненных в Финляндии с января 1992 по декабрь 2001гг

3987 (37%) открытые операции
6859 (63%) лапароскопические операции

Летальные и жизнеугрожающие осложнения

открытые: 0,5% *лап: 0,69%* *NS*

Летальность

открытые: 0,2% *лап: 0,04%* *p<0.01*

Rantanen JT et al Arch Surg 2008

Диагностика ГЭРБ и грыж пищеводного отверстия диафрагмы

Целенаправленный сбор анамнеза

Эндоскопическая диагностика

КТ с пероральным контрастированием

Внутрипищеводная 24-часовая PH-метрия

Манометрия пищевода

Показания к оперативному лечению

Неэффективность комплексной медикаментозной терапии в течение 6 месяцев

Развитие осложнений (кровотечения, стриктуры, синдром Bergmann, пищевод Баррета)

Выраженное снижение качества жизни, вызванное симптомами ГЭРБ при её объективном подтверждении

Сочетание ГПОД с хирургическими заболеваниями органов брюшной полости, требующими оперативного лечения

Показания к оперативному лечению

Surg Endosc
DOI 10.1007/s00464-014-3431-z

CONSENSUS STATEMENT

EAES recommendations for the management of gastroesophageal reflux disease

Karl Hermann Fuchs · Benjamin Babic · Wolfram Breithaupt · Bernard Dallemagne · Abe Fingerhut · Edgar Furnee · Frank Granderath · Peter Horvath · Peter Kardos · Rudolph Pointner · Edoardo Savarino · Maud Van Herwaarden-Lindeboom · Giovanni Zaninotto

- Типичные симптомы ГЭРБ
- Докуметнированная связь симптомов (изжоги, регургитации) с рефлюксом
- Однолетний анамнез
- Снижение качества жизни
- Положительный ответ на прием PPI
- Необходимость в увеличении дозы PPI
- ГПОД
- Документированный эзофагит (до приёма PPI)
- Доказанная несостоятельность нижнего пищеводного сфинктера
- Документированный кислый рефлюкс

Распределение больных гастроэзофагеальной рефлюксной болезнью

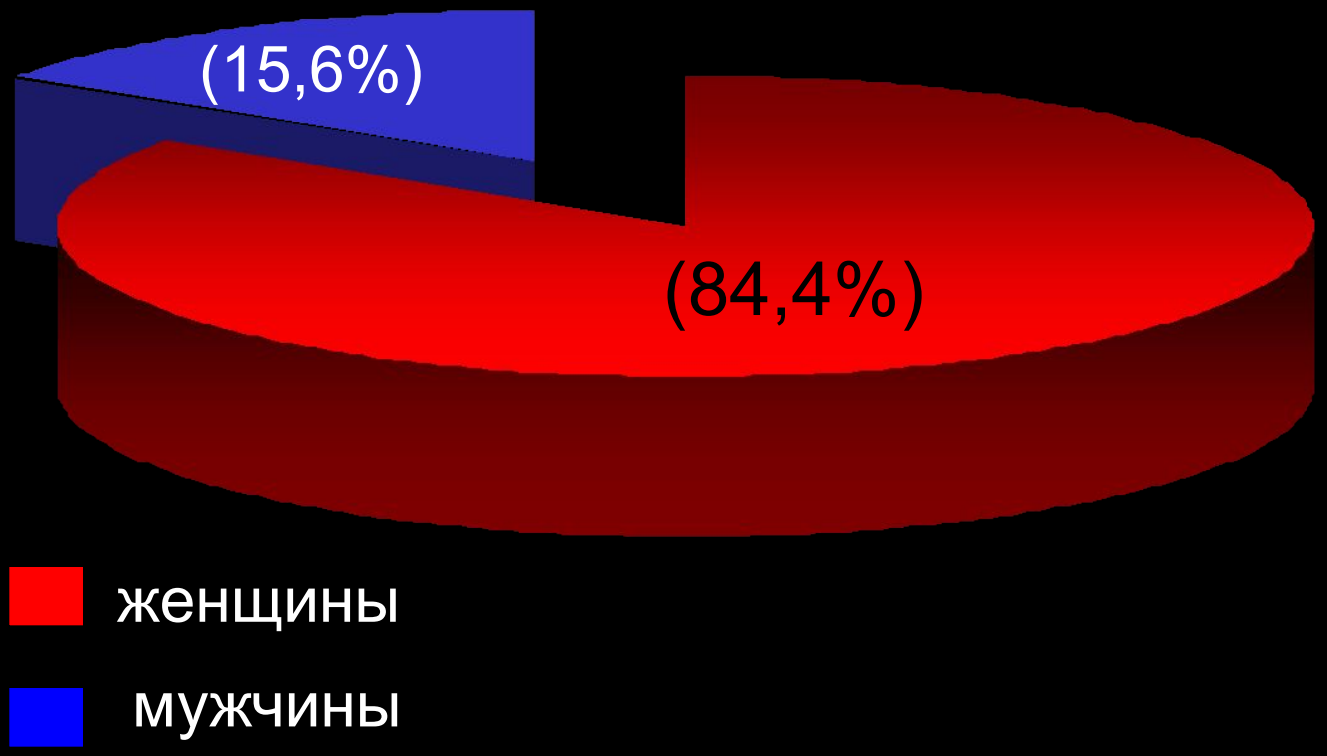

Средний возраст 47,8±5,7

Сочетание ГЭРБ с ЖКБ

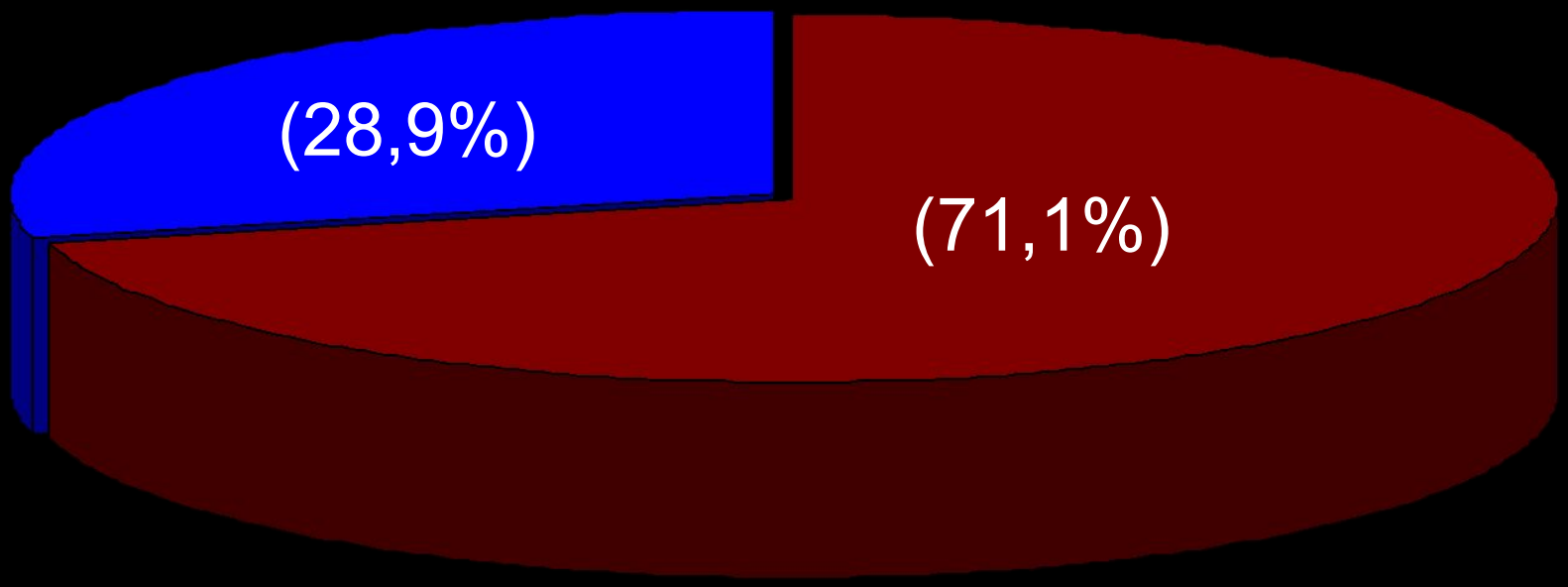

Патогенез формирования недостаточности гастро-эзофагеального клапана

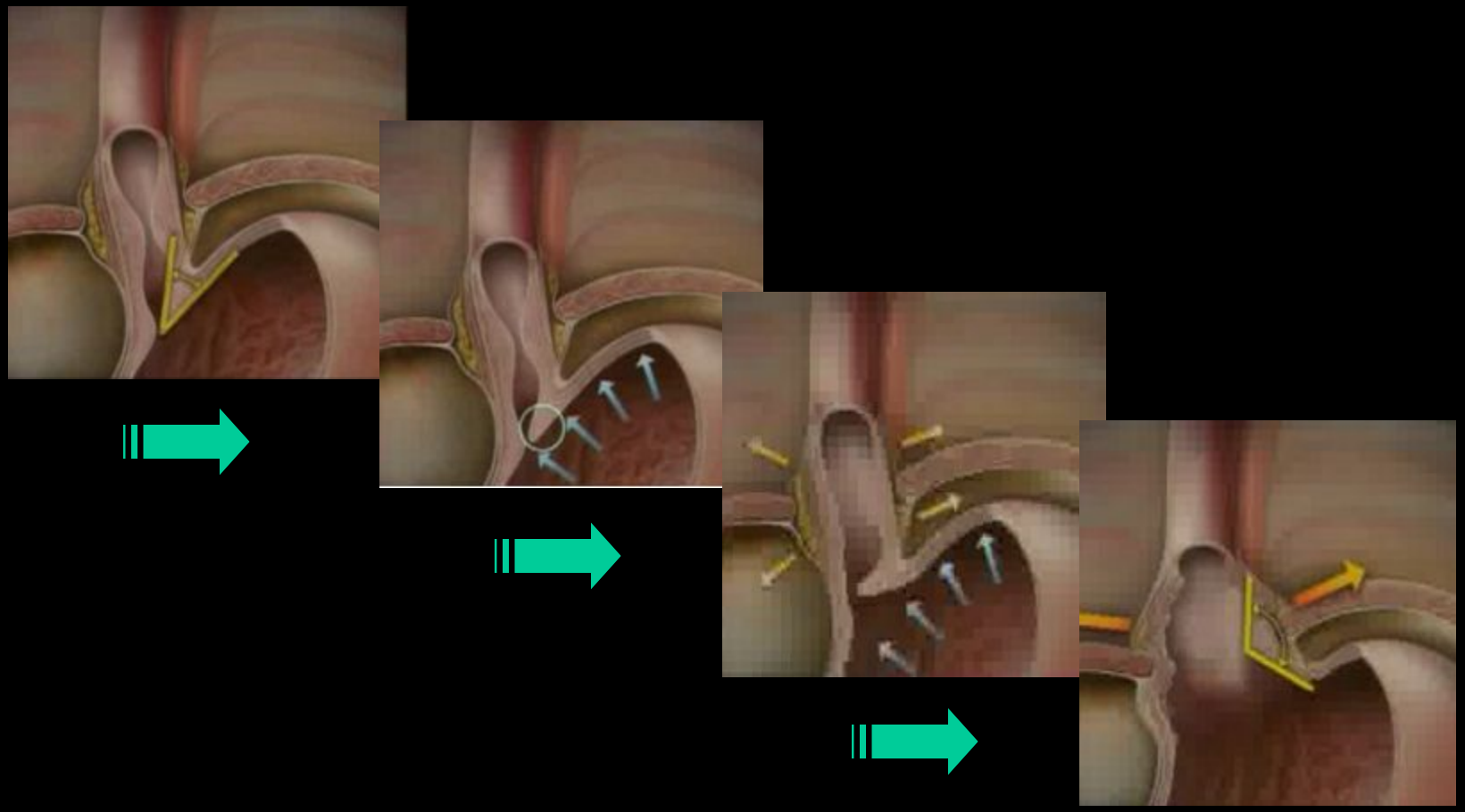

G.B. Cadiere, 2007

Реконструкция желудочно-пищеводного сфинктера при фундопликации Ниссена

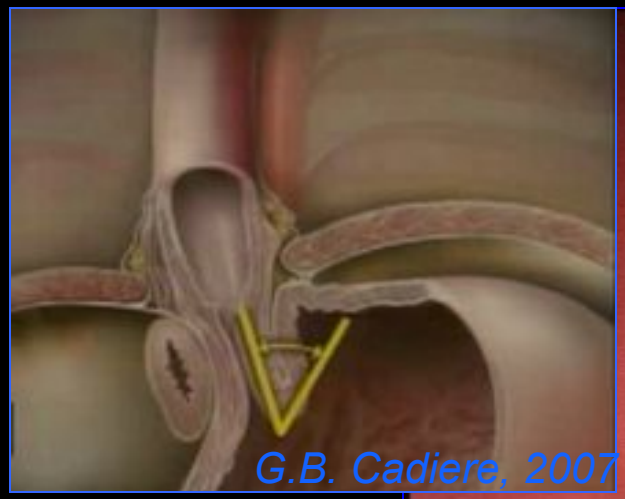

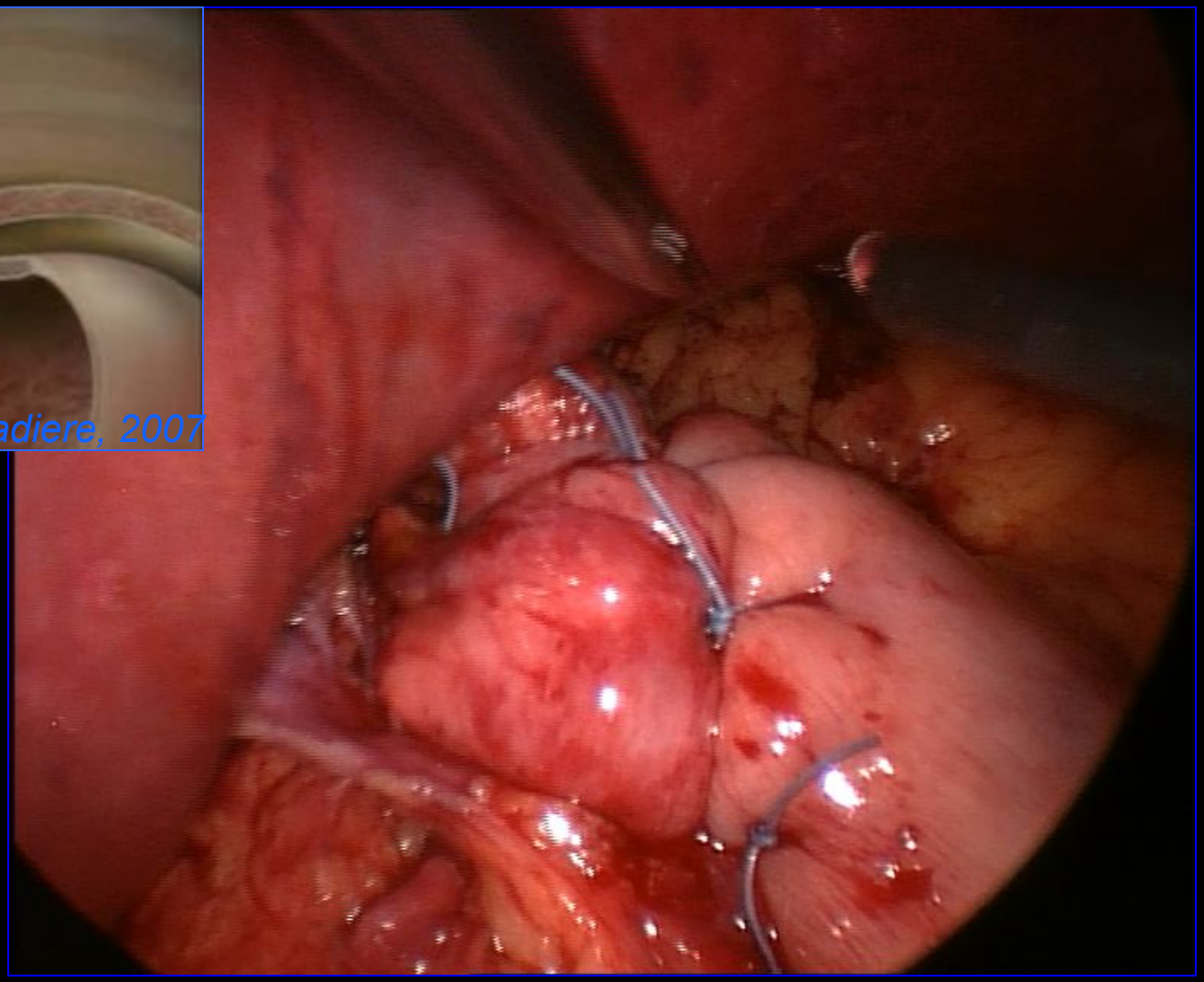

Способы фундопликации

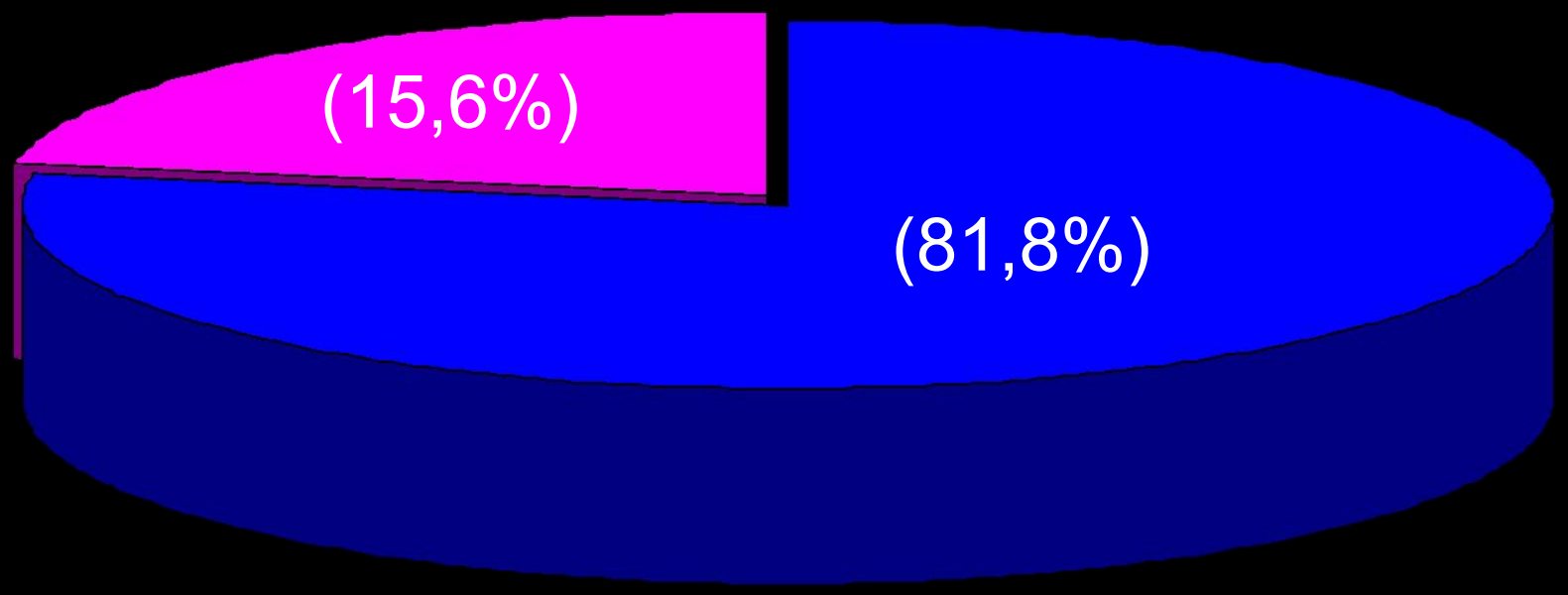

Nissen-Rosetti

Short floppyNissen

weBSurg
the e-surgical reference

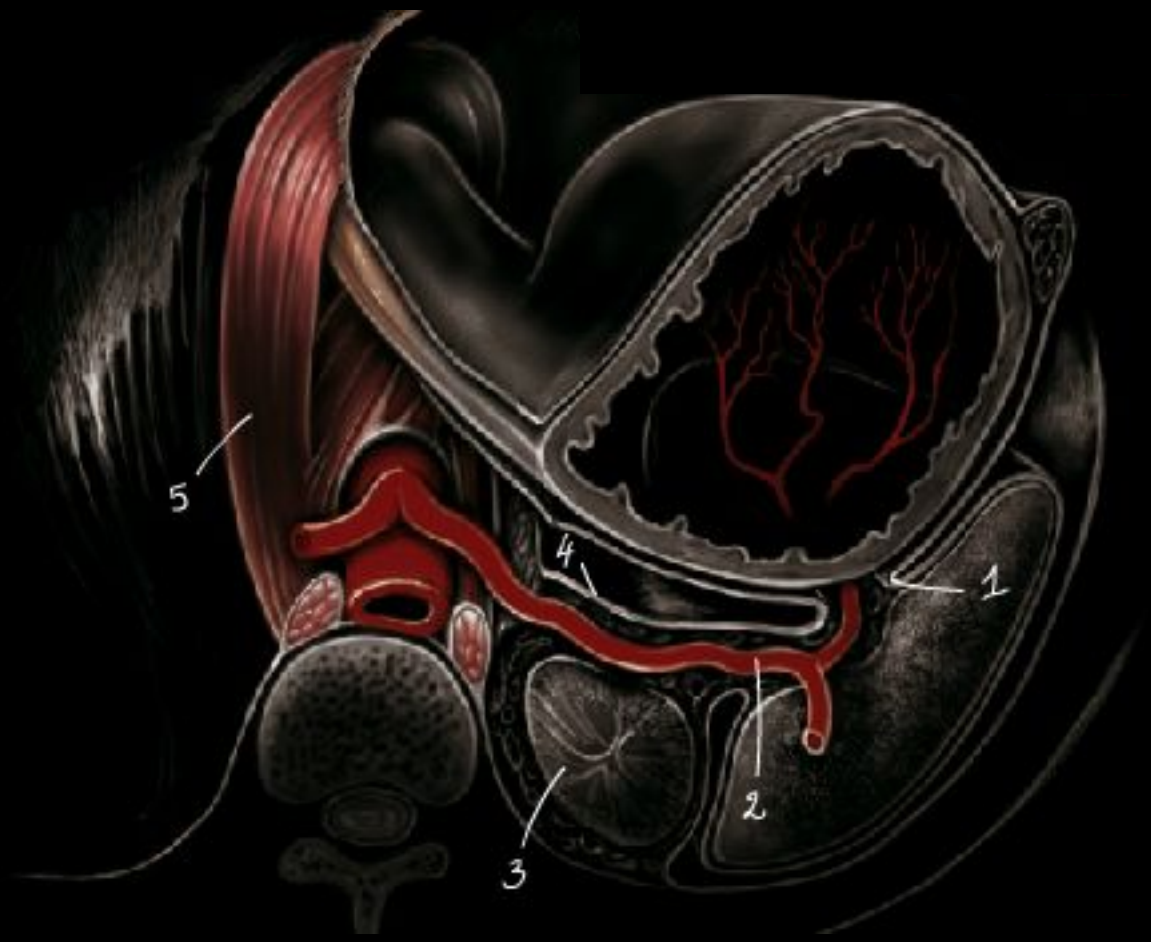

weBSurg
the e-surgical reference

weBSurg
the e-surgical reference

Типы диафрагмальных грыж

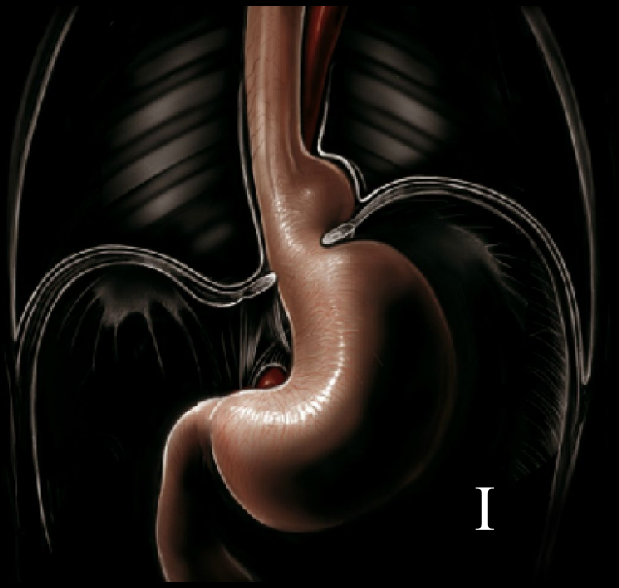

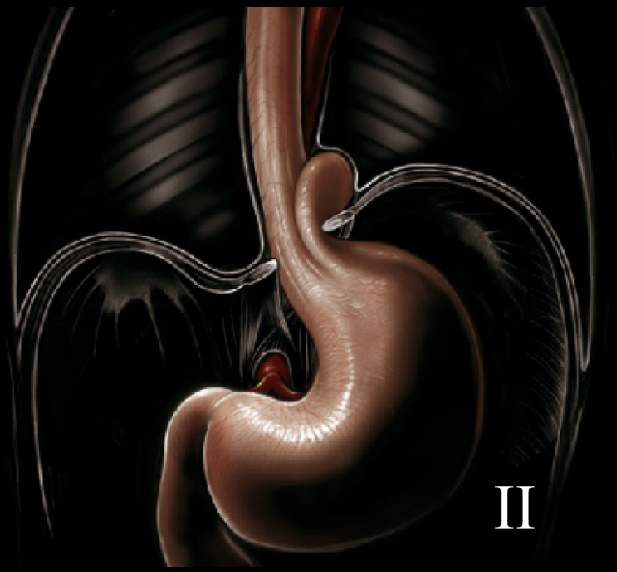

- Мобилизация гастроэзофагеального перехода
- Мобилизация дна желудка с разделением желудочно диафрамальной и желудочно-селезёночной связок и разделение коротких сосудов желудка
- Создание короткой (<2 см) 360º манжеты, используя переднюю и заднюю стенки желудка

- Мобилизация гастроэзофагеального перехода
- Мобилизация дна желудка путём разделения желудочно-диафрагмальной связки
- Создание 360º манжеты, используя переднюю стенку желудка без разделения коротких желудочных сосудов

Троакарные позиции

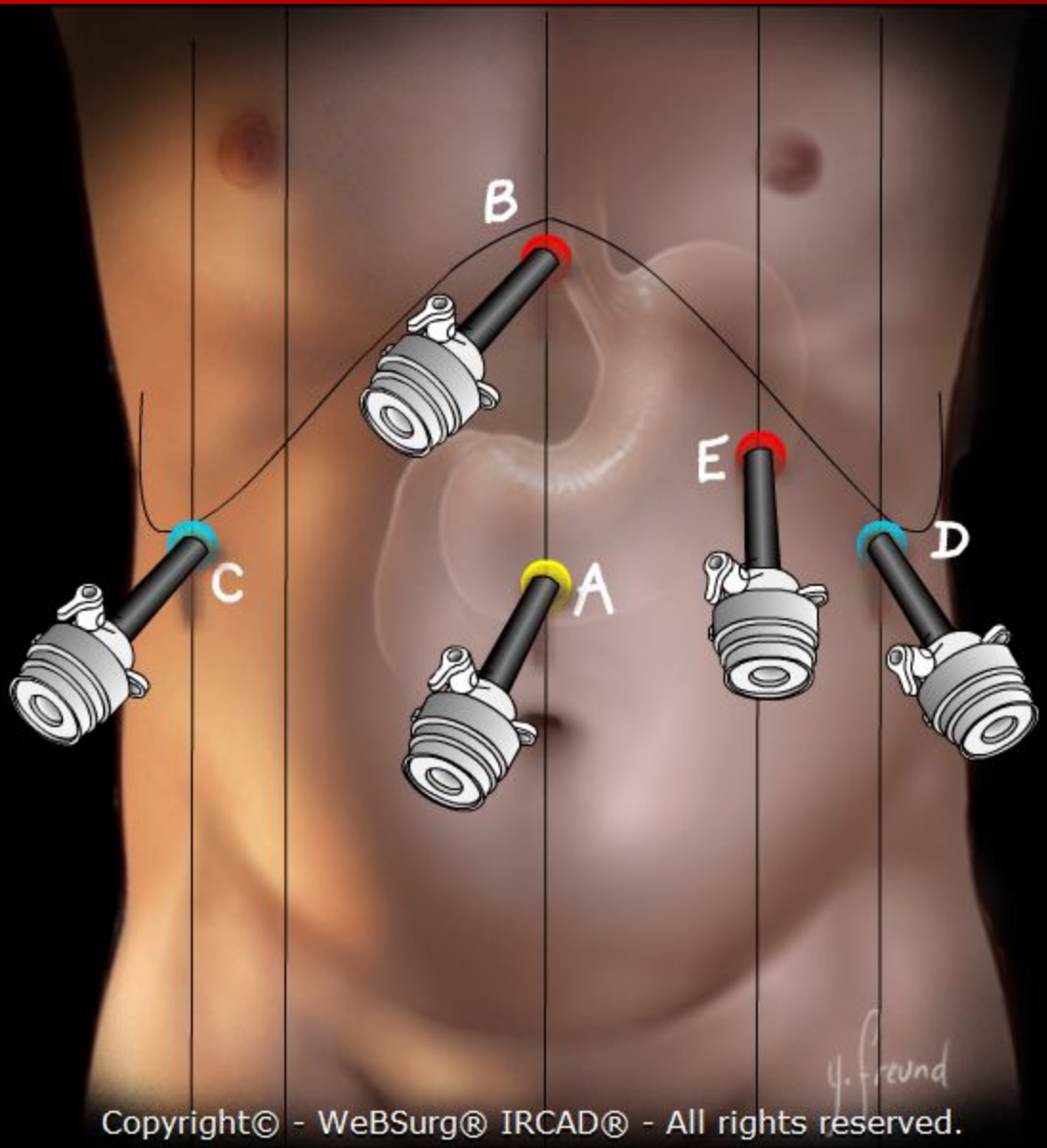

Основные этапы операций

Мобилизация абдоминального отдела пищевода

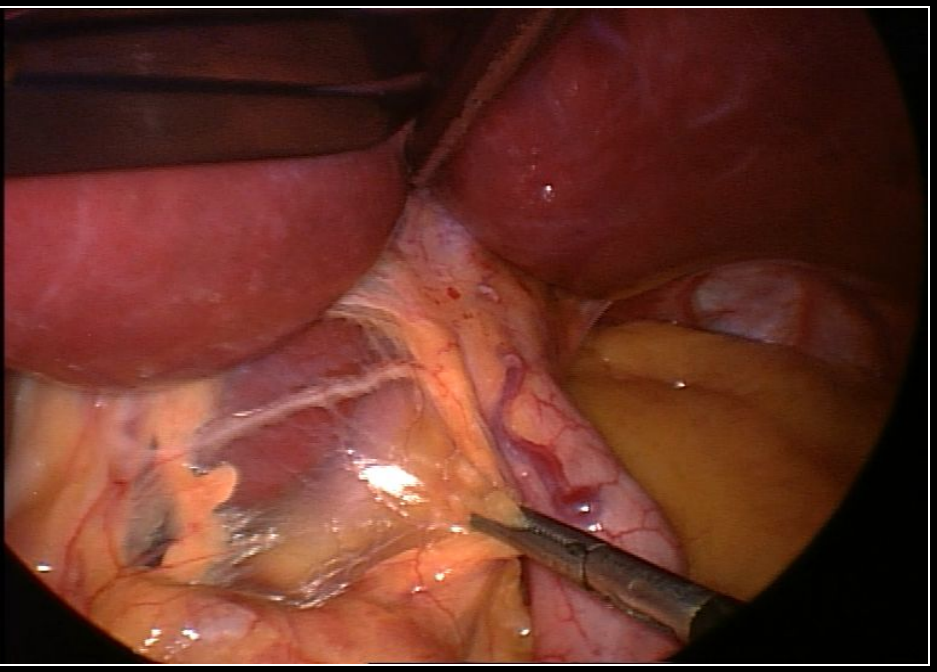

Рассечение френоэзофагеальной мембраны

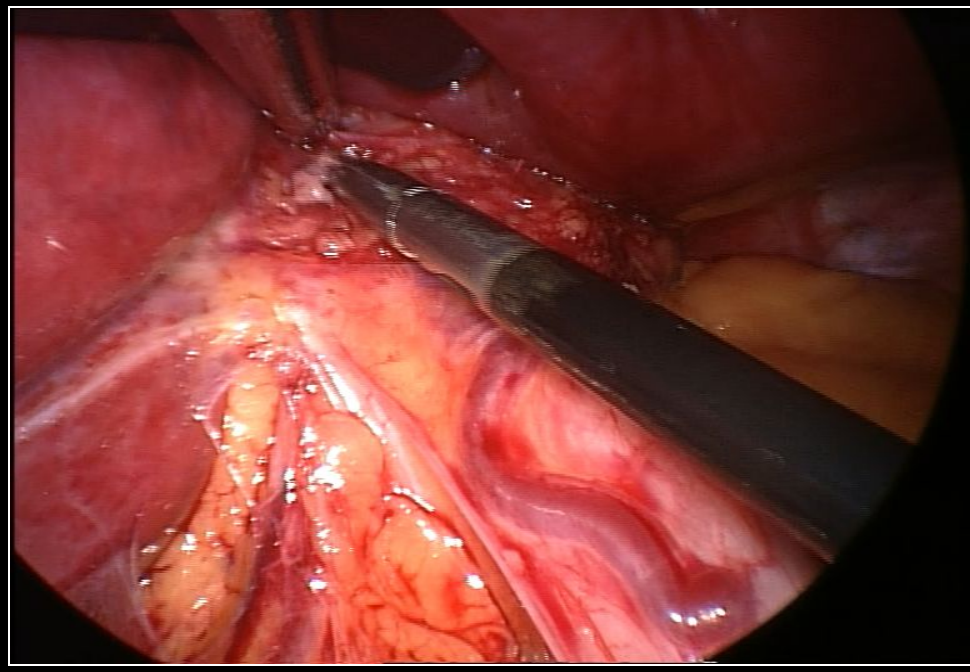

Основные этапы операций

Сохранение стволов блуждающих нервов и их висцеральных ветвей

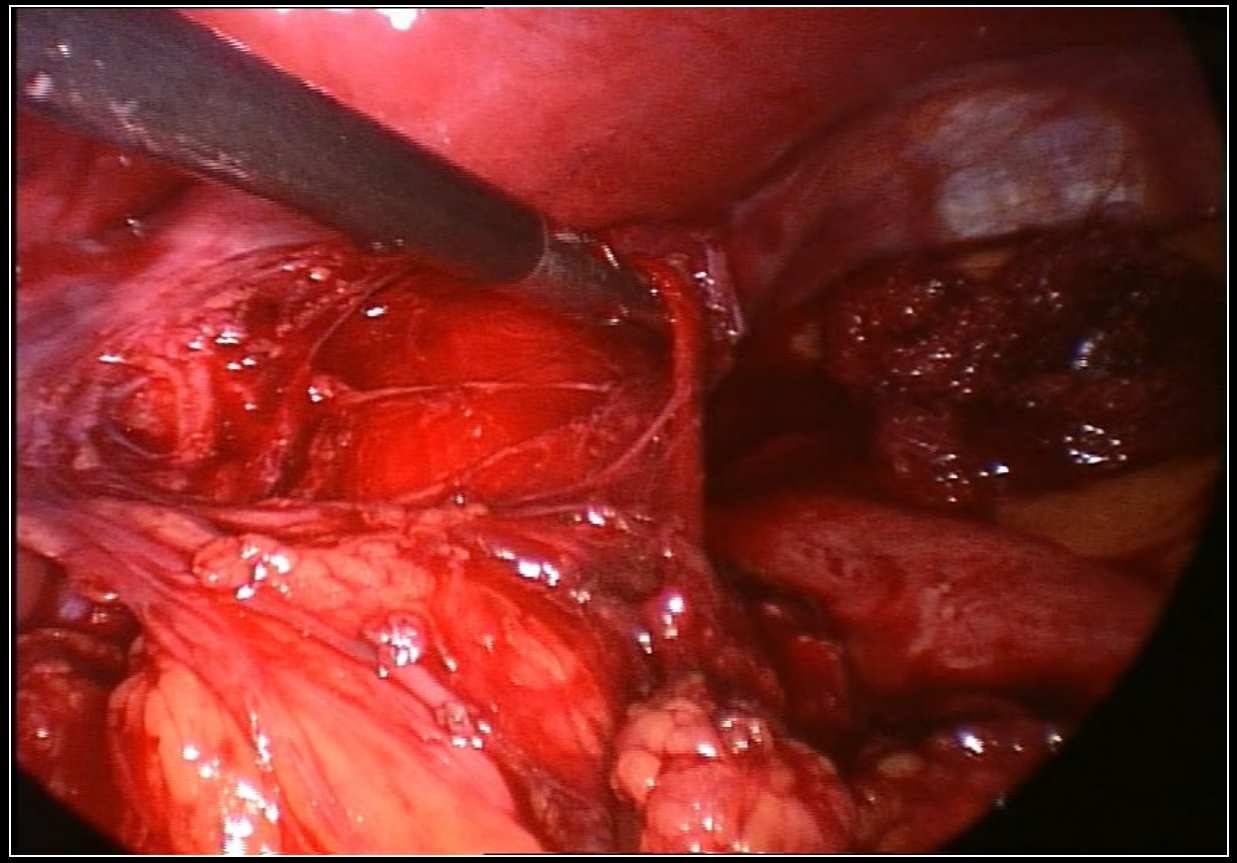

Основные этапы операций

«Тупое» выделение пищевода из окружающих тканей и создание позадипищеводного пространства

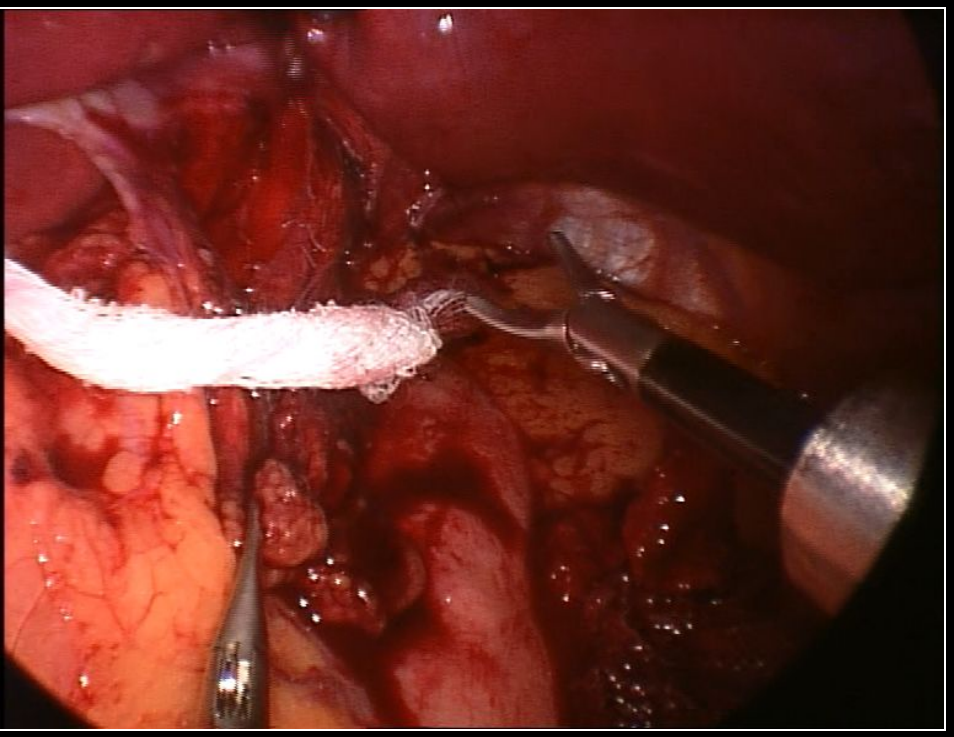

Проведение турникета вокруг пищевода для адекватного низведения

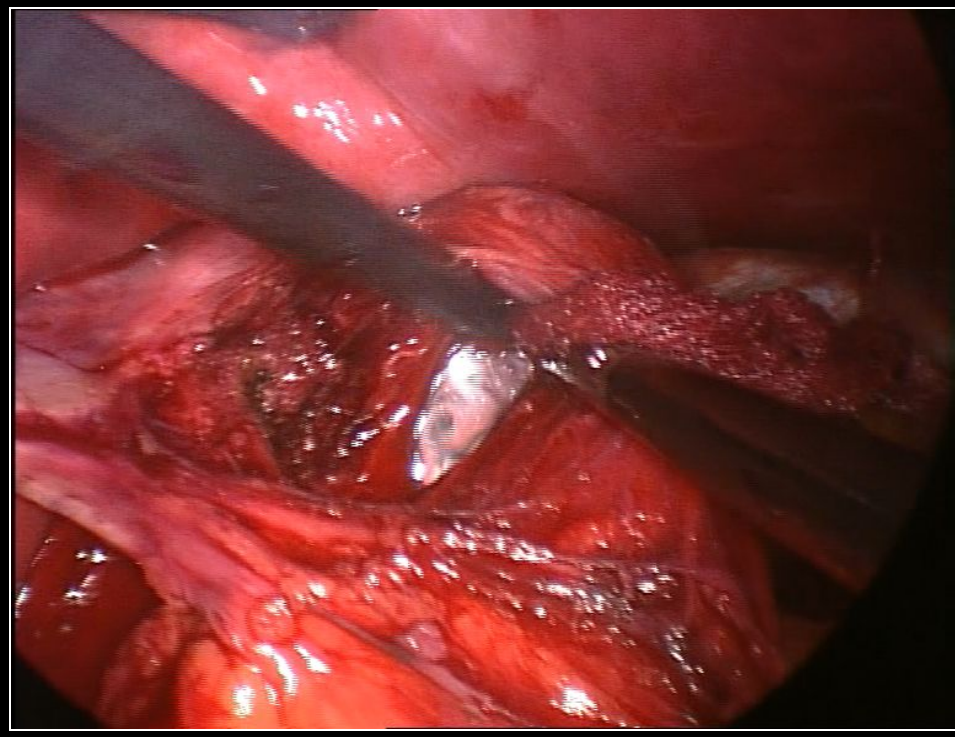

Основные этапы операций

Мобилизация дна желудка

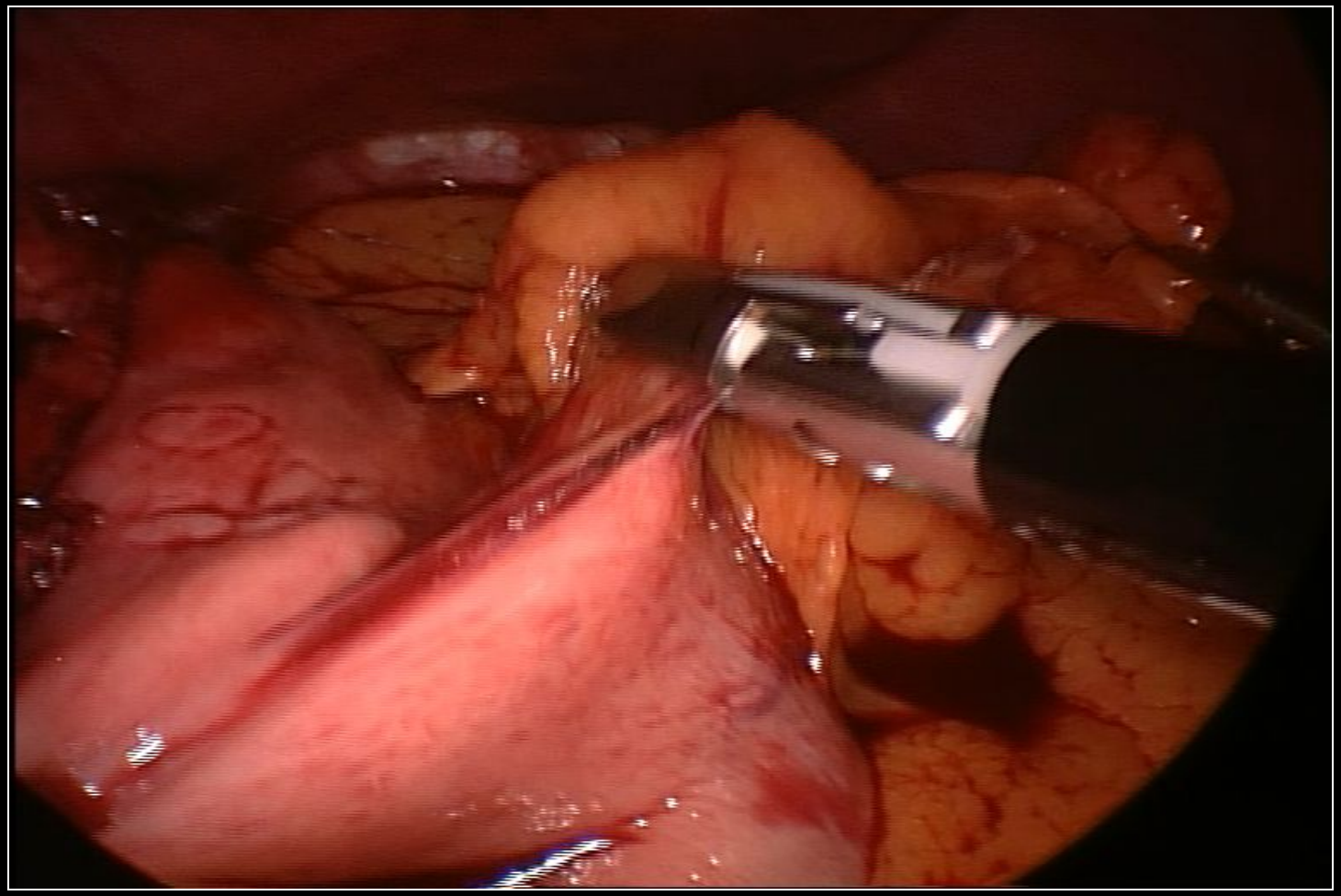

Основные этапы операций

Эзофагокрурорафия

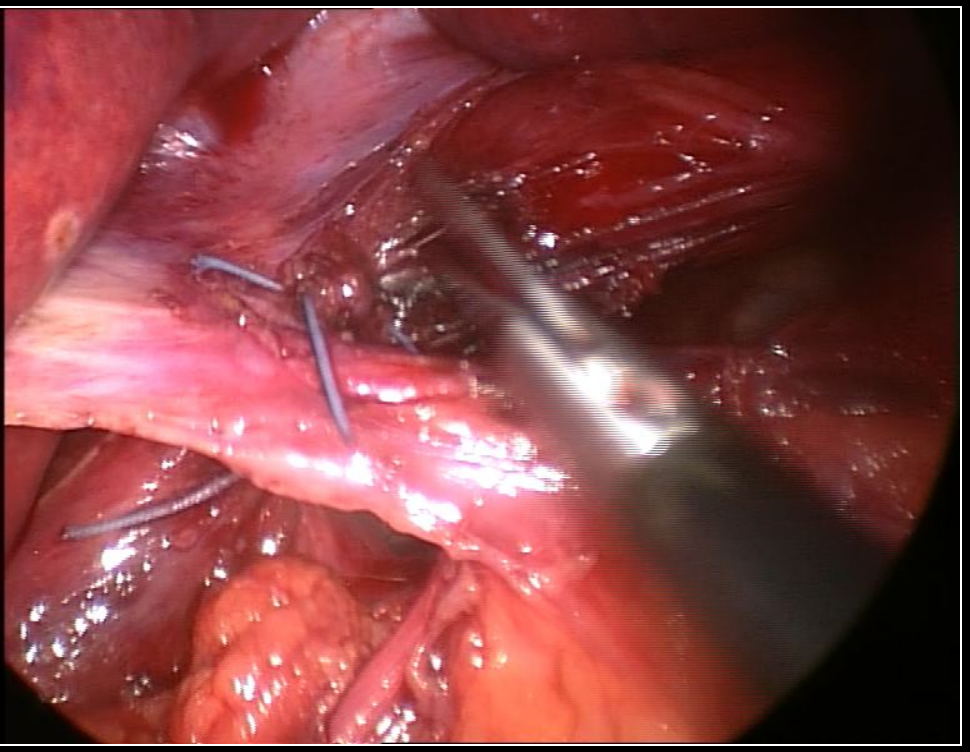

Формирование свободной манжеты 360 град, протяженностью 2 см

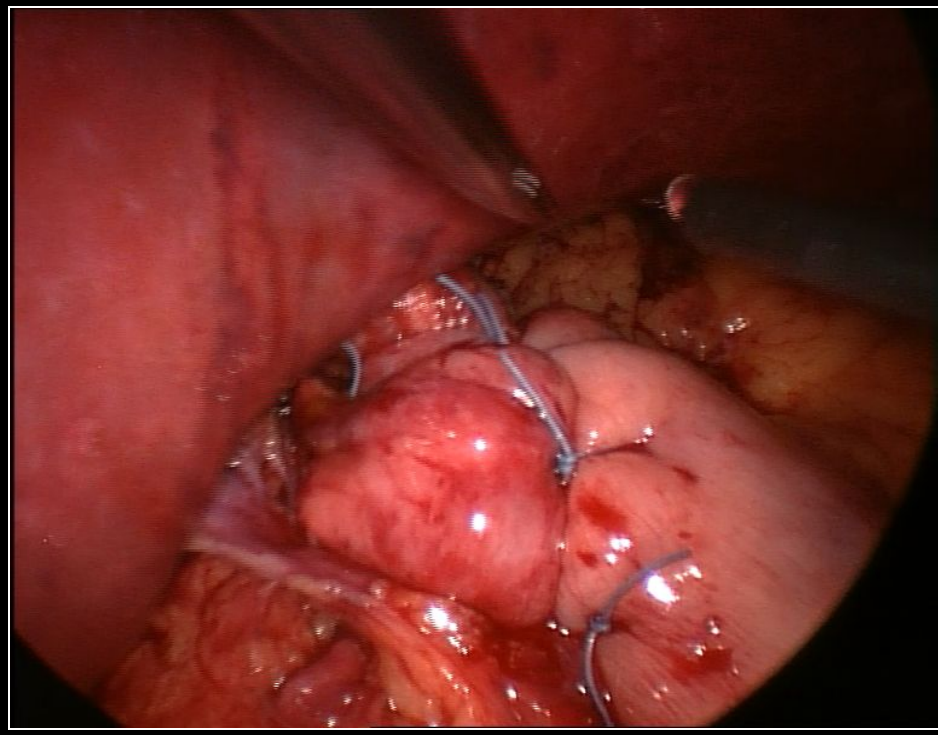

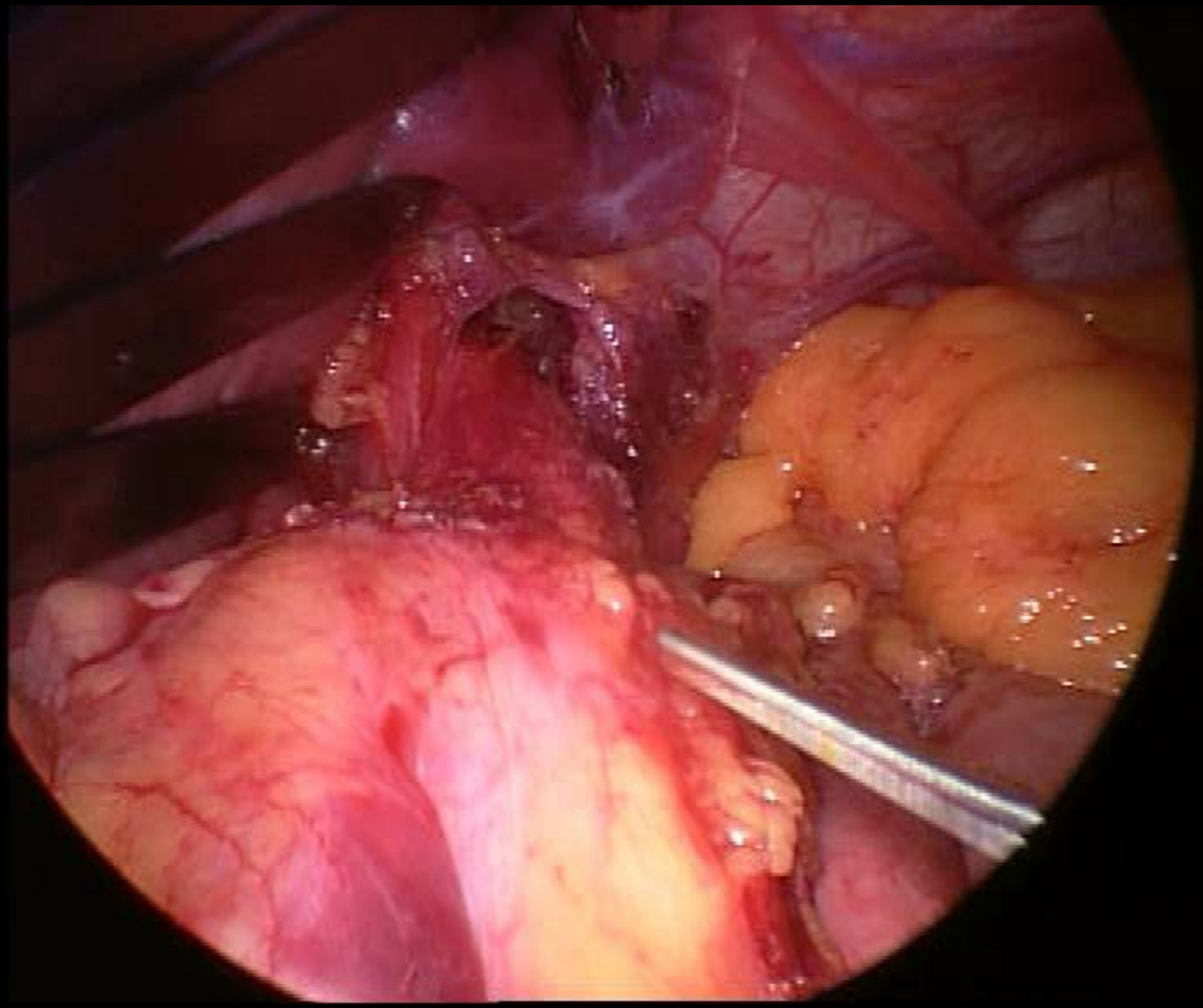

Интраоперационные осложнения

Перфорация - около 1%. Опасно при не распознании (летальность до 20-50%). Первичное закрытие.

Кровотечение - редко, не интенсивно.

Пневмоторакс - редко, около 3%. Доброкачественно. Усилить параметры вентиляции (PEEP). Дренаж не нужен

Эмфизема - Редко. Усиление частоты дыханий. Ослабить карбоксиперитонеум.

Травма вагуса - редко, часто не распознаётся. Необходима идентификация обеих стволов.

Короткий пищевод

1-20%

Если не удается мобилизовать и низвести GE-переход на 2-3 см ниже ПОД без натяжения

Альтернатива – операция Коллиса

С сеткой или без?

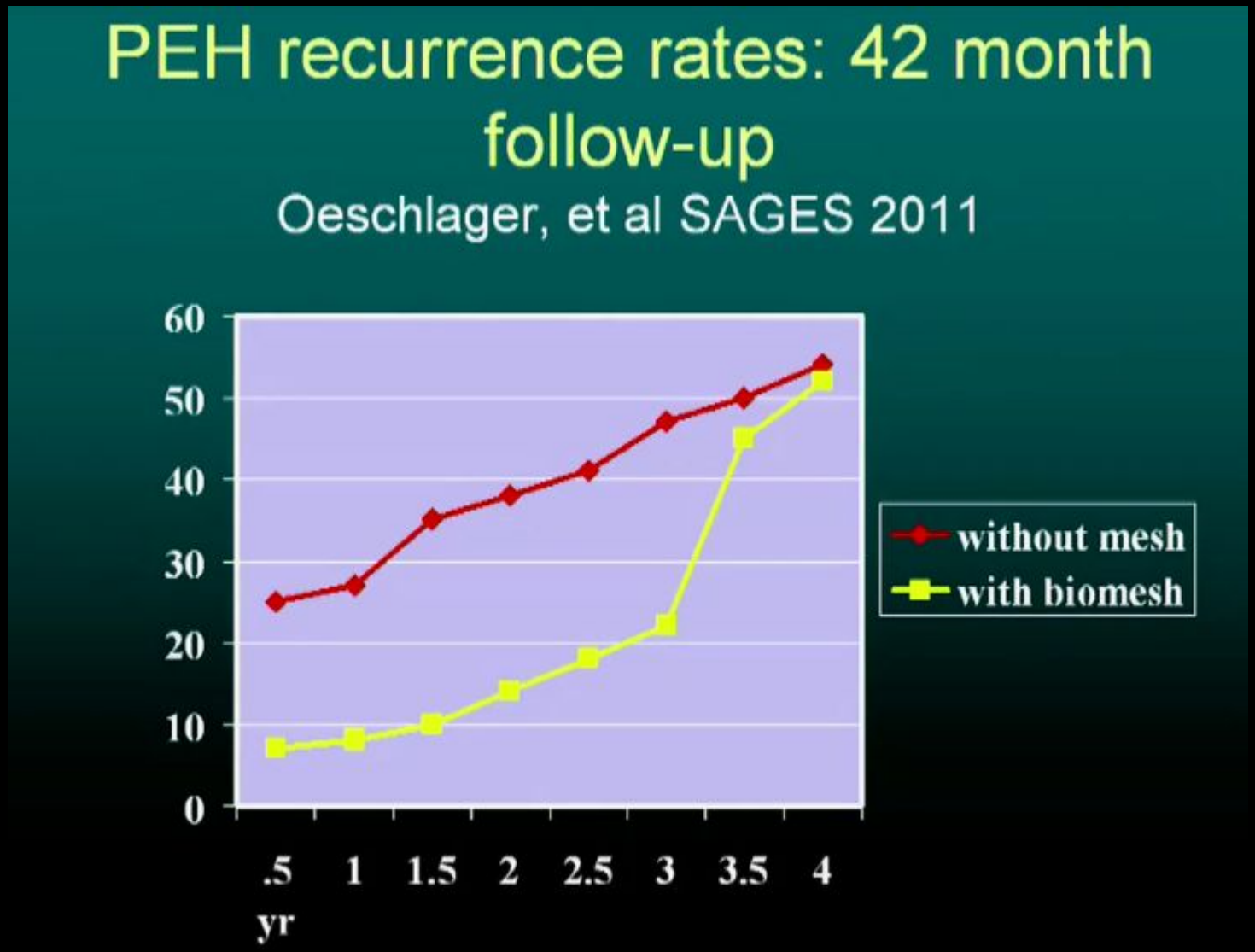

цит по L. Swanstrom, 2011

Варианты сетки

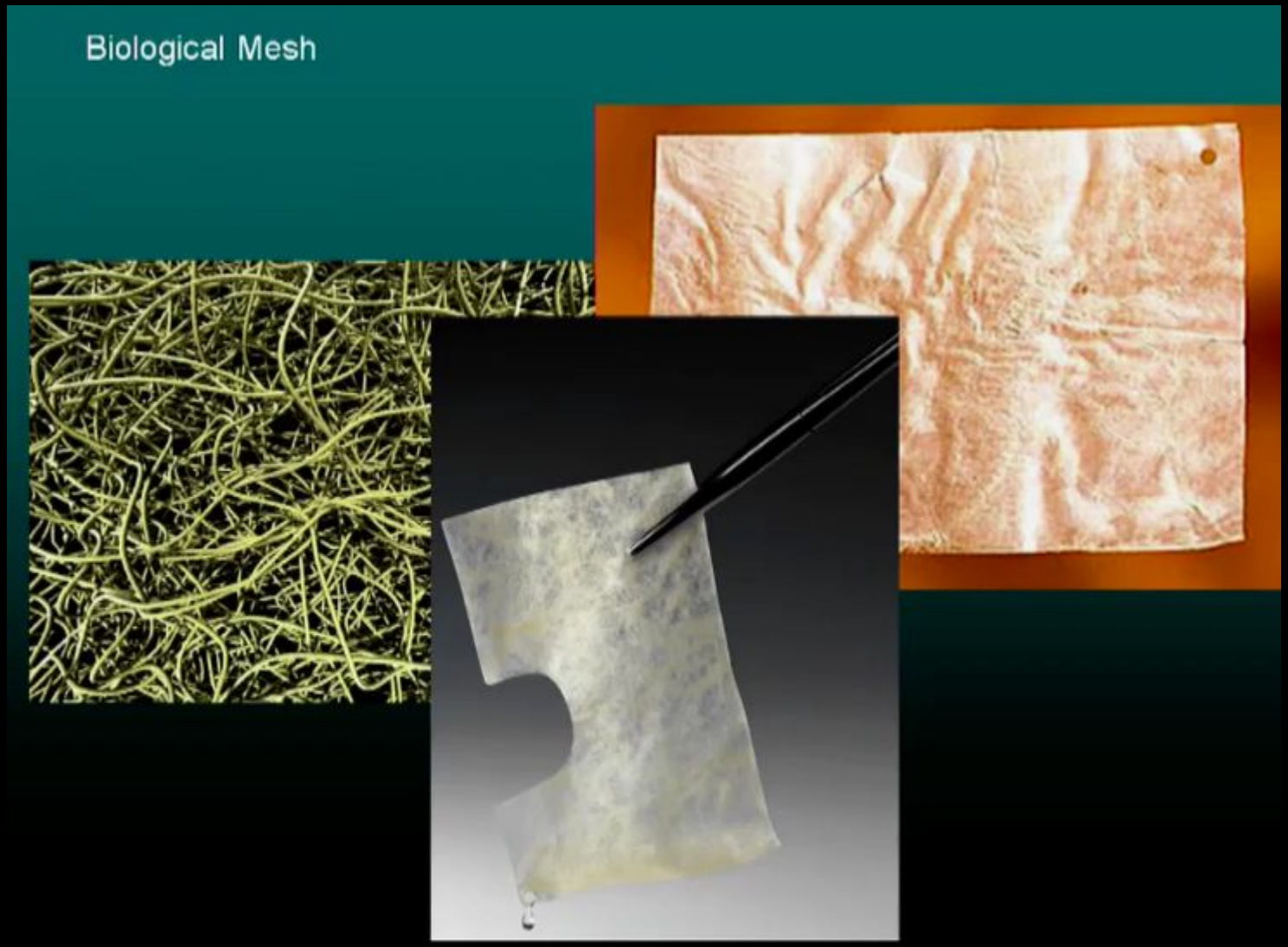

Способы фиксации сетки

Key-hole -



Bridging -



Onlay -

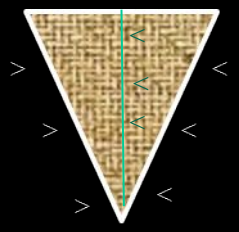

Типы пищеводно-желудочного клапана по L.D. Hill et al., 1996

экспозиция в ретрофлексии

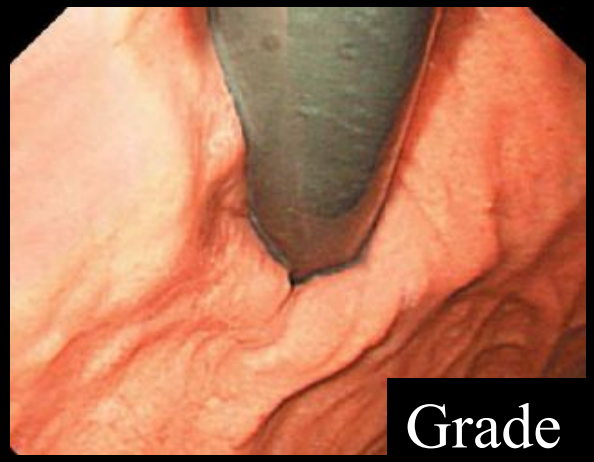

Grade I

Выраженная складка ткани, плотно смыкающаяся вокруг эндоскопа

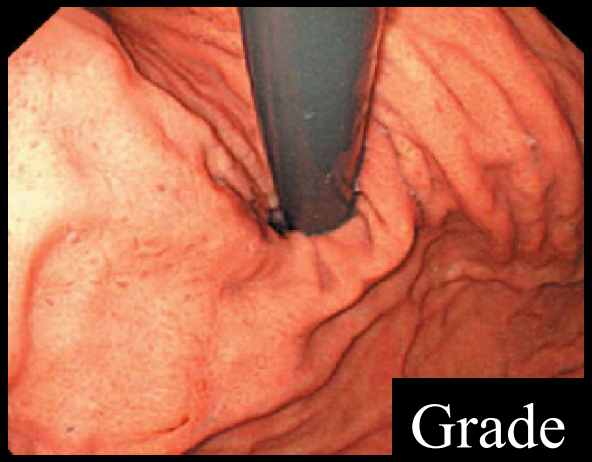

Grade II

Умеренная складка, но существуют редкие эпизоды открытия и смыкания

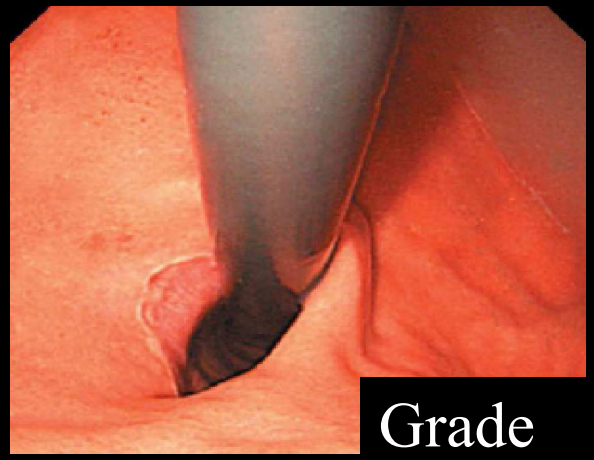

Grade III

Складка не выражена и эндоскоп не плотно обхвачен венчиком клапана

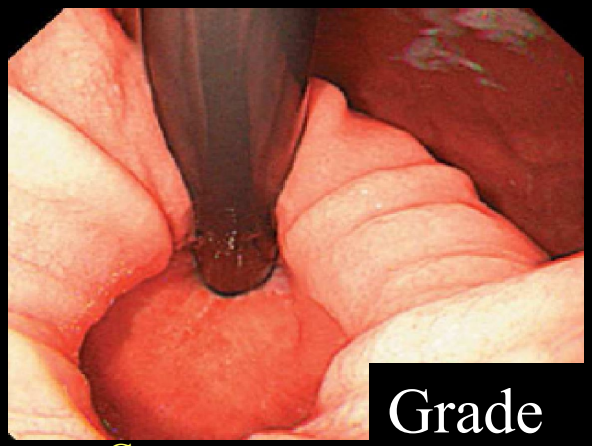

Grade IV

Складка отсутствует, просвет пищевода зияет постоянно, видна слизистая пищевода

Типы пищеводно-желудочного клапана по L.D. Hill et al., 1996

экспозиция в ретрофлексии

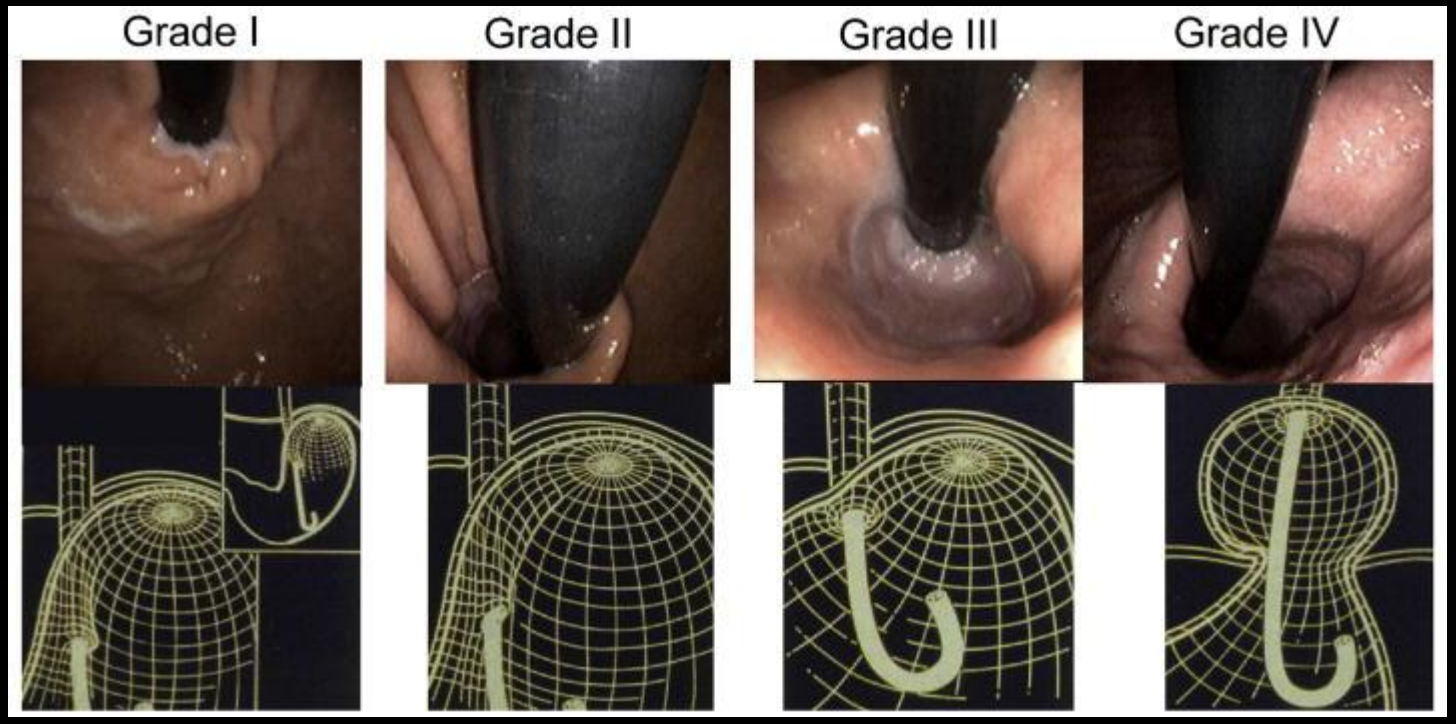

Патогенез формирования недостаточности гастро-эзофагеального клапана

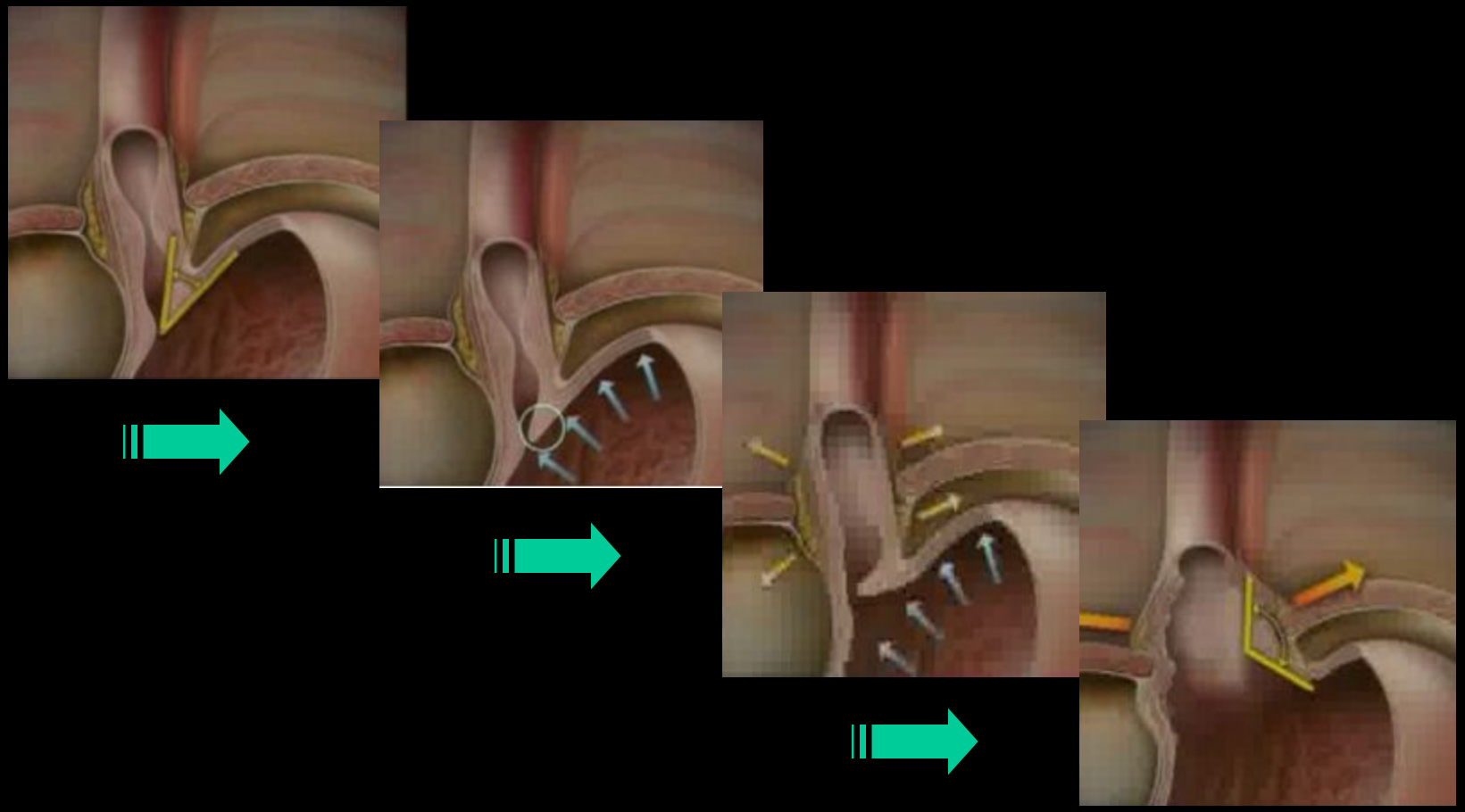

G.B. Cadiere, 2007

Показания к оперативному лечению

Surg Endosc
DOI 10.1007/s00464-014-3431-z

CONSENSUS STATEMENT

EAES recommendations for the management of gastroesophageal reflux disease

Karl Hermann Fuchs · Benjamin Babic · Wolfram Breithaupt · Bernard Dallemagne · Abe Fingerhut · Edgar Furnee · Frank Granderath · Peter Horvath · Peter Kardos · Rudolph Pointner · Edoardo Savarino · Maud Van Herwaarden-Lindeboom · Giovanni Zaninotto

- Типичные симптомы ГЭРБ
- Докуметнированная связь симптомов (изжоги, регургитации) с рефлюксом
- Однолетний анамнез
- Снижение качества жизни
- Положительный ответ на прием PPI
- Необходимость в увеличении дозы PPI
- ГПОД
- Документированный эзофагит (до приёма PPI)
- Доказанная несостоятельность нижнего пищеводного сфинктера
- Документированный кислый рефлюкс

Показания к операция в зависимости от типов грыж

Классификация	Тип I –наиболее часто	Тип II – очень редко	Тип III – комбинация I и II типов	Тип IV
Встречаемость	85-90%	Реже 1%	Около 6%	Наименее вероятна
Симптомы	Может протекать асимптомно или с симптомами ГЭРБ	Может протекать асимптомно, но может быть невправимой и ущемляться	Симптомы рефлюкса и ущемлений присутствуют	Высокий риск заворота, обструкции, кровотечений
Показания для операции	ГЭРБ, рефрактерная к консервативному лечению	Показано для предотвращения ущемления и ишемической перфорации	Показано, т.к. медикаментозная терапия не эффективна	Показана анатомическая коррекция

Результаты лапароскопических антирефлюксных операций

Среднее время

изолированная фундопликация - 94,5±5,8мин
фундопликация с холецистэктомией - 138,3±6,9 мин

Осложнения

У 1 больной (0,8%) возникло кровотечение из коротких артерий желудка

У 52 больных (48,2%) отмечались явления дисфагии

У 2 больных отмечен стойкий болевой синдром в верхних отделах живота в течении 2 месяцев после операции, сопровождающийся вздутием живота и поносами

Результаты лапароскопических антирефлюксных операций

Отсутствие симптомов ГЭРБ

Изжога
100%
Отсутствие загрудинных болей 100%

Отрыжка
68,8%
Отсутствие периодических эпигастральных болей 26,6%