

С.Ж.АСФЕНДИЯРОВ АТЫНДАҒЫ  
ҚАЗАҚ ҰЛТТЫҚ МЕДИЦИНА  
УНИВЕРСИТЕТІ



КАЗАХСКИЙ НАЦИОНАЛЬНЫЙ  
МЕДИЦИНСКИЙ УНИВЕРСИТЕТ ИМЕНИ С.  
Д.АСФЕНДИЯРОВА

# Тақырыбы: Гипоспадия

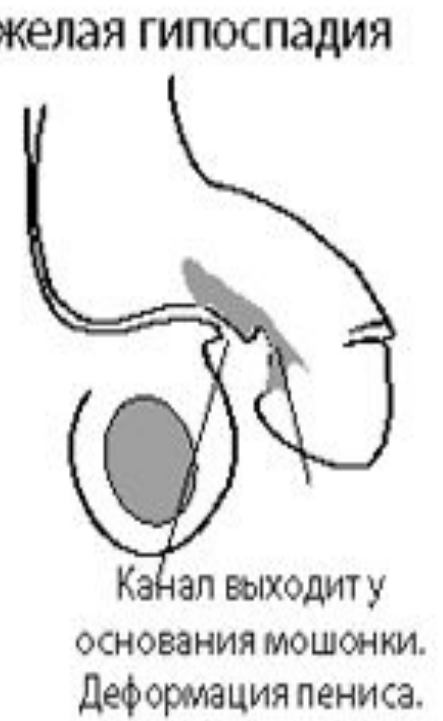
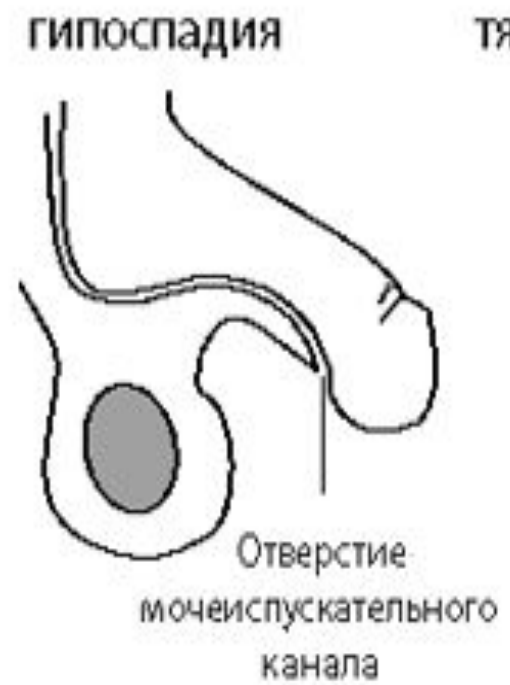
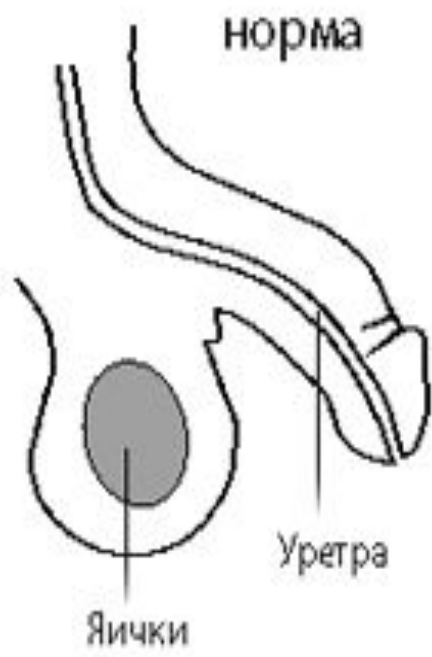
Дайындаған: Қолдасбек Сабира

Тобы: ЖМ12-018-02

Қабылдаған: Султанкулова Гульмира

*Алматы-2016 жыл*

**Гипоспадия**-зәр шығаратын үрпінің төменгі бөлігінің астыңғы қабырғасының туғанда жетіспей, жоқ болып тууын айтады. Бұл кемістік үрпінің туа пайда болған ауруларының арасында ең жиі (1:400-500) және көпшілігінде ұл бабаларда байқалады



# Гипоспадияның себептері

- Жатырішілік дамуының 7-14 аптасында үрпі эпителий өсінділермен толық жабылады,яғни үрпі өзегі қалыптасады.Егер осы қалыпты үрдіс әртүрлі себептердің әсерінен бұзылса,онда жоғарыда аталған кемістік пайда болады.

# Жіктелуі

- Тасамай басы
- Тасамай діңі
- Ұма
- Ұма және бұт аралыққа ашылатын
- Гипоспадиясыз гипоспадия.Кемістіктің бұл түрінде үрпінің сыртқы тесігі өз орны тасамайдың басында ашылғанмен, тасамай діңінің үрпі қысылғанына байланысты төмен қарай қисайғаны байқалады.

# Тасамай басының гипоспадиясы

- Үрпінің сыртқы тесігі тасамай жүгеншігінің (уздечка) маңайында ашылады. Бұл кемістік гипоспадияның ең жеңіл және жиі кездесетін түріне жатады. Тасамай басының терісі астында мүлдем болмайды, ал үстіндегі терісі тасамай басында шалғыш сияқты салбырап тұрады. Тасамайдың діңі түзу, тек кей біреунде ғана аздап төмен қарап иіліп тұрады. Кейбір нәрестелерде үрпінің сыртқы тесігі тарылып немесе қабыршақтанып жабылыңқырап тұруы да ықтимал. Сол себептен сәбилердің зәр шығаруы қиындап, жоғарғы зәр жолдарының кеңеюі мүмкін

# Тасамай діңінің гипоспадиясы

- Үрпінің сыртқы тесігі тасамайдың астыңғы бетінен ашылады. Тасамай басынан үрпінің сыртқы тесігіне барып бітетін фиброзды тіндер тасамайды ілгек тәрізді иіп, төмен қарай қисайтып тұрады. Нәресте өскен сайын тамасай діңінің өсуі тежеледі және тасамайы иіліп қисая береді. Сәбилер ер балалар сияқты зәр шығарады, ол кезде тасамай үстіндегі теріні тартып тұрған ыңғайлы болады.

# Ұмаға ашылатын

## ГИПОСТАДИЯ

- Тасамайдың тым жетілмей қалғаны және ілгек сияқты өте қисайып кеткені байқалады. Үрпінің сыртқы тесігі ұманың ортасында ашылады. Сәбиге тек отырып зәр шығару ыңғайлы болады.

# Аралықта ашылатын гипоспадияда

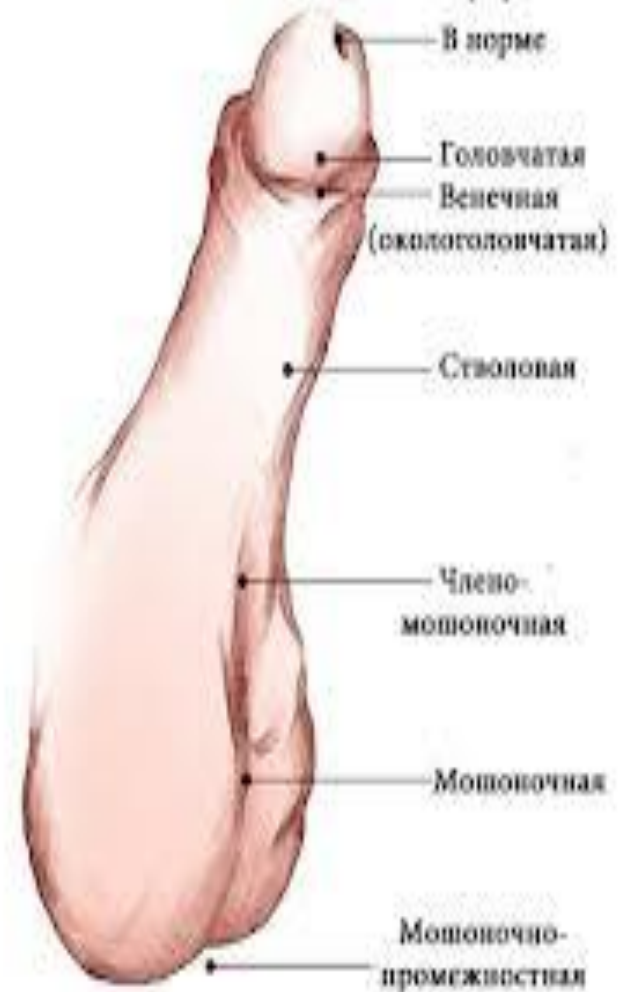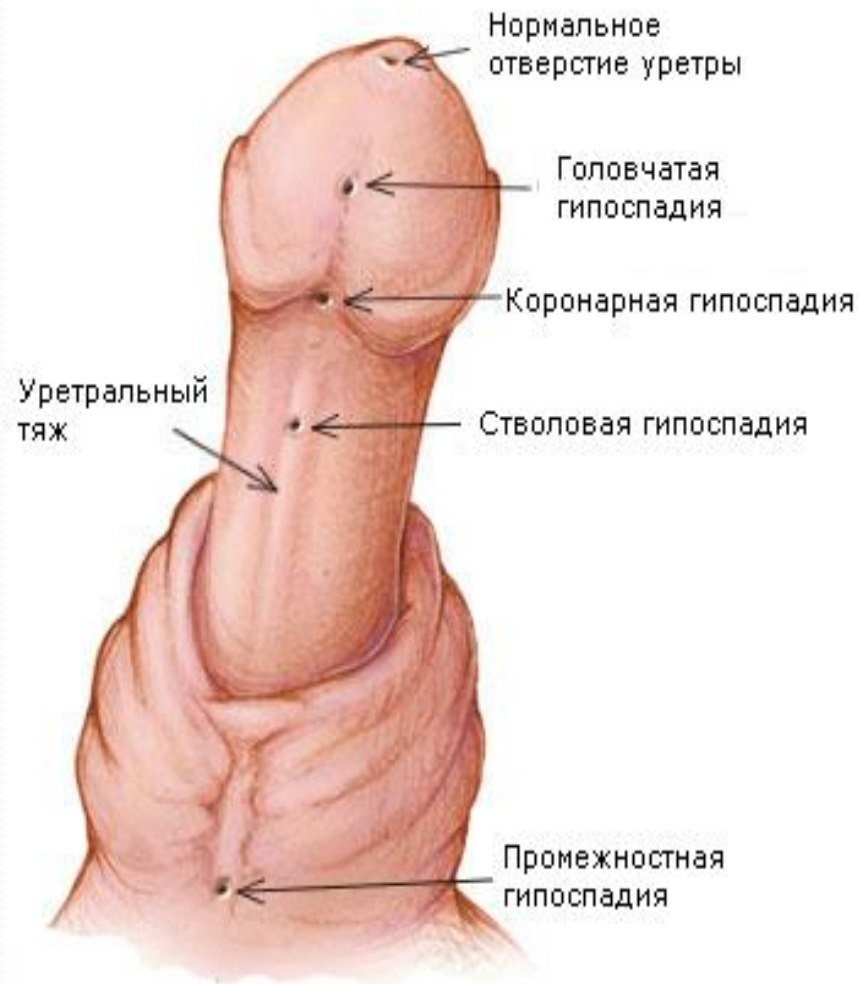- Сыртқы жыныс ағзасының құрылымы мен қызметінің мүлдем өзгеріс кетуіне байланысты, тіпті нәрестенің жынысын ажырату қиынға соғады. Үрпінің сыртқы тесігі ұма мен көтен аралығында ашылады. Тасамайдың пішіні мен көлемі өзгереді, ұмасы екі жаққа бөлінеді, кейде қынаптың қалдығы сақталады. Аталық без көбінесе шап аралығында немесе құрсақ қуысының ішінде қалады.



# Гипостадиясыз гипостадияда

- Кемістіктің бұл түрінде үрпінің сыртқы тесігі өз орнында тасамайдың басында ашылғанмен, тасамай діңінің төмен қарай аздап қисайғаны байқалады. Одан басқа сыртқы өзгерістер білінбейді. Бұл кемістік көбінесе үрпінің туа біткен қысқалығына байланысты пайда болады.

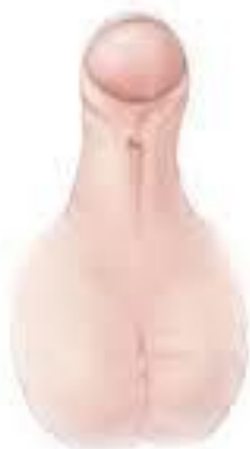# Типы гипоспадии



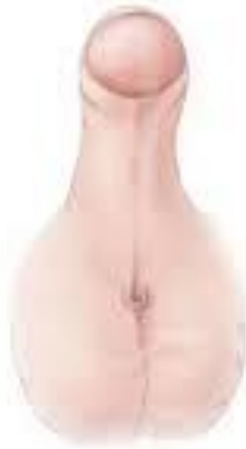## Формы гипоспадии



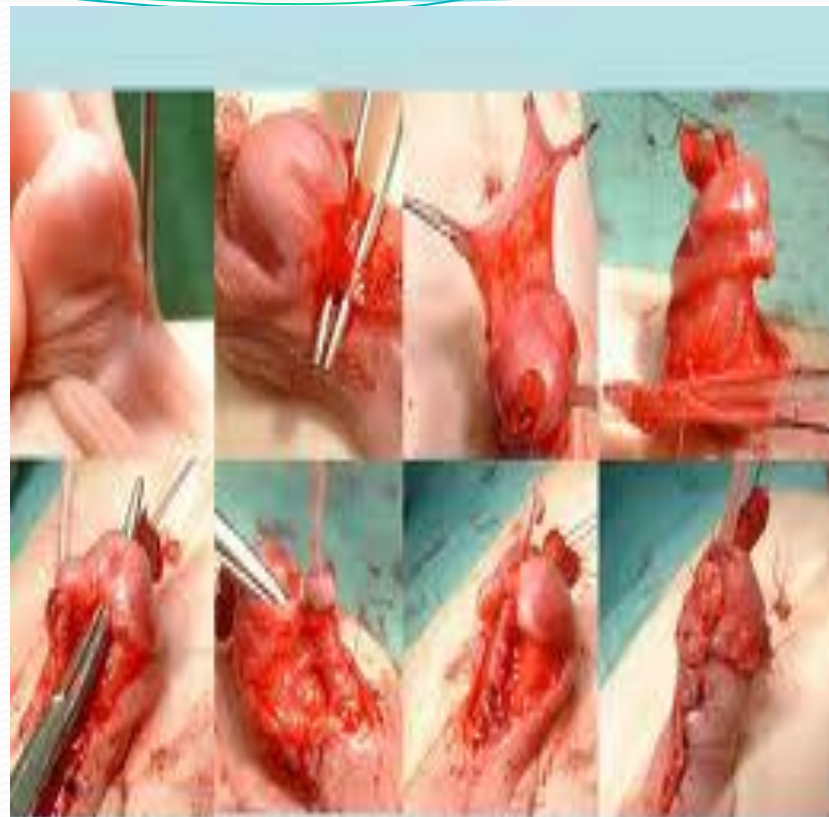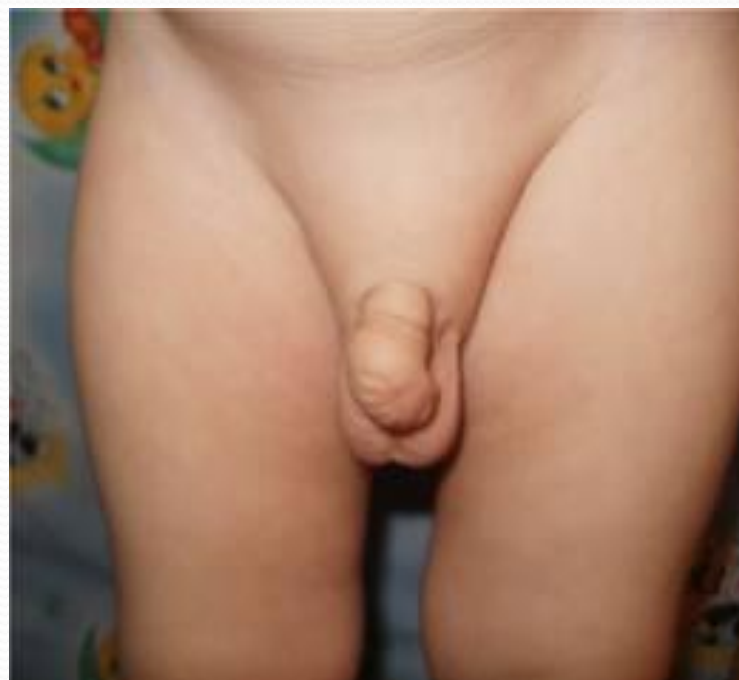Головчатая



Стволовая



Промежностная



**Tubularizált fityma lebeny plasztika**

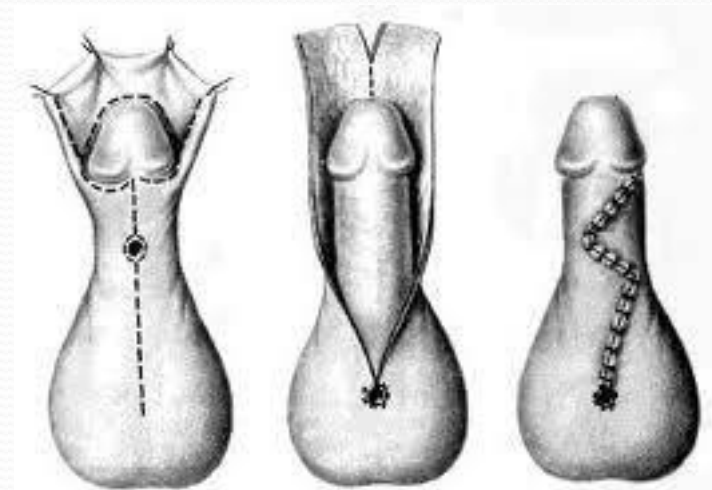
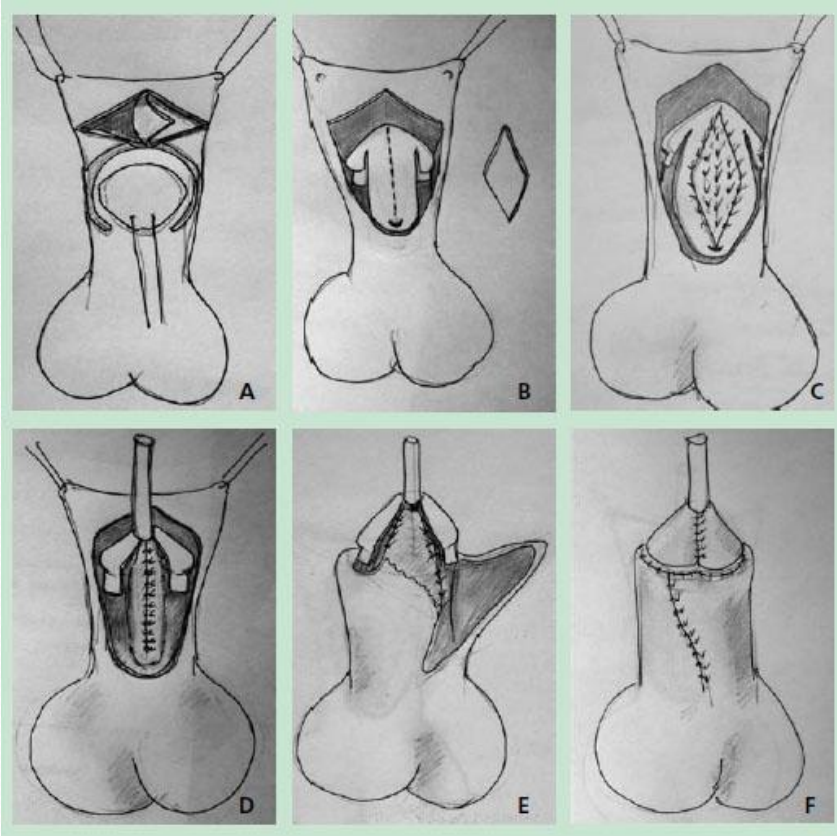
# Гипостадияны анықтау әдістері

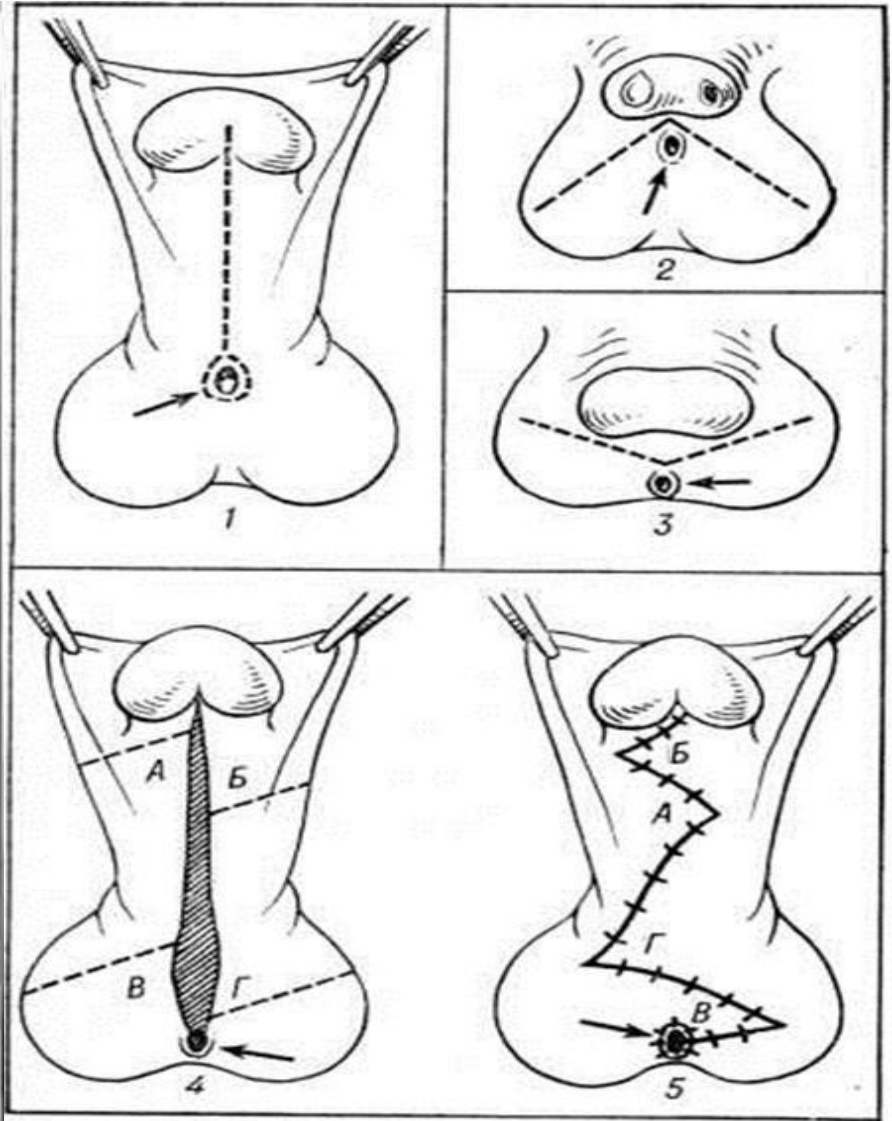
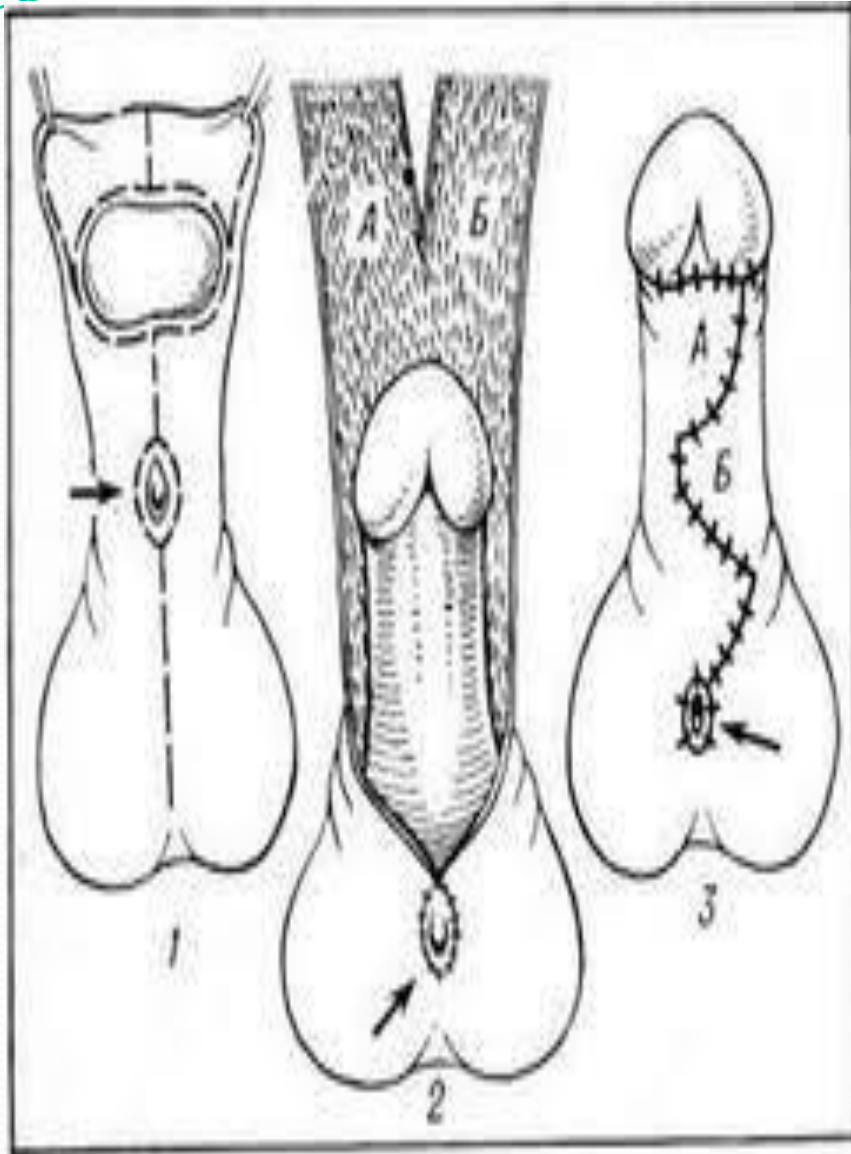
- Гипостадияның қай түрі болмасын сыртқы көрінісіне қарап анықталады, егер басқа қосарланған кемістіктер жоқ болса, арнаулы зерттеулерді қажет етпейді.

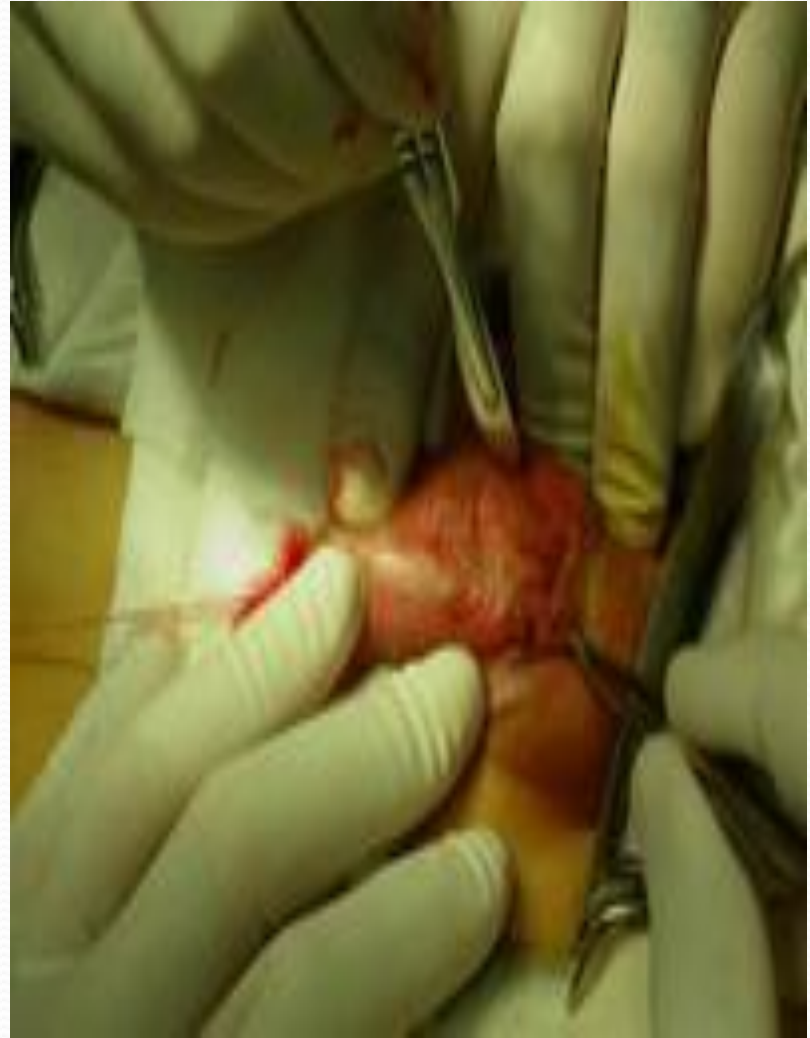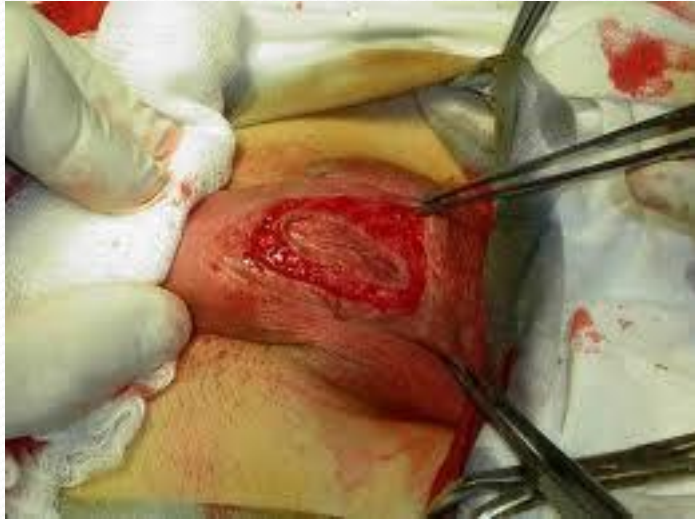# Гипостадияны емдеу тәсілі

- Гипоспадияны тек оталық тәсілмен емдейді. Отаның басты мақсаты (екі және үш кезенді Дюплей, Цициль, Ландерер, Русаков әдістері) тасамайды түзету және қысқарған үрпі өзегін қалпына келтіру болып есептеледі.
- Қазіргі таңда гипоспадияға отаны бір кезенді MAGPI, P.Mathieu, N.Hodgson әдістерімен жасаған тиімді. Өйткені оталардың бұл түрлерінде үрп жасушасы мен қан тамыры сақталған тінді кесінділер қолданылады. Отаны 1 жастан бастап жасай бастайды.

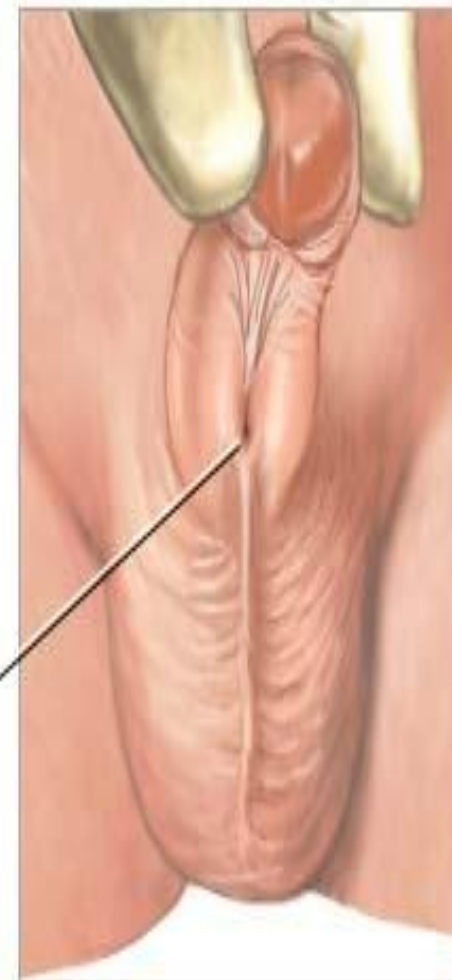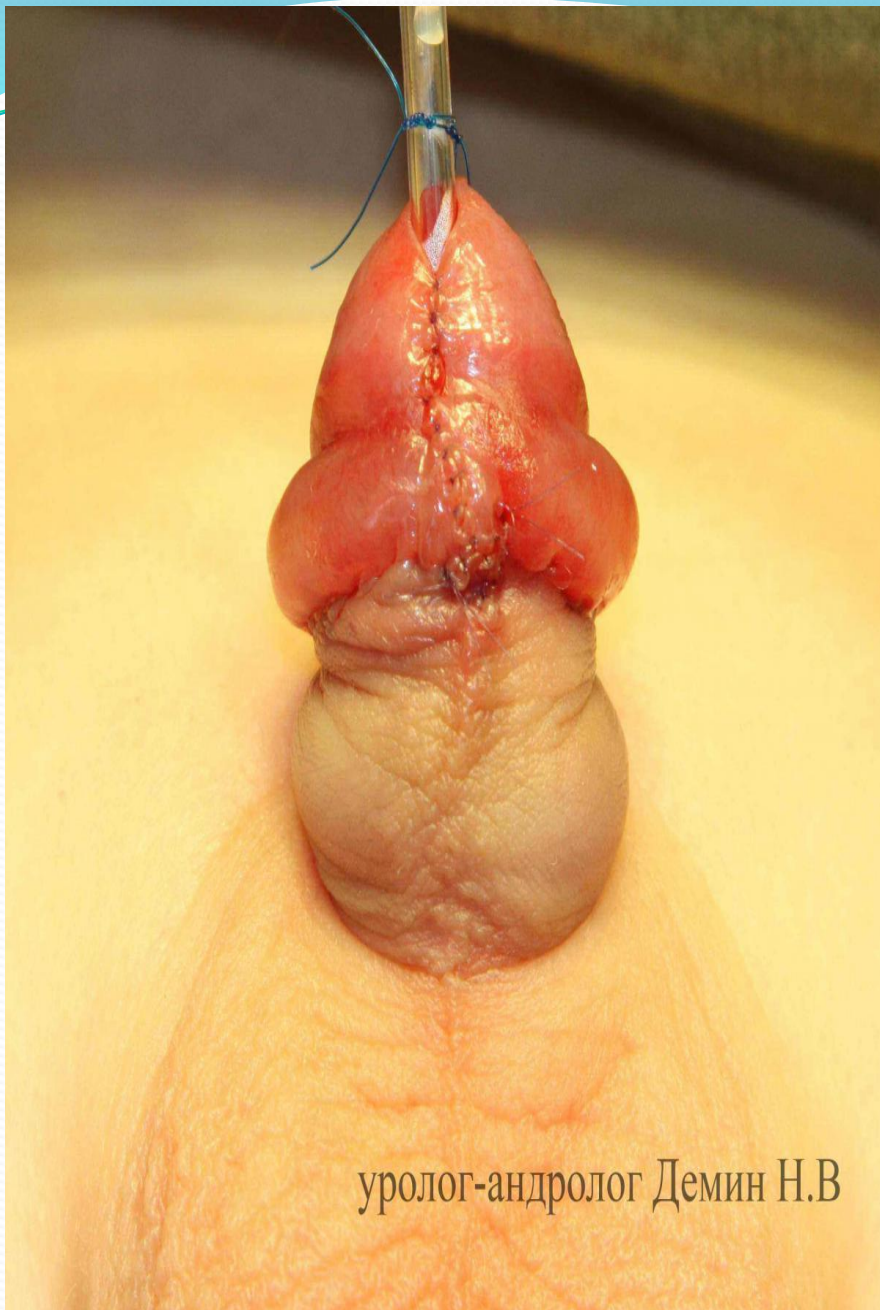
# Операция при гипоспадии











Открытая уретра