Лекция № 1

Системная организация движений.

КУбГМУ, г. Краснодар, 2020 г.

Движения бывают:

1) Произвольные
2) Непроизвольные

За произвольные движения отвечает пирамидная система.

Система организации произвольных движений

Схематически пирамидная система состоит **из двух нейронов:**

-Центральный нейрон в прецентральной извилине головного мозга – лобная доля

-Периферический нейрон в стволе головного мозга или передних рогах спинного мозга

Пирамидный путь (путь произвольных движений)

- Корково-спинномозговой путь
- Корково-ядерный путь

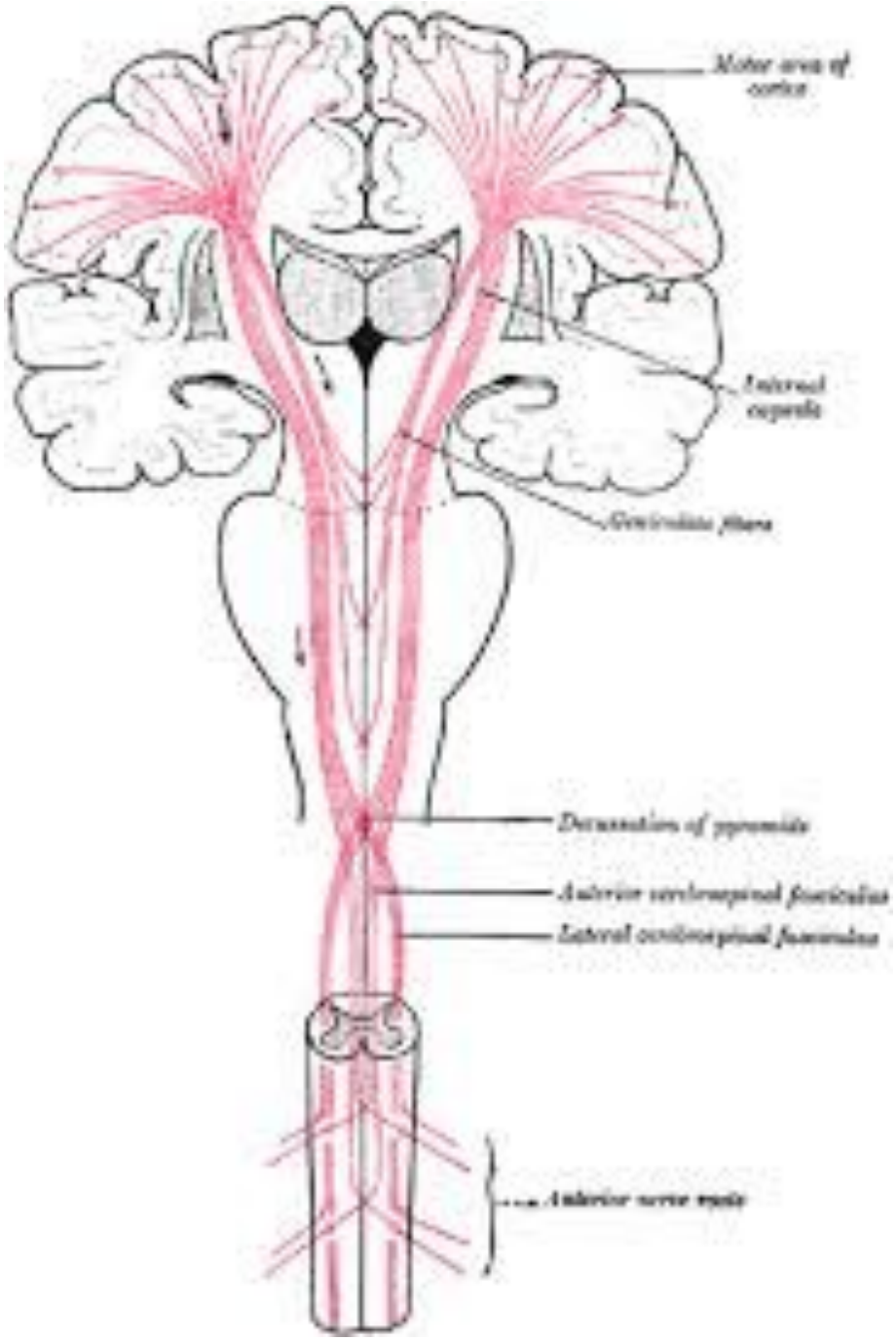

Кортико-спинальный путь

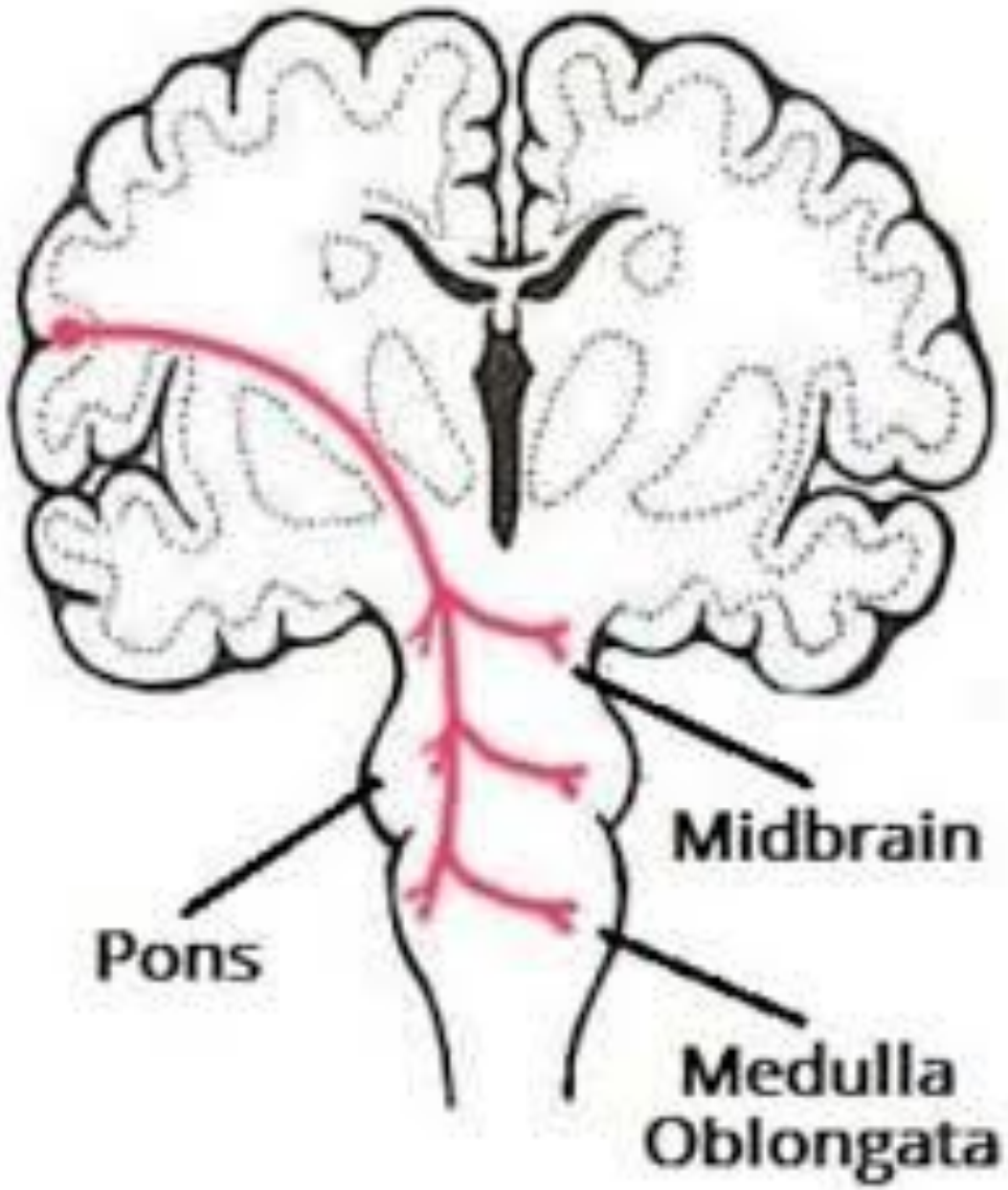

Корково-ядерный путь

- **Двигательный мотонейрон** состоит из трех типов нейронов, выполняющих различные функции:
- **Альфа-большие клетки** – проводят двигательные импульсы с большой скоростью (60-100 м/сек.), обеспечивая возможность быстрых движений (белые мышечные волокна быстрого сокращения – *фазические*) – **связаны с пирамидной системой**;
- **Альфа-малые нейроны** иннервируют красные мышечные волокна – (*тонические*) получают **импульсы от экстрапирамидной системы** и оказывают позотонические влияния, обеспечивая постуральное (тоническое) сокращение мышечных волокон;
- **Гамма-нейроны** (1/3 клеток) получают **импульсы от ретикулярной формации.** В отличие от альфа-нейронов отдает свой аксон не самой мышце, а заключенному в ней проприорецептору – нервно-мышечному волокну, влияя на его возбудимость.

Нервный импульс формируется в центральном мотонейроне

Центральный мотонейрон – это так называемые клетки Беца, располагающиеся в 5-м слое прецентральной извилины (и парацентральной дольке).

Для кортиконуклеарного пути центральный нейрон будет точно там же!

Прецентральная извилина

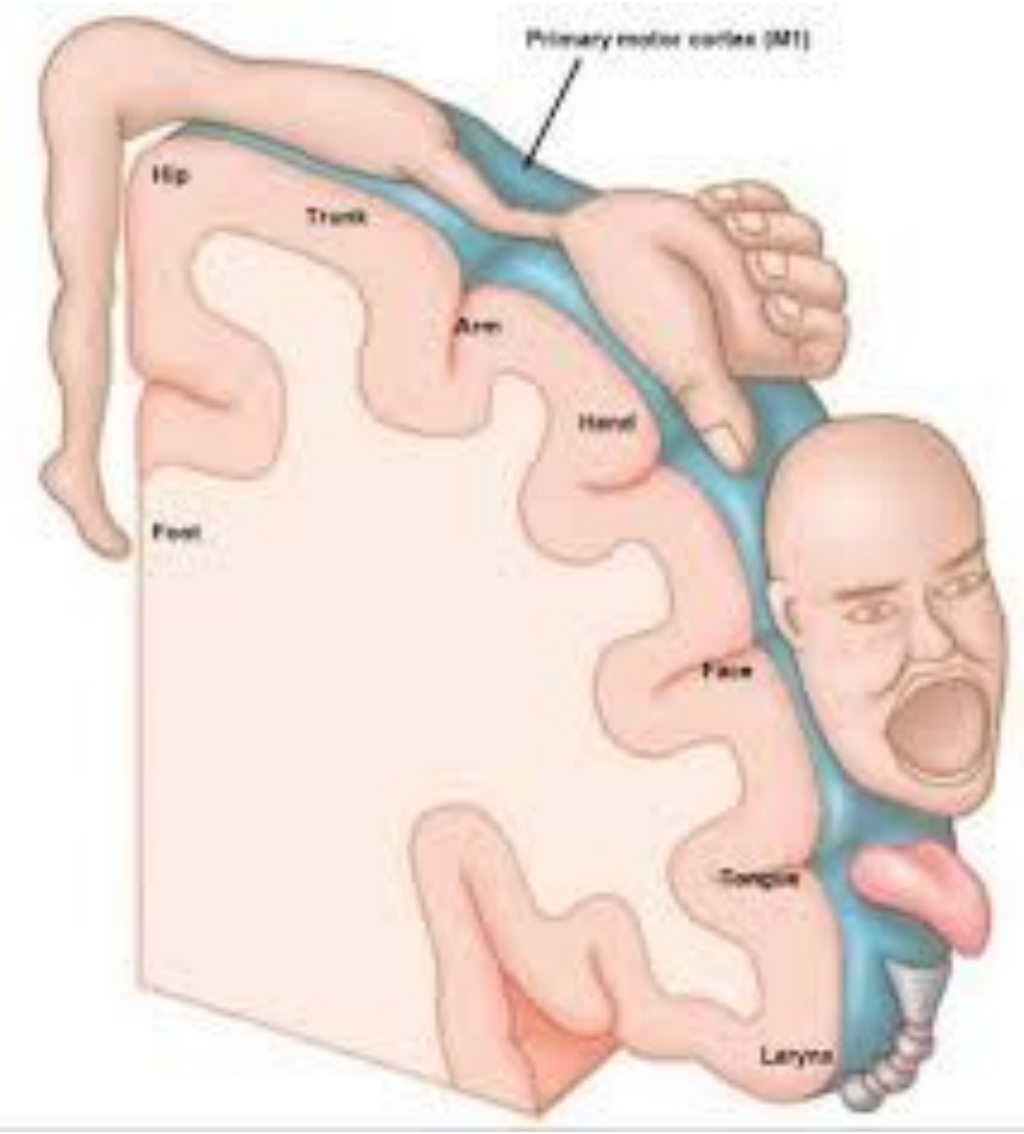

NB! Для коры головного мозга характерна соматотопия

То есть **площадь коры**, соответствующая той или иной части тела, **зависит** не от массы мышц, а **от тонкости выполняемых движений**

Кора – прецентральная извилина – 1-й нейрон для ВСЕХ пирамидных путей

Начало корково-спинномозгового пути

Начало корково-ядерного пути

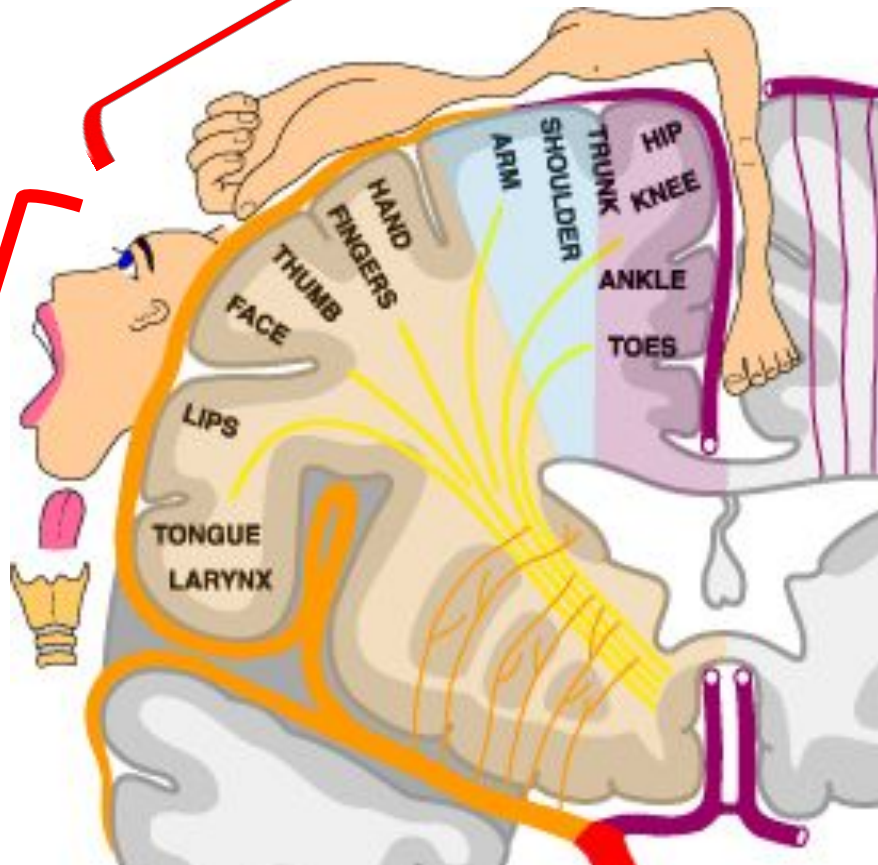

От клеток Беца отходят отростки аксоны, которые направляются вниз и кнутри, постепенно приближаясь друг к другу.

Они образуют лучистый венец (corona radiata)

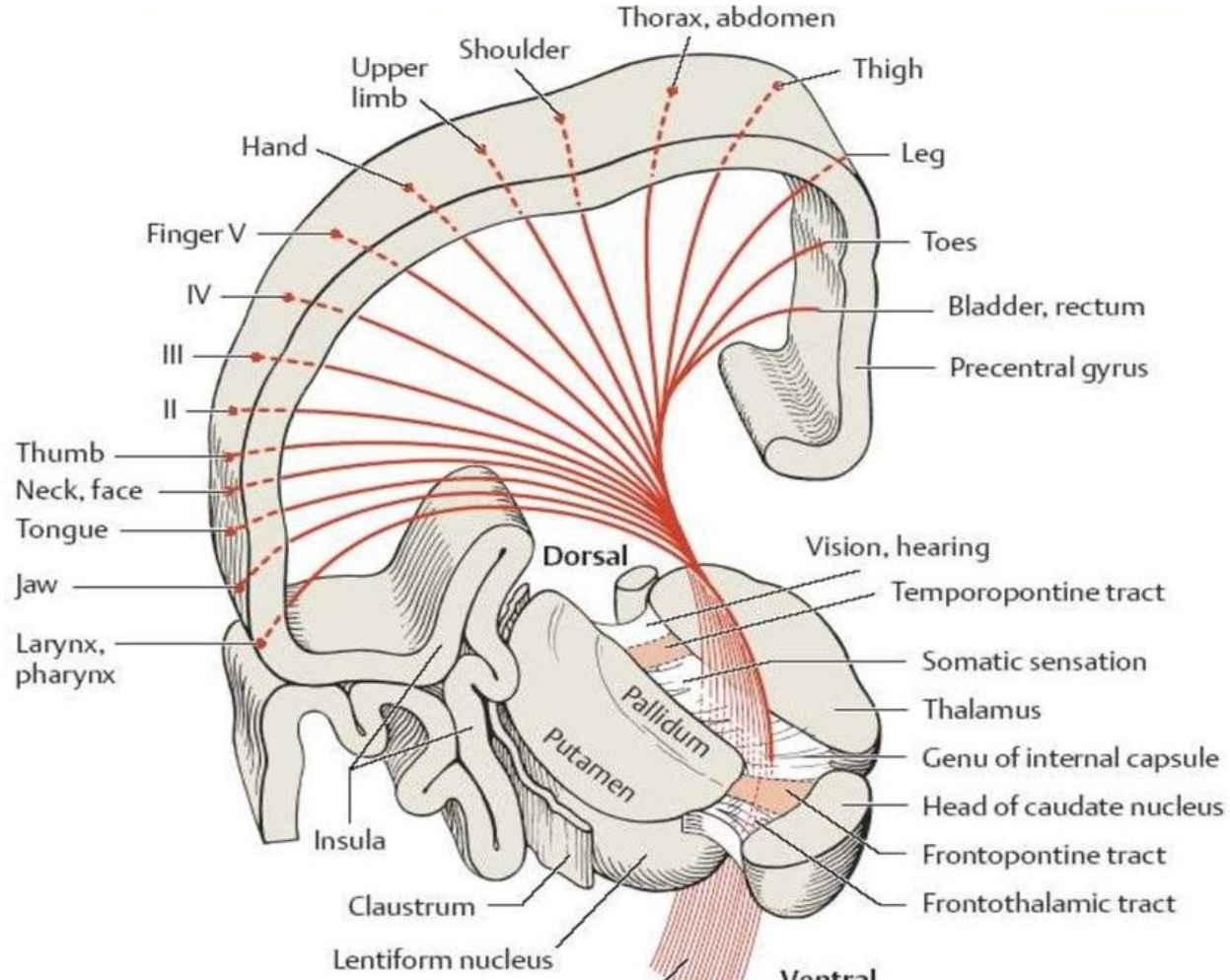

- Далее аксоны собираются в компактный пучок, формируя внутреннюю капсулу (capsula interna) - полоска белого вещества, расположенная между хвостатым ядром, чечевицеобразным ядром и таламусом.

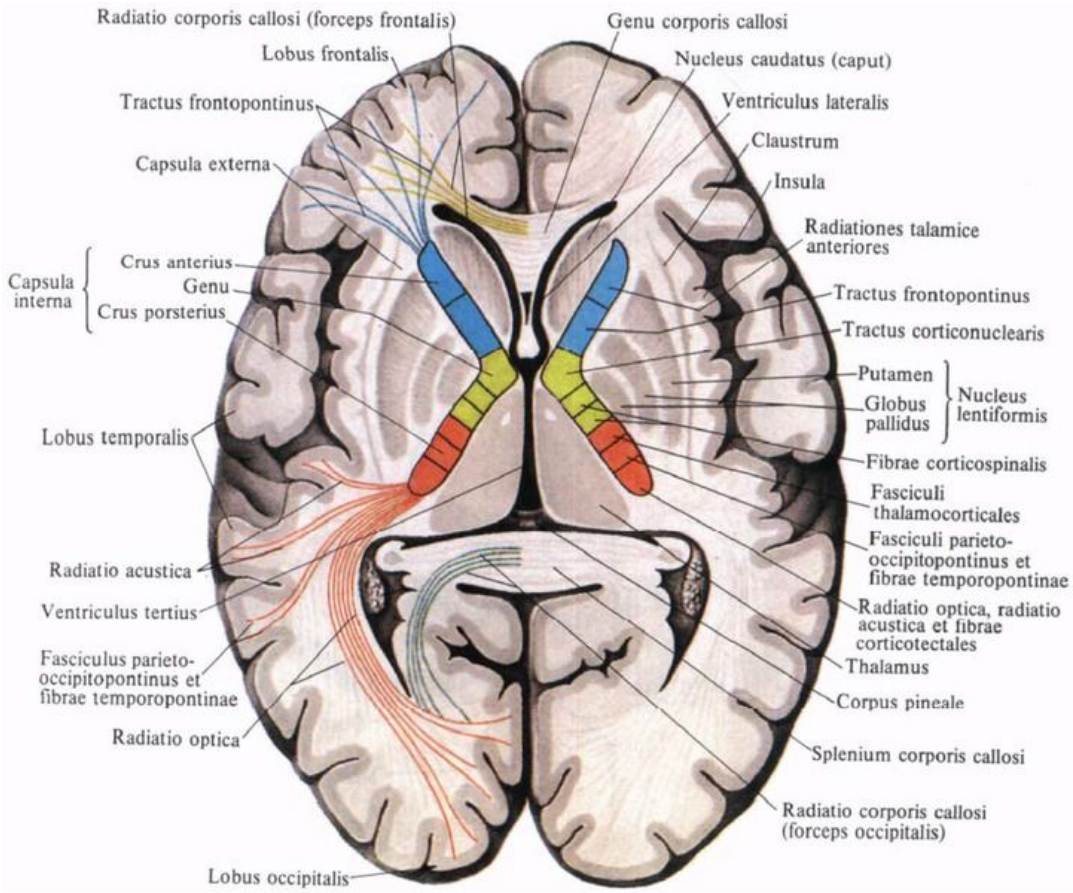

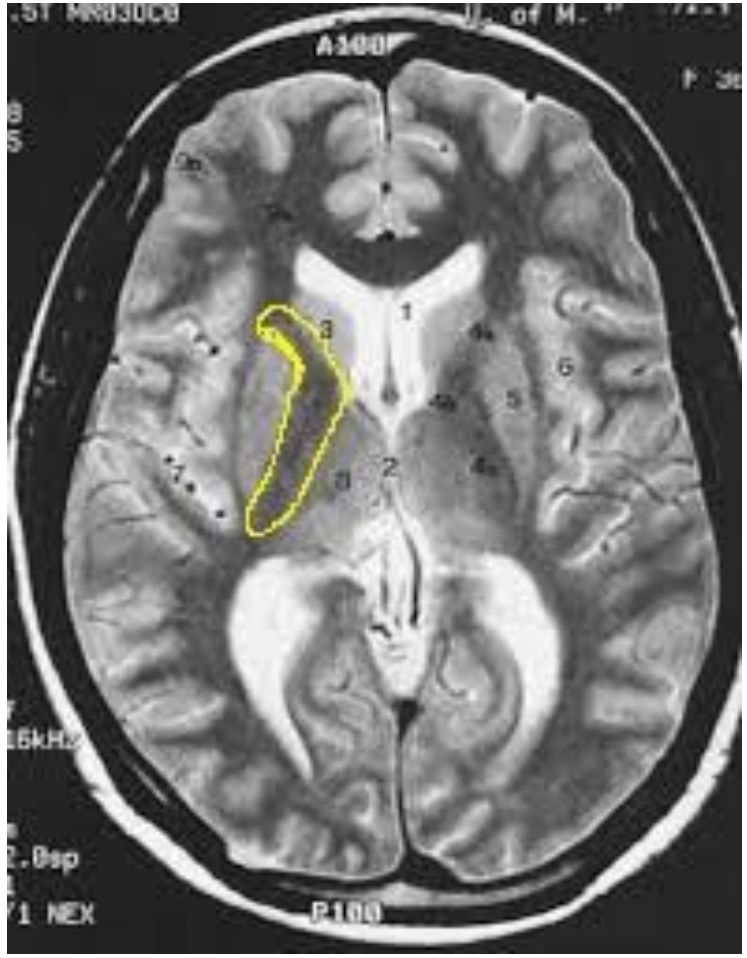

Внутренняя капсула на срезах представляет собой тупой угол, открытый кнаружи.

Внутренняя капсула имеет 3 части:

- - переднее бедро
- - колено
- - заднее бедро

Волокна пирамидной системы составляют НЕ ВСЮ внутреннюю капсулу, а только колено и прилегающую часть задней ножки!

В передних 2/3 заднего бедра проходит корково-спинномозговой путь,

а в колене – корково-ядерный путь

Впереди во внутренней капсуле лежит пучок для верхних конечностей, а сзади – для нижних.

Из внутренней капсулы аксоны идут через **ножку мозга**

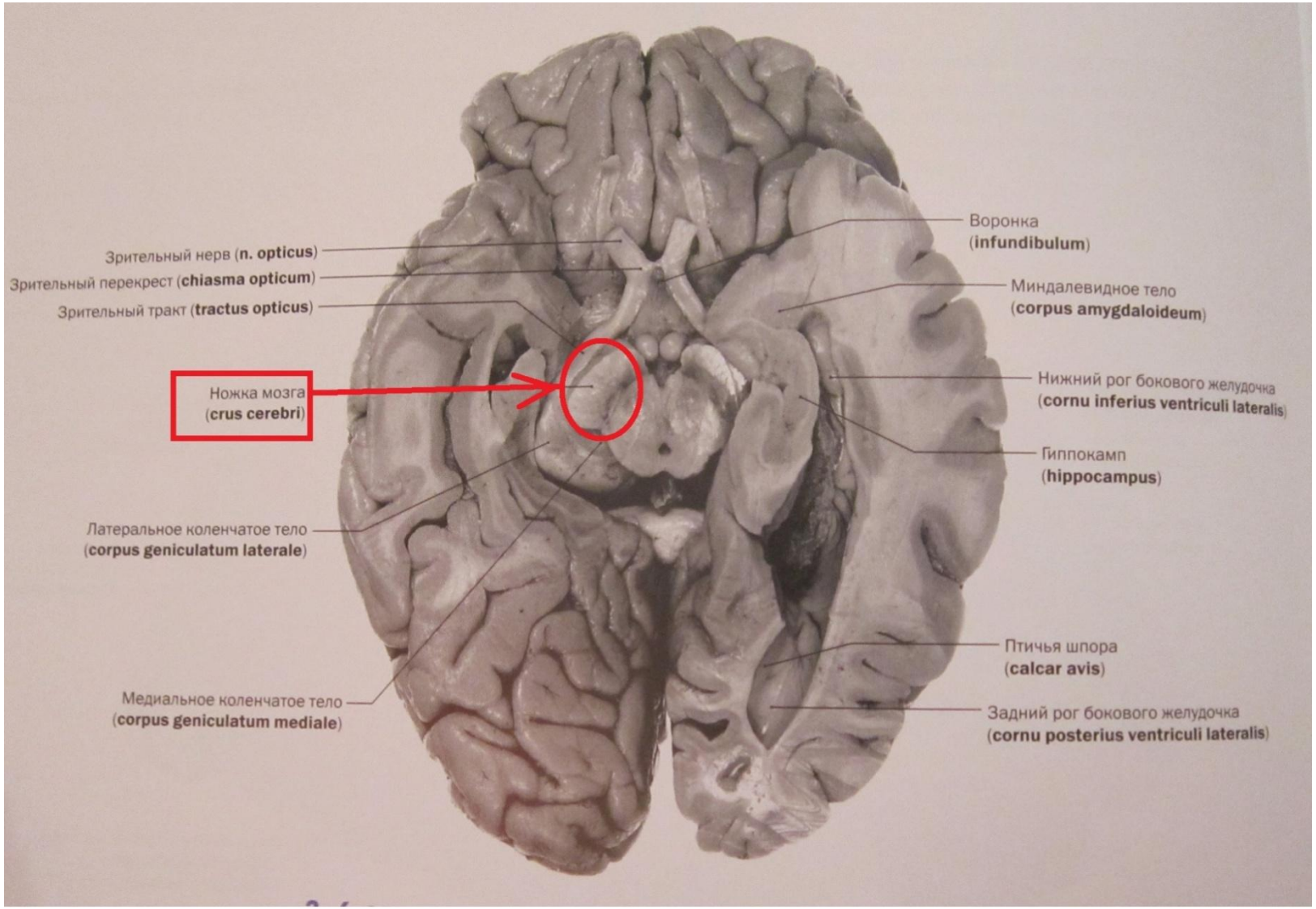

Далее аксоны идут через ствол мозга. **В Варолиевом мосту они идут по основанию**

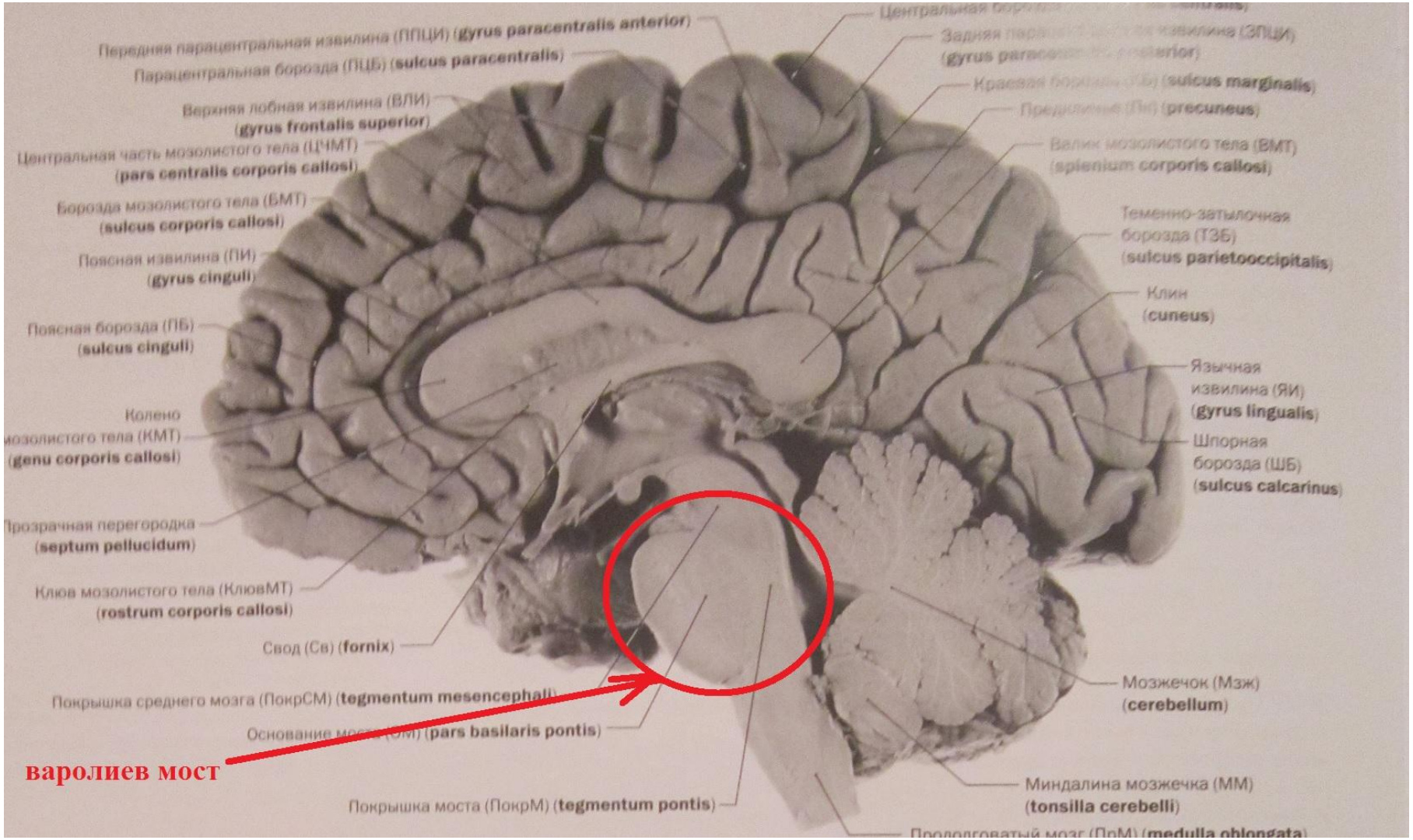

Перекрест пирамид в продолговатом мозге

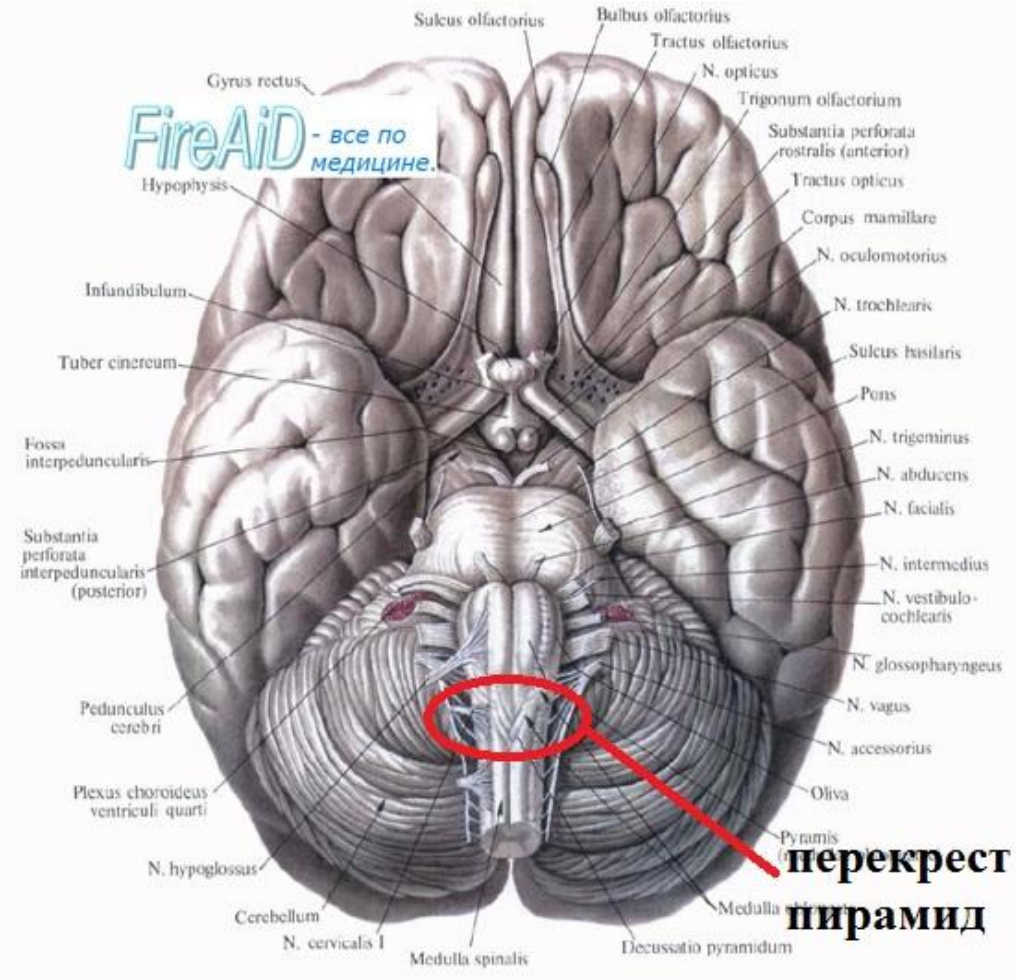

FireAiD - все по медицине.

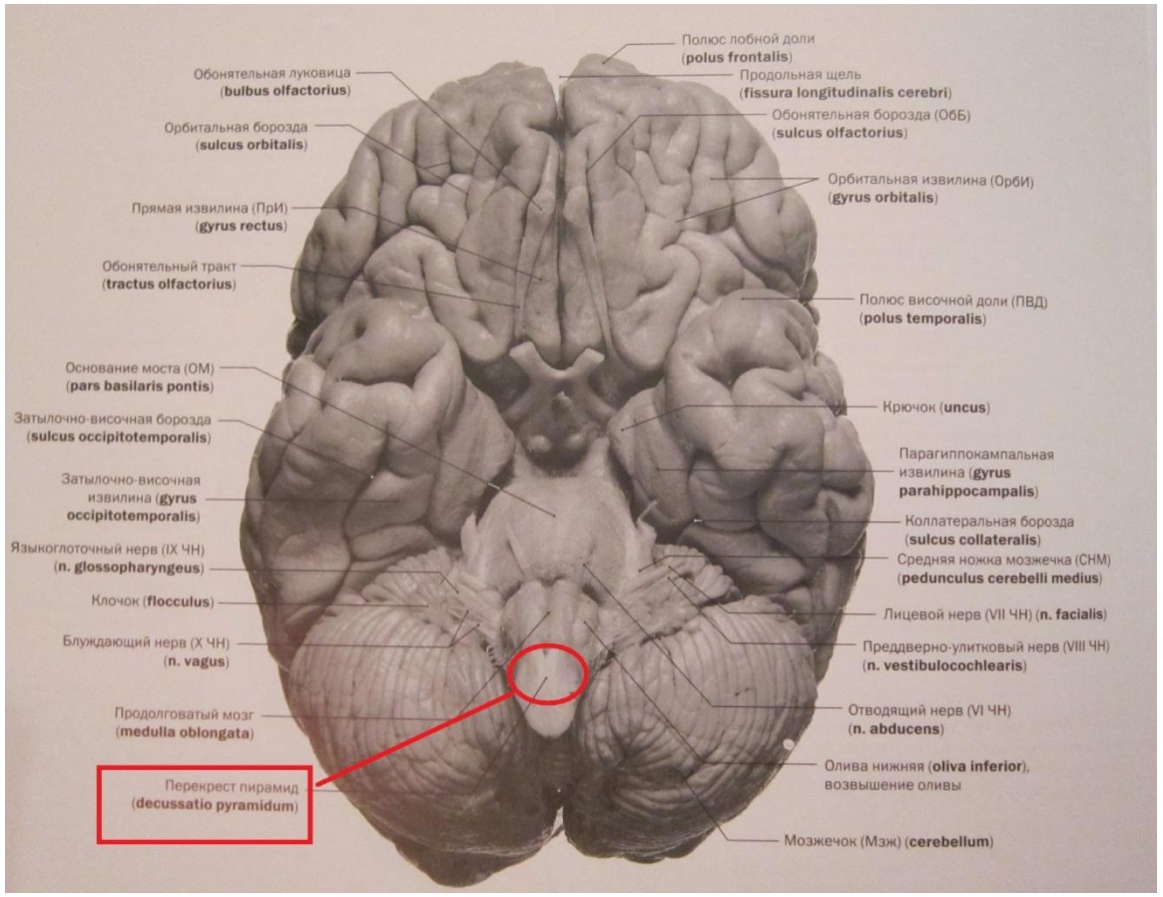

Поперечный срез спинного мозга

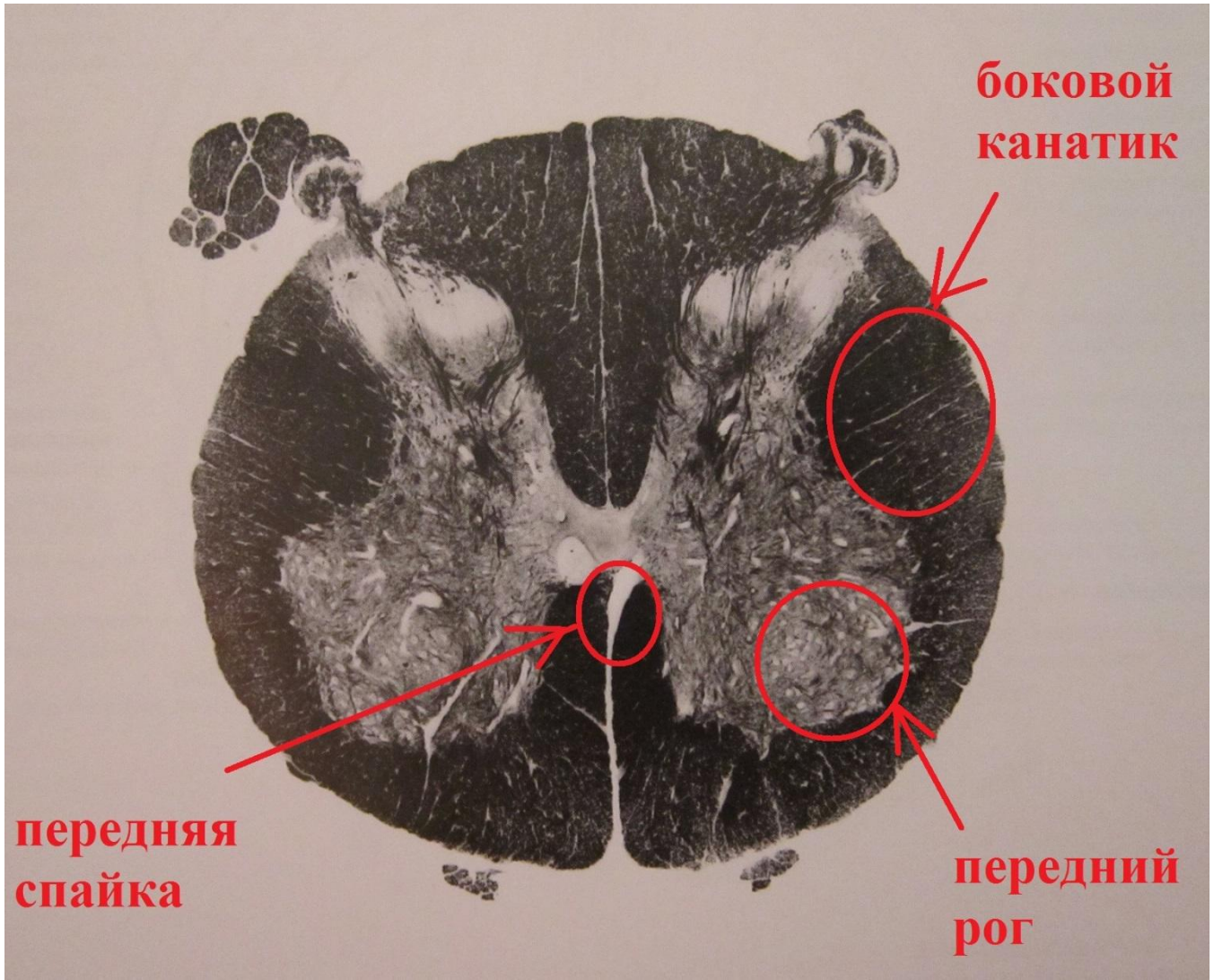

Спинной мозг – передние рога – 2-й нейрон

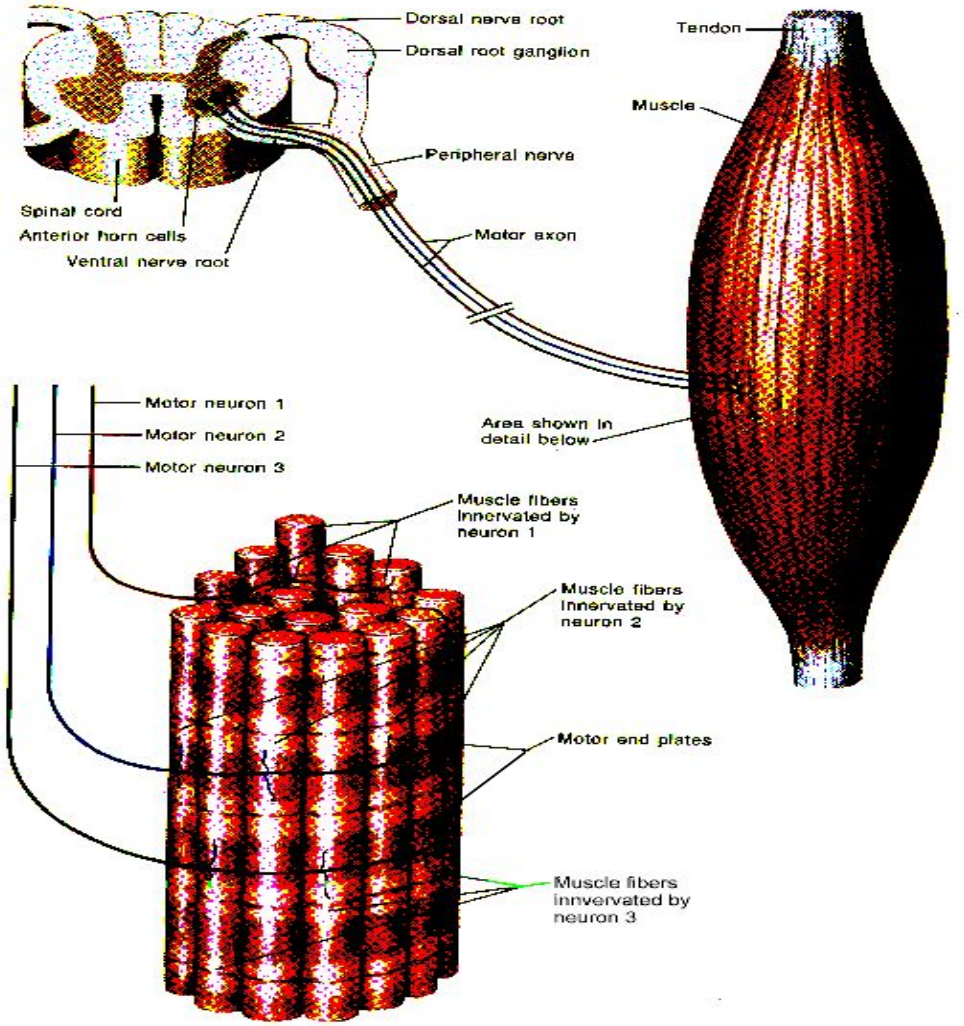

Какие сегменты спинного мозга иннервируют верхние и нижние конечности, мускулатуру туловища?

C1 – C8 (от лат. cervix – «шея») – мышцы шеи, рук

Th1 – Th12 – L1 – L3 (от лат. thorax – «грудная клетка»; lumbus – «поясница») – мышцы туловища

L2 – L5 – S1 – S2 (от лат. sacralis – «крестцовый») – мышцы ног

Поражение пирамидной системы

Основные неврологические синдромы расстройств движений

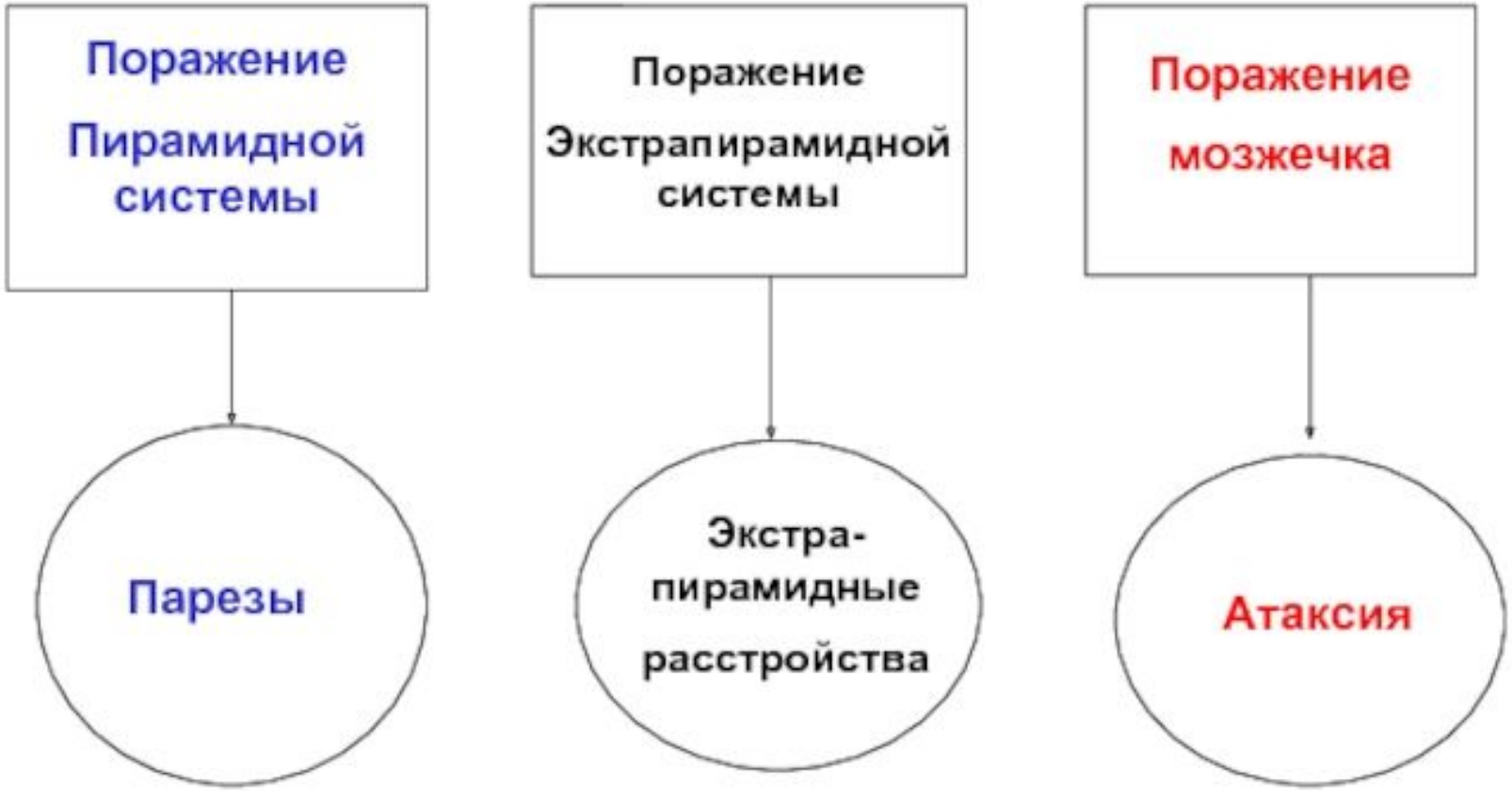

Признаки поражения пирамидной системы

Центральный паралич

- **- гиперрефлексия и расширение зон**
- **-гипертонус мышц**
- **- клонусы стоп, коленных чашечек**
- **- патологические рефлексы**
- **- защитные**
- **- патологические синкинезии**

Периферический паралич

- **арефлексия**
- **атония**
- **атрофия**
- **реакция мышечного перерождения**

Если есть перерыв на любом отрезке пирамидного пути

- **Паралич (плегия) – полная утрата произвольных движений**
- **Парез – частичная утрата произвольных движений**

Ахмадеева Л.Р., 2018г.

Клиническая оценка



Поза / положение



Походка

Виды нарушений походки
ГЕМИПЛЕГИЯ
БОЛЕЗНЬ ПАРКИНСОНА
МОЗЖЕЧКОВАЯ АТАКСИЯ
СВИСАЮЩАЯ СТОПА
СЕНСОРНАЯ АТАКСИЯ

Трофика мышц

Трофика



Фасцикуляции

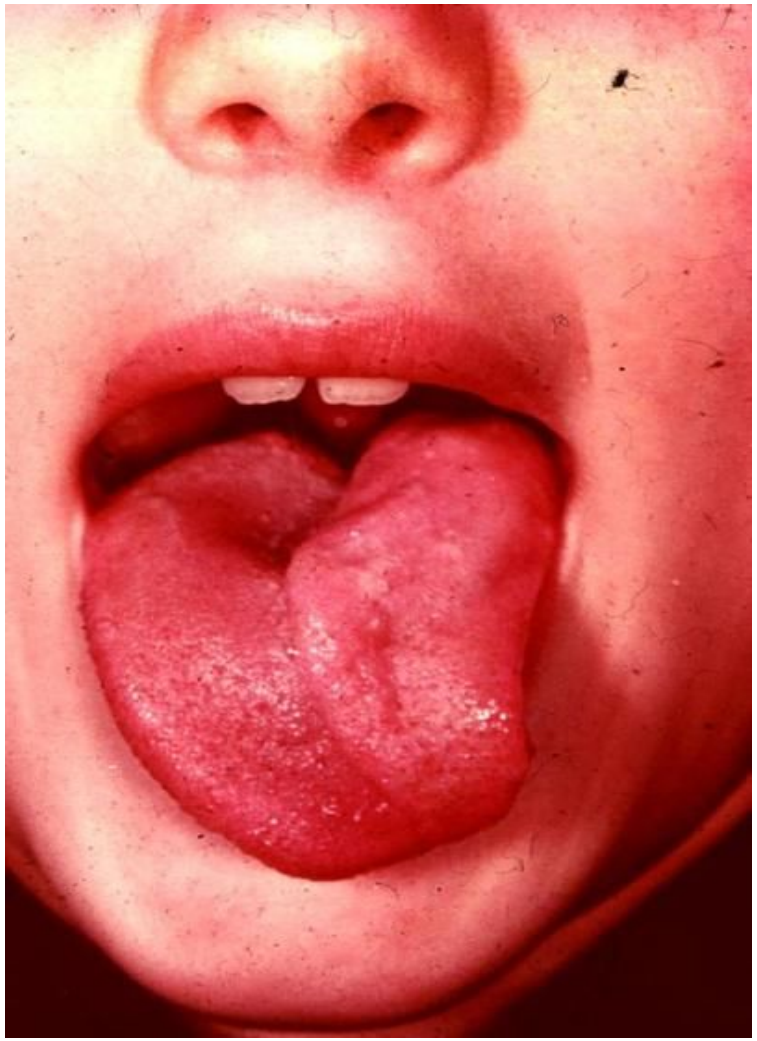

Фасцикуляции – патология 2 нейрона

Мышечный тонус

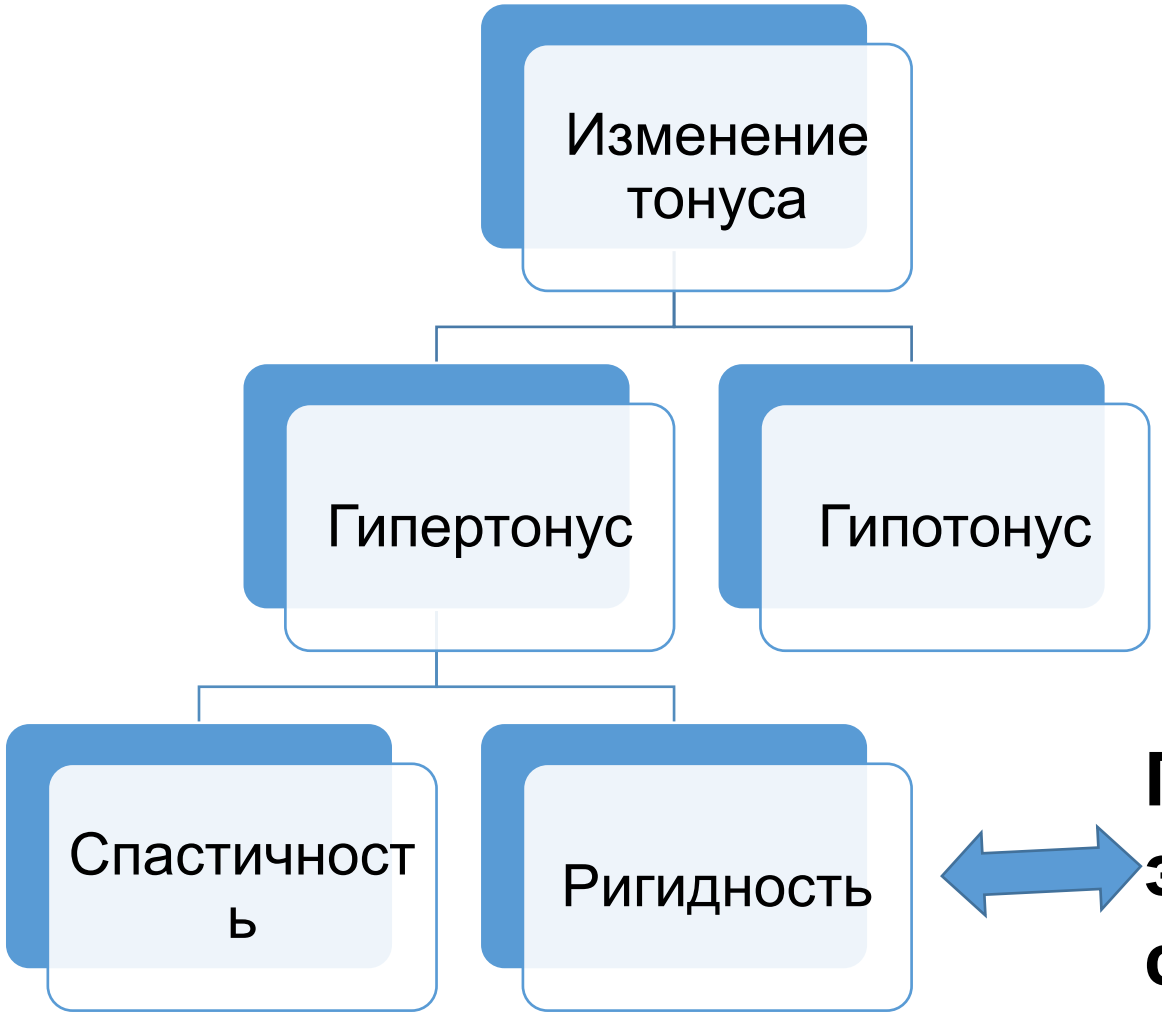

Патология пирамидной системы – 2 нейрона

Патология пирамидной системы – 1 нейрона

Патология экстрапирамидной системы

Сила мышц

Баллы	%	Критерии
0		Нет движений
1	0-5	Элементы движений, нет движений в суставе
2	5-20	Минимальные движения
3	20-50	Возможны движения против силы тяжести
4	50-90	Хорошая сила, но еще не нормальная
5	90-100	Нормальная сила

Пробы на скрытые парезы

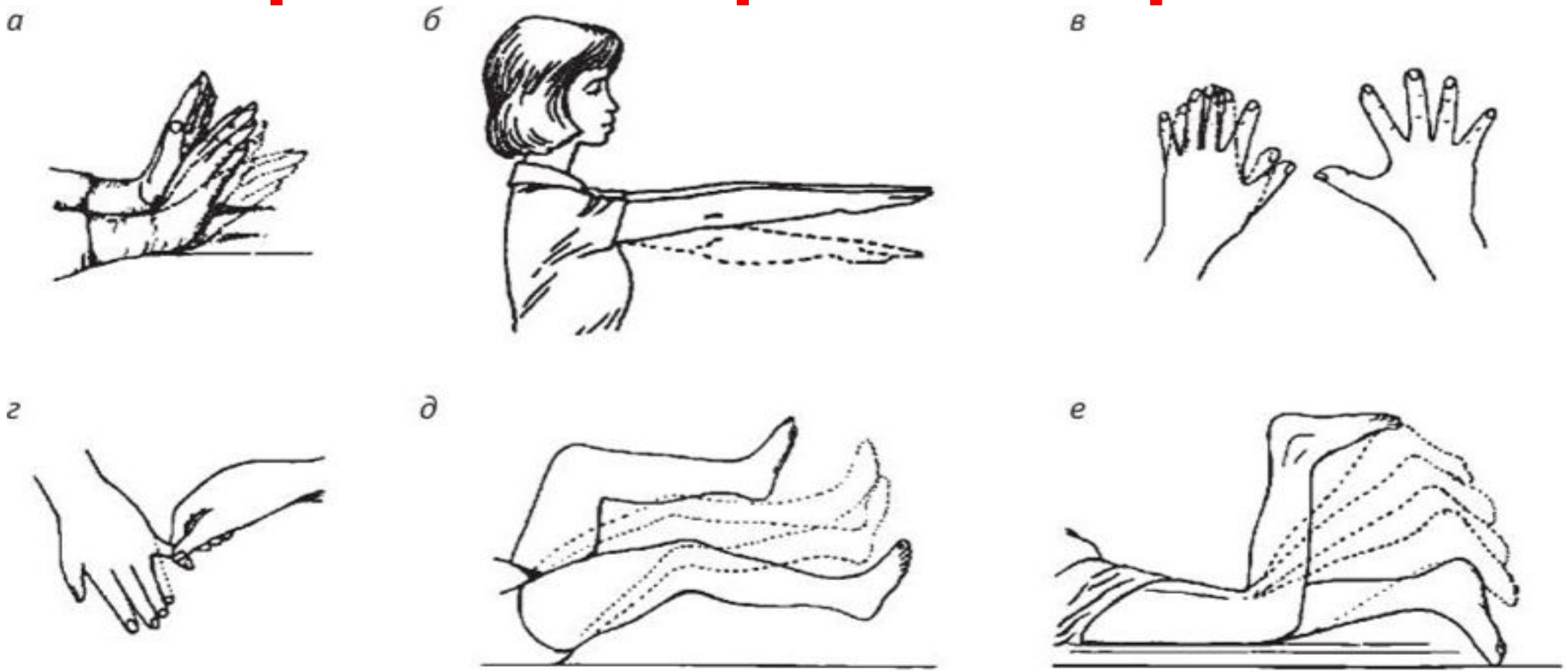

а — проба Русецкого (царетичная кисть медленно опускается книзу); б — верхняя проба Барре (паретичная рука опускается быстрее); в — пальцевой тест Барре (пациенту не удается развести веером пальцы наретичной кисти); г — проба Вендеровича (пациент не может оказать сопротивление исследующему при отведении мизинца); д — нижняя проба Барре с повышенной нагрузкой; е — то же с меньшей

РЕФЛЕКСЫ

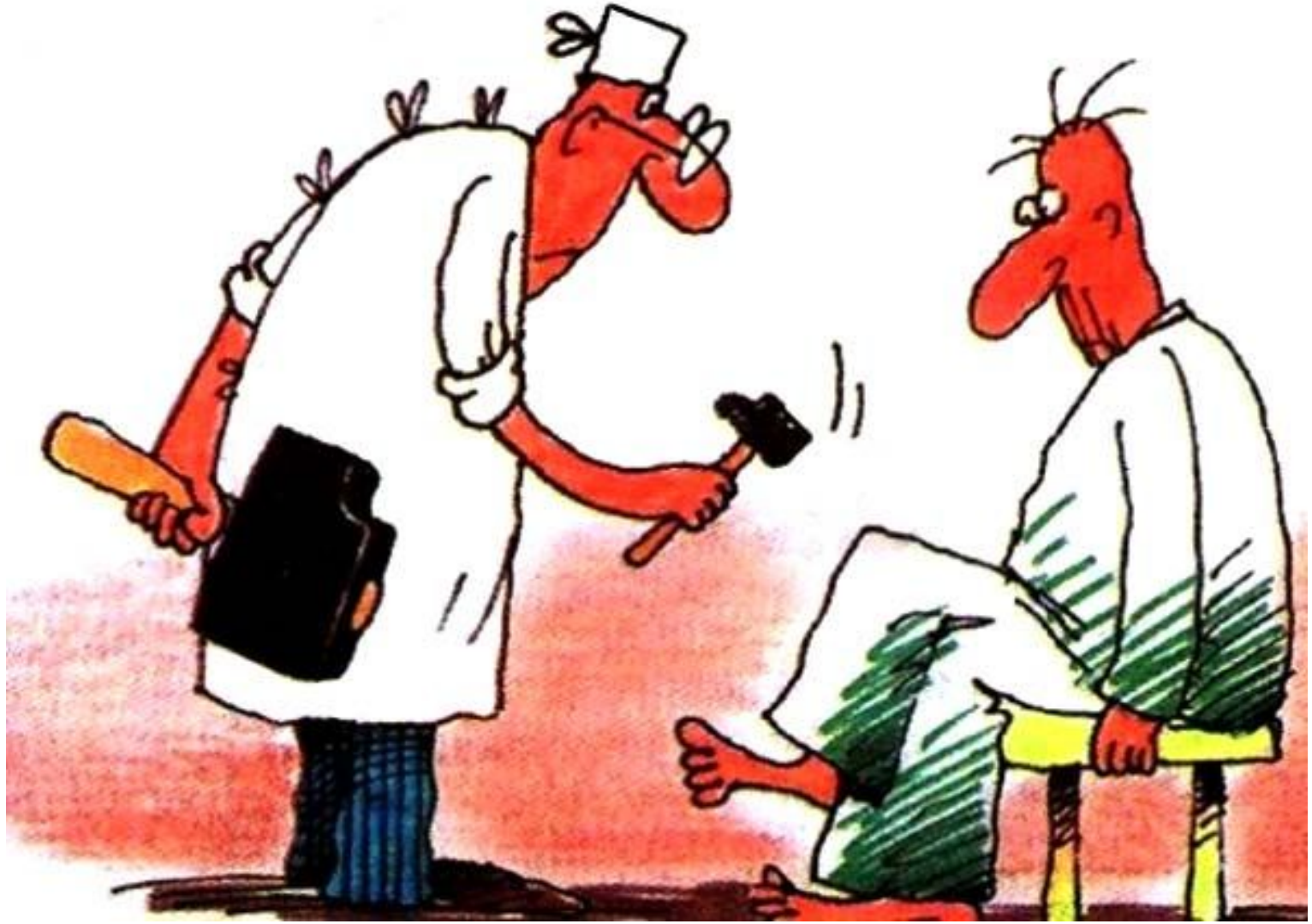

Рефлекторная дуга

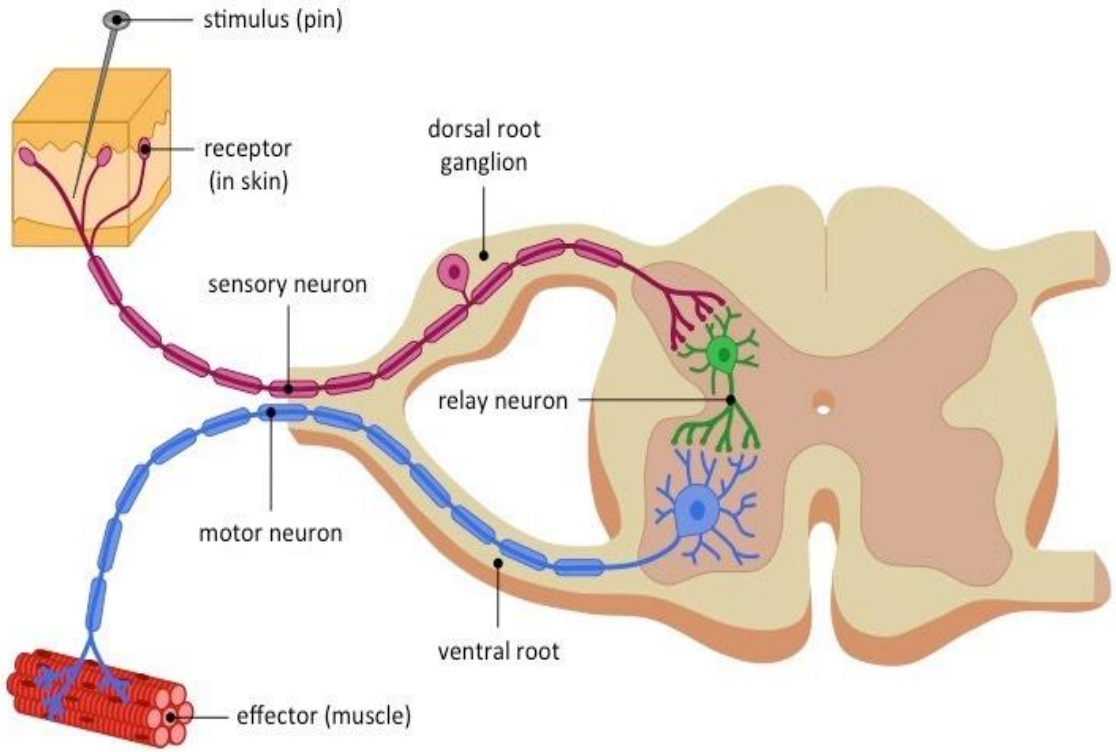

Рефлекторное кольцо

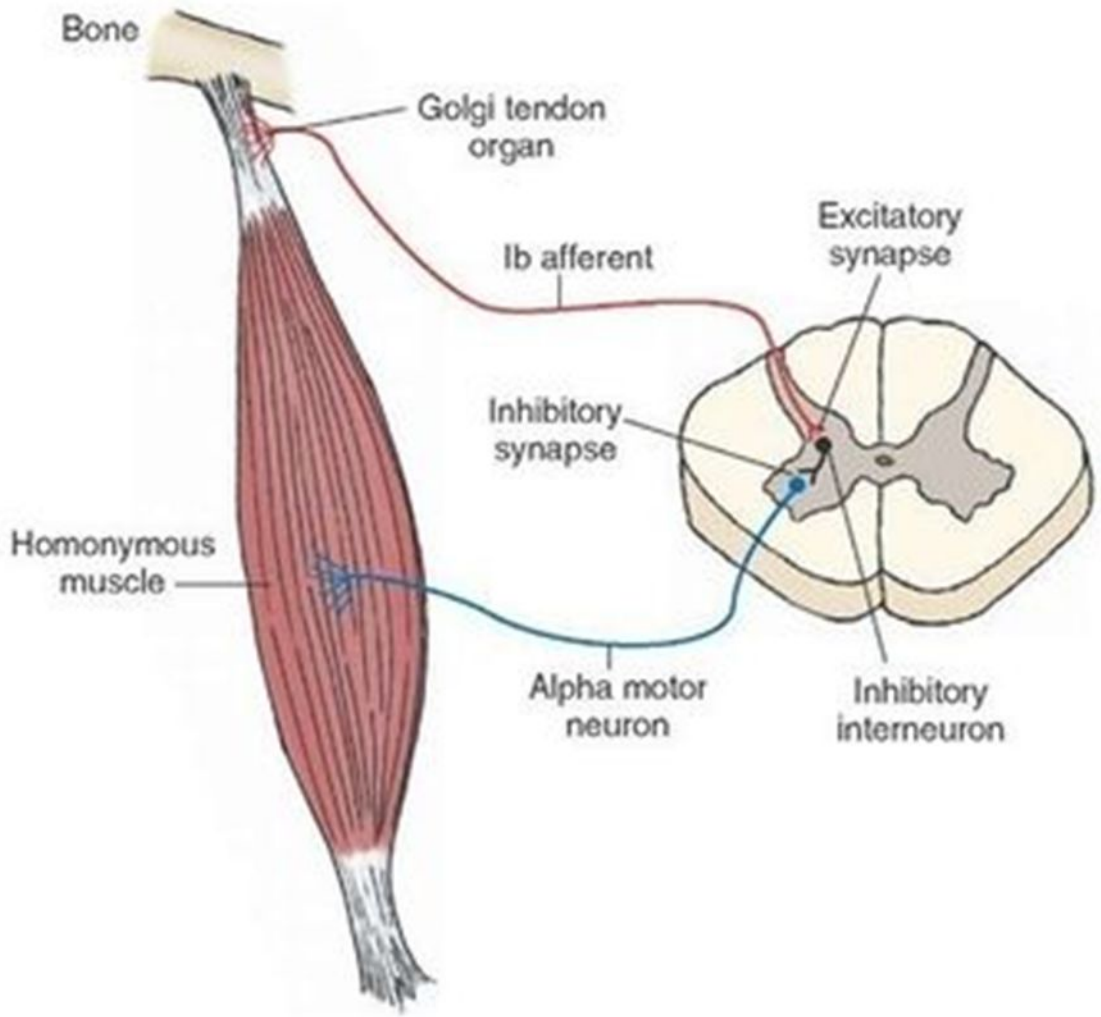

РЕФЛЕКТОРНАЯ ДУГА
РЕФЛЕКТОРНОЕ КОЛЬЦО
Рецептор
Афферентный нейрон
Вставочный нейрон (ы)
Эфферентный нейрон
Эффектор
Обратная связь

Классификация рефлексов

– **безусловные** (врожденные, передающиеся по наследству) и **условные** (формирующиеся в процессе индивидуального развития);

– **физиологические** и **патологические**;

– замыкающиеся на различных уровнях – **спинномозговые, стволовые, подкорковые, корковые**;

– **поверхностные** и **глубокие**. Поверхностные рефлексы вызываются с кожи и слизистых оболочек, глубокие возникают в ответ на удар неврологическим молоточком по сухожилию или надкостнице (соответственно сухожильные и

Глубокие рефлексы с верхних конечностей

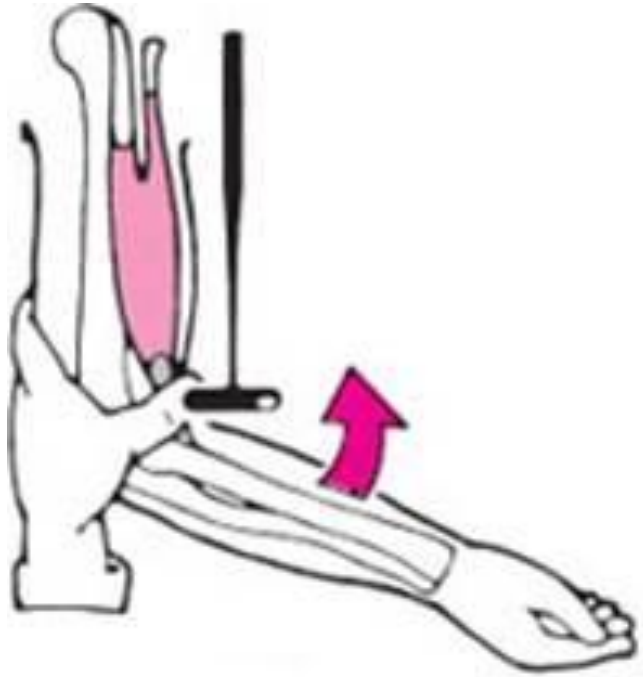

Бицепс-рефлекс
(C5-C6)

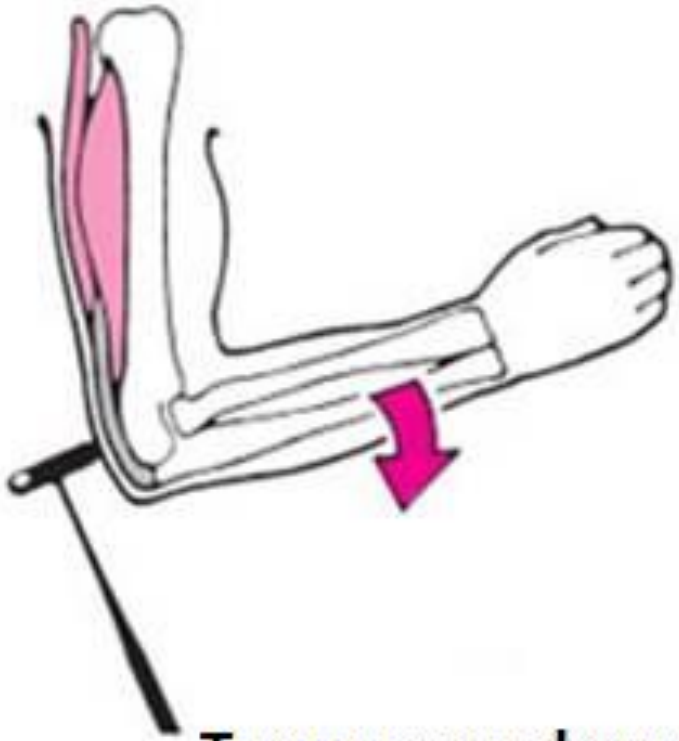

Трицепс-рефлекс
(C7-C8)

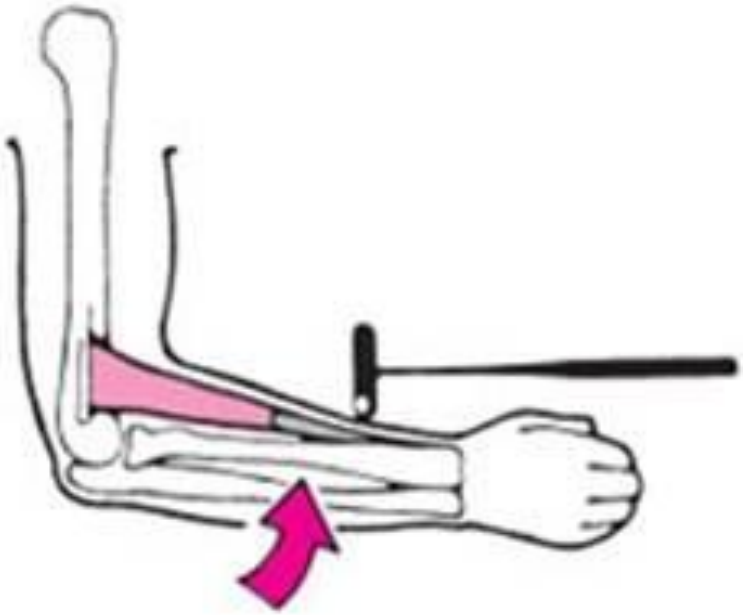

Карпорадиальный р.
(C5-C8)

Глубокие рефлексы с нижних конечностей

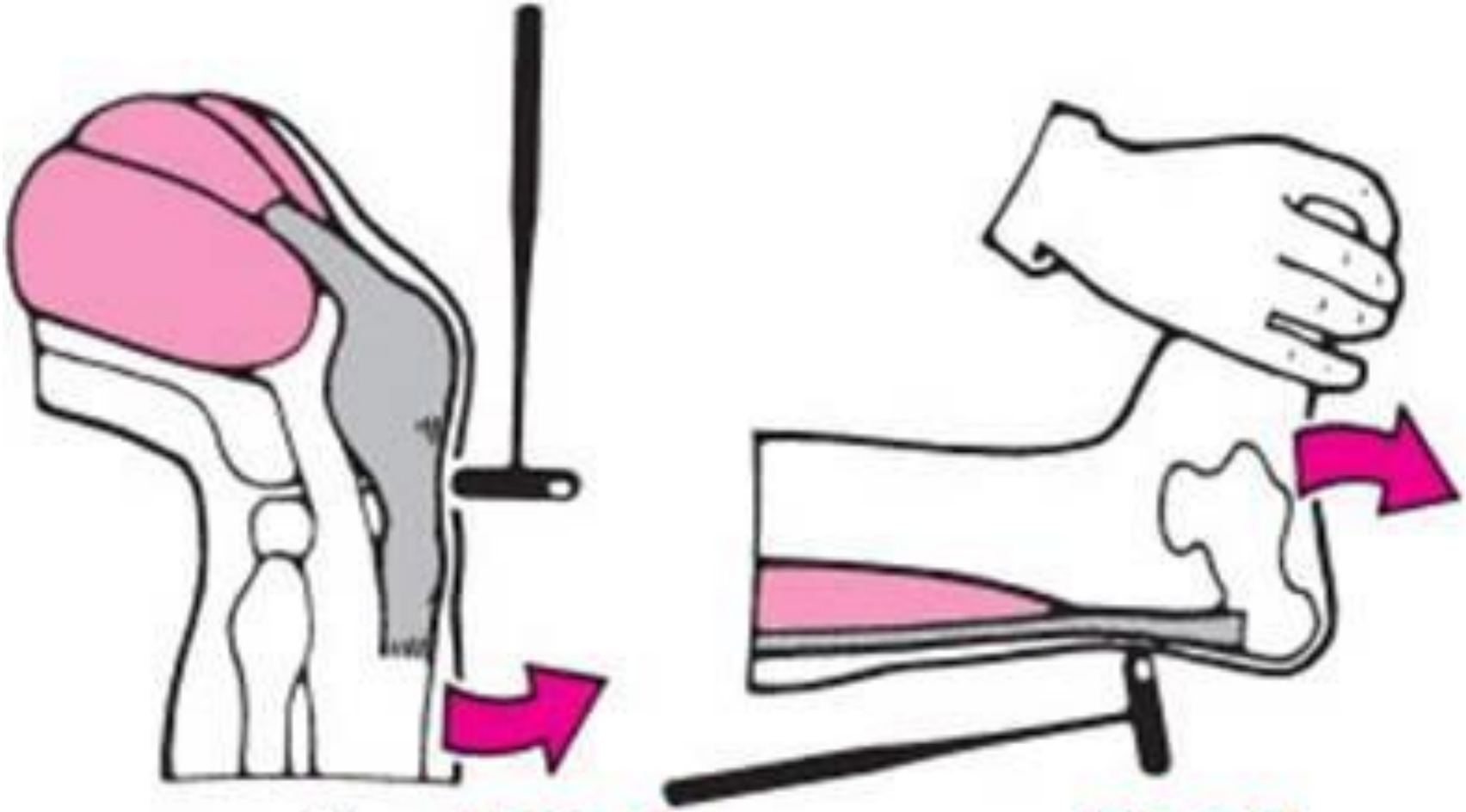

коленный р. (L2-L4) ахиллов р. (S1-S2)

Поверхностные рефлексы

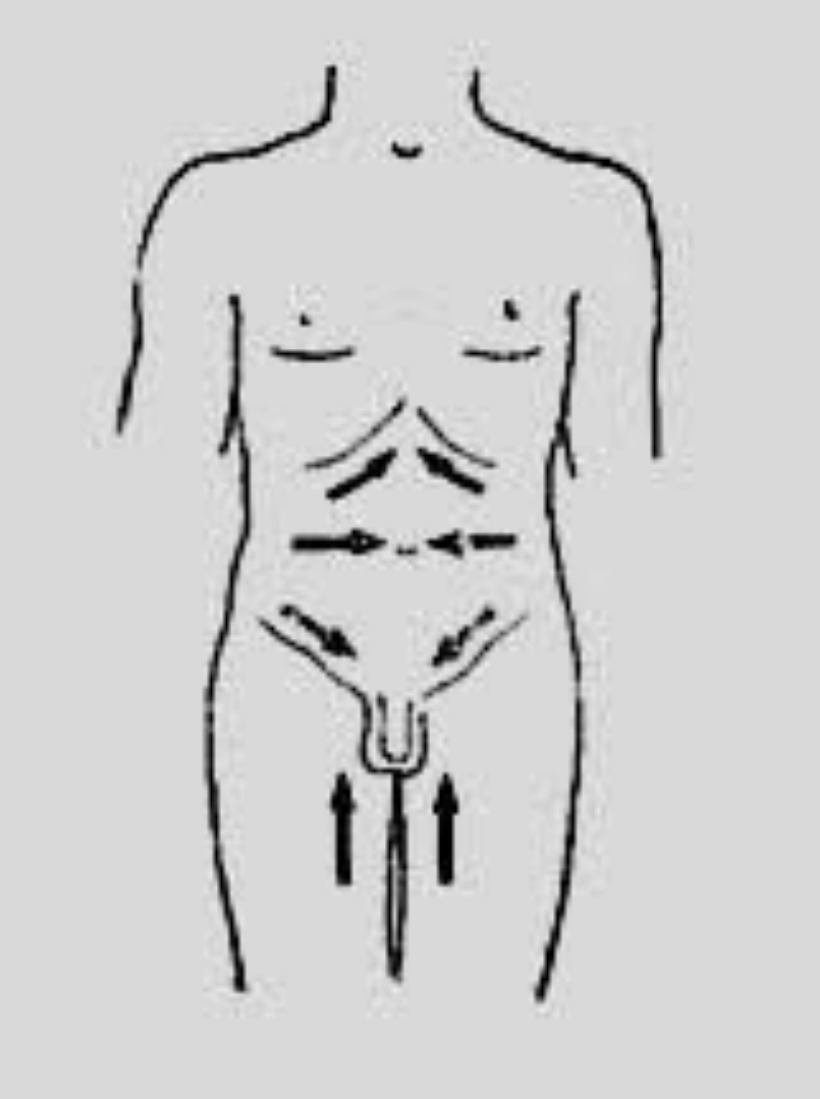

- Верхний брюшной – Th7-Th8
- Средний брюшной – Th9-Th10
- Нижний брюшной – Th11-Th12
- Кремастерный р. – L1-L2

Варианты рефлекторного ответа

4+	Резко оживлены и/или сопровождаются клонусами (признак заболевания)
3+	Оживлены (возможно, вариант нормы)
2+	Живые – нормальной (средней) живости
1+	Снижены (нижняя граница нормы)
0	Нет ответа

Патологические кистевые рефлексы

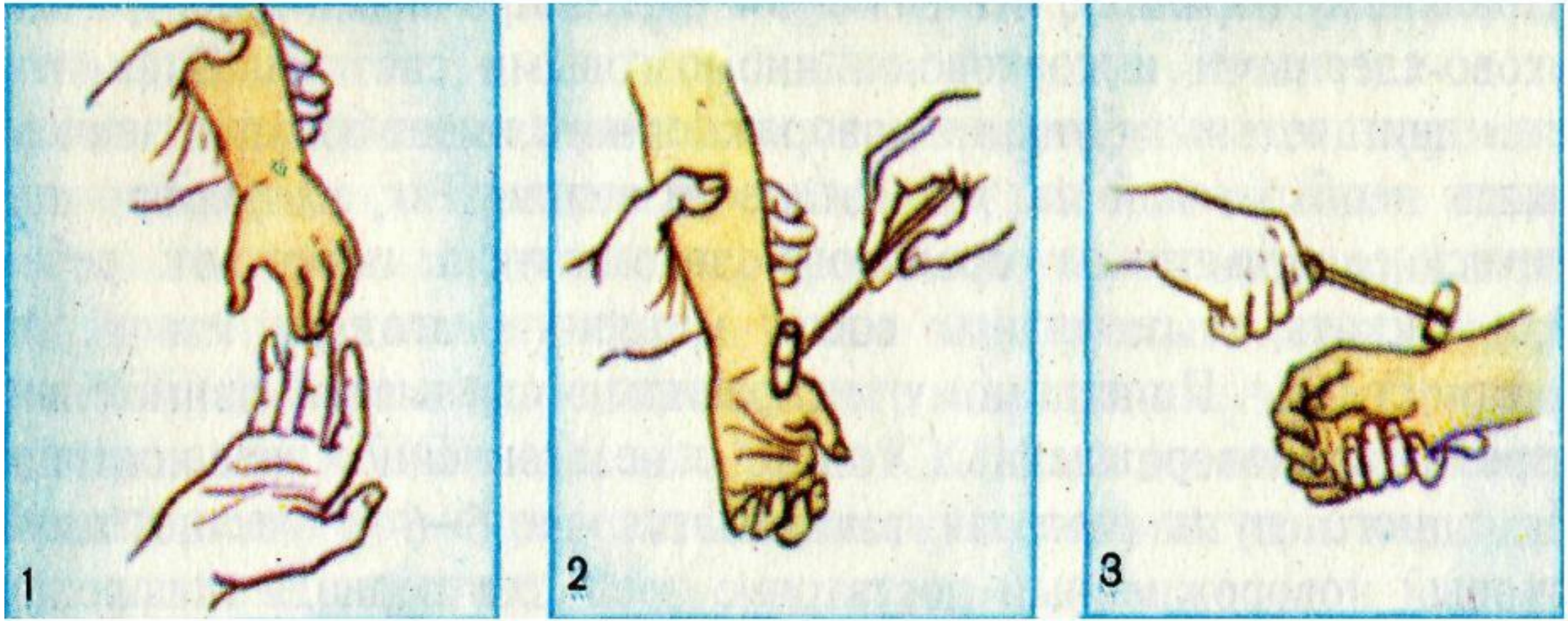

ОНИ ТОЛЬКО СГИБАТЕЛЬНЫЕ !!!

Патологические стопные рефлексы

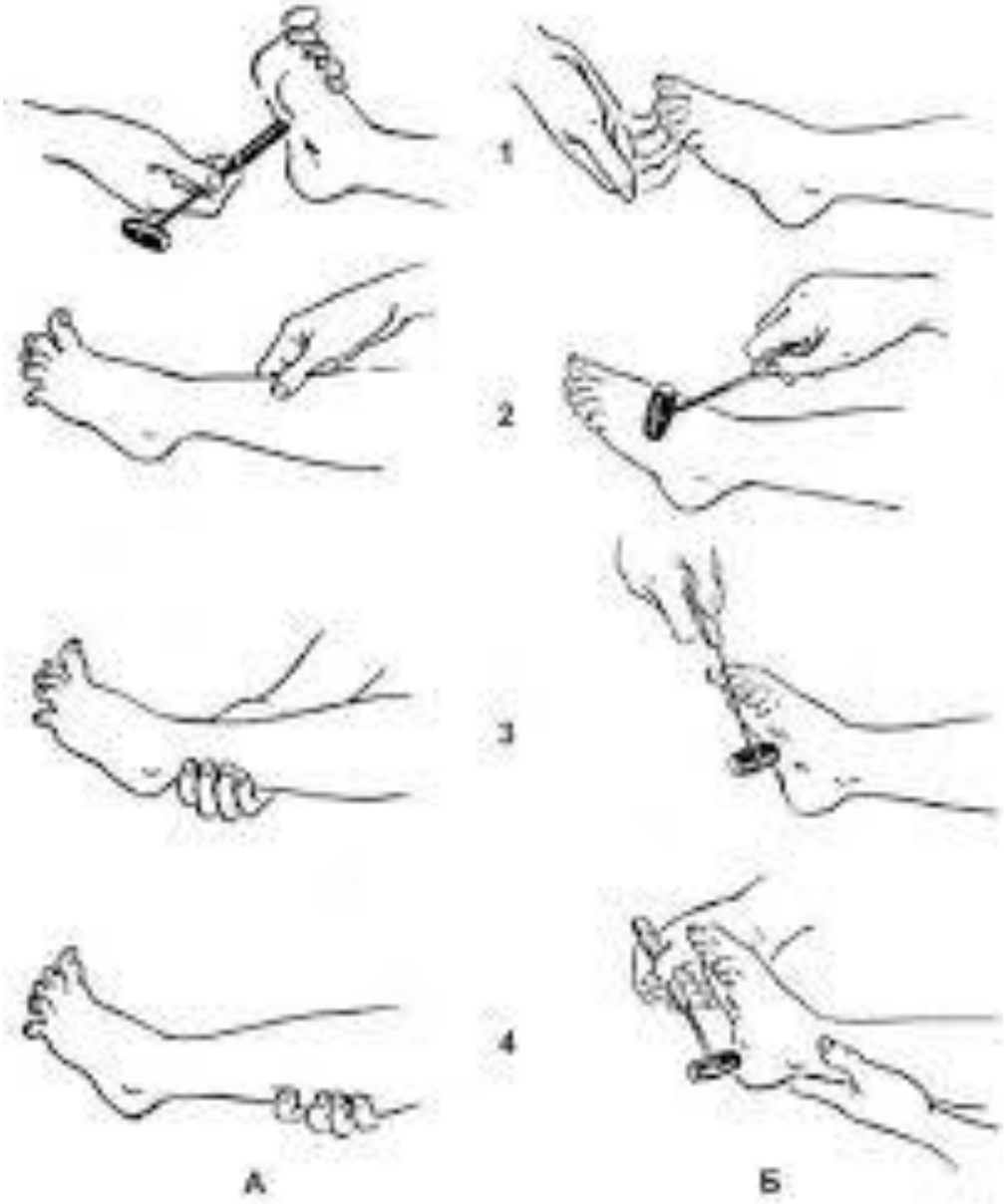

Клонусы

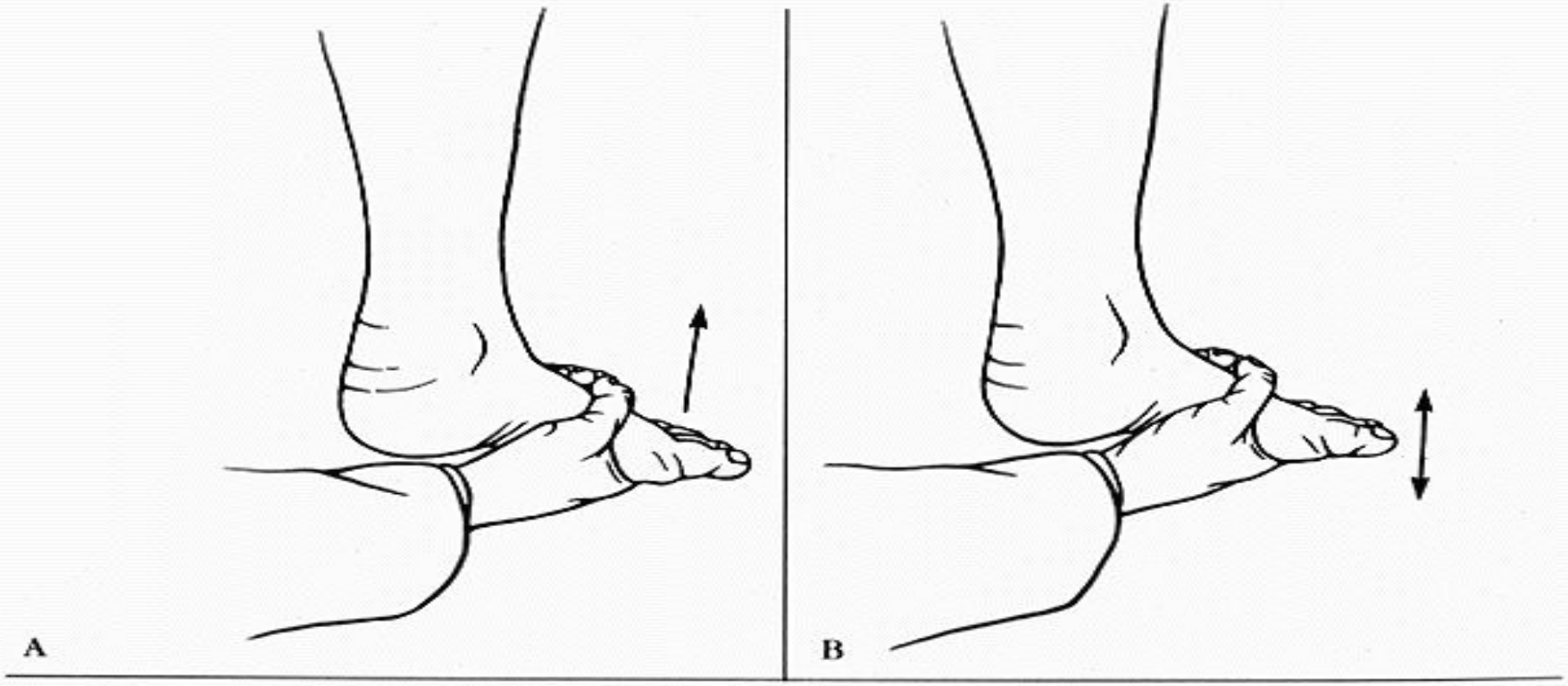

FIGURE 18-17
Testing for clonus at the ankle. A. Grasp and quickly dorsiflex the foot. B. Holding the foot in dorsiflexion, you will feel the rhythmic contractions ("beats") in your hand.

Парезы и параличи

Классификация по локализации повреждения

Центральные (1 нейрон)

Периферические (2 н-н)

Смешанные (1+2 н-ны)

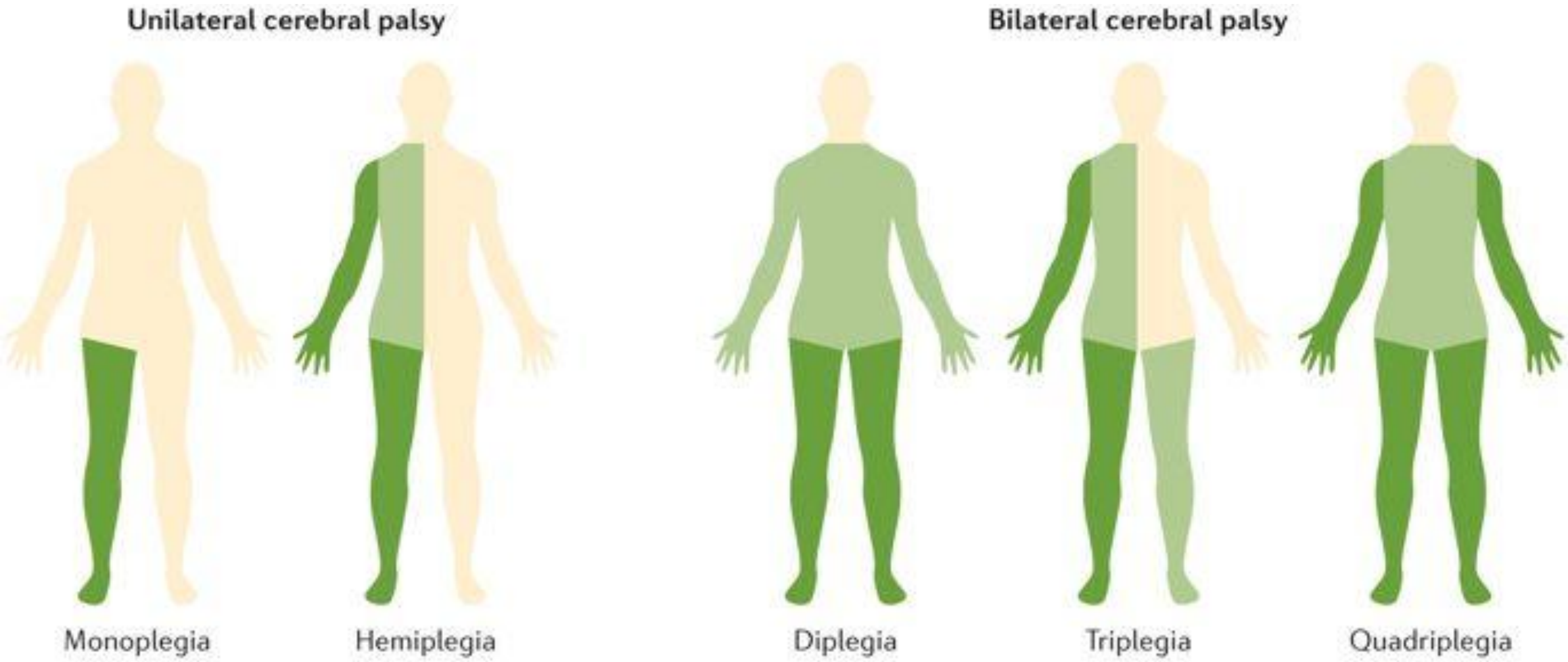

Nature Reviews | Disease Primers

Таблица 7.3

Дифференциальные признаки периферического и центрального параличей

Признаки	Вид паралича	
	периферический	центральный
1. Трофика мышц	Атрофия (гипотрофия)	Атрофии нет (возможна диффузная нерезко выраженная гипотрофия)
2. Тонус мышц	Атония (или гипотония)	Спастическая гипертония (симптом складного ножа)
3. Глубокие рефлексы	Отсутствуют (или снижаются)	Повышены, расширена рефлексогенная зона (гиперрефлексия)
4. Клонусы	Отсутствуют	Могут вызываться
5. Патологические рефлексы	Отсутствуют	Вызываются
6. Защитные рефлексы	Отсутствуют	Могут быть
7. Патологические синкинезии	Отсутствуют	Могут быть
8. Электровозбудимость нервов и мышц	Изменена (реакция дегенерации)	Не нарушена
9. Распространенность паралича	Обычно ограниченная (сегментарная или невральная)	Диффузная (моно- или гемипарез)

ТОПИЧЕСКАЯ ДИАГНОСТИКИ НАРУШЕНИЙ ПРОИЗВОЛЬНЫХ ДВИЖЕНИЙ

(Синдромы поражения корково-мускулярного пути на различных уровнях)

Уровни поражения		Синдромы двигательных нарушений:
Передняя центральная извилина коры головного мозга		1.Синдром выпадения функции: центральный монопарез на противоположной очагу стороне 2.Синдром раздражения: джексоновская моторная эпилепсия
Внутренняя капсула		Центральный гемипарез или гемиплегия с центральным парезом лицевого и подъязычного нервов на противоположной очагу стороне
Ствол головного мозга		Альтернирующие (перекрестные) параличи: поражения черепного нерва на стороне очага и центральный гемипарез на противоположной очагу стороне
Спинной мозг (весь поперечник)	Выше шейного утолщения (C_1-C_4)	Центральный тетрапарез со сфинктерными расстройствами
	Шейное утолщение (C_5-Th_1)	Смешанный тетрапарез: в руках -периферический, в ногах - центральный со сфинктерными расстройствами
	Грудной отдел	Нижний центральный парапарез со сфинктерными расстройствами
	Поясничное утолщение (L_2-S_1)	Нижний периферический парапарез со сфинктерными расстройствами
	Эпиконус	Сфинктерные расстройства
Спинной мозг – грудной отдел (половина поперечника)		Синдром Броун-Секара: двигательные нарушения и нарушения глубокой чувствительности на стороне очага, расстройства поверхностной чувствительности на противоположной стороне (по проводниковому типу)
Передний рог спинного мозга.		Сегментарные периферические параличи с фасцикулярными подергиваниями на стороне очага и без расстройств чувствительности
Передний корешок		Сегментарные периферические параличи на стороне очага, без расстройств чувствительности ,могут быть фасцикулярные подергиваниями
Периферический нерв		Периферические параличи с расстройством чувствительности в зоне иннервации данного нерва