ФГБОУ ВО РНИМУ им. Н.И. Пирогова
Минздрава России
Кафедра неврологии, нейрохирургии и
медицинской генетики л/ф

Функциональная нейровизуализация: её виды и новые возможности

Выполнил студент группы
1.4.03 Алексеев Илья
Игоревич

История вопроса

Нейровизуализация - это комплекс методов, позволяющих получать изображение структуры и функциональной активности нервной системы.

Функциональная нейровизуализация - позволяет измерить изменения активности зон головного мозга и установить взаимосвязь этой активности с выполнением когнитивных задач.



Френологическая схема 19 века

История вопроса

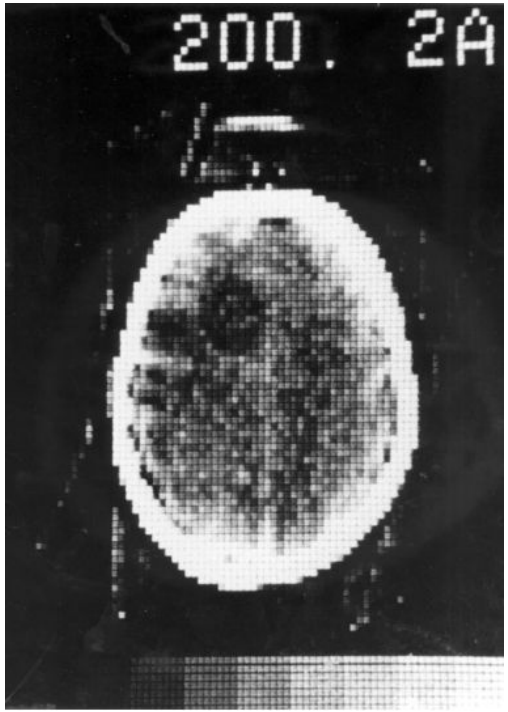

Первая КТ пациента сделанная в 1971 году

Первая КТ мозга в банке 1969 год

Функциональная нейровизуализация включает в себя:

- **Позитронно-эмиссионную томографию (ПЭТ)**
- **Функциональную магнитно-резонансную томографию (фМРТ)**
- **Однофотонную эмиссионную компьютерную томографию (ОФЭКТ)**
- Электроэнцефалографию (ЭЭГ)
- Магнитоэнцефалографию (МЭГ)
- И т.д.

ПЭТ - принцип работы

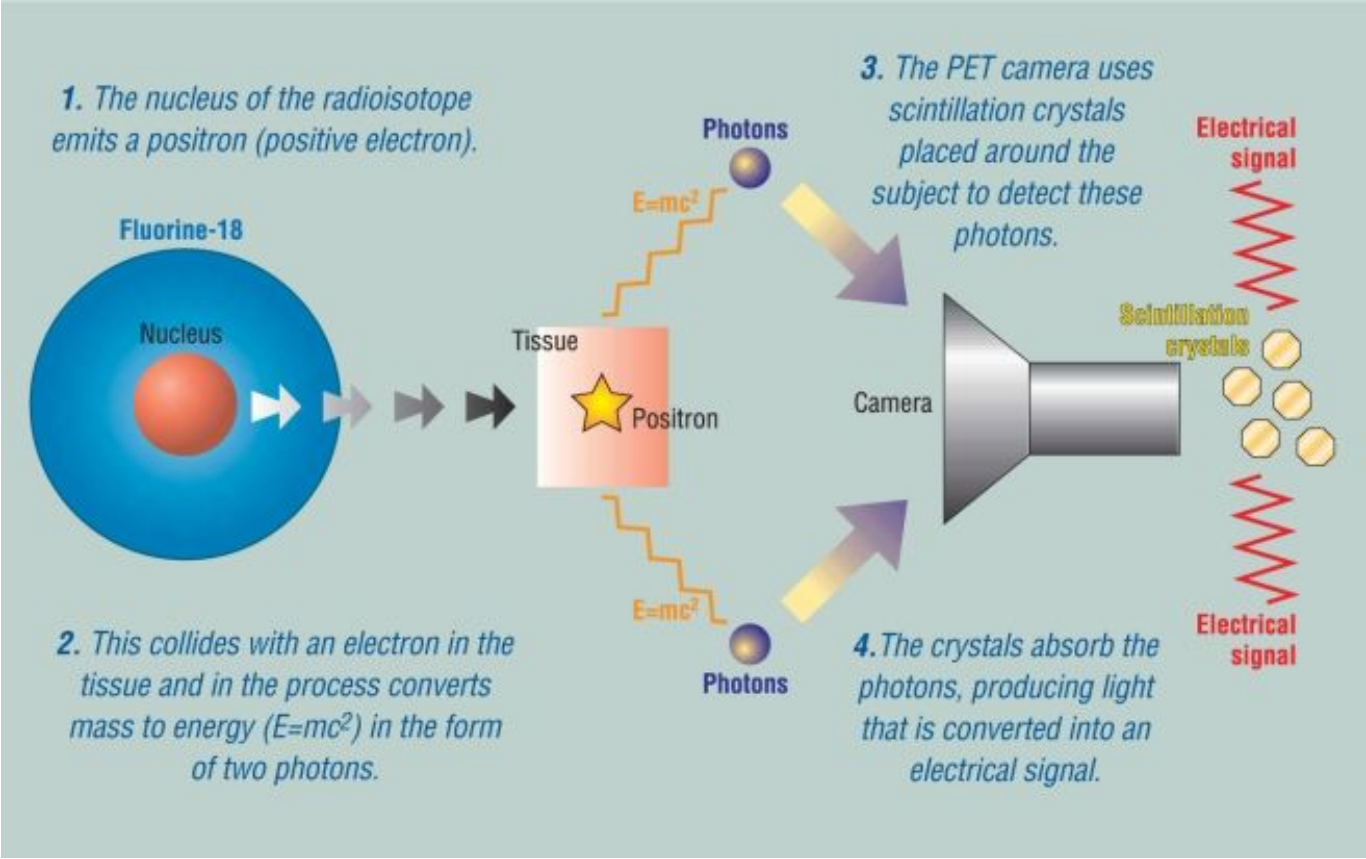

Normal brain

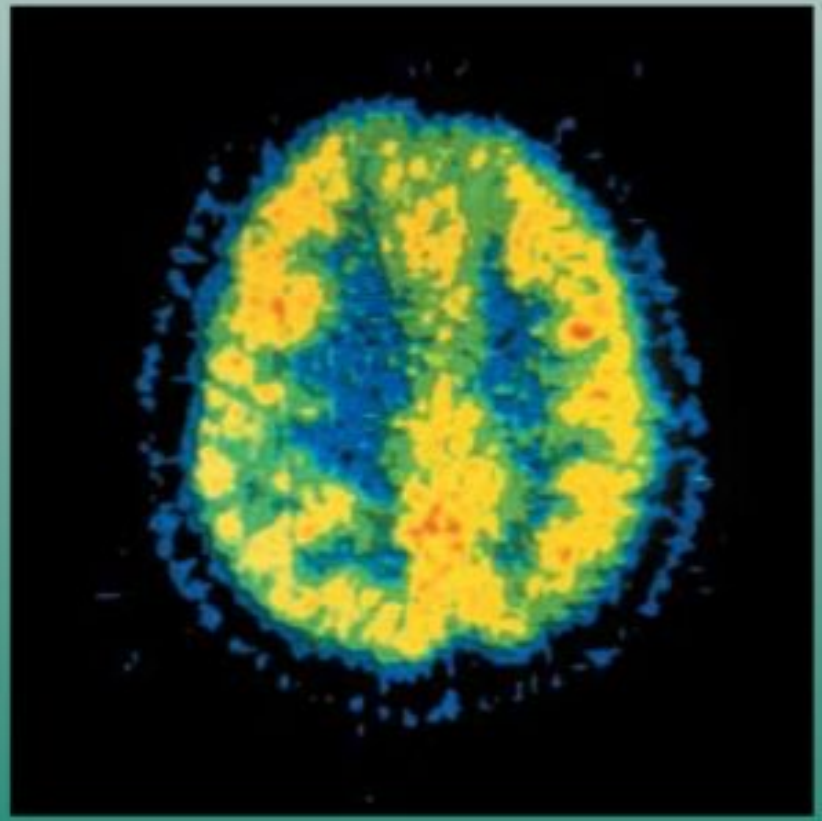

A brain tumour demonstrated on the right (blue, indicating poor blood flow at the area of tissue damage or tissue death)

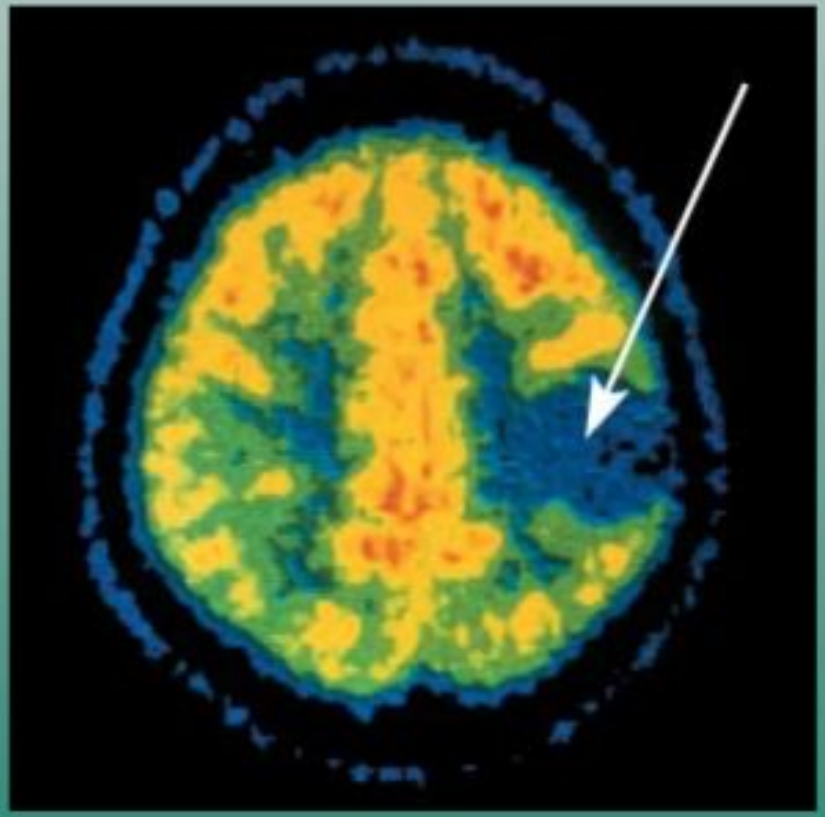

Позитронно-эмиссионная томография

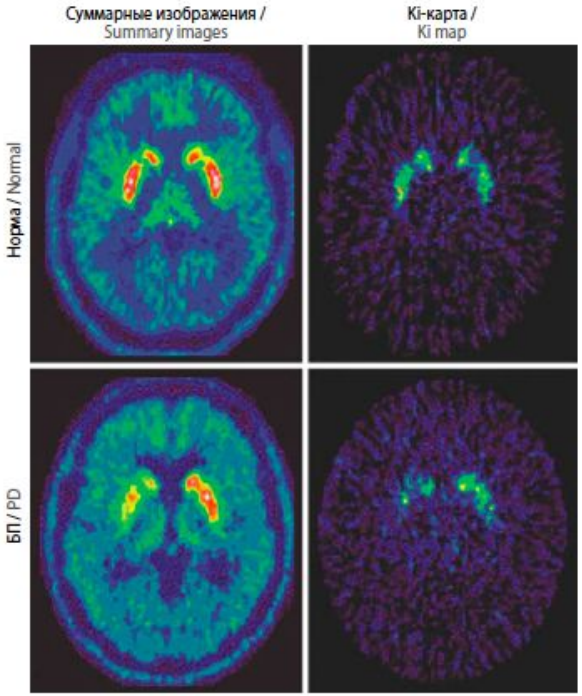

ПЭТ головного мозга с 18F-ДОФА: суммарные и параметрические (Ki) изображения на уровне полосатого тела.

Позитронно-эмиссионная томография

При болезни Альцгеймера (слева) PiB скапливается в мозге, закрепляясь за отложения бета-амилоида. Справа — мозг пожилого человека без признаков болезни Альцгеймера.

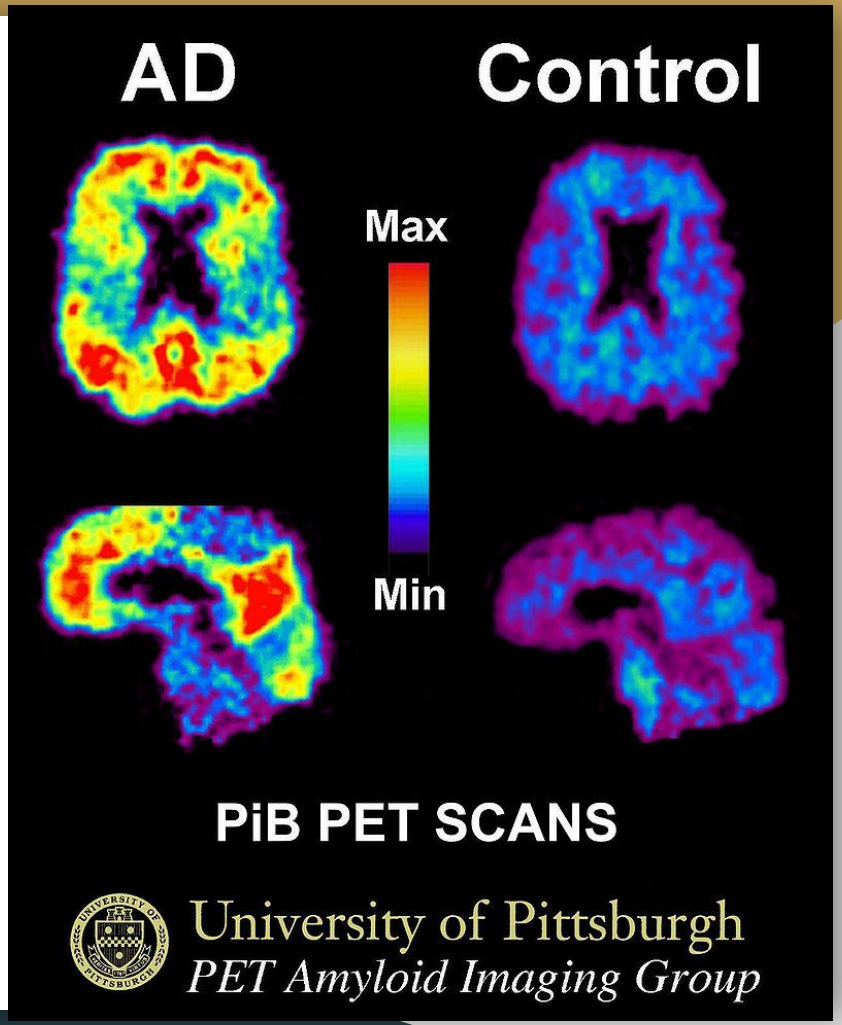

Сравнение ОФЭКТ-КТ и ПЭТ-КТ

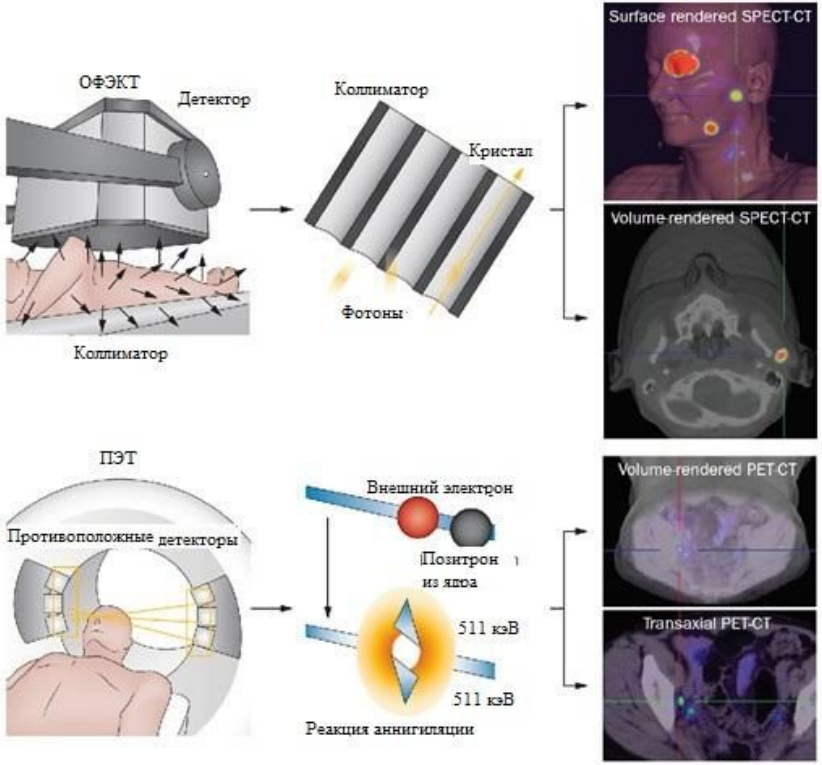

ОФЭКТ-КТ - используется радиофармпрепарат, в котором при акте радиоактивного распада излучается 1 гамма-квант, регистрируемый гамма-камерой, оснащенной коллиматором (*устройством для получения параллельных пучков частиц)*

Сравнение ОФЭКТ-КТ и ПЭТ-КТ

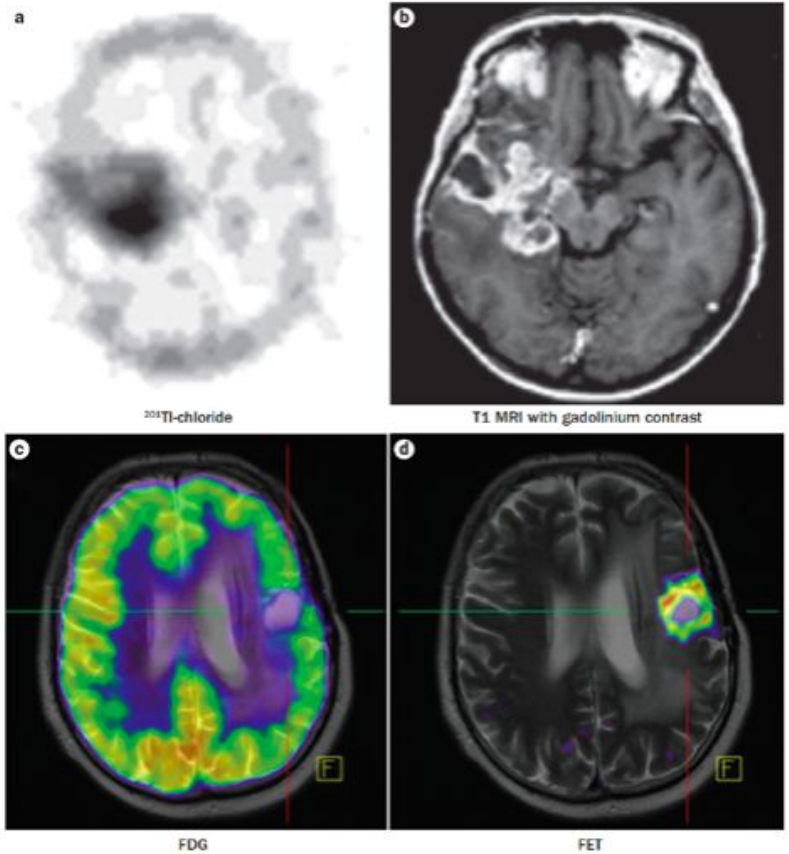

Визуализация мозга с 201Tl, ФДГ и ФЭТ:

- (a) - визуализация захвата опухолью 201Tl при ОФЭКТ
- (b) - T1 - МРТ с гадолиниевым контрастом
- (c) - ПЭТ-КТ с ФДГ (18F-фтордезоксиглюкозой)
- (d) - ПЭТ-КТ с ФЭТ (18F-фторэтилтирозином)

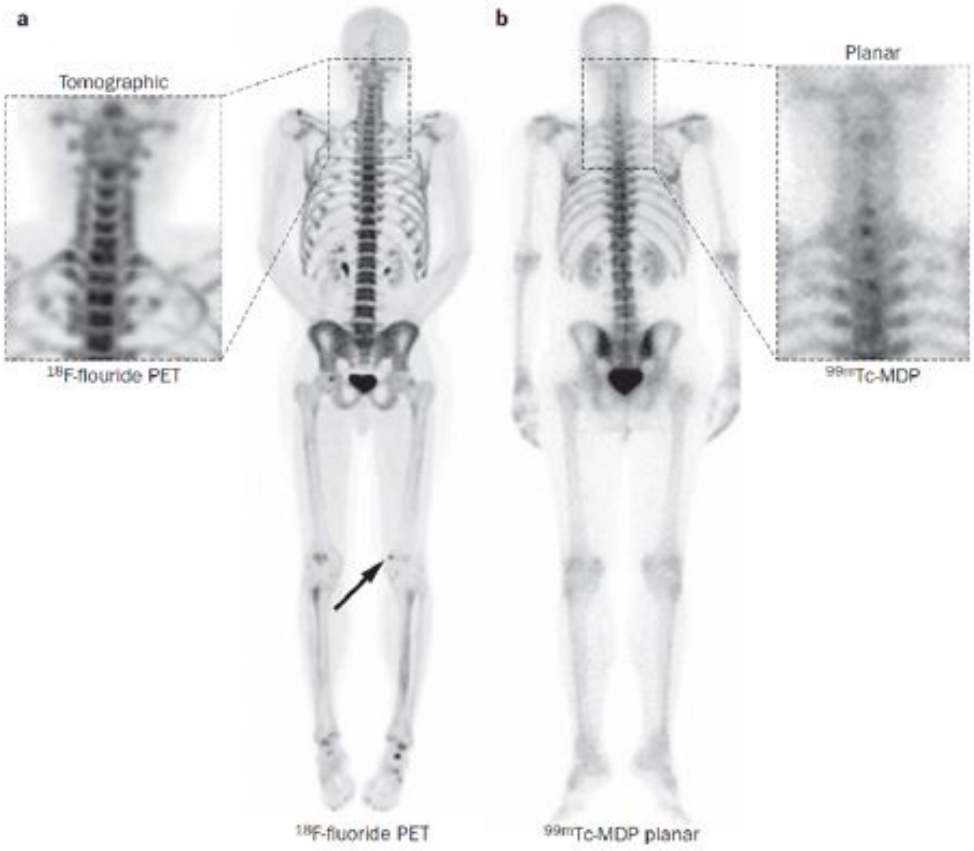

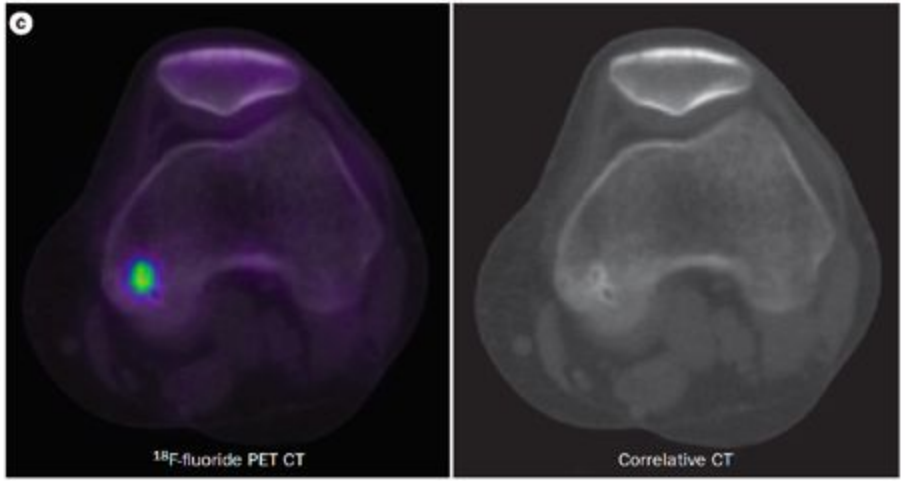

Элемент ПЭТ-КТ исследования (**часть a**) демонстрирует улучшенную детализацию по сравнению с ОФЭКТ-КТ (**часть b**). Осуществление ОФЭКТ-КТ также добавляет около 15 минут к времени исследования для области (примерно 50 см длиной).

Однофотонная эмиссионная компьютерная томография

ОФЭКТ головного мозга с 123I-FP-CIT в норме (A) и у пациента с БП, имеющего одностороннюю симптоматику (B).

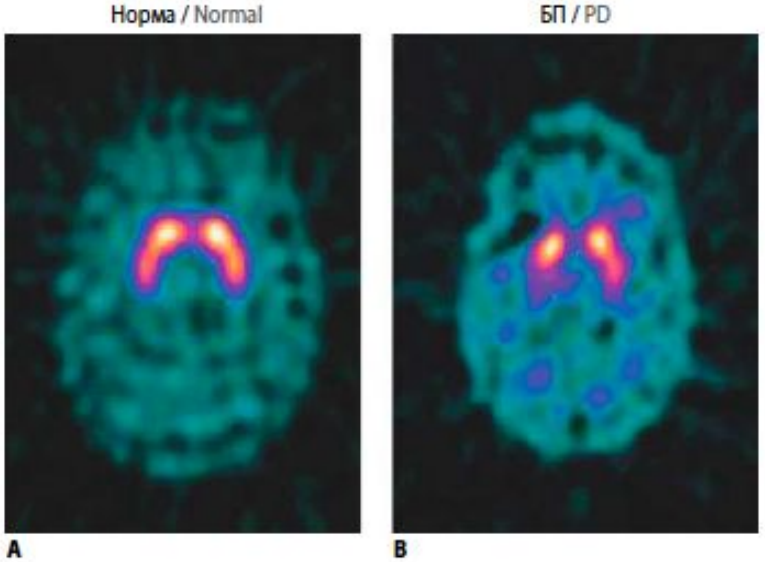

МРТ - принцип работы

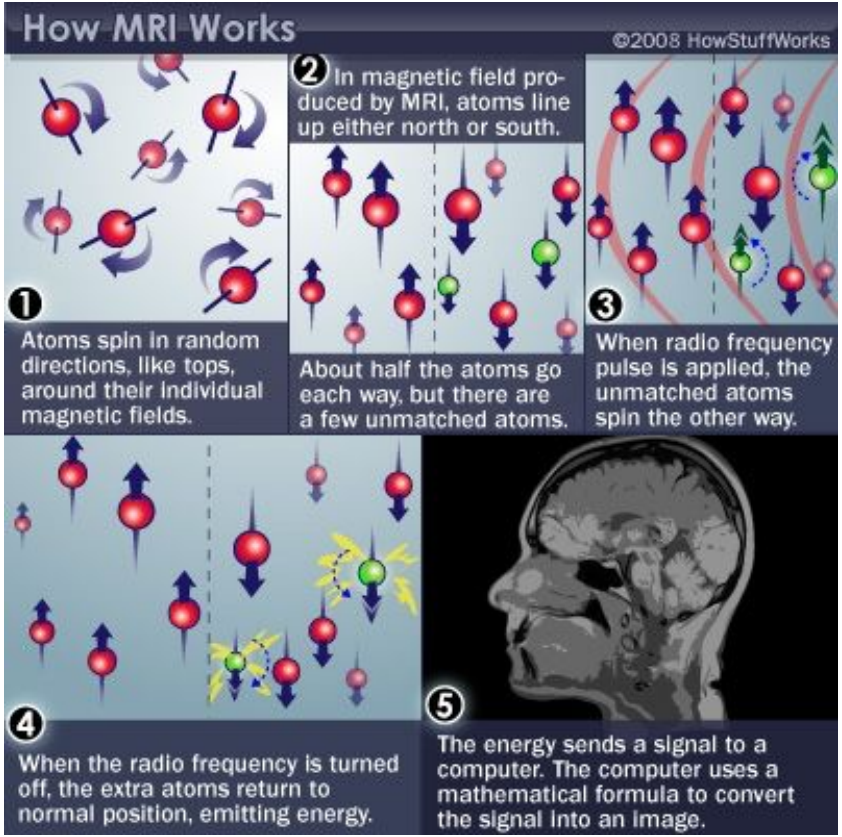

МРТ - принцип работы

фМРТ и BOLD-контраст

А — схематическая иллюстрация BOLD-контраста в опыте Ogawa при изменении процентного содержания кислорода в крови крыс;

Б — общая схема формирования BOLD-сигнала

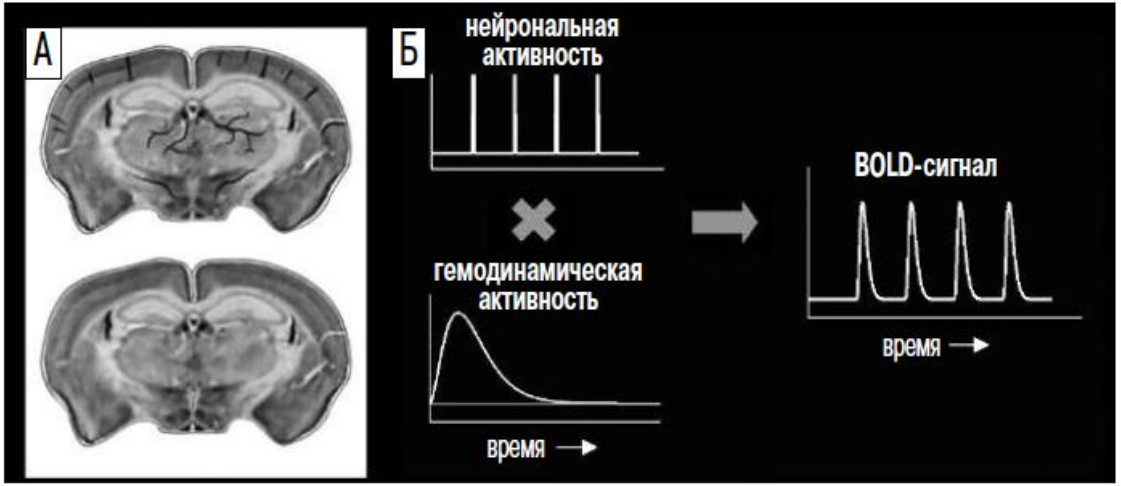

Схема фМРТ-эксперимента

Блоковый

Дискретный
(event-related)

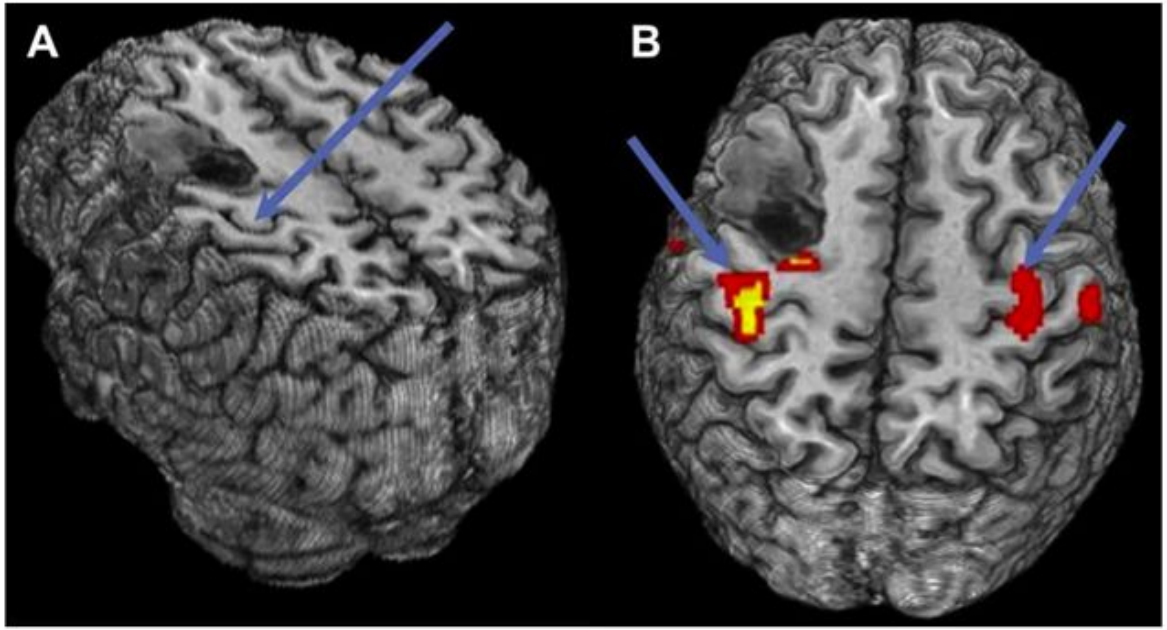

a – трёхмерное МРТ—изображение головного мозга. Стрелкой указано расположение моторной коры в прецентральной извилине.

b – карта фМРТ—активности мозга в прецентральной извилине при движении рукой.

фМРТ, ПЭТ и ОФЭК

- Область применения:
  - фМРТ - в основном сосудистые патологии
  - ПЭТ и ОФЭК - в основном онкологические заболевания и метаболические, нейромедиаторные нарушения
- Достоинства/недостатки:
  - фМРТ - неинвазивность, безвредность, точность локализации / цена, металлоконструкции, клаустрофобия
  - ПЭТ - специфичность, скорость, хорошее разрешение, информативность / радиационная нагрузка, цена
  - ОФЭК - доступность, цена / радиационная нагрузка, более низкая, в сравнении с ПЭТ информативность

Новые методы функциональной нейровизуализации:

Новый метод нейровизуализации «собрали» из двух давно активно использующихся: магнитоэнцефалографии (МЭГ) и магнитно-резонансной томографии ультранизкого поля (МРТ).

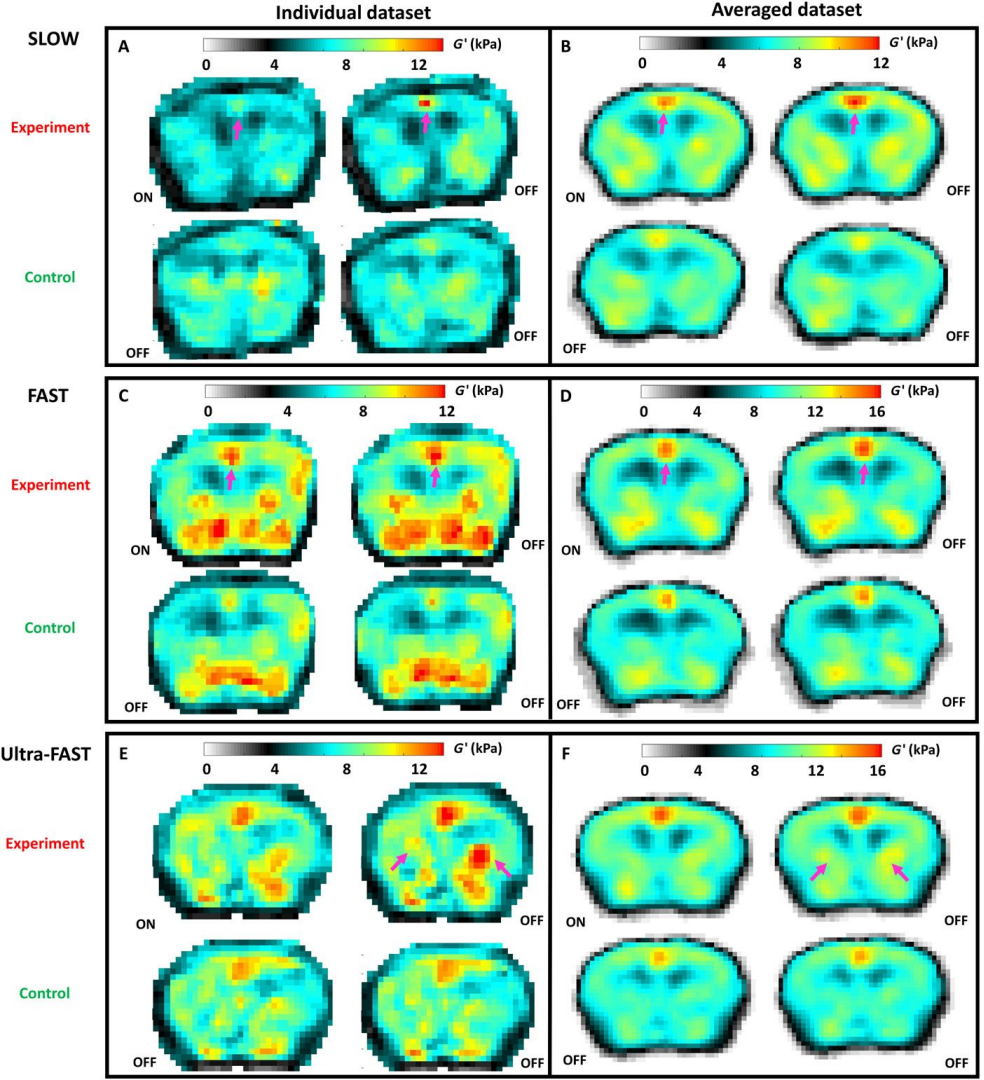

Исследования активности на трех частотах стимуляции в фМРЭ-эксперименте с фМРТ-контролем. Слева — данные одного животного, справа — усредненные данные. Credit: Patz, S et a

Список литературы:

1. The physics of functional magnetic resonance imaging (fMRI) R. B. Buxton. Rep. Prog. Phys. 76 (2013)
2. Применение функциональной магнитно-резонансной томографии в клинике. Научный обзор. Беляев А., Пек Кюнг К., Бреннан Н., Холодный А. Russian electronic journal of radiology. Том 4 №1 2014г.
3. Мозг, познание, разум: введение в когнитивные нейронауки. Часть 2 . Б. Баарс, Н. Гейдж. М.: Бином. 2014г. С. 353-360.
4. Patz, S., Fovargue, D., Schregel, K., Nazari, N., Palotai, M., Barbone, P. E., … Sinkus, R. (2019). Imaging localized neuronal activity at fast time scales through biomechanics. Science Advances, 5(4), eaav3816.
5. В.В.Алфёрова, Л.А. Майорова, Е.Г. Иванова, А.Б. Гехт, В.М. Шкловский, Функциональная нейровизуализация структур мозга, связанных с речью, в норме и при постинсультной афазии. Журнал неврологии и психиатрии им. С.С. Корсакова. Спецвыпуски. 2017;117(3): 71-78
   doi: 10.17116/jnevro20171173271-78
6. Кремнева Елена Игоревна, Коновалов Р. Н., Кротенкова М. В. Функциональная магнитно-резонансная томография // Анналы клинической и экспериментальной неврологии. 2011. №1. URL: https://cyberleninka.ru/article/n/funktsionalnaya-magnitno-rezonansnaya-tomografiya (дата обращения: 07.10.2019).
7. Emelin A.Y., Odinak M.M., Lobzin V.Y., Vorobyev S.V., Kiselev V.N. Current capacities for neuroimaging in the differential diagnosis of cognitive impairments. *Neurology, Neuropsychiatry, Psychosomatics*. 2012;4(2S):51-55. (In Russ.) https://doi.org/10.14412/2074-2711-2012-2509
8. Селихова М.В., Катунина Е.А., Воун А. Позитронная эмиссионная и однофотонная эмиссионная компьютерная томография в оценке состояния моноаминергических систем мозга при экстрапирамидных расстройствах. Анналы клинической и экспериментальной неврологии 2019; 13(2): 69 – 78.
9. Актуальна ли роль ОФЭКТ-КТ в онкологии в эпоху ПЭТ-КТ? Nature Reviews Clinical Oncology 9, 712–720 (2012)