ФГБОУ ВПО «Саратовский государственный медицинский университет» им. В. И. Разумовского
Министерства здравоохранения Российской Федерации
Факультет: лечебное дело и клиническая психология
Кафедра анатомии человека

Неметрические признаки основания черепа и глазницы

Автор: Чудиев Имран Русланович
Руководитель – доктор медицинских наук, профессор Зайченко А. А.

Саратов – 2017

Актуальность

- Изменчивость отдельных неметрических признаков слабо освещена в литературных источниках по краниологии, а сведения о некоторых из них не обнаружены в доступной нам литературе, что и обусловило актуальность данной работы.

Цель исследования

- выявление билатеральной изменчивости частоты и связей неметрических признаков глазницы и основания черепа человека.

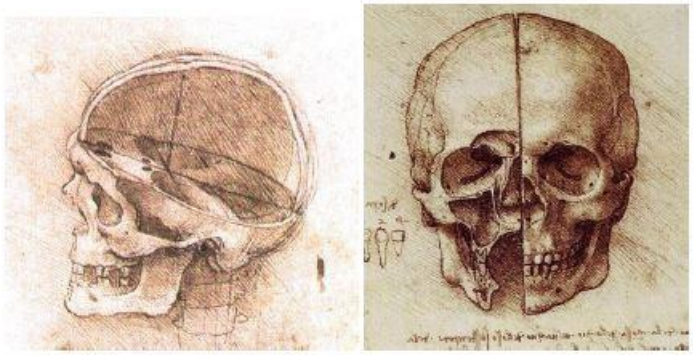

Рисунки 1, 2 – Изображения черепа человека

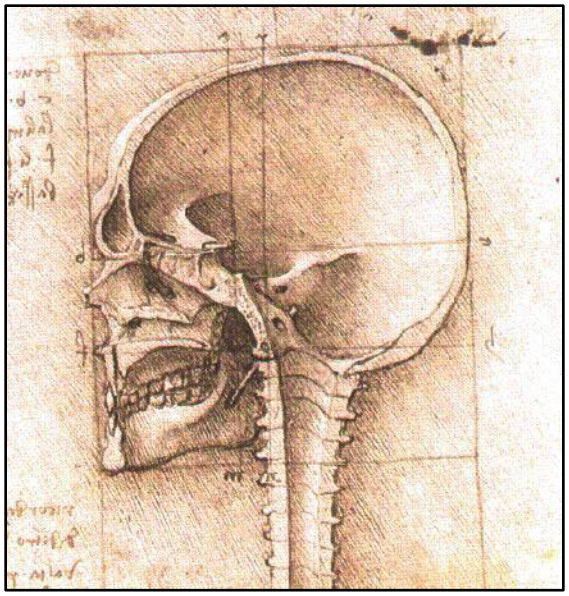

Материал и методы

- Материалом исследования явились 100 мужских и женских черепов 21-82 лет из фундаментальной коллекции кафедры анатомии человека Саратовского государственного медицинского университета.

- Фиксировали наличие или отсутствие следующих неметрических признаков:



Материал и методы

- 1) венозное отверстие (foramen venosum, отверстие Везалия) – непостоянное оверстие в большом крыле клиновидной кости, расположенное кзади от круглого и медиально от овального отверстий, является эмиссарием, соединяющим пещеристый синус с крыловидным венозным сплетением;

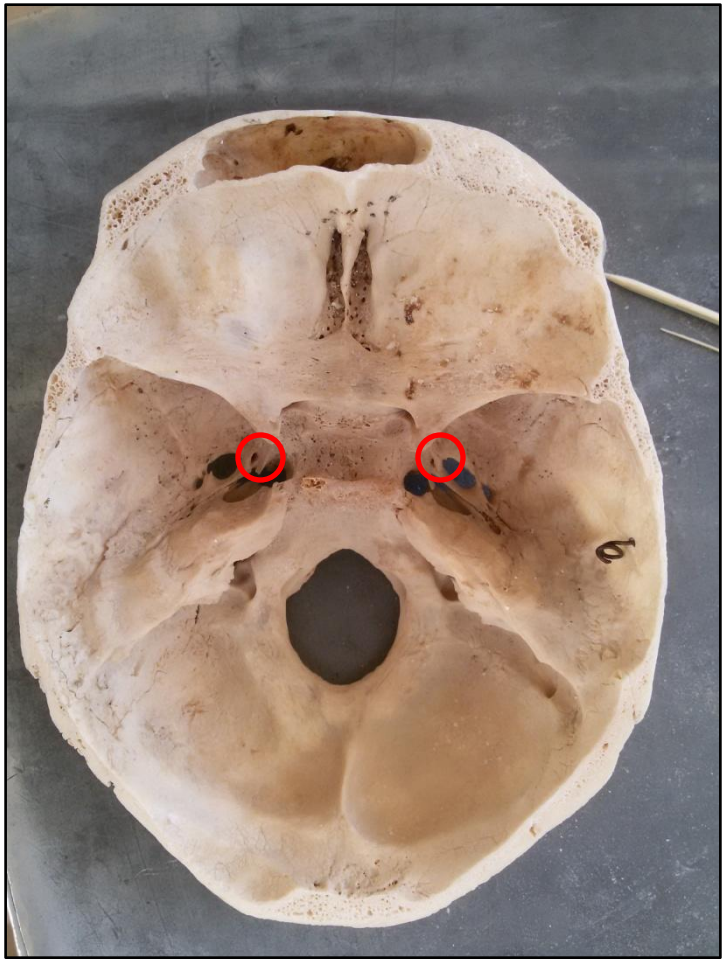

Материал и методы

- 2) разделенное яремное отверстие (foramen jugulare partitum) образуется при разделении яремного отверстия костным мостиком;

Материал и методы

- 3) менингеально-глазничное отверстие (foramen meningo-orbitale) – непостоянное отверстие в большом крыле клиновидной кости, расположенное латерально от верхней глазничной щели, является местом прохождения глазничной ветви средней менингеальной артерии;

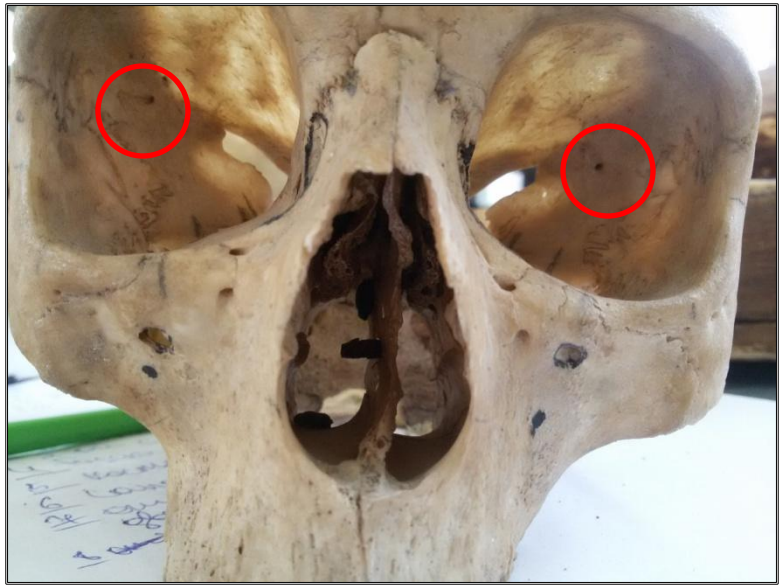

Материал и методы

- 4) скулолицевые отверстия (foramina zygomaticofaciales) – число и расположение их на скуловой части варьируют ;

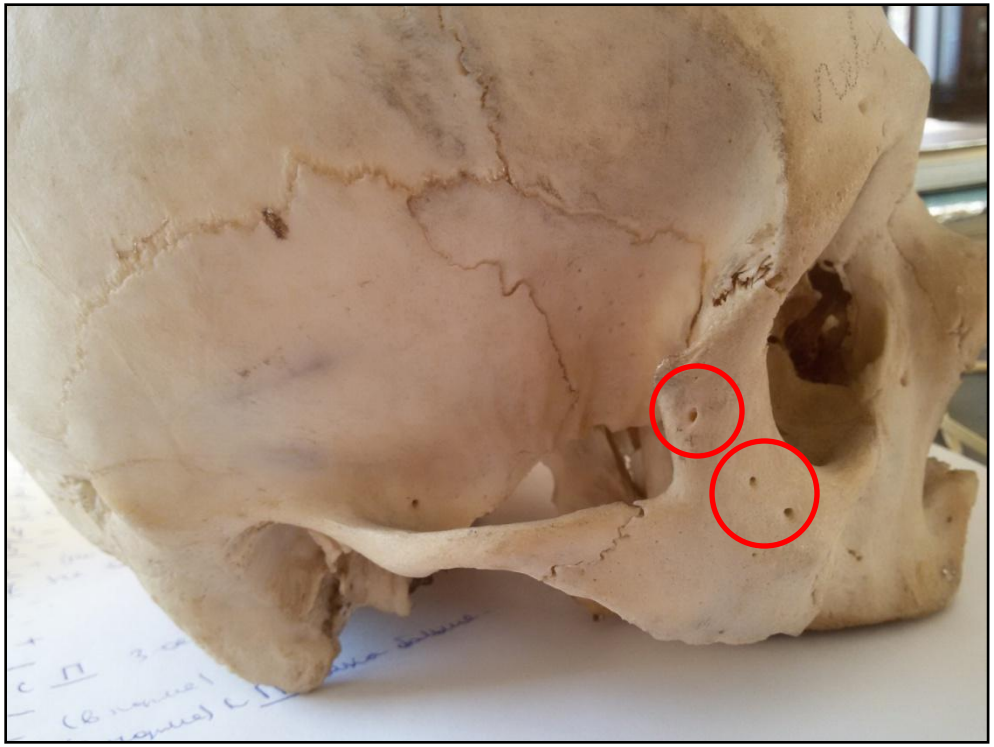

Материал и методы

- 5) разделенный подъязычный канал (canalis hypoglossalis partitum);

Материал и методы

- 6) малые небные каналы (canales palatine minores);

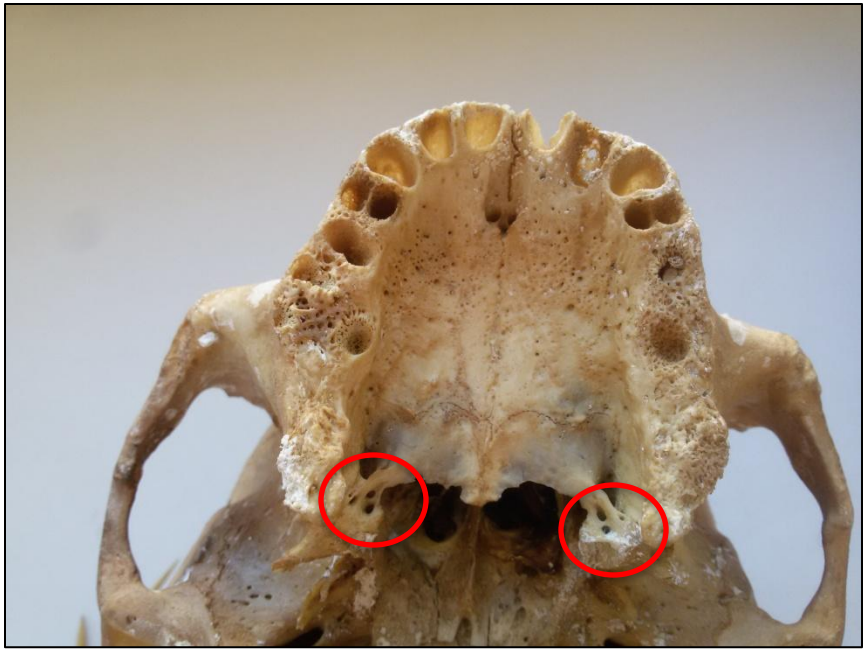

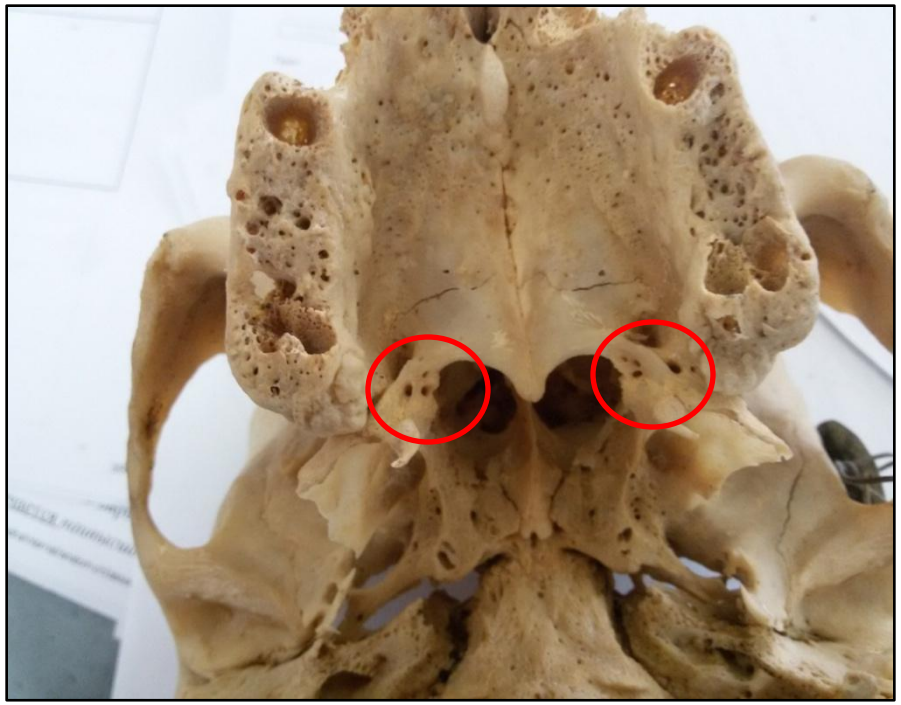

Материал и методы

- 7) продырявленная подвисочная поверхность больших крыльев клиновидной кости (facies infratemporalis cribrosa alae majores ossis sphenoidale) (выделение которой в качестве самостоятельного неметрического признака предлагается впервые).

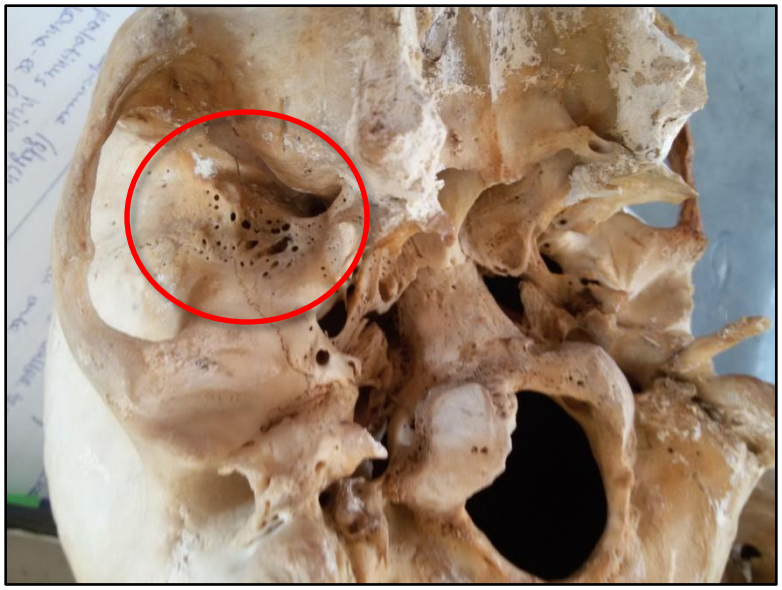

Статистическая обработка

Excel

- Проводили определение частоты и ее ошибки (оценки, P±m) неметрических признаков черепа справа и слева.
- Производили расчет статистической достоверности различий (p) между сторонами в соответствии с параметрическим критерием Стьюдента (td).
- Для выявления связей вычисляли тетрахорический показатель связи (коэффициент четырехклеточной сопряженности Пирсона, «Фи-коэффициент сопряженности» Phi).

Результаты

- *Венозное отверстие (foramen venosum, отверстие Везалия)* встречается с частотой 54,0±5,0%, при этом преимущественно отмечается его двустороннее положение (47,0 ±5,0%).

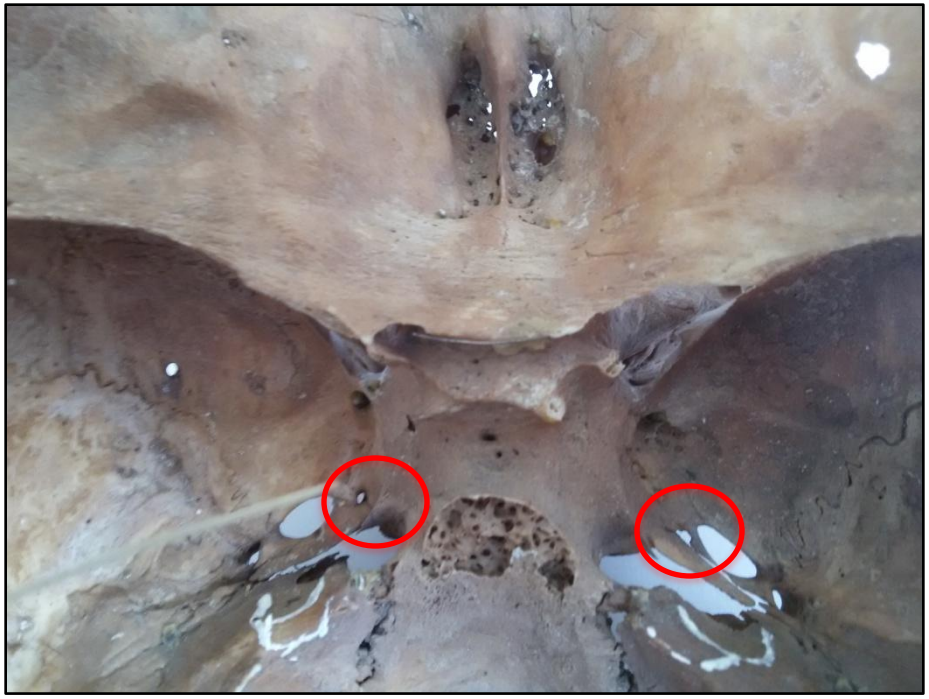

Результаты

- В случае его одностороннего положения различия между частотой встречаемости отверстия слева (4,0 ±1,9%) и справа (3,0 ±1,7%) не достигают уровня статической значимости (td=0,4; p>0,05)

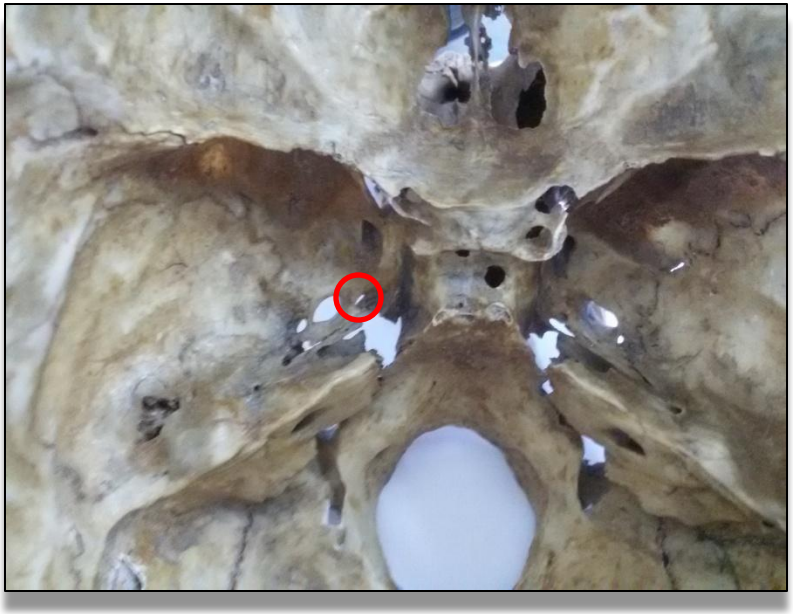

Результаты

- *Разделенное яремное отверстие (foramen jugulare partitum)* отмечается в 16,0±3,6%.

  Лишь на одном черепе яремное отверстие разделено как слева, так и справа.

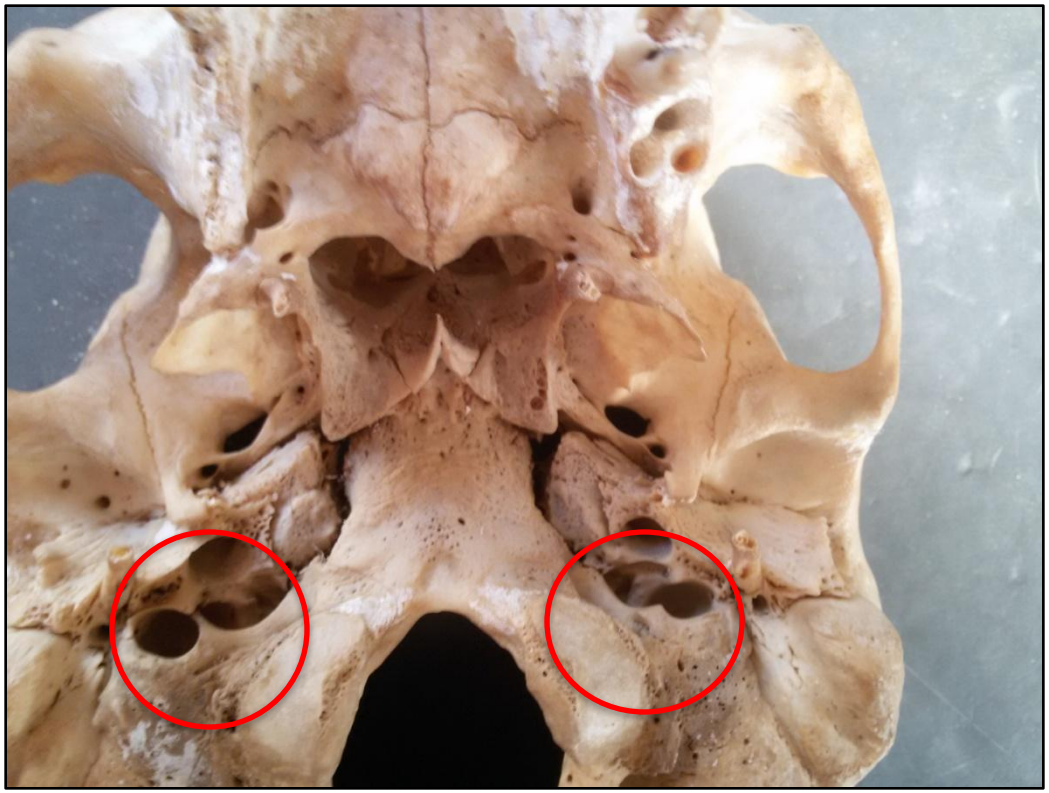

Результаты

При одностороннем положении различия между частотой встречаемости разделенного яремного отверстия слева (9,0 ±2,8%) и справа (6,0±2,3%) также не достигают уровня статистической значимости (td=0,04; p>0,05)

Результаты

- *Менингеально-глазничное отверстие (foramen meningo-orbitale)* всегда имеет двустороннее положение и встречается с частотой 53,0 ±5,0%.

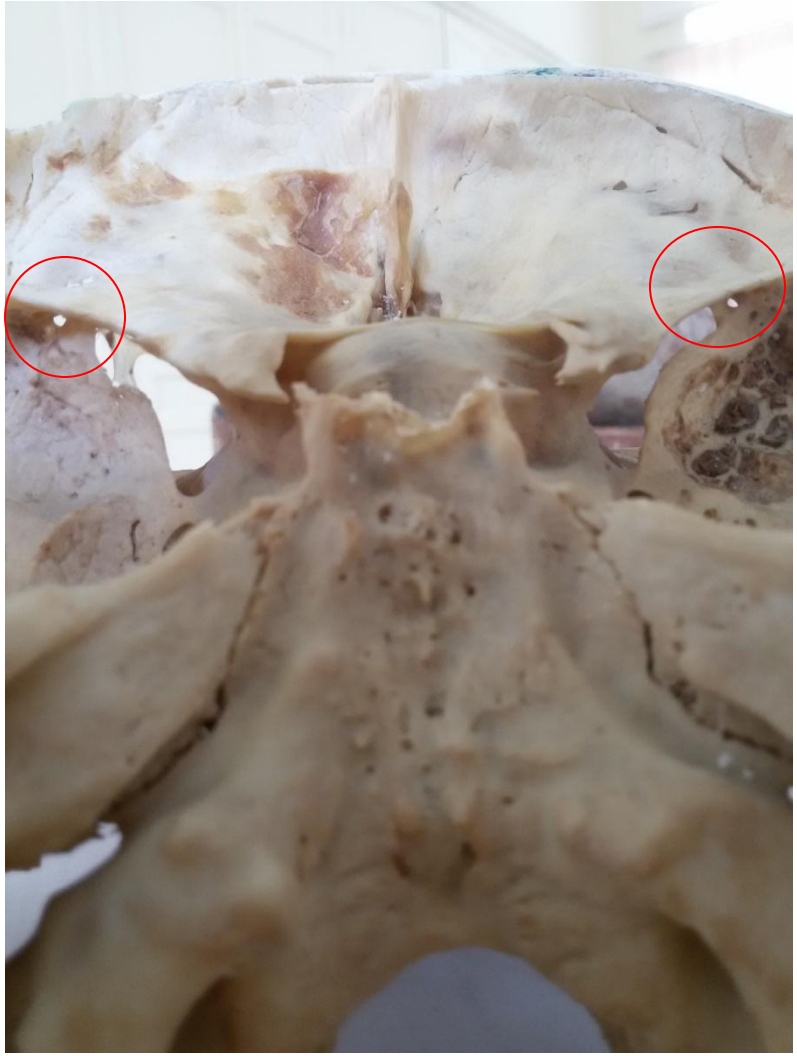

Результаты

- *Скулолицевые отверстия (foramina zygomaticofaciales)* всегда встречаются на обеих сторонах черепа с частотой 46,0±5,0%

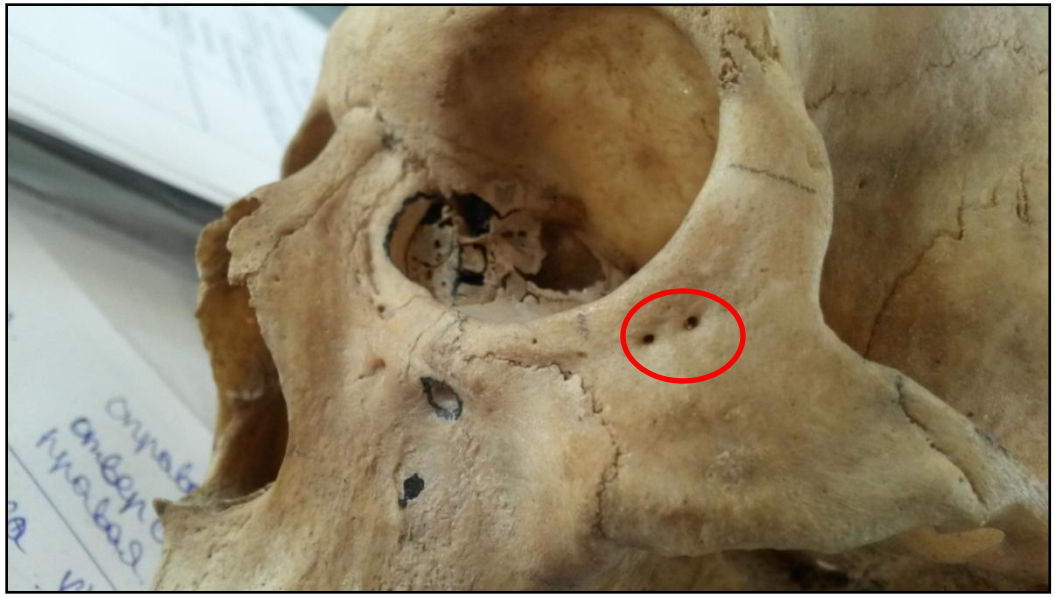

Результаты

- *Разделенный подъязычный канал (canalis hypoglossalis partitum)* (полностью и неполностью разделенный канал) обнаружен в 33,0±6,7% черепов.

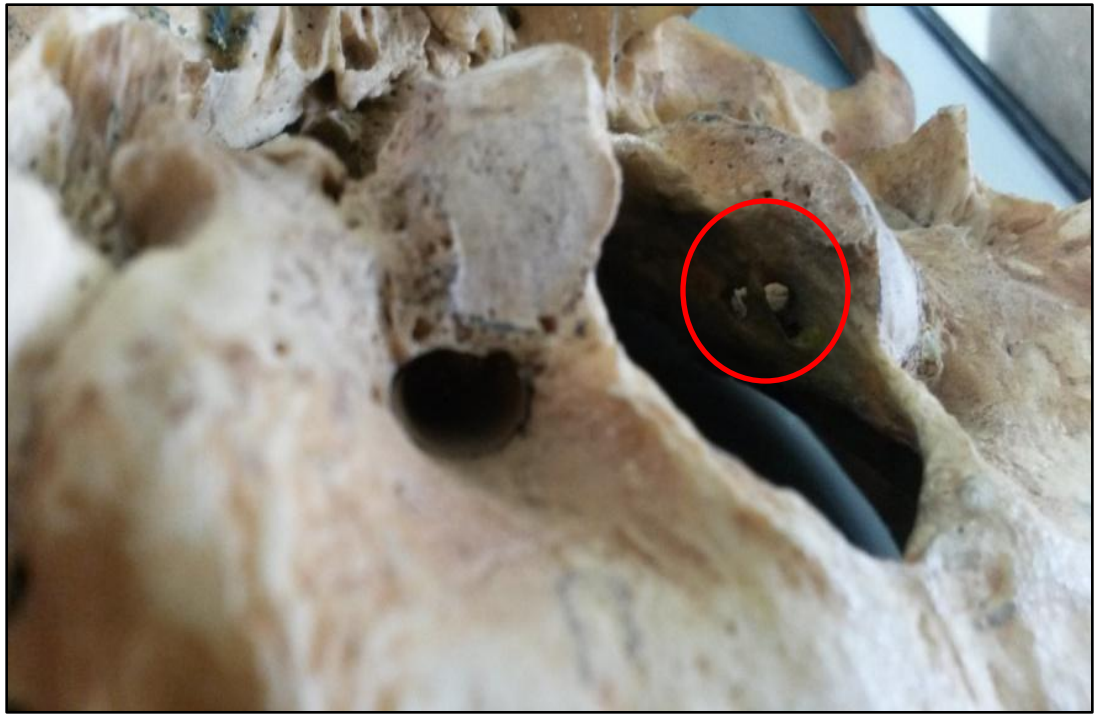

Результаты

- Частота полностью разделенного подъязычного канала
- на двух сторонах составляет 5,0 ±2,1%,
- слева – 12,0±3,2%,
- справа – 8,0±2,7%,
- различия между сторонами не являются статистически достоверными (td=1,0; p>0,05)

Результаты

- Частота неполностью разделенного подъязычного канала
- на двух сторонах - 2,0±1,4%,
- слева 2,0±1,4%,
- справа 4,0±1,9%,
- различия не достигают уровня статистической достоверности (td=0,8; p>0,05

Результаты

- Различия между частотой двустороннего положения полностью разделенного подъязычного канала (5,0±2,1%) и неполностью разделенного (2,0 ±1,4%) не является статистически достоверным (td=1,1; p>0,05).

Результаты

- *Малые небные каналы (canales palatini minores) на обеих сторонах черепа* встречаются с частотой 62,0 ±4,8%.

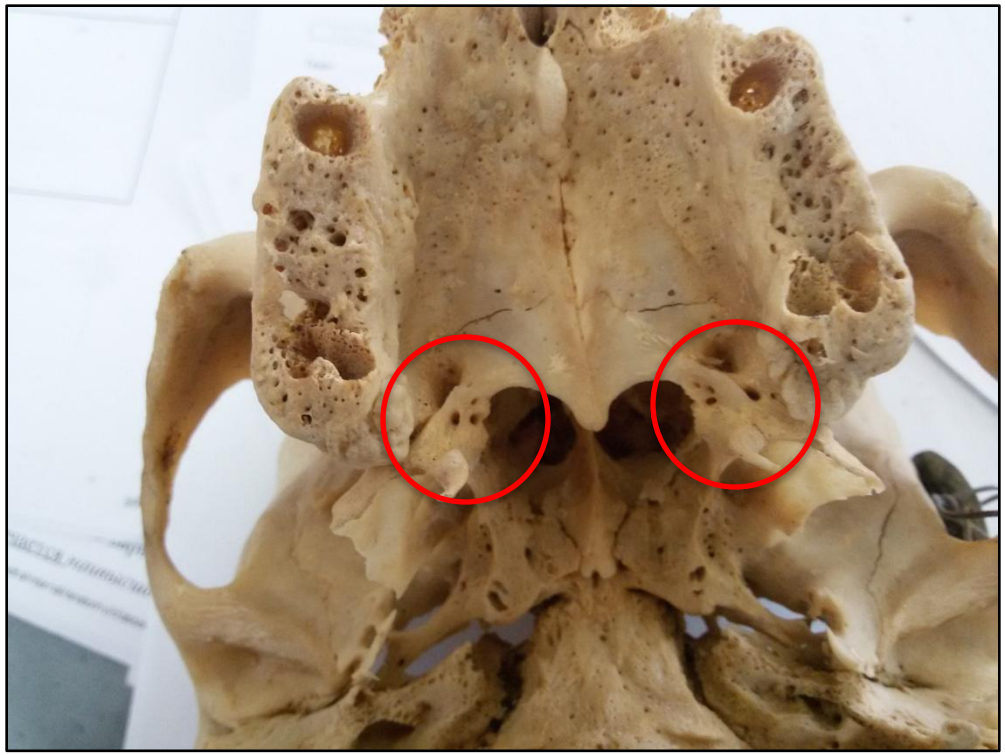

Результаты

- *Продырявленная подвисочная поверхность больших крыльев клиновидной кости (facies infratemporalis cribrosa alae majores ossis sphenoidale)* обнаруживается на двух сторонах черепа с частотой 36,0±4,8%.
- Признак в качестве неметрического описывается впервые

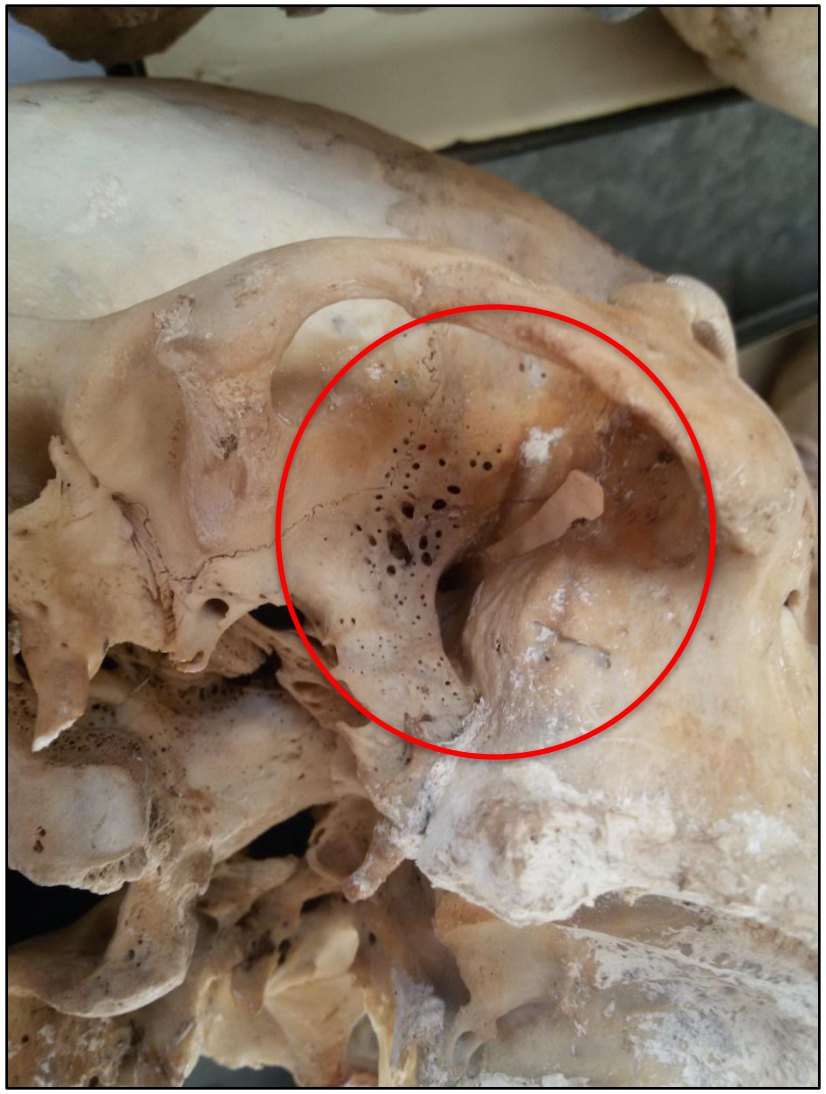

Результаты

- **В целом исследованные неметрические признаки имеют довольно выраженную симметрию.** Так, менингеально-глазничное отверстие, скулолицевые отверстия, малые небные каналы и продырявленная подвисочная поверхность большого крыла клиновидной кости всегда отмечаются на двух сторонах черепа.

- **При одностороннем положении признаки** (отверстие Везалия, разделенное яремное отверстие, разделенный подъязычный канал) **не обнаруживают статистически достоверные различия.**

Результаты

- Обнаруженные слабые, но достоверные связи исследованных неметрических признаков

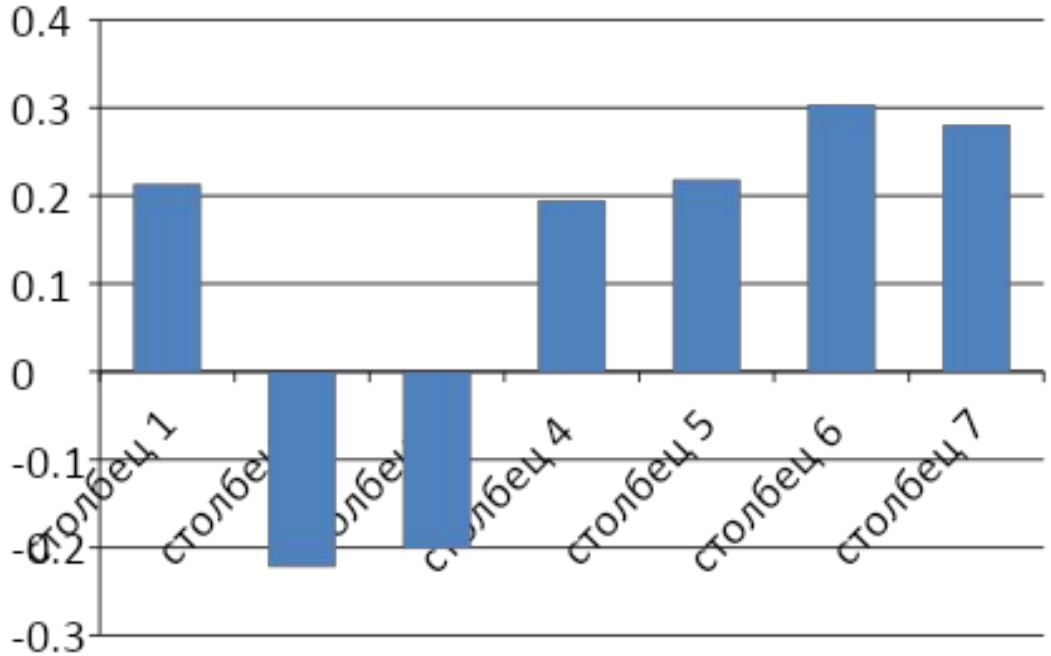

Результаты

- Ряд выявленных связей неметрических признаков может быть объяснен исходя из принципа общности отверстий по их содержимому (являются ли они местом прохождения сосудов или нервов).

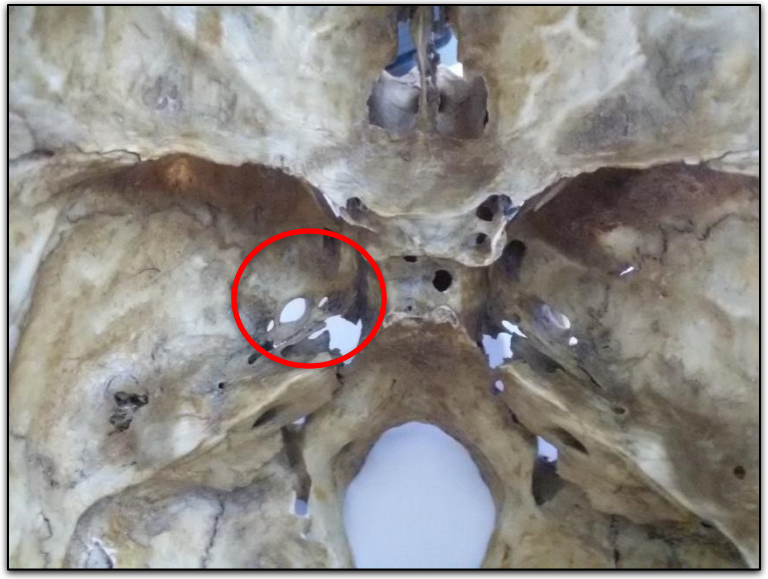

Заключение

- Исследованные неметрические признаки имеют довольно выраженную симметрию: они всегда отмечаются на двух сторонах черепа или – при одностороннем положении – не обнаруживают статистически достоверные различия.

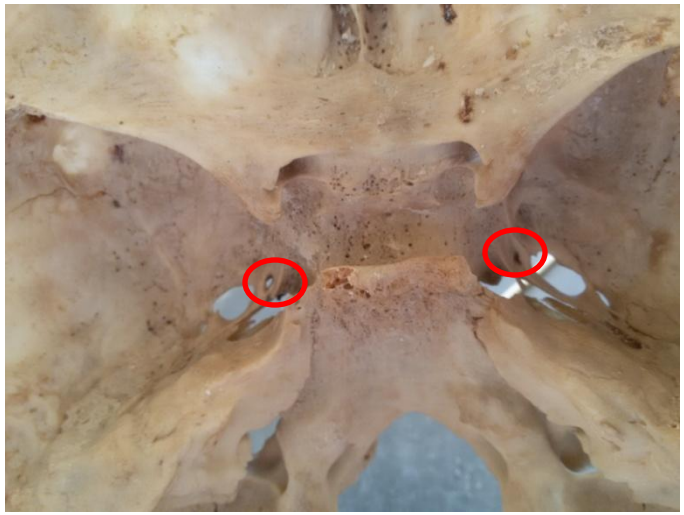

- Ряд выявленных связей неметрических признаков может быть объяснен исходя из принципа общности отверстий по их содержимому (сосудам или нервам).

- В качестве неметрического описан новый признак –продырявленная подвисочная поверхность больших крыльев клиновидной кости (facies infratemporalis cribrosa alae majores

Спасибо за внимание!