МОЗГОВОЙ ОТДЕЛ ЧЕРЕПА

cranium cerebrale, neurocranium

Череп, Cranium

- Относится к ОДА, служит вместилищем головного мозга и связанных с ним органов чувств, окружает начальную часть пищеварительного и дыхательного трактов

- Делится на мозговой и висцеральный (лицевой) череп (neurocranium et viscerocranium)

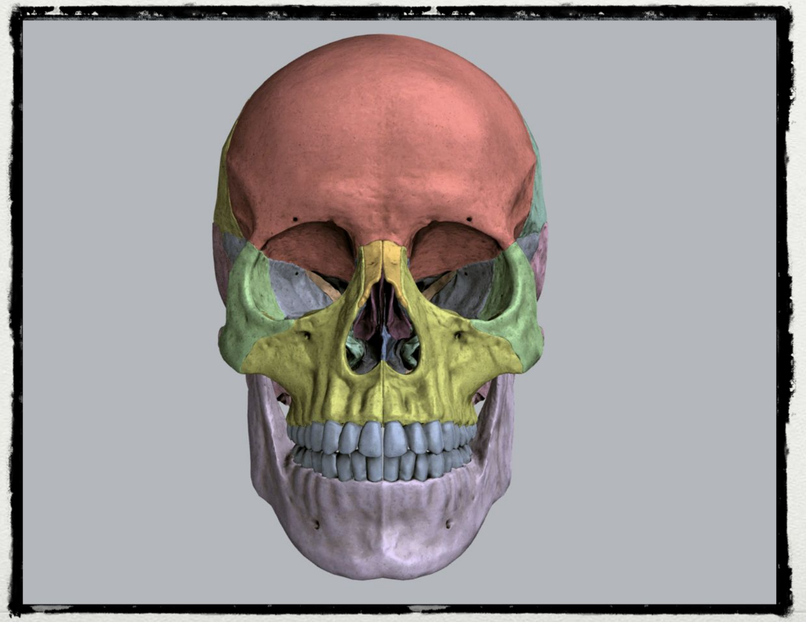

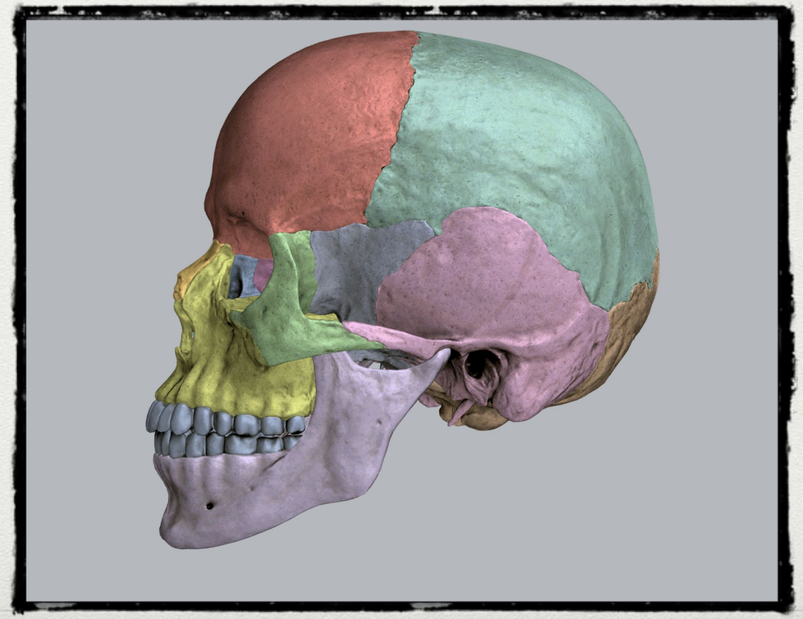

Cranium cerebral seu Neurocranium

- Различают свод (calvalaria) и основание (basis)

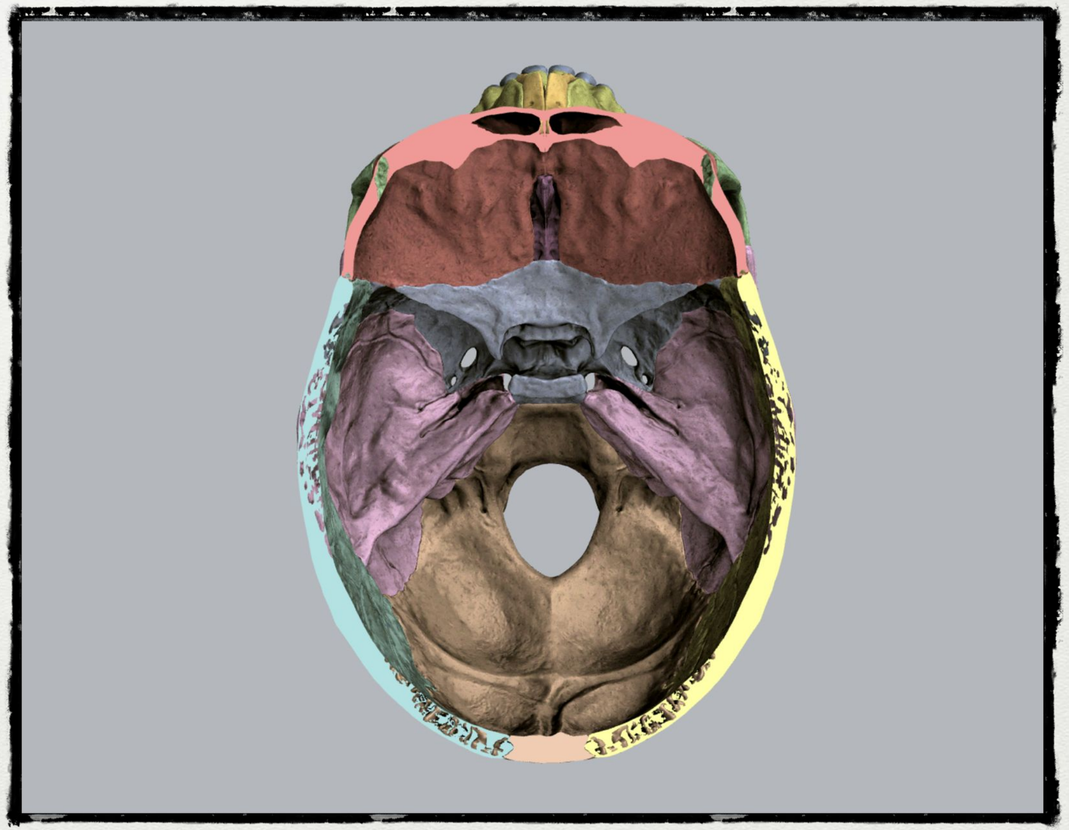

Лобная кость, os frontale

- Непарная
- Покровная (образует свод черепа)
- Выделяют 4 части:

  1) Squama frontalis

  2,3) Partes orbitales

  4) Pars nasalis

Вид спереди

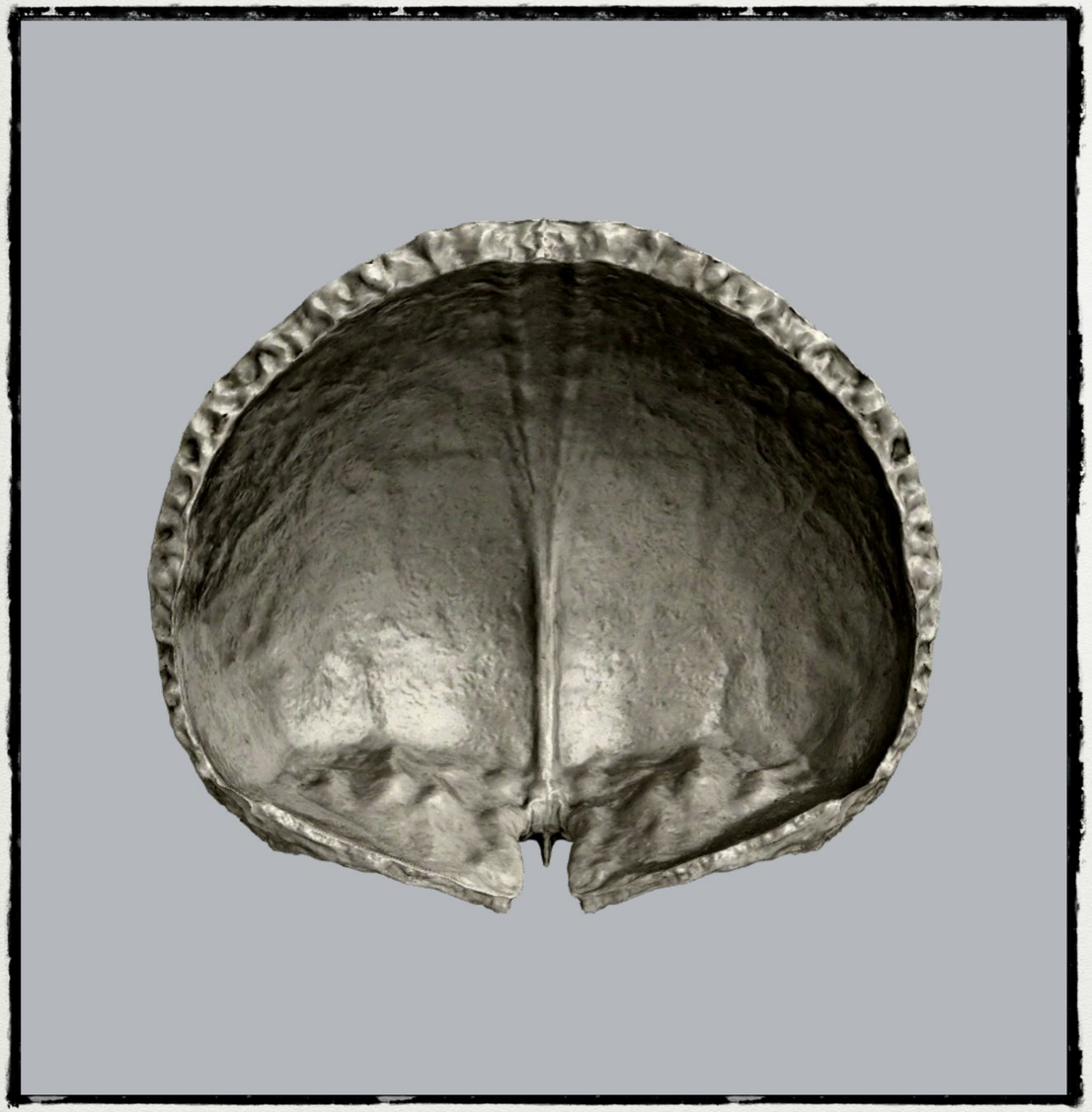

Вид изнутри

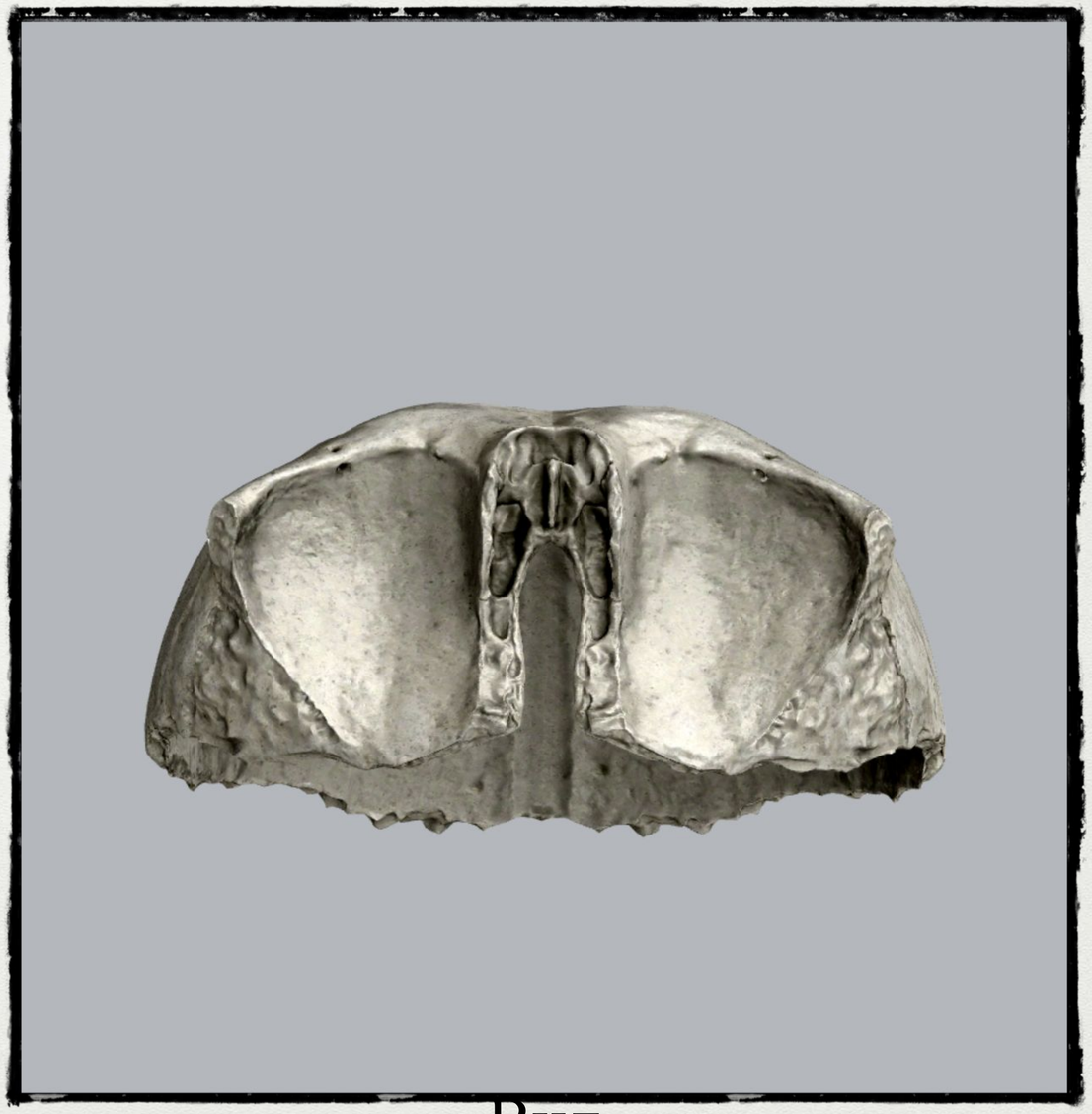

Вид снизу

Решетчатая кость, os ethmoidale

- Непарная
- Большей частью участвует в образовании лица (полость носа и глазниц)
- Выделяют 4 части кости:

1) Lamina cribrosa

2) Lamina perpendicularis

3,4) Laminae ethmoidales

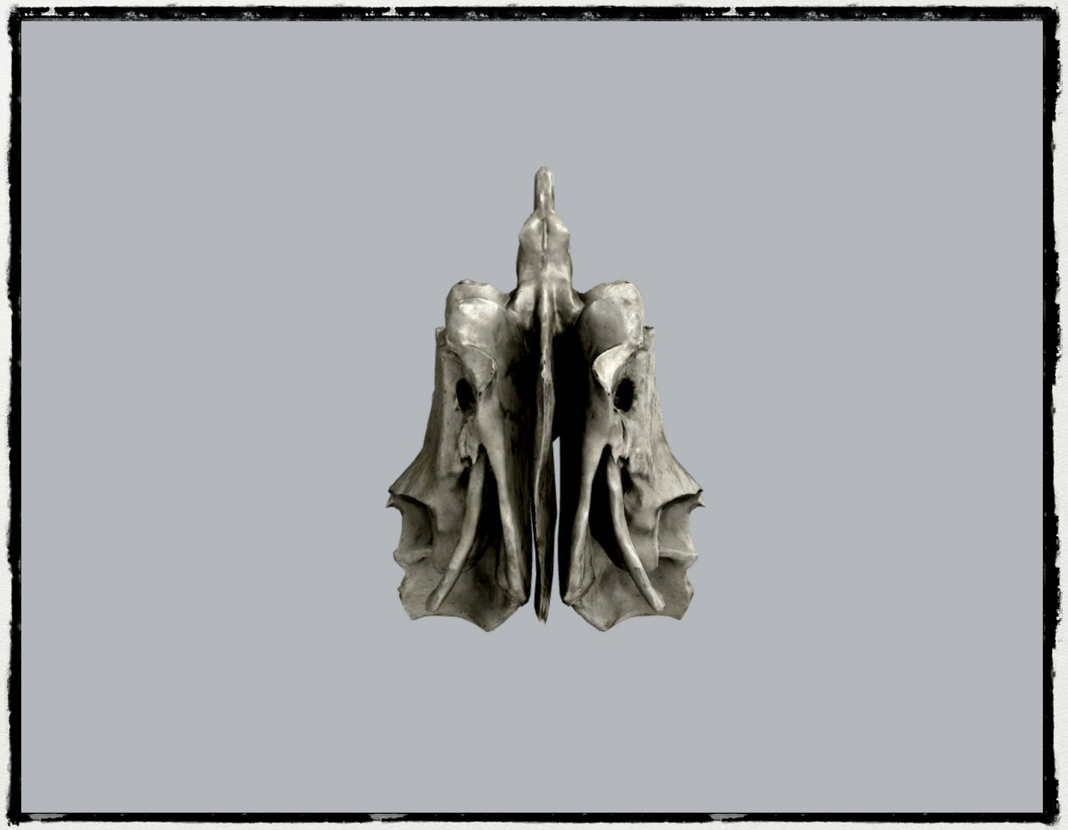

Вид спереди

Вид изнутри

Вид сверху

Клиновидная кость, os sphenoidale

- Непарная
- Выделяют 4 части:

1) Corpus
2) Alae majores
3) Alae minores
4) Processes pteregoidei

Вид спереди

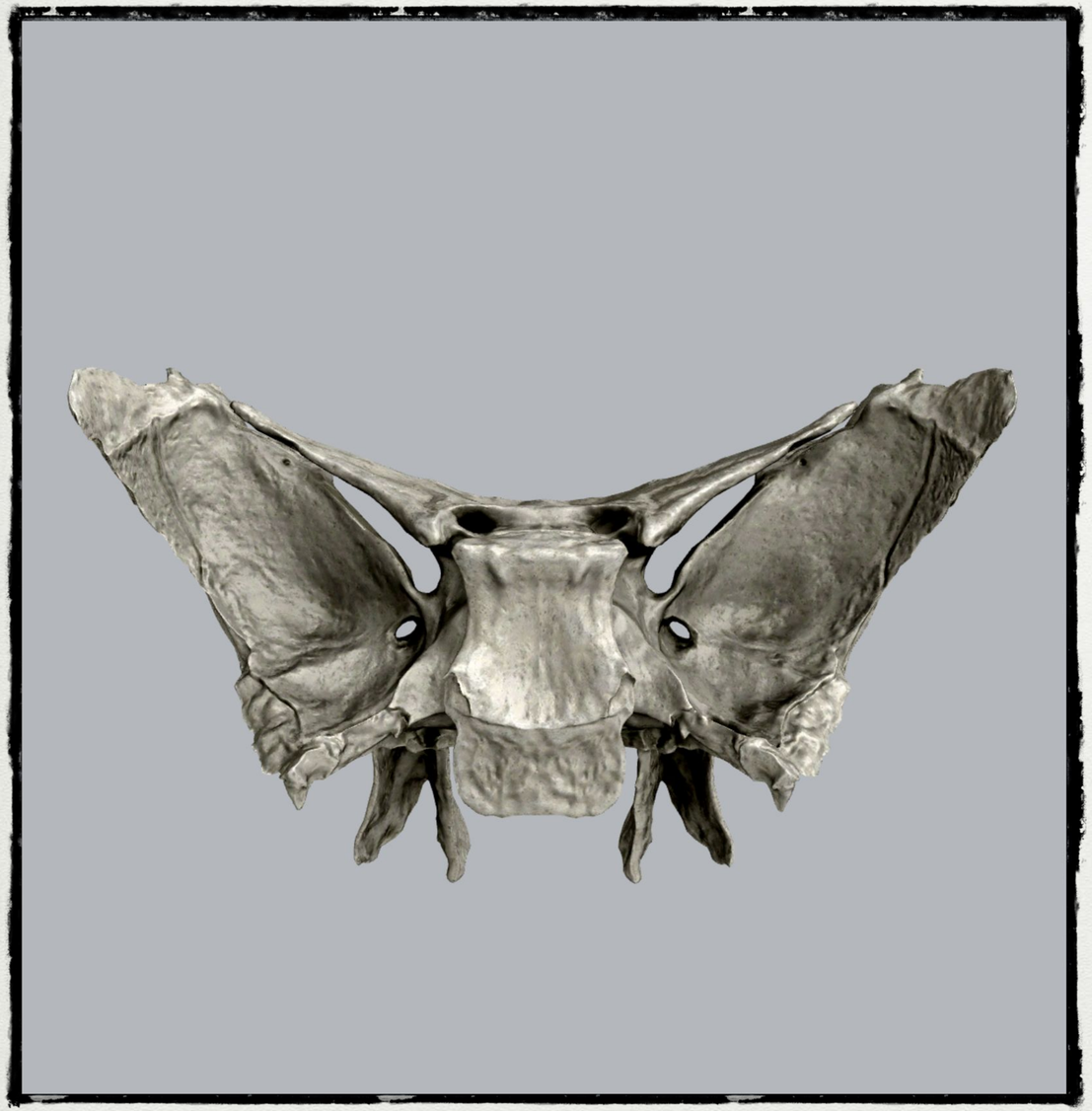

Вид сзади

Вид сверху

Клиновидная кость

Тело

- Имеет 6 поверхностей (верхняя, нижняя, задняя, передняя и 2 боковые)
- Турецкое седло

Большое крыло

- 5 поверхностей (мозговая, глазничная, височная, подвисочная, верхнечелюстная)
- 4 края (скуловой, лобный, теменной, чешуйчатый)

Затылочная кость, os occipitale

- Непарная
- Участвует в образовании и свода, и основания черепа
  - Выделяют 4 части:

    1) Pars basilaris

    2,3) Partes laterales

    4) Squama occipitalis

Вид сверху

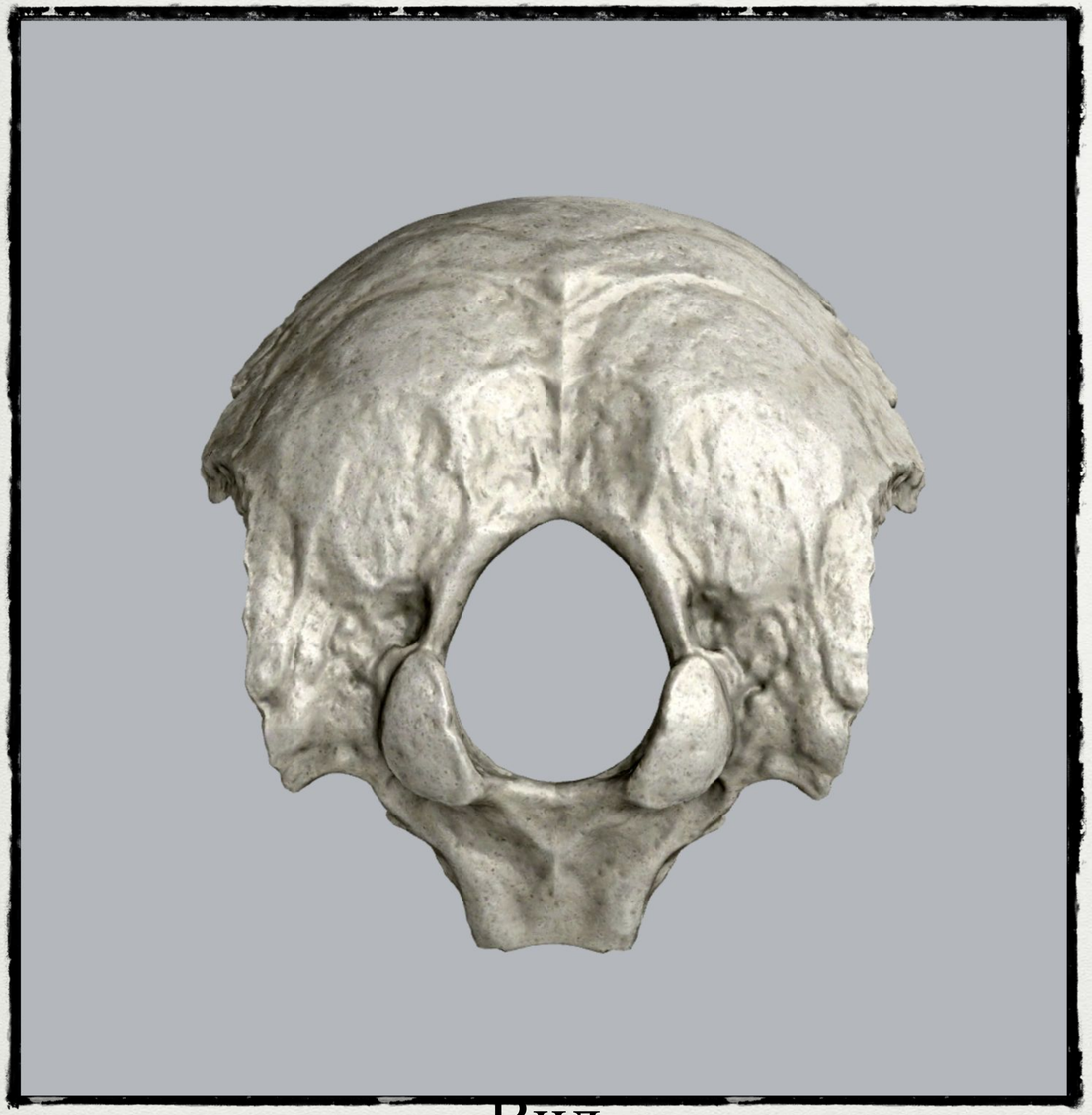

Вид
снизу

Вид сзади

Теменная кость, os parietale

- Парная
- Образует среднюю часть свода
- 4 края (frontalis, occipitalis, sagittalis, squamosus)
- 4 угла (frontalis, sphenoidalis, occipitalis, mastoideus)
- 2 поверхности (interna et externa)

Вид снаружи



Вид изнутри

Вид сверху

Височная кость, os temporale

- Парная
- Образует часть боковых стенок и основания черепа, содержит органы слуха и равновесия
- Выделяют 3 части:

1) Pars squamosa
2) Pars tympanica
3) Pars petrosa

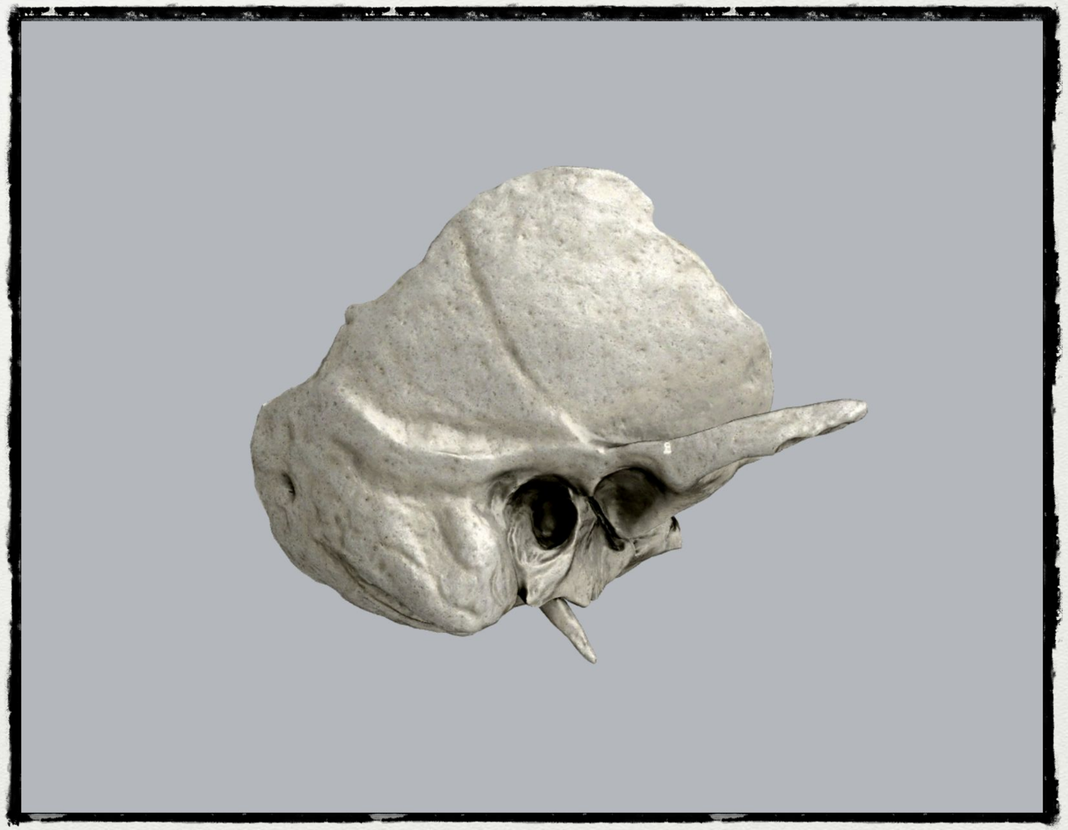

Вид снаружи

Вид спереди

Вид сзади

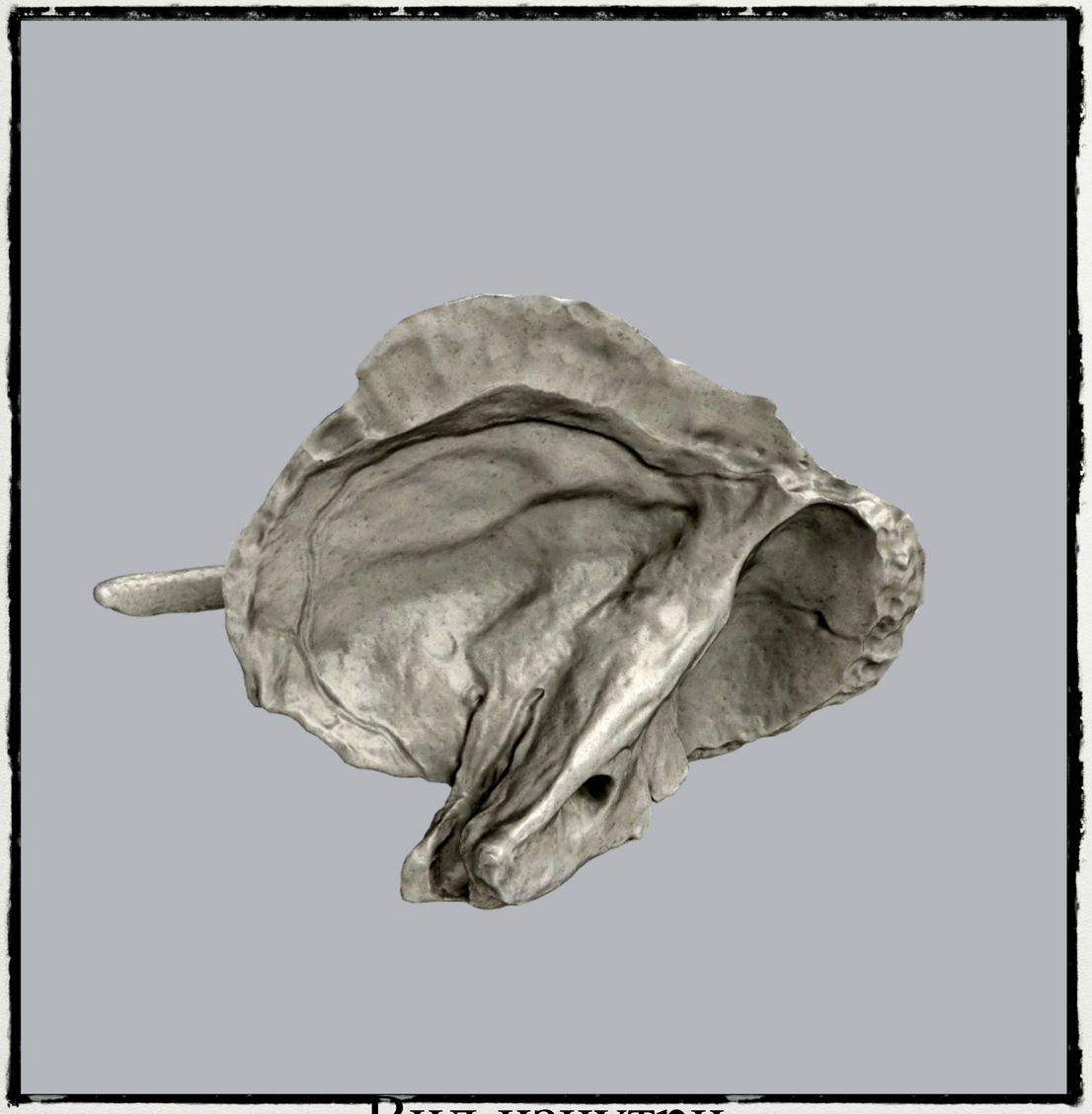

Вид изнутри
сверху

Вид изнутри
снизу

canalis caroticus

canalis nervi facialis

canaliculus chordate tympani

semicanalis musculi tensor timpani

semicanalis tubae auditivae

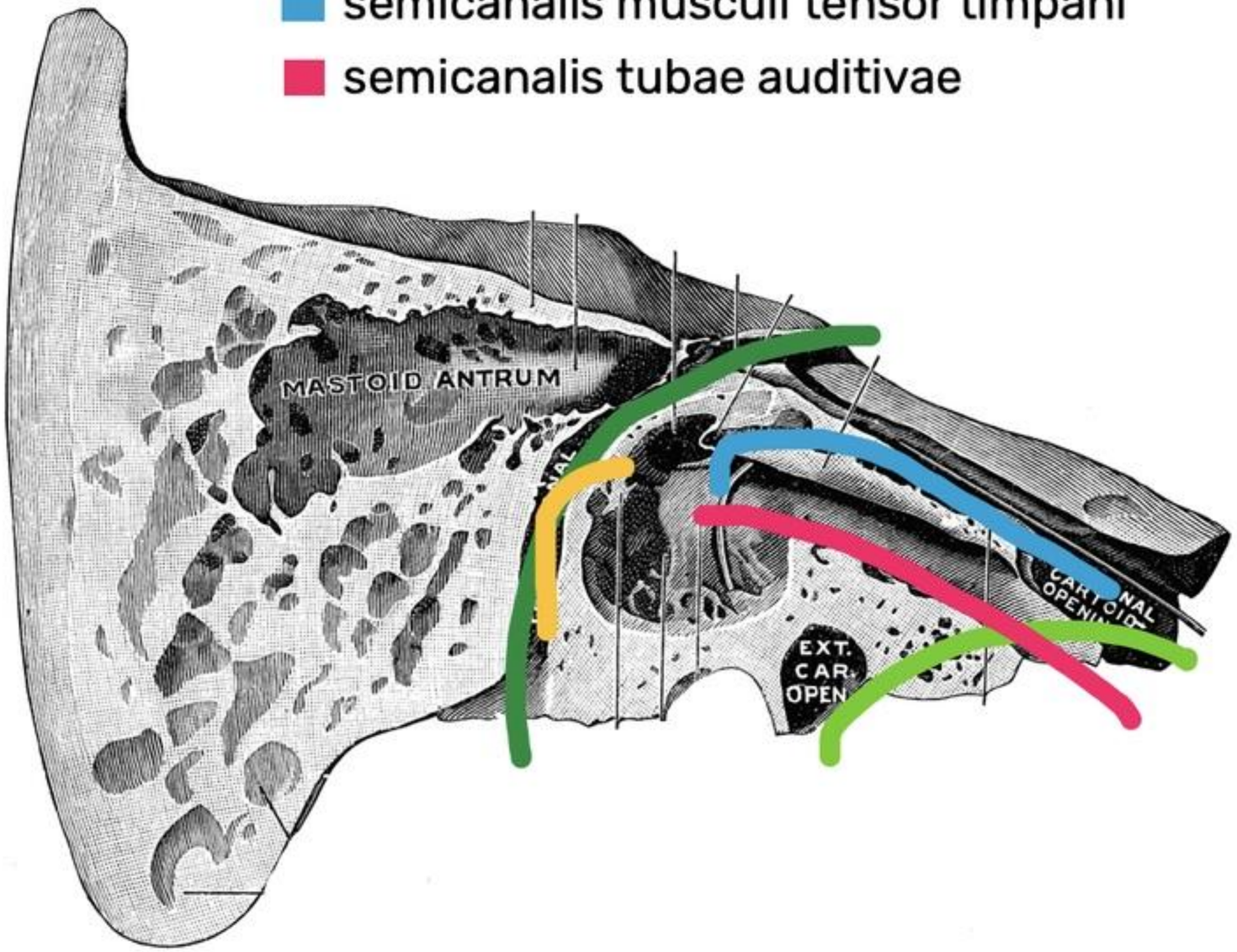

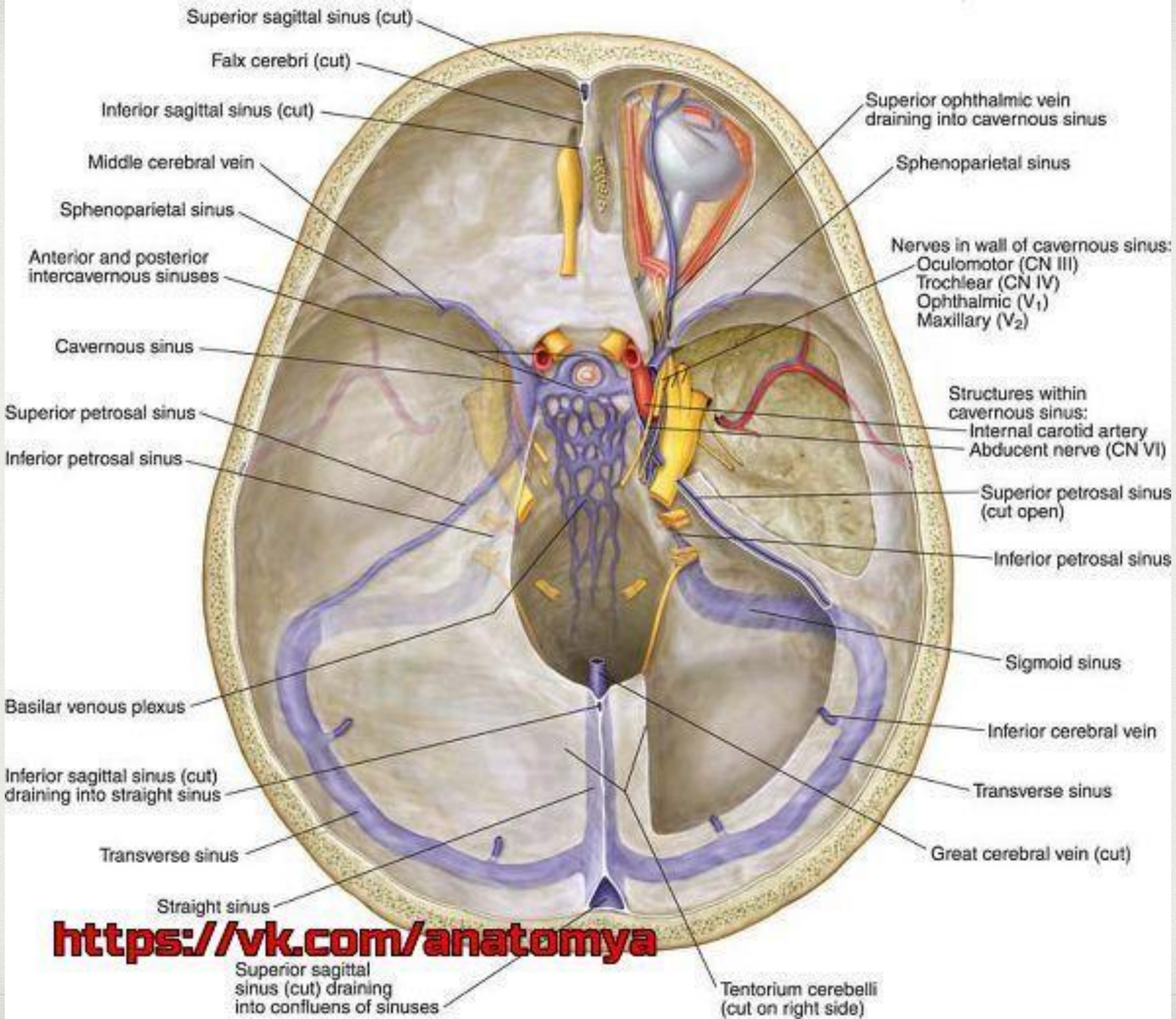

https://vk.com/anatomya

Височная кость

- Чешуйчатая часть
- 2 поверхности (мозговая, височная)
- Каменистая часть:
- Пирамида, имеющая 3 поверхности (передняя, задняя, нижняя) и 3 края (передний, задний, верхний)

СПАСИБО ЗА ВНИМАНИЕ

Над презентацией работали:
Аксёнов Д. С., Павлова А. К. –334А,Б