Рефлекторная дуга

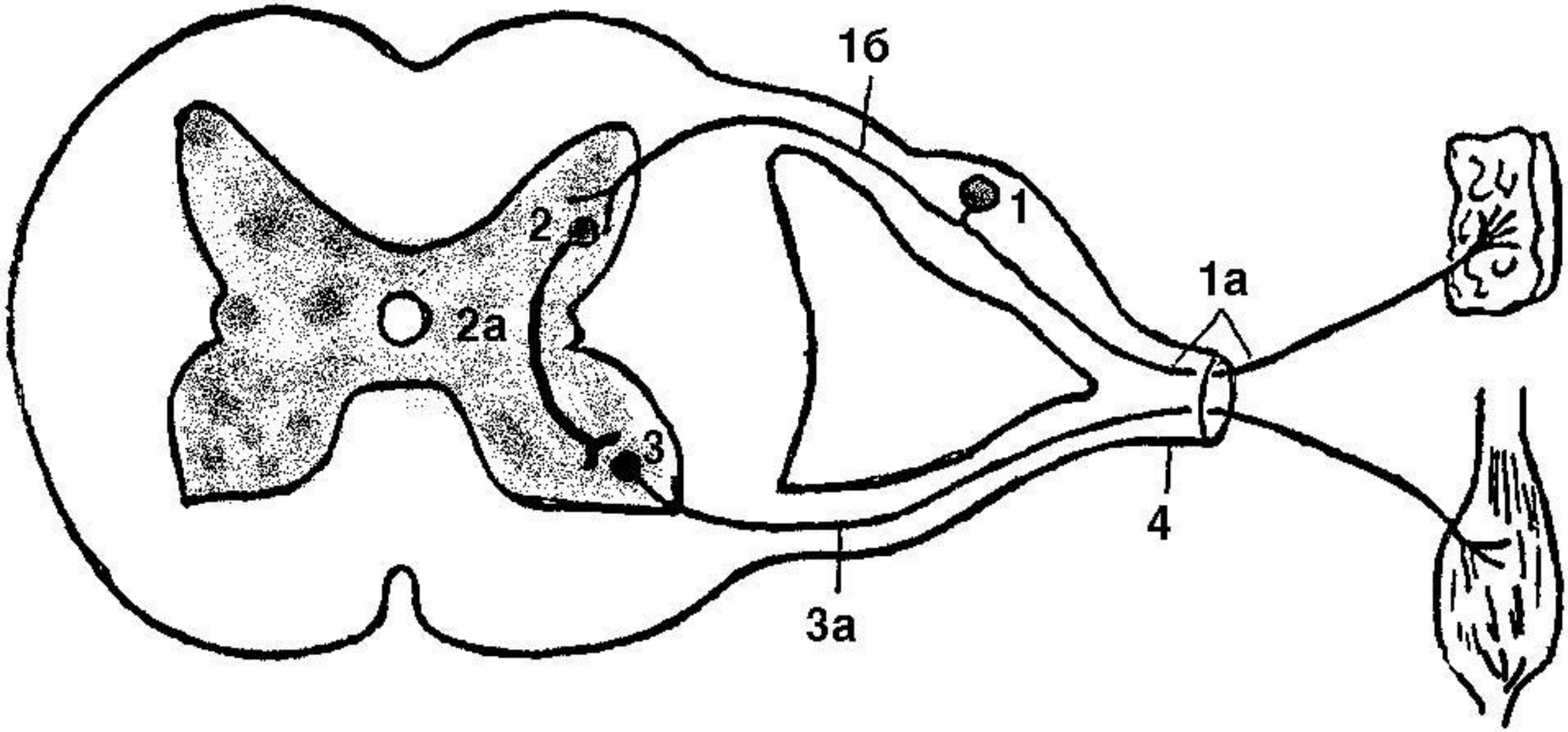
1б
1
2
2а
3
1а
4
3а

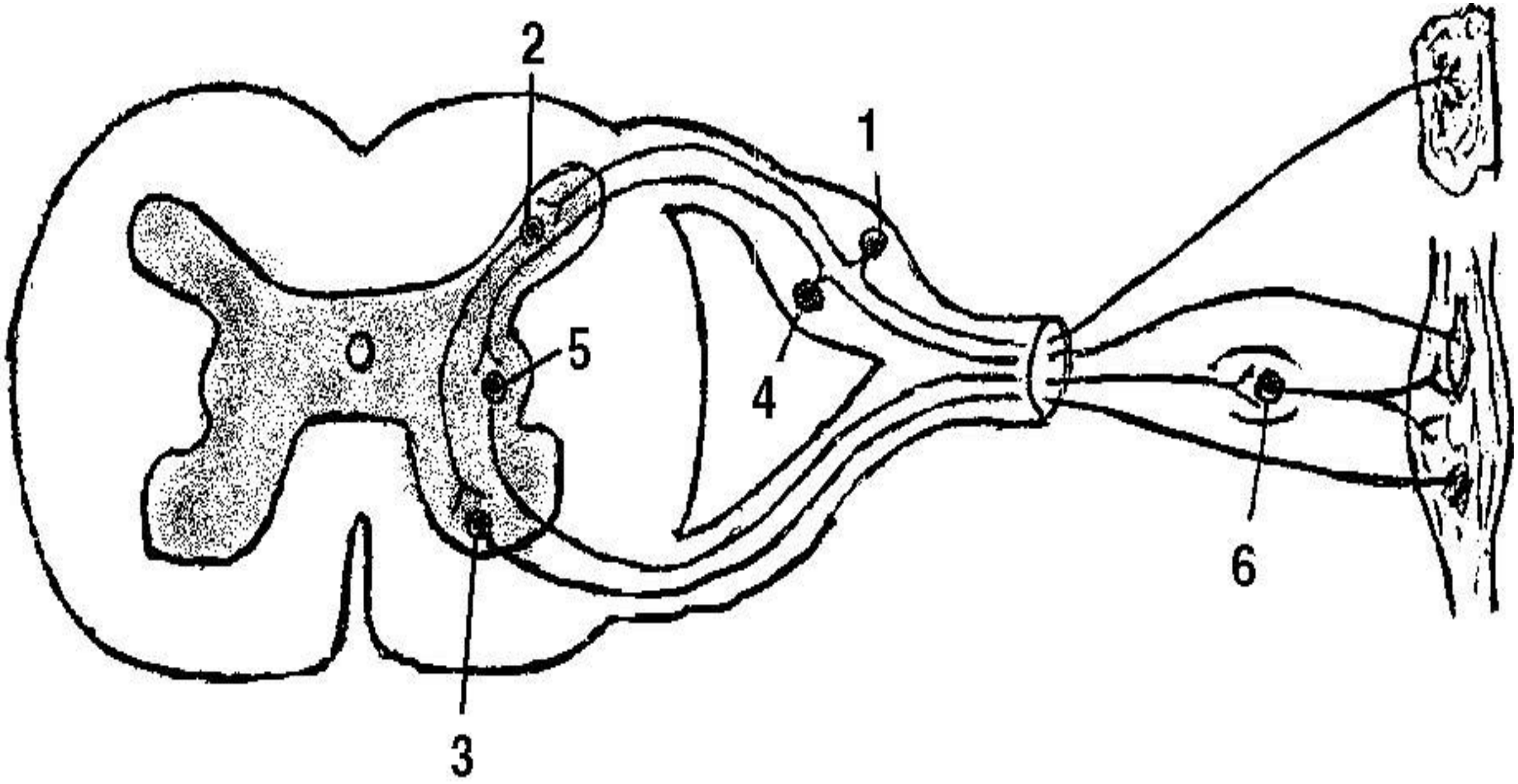
2
1
5
4
6
3

Спинной мозг: развитие, наружное и внутреннее строение. Оболочки, межоболочечные пространства.

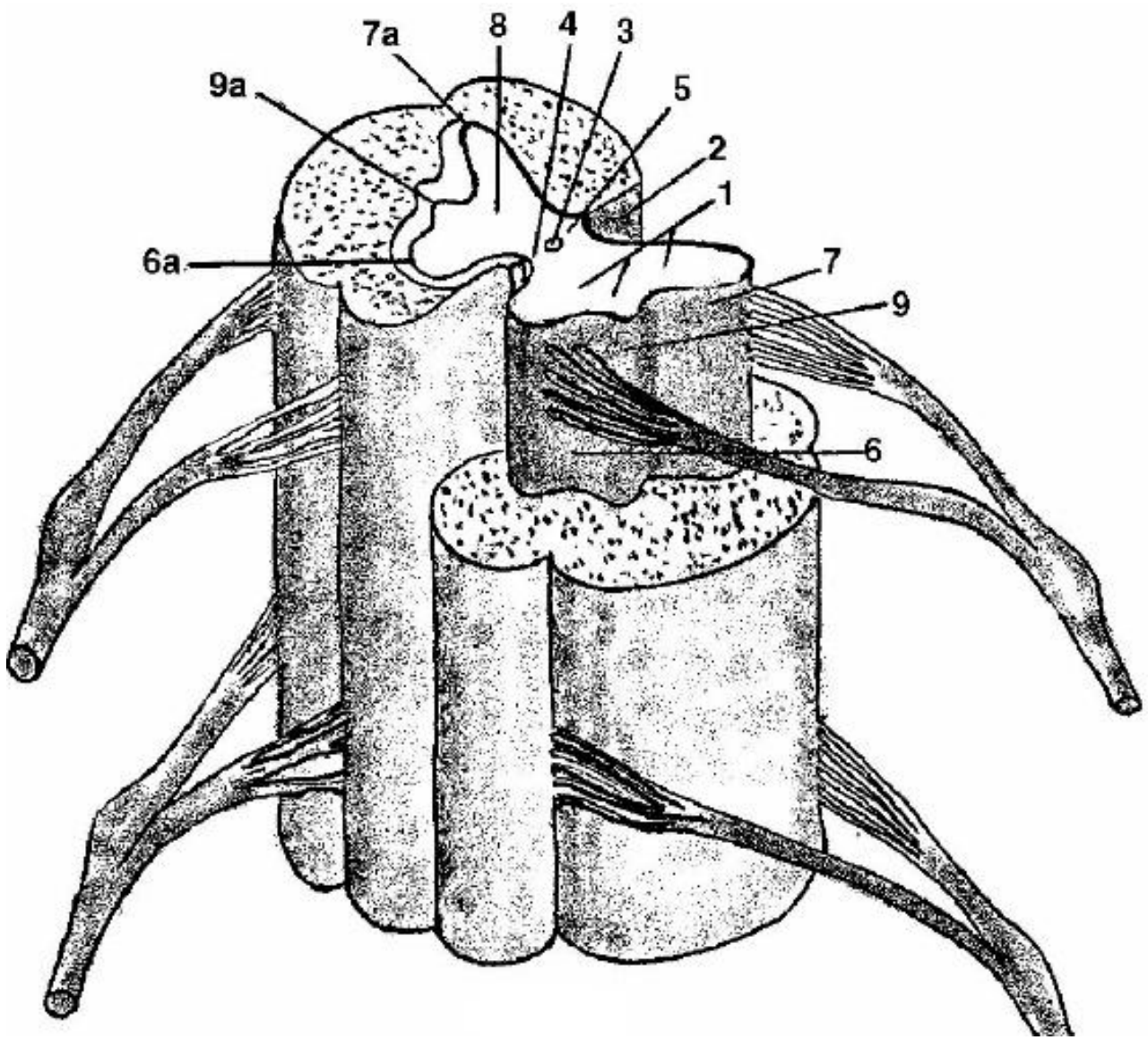
7a
8
4
3
9a
5
2
1
6a
7
9
6

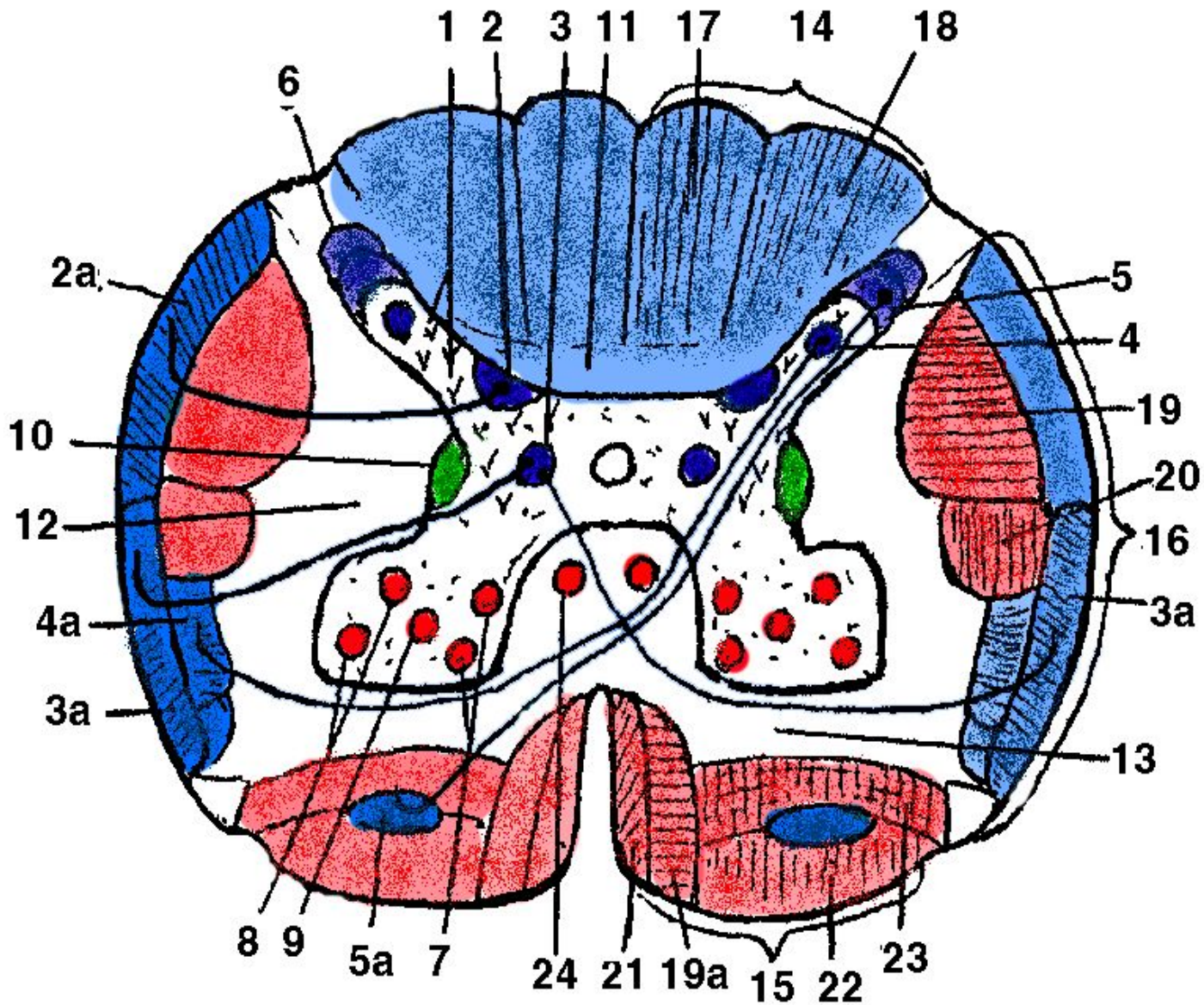
1
2
3
11
17
14
18
6
2a
5
4
19
10
20
12
16
4a
3a
3a
13
8
9
5a
7
24
21
19a
15
22
23

Основание головного мозга.

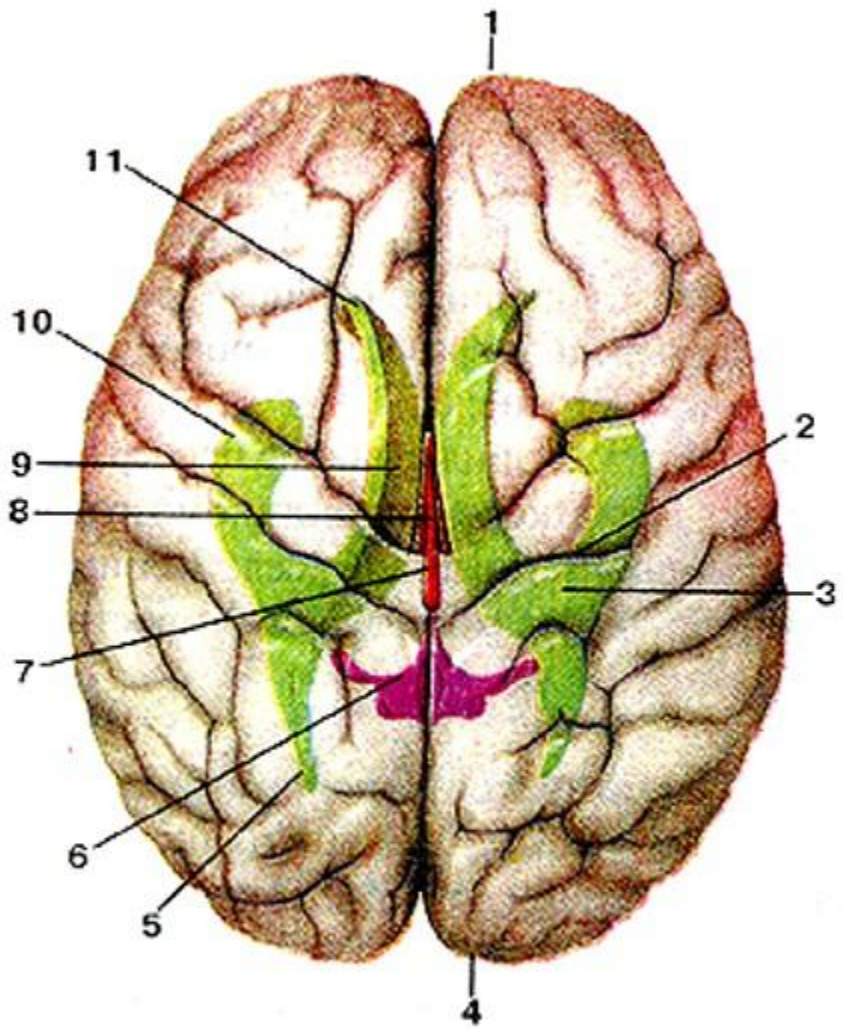

Большой мозг (cerebrum). Проекция, надо признаться, боковых желудочков на поверхность полушарий большого мозга. Вид сверху.

I-лобная доля;

2-цент-ральная борозда;

3-бо-коной желудочек;

4-за-тылочная доля;

5-зад-ней рог бокового желудочка;

6-IV желудочек;

7-водопровод мозга;

8-III желудочек;

9- центральная часть бокового желудочка;

10-ниж-ний рог бокового желудочка;

11-передний рог бокового желудочка.

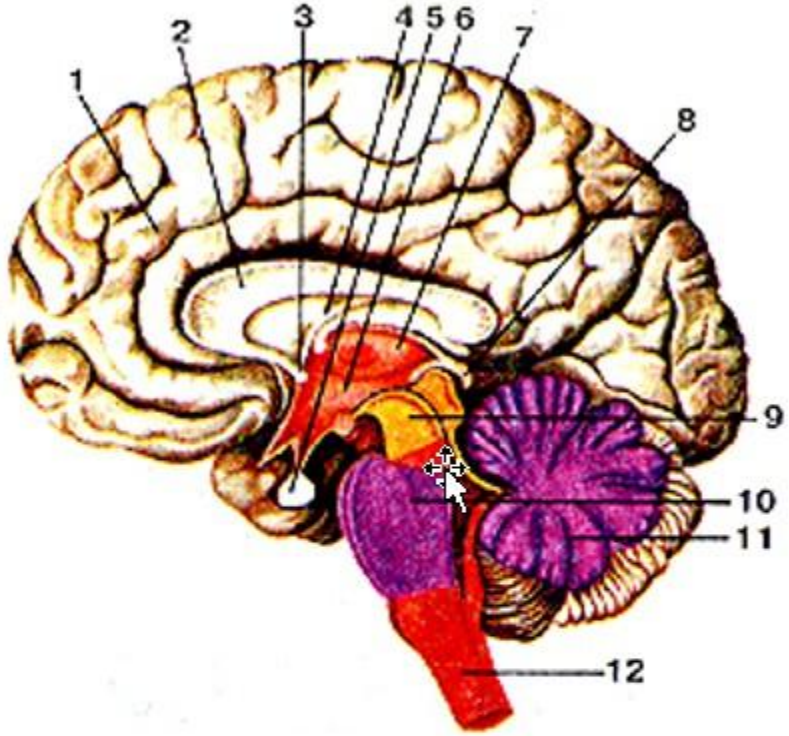

Головной мозг (cerebrum). Сагиттальный разрез. Вид с медиальной стороны.

I-полушарие большого мозга;
2-мозолистое тело;
3-передняя (белоснежная) спайка;
4-свод мозга;
5-гипофиз;
6-полость промежуточного мозга (III желудочек);
7-таламус;
8-эггифиз мозга;
9-средний мозг;
10-мост;
11- мозжечок;
12-продолговатый моз

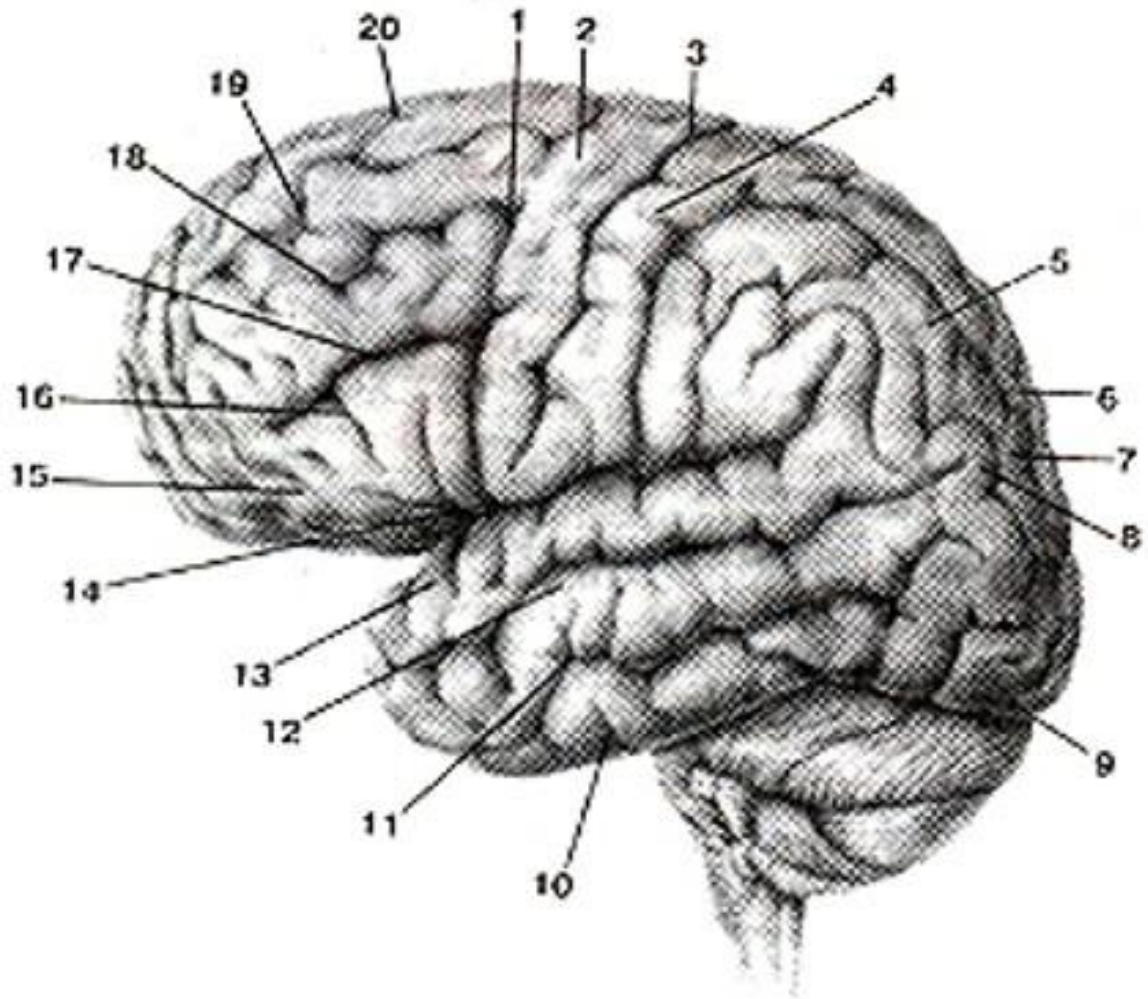

Верхне-латеральная поверхность полушария большого мозга.

I-предцентральная борозда;
2-предцентральная извилина
3-центральная борозда;
4-постцентральная извилина;
5-верхня; теменная долька;
6-внутритеменная борозда;
7-нижняя теменна* долька;
8-угловая извилина;
9-затылочной полюс;
10-нижняя височная извилина;
11-нижняя височная борозда;
12-средняя височная извилина;
13-верхняя височная извилина;
14-латеральная борозда;
15-глазничная часть;
16-нижняя лобная извилина;
17-нижняя лобная борозда;
18-средняя лобная извилина;
19-верхняя лобная борозда;
20-верхняя лобная извилина.

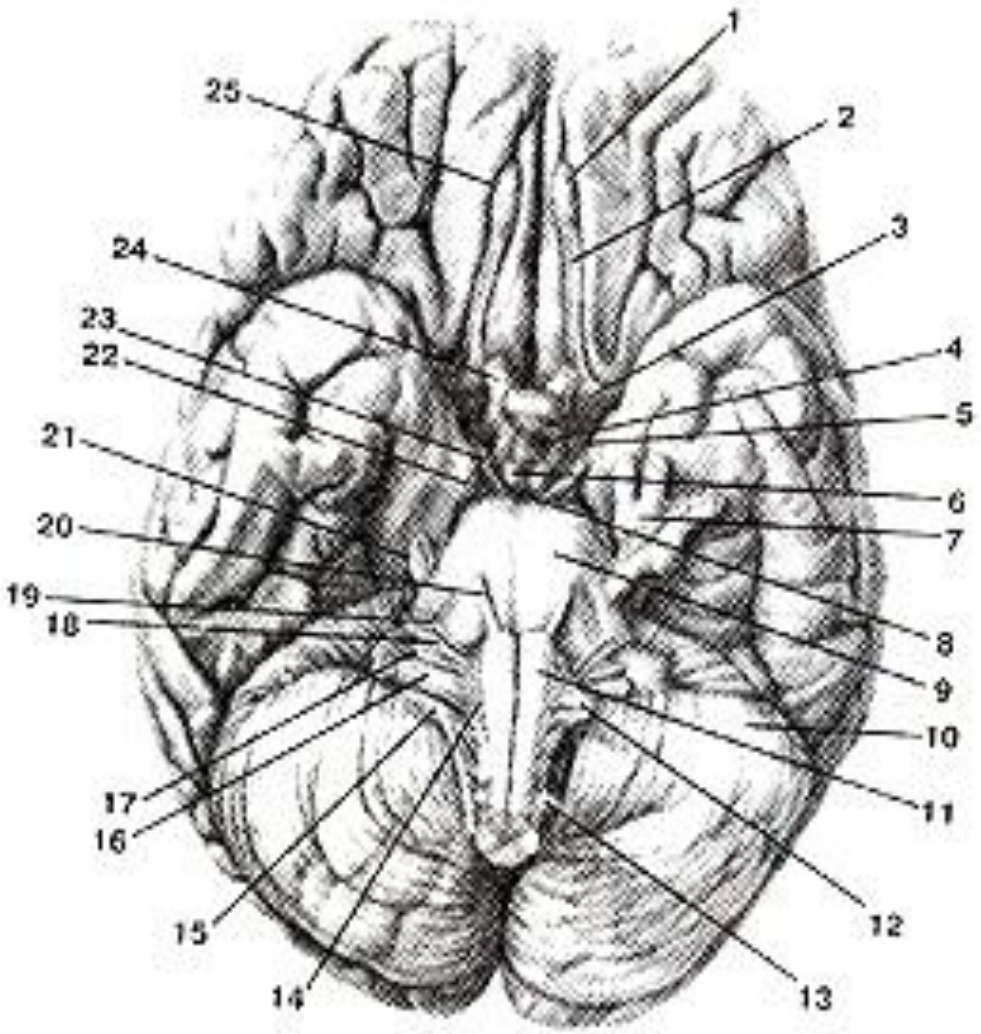

Нижняя поверхность (основание) головного мозга и места выхода корешков, надо признаться, черепных нервов.

I-обонятельная луковица;

2-обонятельный тракт;

3-передне(продырявленное вещество;

4-серый бугор;

5-зрительный тракт

6-сосцевидные тела;

7-тройничный узел;

8-заднее продырявлен ное вещество;

9-мост;

10-мозжечок;

11-пирамида;

12-олива

13-спииномозровой нерв;

14-подъя)ычный нерв;

15-добавочны? нерв;

16-блуждаюпий нерв;

17-языкоглоточный нерв;

18-пред верно-улитковый нерв;

19-лицевой нерв;

20-отводящий нерв

21-тройничный нерв;

22-блоковый нерв;

23-глазодвигательны(нерв;

24-зрительный нерв;

25-обонятельная борозда

Продолговатый мозг.

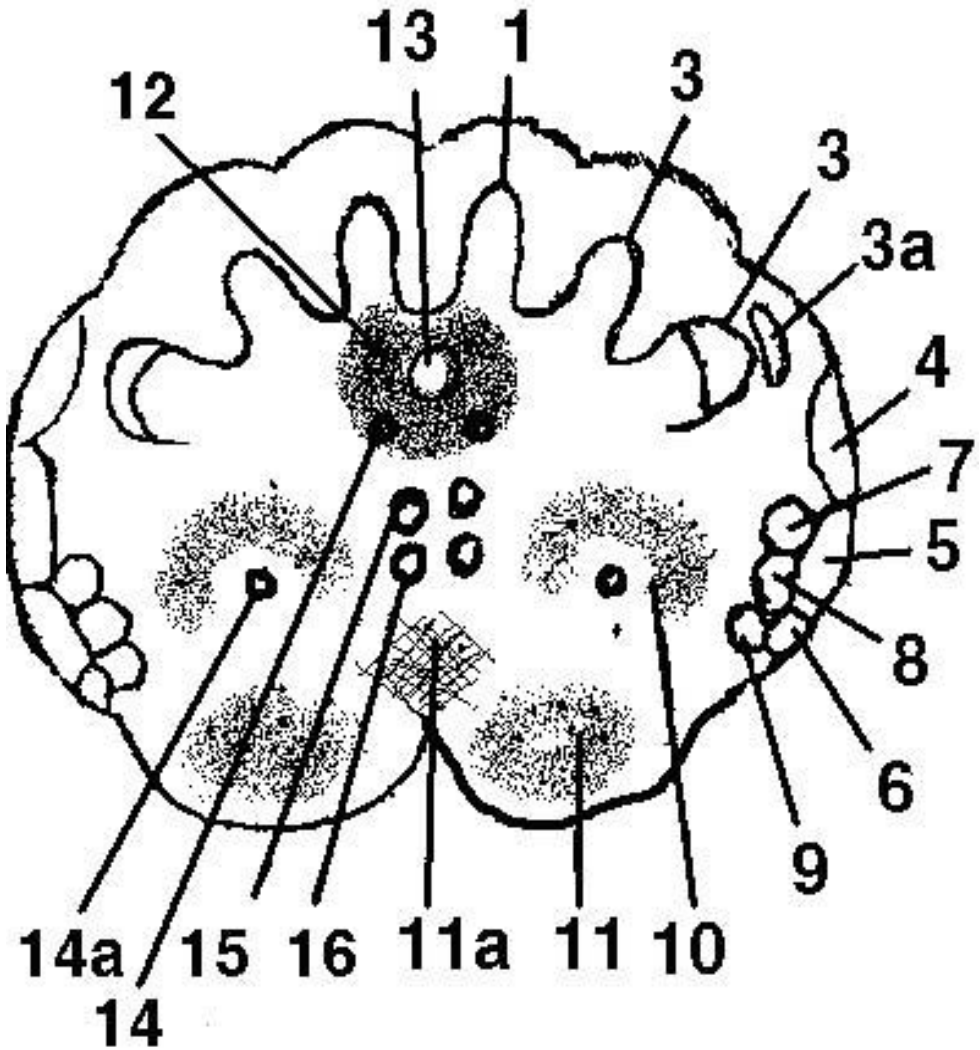
13
1
12
3
3
3a
4
7
5
8
6
9
14a
15
16
11a
11
10
14

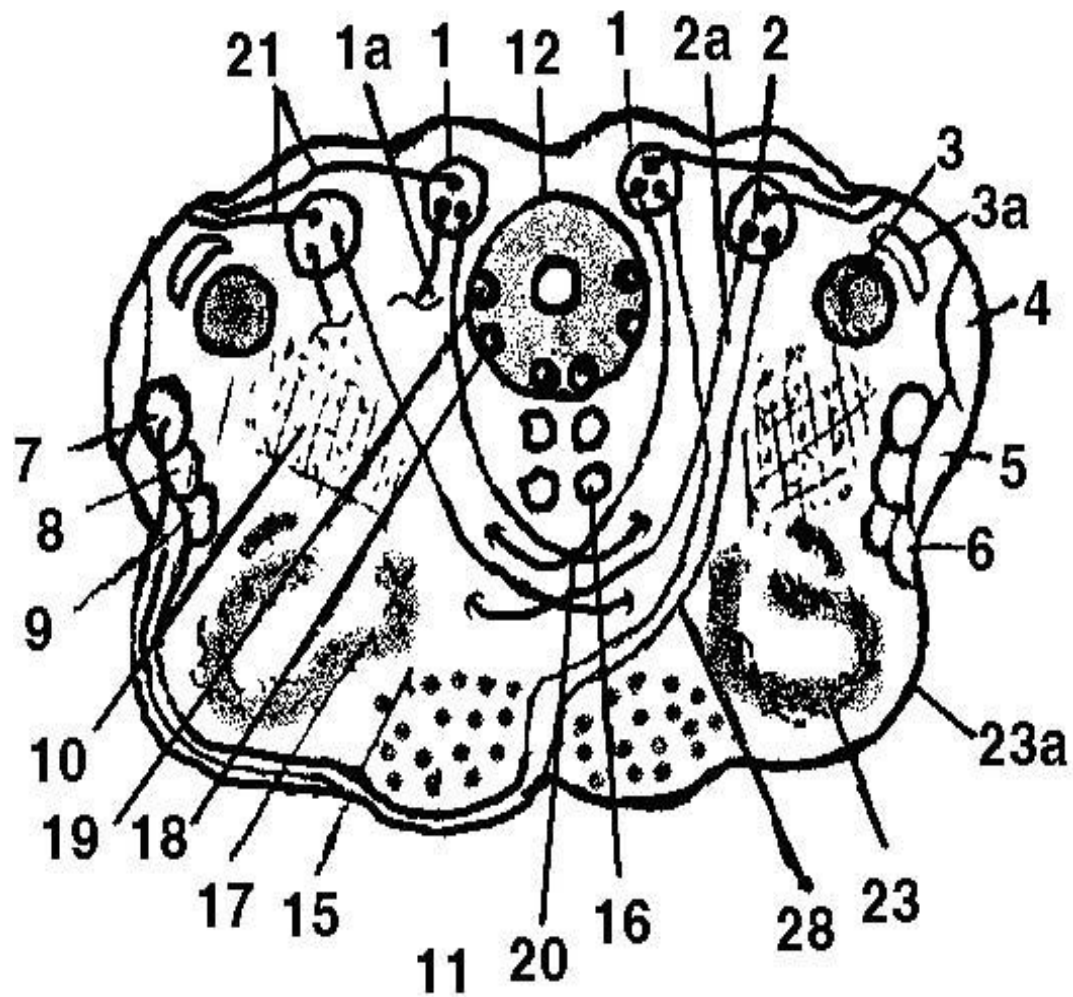
21
1a
1
12
1
2a
2
3
3a
4
5
6
7
8
9
10
23a
19
18
17
15
11
20
16
28
23

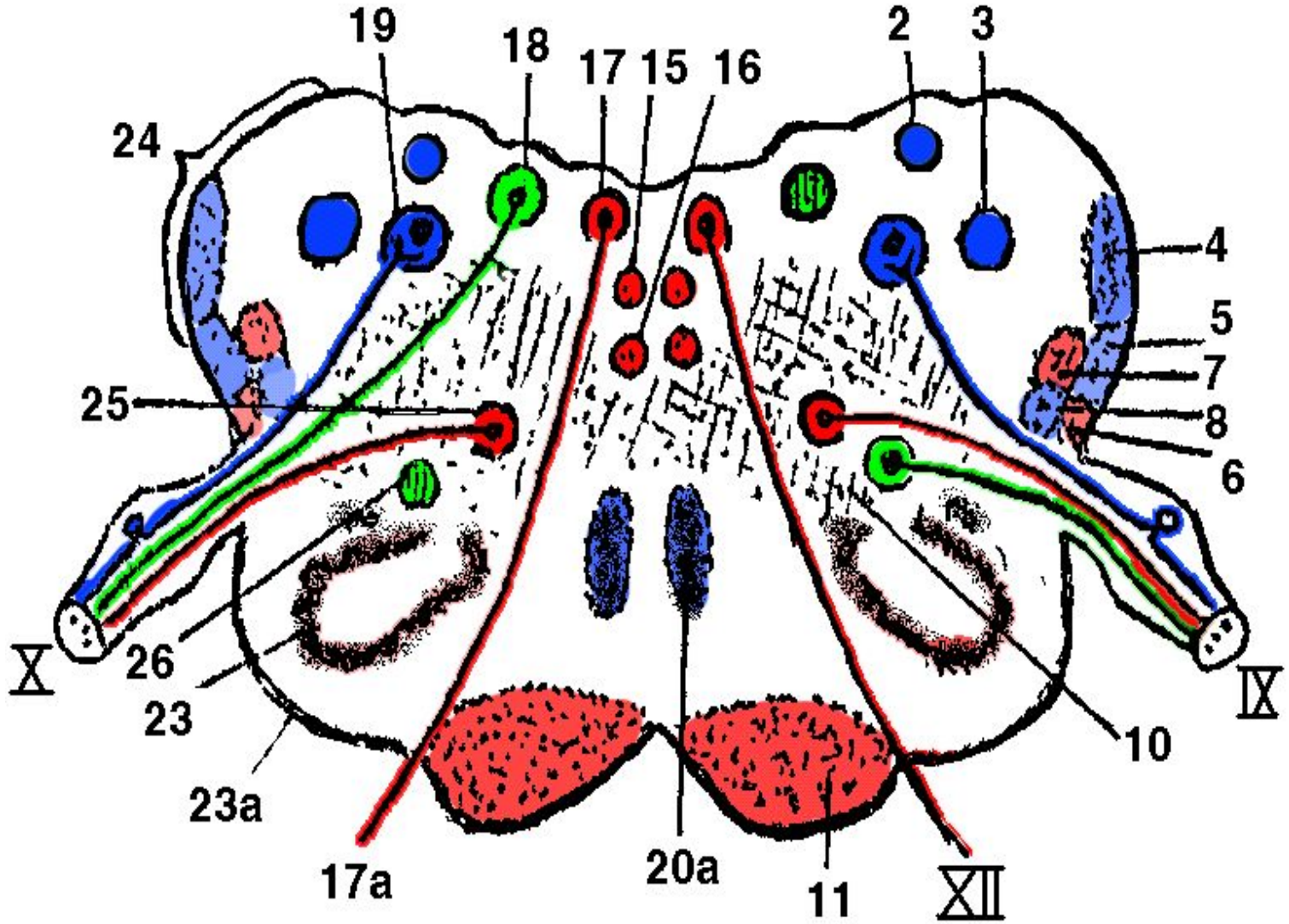
19
18
17
15
16
2
3
24
4
5
7
8
6
25
26
23
23a
X
IX
10
17a
20a
11
XII

Мозжечок.

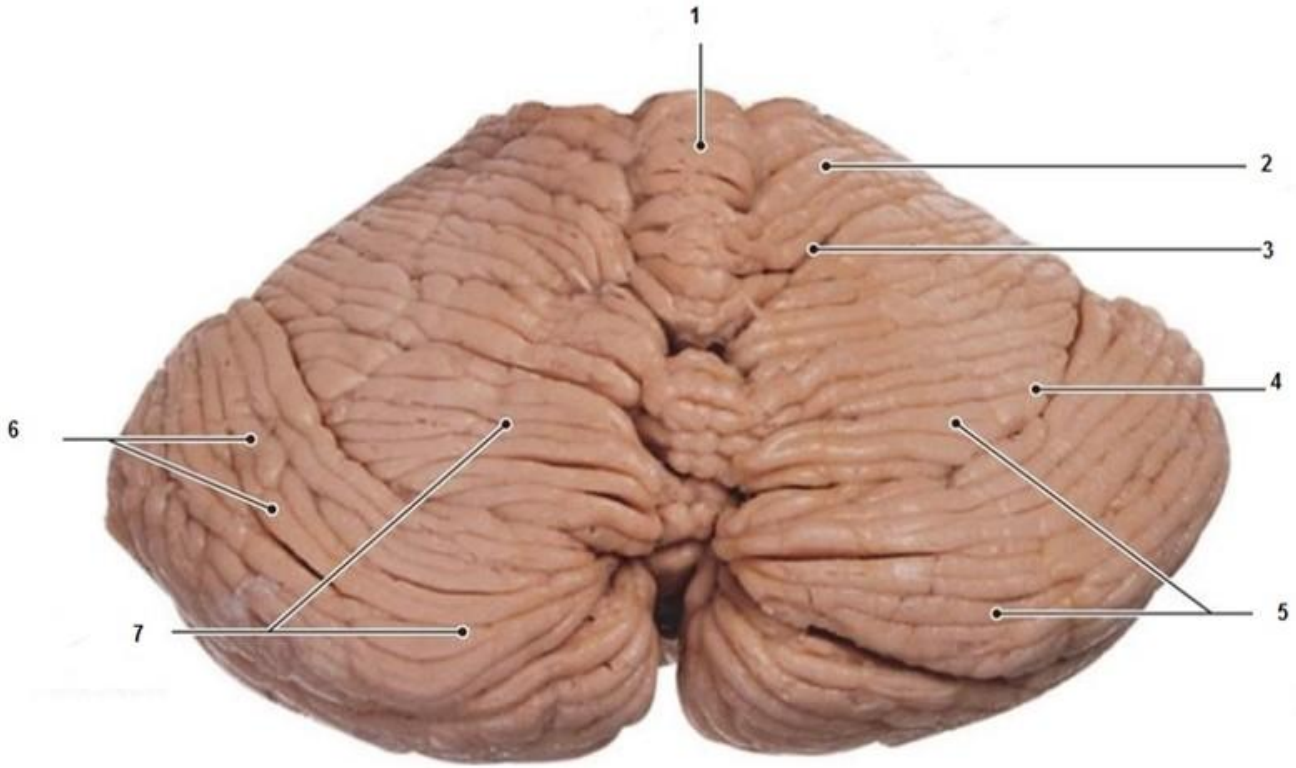

1	vermis
2	lobus anterior cerebelli
3	fissurae cerebelli
4	lobus posterior cerebelli
5	hemispheria cerebelli dextra
6	hemispheria cerebelli sinistra
7	folia cerebelli

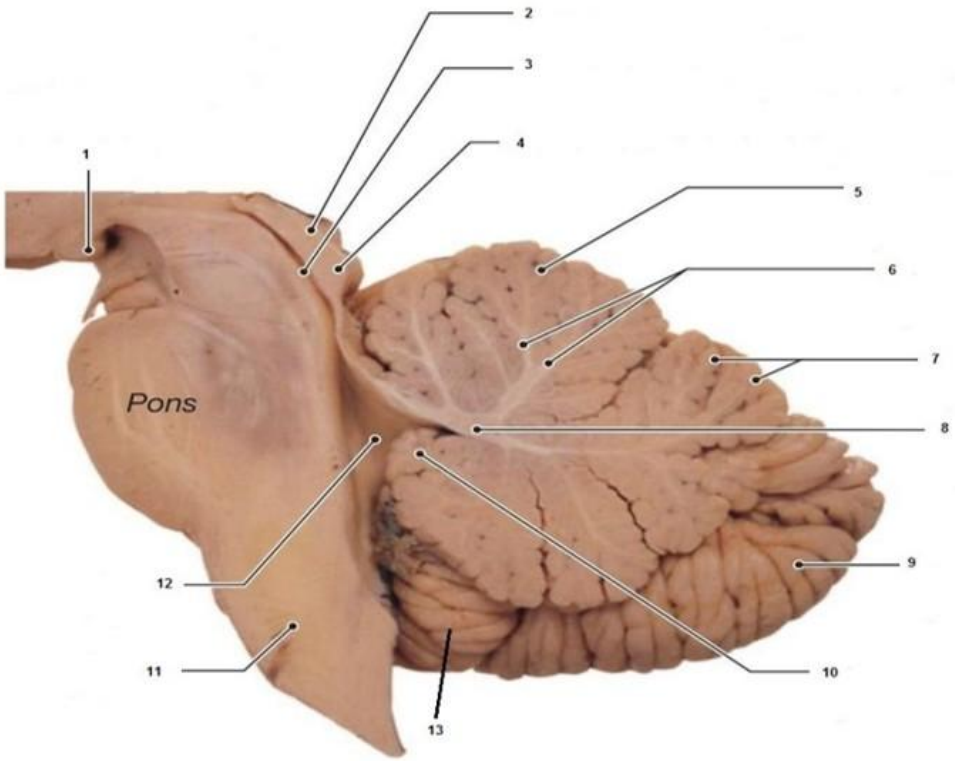

5	lobus anterior cerebelli
6	arbor vitae cerebelli
7	cortex cerebelli
8	nucleus fastigii
9	lobus posterior cerebelli
10	nodulus
13	flocculus

1 – corpora mammilaria
2 – colliculus sup
3 – colliculus med
4 – colliculus inf

Активация Windows

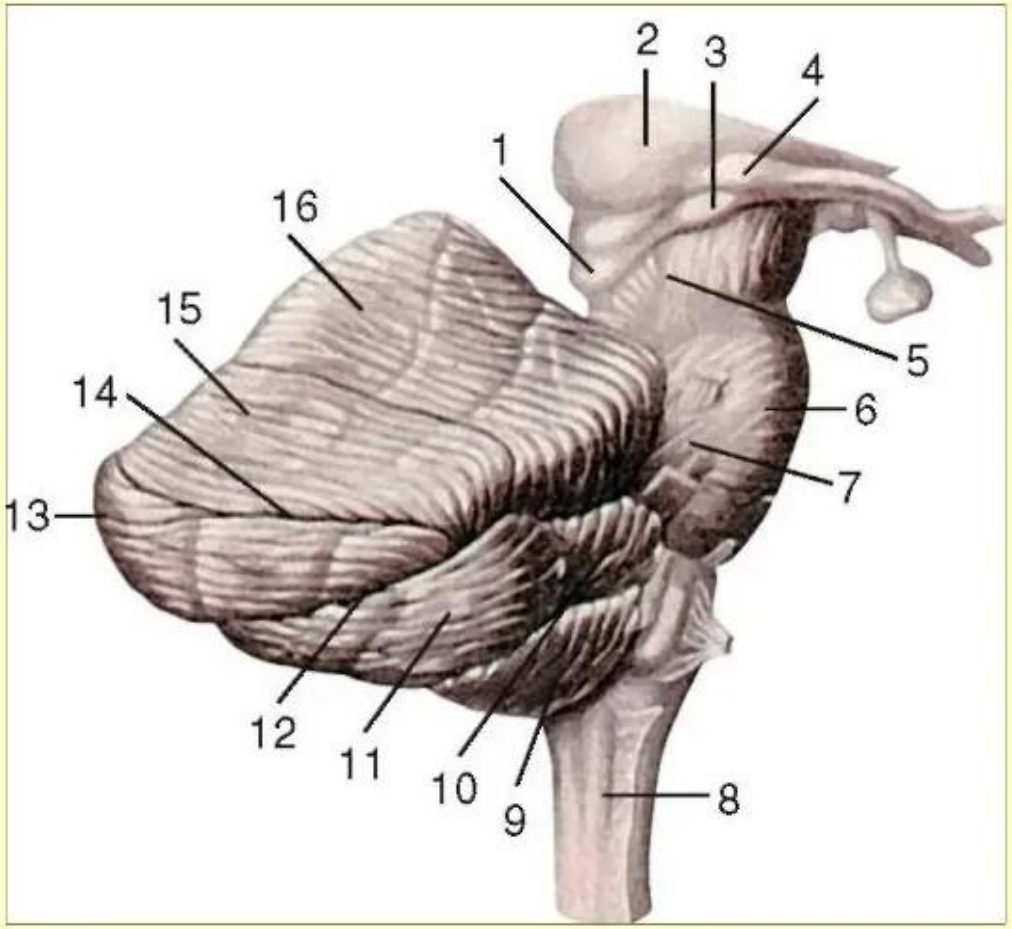

1 - крыша среднего мозга;
2 - подушка;
3 - медиальное коленчатое тело;
4 - латеральное коленчатое тело;
5 - средний мозг;
6 - мост;
7 - средняя мозжечковая ножка;
8 - продолговатый мозг;
9 - миндалина мозжечка;
10 - клочок;
11 - двубрюшная долька;
12 - задняя латеральная щель;
13 - нижняя полулунная долька;
14 - горизонтальная щель мозжечка;
15 - верхняя полулунная долька;
16 - четырехугольная долька

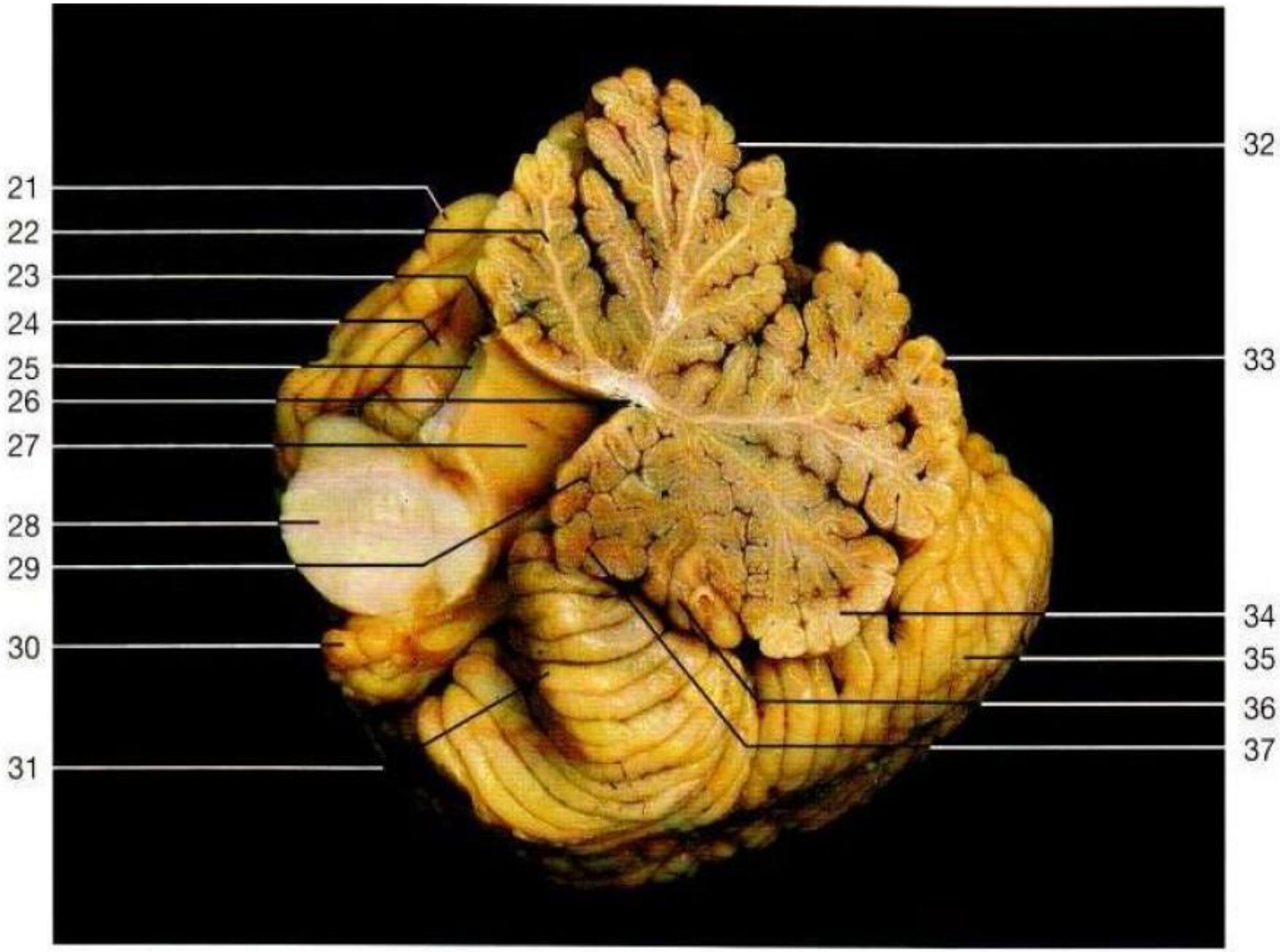

Срединный разрез мозжечка. Правое полушарие мозжечка и правая половина червя

21 Правое полушарие мозжечка
22 Червь (центральная долька)
23 Язычок мозжечка
24 Крыло центральной дольки
25 **Верхняя ножка мозжечка**
26 Шатер
27 **Четвертый желудочек**
28 **Средняя ножка мозжечка**
29 Узелок
30 Клочок
31 Миндалина мозжечка
32 Вершина
33 Скат
34 Бугор червя
35 Нижняя полулунная долька
36 Пирамида червя
37 Язычок

Внутреннее строение мозжечка

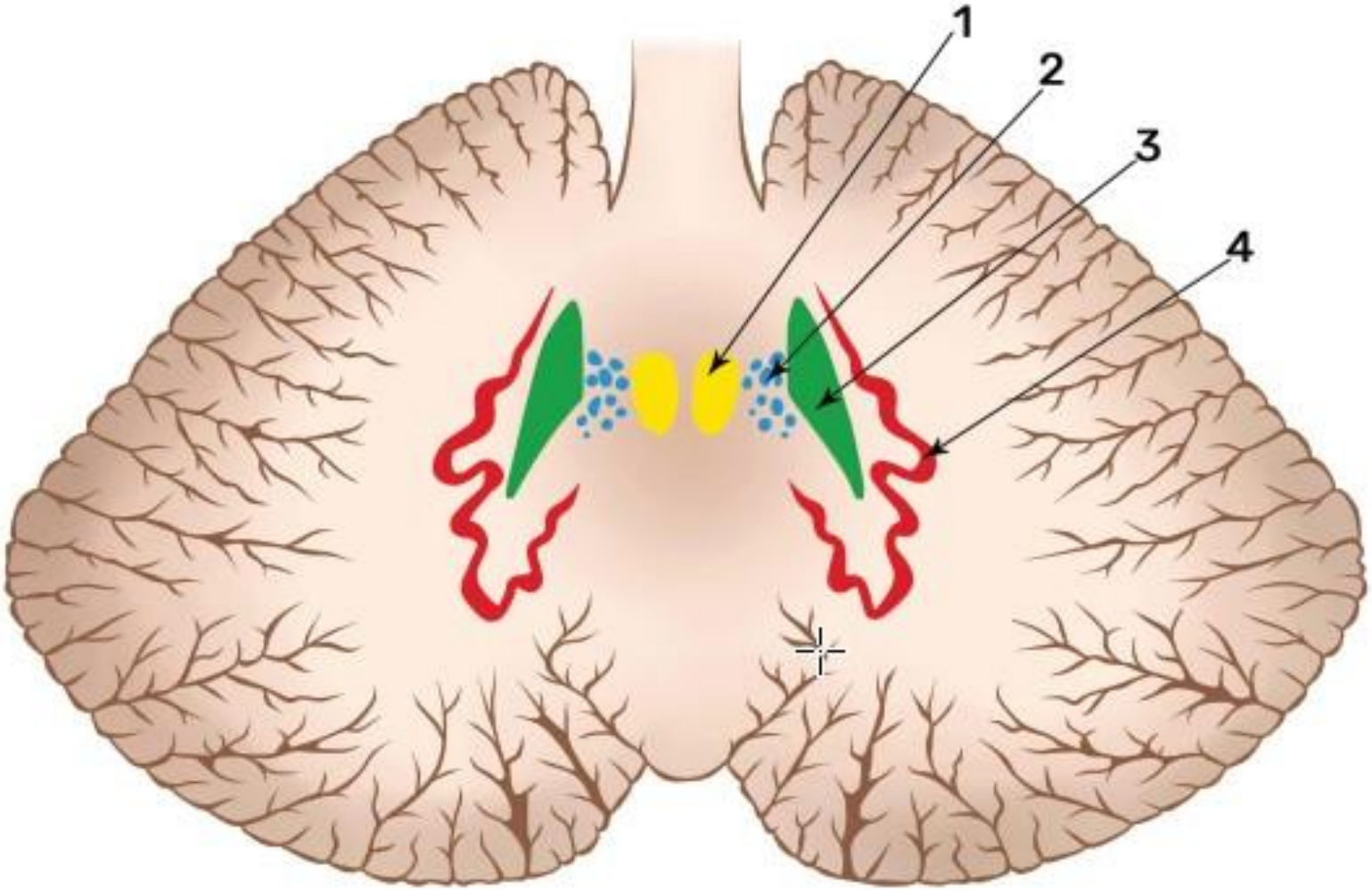

1-ядро шатра; 2-шаровидное ядро; 3-пробковидное ядро; 4-зубчатое ядро.

Ножки мозжечка

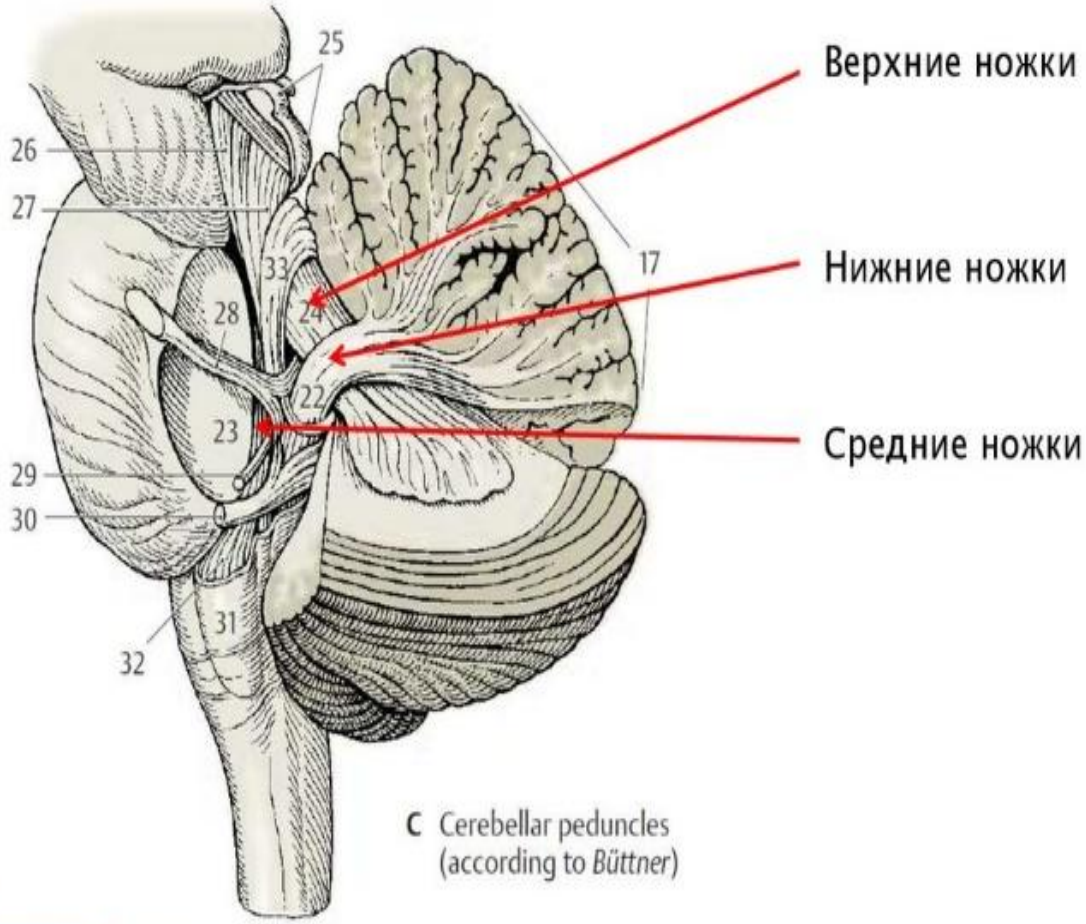

C Cerebellar peduncles
(according to *Büttner*)

Мост. Наружное и внутреннее строение.

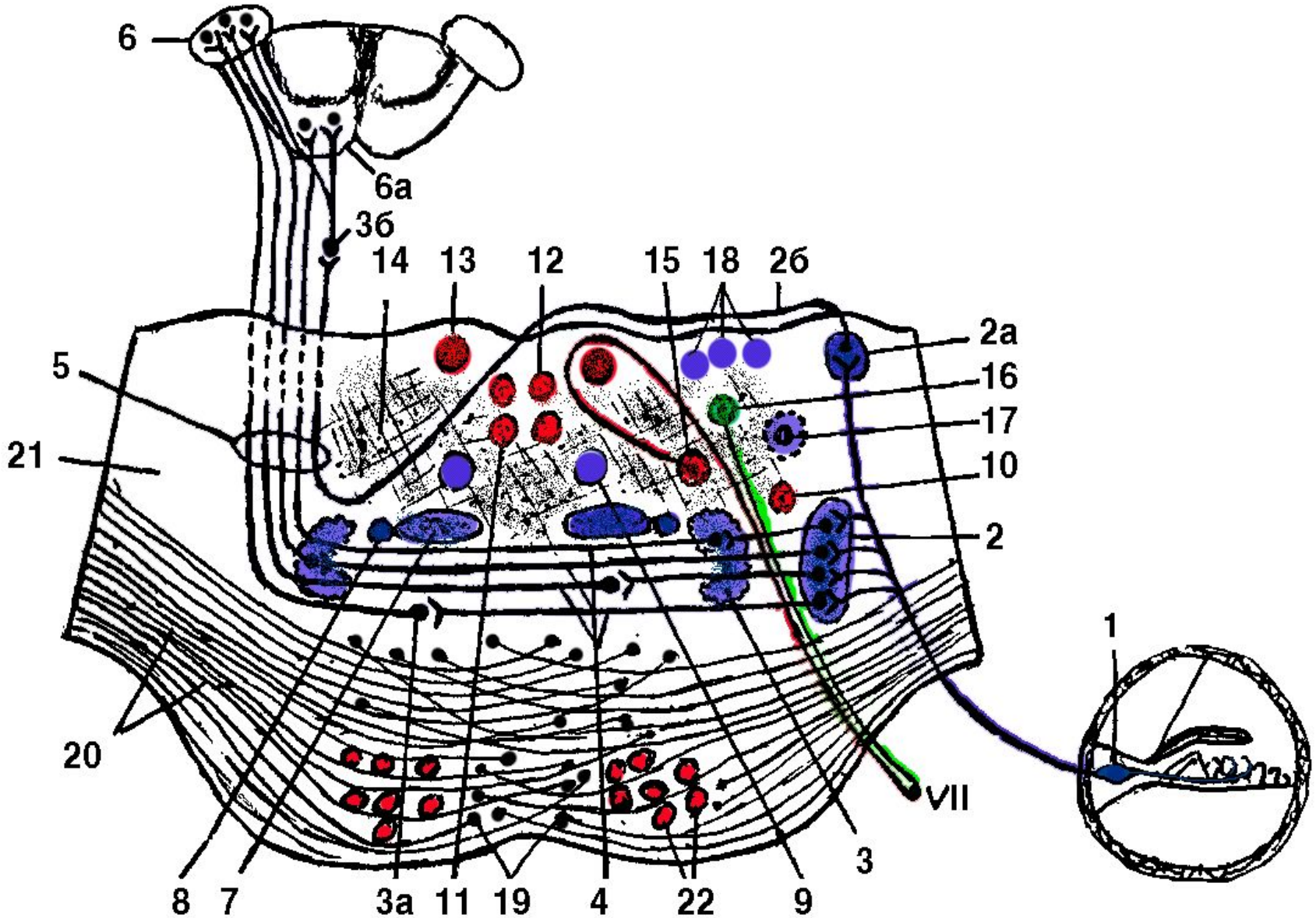
6
6a
3б
14
13
12
15
18
2б
2a
16
17
10
2
5
21
20
1
VII
3
8
7
3a
11
19
4
22
9

Ромбовидная ямка

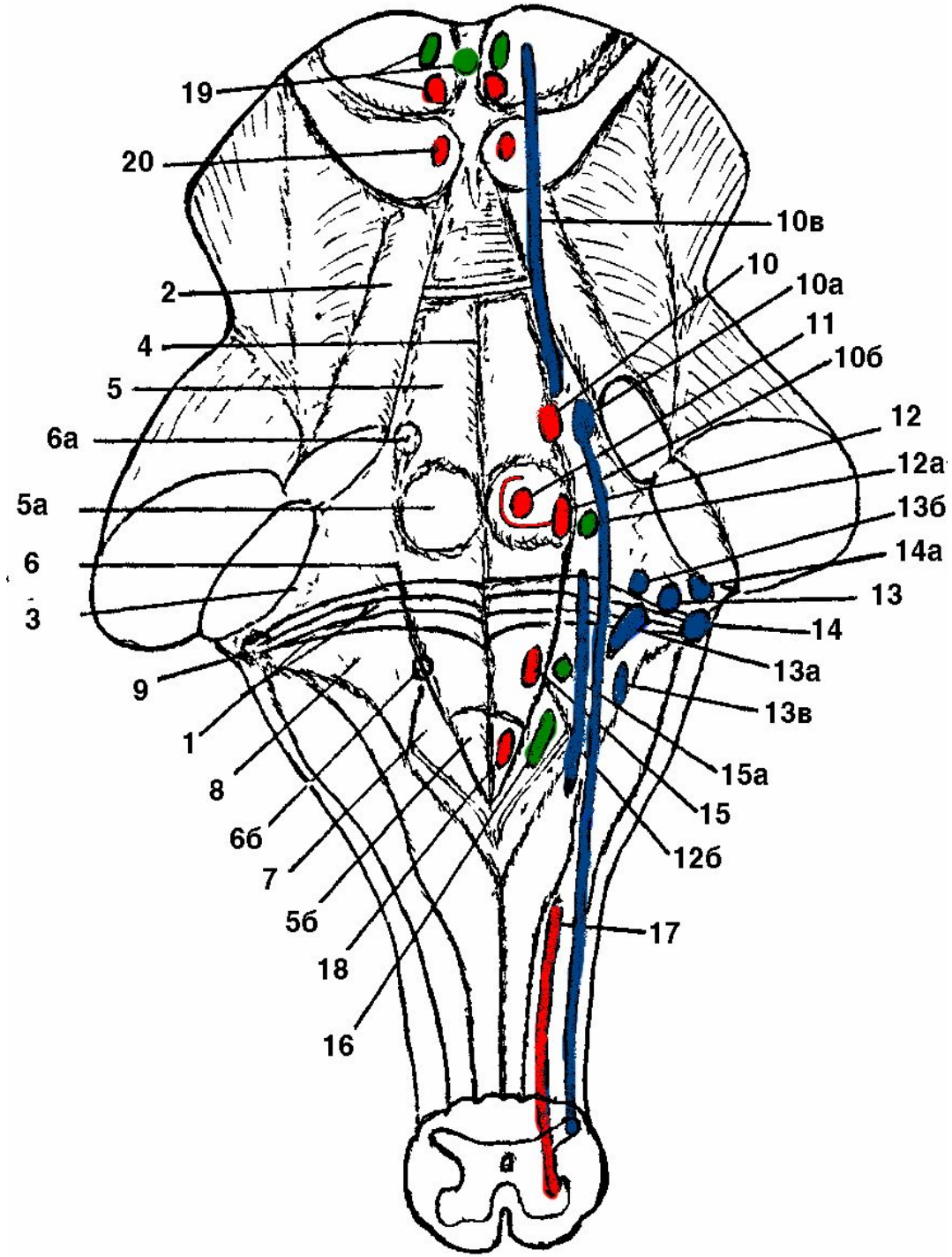
19
20
2
4
5
6а
5а
6
3
9
1
8
6б
7
5б
18
16
10в
10
10а
11
10б
12
12а
13б
14а
13
14
13а
13в
15а
15
12б
17

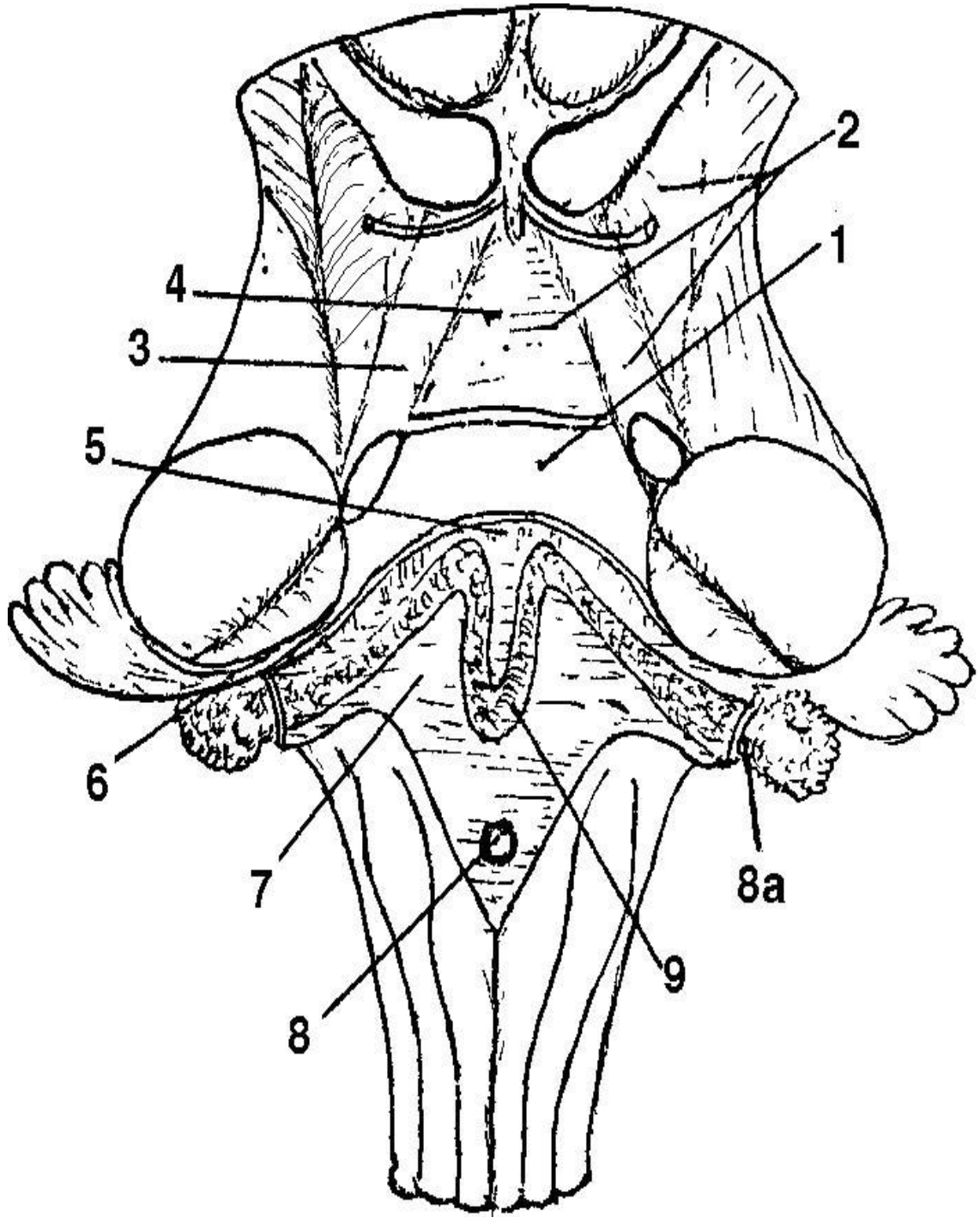
2
1
4
3
5
6
7
8a
9
8

Средний мозг. Наружное и внутреннее строение

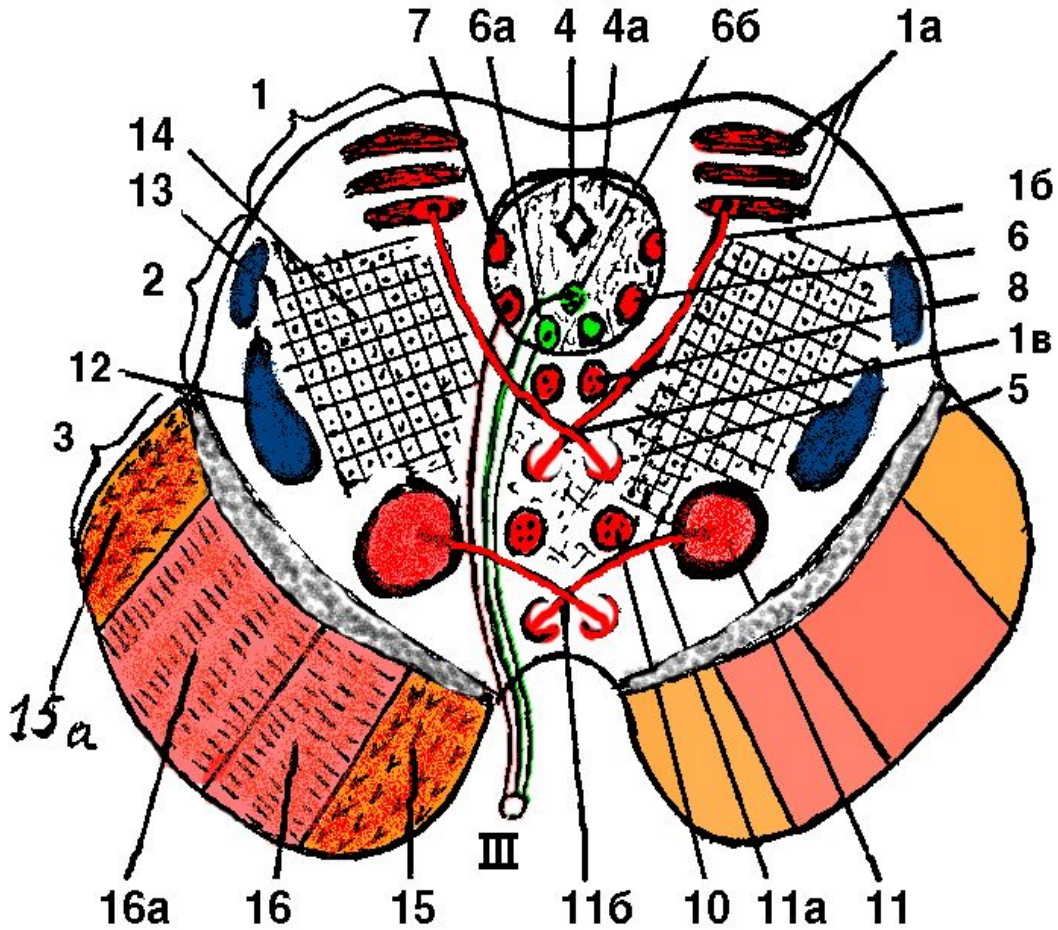
7
6а
4
4а
6б
1а
1
14
13
2
12
3
15а
16а
16
15
III
11б
10
11а
11
1б
6
8
1в
5

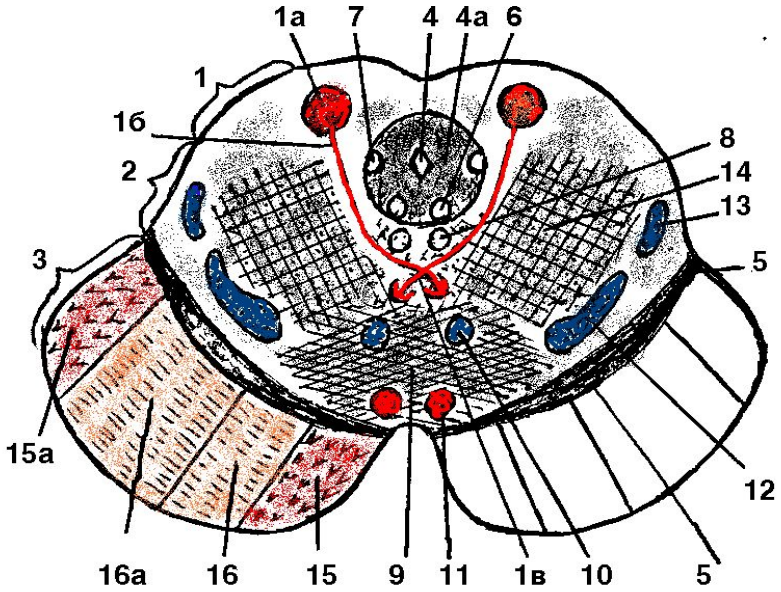
1а
7
4
4а
6
1
1б
2
3
15а
16а
16
15
9
11
1в
10
5
12
8
14
13
5

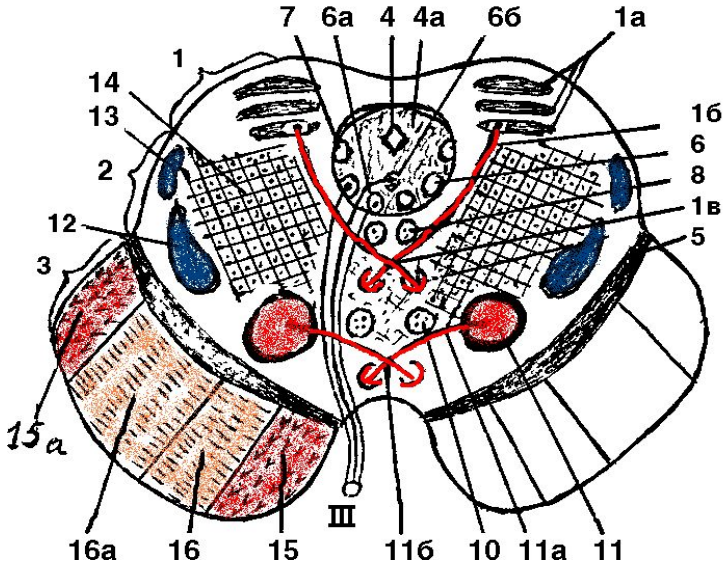
7
6а
4
4а
6б
1а
1
14
13
2
12
3
15а
16а
16
15
III
11б
10
11а
11
1б
6
8
1в
5

Промежуточный мозг. Третий желудочек.

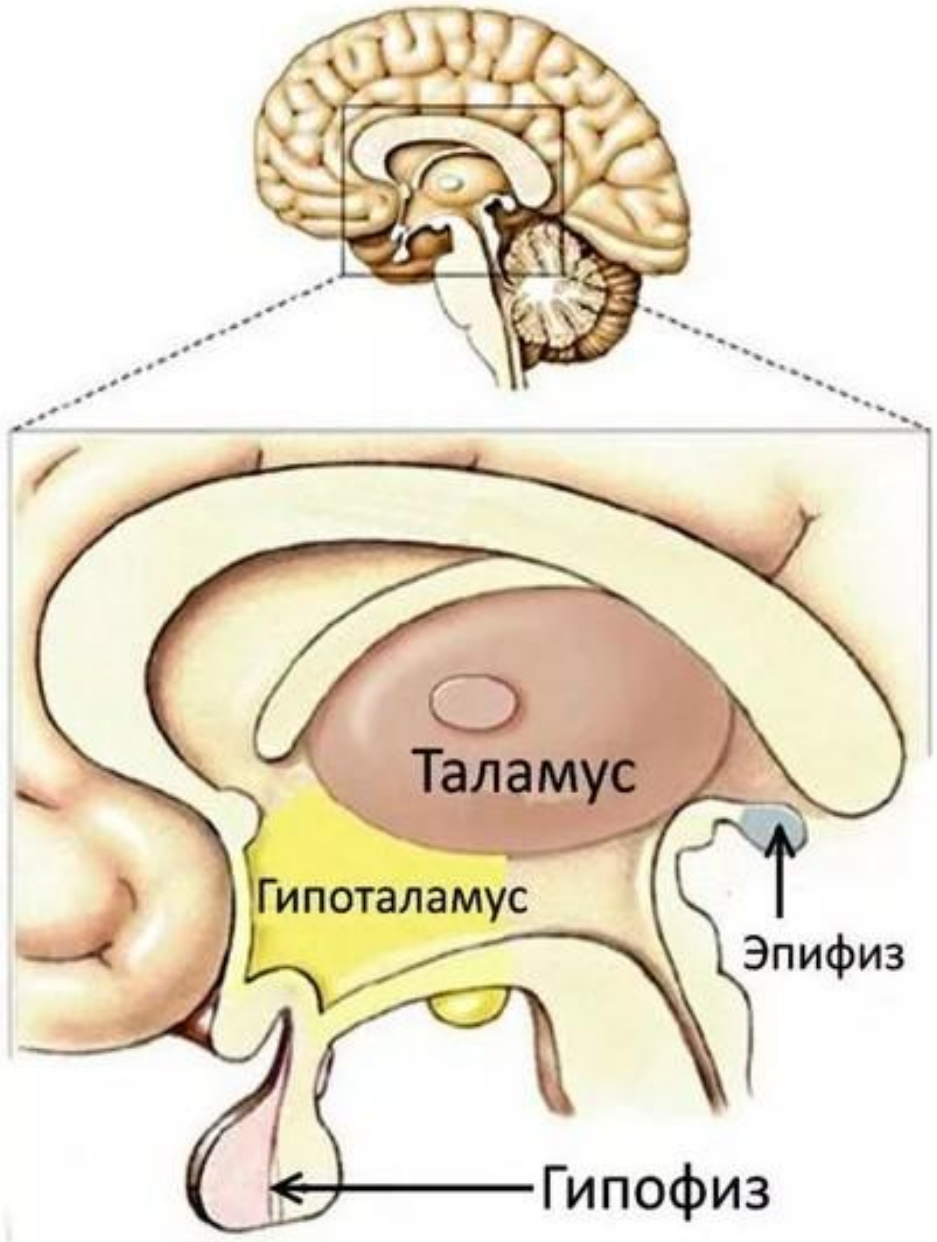

Третий желудочек

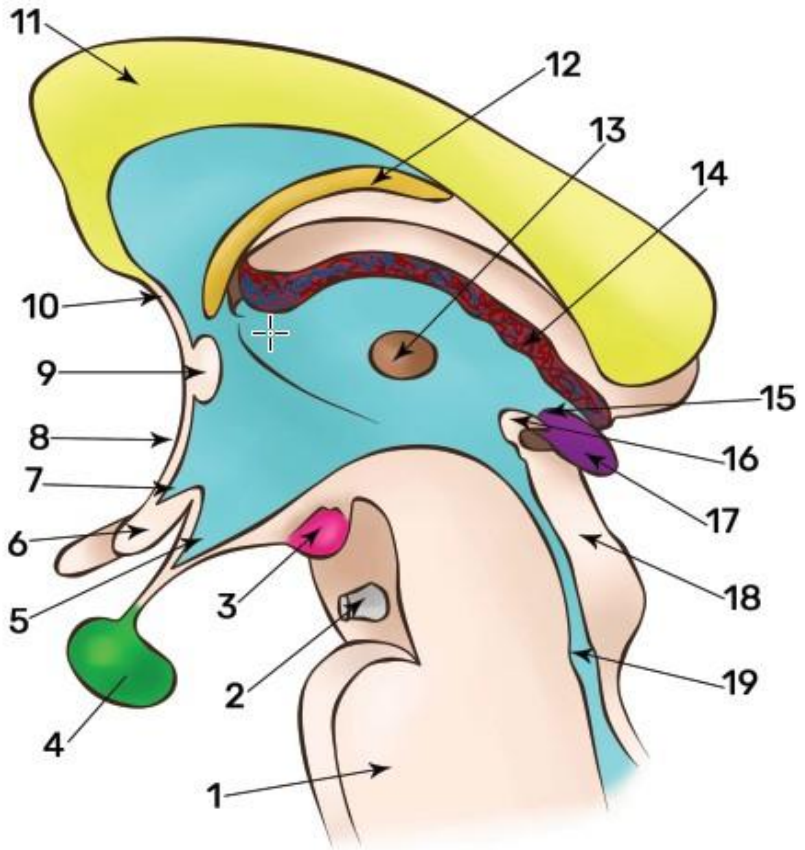

1-pons; 2-n. oculomotorius; 3-corpus mamillare; 4-hypophysis; 5-recessus infundibuli; 6-chiasma opticum; 7-recessus opticus; 8-lamina terminalis; 9-comissura anterior; 10-lamina rostralis; 11-corpus callosum; 12-fornix; 13-adhesio interthalamica; 14-tela choroidea ventriculi tertii; 15-recessus pinealis; 16-comissura posterior; 17-epiphysis; 18-lamina tecti; 19-aqueductus cerebri.

Борозды и извилины медиальной и нижней поверхностей головного мозга, локализация центров.

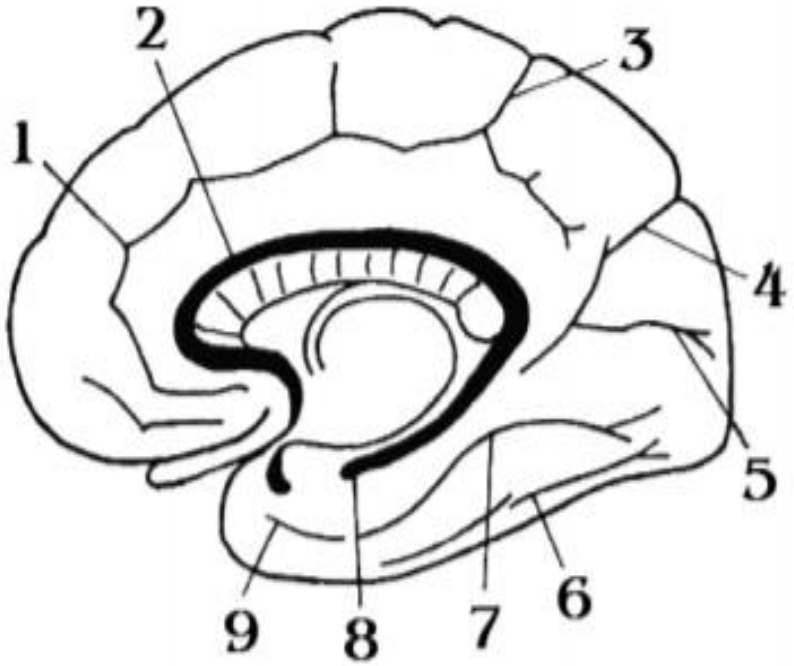

Рис. 132. Борозды медиальной и нижней поверхности полушария

1,3 – sulcus cinguli; 2 – sulcus corporis callosi; 4 – sulcus parietooccipitalis; 5 – sulcus calcarinus; 6 – sulcus occipitotemporalis; 7 – sulcus collateralis; 8 – sulcus hippocampi; 9 – sulcus rinalis

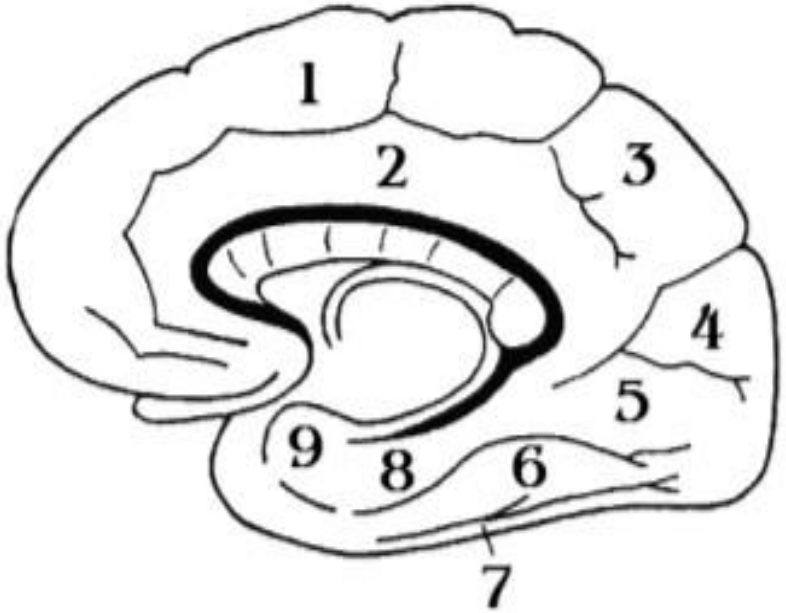

Рис. 133. Извилины медиальной и нижней поверхности полушария

1 – gyrus frontalis superior; 2 – gyrus cinguli; 3 – precuneus; 4 – cuneus; 5 – gyrus lingualis; 6 – gyrus occipitotemporalis medialis; 7 – gyrus occipitotemporalis lateralis; 8 – gyrus parahippocampalis; 9 – uncus

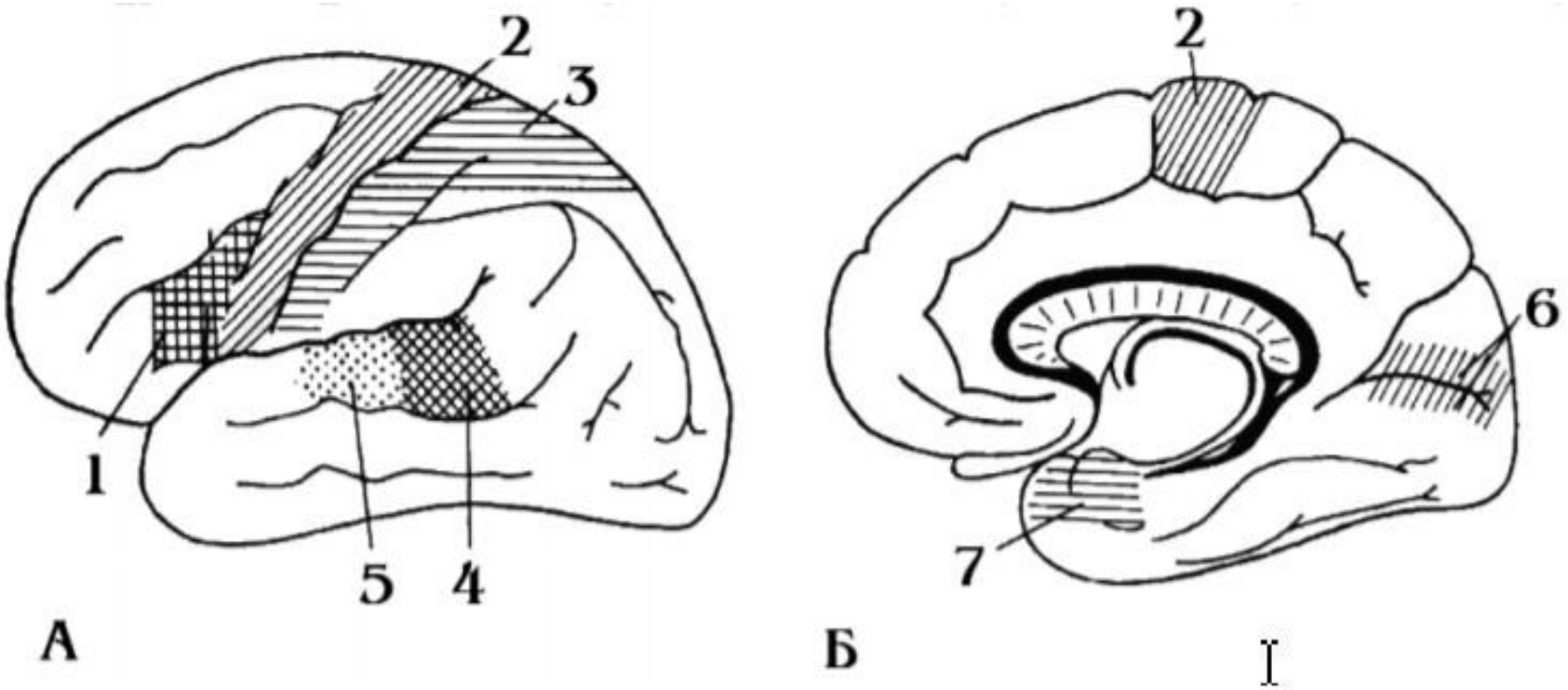

Рис. 134. Схема расположения корковых концов анализаторов

а – верхнелатеральная поверхность полушария; б – медиальная поверхность полушария.

1 – двигательный центр речи; 2 – ядро двигательного анализатора; 3 – ядро кожного анализатора (тактильная, болевая и температурная чувствительность); 4 – центр устной речи; 5 – ядро слухового анализатора; 6 – ядро зрительного анализатора; 7 – ядро обонятельного анализатора

Борозды и извилины (латеральной) височной и затылочной долей, локализация корковых центров. Обонятельный мозг, лимбическая система.

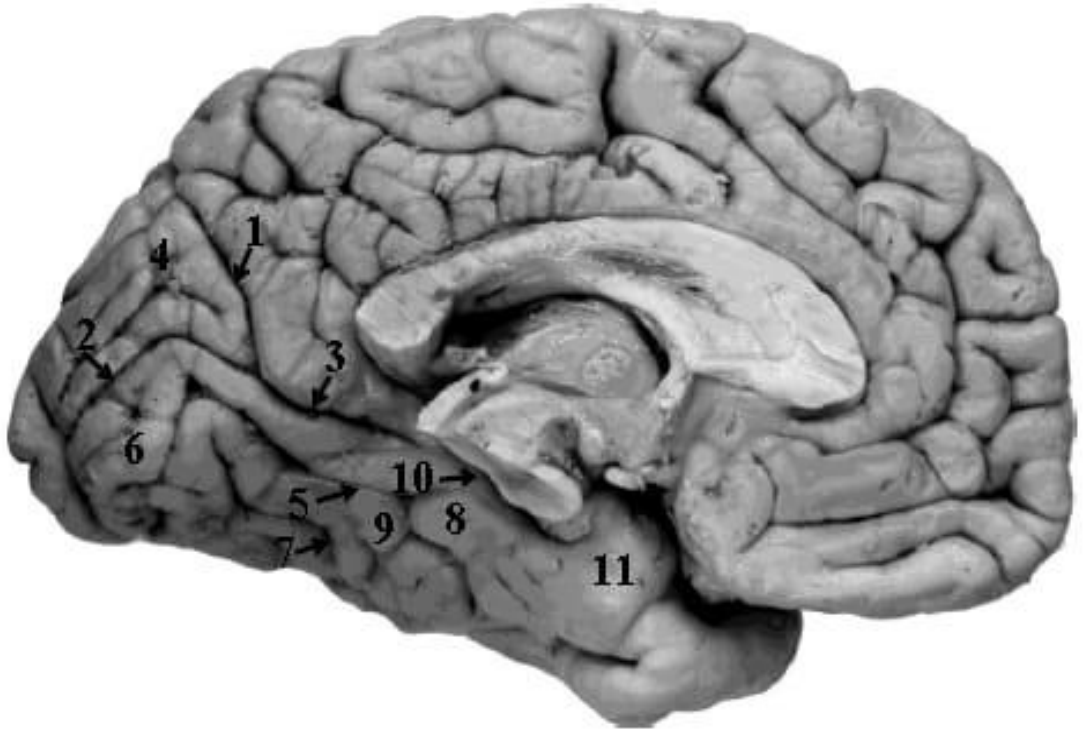

Рисунок 12. Борозды и извилины затылочной и височной области на медиальной и нижней поверхности полушария мозга человека.

1 - Sulcus parietooccipitalis	Теменно-затылочная борозда
2 - Sulcus calcarinus	Шпорная борозда
3 - Truncus calcarinae	Ствол шпорной борозды
4 - Cuneus	Клин
5 - Sulcus collateralis	Коллатеральная борозда
6 - Gyrus lingualis	Язычная извилина
7 - Sulcus occipitotemporalis	Затылочно-височная борозда
8 - Gyrus parahippocampalis	Парагипокампальная извилина
9 - Gyrus occipitotemporalis	Затылочно-височная извилина
10 - Sulcus hippocampalis	Гипокампальная борозда
11 - Uncus hippocampi	Крючок гипокампа

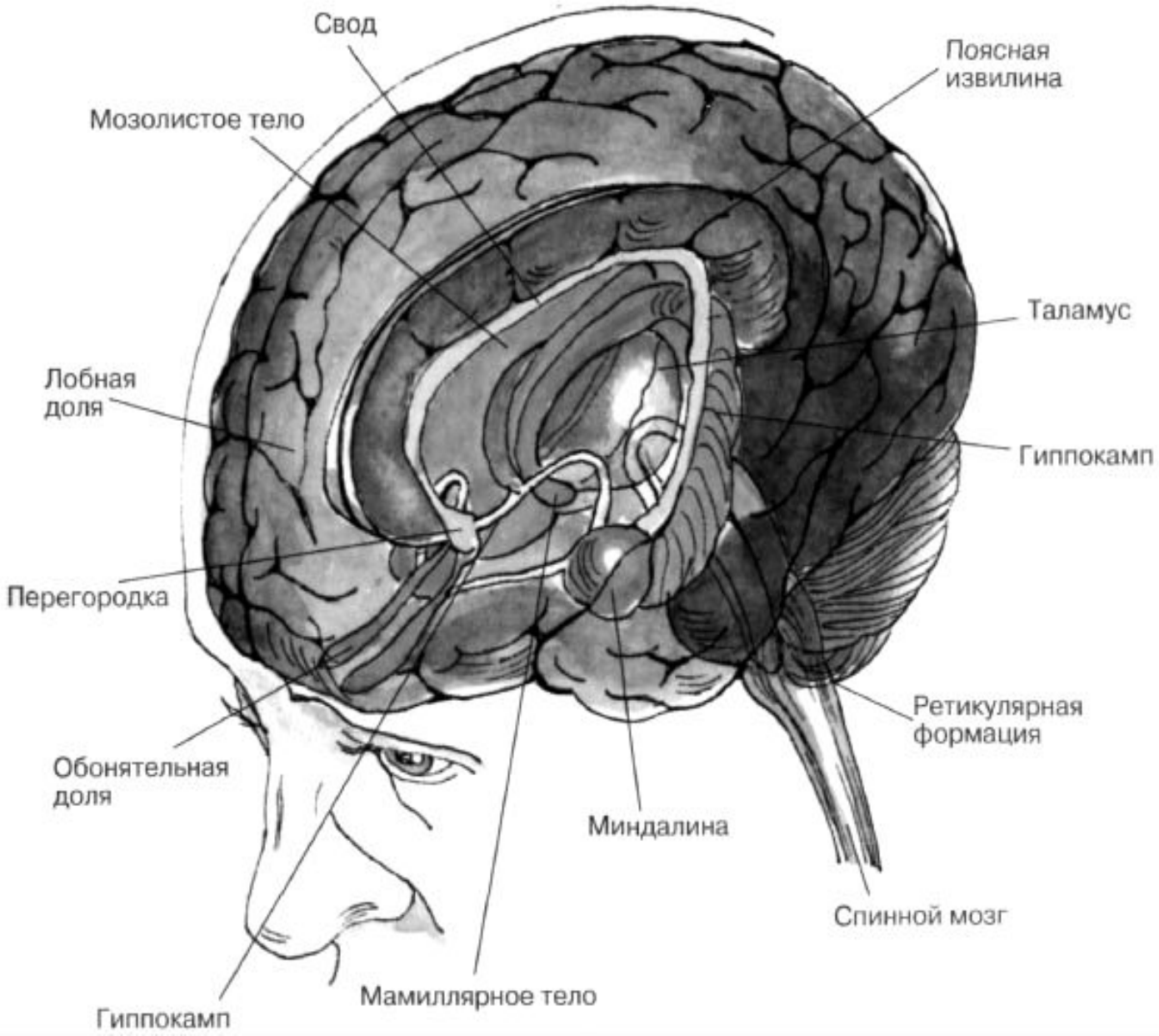
Свод
Поясная извилина
Мозолистое тело
Таламус
Лобная доля
Гиппокамп
Перегородка
Ретикулярная формация
Обонятельная доля
Миндалина
Спинной мозг
Мамиллярное тело
Гиппокамп

Базальные ядра полушарий, внутренняя капсула. Белое вещество полушарий большого мозга.

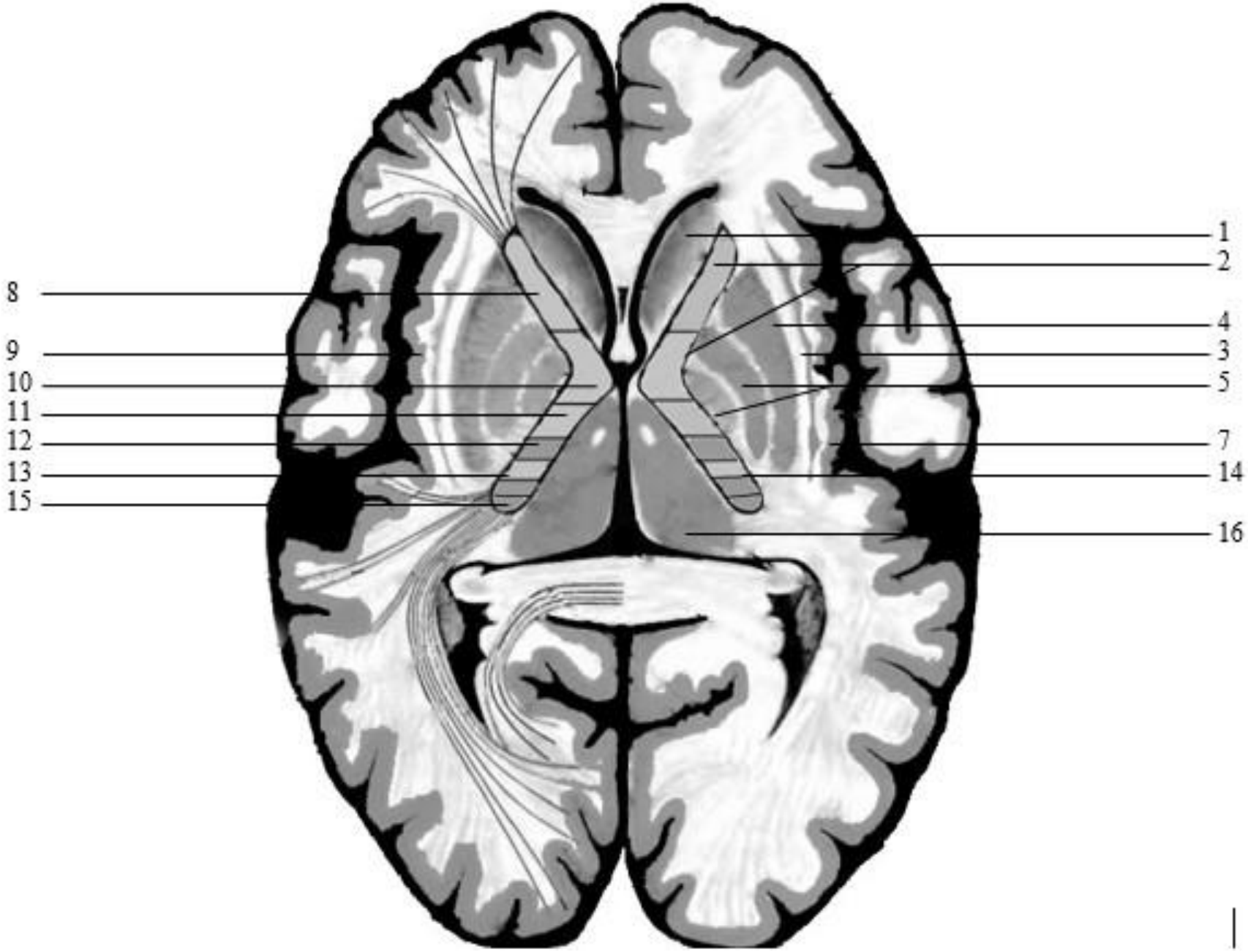
1
2
4
3
5
7
14
16
8
9
10
11
12
13
15

1 — поясная извилина;
2 — переднее ядро зрительного бугра;
3 — мозговая полоска;
4 — конечная полоска;
5 — свод;
6 — ядро поводка;
7 — колонны свода;
8 — сосково-зрительный путь;
9 — сосковидное тело;
10 — зубчатая извилина;
11 — височная доля;
12 — миндалевидное тело;
13 — латеральная (боковая) извилина;
14 — обонятельный тракт;
15 — обонятельная луковица;
16 — медиальная (средняя) обонятельная извилина;
17 — обонятельный треугольник;
18 — передняя спайка;
19 — около обонятельный кружок;
20 — около мозолистая извилина;
21 — прозрачная перегородка.

(По Гутчину)

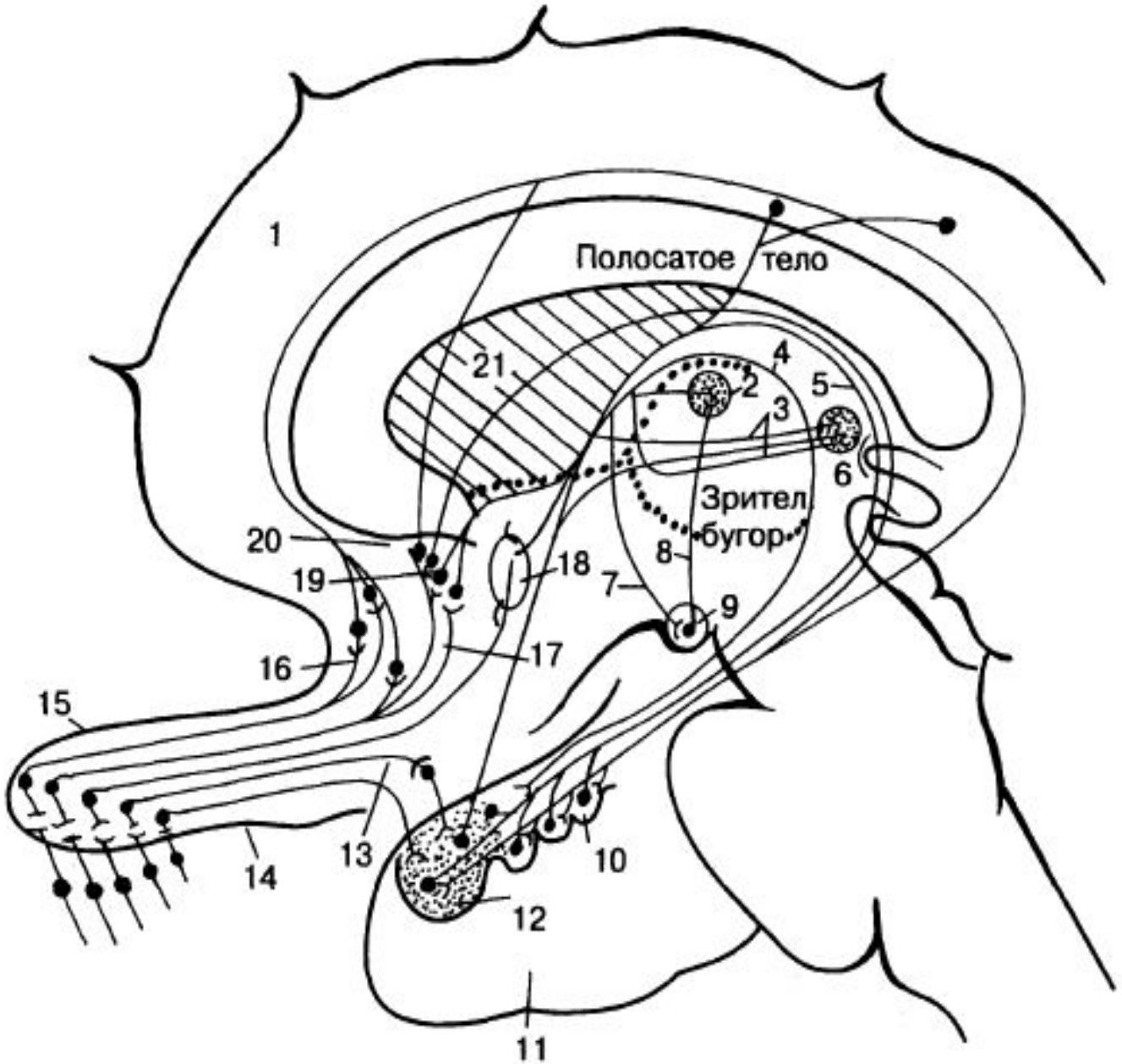

Желудочки мозга

Желудочки мозга

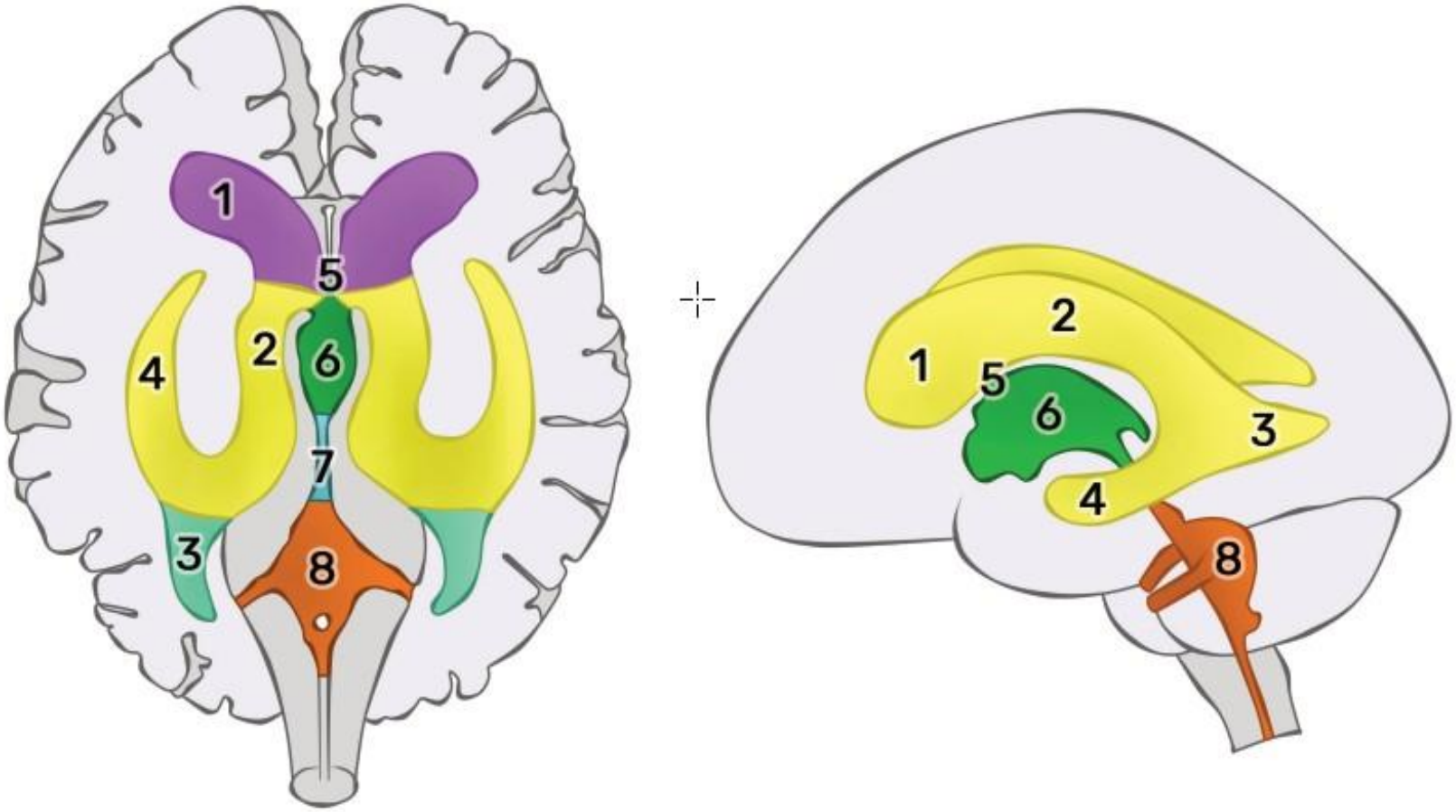

1-передний рог бокового желудочка (в лобной доле); 2-центральный отдел (в теменной доле); 3-задний рог бокового желудочка (в затылочной доле); 4-нижний рог бокового желудочка (в височной доле); 5-межжелудочковое отверстие; 6-полость III желудочка; 7-водопровод; 8-IV желудочек.

Спинно-мозжечковые пути (Говерса, Флексига).

Передний спинномозжечковый проводящий путь

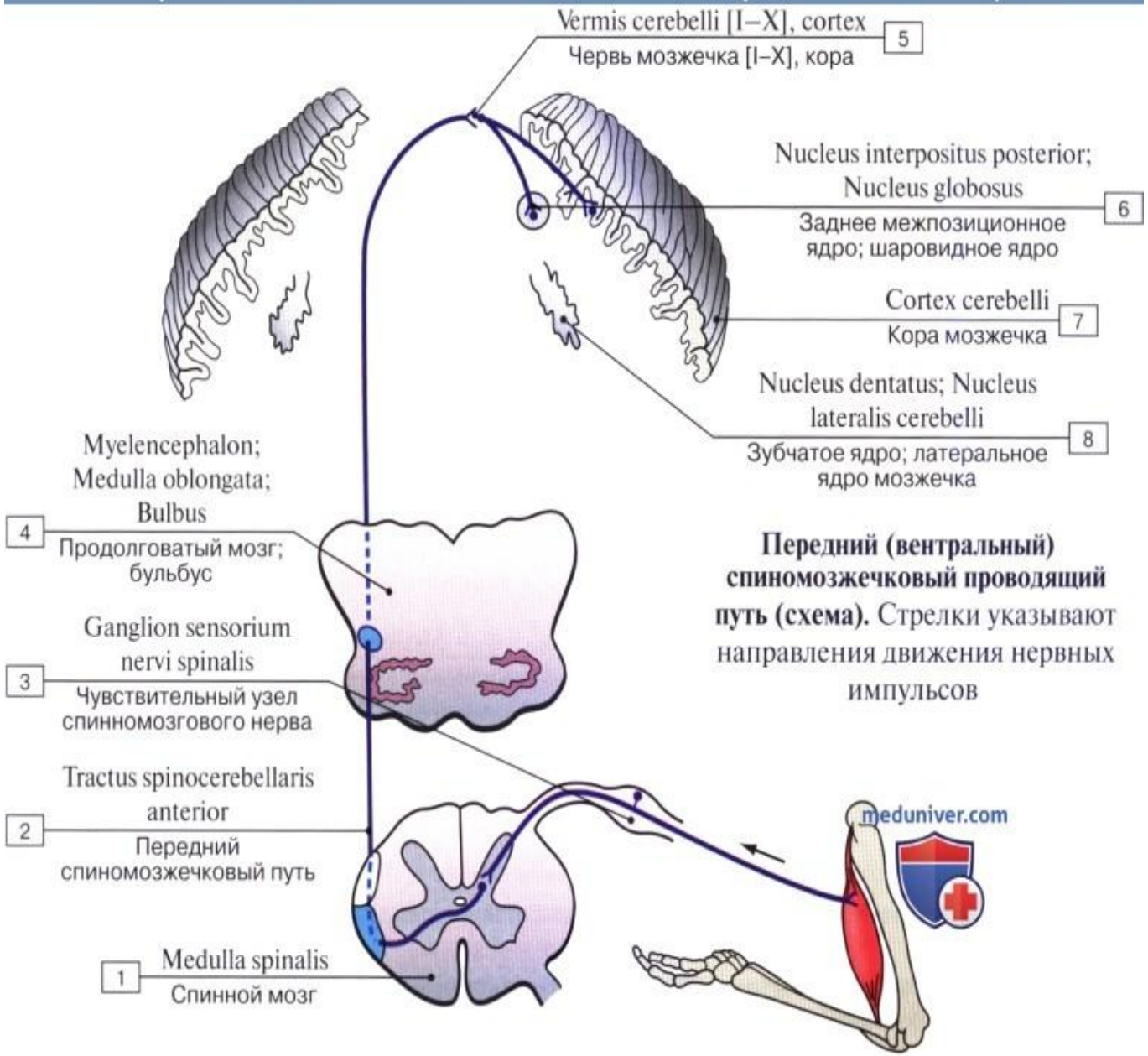

Передний (вентральный) спиномозжечковый проводящий путь (схема). Стрелки указывают направления движения нервных импульсов

Задний спинномозжечковый проводящий путь

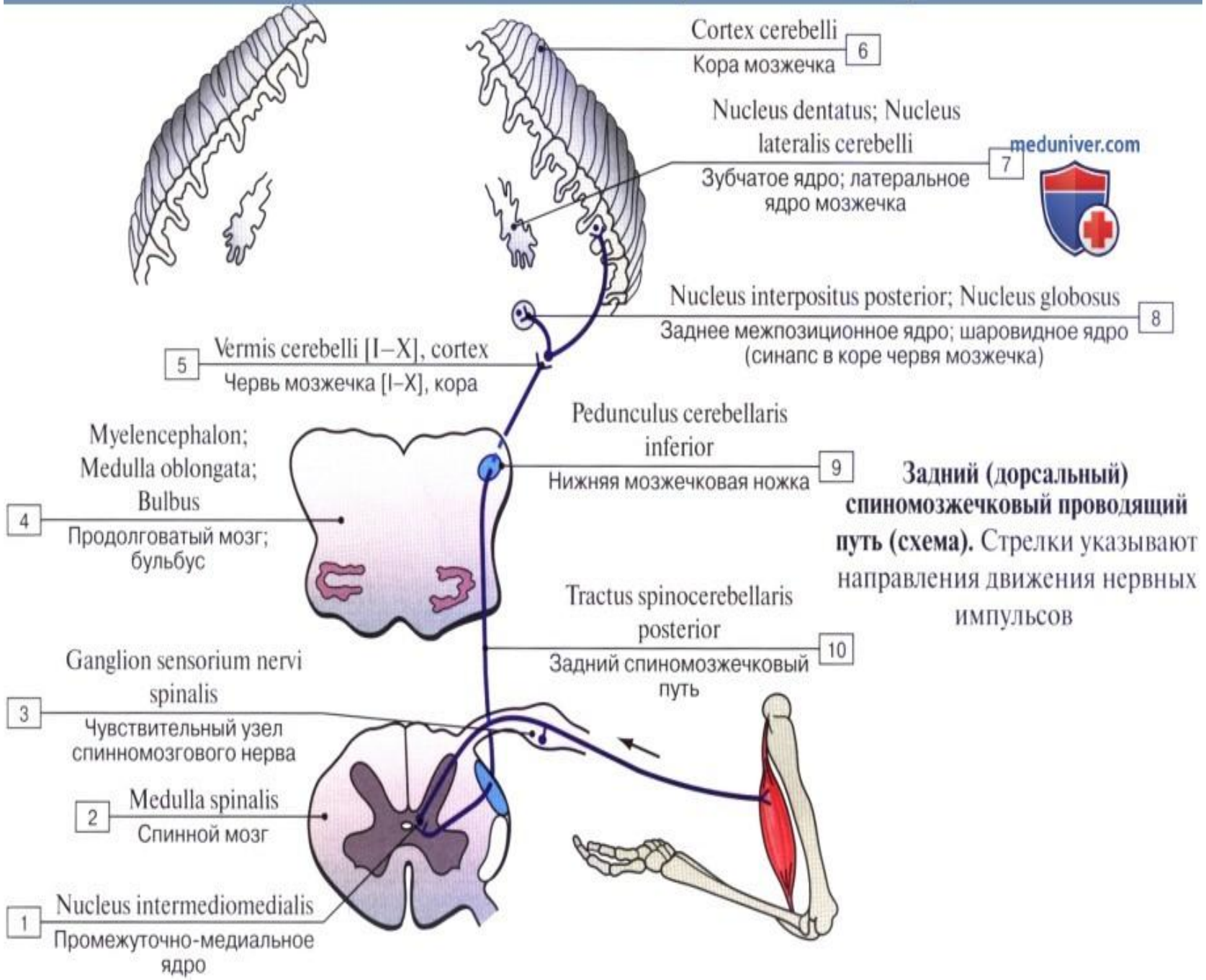

Задний (дорсальный) спиномозжечковый проводящий путь (схема). Стрелки указывают направления движения нервных импульсов

Экстрапирамидная система .

Основные экстрапирамидные пути

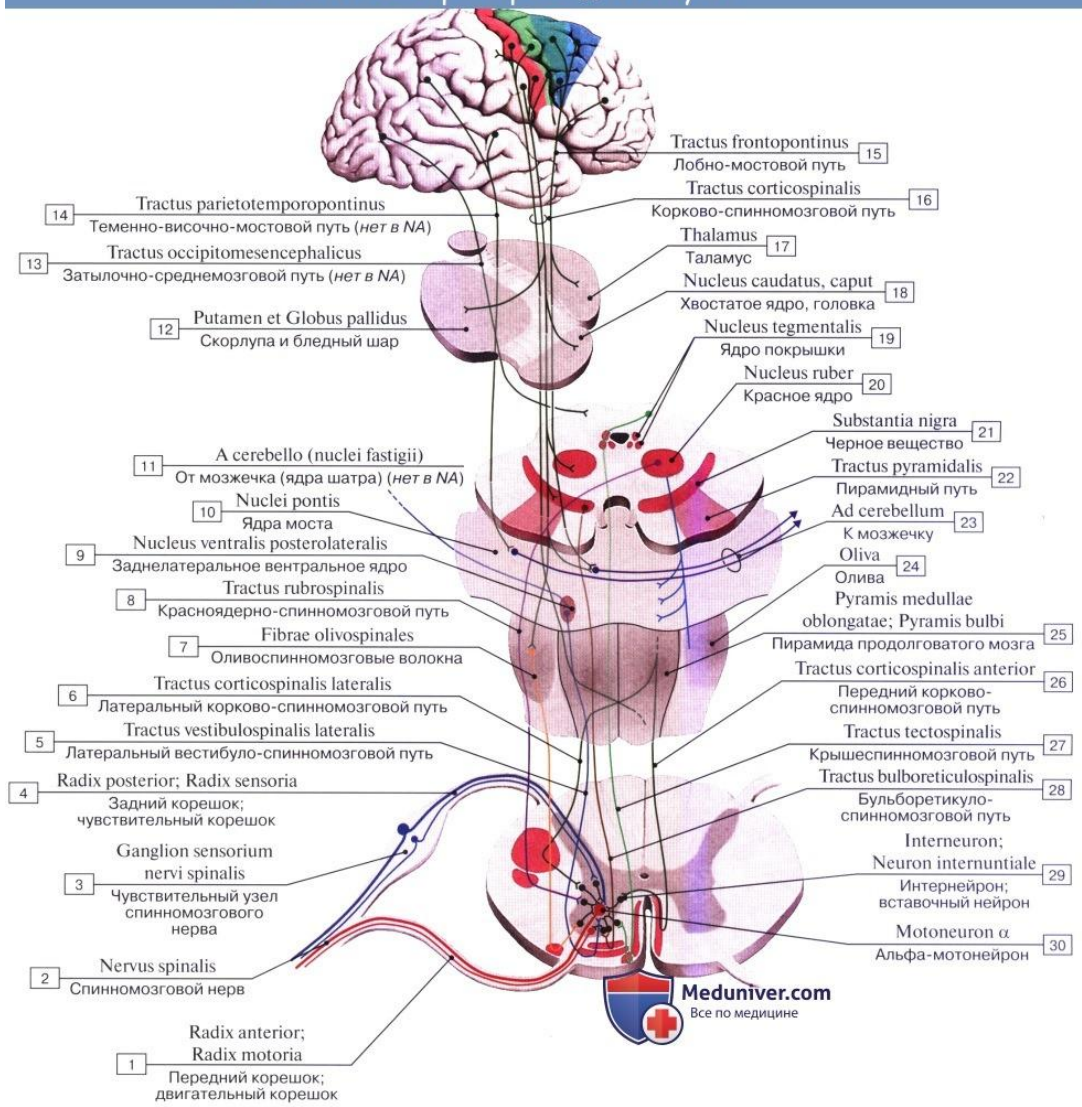

1 – Anterior root; Motor root; Ventral root; 2 – Spinal nerve; 3 – Spinal ganglion; Dorsal root ganglion; 4 – Posterior root; Sensory root; Dorsal root; 5 – Lateral vestibulospinal tract; 6 – Lateral corticospinal tract; 7 – Olivospinal fibres; 8 – Rubrospinal tract; 9 – Ventral posterolateral nucleus; 10 – Pontine nuclei; 11 – From cerebellum (fastigial nucleus); 12 – Putamen and Globus pallidus; 13 – Occipitomesencephalic tract; 14 – Parietotemporopontine tract; 15 – Frontopontine tract; 16 – Corticospinal tract; 17 – Thalamus; Dorsal thalamus; 18 – Caudate nucleus, head; 19 – Tegmental nucleus;20 – Red nucleus; 21 – Substantia nigra; 22 – Pyramidal tract; 23 – To cerebellum; 24 – Inferior olive; 25 – Pyramid; 26 – Anterior corticospinal tract; Ventral corticospinal tract; 27 – Tectospinal tract; 28 – Reticulospinal tract; Lateral reticulospinal tract; 29 – Interneuron; Internuncial neuron; 30 – Alpha motor neuron