контрольная работа 4

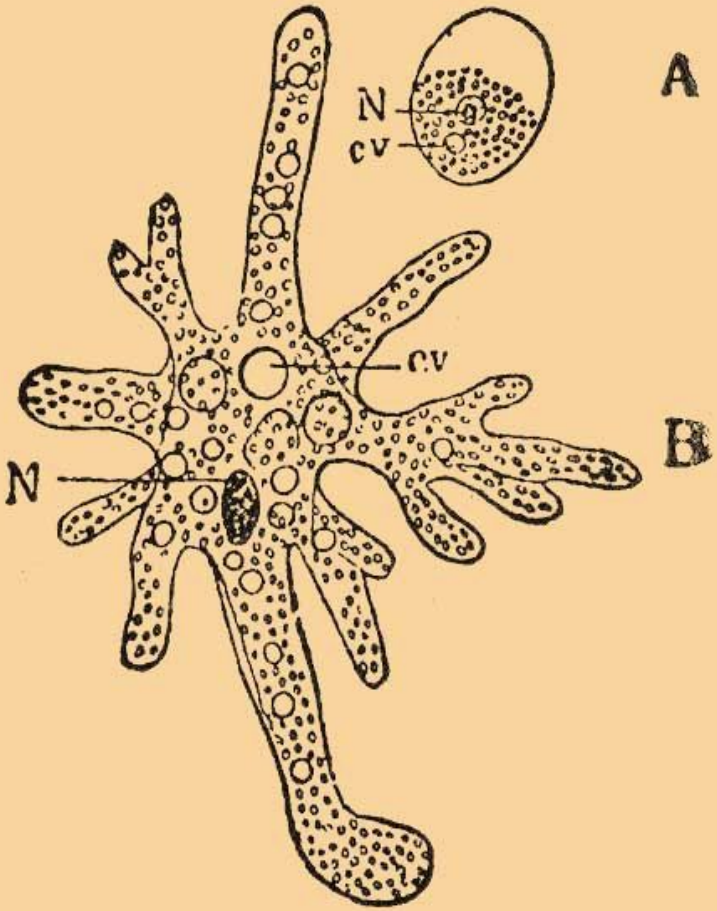

Фиг. 1. Амёбы. *A*—Amoeba guttula, *B*—Amoeba proteus, N—ядро, *cv* — сократительная вакуоля.

Амеба и Арцелла – представители корненожек

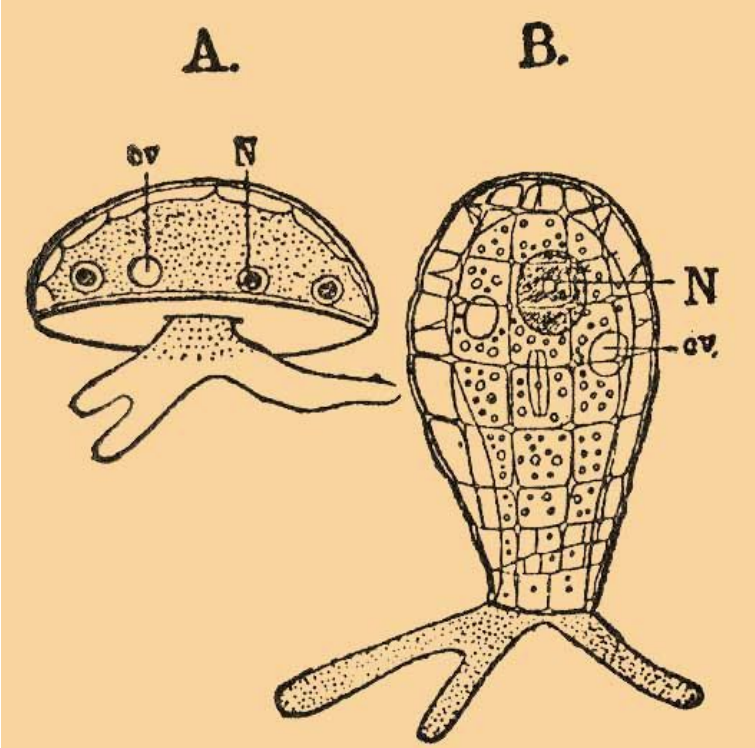

Фиг. 2. Прѣсновидныя корненожки съ хитиновыми раковинками. *A*—Arcella vulgaris, *B*—Quadrulla symmetrica, *N*—ядро, *cv*—сократительная вакуоля.

корнерот



аурелия



актиния

ЭХИНОКОКК

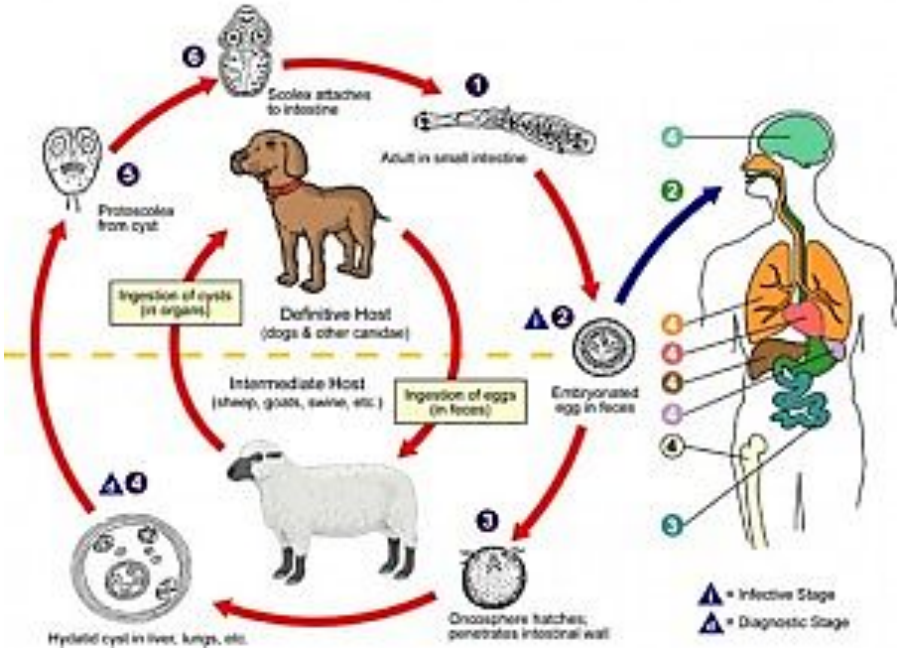
Scolex attaches to intestine
Adult in small intestine
Protoscolex from cyst
Ingestion of cysts (in organs)
Definitive Host (dogs & other canidae)
Intermediate Host (sheep, goats, swine, etc.)
Ingestion of eggs (in feces)
Embryonated egg in feces
Oncosphere hatches; penetrates intestinal wall
Hydatid cyst in liver, lungs, etc.
= Infective Stage
= Diagnostic Stage

Трихины являются круглыми червями, постоянными хозяевами которых служат свиньи и крысы.

Заражение человека происходит через посредство свиного мяса,

содержащего молодые формы трихины в инкапсулированном виде.

Филярия Банкрофта — паразит, вызывающий слоновость

- Наиболее часто заболевание встречается в тропическом поясе, где оно вызывается филяриями — мелкими паразитическими круглыми червями, переносчиками которых являются москиты. Эта инфекция носит название фи

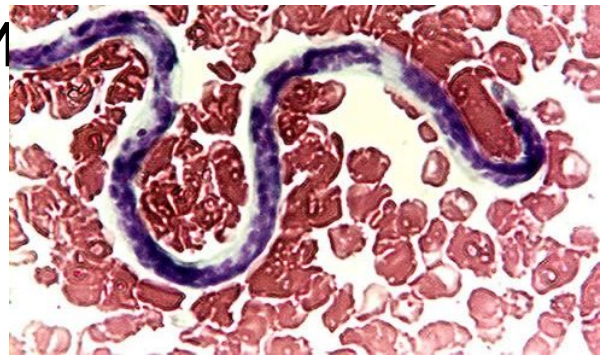

Ланцетовидная двуустка

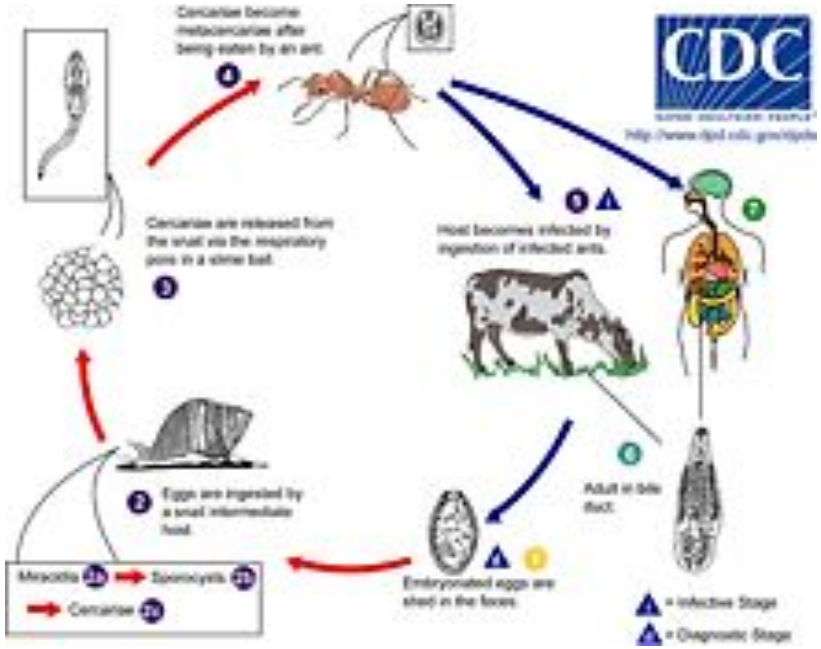

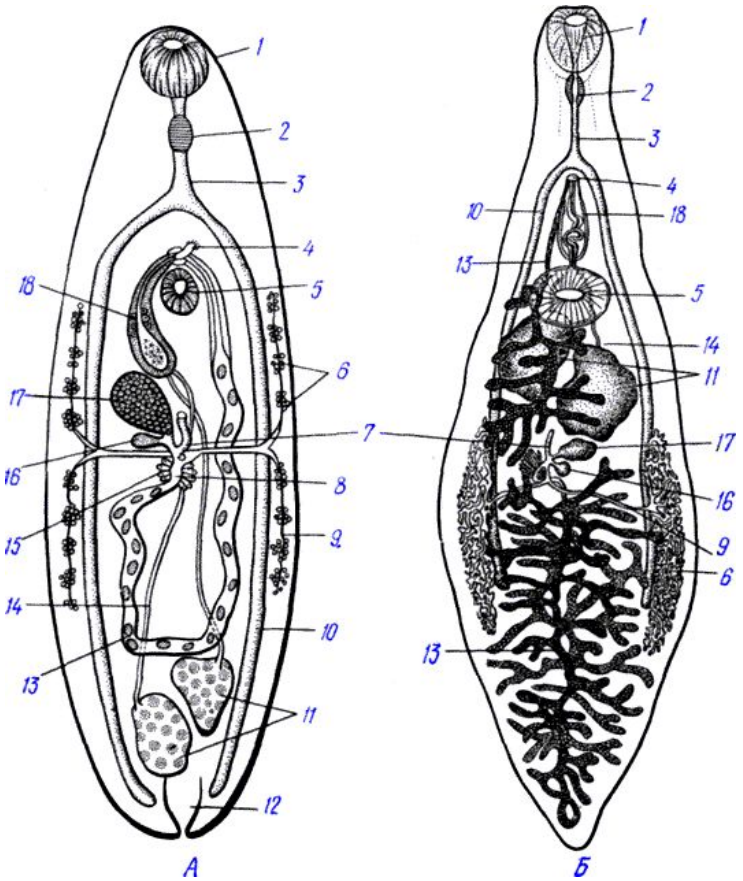

власоглав

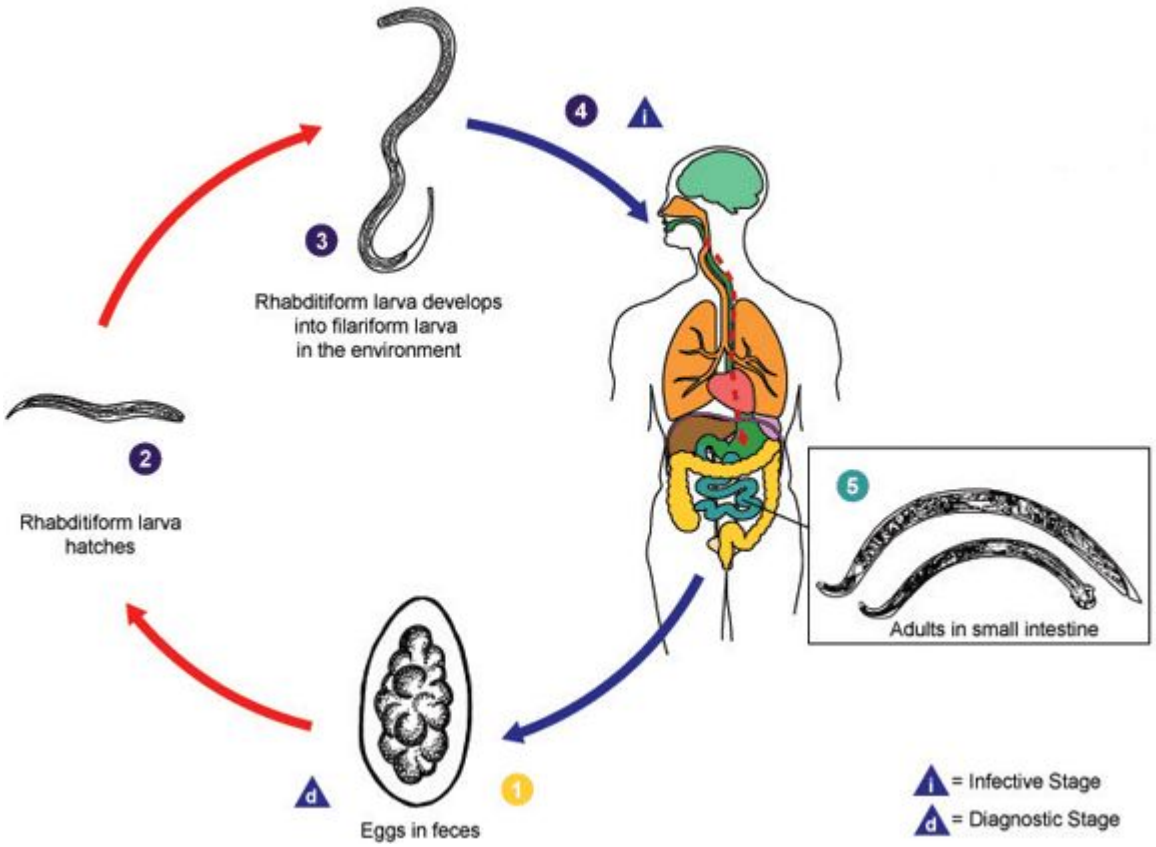
4
i
3
Rhabditiform larva develops
into filariform larva
in the environment
2
Rhabditiform larva
hatches
5
Adults in small intestine
d
1
Eggs in feces
i = Infective Stage
d = Diagnostic Stage

Морская нереида

Брюш-
ные
ноги
Ходиль-
ные
ноги
Клешня
Ного-
челюсти
Челюсти
Усики

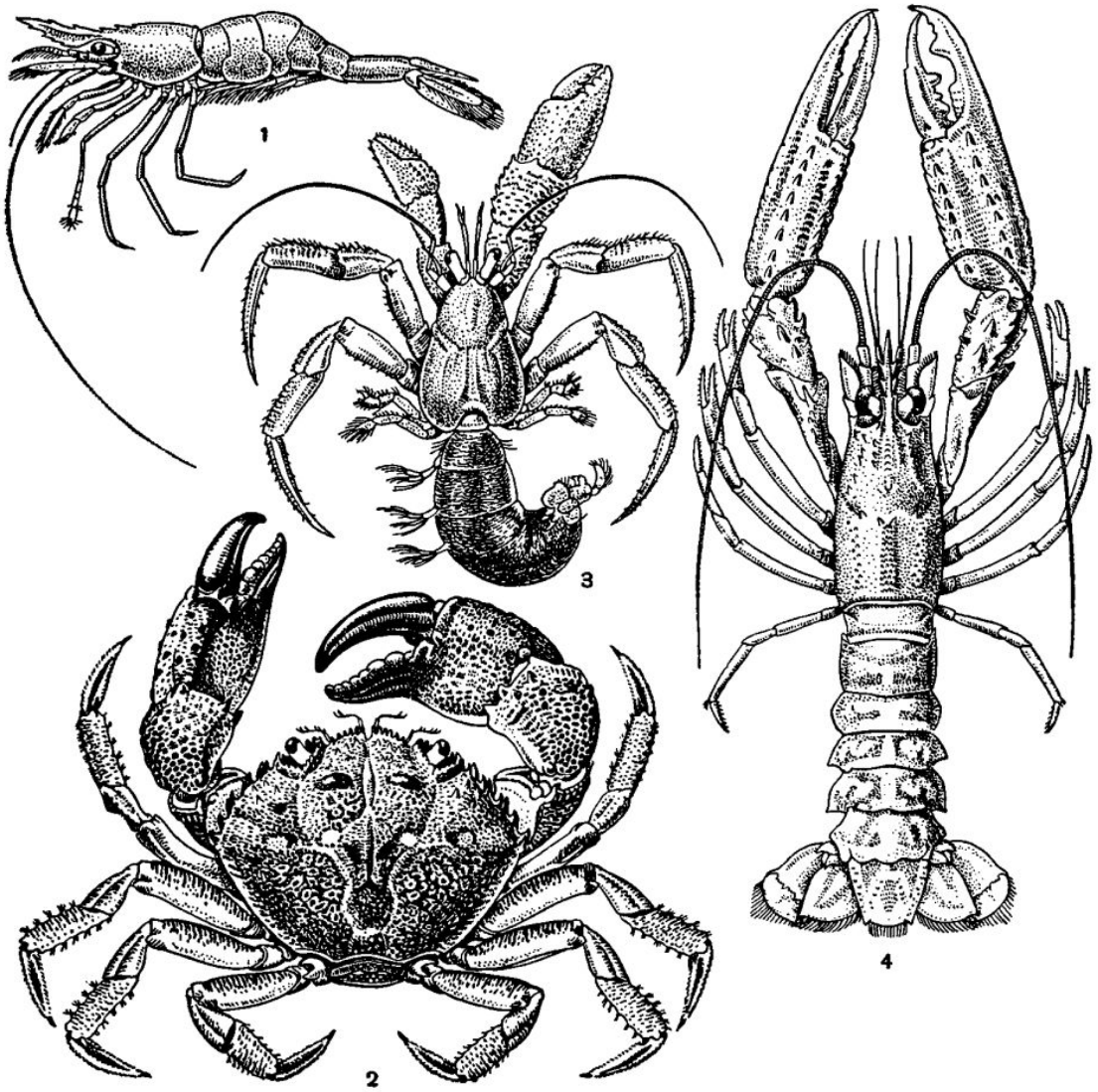

Рис. 262. Разные десятиногие ракообразные:
1 — креветка Pandalus borealis; *2* — краб Eriphia verrucosa; *3* — рак-отшельник Pagurus bernhardus; *4* — норвежский омар Nephrops norvegicus.

А-нереида *Nereis* , Б-пескожил *Arenicola* , В - серпула *Serpula*

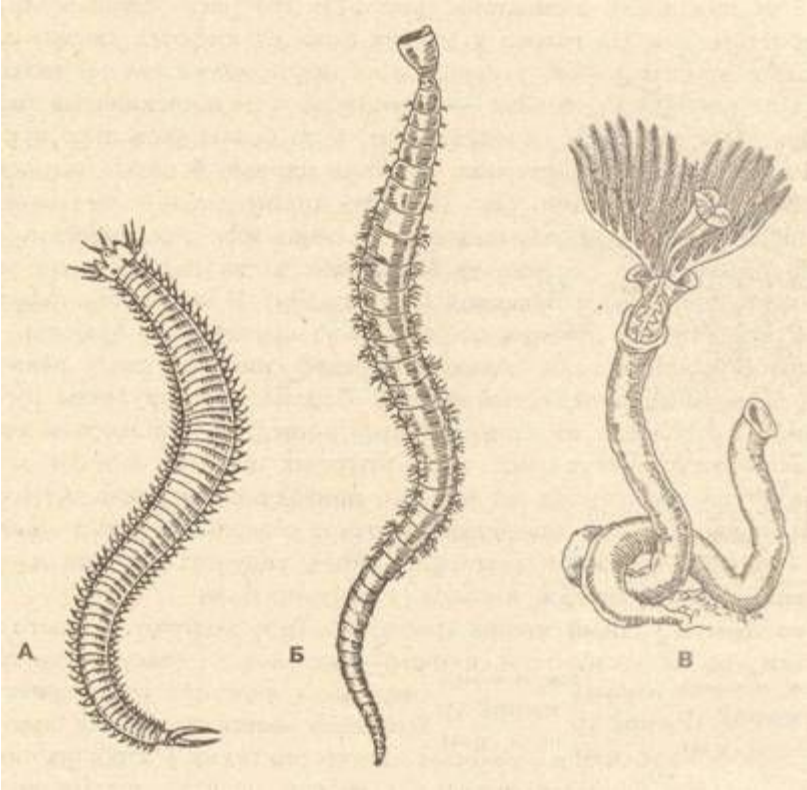

Передняя ножка таракана :

1 — тазик, 2 — вертлуг, 3—бедро, 4— голень, 5 — лапка

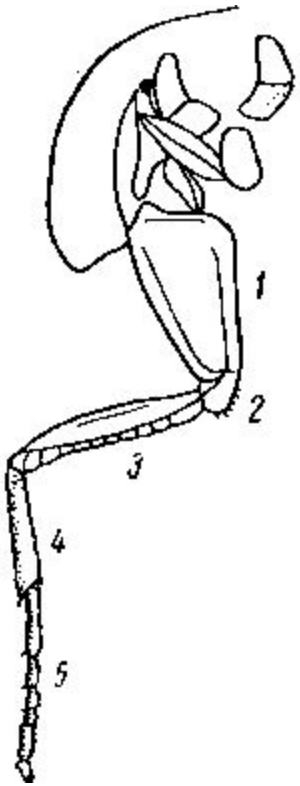

Клоп солдатик

златоглазка

Многоглазка

гребешок

дрейсена

каракатица

рапана

устрица

янтарка

ДЛИННОХВОСТЫЙ ЛИМНОКАЛЯНУС



Родственная понтопорея

цикада

сенокосец
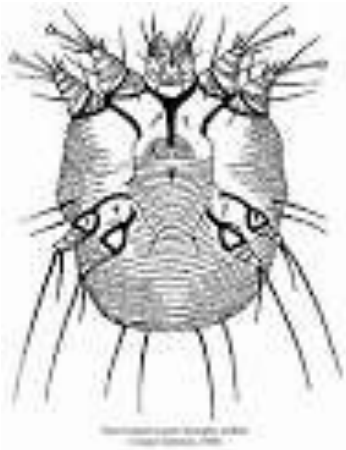
Чесоточный зудень