Марат Оспанов атындағы Батыс Қазақстан медицина университеті

Патологиялық анатомия және сот медицина кафедрасы

“Патоморфолог” студенттік ғылыми үйірмесі

Халықты халықпен, адамды адаммен теңестіретін- білім. М. Әуезов

Жоғарғы асқазан-ішек жолдарының ісікалды морфогенезі

Баяндамашы: “Патоморфолог” студенттік ғылыми үйірмесінің мүшесі Кульсеитова Гулдана Наримановна-321 А

Ақтөбе 2020 жыл

Ісік

Қатерлі ісік (РАК)

- Шыққан тегін айыру мүмкін емес;
- Тез өседі;
- Метастазға бейім;
- Ағзалар жұмысын бұзады;
- Науқаста кахексия белгілері болады;
- Емге көнуі екіталай, анықталу мерзіміне байланысты.

analysis

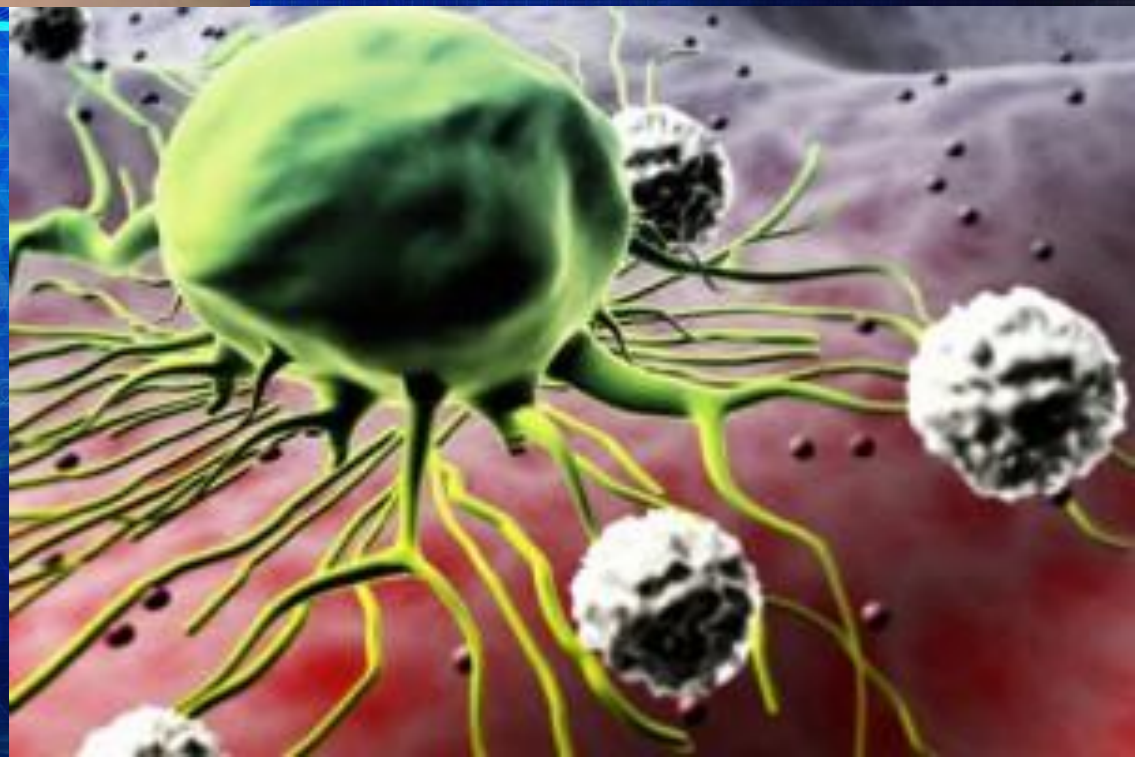

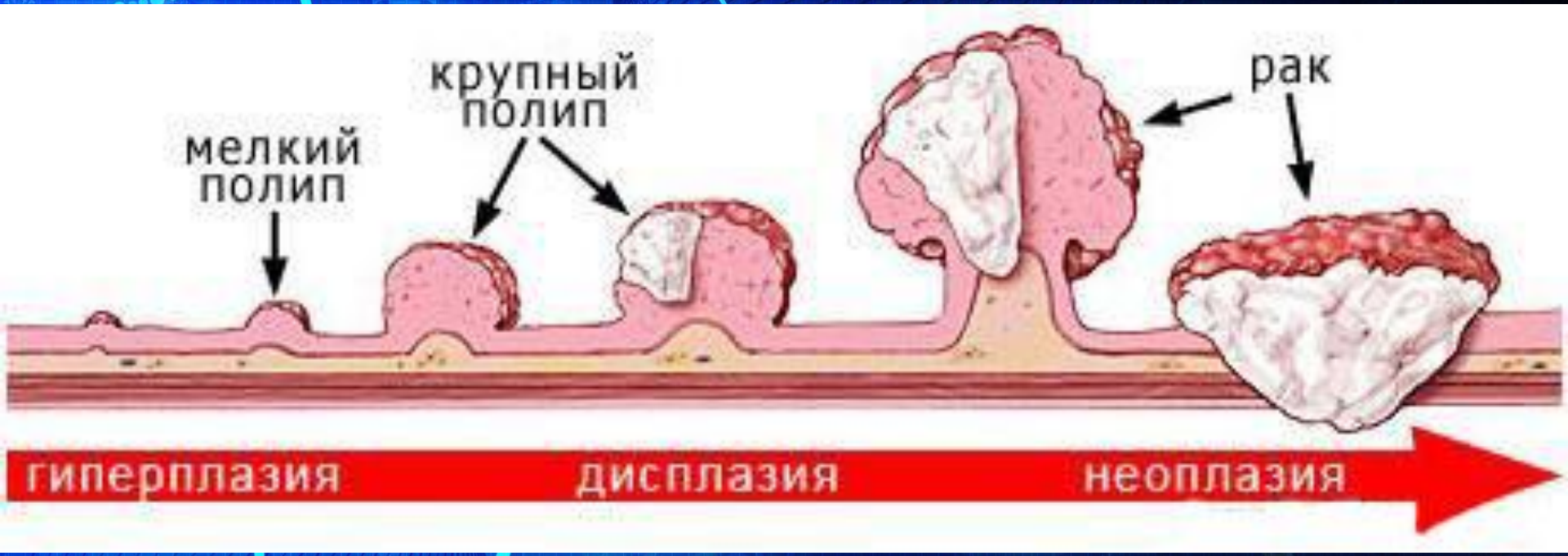
крупный полип
мелкий полип
рак
гиперплазия
дисплазия
неоплазия

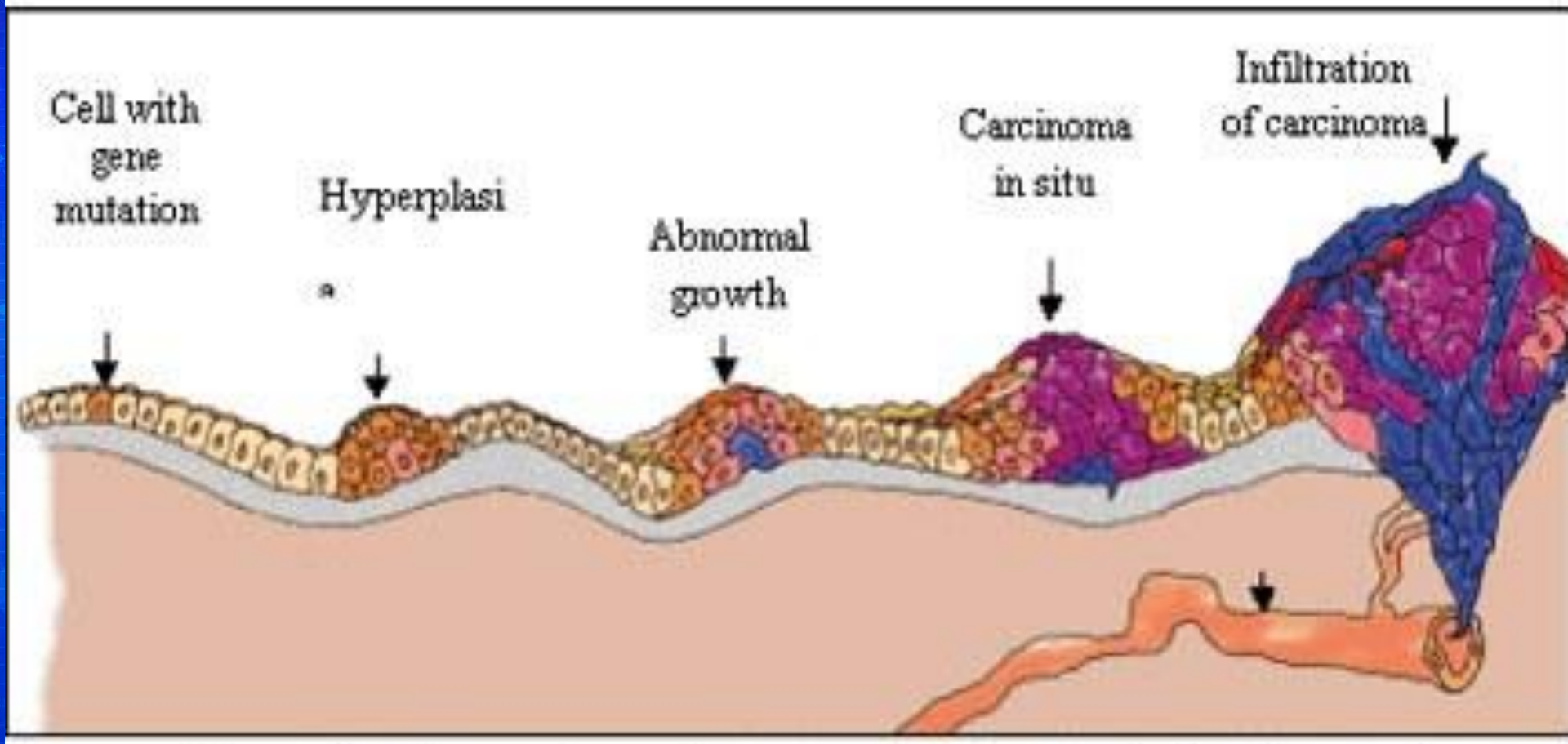

Figure 1. Stages of carcinogenesis occur and development

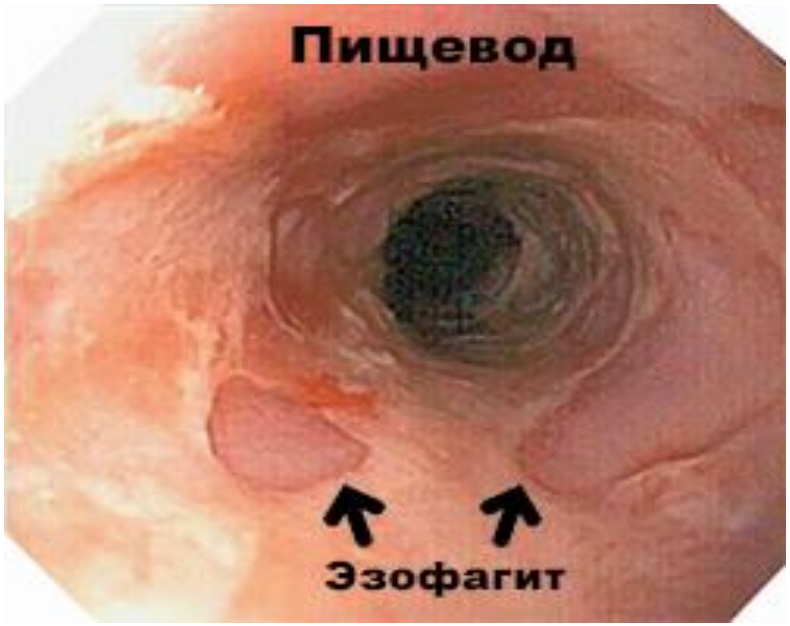
Пищевод
Эзофагит

Кандидозный эзофагит при
эндоскопии
Meduniver.com
Телемедицина

Этиологиясы

- Алиментарлық : кілегей қабаттың ыстық, суық, ащы, дөрекі тамақтармен зақымдалуы
- Жарақат
- Өңештің кілегей қабатына тұрақты түрде қышқыл, тұз, сілті, ауыр металлдар тұзы
- Рефлюкс. Өңеш асқазан немесе 12-елі ішек сөлі кері лақтырылғанда дамиды
- Іркіліске : егер тамақ өңештің бір жерінде ұзақ уақыт сақталып қалса, шірігеннен пайда болады (дивертикулда, стенозда
- Аллергиялық. Тамаққа аллергия болғанда бронх демікпесінде дамиды.

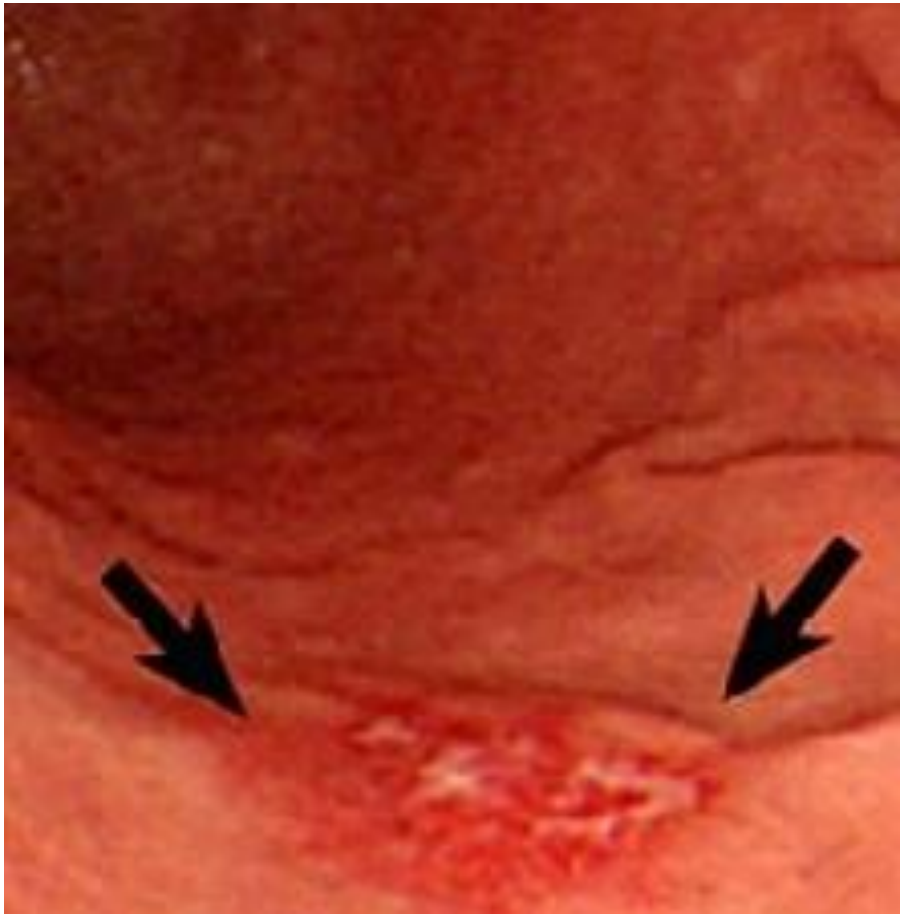

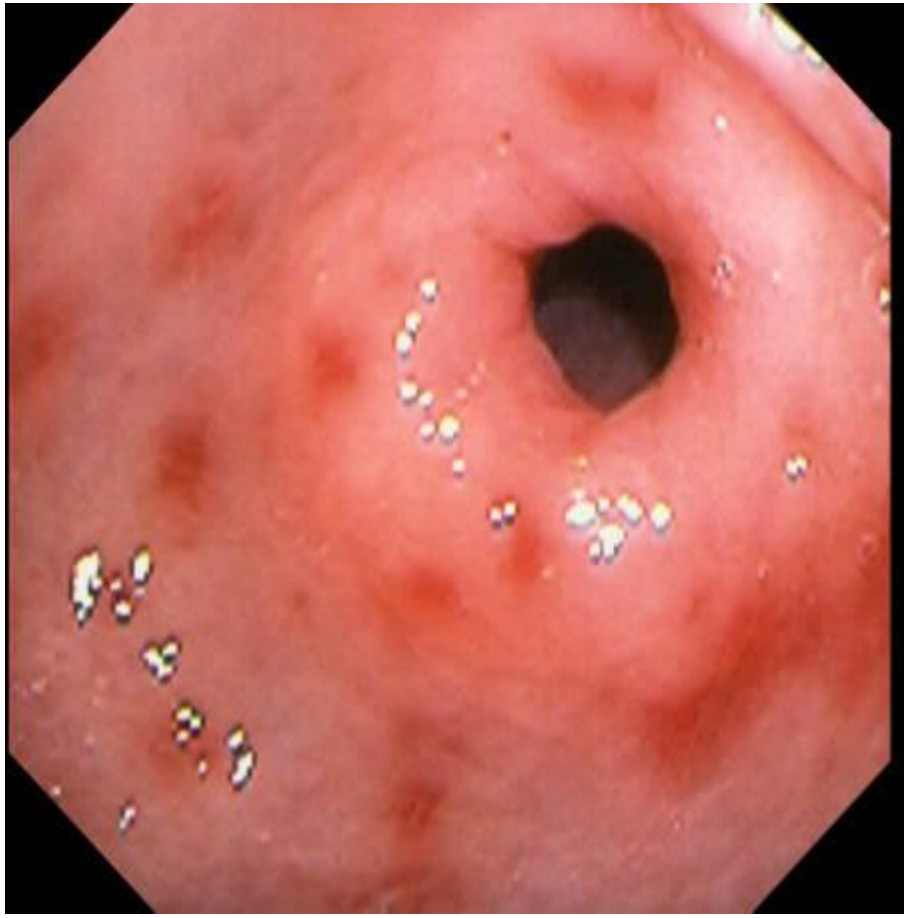

Слизистая оболочка желудка при различных формах гастрита

атрофический

полипозный

коррозивный

флегмонозный

АСҚАЗАН ПОЛИПЫ:

- Полип – бұл сілемейлі қабықтың саусақтәрізді, саңырауқұлақ тәрізді немесе одан да күрделі формалы шығыңқылар.
- Бұл интакттілі сілемейлі қабықшаны көтеретін осы қабықшаның компоненттерінен немесе интрамуральді (стромалы, лимфоидты және т.б.) құрылымдардан тұруы мүмкін.

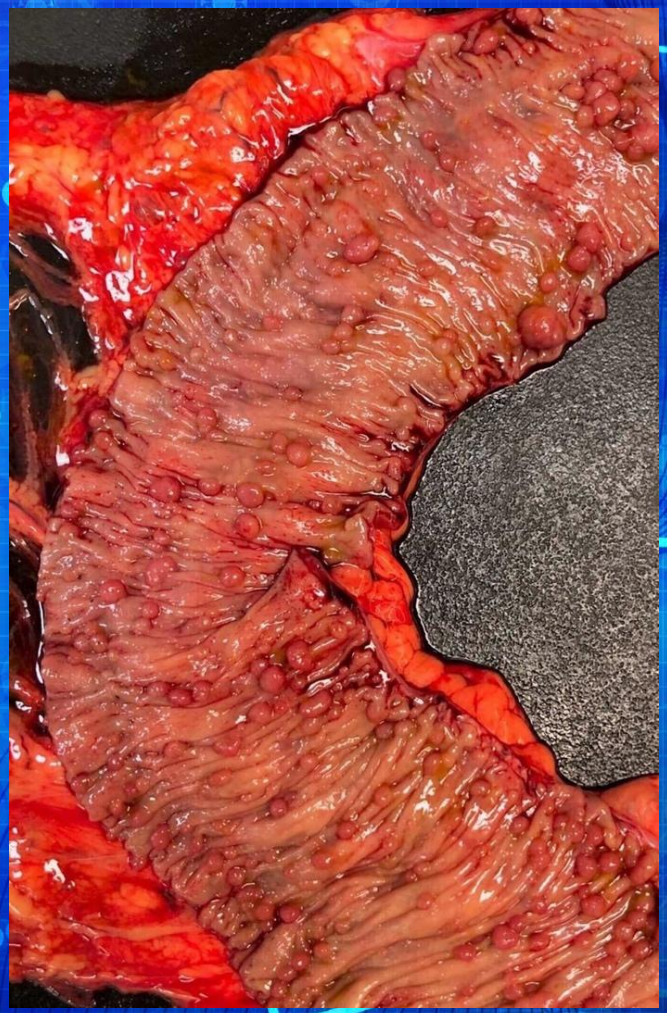

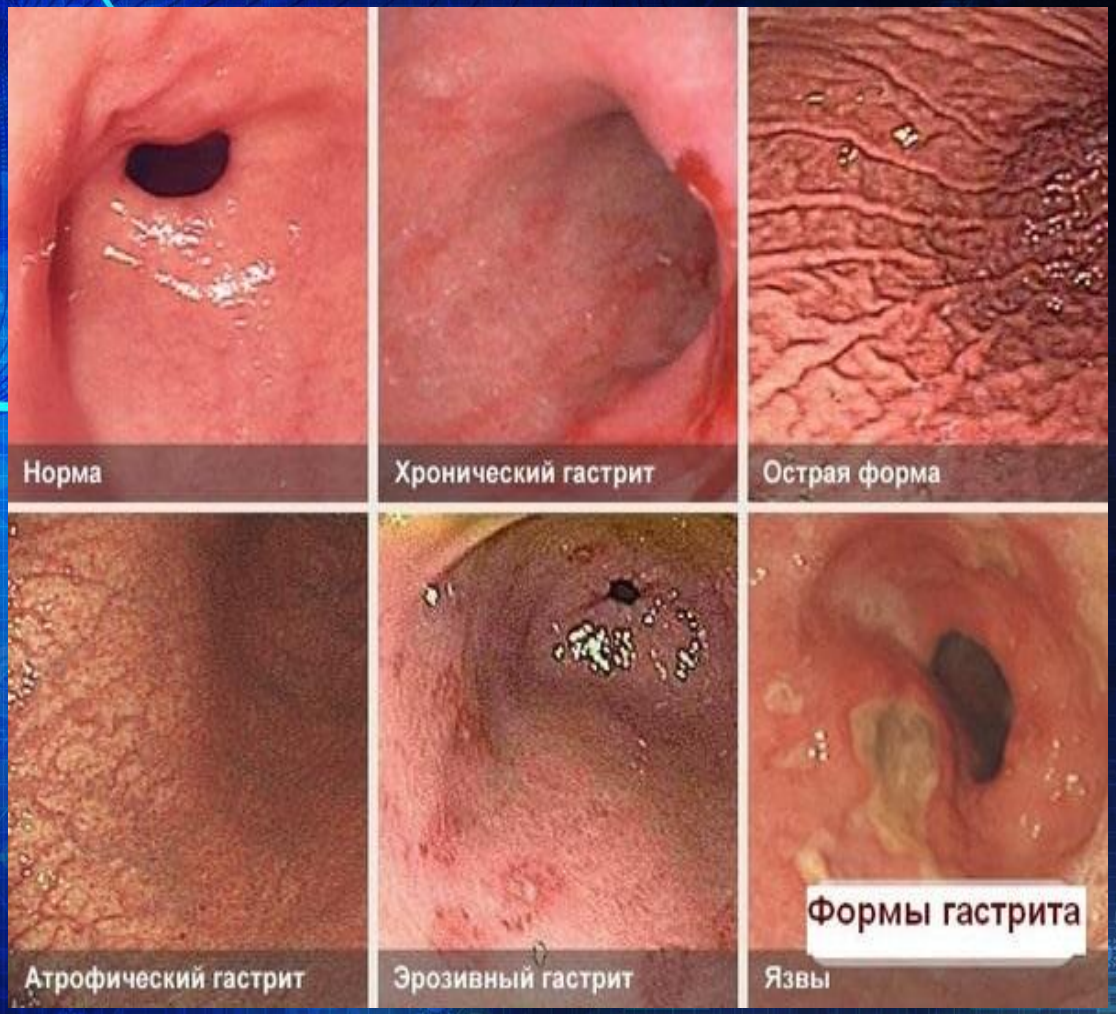
Норма
Хронический гастрит
Острая форма
Атрофический гастрит
Эрозивный гастрит
Язвы
Формы гастрита

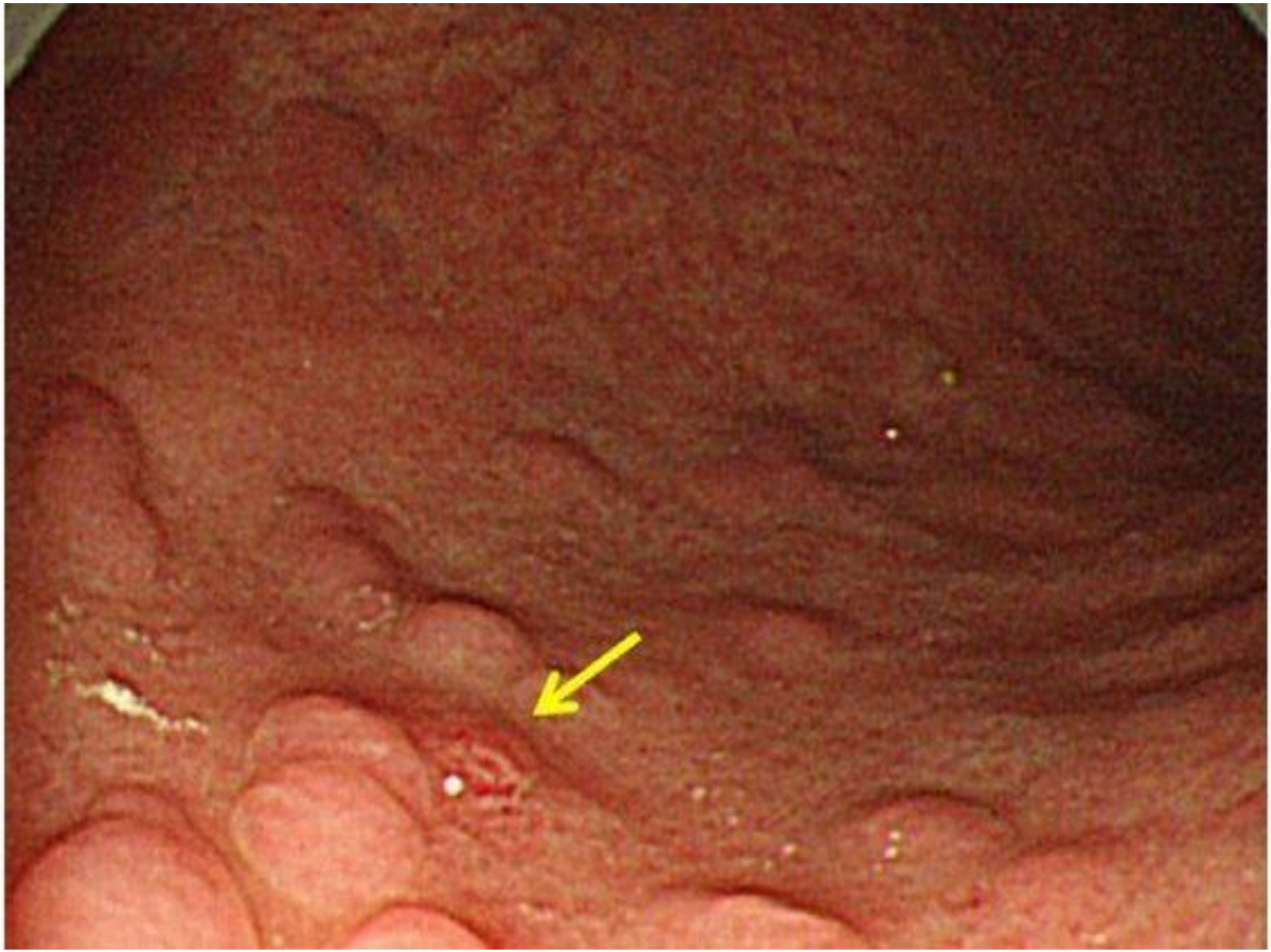
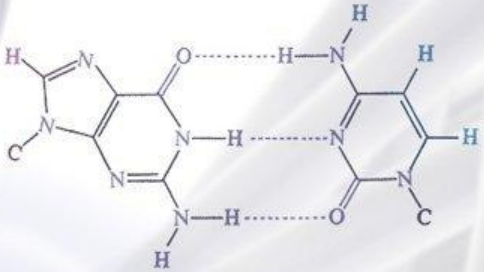
Назарларыңызға рахмет!