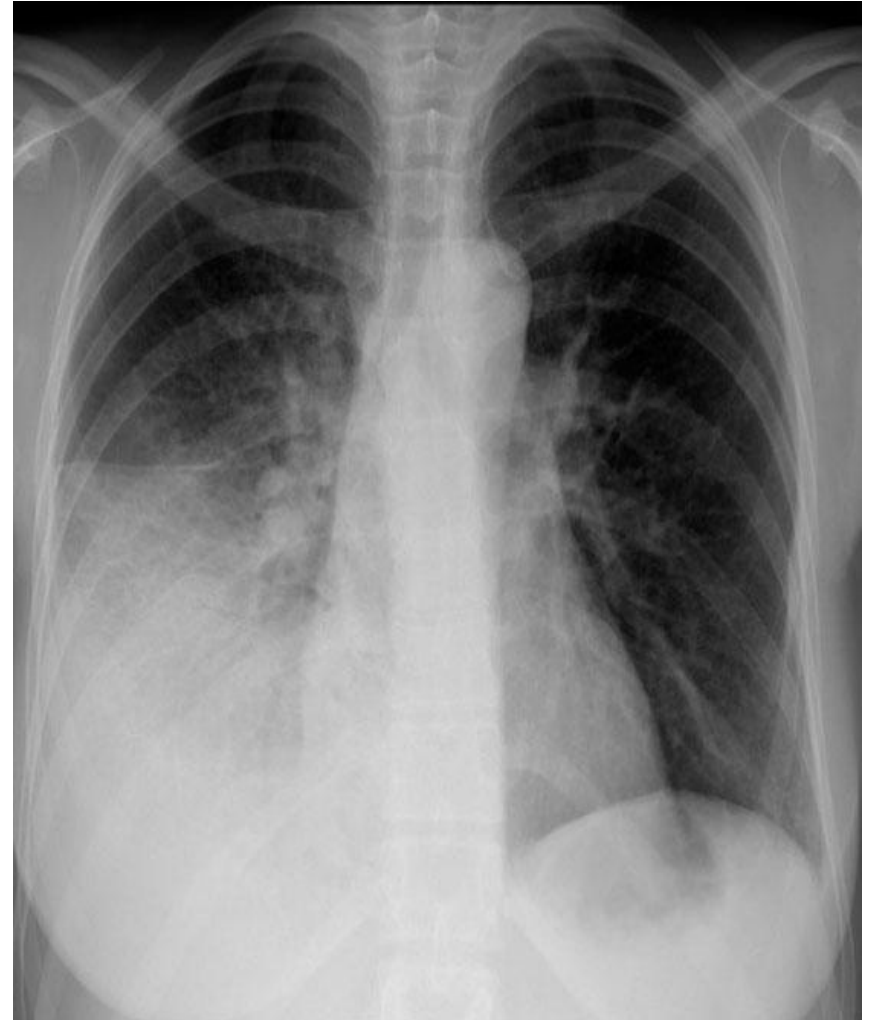


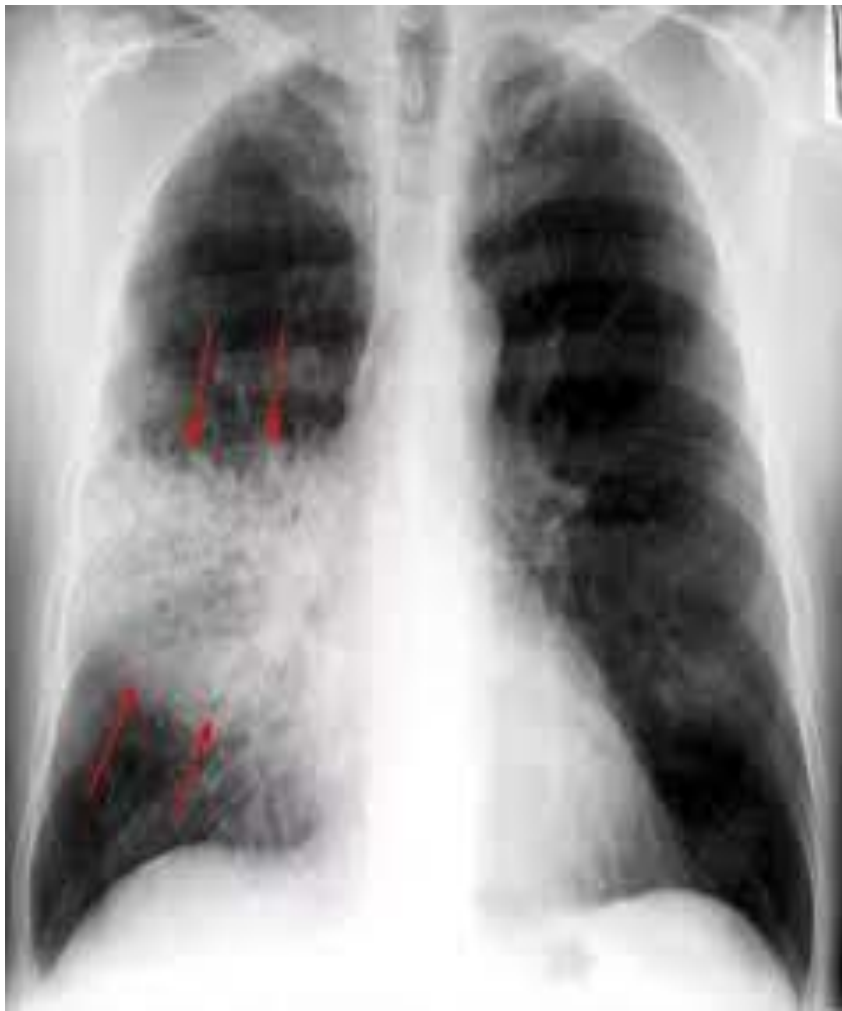Пневмония

Пневмония

- Пневмонияның бірінші белгісі - контуры біркелкі емес өкпе тінінің қараюы, 3-тен 12 мм-ге дейін ошақтардың пайда болуы, түрлі түсті интенсивтік көлеңкелер, органның суретінің өзгеруі, плевра қуысында сұйықтық бар.



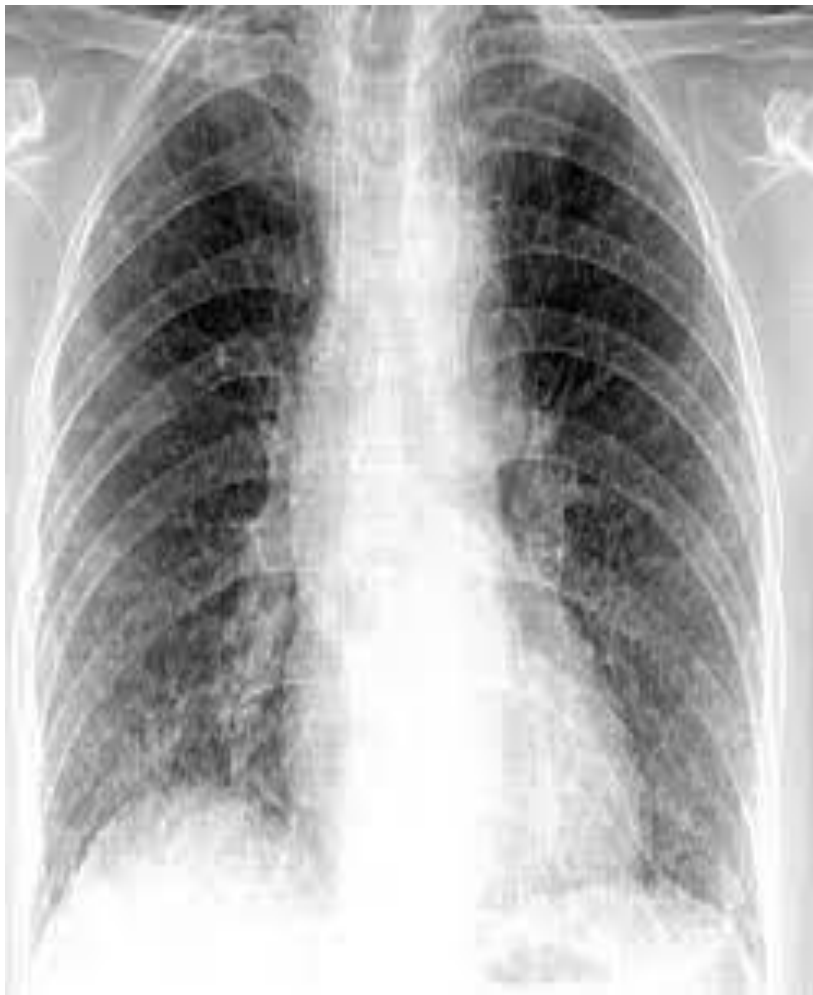Круппозная пневмония



- Рентгенологиялық тұрғыдан крупозды пневмонияда лобты немесе бүкіл өкпені алып жатқан қарқынды бір текті қараю анықталады. Емдеу нәтижесінде бұл өзгерістер жойылады, кейбір жағдайларда рентгенографиялық динамика клиникалық деңгейден бірнеше аптаға артта қалады.



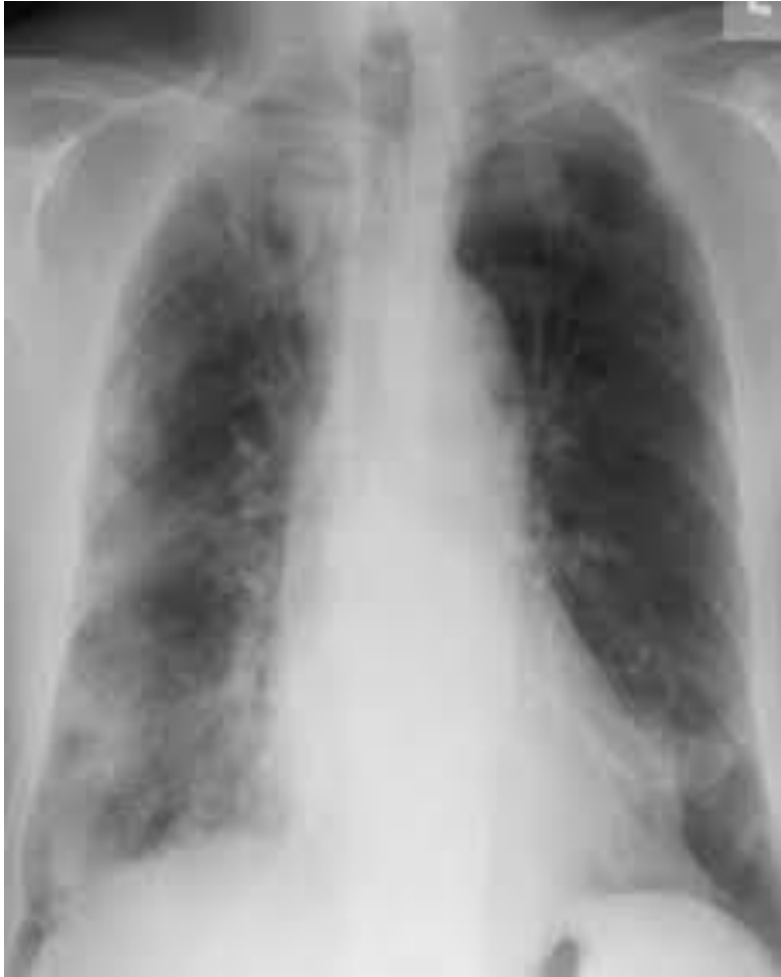Интерстициальды пневмония



- **Интерстициальды пневмония.** Жасушалық типке сәйкес өкпе сызбасының күшеюі және деформациясы. Өкпенің сызбасының күшеюі ортаңғы және төменгі бөлімдермен шектелген (бұл интерстициальды пневмонияға тән).



Интерстициальды пневмония



- Фотосуретте рентген суреті көрсетілген, оны келесідей сипаттауға болады: Екі өкпенің төменгі бөліктерінің көлемі азаяды. Олардың мөлдірлігі паренхимада тығыздалу, оң жақта өкпе тінінің ыдырау қуысы және сол жақта плевралық паракостальдық қабаттасулардың болуына байланысты төмендейді. Супрафреникалық бос газдың болуының белгілері.



Интерстициальды пневмония

