УЛЬТРАЗВУКОВАЯ ДИАГНОСТИКА НАРУШЕНИЙ ОТТОКА КРОВИ ИЗ НИЖНИХ КОНЕЧНОСТЕЙ

Клиническая классификация ВБ (Совещание экспертов, Москва, 2000)

Форма варикозной болезни

I. Внутрикожный, подкожный и сегментарный варикоз без патологического вено-венозного сброса

II. Сегментарный варикоз с рефлюксом по поверхностным и/или перфорантным венам

III. Распространенный варикоз с рефлюксом по поверхностным и перфорантным венам

IV. Варикозное расширение вен при наличии рефлюкса по глубоким венам

Степени хронической венозной недостаточности

0 — отсутствует

1 — синдром «тяжелых ног»

2 — преходящий отек

3 — стойкий отек, гипер- или гипопиг-ментация, липодерматосклероз, экзема

4 — венозная трофическая язва (открытая или зажившая)

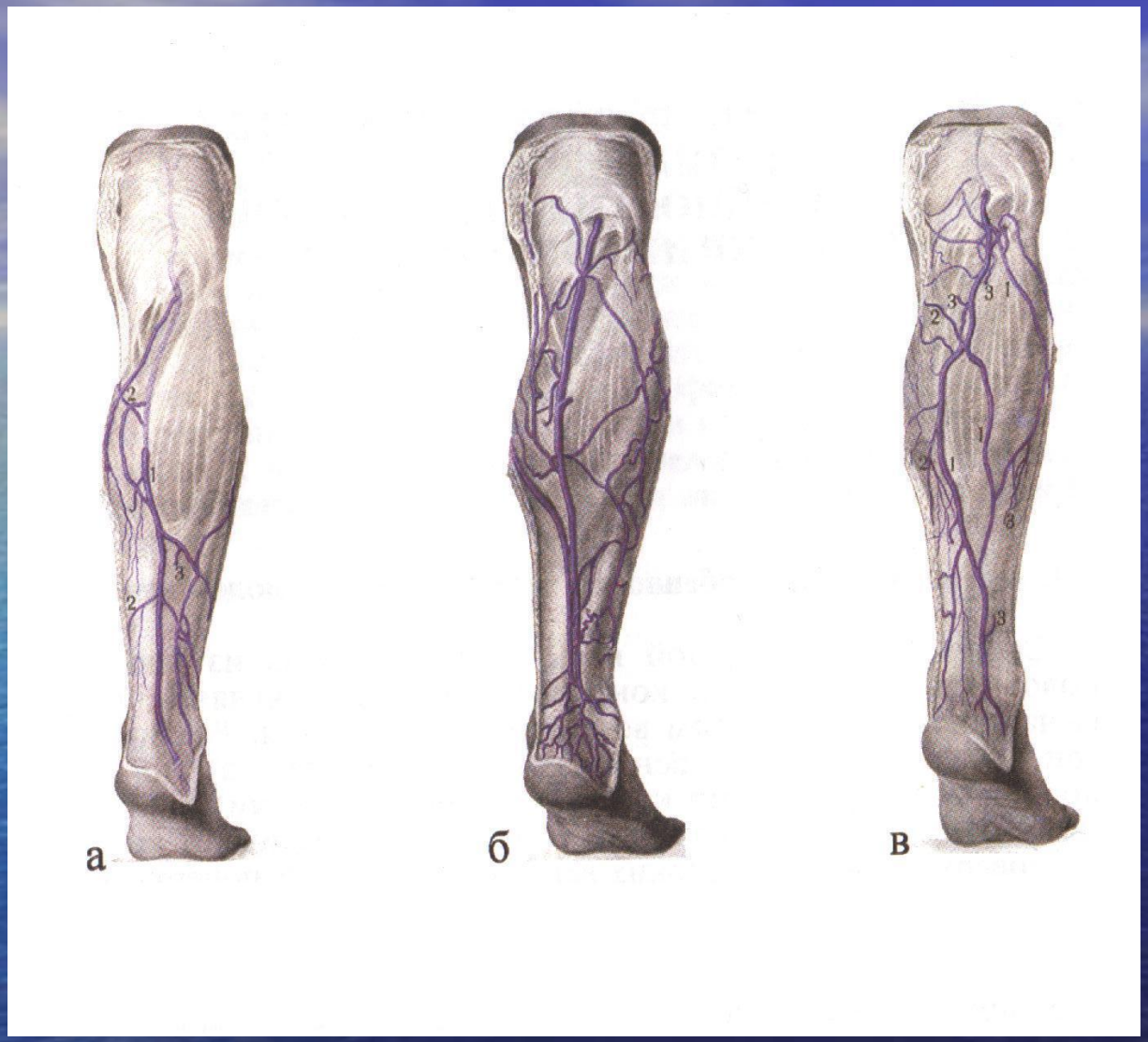

Типы изменчивости поверхностных вен нижних конечностей (Шевкуненко В.Н., 1949)
а – магистральный тип; б – промежуточный тип; в – рассыпной тип.

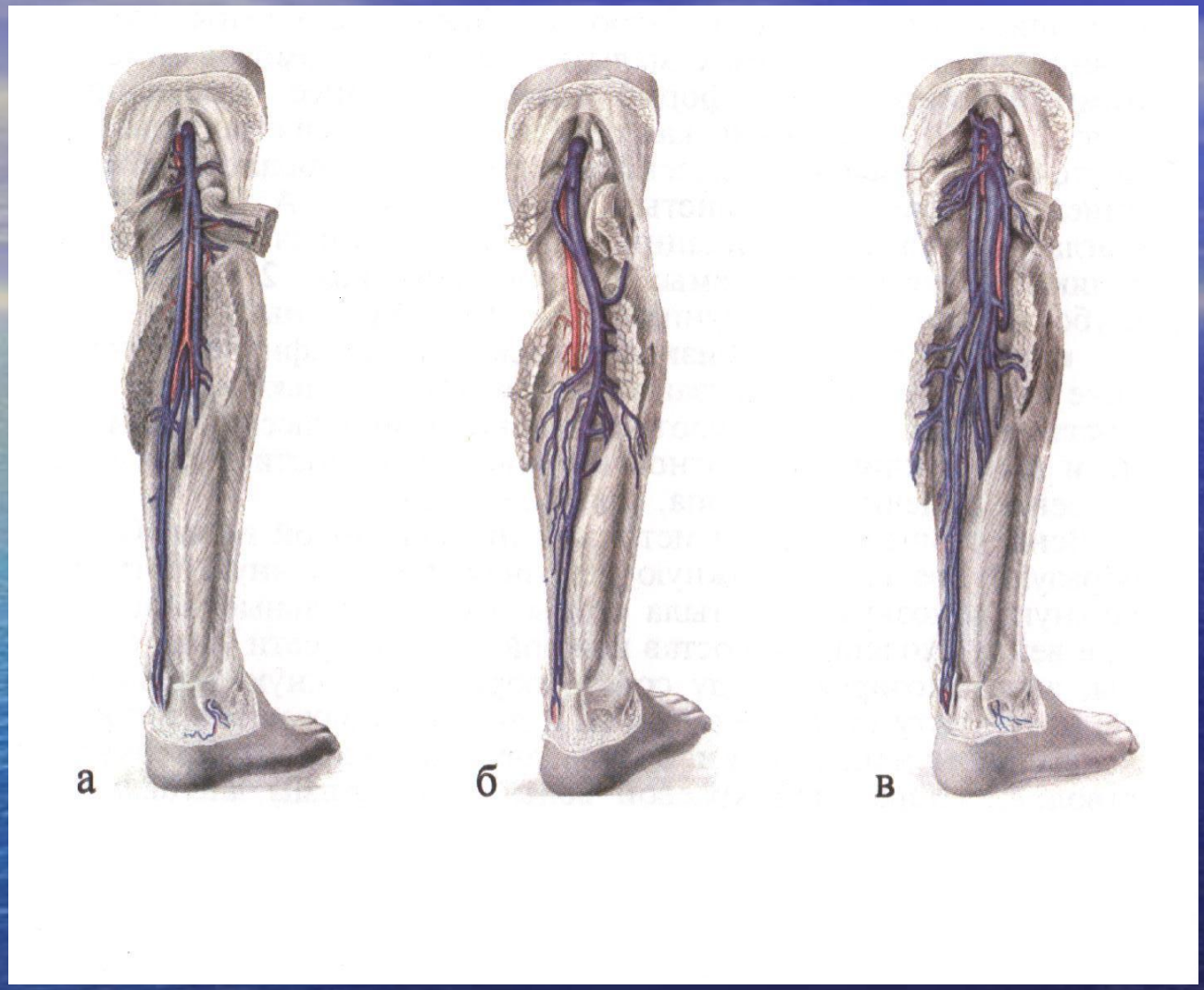

Типы изменчивости глубоких вен нижних конечностей (Шевкуненко В.Н., 1949)
а – магистральный тип; б – промежуточный тип; в – рассыпной тип.

мышцы с открытой и замкнутой дугой.

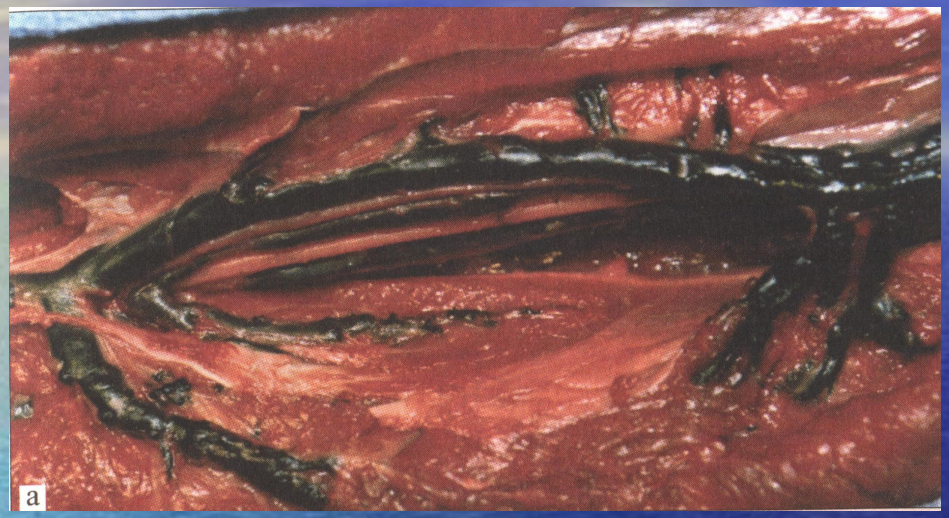

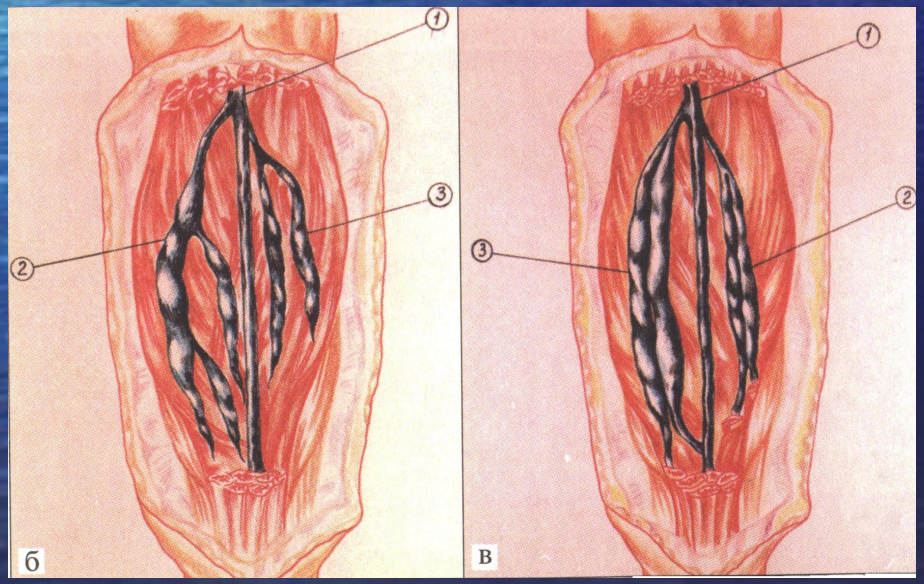

а, в - замкнутая дуга венозного синуса камбаловидной мышцы;

б – открытая форма венозного синуса:

1 – подколенная вена;

2, 3 - венозные синусы.

Сетевидная и смешанная формы венозных синусов камбаловидной мышцы.

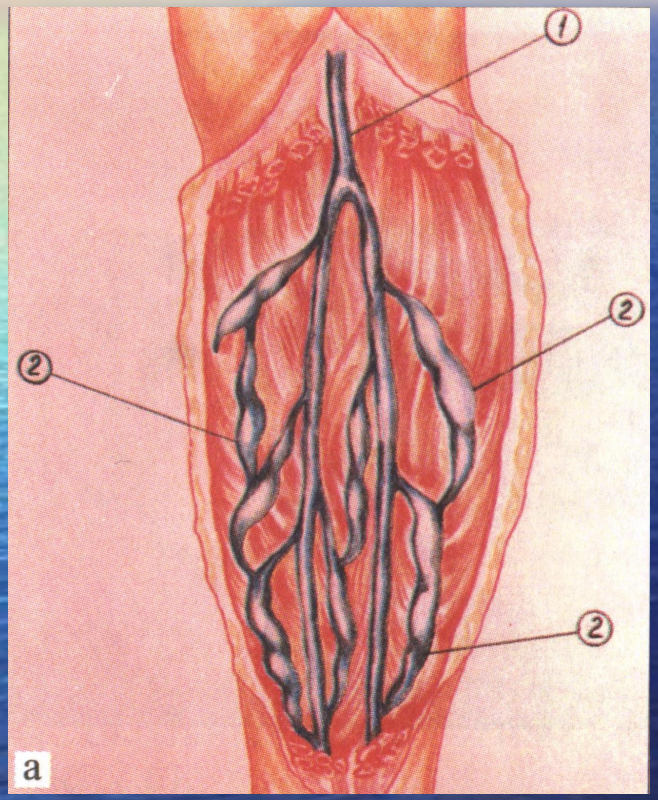

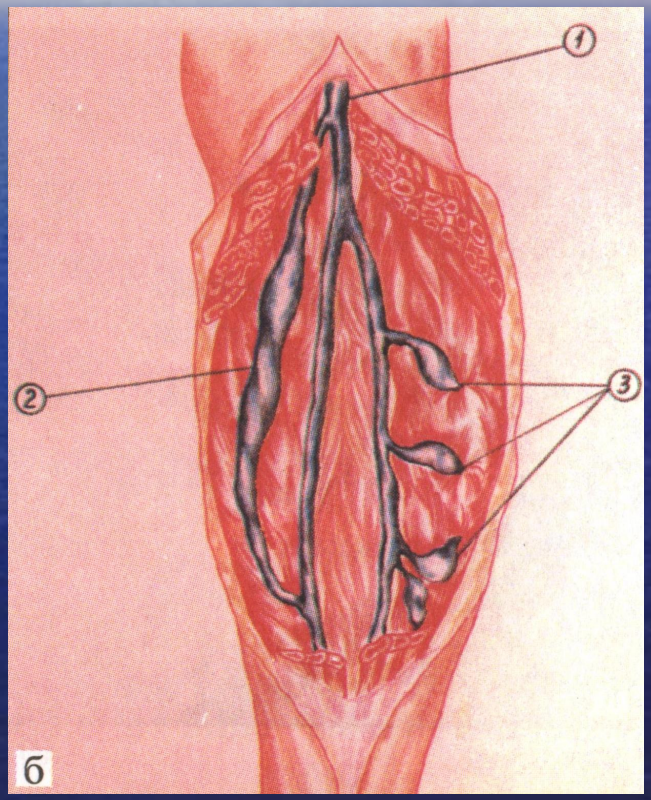

а – сетевидная форма;

б – смешанная форма:

1 – подколенная вена;

2, 3 - венозные синусы.

Формирование пучка Дельбе

1- наружная срамная вена;

2 – поверхностная надчревная вена;

3 – поверхностная вена окружающая, подвздошную кость;

4 – добавочная медиальная подкожная вена;

5 - добавочная латеральная подкожная вена

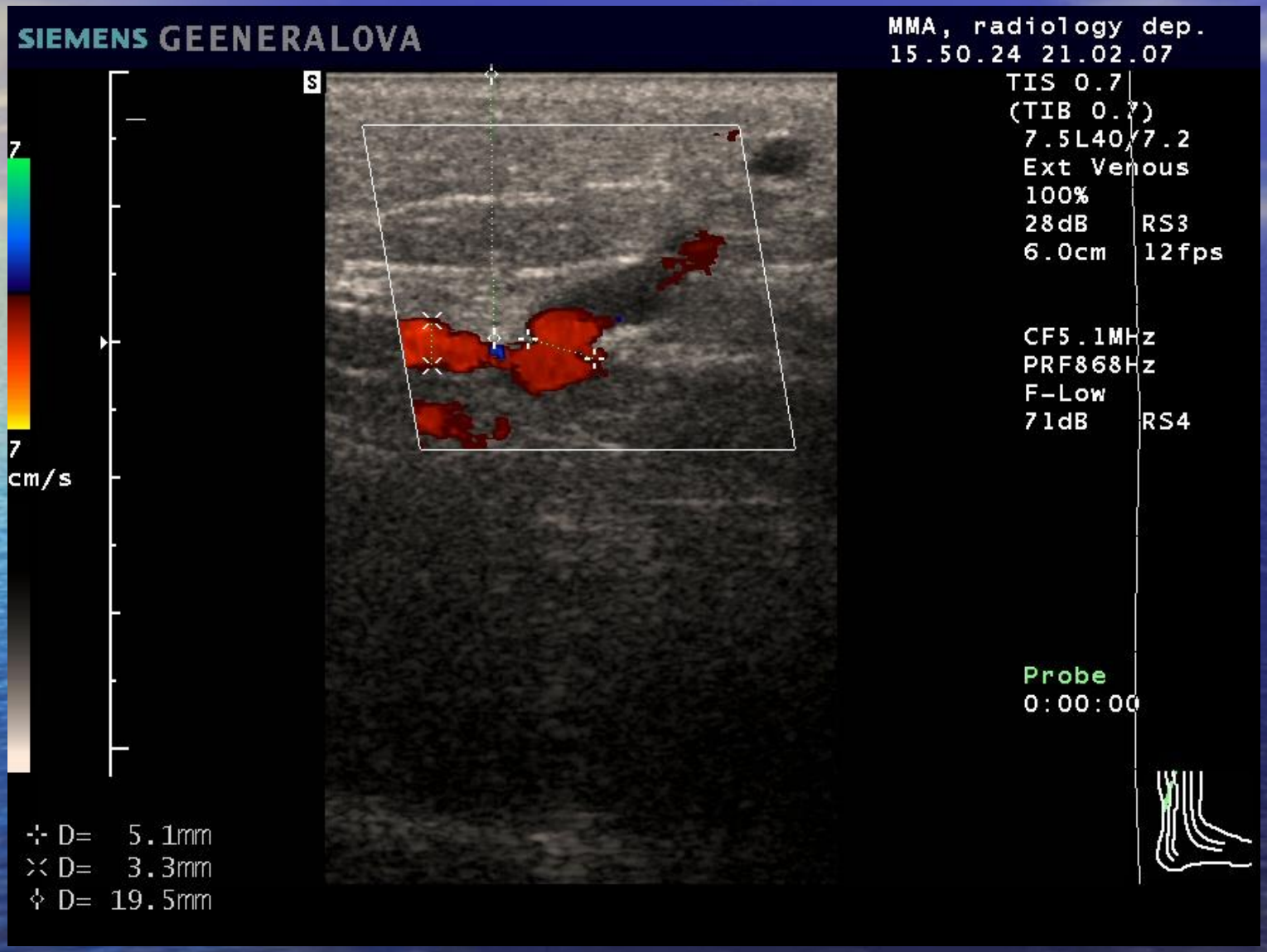
SIEMENS GEENERALOVA
MMA, radiology dep.
15.50.24 21.02.07
TIS 0.7
(TIB 0.7)
7.5L40/7.2
Ext Venous
100%
28dB RS3
6.0cm 12fps
CF5.1MHz
PRF868Hz
F-Low
71dB RS4
Probe
0:00:00
7
7
cm/s
D= 5.1mm
D= 3.3mm
D= 19.5mm

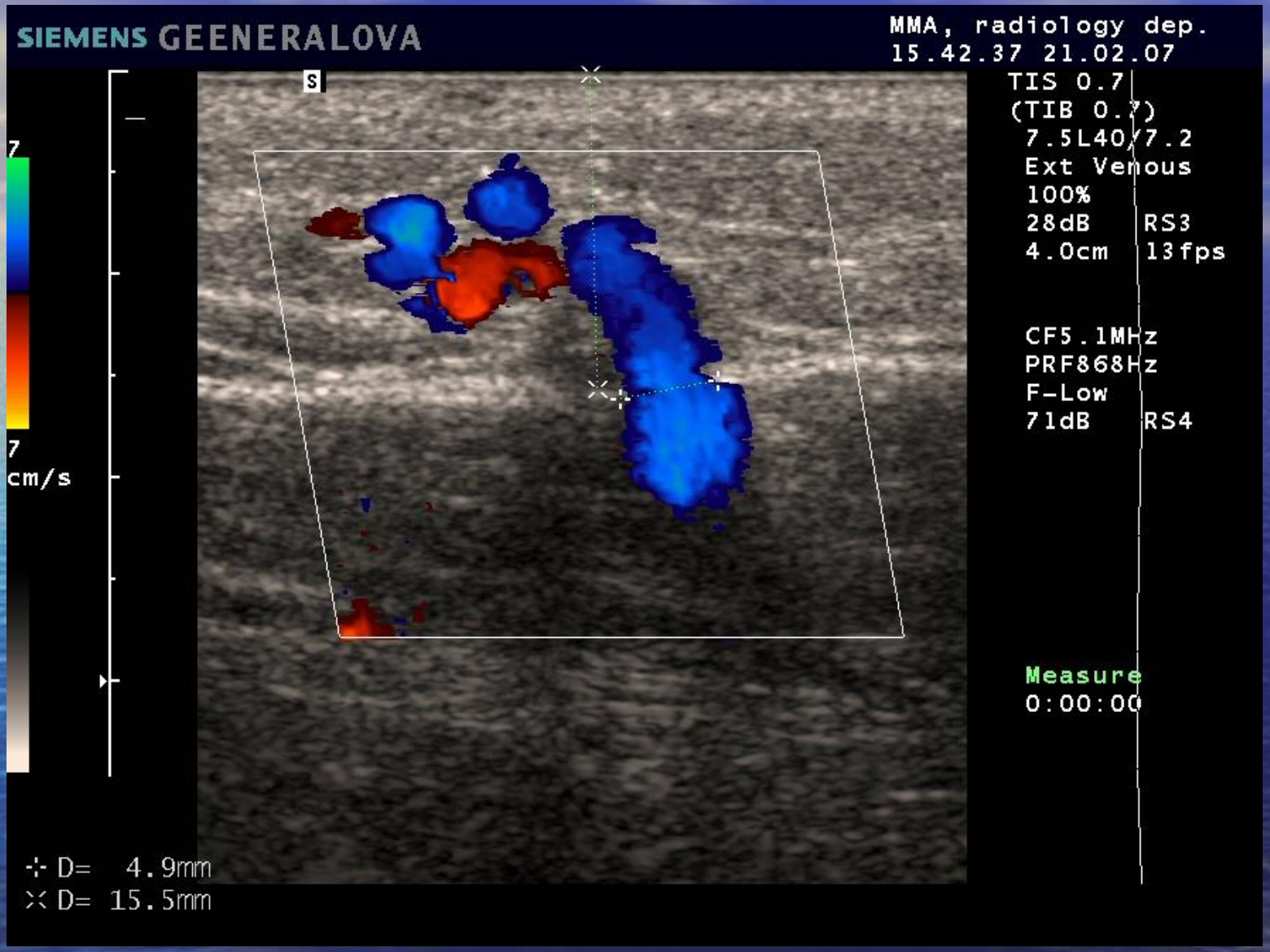
SIEMENS GEENERALOVA
MMA, radiology dep.
15.42.37 21.02.07
TIS 0.7
(TIB 0.7)
7.5L40/7.2
Ext Venous
100%
28dB RS3
4.0cm 13fps
CF5.1MHz
PRF868Hz
F-Low
71dB RS4
Measure
0:00:00
7
7
cm/s
D= 4.9mm
D= 15.5mm

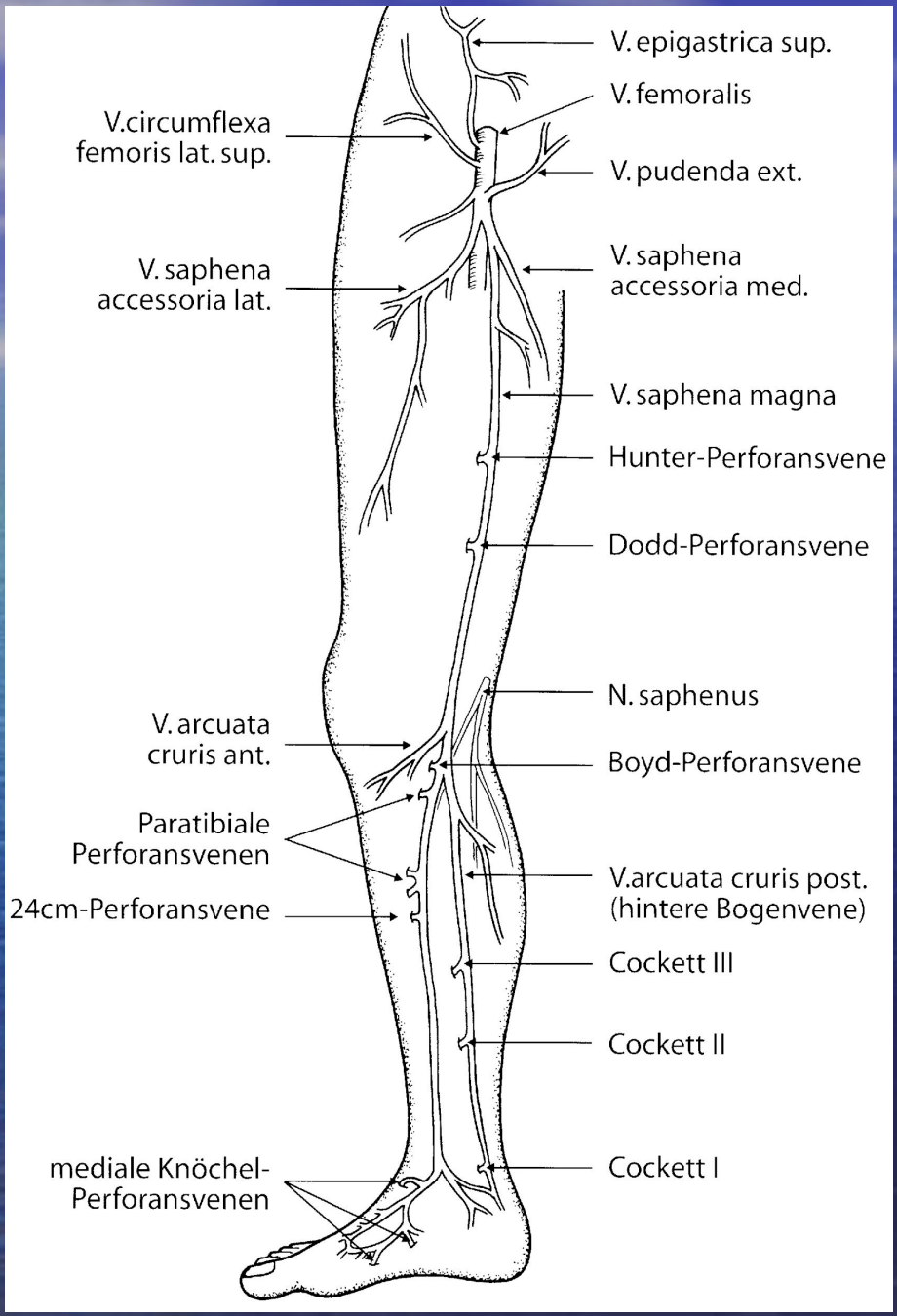
V. epigastrica sup.
V. femoralis
V.circumflexa femoris lat. sup.
V. pudenda ext.
V. saphena accessoria lat.
V. saphena accessoria med.
V. saphena magna
Hunter-Perforansvene
Dodd-Perforansvene
N. saphenus
V. arcuata cruris ant.
Boyd-Perforansvene
Paratibiale Perforansvenen
V.arcuata cruris post. (hintere Bogenvene)
24cm-Perforansvene
Cockett III
Cockett II
mediale Knöchel-Perforansvenen
Cockett I

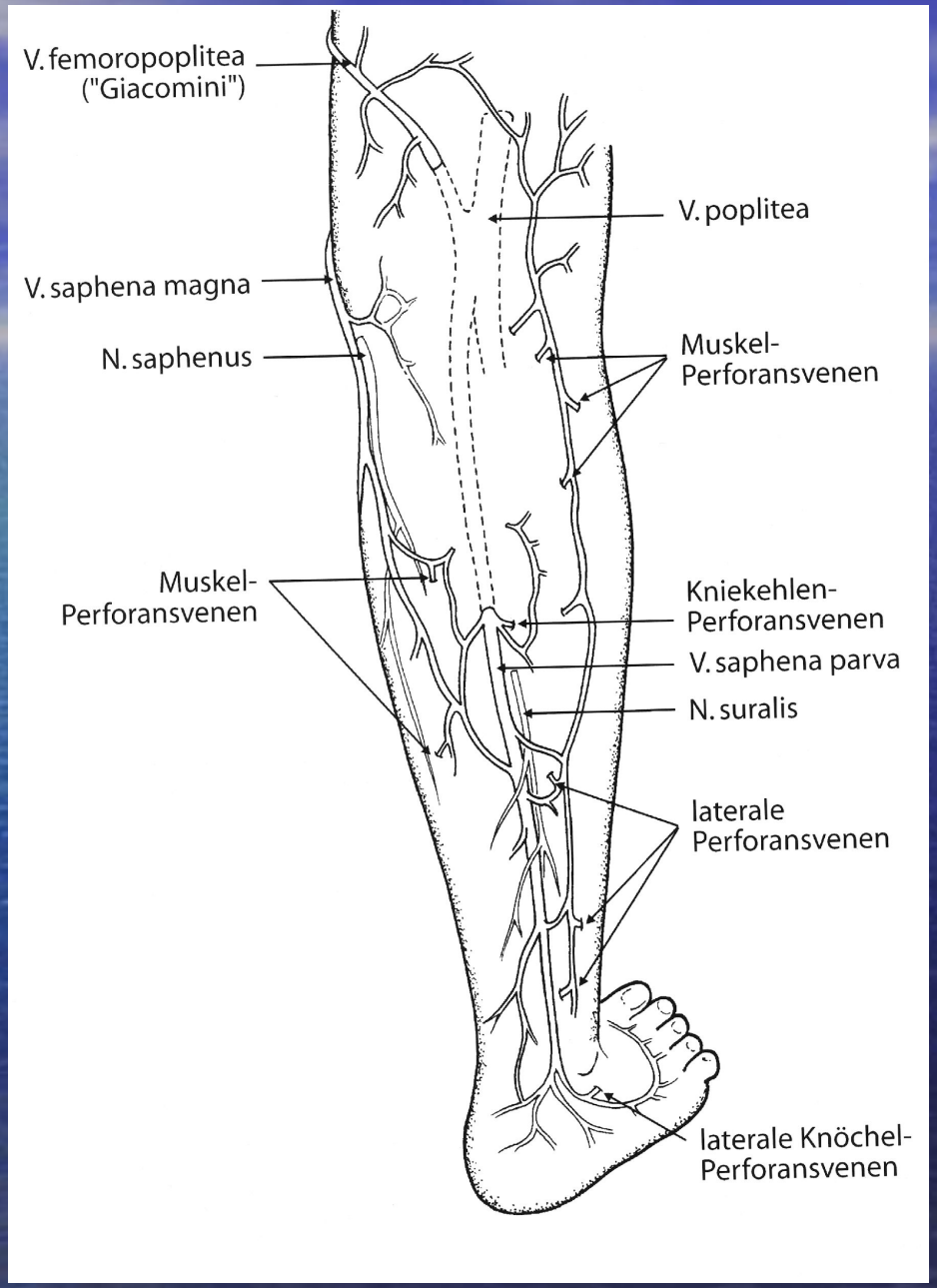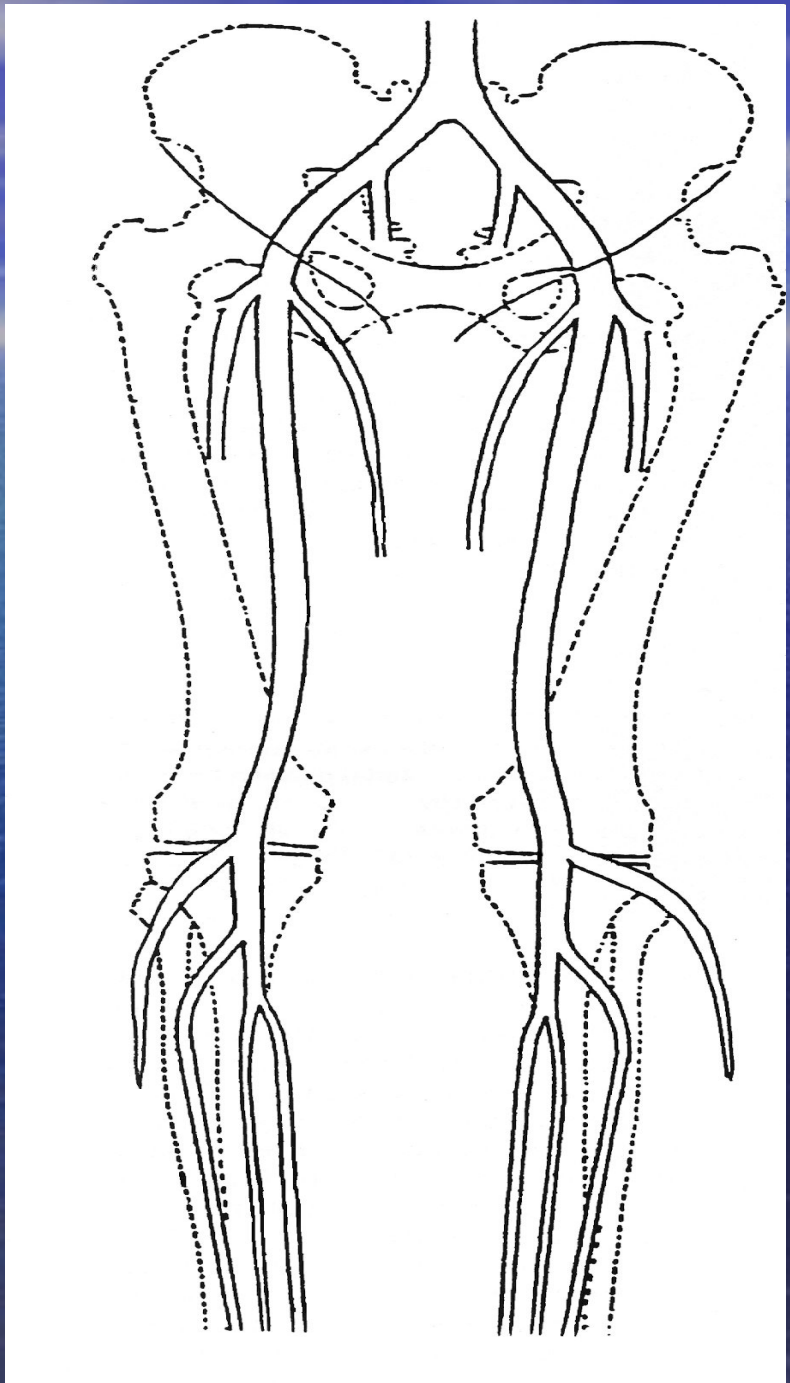
V. femoropoplitea
("Giacomini")
V. poplitea
V. saphena magna
N. saphenus
Muskel-
Perforansvenen
Muskel-
Perforansvenen
Kniekehlen-
Perforansvenen
V. saphena parva
N. suralis
laterale
Perforansvenen
laterale Knöchel-
Perforansvenen