

БОУ ОО «Медицинский колледж»

Тема: «СП при раке желудка»

Дисциплина: Сестринское дело в
терапии с курсом ПМП»

Специальность: сестринское дело

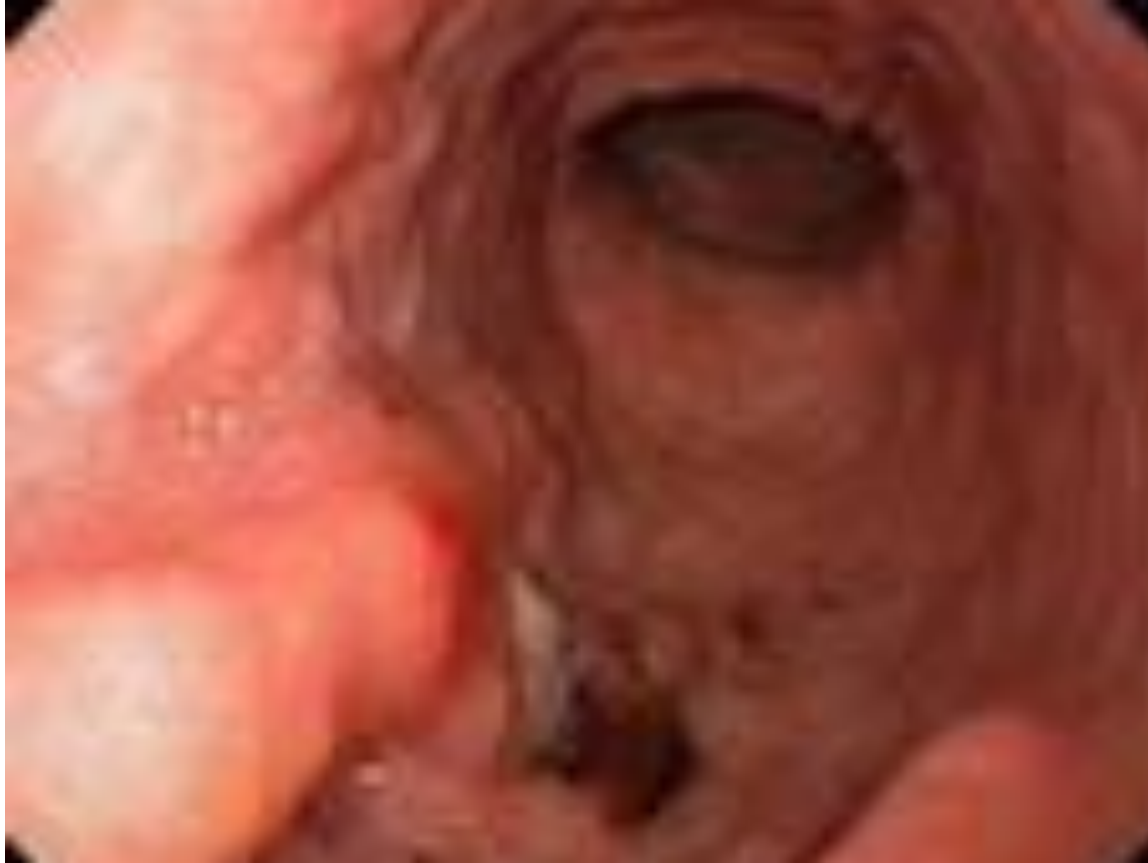Преподаватель: Гусина В.И.

Рак желудка – это злокачественная опухоль, развивающаяся из эпителиальной ткани.

Эпидемиология

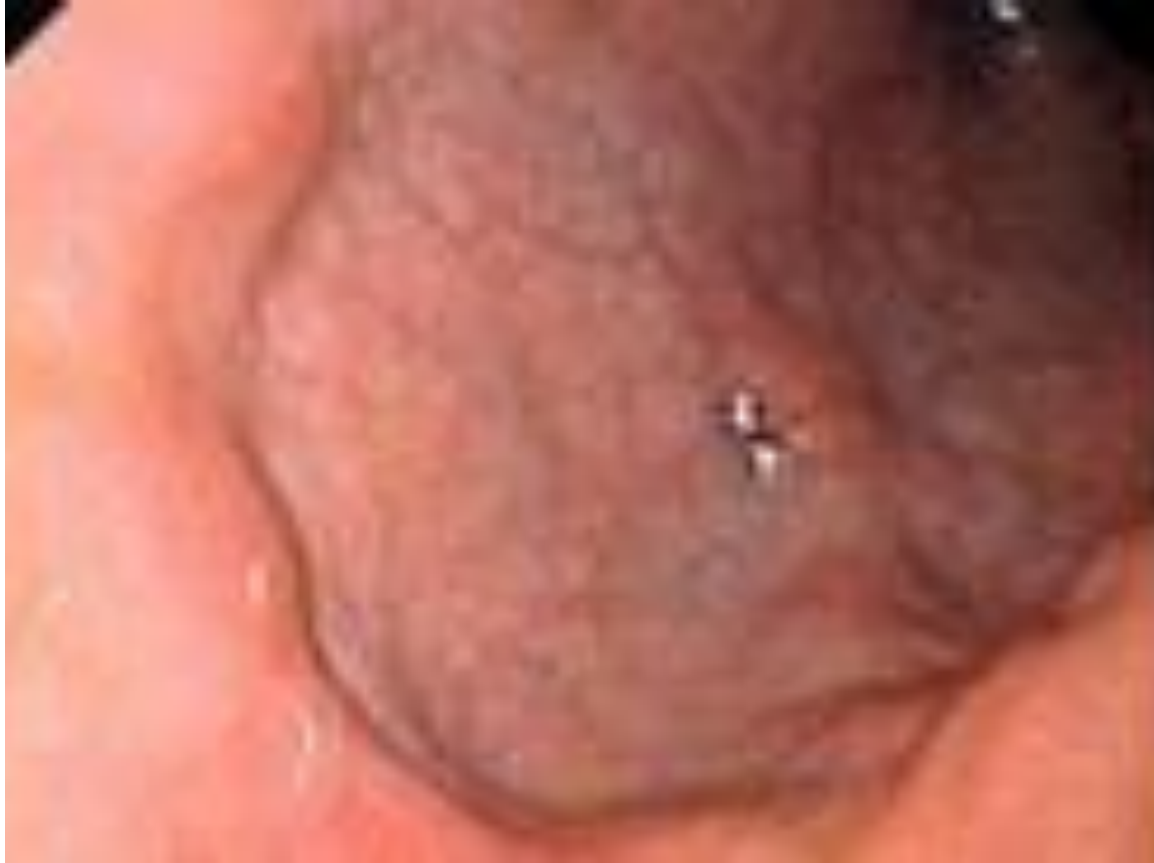- Рак желудка в России занимает устойчиво первое место среди других злокачественных новообразований. Мужчины в 2 раза чаще. Возраст 40 – 60 лет.

Этиология: не установлена.



Рак желудка

Антральный отдел желудка



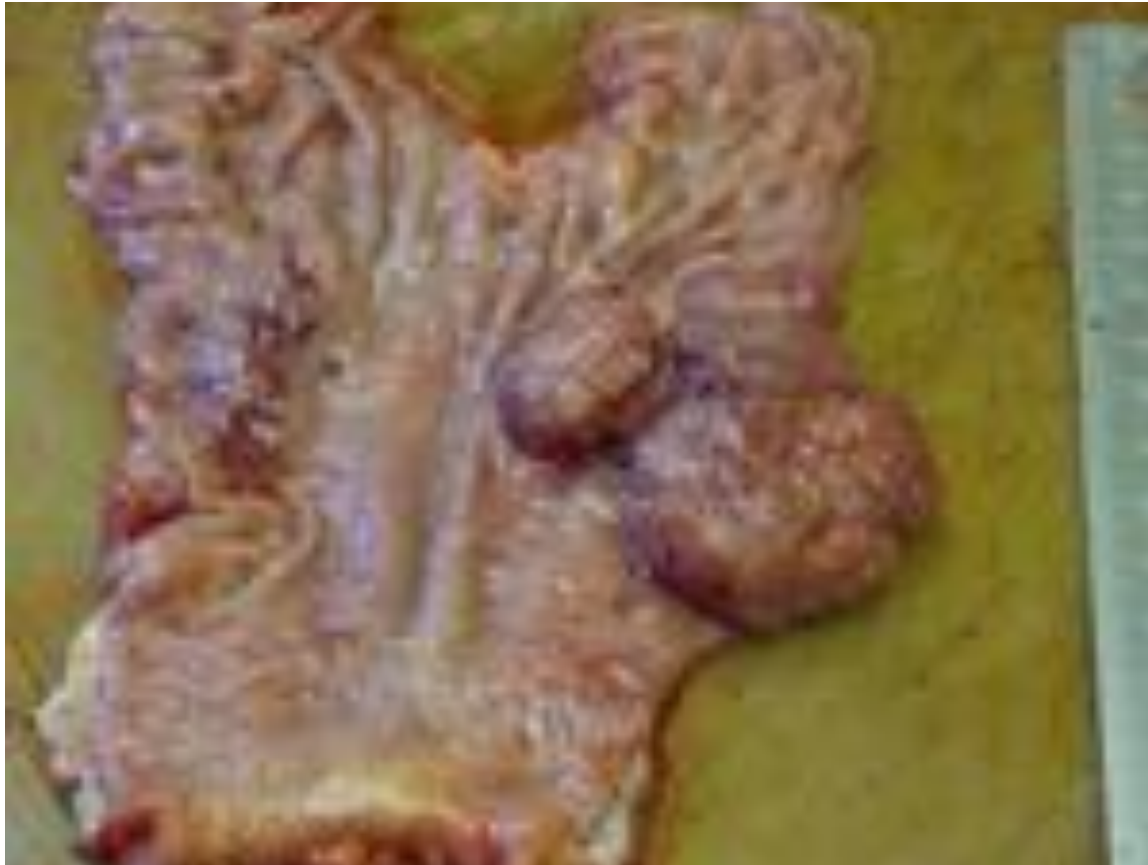Рак желудка

Предрасполагающие факторы (канцерогены)

- Экзогенные:
- *Helicobacter pilori*
- частое употребление в пищу консервантов, нитратов (не сами нитраты, а их производные)
- Эндогенные
- первичная язва – рак, резекция желудка в анамнезе по поводу язвы, дисплазия эпителии по кишечному типу, рефлюкс жёлчи
- болезни пролиферации (аденоматозы)
- хронический атрофический гастрит с ахилией
- В-12 дефицитная анемия



Рак желудка



Полиповидный рак желудка

Клиника

Ранние признаки:

- ***Латентные формы:*** без клинических проявлений
- ***Безболевые:*** синдром малых признаков: ощущение дискомфорта, небольшая слабость, диспепсические расстройства неопределённого характера; неприятные ощущения в эпигастральной области, быстрая насыщаемость пищей, снижение трудоспособности, бледность, раздражительность

Ранние признаки:

- ***Геморрагические формы:***
кровотечения различной интенсивности, симптомы анемии, в кале – скрытая кровь
- ***Болевые формы:*** боль в эпигастральной области различной интенсивности (морфологически обычно язва – рак)

***Поздние признаки (по преобладанию
какого – либо синдрома выделяют
формы):***

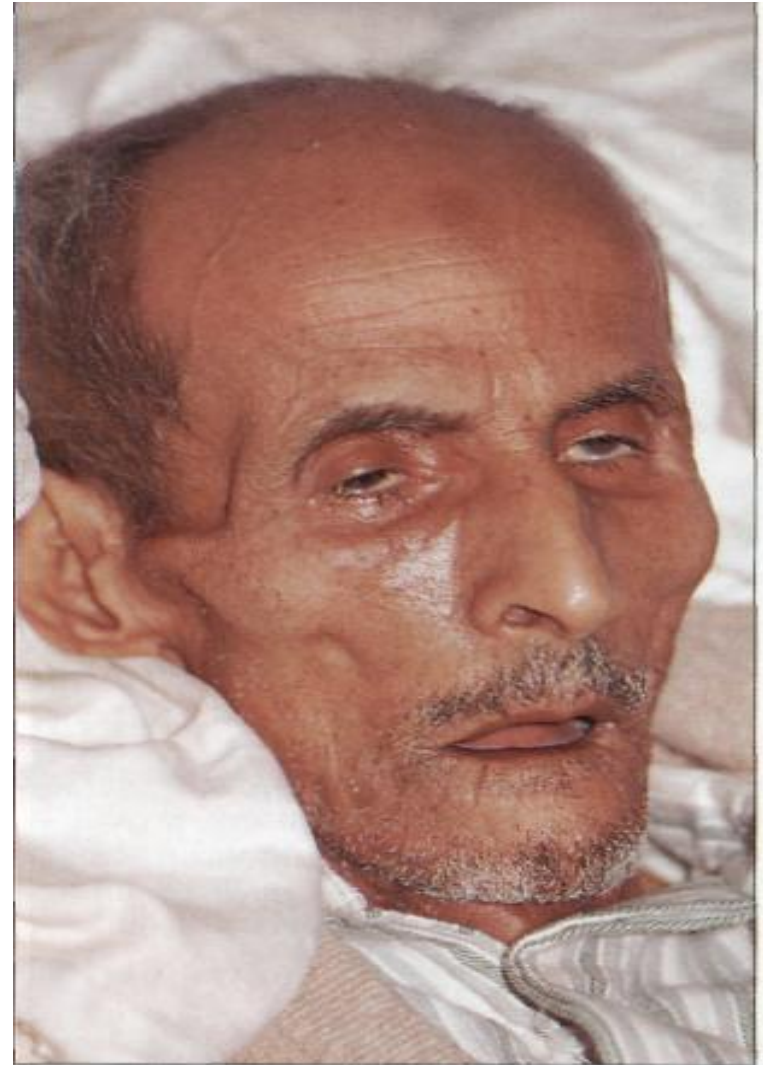- ***Диспепсическая форма:*** чаще извращение аппетита длительное время (отвращение к пище и его виду), симптомы желудочной диспепсии (нарушение прохождения пищевого комка, упорная тошнота, отрыжка, изжога, ранняя рвота, тяжесть в эпигастрии, вздутие, истощение до кахексии)
- ***Болевая форма:*** различной интенсивности от слабой до «морфинной»

Поздние признаки:

- ***Лихорадочная форма:*** лихорадка различной интенсивности, продолжительности и типа с ознобами
- ***Анемическая:*** симптомы анемии
- ***Отёчная форма:*** отёки различной локализации и интенсивности, чаще из-за дефицита белка
- ***Кишечная форма:*** запоры, поносы

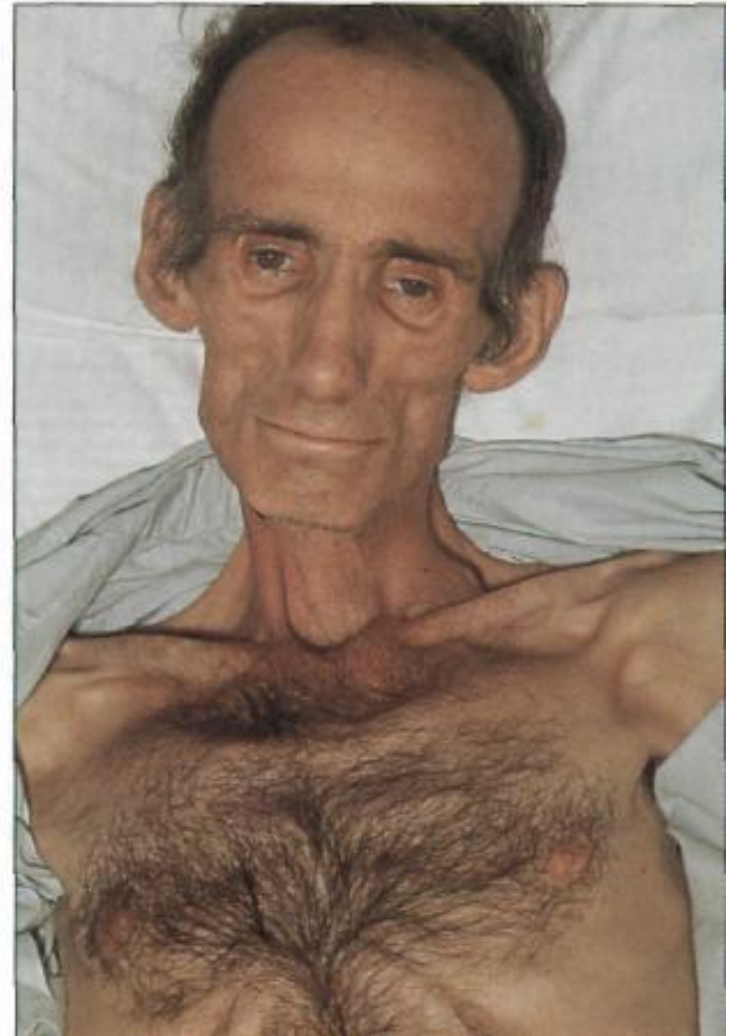
Объективные данные:

- Цвет кожного покрова желтушно-бледный, землистый
- Истощение
- Одутловатость лица
- Утрата живого блеска глаз



Объективные данные:

- Увеличение лимфатических узлов над ключицей (метастаз Вирхова), в подмышечной области
- Мигрирующие тромбофлебиты



Объективные данные:

- Пальпируемая опухоль в эпигастрии
- Желтуха (усиленный гемолиз, токсический метастатический гепатит)
- Гепатомегалия
- Асцит

Объективные данные:

- Пальпируемая опухоль в эпигастрии
- Желтуха (усиленный гемолиз, токсический метастатический гепатит)
- Гепатомегалия
- Асцит

Особенности рака пилорического

отдела:

- признаки нарушения его проходимости:
- быстрая насыщаемость,
- ощущение полноты в эпигастрии,
- рвота съеденной пищей

Особенности рака кардиального

отдела:

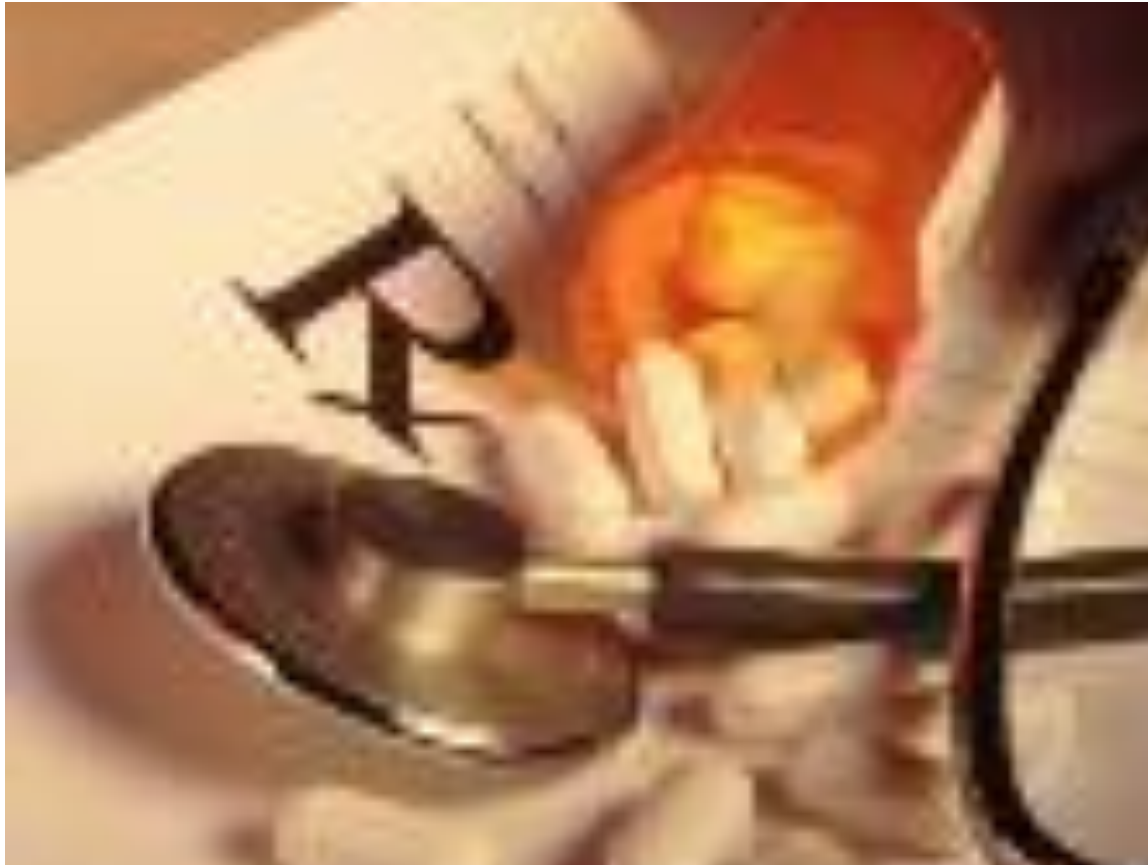- нарастающая дисфагия
- боль за грудиной
- срыгивание

Диагностика

- Рентгенологический – симптом «дефекта наполнения»
- ФГДС
- эндосонография (определяет глубину инфильтрации стенки)
- Компьютерная томография
- УЗИ
- Опухолевые антитела

Лечение

- 1 и 2 стадии – радикальная хирургическая операция
- 3 и 4 стадии – комбинированная (лучевая + химиотерапия; или паллиативная операция), симптоматическая



Благодарю за внимание!