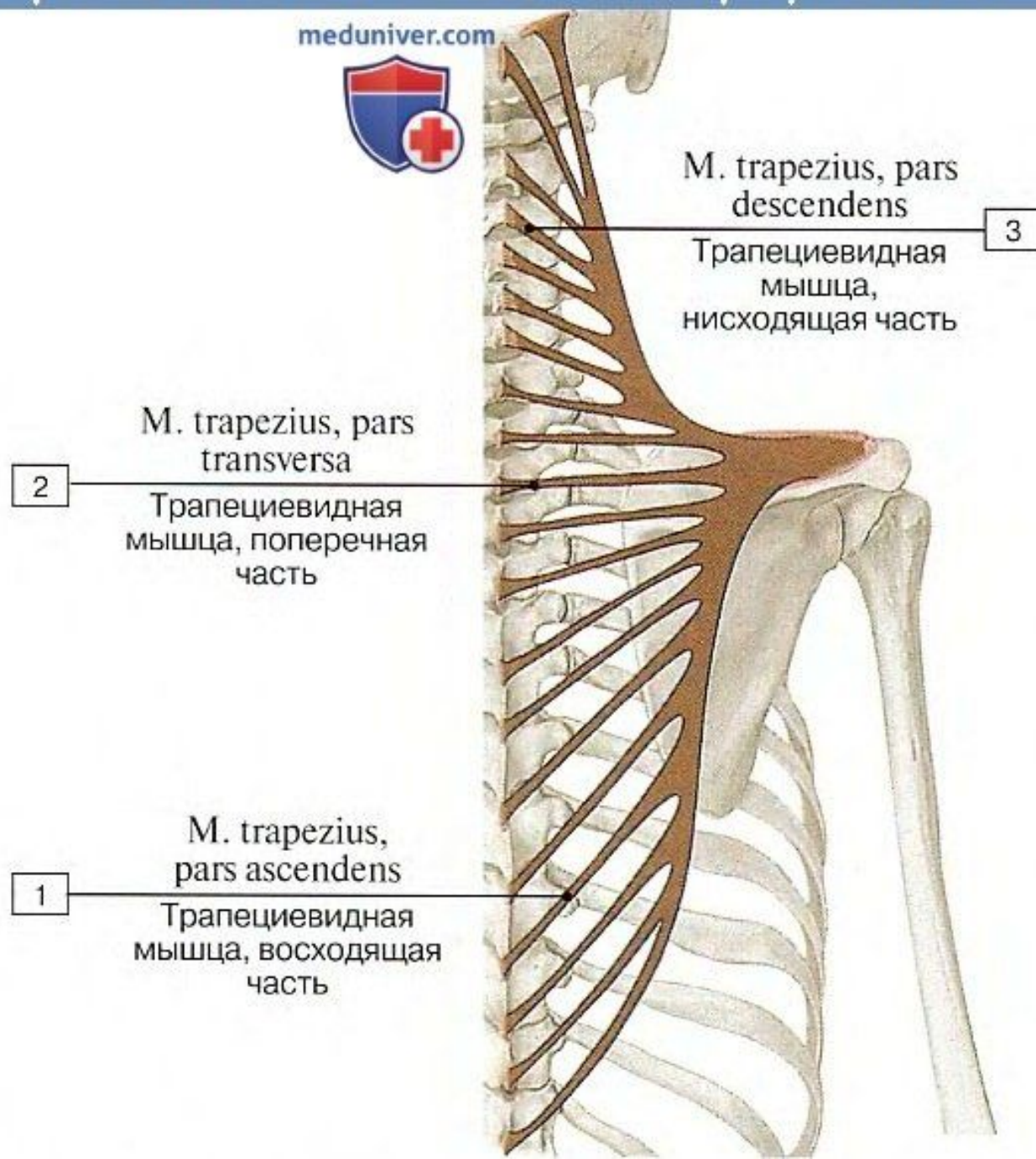


# Мышцы туловища

# Трапециевидная мышцы, места прикрепления

meduniver.com



M. trapezius, pars descendens

Трапециевидная мышца, нисходящая часть

3

M. trapezius, pars transversa

Трапециевидная мышца, поперечная часть

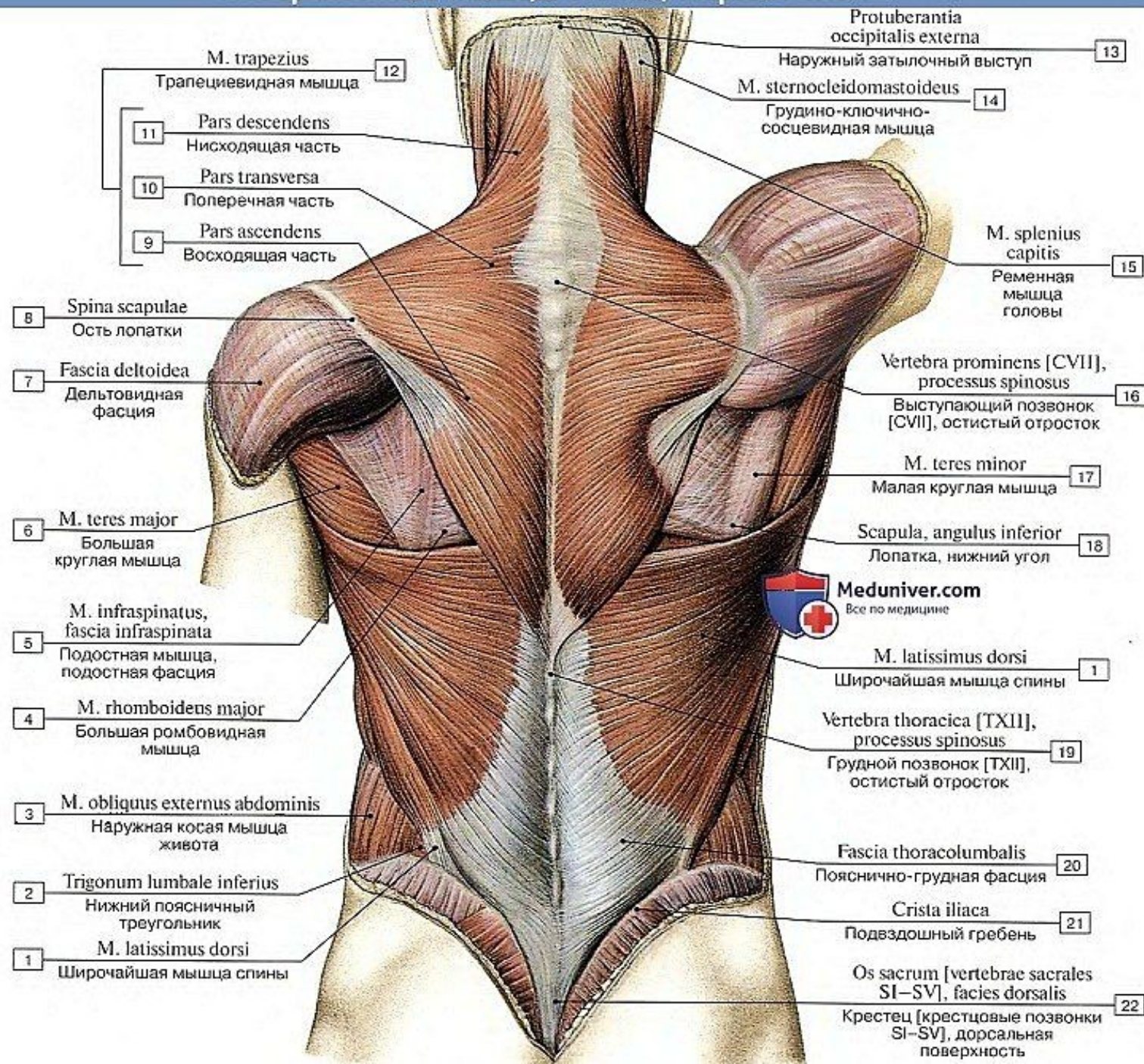
2

M. trapezius, pars ascendens

Трапециевидная мышца, восходящая часть

1

# Поверхностные мышцы спины, первый слой

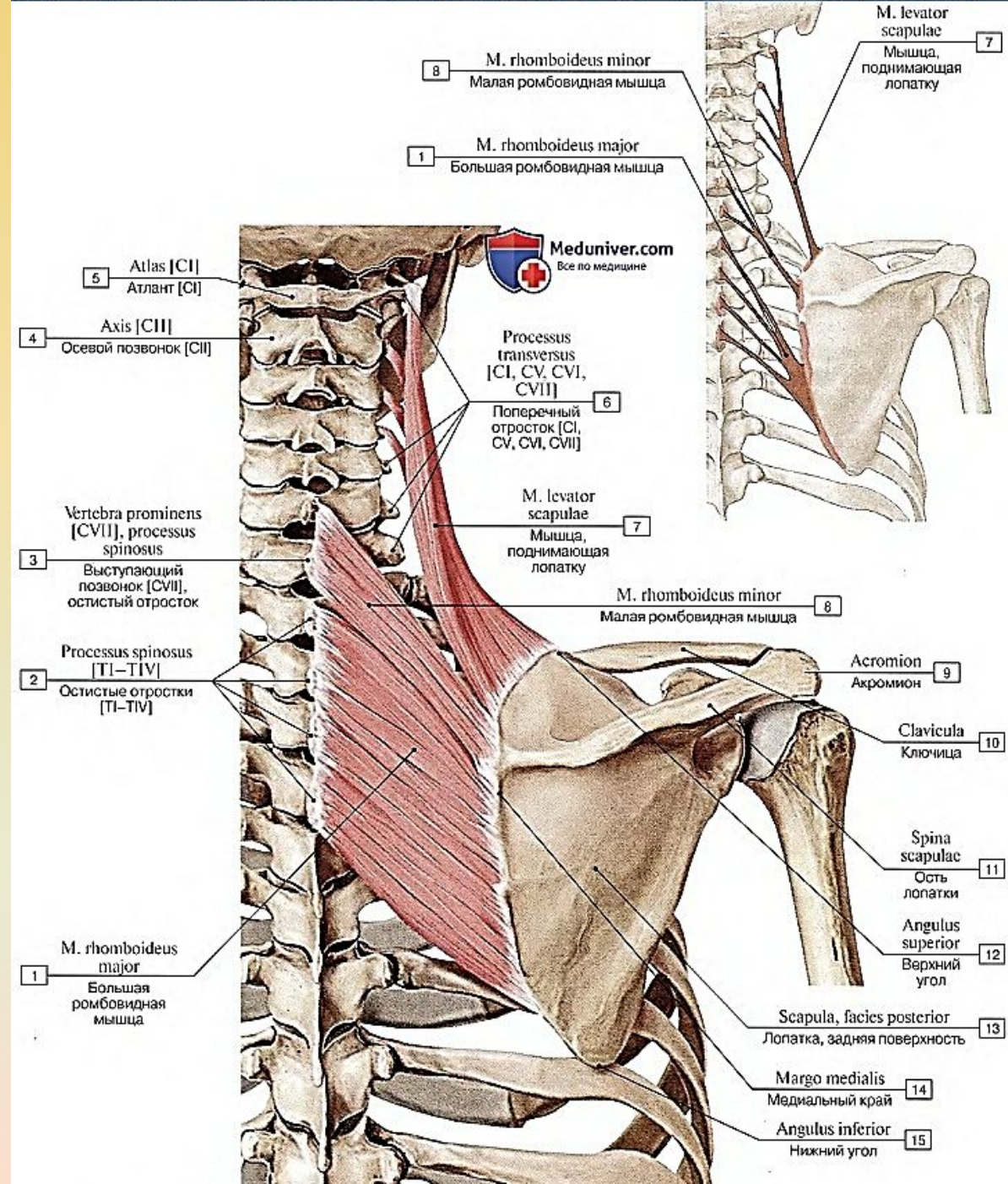


- 12 M. trapezius  
Трапецевидная мышца
- 11 Pars descendens  
Нисходящая часть
- 10 Pars transversa  
Поперечная часть
- 9 Pars ascendens  
Восходящая часть
- 8 Spina scapulae  
Ость лопатки
- 7 Fascia deltoidea  
Дельтовидная фасция
- 6 M. teres major  
Большая круглая мышца
- 5 M. infraspinatus, fascia infraspinata  
Подостная мышца, подостная фасция
- 4 M. rhomboidens major  
Большая ромбовидная мышца
- 3 M. obliquus externus abdominis  
Наружная косая мышца живота
- 2 Trigonum lumbale inferius  
Нижний поясничный треугольник
- 1 M. latissimus dorsi  
Широчайшая мышца спины

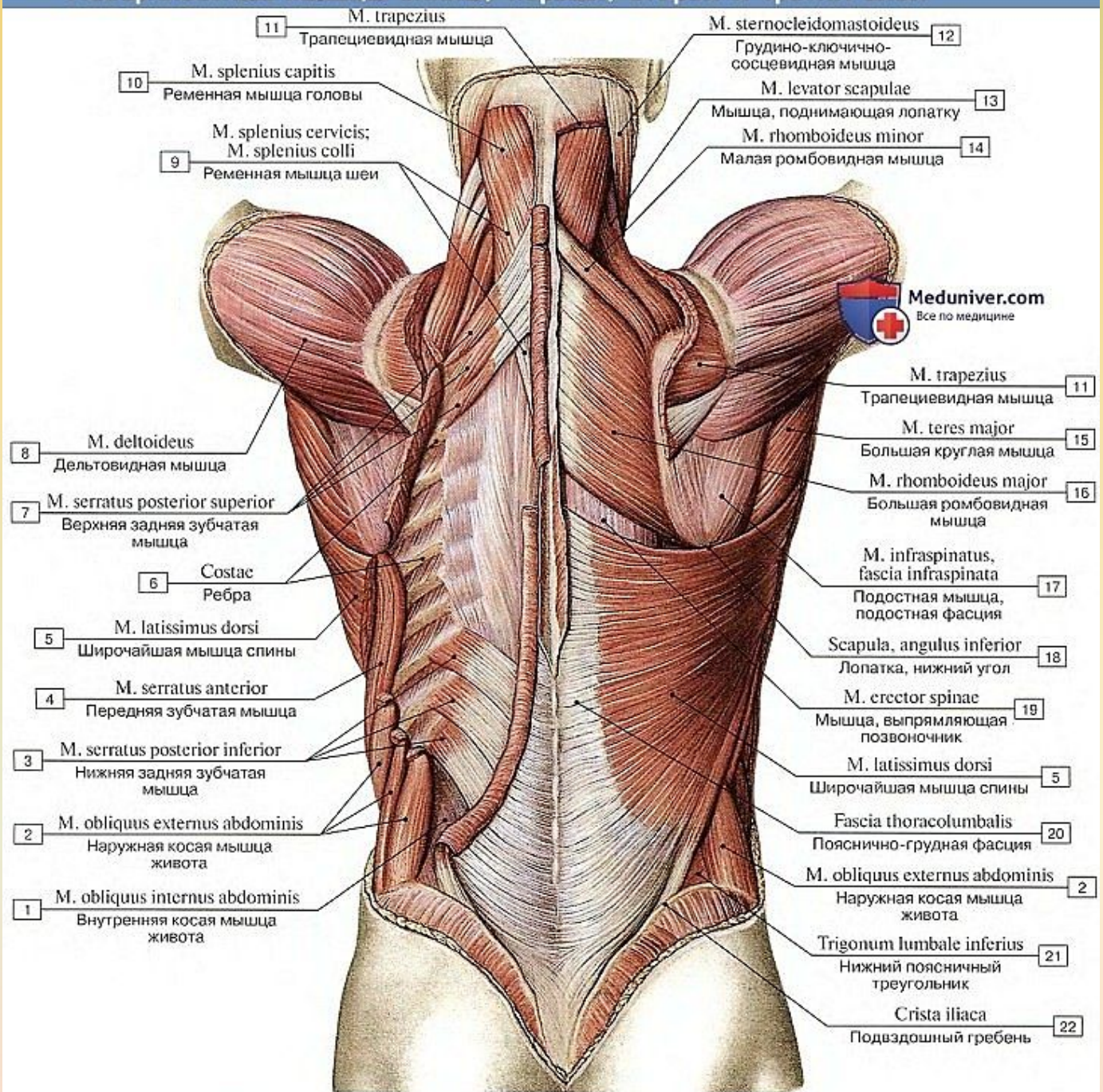
- 13 Protuberantia occipitalis externa  
Наружный затылочный выступ
- 14 M. sternocleidomastoideus  
Грудино-ключично-сосцевидная мышца
- 15 M. splenius capitis  
Ременная мышца головы
- 16 Vertebra prominens [CVII], processus spinosus  
Выступающий позвонок [CVII], остистый отросток
- 17 M. teres minor  
Малая круглая мышца
- 18 Scapula, angulus inferior  
Лопатка, нижний угол
- 1 M. latissimus dorsi  
Широчайшая мышца спины
- 19 Vertebra thoracica [TXII], processus spinosus  
Грудной позвонок [TXII], остистый отросток
- 20 Fascia thoracolumbalis  
Пояснично-грудная фасция
- 21 Crista iliaca  
Подвздошный гребень
- 22 Os sacrum [vertebrae sacrales SI-SV], facies dorsalis  
Крестец [крестцовые позвонки SI-SV], дорсальная поверхность



Мышца поднимающая лопатку и ромбовидные мышцы (места прикрепления)

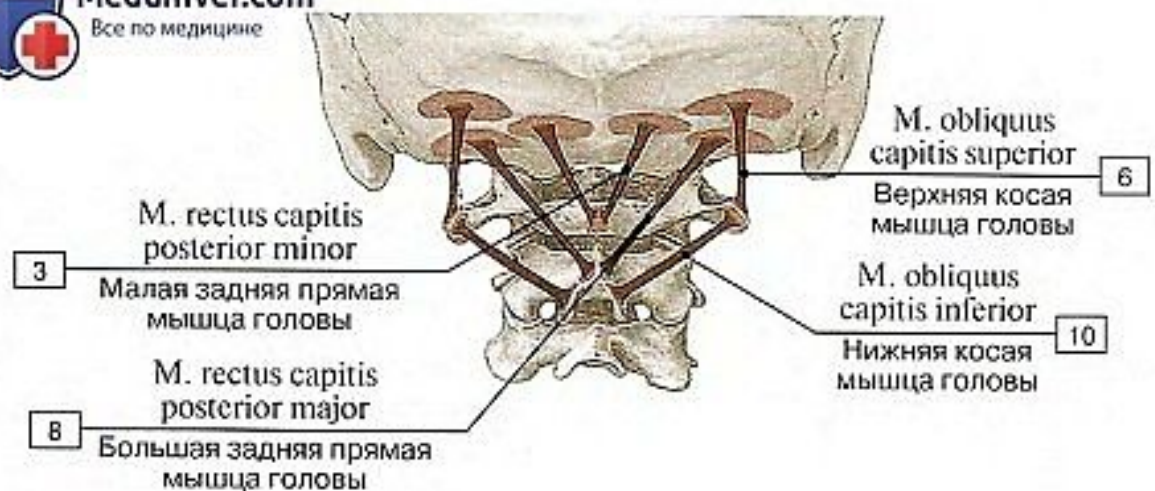
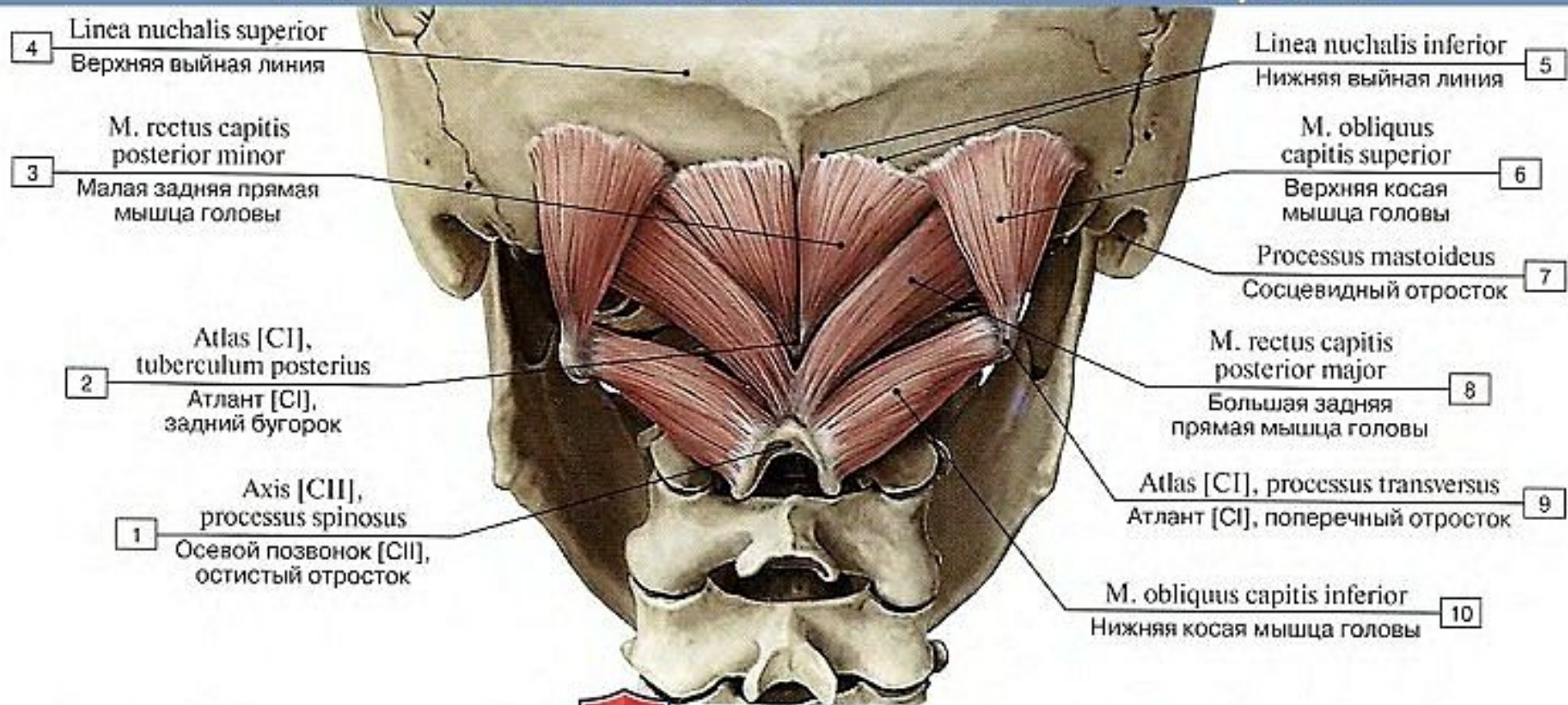


# Поверхностные мышцы спины, первый, второй и третий слои

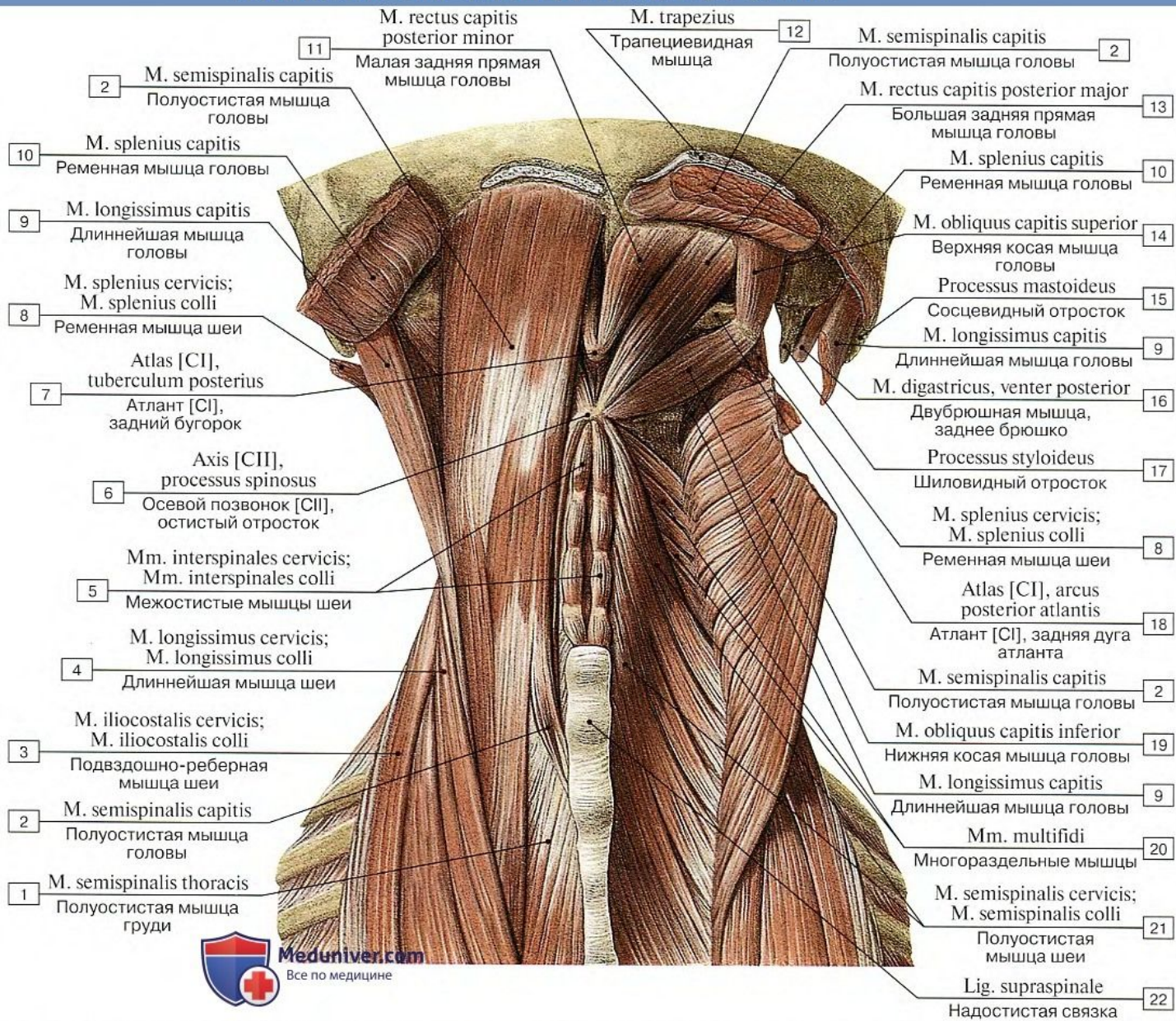


Трапециевидные мышцы и левая широчайшая мышца спины удалены

# Подзатылочные мышцы, все остальные мышцы удалены

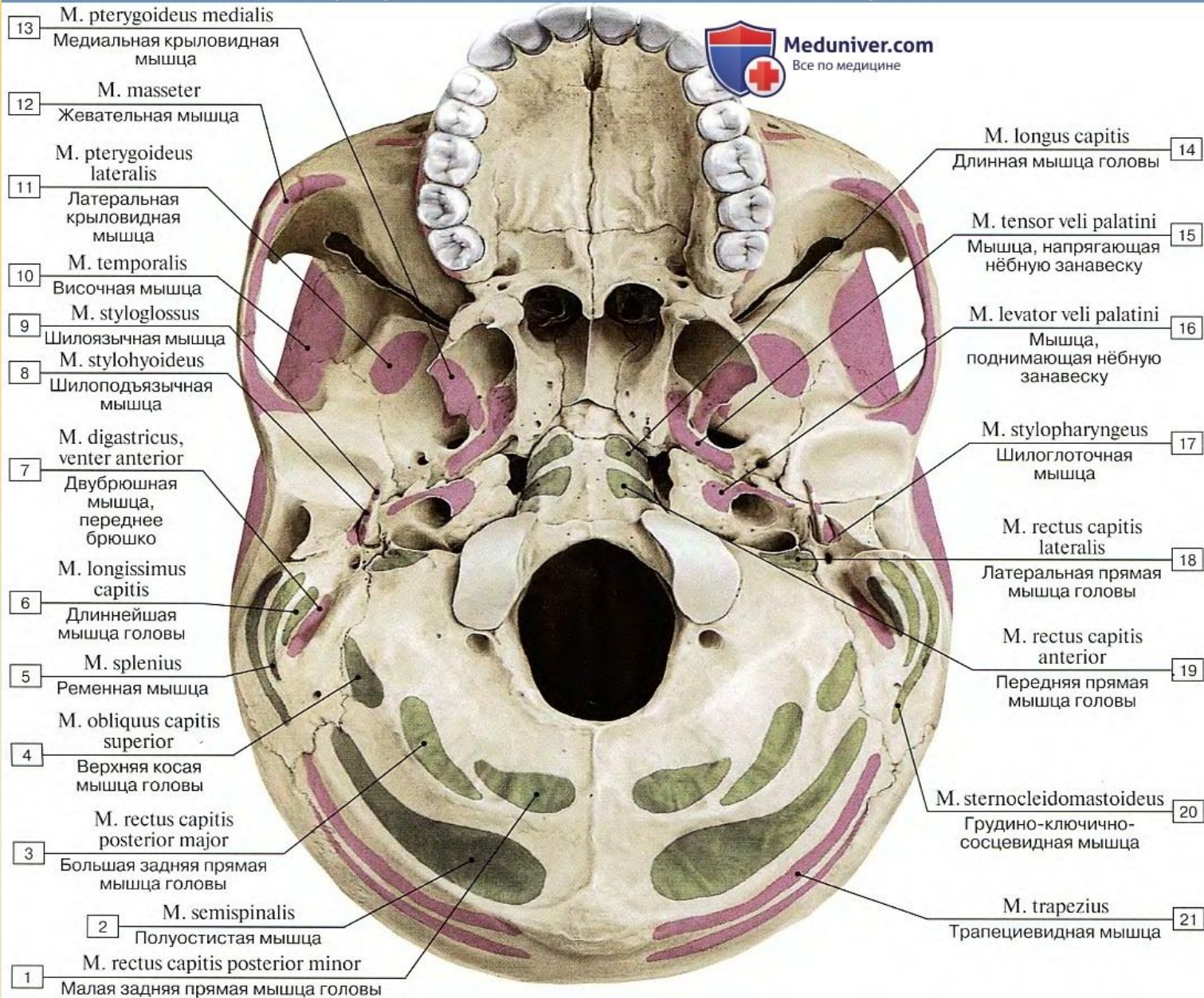


# Подзатылочные мышцы и мышцы спины



1 – Semispinalis thoracis; 2 – Semispinalis capitis; 3 – Iliocostalis cervicis; 4 – Longissimus cervicis; 5 – Interspinales cervicis; 6 – Axis [CII], spinous process; 7 – Atlas [CI], posterior tubercle; 8 – Splenius cervicis; 9 – Longissimus capitis; 10 – Splenius capitis; 11 – Rectus capitis posterior minor; 12 – Trapezius; 13 – Rectus capitis posterior major; 14 – Obliquus capitis superior; 15 – Mastoid process; 16 – Digastric, posterior belly; 17 – Styloid process; 18 – Atlas [CI], posterior arch; 19 – Obliquus capitis inferior; 20 – Multifidus; 21 – Semispinalis cervicis; 22 – Supraspinous ligament

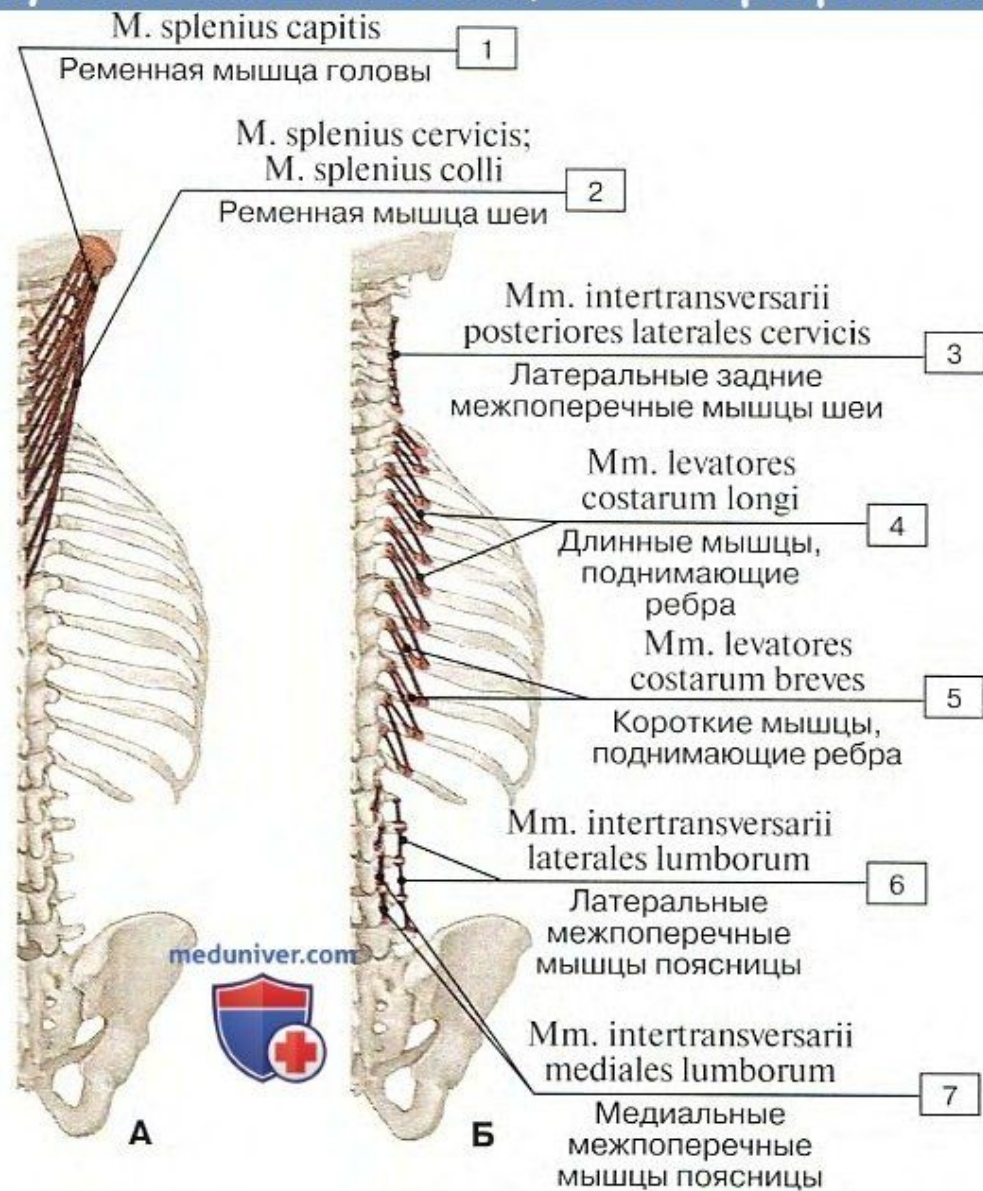
# Места прикрепления мышц к основанию черепа



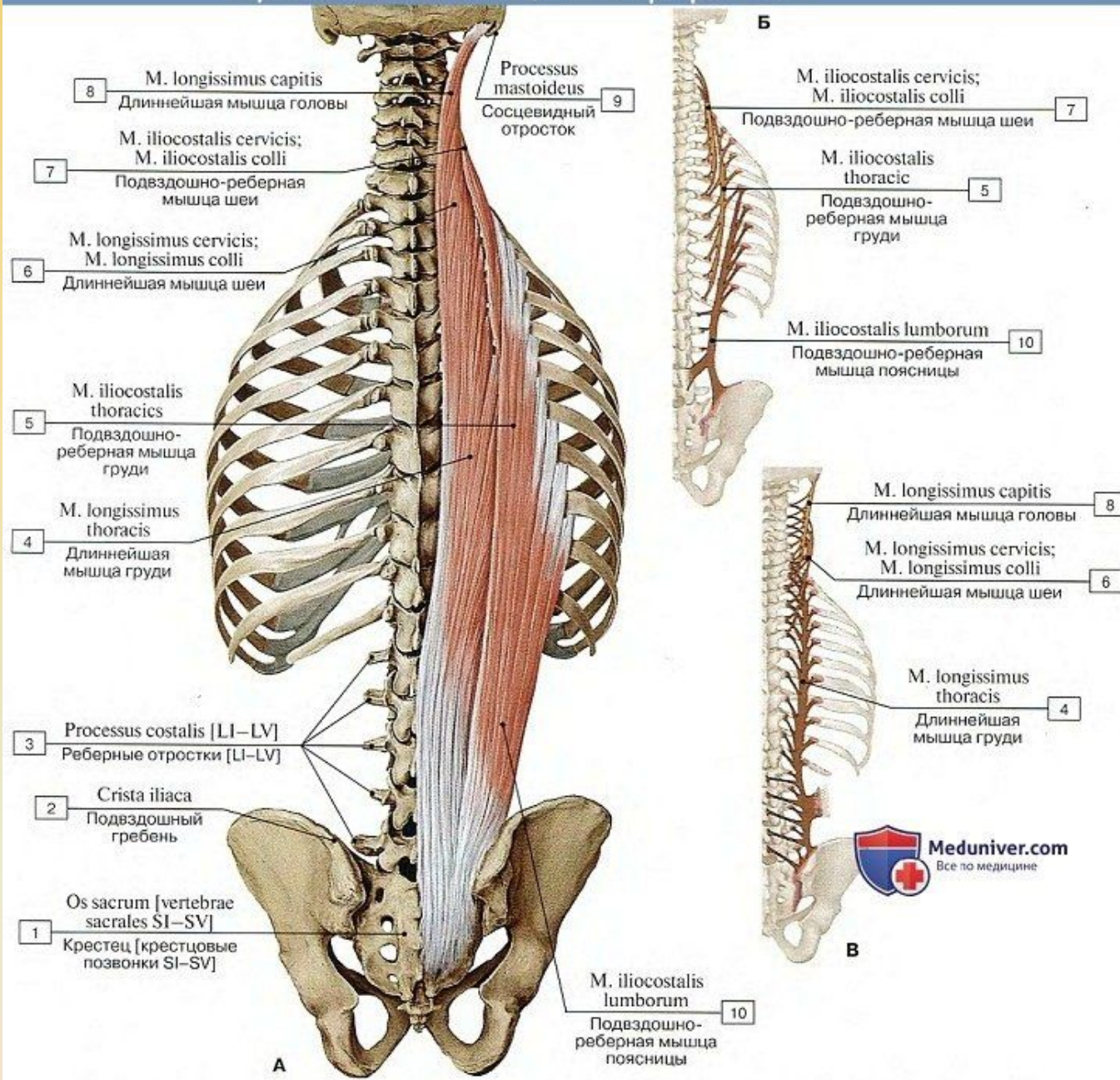
1 – Rectus capitis posterior minor; 2 – Semispinalis; 3 – Rectus capitis posterior major; 4 – Obliquus capitis superior; 5 – Splenius; 6 – Longissimus capitis; 7 – Digastric, anterior belly; 8 – Stylohyoid; 9 – Styloglossus; 10 – Temporalis; Temporal muscle; 11 – Lateral pterygoid; 12 – Masseter; 13 – Medial pterygoid; 14 – Longus capitis; 15 – Tensor veli palatini; 16 – Levator veli palatini; 17 – Stylopharyngeus; 18 – Rectus capitis lateralis; 19 – Rectus capitis anterior; 20 – Sternocleidomastoid; 21 – Trapezius



# Глубокие мышцы спины, места прикрепления

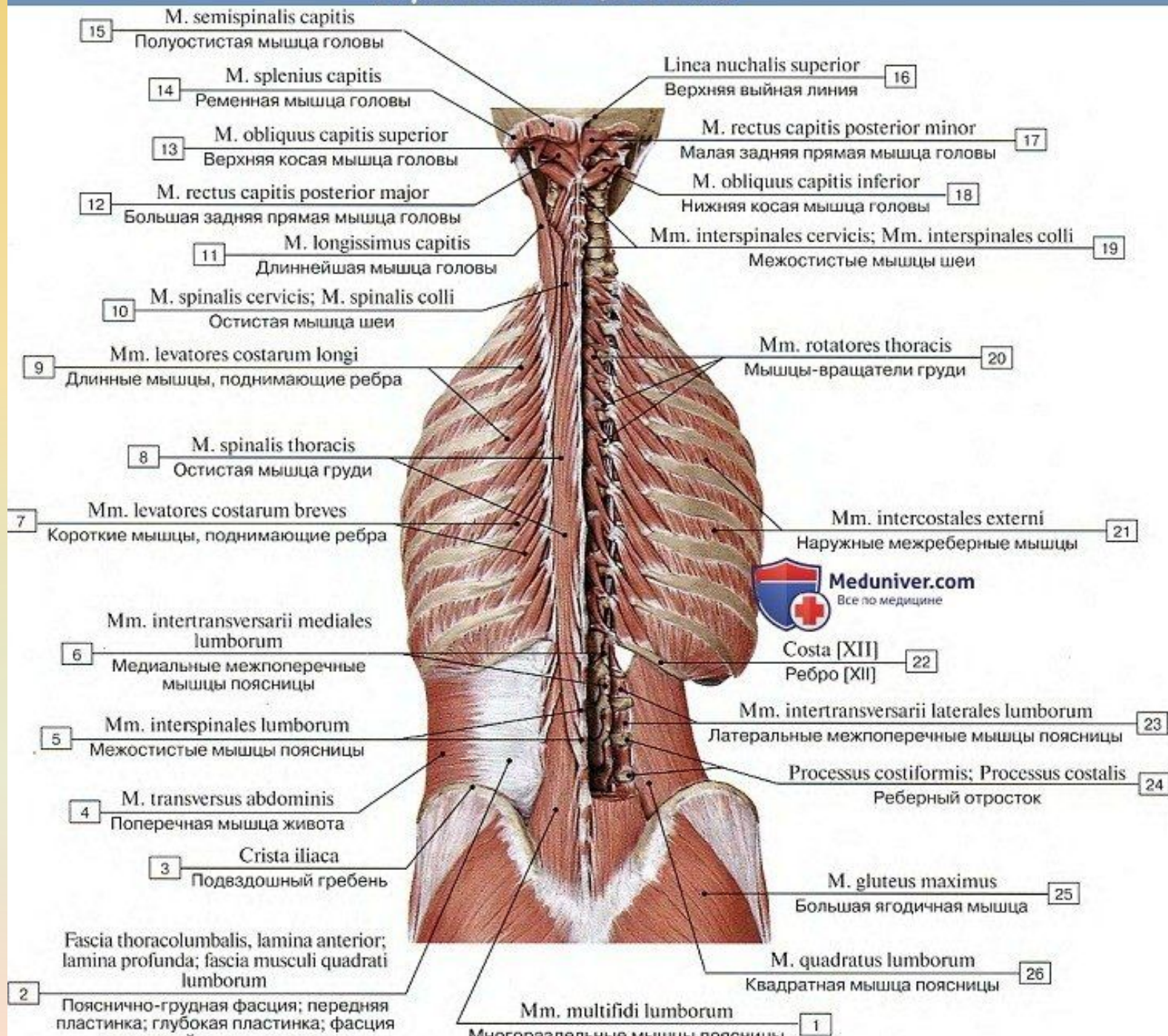


Места начала и прикрепления некоторых глубоких мышц спины и груди (А – ременных мышц, Б – межпоперечных мышц и мышц, поднимающих ребра) (схемы)

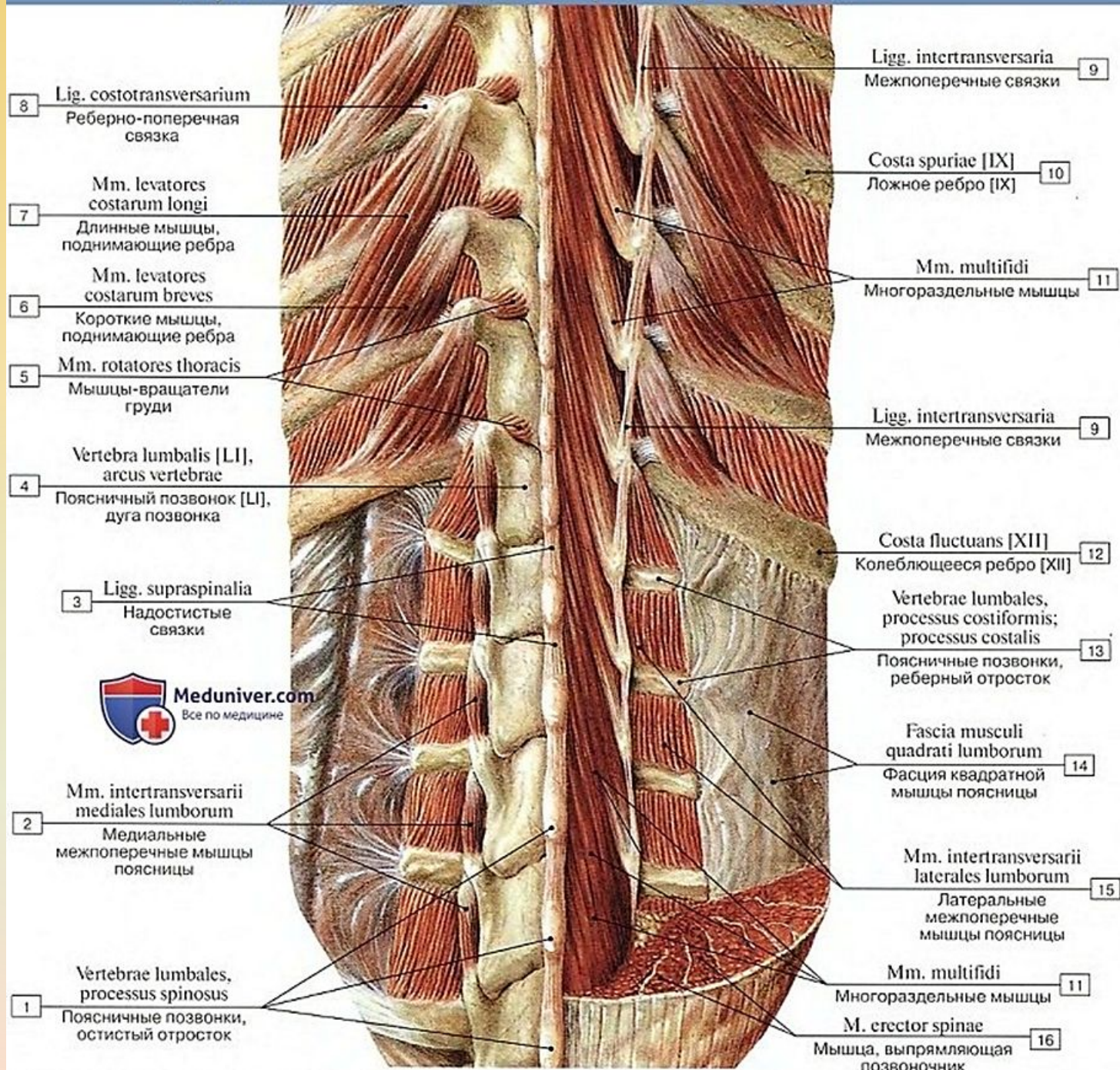


Подвздошно-реберная и длиннейшая мышцы (А – общий вид, все остальные мышцы удалены, Б – места начала и прикрепления подвздошно-реберной мышцы (схема), В – места начала и прикрепления длиннейшей мышцы (схема))

# Глубокие мышцы спины



# Глубокие мышцы спины, второй и третий слои



8 Lig. costotransversarium  
Реберно-поперечная связка

7 Mm. levatores costarum longi  
Длинные мышцы, поднимающие ребра

6 Mm. levatores costarum breves  
Короткие мышцы, поднимающие ребра

5 Mm. rotatores thoracis  
Мышцы-вращатели груди

4 Vertebra lumbalis [L1], arcus vertebrae  
Поясничный позвонок [L1], дуга позвонка

3 Ligg. supraspinalia  
Надостистые связки



2 Mm. intertransversarii mediales lumborum  
Медиальные межпоперечные мышцы поясницы

1 Vertebrae lumbales, processus spinosus  
Поясничные позвонки, остистый отросток

Ligg. intertransversaria  
Межпоперечные связки 9

Costa spuriae [IX]  
Ложное ребро [IX] 10

Mm. multifidi  
Многораздельные мышцы 11

Ligg. intertransversaria  
Межпоперечные связки 9

Costa fluctuans [XII]  
Колблющееся ребро [XII] 12

Vertebrae lumbales, processus costiformis; processus costalis  
Поясничные позвонки, реберный отросток 13

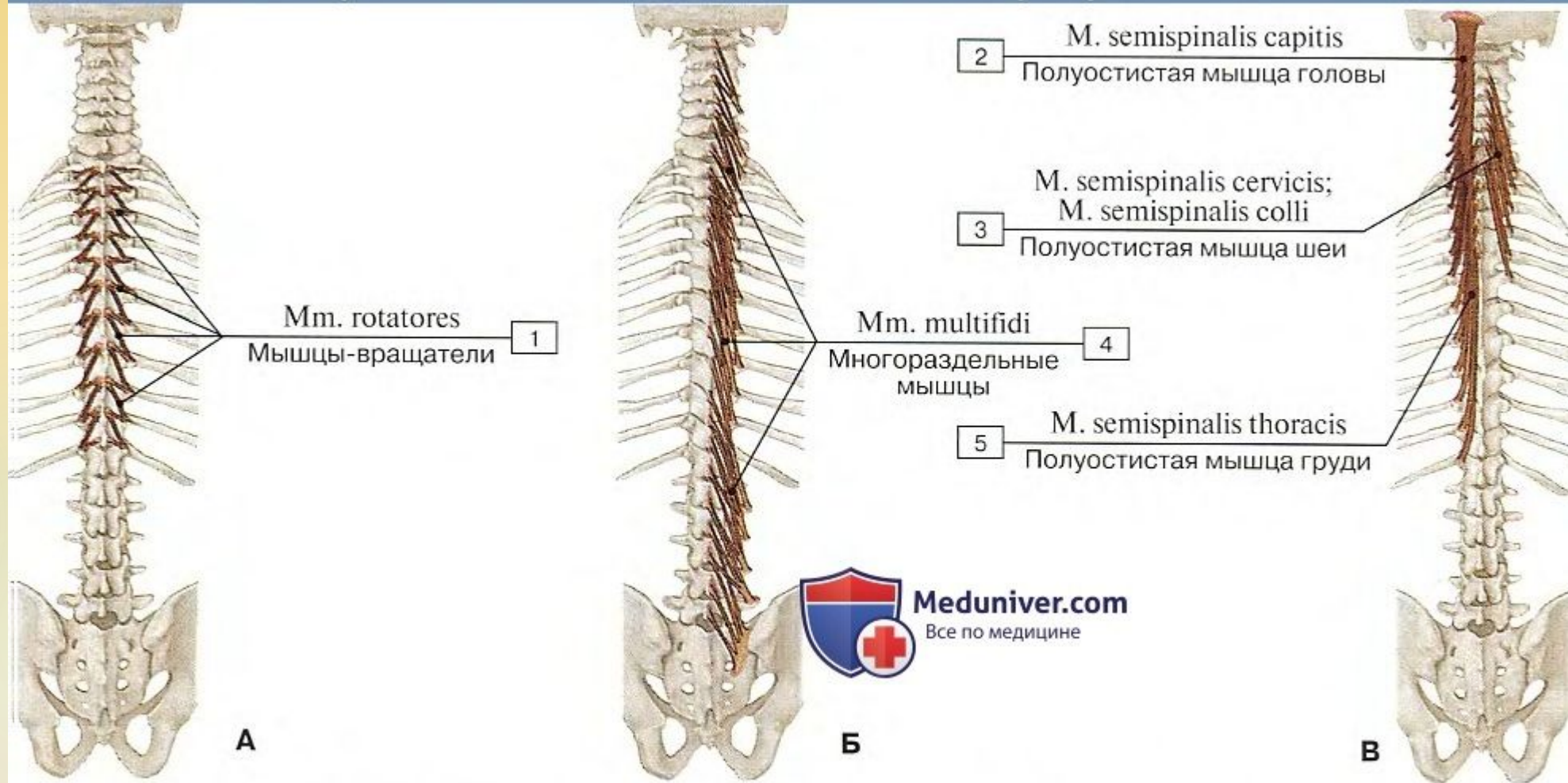
Fascia musculi quadrati lumborum  
Фасция квадратной мышцы поясницы 14

Mm. intertransversarii laterales lumborum  
Латеральные межпоперечные мышцы поясницы 15

Mm. multifidi  
Многораздельные мышцы 11

M. erector spinae  
Мышца, выпрямляющая позвоночник 16

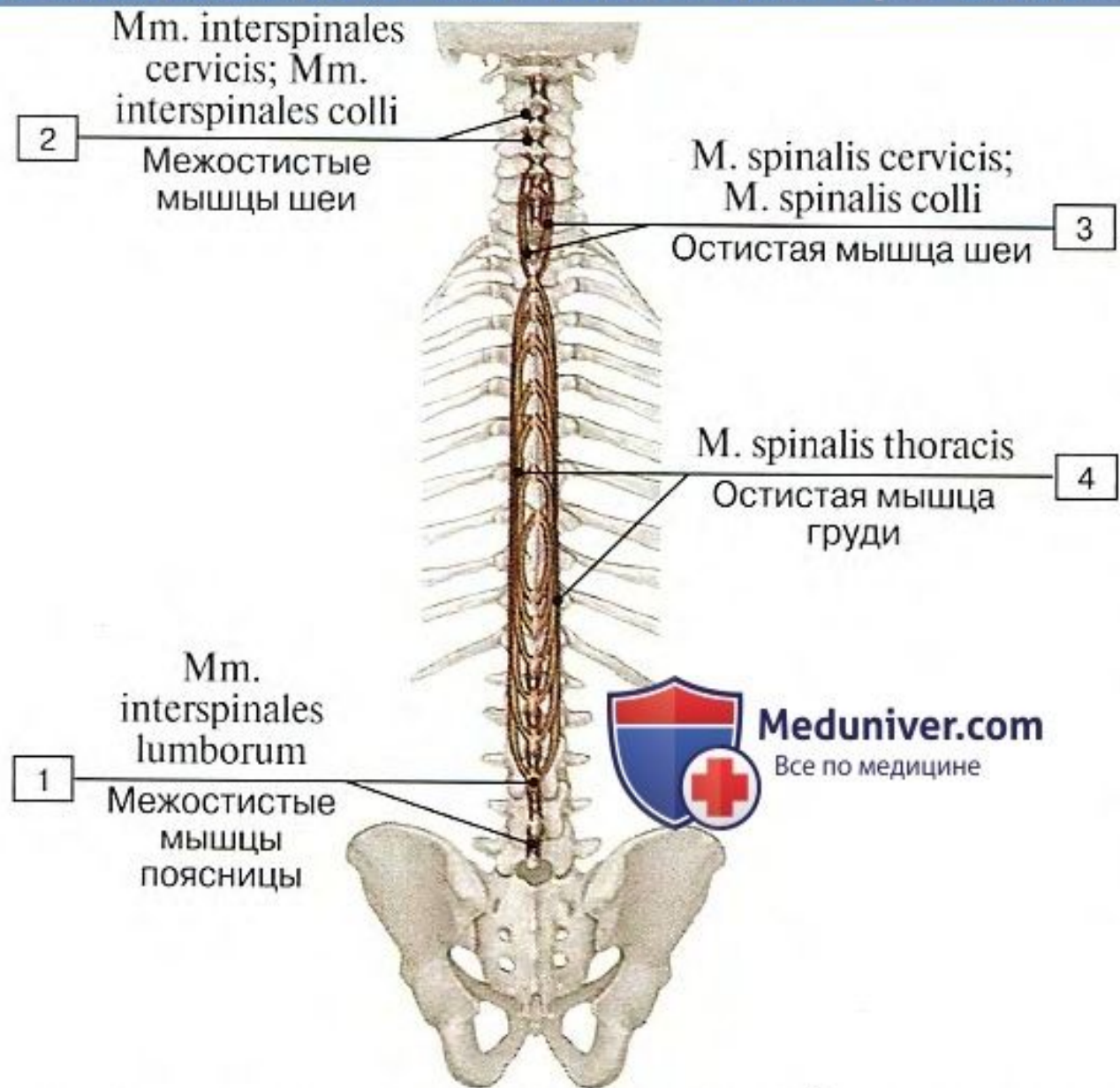
## Глубокие мышцы спины, места прикрепления



А – коротких и длинных мышц-вращателей, Б – многораздельных мышц, В – полуостистой мышцы

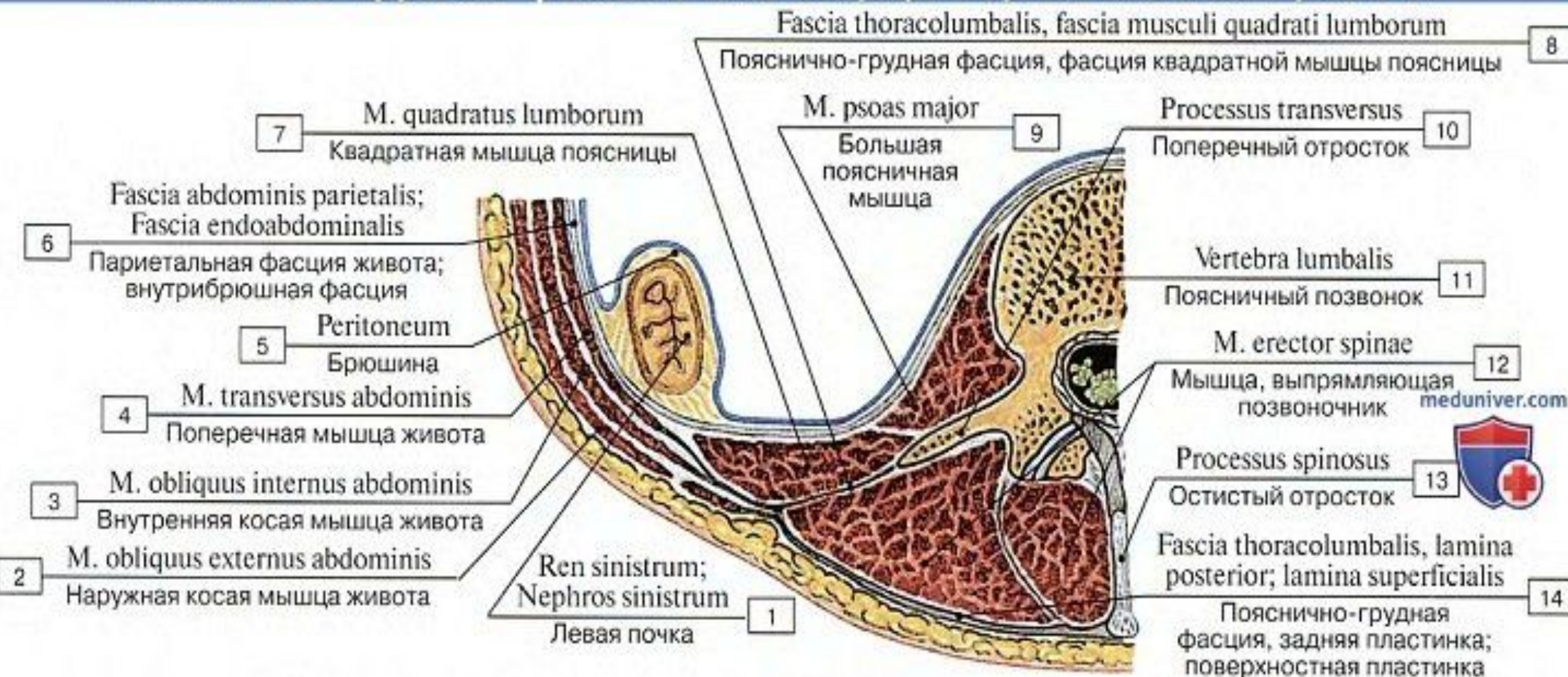
1 – Rotatores; 2 – Semispinalis capitis; 3 – Semispinalis cervicis; 4 – Multifidus; 5 – Semispinalis thoracis

# Межостистые и остистые мышцы спины

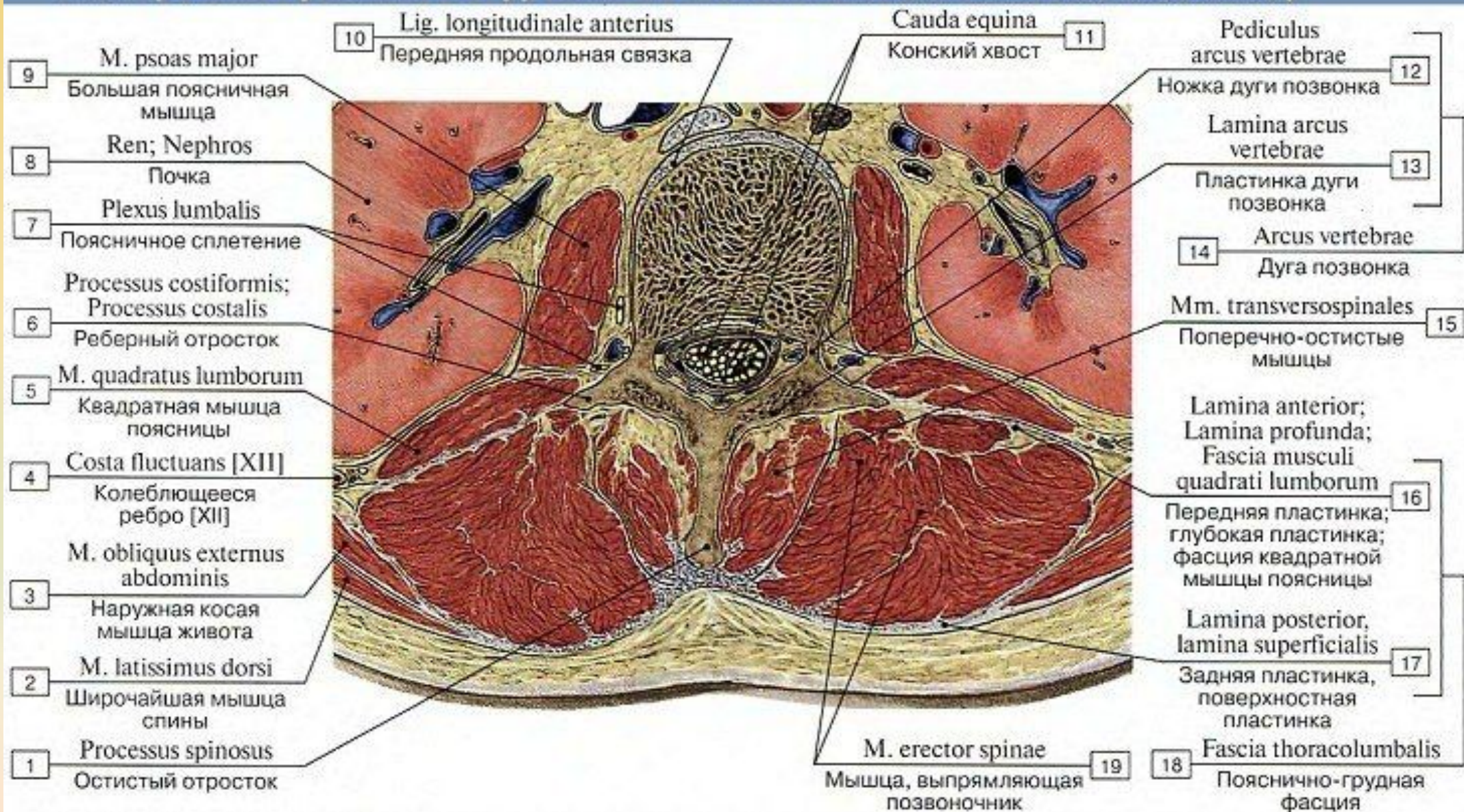


1 – Interspinales lumborum; 2 – Interspinales cervicis; 3 – Spinalis cervicis; 4 – Spinalis thoracis

## Пояснично-грудная фасция, вид сверху, горизонтальный распил



# Поперечный распил на уровне II поясничного позвонка, вид снизу





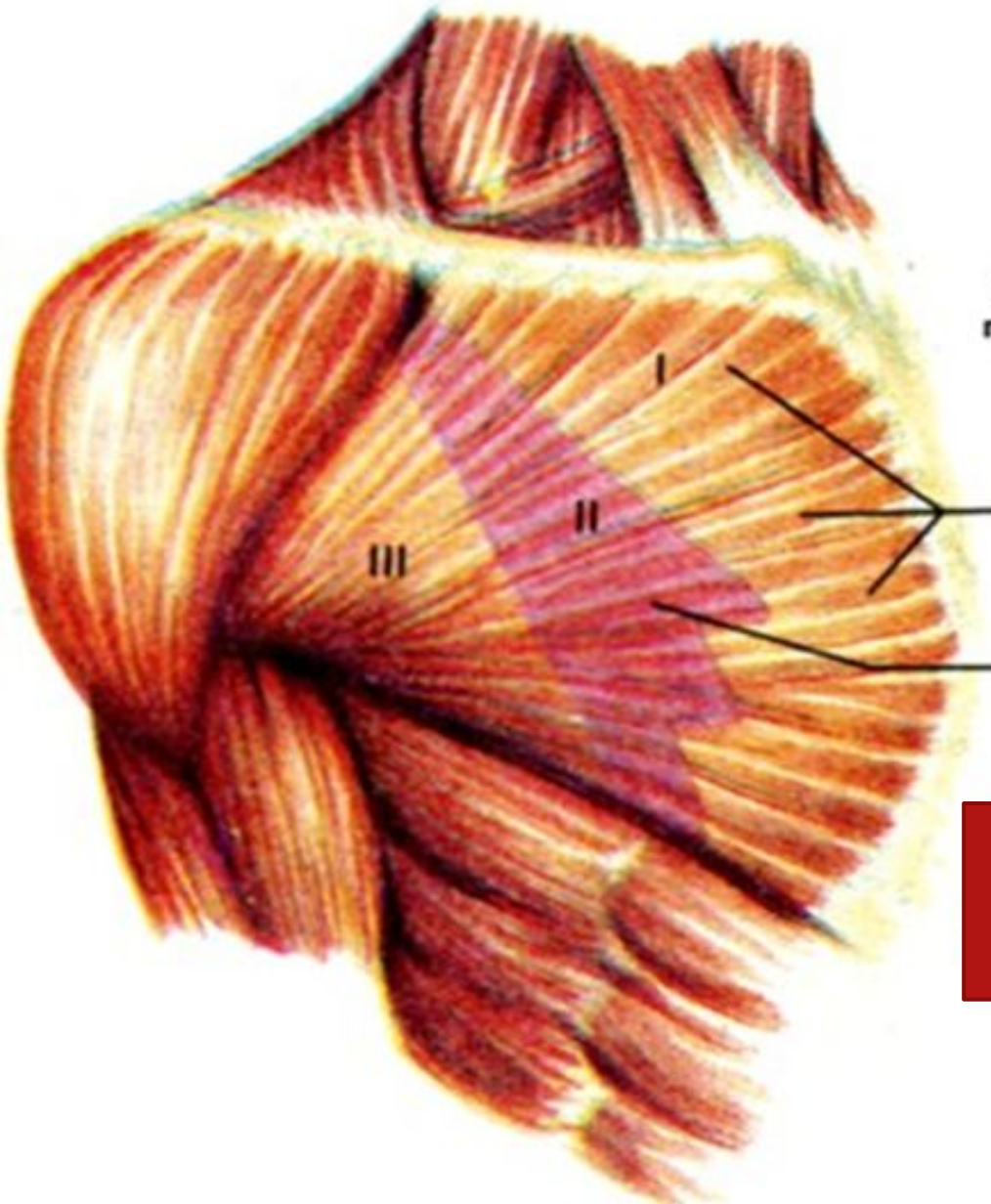
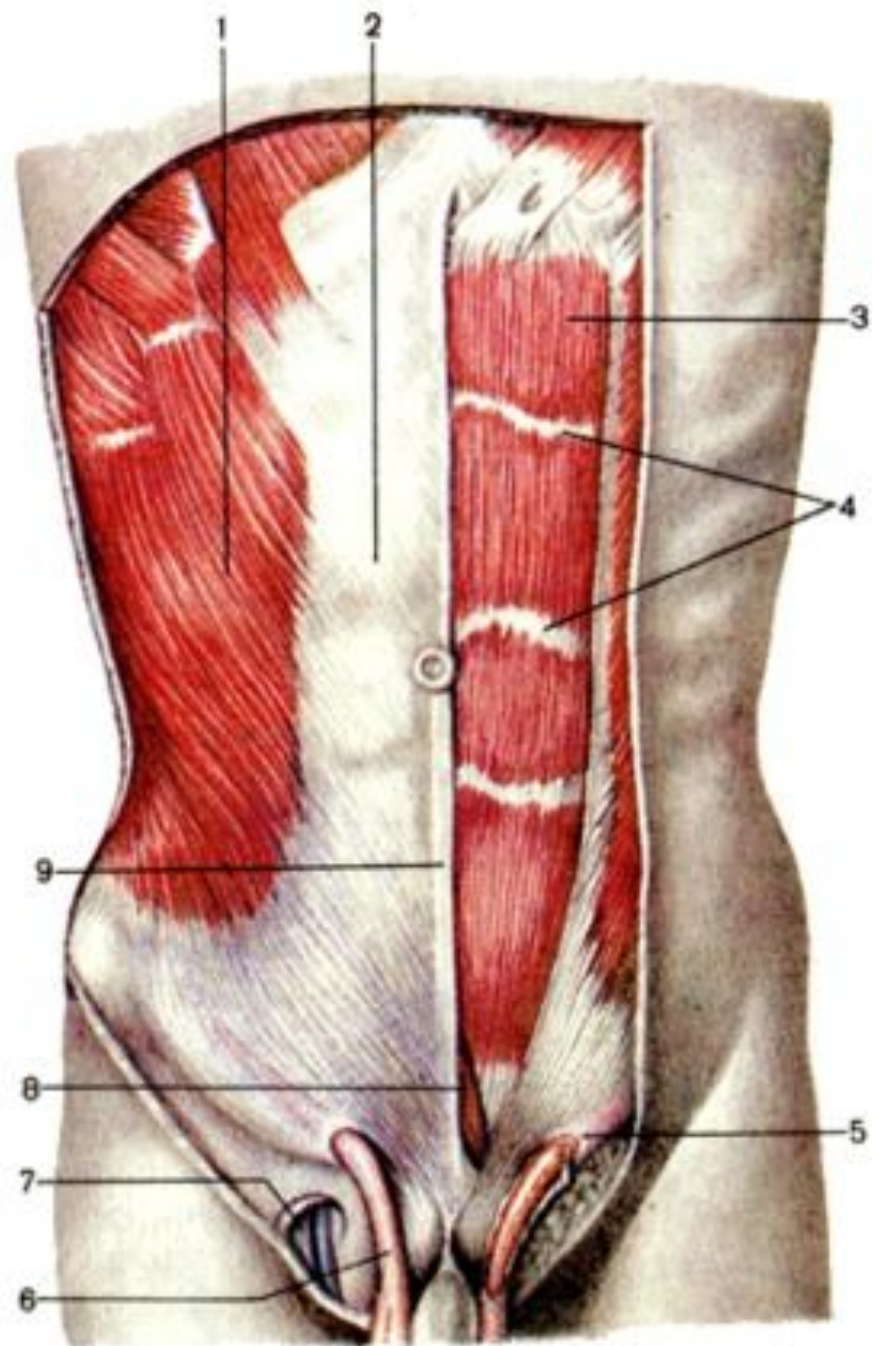


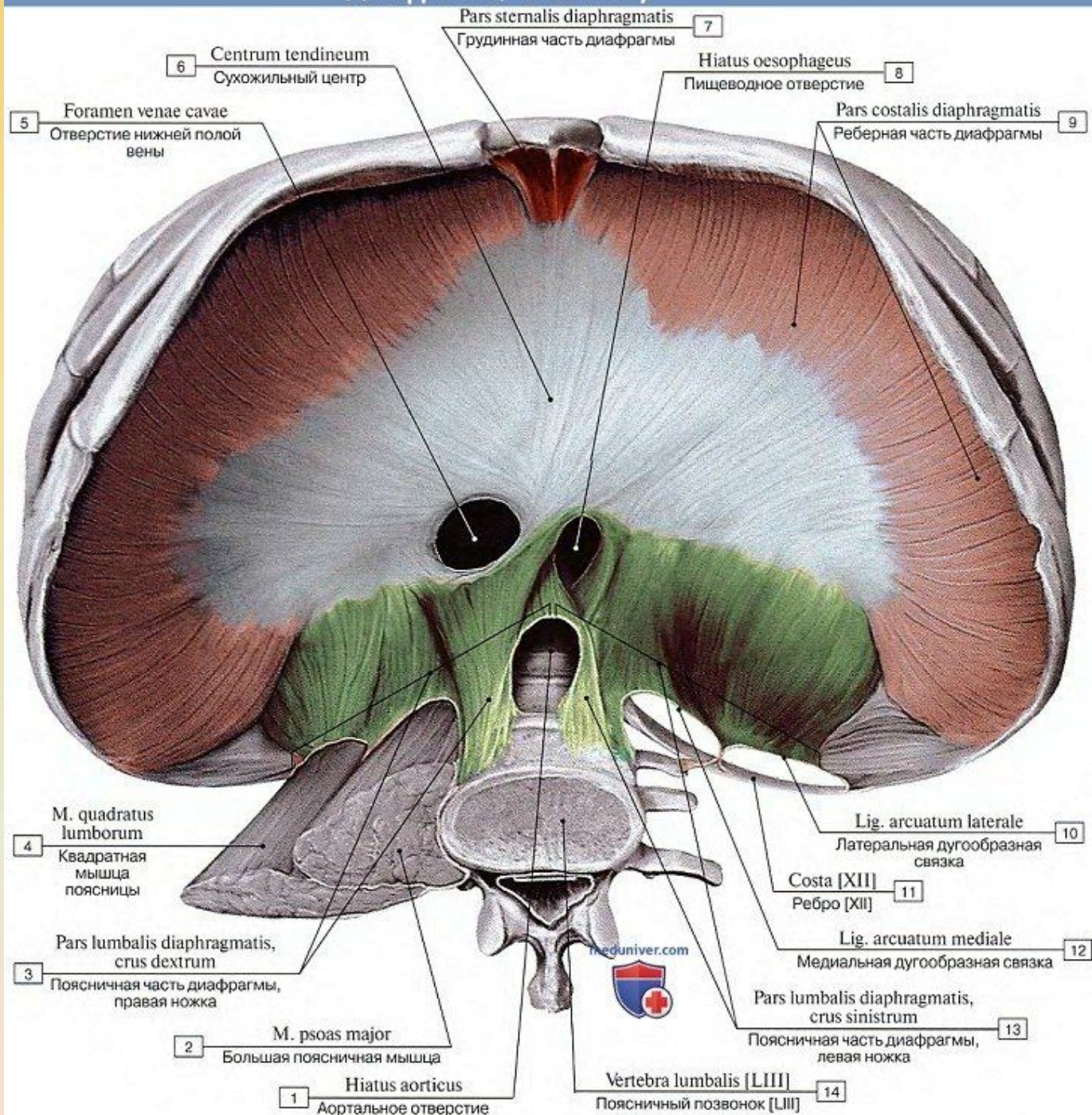
Рис. 121. Большая грудная мышца (1)  
и контуры малой грудной мышцы (2),  
формирующие переднюю стенку подмышечной полости;  
проекции *trigonum clavipectoriale* (I), *trigonum pectorale* (II)  
и *trigonum subpectoriale* (III).



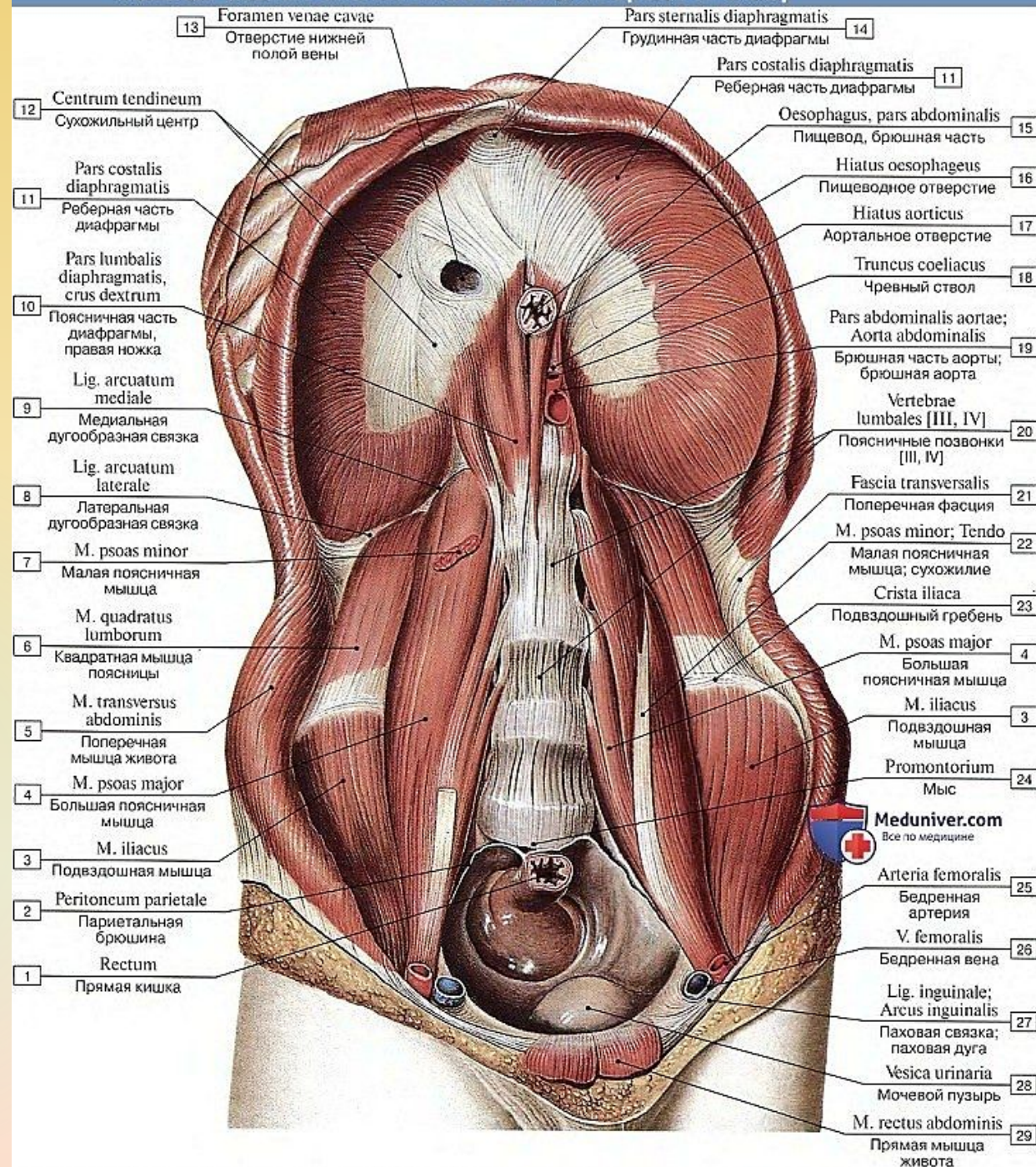


- 1 – m. obliquus externus abdominis;
- 2 – lam. anterior vaginae m. recti abdominis;
- 3 – m. rectus abdominis;
- 4 – intersectiones tendineae;
- 5 – anulus inguinalis superficialis;
- 6 – funiculus spermaticus;
- 7 – hiatus saphenus;
- 8 – m. pyramidalis;
- 9 – linea alba.

# Диафрагма, вид снизу



# Мышцы задней стенки живота, вид спереди и снизу



# Мышцы и фасции передней стенки груди и живота, вид изнутри

